

ДИСПЛАСТИЧЕСКИЕ ДЕФОРМАЦИИ ДУГООТРОСТЧАТЫХ СУСТАВОВ В МЕХАНОГЕНЕЗЕ ЭКСТРУЗИЙ ПОЯСНИЧНЫХ МЕЖПОЗВОНКОВЫХ ДИСКОВ

А.И. Продан, В.А. Радченко, В.А. Колесниченко

Институт патологии позвоночника и суставов им. М.И. Ситенко, Харьков (Украина)

Диспластические деформации дугоотростчатых суставов (изменение величины суставных отростков и пространственной конфигурации суставных фасеток, несоответствие формы и величины суставных площадок) изменяют геометрию позвоночного сегмента, что сопровождается перераспределением нагрузок между суставами и межпозвонковым диском. На элементы диска действуют дополнительные повреждающие торсионные и сдвиговые силы, неизбежно приводящие к дистрофическим нарушениям в тканях диска.

Dysplastic deformities of intervertebral joints (change of size of articular processes and dimensional configuration of articular facets, discrepancy of shape and size of the articular facets) alter the geometry of vertebral segment and this process is accompanied by redistribution of loads between joints and intervertebral disk. The elements of a disk are under the influence of additional torsion and shift forces that inevitably result in the development of dystrophic changes in the disk tissues.

Распределение действующих на позвоночник нагрузок зависит от ряда факторов, среди которых определенное место занимают форма суставных отростков и ориентация их площадок в дугоотростчатых суставах. Разделение нагрузок между дугоотростчатыми суставами и межпозвонковым диском в зависимости от характера движений колеблется в достаточно широких пределах — суставы могут воспринимать более 1/3 приходящихся на интактный сегмент нагрузок или находиться в ненагружаемом положении [21]. Диспластические деформации (аномалии развития) дугоотростчатых суставов могут приводить к изменению нагружения элементов сегмента, и в частности межпозвонкового диска, с последующим развитием дистрофических изменений в тканях последнего.

Вопрос о «клинической ассоциации» между пространственной конфигурацией дугоотростчатых суставов и экстррузиями поясничных межпозвонковых дисков дискутируется более 60 лет. Преимущественно исследуется связь между аномалией тропизма суставных фасеток и развитием дискорадикулярного конфликта. При этом одни авторы [23] подчеркивают наличие такой взаимосвязи, другие [22] ее отрицают. Клинические следствия изменения пространственной ориентации суставных фасеток, в частности их фронтального расположения, представлены в единичных публикациях [6]. Влияние диспластических деформаций суставных отростков на развитие дистрофических изменений в поясничных межпозвонковых дисках в литературе не отражено.

МАТЕРИАЛ И МЕТОДЫ

Рентгеноанатомические варианты строения дугоотростчатых суставов изучены у 71 пациента

(38 мужчин, 33 женщины) в возрасте 17–35 лет (средний возраст 28,1 года), оперированных по поводу экстррузий поясничных межпозвонковых дисков (основная группа), и у 20 пациентов (11 мужчин, 9 женщин) в возрасте 20–35 лет (средний возраст 26,5 года) с поясничным остеохондрозом, диффузной дегенерацией дисков и спондилоартрозом с умеренными местными болями (группа сравнения). Все пациенты наблюдались в Институте патологии позвоночника и суставов им. М.И. Ситенко в 1998–2003 гг.

На обзорных поясничных спондилограммах оценивали вариации строения суставных отростков по классификации А.И. Продана и Е.Б. Волкова (1996): 1) норма; 2) изменение величины суставных отростков: а) гипоплазия, симметричная аплазия, б) асимметричная аплазия, в) симметричная гиперплазия, г) асимметричная гиперплазия; 3) изменение пространственной ориентации суставов: а) аномалия тропизма, б) фронтальное расположение (горизонтализация) суставных фасеток. Величину угла дугоотростчатых суставов определяли по его тригонометрической функции (тангенсу), в которой катетами являлись линейные размеры контактирующих поверхностей суставных фасеток на переднезадней и боковых рентгенограммах, а также по данным компьютерной томографии.

В основной группе исследования проводили в скомпрометированном позвоночном сегменте и смежных с ним (выше- и нижележащем). При этом исходили из того, что функционирование позвоночного сегмента определяется характером восприятия и распределения нагрузок на его элементы, что, в свою очередь, зависит от структурных особенностей (геометрии) как данного сегмента, так и выше- и нижерасположенных. В изу-

ченных сегментах высота межпозвоночных промежутков не была снижена; рентгенологические признаки спондилоартроза отсутствовали. В группе сравнения исследования проводили на трех нижнепоясничных уровнях. Рентгенологически выявлялись субхондральный склероз и заострение суставных отростков; высота межпозвоночных промежутков не была снижена. Регистрировались также аномалии пояснично-крестцового сегмента: ассимиляция L5 позвонка (сакрализация, люмбализация, переходный пояснично-крестцовый позвонок) и spina bifida S1.

РЕЗУЛЬТАТЫ И ОБСУЖДЕНИЕ

В основной группе больных отмечались преимущественно грыжи L4-5 и L5-S1 межпозвоночных дисков (39,4 и 47,9% наблюдений соответственно). При этом достоверных различий в зависимости от пола пациентов, а также от стороны радикулопатии не выявлено (табл. 1).

Анализ качественных рентгенологических изменений позволил установить, что из 71 пациента у 68 (95,8%) имелись диспластические деформации суставных отростков и/или дисконгруэнтность суставной щели, а также аномалии люмбосакрального сегмента. У 41 (57,7%) больного указанные

структурные изменения определялись как на уровне диск-радикулярного конфликта, так и в смежных сегментах. Преимущественно выявлялись асимметричная гиперплазия суставных отростков — у 44 больных (62%), несоответствие величины и формы суставных фасеток — у 39 (54,9%) (рис. 1), высокое стояние переходного пояснично-крестцового позвонка — у 25 (35,2%). Помимо этого, наблюдались spina bifida S1 у 13 (18,3%) пациентов, асимметричная гипоплазия суставных отростков — у 6 (8,5%) (рис. 2), сакрализация L5 позвонка — у 4 (5,6%), фрагментация нижних суставных отростков — у 1 (1,4%) больного (рис. 3). По данным рентгенометрических исследований, средняя величина углов дугоотростчатых суставов трех нижнепоясничных уровней в целом по основной группе составила 46,8–49,2°. Достоверных различий по этому показателю между мужчинами и женщинами не выявлено (табл. 2).

В группе сравнения при изучении качественных рентгенологических признаков наличия диспластических деформаций суставных отростков в нижнепоясничных сегментах не обнаружено. Лишь у 2 пациентов отмечена асимметричная гиперплазия нижних суставных отростков L2 позвонка. Несоответствие величины и формы суставной щели

Табл. 1. Распределение больных основной группы в зависимости от уровня грыжи поясничного межпозвоночного диска

Сегменты	Радикулопатия						Всего больных	
	справа		слева		двусторонняя		абс.	%
	абс.	%	абс.	%	абс.	%		
Оба пола								
L3-4	2	2,8	—	—	—	—	2	2,8
L4-5	15	21,1	13	18,3	—	—	28	39,4
L5-S1	13	18,3	20	28,2	1	1,4	34	47,9
L3-4 + L4-5	1	1,4	—	—	—	—	1	1,4
L4-5 + L5-S1	2	2,8	4	5,7	—	—	6	8,5
Итого	33	46,5	37	52,1	1	1,4	71	100
Мужчины								
L3-4	1	2,6	—	—	—	—	1	2,6
L4-5	8	21,1	5	13,2	—	—	13	34,3
L5-S1	7	18,4	10	26,4	1	2,6	18	47,4
L3-4 + L4-5	1	2,6	—	—	—	—	1	2,6
L4-5 + L5-S1	1	2,6	4	10,5	—	—	5	13,1
Итого	18	47,4	19	50,0	1	2,6	38	100
Женщины								
L3-4	1	3,0	—	—	—	—	1	3,0
L4-5	7	21,2	8	24,3	—	—	15	45,5
L5-S1	6	18,2	10	30,3	—	—	16	48,5
L4-5 + L5-S1	1	3,0	—	—	—	—	1	3,0
Итого	15	45,5	18	54,5	—	—	33	100

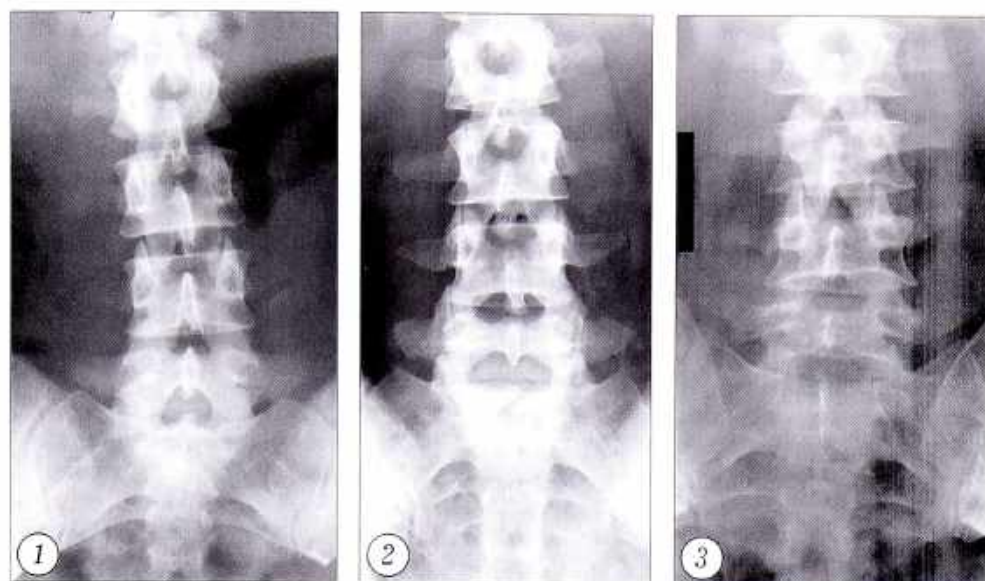


Рис. 1. Переднезадняя спондилограмма больного Д. 27 лет с грыжей L4-5 диска. Асимметричная гиперплазия нижних суставных отростков L2, L3, L4 позвонков и верхних суставных отростков L3, L4, L5 позвонков, несоответствие формы и величины суставных фасеток в обоих (правых и левых) суставах L2-3, L3-4, L4-5 сегментов.

Рис. 2. Переднезадняя спондилограмма больного К. 27 лет с грыжей L3-4 диска. Асимметричная гипоплазия нижних суставных отростков L2 позвонка, аномалия тропизма в сегменте L4-5, spina bifida S1.

Рис. 3. Переднезадняя спондилограмма больного Д. 27 лет с грыжей L5-S1 диска. Фрагментация нижних суставных отростков L3 позвонка.

выявлено у 7 (35%) больных. Зарегистрированы также аномалии пояснично-крестцового сегмента: переходный пояснично-крестцовый позвонок — у 3 (15%) пациентов, сакрализация L5 позвонка — у 1 (5%), spina bifida S1 — у 2 (10%) больных. Средняя величина углов дугоотростчатых суставов трех нижнепоясничных уровней, по данным рентгенометрии, в целом по группе сравнения составила 46,6–52,6° (см. табл. 2). Достоверных различий у пациентов мужского и женского пола, как и в основной группе, не выявлено.

Табл. 2. Средняя величина углов (в градусах) дугоотростчатых суставов нижнепоясничных сегментов в основной группе больных и в группе сравнения

Сегменты	Оба пола		Мужчины		Женщины	
	П	Л	П	Л	П	Л
Основная группа						
L3-4	46,8	47,1	44,8	45,0	49,3	49,6
L4-5	48,4	49,2	49,1	48,3	47,6	50,3
L5-S1	49,2	49,2	48,1	46,7	50,5	52,0
Группа сравнения						
L3-4	52,6	50,5	50,5	50,0	50,1	48,3
L4-5	48,3	46,6	47,8	48,0	48,7	45,4
L5-S1	49,6	49,5	47,0	47,5	51,9	51,1

Обозначения: П — правый, Л — левый дугоотростчатый сустав.

Полученные результаты показали, что у больных с грыжами нижнепоясничных межпозвоночных дисков достоверно чаще встречаются асимметрия суставных отростков и дисконгруэнтность суставной щели. Фронтальная ориентация суставных фасеток является признаком, одинаково характерным для сегментов с дистрофическими изменениями как межпозвоночных дисков, так и дугоотростчатых суставов. Обращает на себя внимание тот факт, что достоверных различий в пространственной ориентации дугоотростчатых суставов в одном и том же сегменте не обнаружено ни в основной группе, ни в группе сравнения. Наши данные подтверждают влияние аномалии тропизма на развитие дистрофических изменений в элементах позво-

ночного сегмента, однако не определяют характера и локализации таких изменений. Аналогичные результаты получены Grogan и соавт. [14] при компьютерно-томографическом исследовании поясничного отдела позвоночника у больных с вертеброгенными дистрофическими заболеваниями: из 104 изученных дугоотростчатых суставов аномалия тропизма отсутствовала в 94, т.е. в 90,4% случаев. Следовательно, в механогенезе дистрофических изменений межпозвоночного диска, и в частности его экструзий, определенное значение могут иметь такие структурные изменения дугоотростчатых суставов, как асимметрия суставных отростков, дисконгруэнтность суставной щели и фронтальная ориентация суставных фасеток.

Биомеханическое поведение межпозвоночного диска при диспластических деформациях дугоотростчатых суставов изучено недостаточно, в основном исследуется взаимосвязь аномалии тропизма, а также особенностей пространственной конфигурации суставных фасеток с грыжами поясничных дисков.

Нужно отметить, что единого мнения относительно «нормальной» ориентации суставных площадок поясничных дугоотростчатых суставов нет. Одной из причин этого может быть весьма значительная вариабельность расположения суставных фасеток в поясничных сегментах в популяции. Наблюдаются увеличение угла сагиттально ориентированных фасеток от уровня к уровню в крани-

альном [24], а также в каудальном [6] направлении, расположение в сагиттальной плоскости верхнепоясничных и во фронтальной — нижнепоясничных суставов [9], фронтальное направление суставов в переходных (грудопоясничном и пояснично-крестцовом [25]) сегментах и сагиттальное их направление на уровнях от L2-3 до L4-5.

Асимметричное расположение суставных площадок, по данным морфологических [12, 25] и лучевых (компьютерная томография) [23] методов исследования, в популяции встречается нередко. Чаще аномалия тропизма наблюдается на двух нижнепоясничных уровнях; разница в величине углов правого и левого дугоотростчатых суставов может достигать 30°. Достоверных различий в пространственной ориентации дугоотростчатых суставов у мужчин и женщин не выявлено [6, 22].

Исходя из подвижности поясничных сегментов, допускающей сгибание, разгибание, боковые наклоны и незначительную аксиальную ротацию (не более 5°, по данным экспериментальных [19] и клинических [13] исследований), оптимальным является сагиттальное направление суставных фасеток [24]. Фронтальная ориентация поясничных суставных площадок рассматривается как биомеханически неблагоприятная: при величине углов обоих — правого и левого — суставов, превышающей 45°, риск развития грыжи L4-5 и L5-S1 дисков возрастает в 2,9 раза [6]. Фронтальное направление поясничных дугоотростчатых суставов достоверно чаще обнаруживается при ретролистезе, а также при дегенеративном спондилолистезе нижнепоясничных позвонков [5].

Биомеханические следствия аномалии тропизма в поясничных сегментах оцениваются неоднозначно. С одной стороны, отмечается, что при ротации в сторону фронтально ориентированной фасетки возрастает нагрузка на часть диска, прилежащую к сагиттально направленной фасетке [9]. Клинически это проявляется диск-радикулярным конфликтом, причем сторона отраженной боли коррелирует со стороной фронтально ориентированного дугоотростчатого сустава [6]. С другой стороны, в эксперименте было показано, что торсионные нагрузки в интактном сегменте не оказывают существенного влияния на развитие дистрофических нарушений в тканях диска [2]. Рядом исследователей не выявлено клинически значимых изменений поясничных межпозвонковых дисков в сегментах с аномалией тропизма [22]. Не обнаружено и МРТ-признаков дистрофии студенистого ядра и фиброзного кольца в таких сегментах в популяции [6].

Столь противоречивые данные можно объяснить тем, что при изучении роли дугоотростчатых суставов в механогенезе экстрезий поясничных межпозвонковых дисков учитывался лишь один фактор — особенности пространственной ориентации суставных площадок. Однако в биомеханике позвоночного сегмента не менее существенное зна-

чение имеет и строение суставных отростков, а также соответствие формы и величины суставных фасеток.

В интактном позвоночном сегменте дугоотростчатые суставы ограничивают аксиальную ротацию [11] и переднее смещение, допуская возможность ротации в сагиттальной и фронтальной плоскостях [15]. Таким образом, дугоотростчатые суставы играют важную роль в адсорбции нагрузок, наиболее повреждающих межпозвонковый диск, — передних сдвиговых, а также торсионных. Сдвиговые нагрузки параллельны плоскости диска — в отличие от нагрузок растяжения и компрессии, которые рассматриваются как нормальные и перпендикулярны плоскости диска. В интактном позвоночном сегменте нормальные нагрузки адсорбируются волокнами фиброзного кольца. Следует отметить, что компрессионные нагрузки продуцируют как силы компрессии (в студенистом ядре), так и силы растяжения (в фиброзном кольце). В свою очередь, силы растяжения состоят из нормальных и сдвиговых сил. Силы сдвига распределяются неравномерно: они больше в наружном слое фиброзного кольца и меньше в его внутреннем слое [20].

При сопротивлении быстродействующим нагрузкам фасетки суставов выдерживают 1/3 переднесдвиговых усилий, а остальные 2/3 воспринимаются межпозвонковым диском. При нагрузках, действующих медленно, силы сдвига, действующие на диск, благодаря вязкоэластическим свойствам последнего передаются телу вышележащего позвонка, вызывая его переднее скольжение, что, в свою очередь, приводит к нагружению дугоотростчатых суставов. Таким образом, большую часть сдвиговых нагрузок воспринимают только дугоотростчатые суставы [9].

Торсионные нагрузки сопровождают аксиальную ротацию, повреждающее действие которой для межпозвонкового диска является наибольшим (исключая комбинацию боковых наклонов с аксиальной ротацией) [10].

При различных физиологических движениях диск подвергается нагрузкам растяжения (и, соответственно, сдвиговым нагрузкам) разного направления и величины. Так, при сгибании силы растяжения действуют на заднюю часть диска, а при разгибании, наоборот, на переднюю. При боковых наклонах эти нагрузки продуцируются по выпуклой стороне наклона, а при ротации — под углом 45° к плоскости диска. В интактном диске нагрузки растяжения максимальны в волокнах фиброзного кольца передней половины диска в направлении вращающего момента [24]. Однако способность межпозвонкового диска выдерживать нагрузки растяжения в разных его частях неодинакова, т.е. имеет место анизотропия диска. Наименее устойчивый его элемент — студенистое ядро; в фиброзном кольце передний и задний секторы прочнее, чем латеральный [7].

Физиологические движения позвоночного столба являются сложными, или соединенными, так как позвоночник имеет шесть степеней свободы и, следовательно, шесть компонентов движения в трех взаимно перпендикулярных плоскостях. Движение, продуцируемое внешней нагрузкой, считается главным, а сочетающиеся с ним — совокупными. Так, при сгибании в сагиттальной плоскости главным движением является флекссионная ротация, а совокупными ему — переднее и верхнее скольжение. Наклон в сторону состоит из наклона в сагиттальной плоскости (главное движение) и совокупной ему аксиальной ротации. Величина и направление совокупных движений в поясничном отделе позвоночника различны на разных уровнях и зависят от положения (позы) позвоночника [18].

Следовательно, практически каждое физиологическое движение продуцирует в межпозвоночном диске разрушающие сдвиговые и торсионные нагрузки различного направления и величины. Оптимальное ограничение этих нагрузок обеспечивают, в частности, форма и расположение суставных фасеток. Так, в поясничных сегментах суставные фасетки имеют полулунную форму, причем фасетка верхнего суставного отростка вогнутая, в нижнего — выпуклая. При артикуляции в интактном сегменте (с симметричными суставными отростками и сагиттально ориентированными конгруэнтными суставными фасетками) в пределах $1-2^\circ$ суставные фасетки становятся опорными, ограничивая дальнейшее движение позвонка. Нужно подчеркнуть, что в норме суставные фасетки никогда не скользят относительно друг друга [9].

Несоответствие формы и величины суставных фасеток может приводить к тому, что последние становятся опорными при большем размахе движений в суставах. Однако ротация дугоотростчатых суставов, превышающая $1-2^\circ$, создает повреждающие торсионные нагрузки в межпозвоночном диске [2].

Увеличение объема движений в дисконгруэнтных дугоотростчатых суставах может сопровождаться перераспределением и сдвиговых нагрузок в сегменте с увеличением сил сдвига, действующих на межпозвоночный диск. При переднем скольжении верхушка нижнего суставного отростка вышележащего позвонка контактирует с межсуставной частью нижележащего позвонка, вращая последний вокруг верхушки этого суставного отростка [26]; мгновенная ось ротации располагается в заднем, более прочном, секторе диска [19]. При аксиальной ротации мгновенная ось ротации также располагается в задней части студенистого ядра и фиброзного кольца [8]. Вращение позвонка вокруг мгновенного центра ротации приводит к компрессии дугоотростчатого сустава и расслаблению его капсулярных связок в направлении вращения, тогда как капсулярные связки контралатерального сустава будут напряжены, а сам сус-

тав — в состоянии натяжения [2]. В интактном поясничном сегменте плечи рычагов от центра вращения до суставных фасеток одинаковой величины. В случае асимметрии суставных отростков, как и при изменении пространственной конфигурации суставных фасеток, плечи рычагов будут разновеликими, что создаст дополнительный вращающий момент, а также изменит положение мгновенного центра ротации. Это приведет к увеличению торсионных нагрузок на ткани диска, в том числе в его менее устойчивом латеральном секторе.

Следовательно, при диспластических деформациях дугоотростчатых суставов межпозвоночный диск может испытывать дополнительные повреждающие сдвиговые и торсионные нагрузки. Такая ситуация неизбежно приведет к дистрофии тканей диска.

Отметим, что выявленная в данной работе взаимосвязь между особенностями нагружения диска и структурными аномалиями дугоотростчатых суставов в определенной степени условна. В нашем исследовании оценивалось биомеханическое поведение отдельного поясничного сегмента при физиологических движениях. Однако двигательный сегмент — структурно-функциональная единица позвоночного столба, который, в свою очередь, является элементом опорно-двигательного аппарата. В связи с этим на функционирование поясничных сегментов оказывает влияние ряд дополнительных факторов. Так, при вертикальном положении туловища позвоночный столб находится в состоянии так называемой компрессионной преднагрузки («compressive preloads»). Величина последней зависит от позы и, в свою очередь, изменяет нагружение сегмента, а также его механическую жесткость. Например, в положении стоя со сгибанием туловища под углом 20° величина компрессионной преднагрузки в сегменте L3-4 достигает удвоенного веса тела [16]. С учетом компрессионной преднагрузки механическая прочность позвоночника уменьшается в положении сгибания и увеличивается в положении аксиальной ротации [17].

Эффект преднагружения позвоночного столба обеспечивается, в частности, активной работой паравертебральной мускулатуры. Мышечная сила продуцирует вращательный момент силы, направление которого противоположно аналогичному моменту сил внешних нагрузок, а также создает дополнительную компрессирующую силу в дугоотростчатых суставах, действие которой противоположно действию внешних сил компрессии [24]. Таким образом, активная функция мускулатуры позвоночника направлена на ограничение внешних нагрузок. Помимо этого, паравертебральные мышцы за счет активной работы участвуют в движениях, продуцируя моменты изгиба и ротации, а также обеспечивают динамическую стабильность позвоночного столба [4]. Эти же функции вместе с мышцами выполняют и связки позвоночника. Благодаря вязкоэластическим свойствам связки адсор-

бируют энергию внезапных внешних нагрузок, способствуют плавности движений и фиксируют положение тела с минимальными мышечными затратами [24].

Функционирование нижнепоясничных сегментов зависит также от глубины поясничного лордоза и коррелирующей с ней величины угла наклона таза. Так, при поясничном гиперлордозе и увеличении угла наклона таза повышается внутридисковое давление, возрастают нагрузки на заднюю часть фиброзного кольца и задний опорный комплекс [24]. Выпрямление поясничного лордоза и уменьшение угла наклона таза, соответственно, сопровождаются увеличением нагружения передней части межпозвонкового диска и повышением функциональных нагрузок на мышцы спины. Такие изменения в нагружении сегментов приводят к изменению биомеханического поведения межпозвонкового диска. В частности, повышение внутридискового давления сопровождается увеличением торсионных сил и сил растяжения, действующих на фиброзное кольцо [3].

Таким образом, величина и направление дополнительных повреждающих сдвиговых и торсионных нагрузок, которые могут возникать в межпозвонковом диске при диспластических деформациях дугоотростчатых суставов, зависят от ряда факторов: развития мышечно-связочного аппарата, вариаций физиологических изгибов позвоночника и угла наклона таза, положения туловища.

На нашем материале выявлена довольно редкая аномалия развития — фрагментация нижних суставных отростков L3 позвонка (см. рис. 3). Фрагментация регистрируется преимущественно в нижних суставных отростках второго и третьего поясничных позвонков и бывает чаще двусторонней, встречаясь в 0,3–0,5% наблюдений [1]. Она расценивается как анатомический вариант оксификации добавочных точек окостенения суставных отростков [2].

Высокое стояние переходного пояснично-крестцового позвонка в целом по группе отмечено в 35,2% случаев (25 больных), spina bifida S1 — в 18,3% (13 пациентов). Обращает на себя внимание тот факт, что при экстрюзиях L5–S1 диска сопутствующие аномалии развития люмбосакрального сегмента выявлены у 52,9% больных. Для высокого стояния переходного люмбосакрального позвонка характерно относительное удлинение и, соответственно, увеличение подвижности поясничного отдела позвоночника. Таким образом, увеличивается длина рычага сил, действующих на L5–S1 сегмент, что сопровождается увеличением приходящихся на сегмент нагрузок. Пояснично-крестцовые связки длиннее и тоньше, чем в интактном сегменте, что существенно уменьшает их жесткость; вследствие этого они слабо противостоят аксиальной ротации и изгибовой деформации.

При spina bifida S1 половины несросшейся дуги позвонка находятся под углом друг к другу

(см. рис. 2); отходящие от них суставные отростки располагаются на разной высоте. Такая ситуация нарушает артикуляцию в дугоотростчатых суставах, что может создавать дополнительные силы сдвига и торсии в L5–S1 диске. Помимо этого, при незаращении дуг связки заднего опорного комплекса существенно длиннее и тоньше, чем в норме, что повышает деформируемость связочного аппарата, в частности при торсионных и сдвиговых нагрузках.

Следовательно, диспластические деформации люмбосакрального сегмента изменяют его биомеханику и могут создавать дополнительные, повреждающие межпозвонковый диск нагрузки.

Заключение. В механогенезе экстрюзий поясничных межпозвонковых дисков диспластические деформации дугоотростчатых суставов занимают определенное место. Изменение величины суставных отростков и пространственной конфигурации суставных фасеток, изменяя геометрию позвоночного сегмента, создает дополнительные сдвиговые и торсионные нагрузки на межпозвонковый диск, неизбежно приводящие к дистрофическим нарушениям в тканях диска.

ЛИТЕРАТУРА

1. Иванов И., Потермель Э. // Вопросы общей и частной рентгенологии. — М., 1935. — С. 35–78.
2. Adams M.A., Hutton W.C. // Spine. — 1981. — Vol. 6, N 3. — P. 241–248.
3. Andersson G.B.J., Ortengren R., Nachemson A. // Clin. Orthop. — 1977. — N 129. — P. 156.
4. Bergmark A. Mechanical stability of the human lumbar spine: Doctoral dissertation: Lund Institute of technology, Department of solid mechanics. — Lund, Sweden, 1987. — P. 13.
5. Berlemann U., Jeszensky D.J., Buhler D.W., Harms J. // Acta Orthop Belg. — 1999. — Vol. 65, N 4. — P. 472–477.
6. Boden S.D., Riew K.D., Yamaguchi K. et al. // J. Bone Jt Surg. — 1996. — Vol. 78A, N 3. — P. 403–411.
7. Brown T., Hanson R., Yorra A. // Ibid. — 1957. — Vol. 39A, N 5. — P. 1135.
8. Cossette J.W., Farfan H.F., Robertson G.H., Wells R.W. // J. Biomech. — 1971. — Vol. 4. — P. 149.
9. Cyron B.W., Hutton W.C. // J. Bone Jt Surg. — 1978. — Vol. 60B, N 2. — P. 234.
10. Farfan H.F. Mechanical disorders of the low back. — Philadelphia, 1973.
11. Farfan H.F., Cossette J.W., Robertson G.H., Wells R.W. // J. Bone Jt Surg. — 1970. — Vol. 52A, N 3. — P. 468.
12. Farfan H.F., Sullivan J.D. // Canad. J. Surg. — 1967. — Vol. 10. — P. 179.
13. Gregersen G.G., Lucas D.V. // J. Bone Jt Surg. — 1967. — Vol. 49A, N 2. — P. 247.
14. Grogan G., Nowicki B.H., Schmidt T.A., Haughton V.M. // Am. J. Neuroradiol. — 1997. — Vol. 18, N 7. — P. 1325–1329.
15. Lewin T. // Acta Orthop. Scand. — 1964. — Vol. 73 (Suppl.).
16. Nachemson A., Morris J.L. // J. Bone Jt Surg. — 1964. — Vol. 46, N 7. — P. 1077.

17. Panjabi M.M., Krag M.H., White A.A., Southwick W.O. // Orthop. Clin. North Am. — 1977. — Vol. 88, N 1. — P. 181.
18. Percy M., Portec I., Shepherd J. // Spine. — 1984. — Vol. 9, N 3. — P. 294.
19. Rolander S.D. Motion of the lumbar spine with special reference to the stabilizing effect of posterior fusion: Thesis. — Gothenburg, 1966. — P. 32.
20. Shirazi-Adl S.A., Shrivastava S.C., Ahmed A.M. // Spine. — 1984. — Vol. 9, N 2. — P. 120.
21. Shirazi-Adl S.A., Drouin G. // J. Biomech. — 1987. — Vol. 20, N 6. — P. 601.
22. Vanharanta H., Floid T., Ohnmeiss D.D. et al. // Spine. — 1993. — Vol. 18, N 11. — P. 1000–1005.
23. Van Shaik J.P., Verbiest H., Van Shaik F.D. // Computed tomography of the spine. — Baltimore, 1984. — P. 495–505.
24. White III A.A., Panjabi M.M. Clinical biomechanics of the spine. — 2nd ed. — Philadelphia, 1990.
25. Willis T.A. // J. Bone Jt Surg. — 1959. — Vol. 41A, N 6. — P. 935–938.
26. Yang K., King A. // Spine. — 1984. — Vol. 9, N 6. — P. 557.

© Коллектив авторов, 2004

ОСТЕОСЦИНТИГРАФИЯ В ОЦЕНКЕ МЕТАБОЛИЧЕСКИХ ПРОЦЕССОВ В КОСТНОЙ ТКАНИ ПРИ ФОРМИРОВАНИИ СКОЛИОТИЧЕСКОЙ ДЕФОРМАЦИИ

А.Н. Бергалиев, Ю.И. Поздникин, И.К. Филиппов

Научно-исследовательский детский ортопедический институт им. Г.И. Турнера, Санкт-Петербург

Проанализированы результаты скинтиграфических исследований, проведенных у 45 больных диспластическим сколиозом I, II, III степени (67 дуг искривлений). В большинстве наблюдений обнаружено снижение интенсивности метаболизма костной ткани пораженных позвонков. Выявлен вариант асимметричного накопления радиофармпрепарата в пораженных позвонках, отражающий перераспределение процессов остеогенеза, и на основании этого предложен прогностический признак прогрессирования диспластического сколиоза.

Scintigraphic examination results of 45 patients with I, II, III degree scoliosis (67 curvature arches) were analyzed. In most observations the reduction of bone tissue metabolism in the injured vertebrae was detected. A variant of asymmetric accumulation of radiopharmaceutical in the injured vertebrae, which reflected redistribution of osteogenesis processes, was defined. On those grounds the prognostic sign of dysplastic scoliosis progression was suggested.

Сведения о характере и активности метаболических процессов в костной ткани при диспластическом сколиозе имеют важное значение для разработки тактики консервативного лечения и контроля его эффективности. Анализ литературы показывает, что среди неинвазивных диагностических методов (биохимические исследования, количественная компьютерная томография, рентгеновская и ультразвуковая денситометрия, скинтиграфия и др.) специалисты отдают предпочтение лучевым методам. Это связано с неспецифичностью биохимических показателей: параметры метаболизма костной ткани (кислая и щелочная фосфатаза, остеокальцин, гидроксипролин и др.) отражают патологические изменения не именно в позвоночнике, а во всем скелете [3]. Рентгенологические методы (количественная компьютерная томография, денситометрия, рентгенофотометрия), регистрируя рентгеновскую плотность костной ткани, характеризуют состояние ее минерального компонента [12]. А.Г. Прохорова [15] с помощью рентгенофотометрии и Courtois и соавт. [22] с помощью денситометрии обнаружили достоверное снижение

плотности костной ткани при сколиозе, а Cheng и соавт. [19–21] и Guo и соавт. [23], применяя комплекс исследований (двухэнергетическая абсорбциометрия, гистоморфометрия), не только подтвердили эти данные, но и выявили взаимосвязь между выраженностью остеопороза и степенью ротации пораженных позвонков. Ряд авторов показали, что оценка минеральной плотности костной ткани возможна также с помощью ультразвуковой денситометрии [5, 14], однако подобных работ при диспластическом сколиозе мы в литературе не встретили. Известна возможность исследования клеточно-тканевой активности костной ткани с помощью остеосцинтиграфии, основанной на выявлении характера и уровня фиксации остеотропных радиофармпрепаратов (РФП) в костных клетках (остеобласты и остеокласты). Так, М.Г. Дудин [6] наряду с количественными изменениями остеотропных гормонов в сыворотке крови у детей с диспластическим сколиозом отметил снижение функционального состояния костной ткани в позвоночнике, причем при прогрессирующих формах сколиоза оно было более выраженным. Однако