

ВЫВОДЫ

1. Предложенная модель спицевого дистрактора позволяет производить интраоперационную коррекцию смещений отломков в трех плоскостях.

2. Во всех случаях применения предложенного дистрактора в сочетании с закрытым внутрикостным остеосинтезом получены хорошие результаты.

Сведения об авторах: Литвинов И.И. — доктор мед. наук, доцент кафедры травматологии, ортопедии и ВПХ Ярославской ГМА; Ключевский В.В. — профессор, доктор мед. наук, зав. кафедрой; Джурко А.Д. — канд. мед. наук, доцент кафедры; Разанков А.Г. — врач-ординатор ДКБ на станции Ярославль.
Для контактов: Литвинов Игорь Иванович. 150057, Ярославль, ул. Калинина, дом 23, кв. 101. Тел.: (8) 910-970-24-86. E-mail: litorthorus@rambler.ru

© Д.В. Самусенко, А.С. Неретин, 2009

ВОССТАНОВЛЕНИЕ ФОРМЫ И ФУНКЦИИ СТОПЫ ПРИ ДЕФОРМАЦИЯХ И ДЕФЕКТАХ ПЯТОЧНОЙ КОСТИ

Д.В. Самусенко, А.С. Неретин

ФГУ «Российский научный центр «Восстановительная травматология и ортопедия» им. акад. Г.А. Илизарова Росмедтехнологий», Курган

Представлены методики и результаты лечения деформаций и дефектов пяточной кости различной этиологии (102 больных — 112 стоп). Лечение проводилось методом внеочагового компрессионно-дистракционного остеосинтеза по Илизарову. Состояние стопы контролировалось по данным радиоизотопного, биомеханического и лучевых методов исследования. Анатомические и функциональные результаты лечения зависели от тяжести первоначальных патологических изменений костной и мягких тканей, наличия сопутствующего остеомиелита в фазе ремиссии, стереотипа ходьбы и биомеханических взаимоотношений вышележащих сегментов. Предпочтительность метода чрескостного остеосинтеза по Илизарову при лечении дефектов и деформаций пяточной кости определяется возможностью дозированной коррекции и функциональных нагрузок, а также благоприятным влиянием на кровоснабжение костной ткани.

Ключевые слова: пяточная кость, дефекты, деформации, чрескостный остеосинтез.

Restoration of Foot Shape and Function in Calcaneous Deformities and Defects

D.V. Samusenko, A.S. Neretin

Methods and outcomes of treatment of calcaneous deformities and defects (102 patients, 112 feet) of different etiology are presented. Treatment technique was extrafocal compression-distraction osteosynthesis by Ilizarov. Condition of the foot was monitored using radioisotopic, biomechanical and radiologic examinations. Anatomic and functional results of treatment depended upon the severity of the initial pathologic changes in bone and soft tissues, presence of concomitant osteomyelitis in the remission phase as well as on gait stereotype and biomechanical relation of the overlying segments. Preference of transosseous osteosynthesis by Ilizarov for the treatment of calcaneous defects and deformities accounted for the possibility of dosed correction and functional loads as well as by the favorable effect on bone tissue blood supply.

Key words: calcaneous, defects, deformities, transosseous osteosynthesis.

Пяточная кость, составляя основу заднего отдела стопы, играет важнейшую роль в биомеханике ходьбы, регуляции позы, обеспечении опороспособности и формировании внешнего вида конечности. Любые нарушения ее формы, размеров, взаимоотношений с другими отделами стопы и го-

лени негативно сказываются на функции и внешнем виде конечности. Классическая ортопедия предлагает для лечения больных с дефектами и деформациями пяточной кости различные виды корригирующих остеотомий, в том числе с костной пластикой [5]. Однако риск развития таких ослож-

нений, как некроз краев раны, несращение, вторичные деформации, составляет от 5 до 8% [6, 8]. Метод чрескостного остеосинтеза по Илизарову лишен этих недостатков, позволяя одновременно с восстановлением формы и размеров пяточной кости в процессе distraction обеспечивать стабильную фиксацию и возможность функциональной нагрузки на конечность.

Цель нашего сообщения — представить методики и результаты лечения деформаций и дефектов пяточной кости различной этиологии методом чрескостного остеосинтеза по Илизарову.

МАТЕРИАЛ И МЕТОДЫ

Общее число лечившихся больных составило 102 (112 стоп). В 55 (49,1%) случаях отмечались приобретенные дефекты и деформации пяточной кости. В 32 случаях причиной их были неправильно сросшиеся переломы пяточной кости, в 1 случае — остеомиелит, в 22 случаях имело место сочетание нескольких причин (см. таблицу).

Деформации пяточной кости вследствие врожденных аномалий развития стопы и голени диагностированы у 49 больных (57 стоп — 50,9%). В большинстве случаев патологические изменения

Распределение случаев деформаций и дефектов пяточной кости в зависимости от их причины

Причина дефектов и деформаций пяточной кости	Количество случаев деформаций и дефектов пяточной кости	
	абс.	%
Приобретенные дефекты и деформации		
Травма:		
• компрессионный перелом	25	22,3
• оскольчатый перелом	7	6,2
Остеомиелит	1	0,9
Сочетание нескольких причин:		
• перелом, осложнившийся остеомиелитом	3	2,7
• перелом, осложнившийся остеомиелитом, по поводу которого производились оперативные вмешательства	11	9,9
• остеомиелит, по поводу которого производились секвестрнекрэктомии	7	6,2
• перелом и чрезмерный радикализм при оперативной репозиции	1	0,9
Дефекты и деформации вследствие аномалий развития		
Аплазия малоберцовой кости	39	34,8
Гипоплазия большеберцовой кости	3	2,7
Гипоплазия стопы	8	7,2
Врожденная косолапость	7	6,2
Итого	112	100

пяточной кости являлись частью патологического симптомокомплекса ряда тяжелых врожденных заболеваний.

Для лечения больных использовался метод внеочагового компрессионно-дистракционного остеосинтеза по Илизарову. Применяемые методики чрескостного остеосинтеза были в основном разработаны в 70–80-е годы XX века [1] и в дальнейшем претерпели некоторые изменения.

Результаты лечения контролировались радиоизотопными, биомеханическими и лучевыми методами исследования. Использовались эмиссионный томограф «Simens», компьютерный ортопедический комплекс «Ortho-system». Исследования проводились совместно с А.А. Свешниковым, В.А. Щуровым, Г.В. Дьячковой (ФГУ РИЦ «ВТО» им. акад. Г.А. Илизарова, Курган).

РЕЗУЛЬТАТЫ

При определении показаний к применению той или иной методики учитывали состояние подтаранного сустава, величину дефекта согласно разработанной нами классификации [4], взаимоотношения между костями голени и заднего отдела стопы.

В случае отсутствия явлений деформирующего артроза подтаранного сустава у больных с дефектами пяточной кости производили ее линейную или дугообразную остеотомию. Если имелся деформирующий артроз подтаранного сустава, остеотомия пяточной кости дополняли его простым или «удлиняющим» артродезом. При тотальных дефектах пяточной кости выполняли остеотомию таранной кости. У больных с сочетанными дефектами пяточной кости производили остеотомию костей заднего отдела стопы и дистальных отделов берцовых костей.

При выборе методики лечения у пациентов с аномально измененным задним отделом стопы учитывали величину угла между осью большеберцовой кости и касательной к подошвенной поверхности таранно-пяточного блока (пяточно-берцовый угол). При величине этого угла больше 30° основными методиками являлись Г-образная и косая остеотомии таранно-пяточного блока или пяточной кости. У больных с пяточно-берцовым углом меньше или равным 30° остеотомию таранно-пяточного блока выполняли тремя ветвями (П-образно). При нарушенной связи между костями заднего и среднего отделов стопы, когда таранно-пяточный блок был расположен сзади большеберцовой кости параллельно ее оси, осуществляли низведение остотомированной передней части пяточной кости до уровня подошвенной поверхности с последующим ее сращением в достигнутом положении с костями (рудиментами) среднего отдела стопы.

Приведем клинические примеры.

Больная З., 22 лет. Диагноз: неправильно сросшийся перелом пяточной кости. При осмотре определяется сглаженность контуров пяточного бугра, укороче-



Рис. 1. Рентгенограммы стопы больной З. 22 лет. Диагноз: неправильно сросшийся перелом пяточной кости. а — до лечения; б — в процессе лечения; в — результат лечения.

ние стопы 1 см. Рентгенологически: угол свода стопы 155° , угол наклона пяточной кости 5° , индекс таранной кости по В.О. Марксу 38% (рис. 1, а). Признаков деформирующего артроза подтаранного сустава нет. Выполнена операция: дугообразная остеотомия пяточной кости, остеосинтез аппаратом внешней фиксации. В послеоперационном периоде с 5-х суток осуществлялась дистракция фрагмента пяточной кости по 1 мм в сутки за 4 приема в течение 28 дней. Удлинение стопы составило 1 см. Последующая фиксация продолжалась 90 дней (рис. 1, б). В результате лечения уравнена длина стоп, восстановлены контуры пяточного бугра. Рентгенологически: продольный свод стопы 130° , угол наклона пяточной кости 20° , индекс таранной кости 45% (рис. 1, в).

Больной Ш., 13 лет, поступил на лечение с диагнозом: врожденная аномалия развития левой нижней конечности, гипоплазия малоберцовой кости, плосквальгусная деформация стопы с укорочением ее 1,5 см. При поступлении: ходит в ортопедической обуви, пользуясь гострыо, прихрамывает на левую ногу. Рентгенологически: гипоплазия малоберцовой кости, синстоз гипоплазированных таранной и пяточной костей, увеличение угла продольного свода до 200° . Угол между продольной осью большеберцовой кости и подошвенной поверхностью таранно-пяточного блока 70° (рис. 2, а). Произведена операция: линейная остеотомия таранно-пяточного блока, остеосинтез левой голени и стопы аппаратом Илизарова. Дистракция с 5-го дня после операции с начальным темпом 2 мм/сут за 4 приема, через 5 дней от начала дистракции — 1 мм/сут за 4 приема. Общий срок дистракции — 49 дней. Фиксация в аппарате — 79 дней (рис. 2 б, в). На рентгенограммах после снятия аппарата: величина продольного свода 155° , пяточно-берцовый угол 100° (рис. 2, г). При контрольном обследовании через 8 мес: пациент ходит без дополнительных средств опоры, в обычной обуви, длина стоп одинакова.

Функциональное состояние стопы контролировалось по результатам дополнительных методов исследования. По данным остеосцинтиграфии, уровень накопления радиофармпрепарата, который до лечения составлял 150–250% от показателя интакт-

ной конечности, в процессе лечения в аппарате возрастал до 200–530%, а к концу периода фиксации постепенно снижался до 176–340%. Ко 2–4 мес после снятия аппарата накопление меченого технефора в костях заднего отдела стопы оперированной конечности уменьшалось до 137–280%, а через 1 год после лечения приближалось к показателю интактной конечности (110–210%).

По данным стабиллографии, до операции отмечалось преимущественное нагружение передних отделов обеих стоп по сравнению с задними (на больной стопе — соответственно $44,29 \pm 12,49$ и $39,93 \pm 12,34\%$, на здоровой — $48,62 \pm 12,41$ и $38,22 \pm 11,33\%$). После лечения нагружение передних отделов стоп уменьшалось, а задних, наоборот, увеличивалось (на больной стопе — $19,56 \pm 8,61$ и $61,52 \pm 10,84\%$, на здоровой — $35,18 \pm 12,66$ и $55,62 \pm 10,52\%$). Проекция общего центра массы тела, находившаяся до лечения на $7,2 \pm 2,5$ мм кпереди

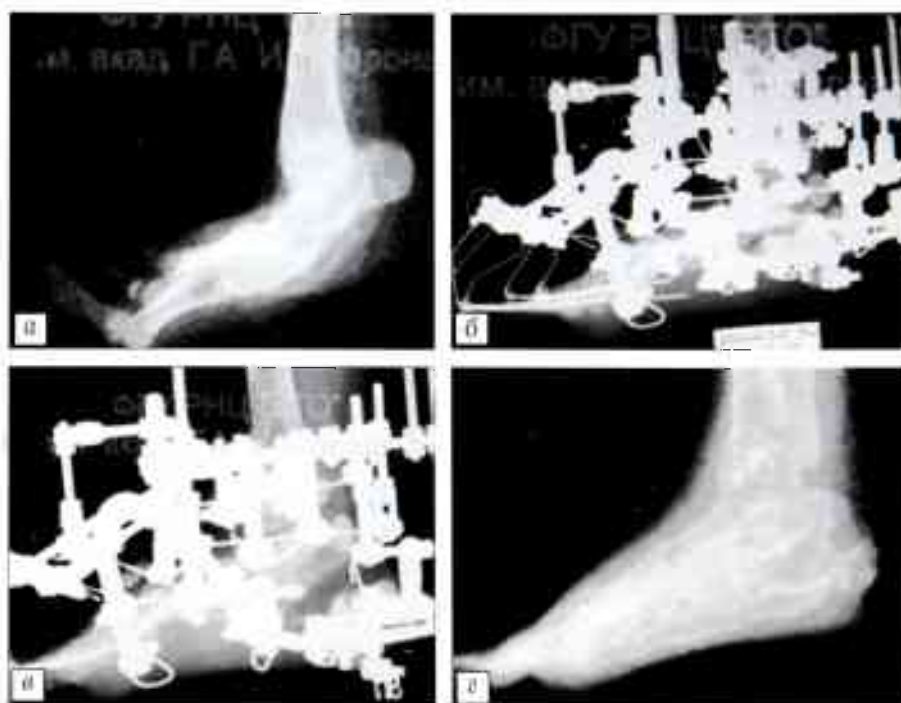

Рис. 2. Рентгенограммы стопы больного Ш. 13 лет. Диагноз: аномалия развития костей голени и стопы, деформация пяточной кости. а — до лечения; б, в — в процессе лечения; г — результат лечения.




Рис. 3. Стабилограммы, отражающие динамику нагружения опорной поверхности стоп и проекцию общего центра масс тела.
а — до лечения; б — после лечения.

от геометрического центра, смещалась кзади на $9,1 \pm 1,3$ мм, что соответствует физиологической норме (рис. 3).

При изучении рентгенологической картины установлено, что до лечения на протяжении пяточной кости имелись участки груботрабекулярной структуры губчатого вещества, которые образовывали линии затемнения и располагались в зонах наибольшей нагрузки на пяточную кость. Характерных для нормальной структуры пяточной кости «аркад» не определялось. Во время distraction и фиксации distractionный регенерат проходил «облаковидную» и «трабекулярную» стадии, характеризующаясь равномерной интенсивностью тени. Через 3–4 года после снятия аппарата отметить восстановление нормальной мелкоячеистой структуры пяточной кости не удалось.

ОБСУЖДЕНИЕ

Анатомические и функциональные результаты лечения больных с деформациями и дефектами пяточной кости различной этиологии зависят от многих факторов, таких как глубина и тяжесть первоначальных патологических изменений костной и мягких тканей, наличие сопутствующего остеомиелита в фазе ремиссии, стертости ходьбы и биомеханические взаимоотношения с вышележащими сегментами. Однако в первую очередь на степень восстановления формы и функции стопы влияет используемый метод лечения.

Метод управляемого чрескостного остеосинтеза дает возможность дозированно, в пределах необходимой коррекции, осуществлять замещение дефектов и устранение деформаций. Репаративные и пластические свойства мягких тканей позволяют, при соблюдении оптимальных темпов distraction, избежать трофических нарушений. Образовавшийся в процессе distraction регенерат

в период фиксации оссифицируется и подвергается органотипической перестройке, что предупреждает возникновение вторичных деформаций после снятия аппарата [3, 10, 11].

Необходимую степень оссификации можно контролировать, зная средство меченого пирофосфата к незрелому коллагену и учитывая динамику накопления радиофармпрепарата в разные временные промежутки. Из проведенных нами совместно с А.А. Свешниковым исследований можно сделать вывод о завершении активных процессов репаративного костеобразования

к концу периода наблюдения [7]. В этот же период (в 100% случаев — до 1 года и в 49% — до 6 лет) ни у одного больного с хроническим остеомиелитом пяточной кости не отмечалось рецидивов воспалительного процесса.

Очевидно, что воссоздать нормальные биомеханические условия у рассматриваемой категории пациентов практически невозможно. Наблюдавшиеся нами при рентгенографии (совместно с Г.В. Дьячковой) в отдаленном периоде гипертрофированные костные трабекулы, расположенные в местах, где в норме проходят «аркады», и отдаленно напоминающие эти «аркады» [2], свидетельствуют о некотором приближении к нормальной структуре пяточной кости и адекватной переносимости нагрузок.

ВЫВОДЫ

1. Предпочтительность метода чрескостного остеосинтеза по Илизарову при лечении дефектов и деформаций пяточной кости определяется, наряду с возможностью дозированной коррекции и функциональных нагрузок, положительным влиянием данного метода на кровоснабжение костной ткани.
2. Выбор методики оперативного лечения зависит от этиологии, характера и степени анатомо-рентгенологических изменений костей заднего отдела стопы.
3. Нормализация клинко-рентгенологических взаимоотношений между отделами стопы происходит на фоне отсутствия восстановления нормальной рентгенологической структуры пяточной кости, что отражает тяжесть перенесенной травмы или первичного патологического симптомокомплекса.

ЛИТЕРАТУРА

1. А.с. 1047467 СССР, МКИ³ А61 В 17/00. Способ устранения деформаций заднего отдела стопы /Илизаров Г.А., Попков А.В., Зырянов С.Я. — 1983. Бюл. N 38. — С. 13.

2. Дьячкова Г.В., Исмаилов Г.Р., Самусенко Д.В. Особенности рентгенологической структуры пяточной кости при замещении ее дефектов методом чрескостного остеосинтеза //Гений ортопедии. — 2004. — N 1. — С. 67-70.
3. Исмаилов Г.Р., Самусенко Д.В., Дьячкова Г.В. Расчет приемов реконструкции заднего отдела стопы //Гений ортопедии. — 2001. — N 4. — С. 81-84.
4. Исмаилов Г.Р., Дьячкова Г.В., Самусенко Д.В. Клинико-рентгенологическая классификация дефектов пяточной кости //Актуальные проблемы экстренной медицинской помощи. Новые технологии в травматологии и ортопедии: Сб. статей по материалам Рос. науч.-практ. конф., посвященной 50-летию травматологической службы Республики Саха. Т. 3. Якутск, 2002. — С. 41-43.
5. Кошкарева З.В., Житницкий Р.Е. Модификация подтаранного артродеза стопы в лечении поврежденных таранной и пяточной костей //Ортопед. травматол. — 1978. — N 3. — С. 70-72.
6. Махсон Н.Е. Сохранение операции при обширных опухолевых и пограничных процессах костей: Автореф. дис. ... д-ра мед. наук. — М., 1970.
7. Свешников А.А., Исмаилов Г.Р., Самусенко Д.В. и др. Динамический контроль репаративного костеобразования при устранении дефектов пяточной кости денситометрическими и радионуклидными методами //Актуальные вопросы ортопедии, травматологии и нейрохирургии: Материалы итоговой науч.-практ. конф. НИЦТ «ВТО». — Казань, 2001. — С. 47-49.
8. Трапезников Н.Н., Еремича Л.А., Амирасланов А.Т., Синюков П.А. Опухоли костей. — М., 1986.
9. Чегуров О.К. Лечение многокомпонентной деформации стопы при врожденном отсутствии большеберцовой кости //Актуальные вопросы лечения заболеваний и повреждений опорно-двигательного аппарата у детей: Материалы Всерос. науч.-практ. конф. — СПб, 1994. — С. 59.
10. Шевцов В.И., Махушин В.Д., Куфтырев Л.М. и др. Лечение врожденных пороков развития берцовых костей. — Курган, 1999.
11. Шевцов В.И., Исмаилов Г.Р., Игнатьева С.М. Оперативное лечение на основе управляемого чрескостного остеосинтеза больного с врожденной аномалией развития стопы //Гений ортопедии. — 1997. — N 4. — С. 45-46.

Сведения об авторах: Самусенко Д.В. — канд. мед. наук, старший науч. сотр. отделения травматологии № 1 РНЦ «ВТО» им. акад. Г.А. Илизарова; Неретин А.С. — канд. мед. наук, науч. сотр. отделения ортопедии № 2 РНЦ «ВТО» им. акад. Г.А. Илизарова.

Для контактов: 640014, Курган, ул. М. Ульяновой, дом 6, РНЦ «ВТО». Тел.: (3522) 53-29-21 (Самусенко Дмитрий Валерьевич); (3522) 53-60-78 (Неретин Андрей Сергеевич).

ПАМЯТИ ВАЛЕНТИНА ФИЛИМОНОВИЧА МИРОШНИЧЕНКО

16 октября 2009 г. после тяжелой болезни на 71-м году жизни скончался лауреат Государственной премии РФ, отличник здравоохранения РФ, профессор кафедры травматологии, ортопедии и экстремальной хирургии Самарского государственного университета Валентин Филимонович Мирошниченко. Ушел из жизни светлый, добрый человек, прекрасный специалист ортопед-травматолог.

Валентин Филимонович родился 27 октября 1938 г. в городе Челкар Актюбинской области. Его летские годы прошли на Украине, юношеские — в Туркмении. С 1958 по 1961 г. — служба в рядах Советской Армии, с 1961 по 1967 г. — учеба в Куйбышевском медицинском институте. Будучи студентом, проявив любовь к хирургии, ночами пропал на дежурствах в хирургических отделениях. Первую аппендэктомию выполнил в конце третьего курса, к окончанию института за плечами будущего хирурга было более сотни полостных операций. Активно занимался в студенческом научном кружке. Распределился хирургом в районную больницу, где с успехом работал ординатором-хирургом.

В 1970 г. Валентин Филимонович возвратился в родной Куйбышевский мединститут и в течение 2 лет работал ординатором травматологического отделения второй кафедры госпитальной хирургии. С этой кафедрой связаны все последующие 39 лет его жизни. После окончания аспирантуры в 1975 г. блестяще защитил кандидатскую диссертацию на тему «Миофасциотенонез четырехглавой мышцы бедра», посвященную спаечному процессу в коленном суставе и четырехглавой мышце бедра после перелома. Разработал новый эффективный хирургический способ лечения, защищенный патентом на изобретение. Впоследствии на эту тему написал монографию, имеющую большое научное и практическое значение.

На кафедре прошел путь от ассистента до профессора, проявив незаурядный талант педагога. Долгое время руководил студенческим научным кружком, подбирая кадры для клиники и кафедры.

В 1977 г. в составе авторского коллектива кафедры получил Государственную премию РФ за работы по проблеме «Сухожильно-мышечная пластика в травматологии и ортопедии».

В.Ф. Мирошниченко — автор 50 научных трудов, 15 изобретений и рационализаторских предложений, является соавтором 3 учебников по травматологии и ортопедии, по которым в настоящее время учатся все студенты вузов и медицинских колледжей страны.

Творческие способности Валентина Филимоновича проявились не только в его профессиональных трудах. Им издано два сборника собственных стихов, тематика которых достаточно обширна: это стихи о медицине и рыбалке, простых человеческих радостях и печалях, о жизни и смерти.

Валентин Филимонович был человеком, любящим и ценящим жизнь и людей, основная его деятельность была посвящена этим вечным ценностям. Он возвращал людей не просто к жизни, а к активной жизни. Его очень любили студенты, коллеги и пациенты. Он был добрым и отзывчивым человеком, имел много друзей и был верен дружбе. Все мы скорбим об утрате. Память о Валентине Филимоновиче Мирошниченко навсегда останется в наших сердцах.

Ассоциация травматологов и ортопедов Самарской области

Коллектив кафедры травматологии, ортопедии и экстремальной хирургии СамГМУ

