

6. Шевалаев Г.А., Жакупбаев И.А., Подусов С.И. и др. //Человек и его здоровье: Тезисы докладов Рос. нац. конгресса. — СПб, 2002. — С. 129.

7. Щекколова Н.Б., Полякова Н.В. //Человек и его здоровье: Материалы Нац. конгресса с междунар. участием. — СПб, 2000. — С. 12–13.

© Коллектив авторов, 2004

ЛЕЧЕНИЕ ОГНЕСТРЕЛЬНЫХ ПЕРЕЛОМОВ ДЛИННЫХ КОСТЕЙ ВЕРХНИХ КОНЕЧНОСТЕЙ С ПОВРЕЖДЕНИЕМ НЕРВОВ

Р.Ю. Евлов, **Б.Н. Решетин**, З.И. Уразгильдеев

Центральный научно-исследовательский институт травматологии и ортопедии им. Н.Н. Приорова, Москва
Ингушская Республиканская клиническая больница, Назрань

Представлен опыт лечения 49 пострадавших с огнестрельными переломами верхних конечностей и повреждением магистральных нервных стволов (1995–2000 гг.). С ранениями плеча было 30 больных, предплечья — 15, локтевого сустава — 4. При поступлении пострадавшим производили первичную хирургическую обработку ран и внеочаговый остеосинтез. Через 4 нед после травмы выполняли одновременное вмешательство на костных отломках и поврежденных нервах. При сохранении анатомической целостности ствола нерва после выделения его из межотломкового пространства осуществляли невролиз и компрессию отломков в аппарате. В случае нарушения целостности нерва образовавшийся диастаз устраняли путем резекции концов отломков кости с созданием стабильного остеосинтеза и выполняли периневральный шов нерва. При переломах двухкостного сегмента и большом дефекте нервного ствола производили аутотрансплантацию нерва. Хирургическое лечение сочеталось с комплексной консервативной терапией. Положительные отдаленные результаты достигнуты в 82% случаев при значительном сокращении сроков лечения по сравнению с таковыми при использовании традиционного многоэтапного метода.

The treatment results of gunshot fractures with nerve trunk injuries of upper extremity bones were summarized for the period from 1995 to 2000. Thirty patients had the injury at the level of humeral segment, 15 patients — at the level of forearm and 4 patients were with injuries of the elbow joint. The debridement and extrafocal osteosynthesis with early, i.e. 4 weeks after trauma, surgical interventions on bone fragments and nerve trunks were performed. In anatomically safe nerve trunk, neurolysis and bone fragment compression using special device were carried out. In nerve injury, resection of bone fragment ends with following stable osteosynthesis and perineural suturing of nerve was performed. In fractures of forearm bones with large defect of nerve trunk the autografting of nerve was done. In early postoperative period complex drug therapy was prescribed. After fracture healing physiotherapy, massage and exercise therapy was started. Long-term results showed that 82% of patients had positive outcomes. Duration of treatment using suggested tactics was shorter in comparison with traditional multy-step method.

Многокомпонентные огнестрельные ранения верхних конечностей относятся к числу наиболее тяжелых как по разрушающему действию высокоскоростного снаряда, так и по значительности функционального ущерба. Повреждения такого рода, по данным литературы, ведут к стойкой утрате трудоспособности и инвалидизации в 23,2% случаев [1–4].

МАТЕРИАЛ И МЕТОДЫ

Проанализирован опыт лечения 49 раненых с огнестрельными поражениями верхних конечностей (41 человек мужского и 8 — женского пола). В возрасте от 16 до 25 лет было 15 (30,6%) больных, от 26 до 40 лет — 24 (49%), старше 40 лет — 10 (20,4%). Преобладали пулевые ранения — 30 (61,2%)

пострадавших, несколько реже встречались осколочные — 18 (36,7%), в 1 (2,1%) случае имело место ранение дробью.

При клиническом обследовании раненых выявляли перелом сегмента кости, определяли степень нарушения кровообращения в травмированной конечности, оценивая пульс на лучевой артерии и состояние кожных покровов руки; о поражении нерва судили по двигательным нарушениям в индикаторных мышцах и выпадениям чувствительности в зоне иннервации. Рентгенологически уточняли характер, протяженность перелома и наличие инородных тел.

Данные о локализации огнестрельных переломов и повреждениях нервов представлены в таблице. В общей сложности хирургические вмешательства

Распределение больных по локализации переломов и повреждениям нервов

Поврежденные нервы	Локализация перелома						Всего поврежденных нервов
	плечевая кость	область локтевого сустава			кости предплечья		
		мышцелок плеча	кости предплечья	обе кости	лучевая	локтевая	
Лучевой	18	–	1	2	–	–	21
Локтевой	5	3	–	2	–	4	14
Срединный	1	–	–	2	3	–	6
Лучевой+локтевой	1	–	–	–	–	–	2
Лучевой+срединный	1	–	–	1	–	–	4
Локтевой+срединный	3	–	–	1	–	–	8
Лучевой+срединный+локтевой	1	–	–	–	–	–	3
Всего больных	30		4		15		58

ства были произведены на 49 сегментах верхних конечностей и 58 нервных стволах при разных уровнях повреждения. Остеосинтез во всех случаях осуществлялся аппаратами наружной фиксации.

У больных с диафизарными огнестерильными переломами (45 человек) при первичной хирургической обработке раны делали сходящиеся дугообразные разрезы в пределах неповрежденных кожных покровов в проксимальном и дистальном направлении вблизи раны, линейно рассекали поверхностную фасцию, следуя раневому каналу, удаляли инородные тела, нежизнеспособные ткани, мелкие свободно лежащие костные отломки, гематому. Ни в одном из наших наблюдений не было отмечено декомпенсированного нарушения кровообращения. Полость раны промывали 1% раствором диоксидина. Обнаруженные фрагменты поврежденного нерва, оставляя нетронутыми, укладывали в их ложе. К полости раневого канала подвели эластичный дренаж с перфорациями, закрепляя в контрапертуре. После первичной хирургической обработки раны и установки аппарата внеочагового остеосинтеза кожные покровы ушивали наглухо.

В случае эпиметафизарных повреждений (4 пострадавших) из типичного подхода выполняли артротомию, открытую репозицию, промывали полость сустава растворами антисептиков и зашивали капсулу сустава наглухо.

Наложение аппарата внеочагового остеосинтеза по первичным показаниям преследует цель distraction отломков с устранением всех видов смещения и интерпозиции мягких тканей.

При установке аппарата на уровне верхней трети плеча (2 наблюдения) репозиционно-фиксационные спицы проводили через дистальный отломок на расстоянии 5–7 см от линии перелома. В используемой компоновке аппарата при высоких повреждениях плеча его дистальный и средний отделы по медиальной поверхности остаются свободными от конструкции, что делает удобным доступ к костям и нервам при последующем хирургическом вмешательстве.

У пострадавших с диафизарными переломами на уровне средней трети плечевой кости (19 человек) методику стабилизации спицами дополняли применением стержневых фиксаторов. Репозиционно-фиксационные спицы проводили через среднее кольцо на расстоянии 3–5 см от базового, полукольца монтировали по передне-внутренней и задне-наружной поверхности плеча. Благодаря этому во время последующей операции частичный демонтаж полуколец на стыке и удаление соединительного стержня не нарушали стабильности всей конструкции.

При переломе на уровне нижней трети плечевой кости (9 наблюдений) для фиксации дистального отломка использовали спицы с упорной площадкой. Здесь для усиления жесткости фиксации через короткий отломок плечевой кости, отступая на 2,5–3 см от «базисной» пары спиц, проводили одну репозиционно-фиксационную спицу. Компоную аппарат на этом уровне, полукольца соединяли между собой в сагиттальной плоскости плеча.

В случаях переломов мышцелка плечевой кости (3 наблюдения) фиксацию осуществляли спицами с упорной площадкой, проведенными дорсальнее локтевого нерва, а всю конструкцию располагали по задней поверхности локтевого сустава. У пострадавшего с переломом проксимального эпиметафиза костей предплечья локтевой сустав фиксировали в среднефизиологическом положении, используя дополнительное кольцо на плече. Репозиционные спицы проводили более чем в 10 см от головки лучевой кости с закреплением в среднем кольце.

При переломах обеих костей предплечья (8 пациентов), изолированных переломах лучевой (3) и локтевой (4) кости проведение репозиционно-фиксационных спиц зависело от уровня перелома. При коротком отломке дополнительную спицу проводили через метадиафизарную зону в 2,5–3 см от базового кольца; если позволяла длина второго отломка, репозиционно-фиксационные спицы вводили на расстоянии 5–7 см от конца костных фрагментов. При компоновке аппарата предусматрива-

лась возможность демонтажа средних полуколец на стыках для освобождения переднемедиальной поверхности предплечья.

Многовариантный характер поражений, нетипичность переломов, наличие грубой и обширной деструкции тканей с протяженным раневым каналом, особенности анатомического строения сегментов диктовали необходимость индивидуального подхода к установке и компоновке аппаратов в каждом конкретном случае.

К 3–4 нед после ранения происходит заживление мягких тканей в области раны. По мере угасания остеокластических процессов в костной ткани активизируются остеобластические процессы, которые достигают максимальной выраженности к 30-м суткам. В нервной ткани к этому сроку развивается валлеровская дегенерация: происходит распад и фрагментация миелиновых оболочек, разрушение мембран аксонов, при этом сохраняются шванновские клетки, освобождается пространство для принятия регенерирующих аксонов проксимального отрезка нерва. В связи с этим срок в 3–4 нед после ранения представляется нам возможно более ранним и оптимальным для выполнения операций на поврежденном нерве. Фиксация отломков аппаратом внеочагового остеосинтеза позволяет в ходе раннего хирургического вмешательства манипулировать одновременно на костных отломках и нервном стволе. Жесткая стабильность фиксации является гарантией состоятельности результатов микрохирургических манипуляций на стволе нерва и последующей консолидации отломков при рассматриваемых поражениях.

Для обеспечения удобного доступа к поврежденным нервам аппарат частично демонтировали. Разрез кожи и мягких тканей производили в проекции поврежденных нервов с последующим расширением подхода к костным отломкам. В первую очередь выделяли проксимальный отрезок нерва в пределах неповрежденных тканей и затем продвигались в дистальном направлении по ходу ствола до той его части, которая входила в рубцово-спаечный конгломерат, организовавшийся в результате повреждения. То же делали с дистальным отрезком, но продвигались в проксимальном направлении. Дальнейшие манипуляции на уровне рубцово-спаечного конгломерата выполняли под контролем оптического увеличения.

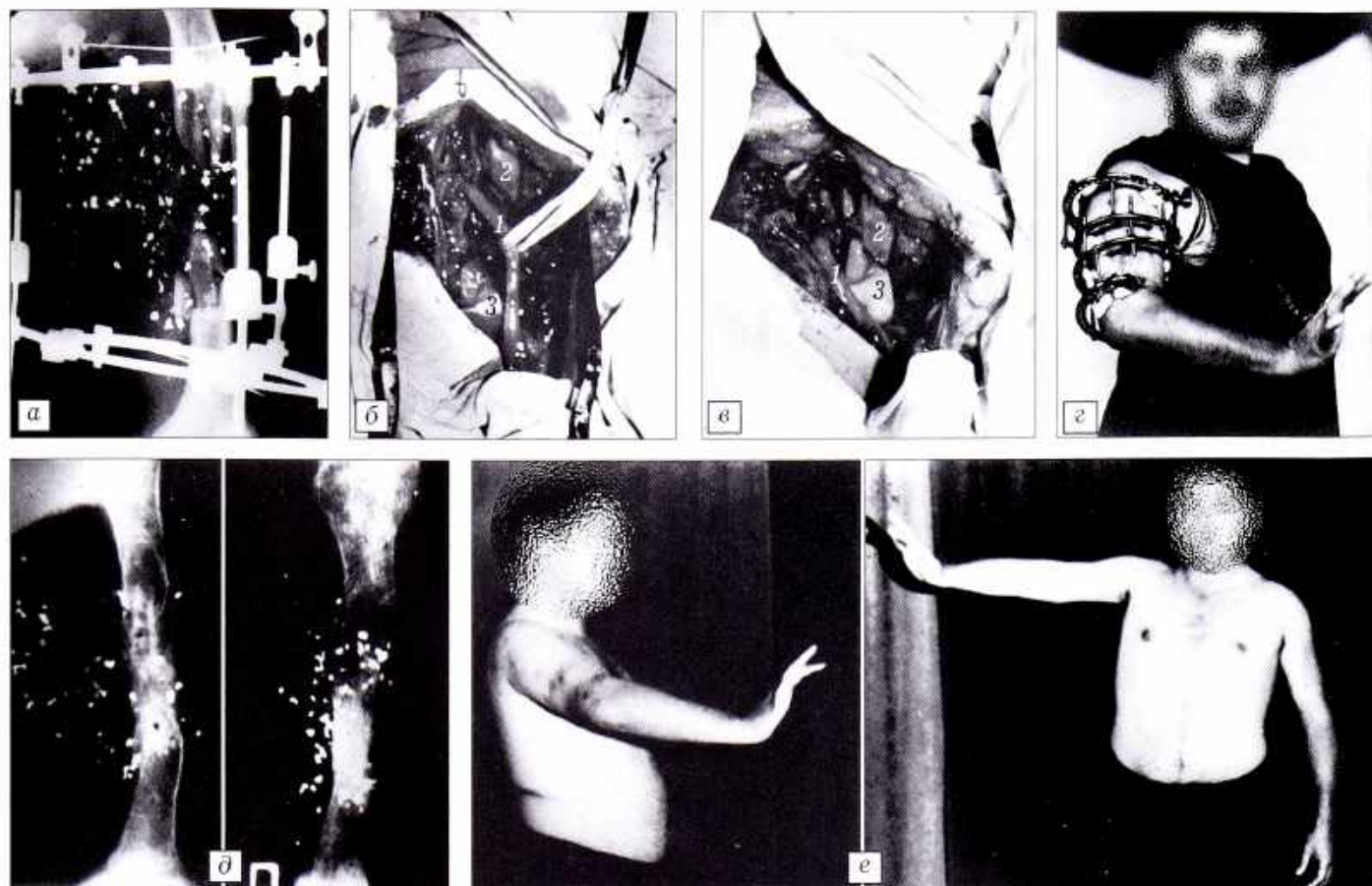
После устранения интерпозиции и выделения ствола нерва из наружных рубцов в случае сохранения его анатомической целостности выделяли отломки поврежденных костей. Крупные фрагменты, имеющие органическую связь с основными отломками, аккуратно репонировали. Патологически измененные участки концов отломков экономно резецировали до нормальной костной ткани и выравнивали, путем внешних манипуляций аппаратом отломки сближали и производили их точное сопоставление с последующей фиксацией и компрессией.

В случаях нарушения анатомической целостности ствола нерва на проксимальном отрезке обнаруживалось разрастание фиброзной ткани и четко определялась граница между неизменной и рубцово-измененной нервной тканью. На концах обоих отрезков производили эндоневролиз с целью лучшей визуализации поврежденного участка и максимального сохранения нервной ткани. Рубцовую ткань иссекали до появления нормальной зернистости, при этом величина дефекта варьировала от 2 до 8 см. В результате резекции костной ткани нередко образовывался дефект сегмента кости протяженностью 3–5 см, при этом создавалась «благоприятная» ситуация — диастаз между концами поврежденного нерва уменьшался до 3–4 см, что в свою очередь позволяло уменьшить размер вставок между фасцикулярными группами. Как правило, формировали 5 или 7 хирургических фасцикулярных групп, которые сшивали опосредованно через трансплантаты по признаку морфофункциональной принадлежности.

Функционально компенсируемое укорочение плеча и предплечья, величина дефекта между резецированными концами поврежденных нервов не более 1 см давали возможность соединять концы стволов поврежденных нервов методом периневрального шва. На этом этапе самым сложным было создание жесткой фиксации частично демонтированной конструкцией для сохранения состоятельности шва.

При повреждениях в области локтевого сустава с целью уменьшения диастаза между концами одноименного нерва производили его транспозицию на переднюю поверхность сустава.

В комплексном консервативном лечении в первые дни после первичного хирургического вмешательства применяли наркотические анальгетики. Использовали также нейровегетативные блокады: анальгин, димедрол, пипольфен; данный состав обладает свойством угнетать адренореактивную систему гипоталамуса, дает гипотермический эффект, оказывает антигистаминное и противовоспалительное действие, тормозит повышение мышечного тонуса в зоне повреждения. Для предупреждения воспалительных осложнений применяли комплекс антибиотиков широкого спектра действия, которые назначали с учетом чувствительности микрофлоры, совместимости и возможности достижения эффекта синергии. С целью улучшения общего кровотока и микроциркуляции в зоне поражения вводили вазоактивные (реополиглюкин, трентал), спазмолитические (но-шпа) препараты. В качестве антиоксидантного средства использовали раствор аскорбиновой кислоты. Весьма эффективно применение витаминов группы В благодаря их участию в регулировании окислительно-восстановительных процессов, обмене аминокислот, синтезе нуклеиновых кислот и активации анаболических реакций. С профилактической целью вводи-



Больной А. 29 лет. Огнестрельное (дробовое) ранение правого плеча.

а — рентгенограмма после установки аппарата внеочагового остеосинтеза в режиме дистракции; б — лучевой нерв выделен из межотломкового пространства, выполнен внутривольный неврилиз (1 — лучевой нерв, 2 — конец проксимального отломка, 3 — конец дистального отломка); в — отломки кости сопоставлены и компримированы; г — функциональный результат через 6 мес: движения и сила экстензорной группы мышц правой кисти достигли значения М4; д — рентгенограмма через 6 мес: определяется консолидация костных отломков; е — функциональный результат через 1 год после травмы: полное восстановление функции конечности.

14.08.99 больной выписан на амбулаторное лечение. При контрольном обследовании через 6 мес движения и сила в экстензорной группе мышц правой кисти достигают значения М4 (см. рисунок, г). На рентгенограмме определяется консолидация отломков (см. рисунок, д). Через 1 год после травмы наступило полное восстановление функции конечности (см. рисунок, е).

Таким образом, при огнестрельных повреждениях верхних конечностей раннее одноэтапное реконструктивное вмешательство на костях и нервах в комплексе с консервативным лечением позволяет сократить сроки восстановления функции поврежденной конечности при его достаточно высоком качестве.

ЛИТЕРАТУРА

1. Брюсов П.Г., Дедушкин В.С., Николенко В.К. // Съезд травматологов-ортопедов стран СНГ, 6-й: Материалы. — Ярославль, 1993. — С. 116-117.
2. Гололобов В.Г., Дулаев А.К. // Всерос. конф. «Влияние антропологических факторов на структурные преобразования органов, тканей, клеток человека и животных», 2-я: Материалы. — Саратов, 1993. — Ч. 2. — С. 18.
3. Дедушкин В.С., Артемьев А.А., Гололобов В.Г. // Съезд травматологов-ортопедов стран СНГ, 6-й: Материалы. — Ярославль, 1993. — С. 121-122.
4. Лысенко Л.В., Тимошин А.С., Фёфёсова Н.П. и др. // Огнестрельные и минно-взрывные ранения. Современные методы диагностики и лечения: Тезисы докладов науч.-практ. конф. / Под ред. В.М. Морозова. — М., 1997. — С. 76-78.