

© И.О. Панков, 2004

ХИРУРГИЧЕСКОЕ ЛЕЧЕНИЕ ВНУТРИСУСТАВНЫХ ПЕРЕЛОМОВ МЫШЦЕЛКОВ БОЛЬШЕБЕРЦОВОЙ КОСТИ

И.О. Панков

Научно-исследовательский центр Татарстана «Восстановительная травматология и ортопедия», Казань

Работа основана на опыте лечения методом чрескостного остеосинтеза аппаратами внешней фиксации 50 больных с внутрисуставными переломами мыщелков большеберцовой кости. Показаны особенности чрескостного остеосинтеза при различных типах внутрисуставных переломов мыщелков. Исходы лечения в сроки от 1 года до 12 лет прослежены у 44 пациентов. Благоприятные результаты отмечены у 43 (97,7%) больных, в том числе отличные и хорошие — у 35 (79,5%).

Fifty patients with intraarticular fractures of tibial condyle were treated by transosseous osteosynthesis with application of external fixation devices. Peculiarities of transosseous osteosynthesis in various types of intraarticular condyle fractures have been described. In 44 patients the follow up period made up 1–12 years. Favorable results have been noted in 43 (97.7%) patients including excellent and good results in 35 (79.5%) patients.

Внутрисуставные переломы мыщелков большеберцовой кости относятся к категории тяжелых повреждений костей конечностей. Нередко им сопутствуют повреждения менисков, а также связочного аппарата коленного сустава. Согласно Универсальной классификации переломов [11] выделяются неполные («чистое» раскалывание, «чистое» вдавление, раскалывание с вдавлением) и полные внутрисуставные переломы мыщелков большеберцовой кости. Неблагоприятные исходы лечения таких переломов составляют, по данным разных авторов, от 6–14 до 33,3% [1–3, 5, 10]. Выход на инвалидность может достигать 34,8% [3]. Лечение внутрисуставных переломов мыщелков большеберцовой кости преимущественно оперативное — открытая репозиция отломков и остеосинтез погружными конструкциями с ревизией коленного сустава [1, 5, 7].

В настоящее время чрескостный остеосинтез по Илизарову является методом выбора при лечении большинства около- и внутрисуставных переломов. Данный метод позволяет произвести репозицию с устранением всех видов смещений и обеспечить стабильную фиксацию на период сращения костной и мягких тканей. Кроме того, аппарат Илизарова дает возможность в большинстве случаев выполнить закрытый остеосинтез, не нанося дополнительную травму и не нарушая кровообращение поврежденного сегмента конечности [2, 4, 6, 8, 9].

В отделении неотложной травматологии Научно-исследовательского центра Татарстана «Восстановительная травматология и ортопедия» разработана и успешно применяется методика чрескостного остеосинтеза внутрисуставных переломов мыщелков большеберцовой кости аппаратом Илизарова, спицестержневыми аппаратами внешней фиксации; созданы оригинальные компоновки ап-

парат. Особенностью используемого в течение последних лет подхода к лечению рассматриваемых переломов является интраоперационное артроскопическое исследование коленного сустава, которое обеспечивает диагностику возможного повреждения менисков и связочного аппарата коленного сустава и выполнение ряда лечебных манипуляций.

В настоящей работе обобщен опыт лечения различных типов внутрисуставных переломов мыщелков большеберцовой кости за последние 12 лет. Репозиция переломов достигается на операционном столе.

МАТЕРИАЛ И МЕТОДЫ

За период с 1990 по 2002 г. в отделении неотложной травматологии НИЦТ «ВТО» находились на лечении 50 пациентов с внутрисуставными переломами мыщелков большеберцовой кости — 21 женщина и 29 мужчин разного возраста. У 8 больных были неполные переломы с «чистым» раскалыванием, у 5 — с «чистым» вдавлением и у 10 — с раскалыванием и вдавлением. У 27 пациентов имели место полные внутрисуставные переломы мыщелков большеберцовой кости. У 3 больных переломы мыщелков сочетались с повреждением менисков коленного сустава, у 4 — с повреждением боковых связок.

Основные принципы компоновки аппарата внешней фиксации

Компоновка аппарата зависит от типа перелома, степени смещения и величины отломков и включает три кольцевых опоры аппарата Илизарова и один либо два подвижных репозиционных узла. Опоры соединены между собой резьбовыми стержнями. Подвижный репозиционный узел пред-

ставляет собой дуговую опору, которая посредством систем, состоящих из резьбовых стержней и кронштейнов, устанавливается на промежуточной кольцевой опоре аппарата. При этом проксимальная кольцевая опора устанавливается на уровне мыщелков бедра, промежуточная — в области проксимального метафиза большеберцовой кости, дистальная — на уровне верхней или средней трети диафиза костей голени. Репозиционный узел размещается на уровне перелома мыщелков большеберцовой кости.

Операция чрескостного остеосинтеза выполняется на операционном ортопедическом столе. Обезболивание — общее, перидуральная или проводниковая анестезия. После устранения грубых смещений отломков через мыщелки бедренной кости, мыщелки и диафиз большеберцовой кости проводятся спицы или вводятся элементы фиксации к кости, представляющие собой стержни с упорной резьбой и заостренными концами, которые закрепляются на опорах аппарата. После достижения репозиции отломков и восстановления конгруэнтности суставных поверхностей аппарат переводится в режим стабильной фиксации.

Чрескостный остеосинтез при неполных внутрисуставных переломах мыщелков («чистое» раскальвание) большеберцовой кости (рис. 1, а). Переломы этого типа называют также изолированными переломами одного из мыщелков большеберцовой кости. Их особенностью является вертикальная или слегка косая плоскость перелома и смещение отломка мыщелка, как правило, по длине, ширине и периферии.

Компоновка аппарата внешней фиксации включает три кольцевые опоры, соединенные между собой резьбовыми стержнями, и подвижный репозиционный узел, устанавливаемый на промежуточной опоре в проекции соответствующего мыщелка с возможностью перемещения в трех плоскостях.

По достижении обезболивающего эффекта осуществляется тракция вдоль оси нижней конечности с целью устранения грубых смещений отломка мыщелка. Происходит это за счет натяжения капсулы и связок коленного сустава. Выполняется контрольная рентгенография в прямой и боковой проекциях. После обеспечения distraction в области коленного сустава производится его артроскопия. Цель ее состоит в ревизии сустава, выявлении возможных повреждений менисков и связок, промывании сустава с удалением гематом, обрывков капсулы и мелких костных фрагментов, которые могут стать причиной развития тугоподвижности. При обнаружении повреждения менисков осуществляется их артроскопическая резекция, в случае повреждения связок производится их оперативное восстановление после завершения репозиции отломков мыщелка и устранения избыточной distraction — до контакта суставных поверхностей. Артроскопия также обеспечивает возможность

внутрисуставного контроля качества репозиции и восстановления конгруэнтности суставных поверхностей.

Операция чрескостного остеосинтеза выполняется следующим образом. Через мыщелки бедренной кости проводится спица, а также вводится элемент фиксации к кости (костный стержень), которые закрепляются на проксимальной кольцевой опоре. На дистальной опоре закрепляются аналогичная спица и костный стержень, проведенные через верхнюю или среднюю треть большеберцовой кости. Промежуточная опора устанавливается в области проксимального метадиафиза большеберцовой кости. На ней закрепляются проведенные во встречном направлении вне плоскости перелома две перекрещивающиеся спицы, которые являются противоупорными для последующей репозиции мыщелка. На этой же опоре устанавливается подвижный репозиционный узел, на дуговой опоре которого закрепляется костный стержень, введенный в отломок мыщелка большеберцовой кости. Перемещениями репозиционного узла по костному стержню достигается окончательная репозиция отломков и восстановление конгруэнтности суставных поверхностей, что контролируется артроскопически, а также рентгенографией коленного сустава в двух стандартных проекциях. Ранее созданное перерастяжение в суставе устраняется до контакта суставных поверхностей.

Срок фиксации в аппарате составляет 2 мес, при этом проксимальная опора, фиксирующая коленный сустав, снимается через 6–7 нед.

Чрескостный остеосинтез при неполных внутрисуставных переломах мыщелков («чистое» вдавление) большеберцовой кости (рис. 1, б). Операция также выполняется на операционном ортопедическом столе. После создания distraction и умеренного перерастяжения в коленном суставе проводится артроскопическое исследование коленного сустава с целью ревизии и выявления возможного повреждения менисков и связок. Как правило, обширных гемартрозов не наблюдается. Качество репозиции контролируется рентгенографией в двух проекциях.

Необходимо отметить, что при значительных вдавлениях отломков мыщелков и, следовательно, формировании значительных дефектов костного вещества, а также при повреждениях связок коленного сустава репозиция только за счет натяжения капсульно-связочного аппарата успеха не имеет. В таких случаях производится открытая репозиция поврежденного мыщелка с восстановлением конгруэнтности суставных поверхностей и костной аутопластикой образовавшегося дефекта проксимального метафиза большеберцовой кости. Качество репозиции контролируется с помощью артроскопа и рентгенографией в двух проекциях.

Компоновка аппарата включает три кольцевые опоры с кронштейнами, соединенные резьбовыми стержнями. После достижения репозиции от-

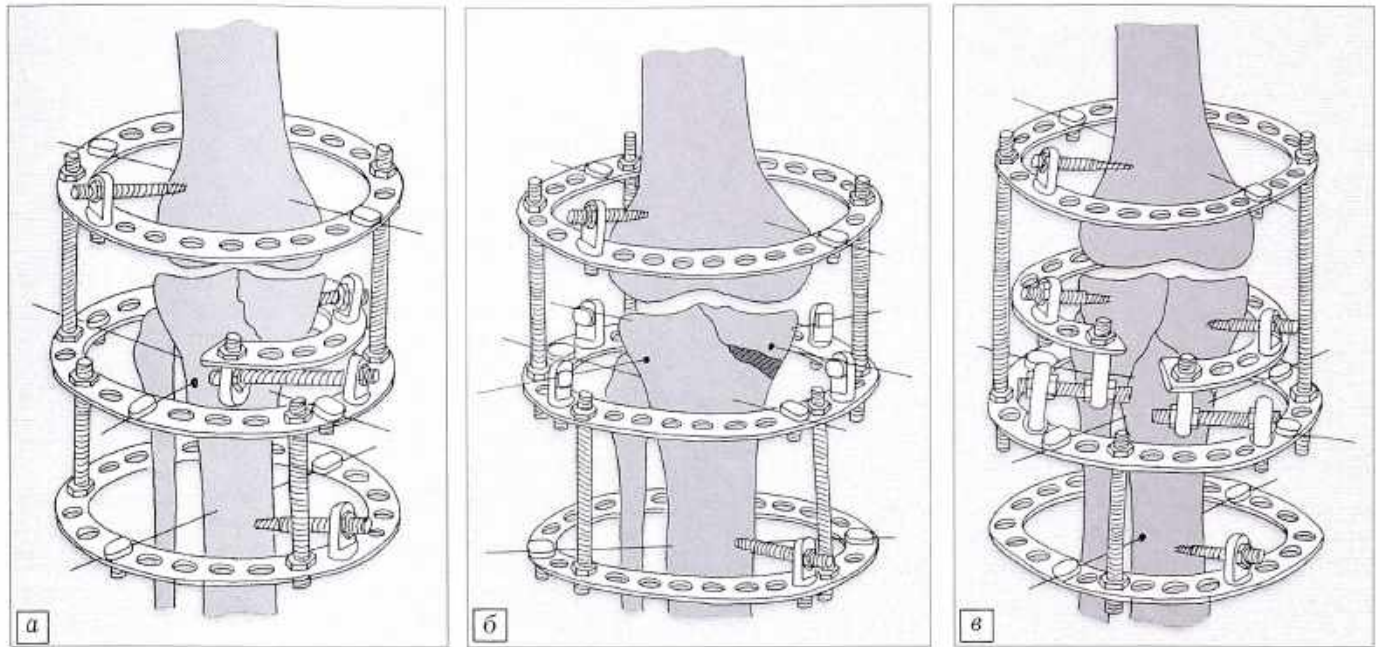


Рис. 1. Схема выполнения чрескостного остеосинтеза аппаратом внешней фиксации при разных типах внутрисуставных переломов мыщелков большеберцовой кости.

а — неполный внутрисуставной перелом («чистое» раскалывание); *б* — неполный внутрисуставной перелом («чистое» вдавление); *в* — полный внутрисуставной перелом.

ломков мыщелка большеберцовой кости через дистальный метафиз бедра проводится спица и вводится костный стержень, которые закрепляются на проксимальной опоре аппарата. Через большеберцовую кость в средней ее трети проводится аналогичная спица и вводится костный стержень, закрепляемые на дистальной кольцевой опоре. На промежуточной опоре закрепляются проведенные во встречном направлении через репонированный отломок мыщелка большеберцовой кости перекрещивающиеся спицы с упорными площадками для обеспечения плотного контакта отломков и стабильной фиксации. Выполняется контрольная рентгенография в двух проекциях.

Срок фиксации составляет 2 мес. Проксимальная кольцевая опора, фиксирующая коленный сустав, демонтируется через 6–7 нед.

Чрескостный остеосинтез при неполных внутрисуставных переломах мыщелков (раскалывание с вдавлением) большеберцовой кости. Особенностью данного типа переломов является сочетание раскола и вдавления отломка проксимального эпиметафиза большеберцовой кости. Иначе их характеризуют как внутрисуставные оскольчатые импрессионно-компрессионные переломы мыщелка большеберцовой кости. Закрытая репозиция с восстановлением конгруэнтности суставных поверхностей не представляется возможной. При таких переломах мы производим открытую репозицию отломков с восстановлением конгруэнтности суставных поверхностей и чрескостный остеосинтез аппаратом внешней фиксации. Компоновка аппарата не отличается от описанной выше. Срок фиксации в аппарате составляет 2–2,5 мес.

Чрескостный остеосинтез при полных внутрисуставных переломах мыщелков большеберцовой кости (рис. 1, в). В данной категории переломов мы рассматриваем Т-, У-образные, оскольчатые переломы проксимального эпиметафиза большеберцовой кости. Особенности их являются формирование первичных обширных внутренних разрушений, значительные смещения отломков, а также образование гемартрозов коленного сустава. При всех подобных переломах мы считаем обязательным проведение артроскопического исследования коленного сустава.

Принципы компоновки спицестержневых аппаратов внешней фиксации не отличаются от описанных выше. Особенность состоит в установке двух репозиционных узлов на промежуточной опоре аппарата в проекции поврежденных мыщелков большеберцовой кости. Перемещениями по костным стержням каждого из подвижных репозиционных узлов достигается репозиция отломков мыщелков и восстановление конгруэнтности суставных поверхностей, а также создание плотного контакта между отломками, что контролируется с помощью артроскопа. В случаях оскольчатых импрессионно-компрессионных переломов мы производим открытую репозицию с восстановлением конгруэнтности суставных поверхностей костей, образующих коленный сустав. Операция завершается рентгенологическим контролем коленного сустава в двух стандартных проекциях. Срок фиксации в аппарате — в среднем 2,5 мес, при этом проксимальная опора аппарата, фиксирующая коленный сустав, демонтируется через 7–8 нед после операции.

Ведение пациентов в послеоперационном периоде

Продолжительность стационарного лечения после оперативного вмешательства составляет 1–3 нед и зависит от типа перелома, тяжести и характера повреждения тканей. Малая травматичность вмешательства, стабильность фиксации дают возможность раннего активного ведения пациентов. Больные могут вставать, ходить при помощи костылей с первых дней после операции. Рентгенологический контроль осуществляется перед выпиской пациента из стационара, далее через 1 мес и перед демонтажом и снятием аппарата внешней фиксации. Вопрос об удалении спиц и костных стержней решается в каждом случае индивидуально на основании данных клинического и рентгенологического обследования.

После полного демонтажа и снятия аппарата назначается комплексное восстановительное лечение. Дозированная возрастающая нагрузка конечности может быть доведена до полной при неполных внутрисуставных переломах мыщелков («чистое» раскалывание и «чистое» вдавление) в течение 4 нед, при неполных переломах с раскалыванием и вдавлением и при полных переломах мыщелков — в течение 5–6 нед после операции. Назначаются лечебная гимнастика в виде активных и пассивных движений в суставе, иглорефлексотерапия, массаж оперированной конечности, мануальная терапия, которые проводятся на фоне комплексного физиотерапевтического лечения.

Рентгенологический контроль коленного сустава в двух проекциях осуществляется через 1 нед после снятия аппарата и далее один раз в 1,5–2 мес до выздоровления. Для более полной объективной оценки восстановления коленного сустава мы рекомендуем проводить компьютерную томографию поврежденного и здорового суставов в сравнении через 2 и 6–8 мес после снятия аппарата. Срок восстановления трудоспособности зависит как от типа перелома, так и от тяжести сопутствующего повреждения тканей и составляет 4,5–8,5 мес после снятия аппарата.

РЕЗУЛЬТАТЫ И ОБСУЖДЕНИЕ

Отдаленные результаты изучены у 44 из 50 пациентов с различными типами внутрисуставных переломов мыщелков большеберцовой кости. Сроки наблюдения составили от 1 года до 12 лет.

Результаты оценивались на основании данных субъективного клинического, объективного клинического обследования и данных рентгенографии. При субъективном клиническом обследовании обращали внимание на боль, ходьбу, возможность нагрузки конечности, активность, отношение к спорту, восстановление трудоспособности. При объективном клиническом обследовании учитывали деформацию области коленного сустава, наличие или отсутствие отеков, атрофию мышц голени и бедра, объем движений в коленном суставе. Рент-

генологическими критериями служили остаточное смещение отломков, степень восстановления, сужение и деформация суставной щели, остеопороз суставных отделов бедренной и большеберцовой костей. Нужно отметить, что при комплексной оценке отдаленных результатов лечения возможны отдельные несоответствия между данными субъективного и объективного, в том числе рентгенологического, обследования пациентов. Так, при незначительном уменьшении высоты рентгенологической суставной щели коленного сустава возможна отличная оценка по данным субъективного клинического обследования. В таких случаях общая оценка результата лечения сдвигалась в сторону понижения.

Из 44 больных с различными типами внутрисуставных переломов мыщелков большеберцовой кости исход лечения оценен как отличный у 12 (27,3%), как хороший — у 23 (52,3%), как удовлетворительный — у 8 (18,2%). У одного пациента результат признан неудовлетворительным в связи с замедленной консолидацией перелома и образованием варусной деформации, что потребовало повторного оперативного вмешательства.

Для более детальной и объективной оценки результатов лечения мы определили исходы в каждой группе внутрисуставных переломов. Из 8 пациентов с неполными внутрисуставными переломами — «чистым» раскалываем мыщелков большеберцовой кости отличный результат получен у 5, хороший — у 2, удовлетворительный — у одного. При неполных внутрисуставных переломах с «чистым» вдавлением отличный результат достигнут у 2 из 5 больных, хороший — у 2, удовлетворительный — у одного. Из 10 пациентов с неполными внутрисуставными переломами с раскалыванием и вдавлением исход оценен у 8: отличных результатов не отмечено, хороший результат констатирован у 5, удовлетворительный — у 3 пациентов. Из 27 больных с полными внутрисуставными переломами мыщелков большеберцовой кости исход лечения оценен у 23: отличный результат достигнут у 5 пациентов, хороший — у 14, удовлетворительный — у 3. У одного пациента исход оказался неудовлетворительным, что потребовало повторного оперативного вмешательства.

Анализ случаев удовлетворительного исхода лечения при всех типах переломов показал, что такой исход определялся тяжестью травмы и имел место при массивных внутрисуставных разрушениях области коленного сустава.

Приведем одно из клинических наблюдений.

Больной З., 1947 года рождения, получил травму, упав с высоты около 2 м. Поступил в отделение травматологии НИЦТ «ВТО» 22.07.01. Диагноз: закрытый внутрисуставной полный (Т-образный) перелом проксимального эпиметафиза правой большеберцовой кости со смещением отломков (рис. 2). При поступлении выполнена пункция правого коленного сустава, наложена гипсовая лонгета. 27.07.01 произведена операция чрескостного

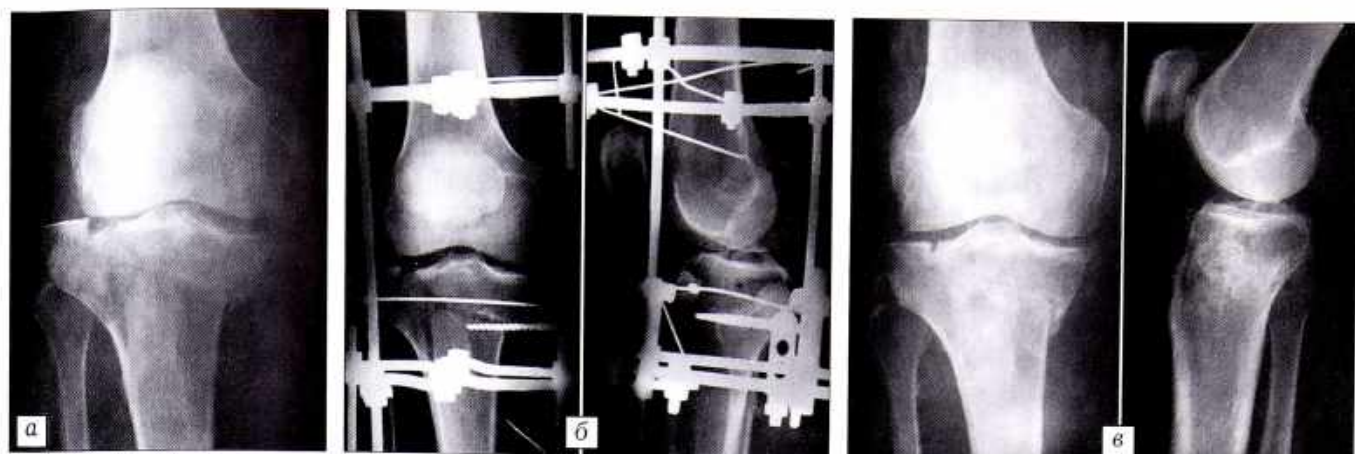

Рис. 2. Больной 3. 54 лет. Диагноз: закрытый внутрисуставной полный (Т-образный) перелом проксимального эпиметафиза правой большеберцовой кости со смещением отломков.

- а — рентгенограмма при поступлении;
 б — после выполнения чрескостного остеосинтеза аппаратом внешней фиксации;
 в — после снятия аппарата;
 г — функциональный исход лечения.



osteosynthesis with application of external fixation. Repositioning was achieved on the operating table. Discharge from the hospital 18.08.01. Apparatus removed and removed 28.09.01. Course of restorative treatment in conditions of therapeutic-physical rehabilitation center. Control examinations — 21.11.01, 14.02.02, 25.04.03. Outcome good, patient returned to previous work.

Таким образом, анализ отдаленных результатов лечения 44 пациентов с различными типами внутрисуставных переломов мыщелков большеберцовой кости свидетельствует о хороших репозиционных возможностях метода чрескостного остеосинтеза. Репозиция достигалась на операционном столе. Отличные и хорошие исходы достигнуты у 35 пациентов, что составило 79,5%. Полученные в подавляющем большинстве случаев благоприятные результаты позволяют считать чрескостный остеосинтез аппаратами внешней фиксации методом выбора при лечении различных типов внутрисуставных переломов мыщелков большеберцовой кости.

ЛИТЕРАТУРА

1. Витюгов И.А., Степанов В.С. //Ортопед травматол. — 1979. — N 7. — С. 7-12.
2. Голубев В.Г., Пуятин С.М., Шестаков Д.Ю. //Новые технологии в медицине: Сб. науч. трудов. — Курган, 2000. — Ч. 1. — С. 56.
3. Нигматуллин К.К. //Гений ортопедии. — 1996. — N 1. — С. 71-73.
4. Носков В.К. //Ортопед травматол. — 1988. — N 9. — С. 25-29.
5. Охотский В.П. //Там же. — 1989. — N 3. — С. 24-27.
6. Сергеев В.М. //Там же. — 1973. — N 3. — С. 72-74.
7. Уотсон-Джонс Р. Переломы костей и повреждения суставов. — М., 1972. — С. 438-484, 515-524.
8. Швед С.И., Карагодин Г.Е., Носков В.К. //Ортопед травматол. — 1986. — N 2. — С. 41-43.
9. Шелухин А.Ш. //Там же. — 1992. — N 2. — С. 16-17.
10. Lundy D.W., Johnson K.D. //J. Am. Acad. Orthop. Surg. — 2001. — Vol. 9, N 4 — P. 238-245.
11. Muller M.E., Allgower M., Schneider R. et al. Manual of internal fixation: techniques recommended by the AO Group. — 2nd ed. — Berlin etc., 1979.