

ПЛАСТИКА ВАСКУЛЯРИЗОВАННЫМИ ЛОСКУТАМИ ПРИ ПОСЛЕОЖГОВЫХ ДЕФОРМАЦИЯХ КИСТИ

Г.Ч. Шалтакова, М.А. Матеев

Национальный госпиталь Министерства здравоохранения Киргизской Республики, Бишкек

Представлен опыт хирургического лечения 108 пациентов с послеожоговыми деформациями кисти, которым были произведены реконструктивные операции с трансплантацией васкуляризованных тканевых лоскутов. Полное приживание пересаженных лоскутов получено у 97,2% больных.

Ключевые слова: кисть, послеожоговая деформация, реконструкция, пересадка васкуляризованных лоскутов.

Plasty with Vascularized Flaps in Burn Hand Deformities

G.Ch. Shaltakova, M.A. Mateev

Experience in treatment of 108 patients with hand deformities resulted from burns is presented. Reconstructive operations with vascularized tissue flaps grafting have been performed in all cases. Full healing of the grafted flaps was achieved in 97.2% of patients.

Key words: hand, burn deformity, reconstruction, vascularized flaps grafting.

Рубцовые деформации кисти чаще всего возникают в результате послеожогового стяжения ее ладонной и дорсальной поверхностей рубцами. Тяжесть деформации зависит от распространенности и глубины дефекта тканей [5, 9]. Трудность выбора метода оперативного лечения в значительной степени определяется дефицитом донорских тканей кисти. Тяжелые сгибательно-разгибательные контрактуры кисти, сопровождающиеся повреждением суставов пальцев, являются основной причиной неудовлетворительных функциональных результатов пластики [1-4, 6-8, 10].

Целью нашей работы была оптимизация хирургического лечения послеожоговых деформаций кисти с использованием различных способов пластики.

МАТЕРИАЛ И МЕТОДЫ

С 2005 по 2007 г. в отделении пластической реконструктивной микрохирургии и хирургии кисти Национального госпиталя Киргизской Республики оперировано 108 пациентов с послеожоговыми деформациями кисти. Среди них лиц мужского пола было 67 (62,0%), женского — 41 (38,0%). Возраст больных колебался от 2 до 66 лет, 69,4% составляли дети и подростки от 2 до 15 лет. У 61 (56,5%) пациента имел место ожог кипятком, у 35 (32,4%) — электроожог, у 11 (10,2%) ожог пламенем и у 1 (0,9%) — химический ожог.

Для более систематизированного подхода к тактике хирургического лечения нами разработана собственная классификация послеожоговых рубцовых деформаций в зависимости от характера

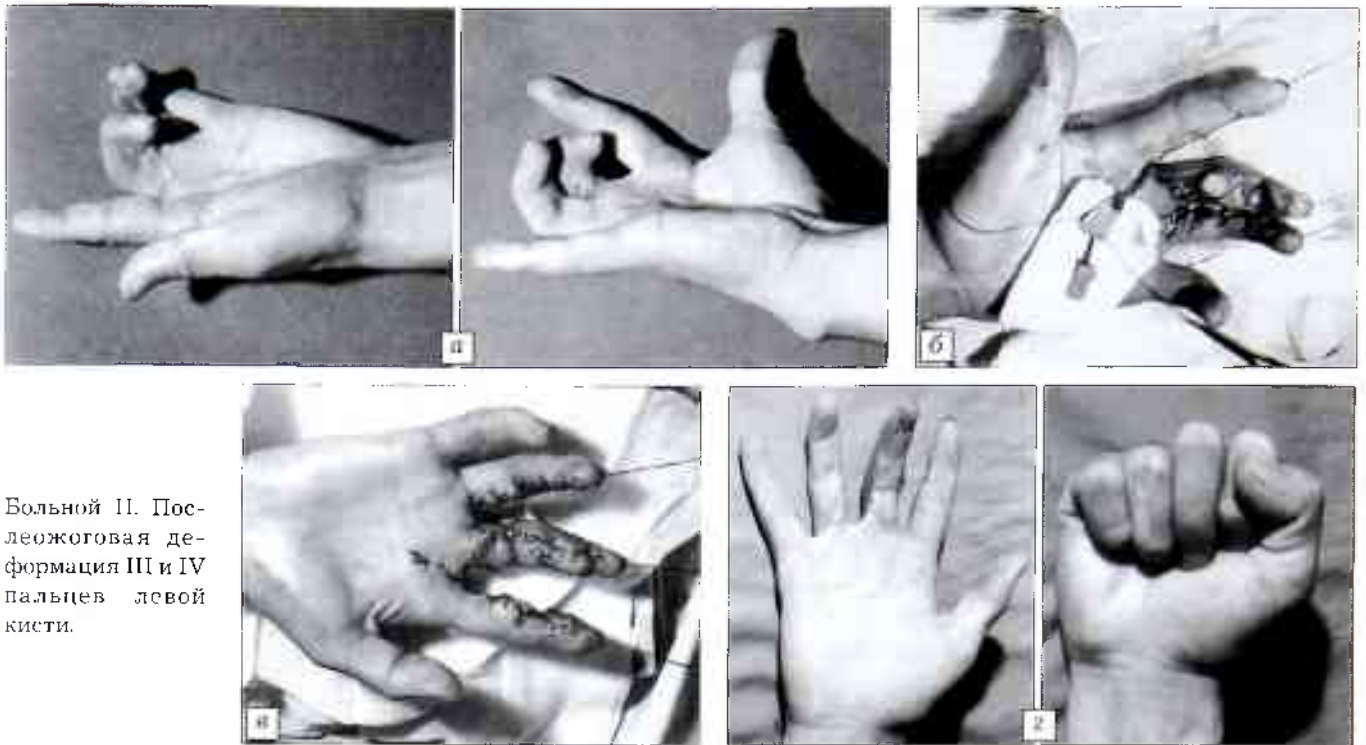
самого дефекта. Послеожоговые рубцовые деформации подразделены на три типа:

тип 1 — локальные рубцовые деформации, т.е. деформации с дефектом кожи и подкожно-жировой клетчатки, который может быть корригирован с помощью транспозиции треугольных, трапециевидных и других локальных кожно-фасциальных лоскутов;

тип 2 — обширные рубцовые деформации с сохраненным ангиосомным кровоснабжением окружающей ткани, т.е. с сохраненными магистральными и перфорантными сосудами, на которых можно выкроить островковые и перфорантные вас-

Виды лоскутов, использованных для пластики послеожоговых дефектов, в зависимости от типа дефекта

Тип дефекта	Тип лоскута	Разновидности лоскутов	Число больных
I	Локальный	Треугольные и трапециевидные лоскуты	82
II	Островковый, и перфорантный	Перфорантный лучевой лоскут	8
		Пальцевой лоскут	2
		Перфорантный лоскут пальцевой артерии	12
		Метакарпальный лоскут	2
		Перфорантный ротированный лоскут гипотенора	1
III	Свободный	Лучевой лоскут	1



Больной П. Послеожоговая деформация III и IV пальцев левой кисти.

а — при постукивании: дефекты по ладонной поверхности III пальца 2,0x1,0 см и 2,0x1,5 см; б — выделены два кожно-фасциальных лоскута на пальцевых сосудах II пальца; в — после операции: лоскуты перемещены на место дефектов средней и основной фаланги III пальца, донорский дефект ушит первично с использованием Z-пластики; г — функциональный и косметический результат через 6 мес после операции.

куляризованные лоскуты, пригодные для пластики подобных дефектов;

т и п 3 — обширные послеожоговые дефекты без сохранения ангиосомного кровоснабжения; использование островковых лоскутов при таких дефектах невозможно и единственным способом хирургического лечения является свободная пересадка васкуляризованных тканевых лоскутов на микрососудистых анастомозах.

Как видно из представленной таблицы, в подавляющем большинстве случаев (76,0%) пластика послеожоговых дефектов выполнялась путем транспозиции треугольных и трапециевидных кожно-фасциальных лоскутов. Реконструкция с использованием островковых и перфорантных лоскутов была выполнена у 23,1% пациентов, свободная пересадка васкуляризованных тканевых лоскутов — у 0,9% больных.

Клинический пример. Больной П., поступил 05.07.05 с диагнозом: послеожоговая сгибательная деформация III и IV пальцев левой кисти (см. рисунок, а). Рубцовая ткань по ладонной поверхности III и IV пальцев кисти иссечена. Образовались дефекты кожи размером 2,0x1,0 см на средней фаланге и 2,0x1,5 см на уровне основной фаланги III пальца. Отдельным разрезом выполнено выкраивание двух пальцевых лоскутов с ульнарной поверхности II пальца на пальцевых сосудах (см. рисунок, б). Дефекты III пальца замещены кожно-фасциальными островковыми лоскутами со II пальца путем их транспозиции на пальцевую сосудистую ножку. Донорский дефект ушит первично с использованием Z-пластики (см. рисунок, в). Через 6 мес после операции пальцевые лоскуты полностью жизнеспособны, эстетический и функциональный результат хороший (см. рисунок, г).

РЕЗУЛЬТАТЫ

В раннем послеоперационном периоде у 3 (2,8%) больных отмечалось частичное расхождение швов после транспозиции треугольных лоскутов. У остальных пациентов послеоперационное течение было без осложнений. Полное приживление пересаженных лоскутов с восстановлением функции кисти достигнуто у 97,2% больных.

Таким образом, при сложных сгибательных послеожоговых контрактурах кисти выбор способа реконструкции должен базироваться на характере и локализации дефекта. Рациональное использование различных приемов пластики является весьма эффективным.

ЛИТЕРАТУРА

1. Аралбаев Т.А. Хирургическое лечение рубцовых контрактур и деформаций после ожогов // Вопросы ожоговой патологии. — Саранск, 1974. — С. 172–175.
2. Бондарь В.С. Комбинированная кожная пластика околоуставных дерматогенных контрактур // Повреждение суставов. — Алма-Ата, 1982. — С. 16–19.
3. Беляева А.А., Иванова Н.И., Болховитинова Л.А. Кровоснабжение конечности при рубцовых изменениях тканей после травмы // Хирургия. — 1985. — № 5. — С. 80–85.
4. Белоусов А.Е., Мыслин С.А., Юркевич В.В. и др. Использование лучевого лоскута предплечья в пластической и реконструктивной хирургии конечностей // Хирургия. — 1987. — № 5. — С. 100–103.
5. Гришкевич В.М., Мороз В.Ю., Бритун Ю.А., Бабенко С.В. Хирургическое лечение тяжелых сгибательных послеожоговых контрактур кисти. // Хирургия. — 1995. — № 3. — С. 46–49.

6. Кузанов И.Е., Кутубидзе А.Б., Кузанов Е.И. и др. Пересадка кровоснабжаемых комплексов тканей при обширных послеожоговых рубцовых деформациях и контрактурах конечностей // *Анналы пласт. реконстр. и эстет. хирургии.* — 2002. — N 2. — С. 35–44.
 7. Chai J., Song H., Sheng Z. et al. Repair and reconstruction of massively damaged burn wounds // *Burns.* — 2003. — Vol. 29, N 7. — P. 726–732.
 8. Deb R., Giessler G.A., Przybilski M. et al. Secondary plastic surgical reconstruction in severely burned patients // *Chirurg.* — 2004. — Vol. 75, N. 6. — P. 588–598.
 9. Mateev M.A., Beermanov K.A. et al. Shape-modified using the radial forearm perforator flap for reconstruction of soft tissue defects of the scalp // *J. Microsurgery.* — 2004. — Vol. 21–24, N 1. — P. 333.
 10. Mateev M.A., Beermanov K.A., Subanova L.K. et al. Reconstruction of soft tissue defects of the hand using the shape-modified radial forearm flap // *Scand. J. Plast. Reconstr. Surg. Hand Surg.* — 2004. — Vol. 38. — P. 1–4.
- Сведения об авторах:** Шалтакова Г.Ч. — канд. мед. наук, науч. сотр. отделения пластической реконструктивной микрохирургии и хирургии кисти НГ КР; Матеев М.А. — профессор, доктор мед. наук, зав. отделением.
Для контактов: Шалтакова Гулбу Чаловна. 720040, Бишкек, ул. Тоголок Молдо, дом 1, НГ. Тел.: (0312) 66-06-19. E-mail: chalova68@rambler.ru

© Н.М. Иванова, 2009

ХОНДРОСАРКОМА У ДЕТЕЙ

Н.М. Иванова

Научно-исследовательский институт детской онкологии и гематологии
Российского онкологического научного центра им. Н.Н. Блохина РАМН, Москва

Проанализирован опыт лечения 77 пациентов с хондросаркомой в возрасте от 1 года до 17 лет, проведенного в НИИ детской онкологии и гематологии в период с 1982 по 2008 г. У 36 пациентов (основная группа) была применена принципиально новая схема лечения, предусматривающая проведение полихимиотерапии с учетом группы риска, при хондросаркоме II степени злокачественности учитывается степень пloidности ДНК и пролиферативная активность опухолевых клеток (определяемые методом проточной цитофлуориметрии). Пациенты, лечившиеся по стандартной программе (41), составили контрольную группу. Показано, что проведение полихимиотерапии по предложенной схеме позволяет на раннем этапе расширить показания к органосохраняющему оперативному лечению, повысить 5-летнюю безрецидивную выживаемость больных с хондросаркомой до 75,4±7,8%.

Ключевые слова: хондросаркома, диагностика, лечение.

Chondrosarcoma in Children

N.M. Ivanova

Treatment experience was analyzed in 77 patients (aged from 1 to 17 years) with chondrosarcoma. All patients were under treatment at the Scientific Research Institute of Pediatric Oncology and Hematology during the period from 1982 to 2008. In 36 patients including patients with second degree of malignancy (main group) new treatment protocol that provided application of polychemotherapy with regard to the risk group was used. Second degree of malignancy was determined by the degree of DNA ploidy and proliferative tumor cells activity by flow cytometry data. Forty one patients (control group) were treated according to the routine protocol. It has been shown that early application of polychemotherapy enabled to expand the indications to organ saving surgical interventions and to increase 5-years relapse-free survival at unfavorable forms of chondrosarcoma up to 75±7.8%.

Key words: chondrosarcoma, diagnosis, treatment.

Хондросаркома относится к числу злокачественных, непредсказуемых по клиническому течению опухолей. Полагают, что это новообразование может возникать из островков хряща, сохранившегося с периода эмбрионального или раннего постнатального развития кости, а также из недифференцированных мультипотентных клеток мезенхимального происхождения. На долю хондросаркомы приходится от 10 до 38% первичных опухо-

лей скелета. Хондросаркома может развиваться как первичная злокачественная опухоль либо как вторичная в результате малигнизации доброкачественной хрящевой опухоли или диспластического процесса в кости. Хондросаркома встречается у 0,45% детей с первичными опухолями, дисплазиями и дистрофиями скелета. [1, 2, 5, 7].

По гистологическому типу различают обычную, или классическую, хондросаркому, вторичную,