

ОЦЕНКА ЭФФЕКТИВНОСТИ ОДНОЭТАПНОЙ ХИРУРГИЧЕСКОЙ КОРРЕКЦИИ СКОЛИОТИЧЕСКОЙ ДЕФОРМАЦИИ ПОЗВОНОЧНИКА ИНСТРУМЕНТАРИЕМ COTREL—DUBOUSSET

С.Т. Ветрилэ, А.А. Кисель, А.А. Кулешов

Центральный научно-исследовательский институт травматологии и ортопедии им. Н.Н. Приорова, Москва

У 50 пациентов с диспластическим сколиозом (мобильные деформации III—IV степени), которым была выполнена дорсальная коррекция и фиксация позвоночника системой Cotrel—Dubousset, средняя степень послеоперационной коррекции первичной дуги составила 59,8%; инструментальная коррекция превысила естественную мобильность позвоночника в среднем в 1,5 раза. Существенной сегментарной деротации позвонков после оперативного лечения не отмечено. Показано, что после операции восстанавливаются правильные анатомические соотношения высот тел и дисков по выпуклой и вогнутой сторонам деформации, что в последующем является определяющим фактором в сохранении достигнутой коррекции. Предложена система балльной оценки результатов хирургической коррекции сколиотической деформации для комплексной стандартизированной характеристики качества хирургического лечения.

In 50 patients with dysplastic scoliosis (mobile deformity of III-IV degree) that underwent dorsal correction and spine fixation using Cotrel-Dubousset the mean postoperative correction of primary arch was equal 59.8%. Instrumental correction exceeded natural spine mobility average by 1.5 times. No significant segmental vertebrae derotation after surgical treatment was obtained. Postoperatively correct anatomic correlations of body and disk height on convex and concave deformity sides were restored. In further it was the determinant factor in preserving of achieved correction. The score system for the assessment of surgical scoliotic deformity correction was suggested. It allows presenting complex standartized characteristic of surgical treatment quality.

Вертебрология располагает значительным опытом лечения сколиотических деформаций позвоночника. Предлагавшиеся для этого методики отражали эволюцию взглядов на этиологию и патогенез сколиоза, и сегодня большинство из них как самостоятельные методы лечения представляют в основном исторический интерес. Более 40 лет для коррекции и стабилизации деформации применяются металлоконструкции. Создание сегментарного инструментария третьего поколения, безусловно, стало революционным шагом в данной области. Целями хирургического лечения с применением этого инструментария являются трехплоскостная коррекция и стабилизация деформации, восстановление баланса туловища, достижение баланса надплечий, фиксация минимального числа сегментов, предупреждение прогрессирования деформации.

Разработка, освоение, внедрение и совершенствование металлоконструкций отражает процессы интеграции медицины, точных наук и высокотехнологичных отраслей производства. После появления первоначальной системы Cotrel—Dubousset было предложено много ее модификаций, представлено и несколько других систем, основанных на тех же принципах. Однако, как оказалось, с внедрением нового поставлено вопросов было больше, чем решено. Предельно допустимая степень коррекции без развития декомпенсации, влия-

ние на этот показатель исходной мобильности позвоночника, явление деротации, краниальный и каудальный уровни фиксации, изменения фиксированной и нефиксированной частей позвоночного столба в ближайшем и отдаленном послеоперационном периоде, причины потери коррекции, предупреждение осложнений — вот основные вопросы, ответ на которые не однозначен.

Главным выводом конгресса «Spinal Deformity of Spine» (1999 г.) был следующий: «Есть очевидная потребность в сравнительном анализе результатов различных видов хирургических вмешательств, но этого будет нелегко достигнуть вследствие высокой стоимости и ограниченного финансирования обследований, трудности наблюдения пациентов в течение десятилетий, множества применяемых методов хирургического лечения и изменения наших взглядов на принципы лечения» [10]. Важность и сложность оценки в динамике результатов хирургического лечения сколиотической деформации в зависимости от ее исходной степени и типа, от вида примененного лечения, возраста пациента, потенциала роста, срока наблюдения подчеркивается большинством исследователей [14].

МАТЕРИАЛ И МЕТОДЫ

В основу сообщения положен анализ результатов обследования и хирургического лечения 50 па-

циентов, которым в период с 1998 по 2002 г. в отделении патологии позвоночника ЦИТО было произведено одноэтапное хирургическое лечение — дорсальная коррекция деформации и фиксация позвоночника системой Cotrel—Dubousset, задний спондилодез. Возраст пациентов составлял от 11 до 33 лет (средний возраст 15,66 года). Лиц мужского пола было 5 (10%), женского — 45 (90%). У всех больных был диспластический сколиоз: у 27 (54%) — III степени, у 23 (46%) — IV степени. По типам сколиоза (Ponseti и Friedman) пациенты распределялись следующим образом: комбинированный — 5 человек, грудной — 39, груднопоясничной — 4, поясничной — 2. Поясничные деформации были левосторонними во всех случаях, груднопоясничные — в 2, грудные — в 4. Показатель теста Risser (потенциал роста) составлял: 0 — у 7 больных, II — у 6, III — у 11, IV — у 19, V — у 7. В исследуемой группе не было пациентов с исходным неврологическим дефицитом.

Комплексное предоперационное обследование проводили по принятому в отделении плану. Выполняли рентгенографию позвоночника от С7 до крыльев таза в положении пациента стоя (прямая проекция), лежа (прямая, боковая проекции), лежа с вытяжением по оси позвоночника, стоя при наклоне вправо, влево (с максимальным активным усилием). При рентгенографии с вытяжением использовали специально разработанное устройство, позволяющее количественно оценить силу оказываемого тракционного воздействия, которая составляла 70–75% от веса обследуемого. Определяли высоту тел и дисков по выпуклой и вогнутой сторонам дуги и противодуги в разных положениях пациента до операции и в различные сроки после оперативного лечения. С помощью компьютерной томографии исследовали ротацию вершинного и нейтральных позвонков. Проводили анкетирование пациентов с использованием опросника SRS.

Для комплексной стандартизированной характеристики качества хирургического лечения нами разработана и применена система балльной оценки полученных результатов по 11 параметрам:

коррекция деформации во фронтальной плоскости (общего и центрального углов), соотношенная с исходной мобильностью позвоночника, коррекция сагиттального профиля, диск-теловые соотношения, декомпенсация, перекос таза, динамика формирования спондилодеза, деротационный эффект, изменение формы грудной клетки, косметический эффект, психологический статус пациента. Для каждого параметра определены критерии, позволяющие количественно оценить результат в диапазоне от –5 (ухудшение в сравнении с предоперационным показателем) до 10 баллов (значительное улучшение).

РЕЗУЛЬТАТЫ

Величина общего угла первичной дуги деформации во фронтальной плоскости в положении пациента стоя варьировала от 39 до 128°, составляя в среднем 73,6°, величина центрального угла — от 23 до 61° (42,6°). Соответствующие показатели, полученные при исследовании в других положениях, представлены в табл. 1.

Учитывая значительные различия в величине общего угла деформации, мы разделили пациентов на две группы: 1-я группа — с величиной угла менее 80° (36 больных), 2-я группа — более 79° (14).

Противодуга была рассчитана у 29 пациентов (табл. 2). Средняя величина первичной дуги деформации в положении стоя составляла у них 74,15°.

Средняя величина грудного кифоза равнялась 26,9° (от –6 до 78°) (лордосколиотические деформации — 17 пациентов, кифосколиотические — 9). Средняя величина поясничного лордоза была равна 25,8° (от 68 до 4°).

Для оценки мобильности позвоночника рассчитывали ряд индексов (табл. 3). Индекс стабильности Казьмина при комбинированных деформациях составил в среднем 84% (грудная дуга) и 73% (поясничная дуга). Кроме того, мы ввели показатель «индекс мобильности», который рассчитывали как процентное отношение величины общего угла первичной дуги, вычисленной по прямой рентгенограмме, выполненной в положении пациента лежа

Табл. 1. Средние величины общего (ОУ) и центрального (ЦУ) углов первичной дуги сколиотической деформации (в градусах), рассчитанные по рентгенограммам в различных положениях

Положение пациента при рентгенологическом исследовании	Общая группа		1-я группа		2-я группа	
	ОУ	ЦУ	ОУ	ЦУ	ОУ	ЦУ
Стоя	73,6	42,6	64,48	37	96,5	56,2
Лежа	60,2	36,8	52,1	32,4	80,2	47,72
Лежа с вытяжением	42,39	27,7	36,2	23,3	57,6	38,6
Стоя при наклоне вправо:						
правосторонние деформации	54,79	36,65	48,36	32,04	75	51,14
левосторонние деформации	95,7	51,25	78	46,5	107,5	56
Стоя при наклоне влево:						
правосторонние деформации	72	40	65,3	35,86	93,14	53,28
левосторонние деформации	63,5	44	44,5	39	82,5	49

Табл. 2. Средние величины общего (ОУ) и центрального (ЦУ) углов противодуги сколиотической деформации (в градусах), рассчитанные по рентгенограммам в различных положениях

Положение пациента при рентгенологическом исследовании	Общая группа	
	ОУ	ЦУ
Стоя	48,72	33,26
Лежа	37,11	27,16
Лежа с вытяжением	25	18,38
Стоя при наклоне вправо	56,05	36,47
Стоя при наклоне влево	23,58	19

с вытяжением, к соответствующему показателю в положении стоя. При значении индекса мобильности, близком к 100%, деформация не корригировалась при вытяжении и считалась ригидной. С уменьшением этого индекса мобильность деформации увеличивается. В общей группе больных среднее значение индекса мобильности составило 57,59% (степень коррекции при вытяжении 42,41%), в группе тяжелых деформаций — 59,97% (40,03%). Противодуга корригировалась при вытяжении в среднем на 49,69%. При комбинированных деформациях этот показатель равнялся для грудной дуги 47,07%, для поясничной 60,28%.

Степень коррекции первичной дуги при наклоне в сторону, соответствующую выпуклой стороне деформации, составляла 24,4%. Противодуга при наклоне в сторону, соответствующую выпуклой стороне первичной дуги, увеличивалась в среднем на 14,2%, а при наклоне в противоположную сторону корригировалась в среднем на 53,5%. Таким образом, для противодуги максимальная коррекция получена в положении пациента стоя с боковым наклоном в сторону, соответствующую выпуклой стороне противодуги.

У 44 больных была выполнена дорсальная коррекция деформации и фиксация позвоночника инструментарием Cotrel—Dubousset (CDI) по классической методике; у 6 пациентов с тяжелыми ригидными деформациями дополнительно произведена установка короткого стержня по вогнутой стороне на область центрального угла. В одном случае нами было применено интраоперационное наложение гало-аппарата с созданием осевой

тракции за кольцо на время оперативного вмешательства. Такая тактика может быть полезна как при мобильных, так и, особенно, при ригидных сколиозах: она позволяет определить предел мобильности деформации при устранении ограничивающих факторов (болевые ощущения пациента, мышечное напряжение), обеспечивает некоторую адаптацию тканей к изменяющимся условиям (так как процесс гало-тракции более длителен по времени, чем одномоментная дистракция в ходе оперативного вмешательства), облегчает хирургу установку элементов металлоконструкции. Возможно, подобный подход при ригидных деформациях в некоторых случаях позволит избежать переднего релиза, достигнув при этом удовлетворительной коррекции.

Степень послеоперационной коррекции общего угла для всех больных составила в среднем 59,8% (39–78,4%), центрального угла — 45,67%. В 1-й группе эти показатели равнялись соответственно 62,8% (40,8°) и 49,2% (19,1°), во 2-й группе — 51% (48,5°) и 44% (26,6°). Средняя коррекция для грудных деформаций составила 60,17% (43,3°), для поясничных и грудопоясничных — 58,87% (35,2°). Из расчетов следует, что степень послеоперационной коррекции при различных типах деформации значимо зависит от исходной тяжести деформации. Средняя степень послеоперационной коррекции общего угла противодуги равнялась 64,34%.

Индекс послеоперационной коррекции мы рассчитывали как процентное отношение степени послеоперационной коррекции к степени коррекции, вычисленной по рентгенограмме в положении больного лежа с вытяжением. Индекс послеоперационной коррекции, близкий к 100%, предполагает, что хирургическая коррекция исчерпала всю естественную мобильность, выявленную на этапе предоперационного обследования по рентгенограмме в положении больного лежа с вытяжением. Индекс, превышающий 100%, отражает дополнительную коррекцию за счет инструментария. В общей группе пациентов среднее значение этого индекса равнялось 148,1%, в 1-й группе составляло 153,7% (максимальное значение 236%), во 2-й группе — 130,1% (максимальное значение 205%).

Сопоставление результатов оперативного лечения с данными, полученными на этапе предопера-

Табл. 3. Средние значения индексов, рассчитываемых на этапе предоперационного обследования для оценки мобильности первичной дуги и противодуги

Рассчитываемый индекс (в %)	Первичная дуга			Противодуга (n=29)
	общая группа	1-я группа	2-я группа	
Индекс стабильности Казьмина	82,7	82,27	84,7	76
Индекс мобильности	57,59	56,14	59,97	51,31
Степень коррекции при вытяжении	42,1	43,85	40,03	49,69
Степень коррекции при наклоне в сторону, соответствующую выпуклой стороне деформации	24,395	25,53	20,99	53,5

ционного обследования, показало, что величина общего угла первичной дуги сколиотической деформации после операции коррелирует с величиной угла, измеренного в положении лежа с вытяжением, причем больше для тяжелых деформаций (коэффициент корреляции для 1-й группы 0,58, для 2-й группы 0,86), и с величиной угла, измеренного в положении стоя с наклоном в сторону, соответствующую выпуклой стороне деформации, причем больше для легких деформаций (коэффициент корреляции для 1-й группы 0,72, для 2-й группы 0,44).

До операции декомпенсация деформации имела место у 7 больных. После оперативного лечения у одного пациента с тяжелой ригидной деформацией отмечен значимый дисбаланс туловища, в остальных случаях удалось добиться компенсации или субкомпенсации.

При умеренном исходном перекасе таза после операции, как правило, достигалась симметрия. Если же разница в высоте крыльев таза была существенна (более 4 см), то непосредственно после операции некоторая асимметрия сохранялась.

Деротации позвонков центрального угла после оперативного лечения отмечено не было, а у пациентов с тяжелыми деформациями ротация несколько увеличилась.

Диск-теловые соотношения до и после оперативного лечения

При расчете по рентгенограммам, выполненным в положении пациента стоя, диск-теловое соотношение по вогнутой стороне первичной дуги деформации в среднем составило 0,15, по выпуклой стороне дуги оно равнялось 0,279, т.е. было в 1,86 раза больше.

Высота дисков по выпуклой стороне практически на протяжении всей дуги и особенно в области вершины деформации была существенно больше, чем по вогнутой стороне. При этом высота диска, расположенного выше вершинного позвонка, по вогнутой стороне составляла 34,4% от его высоты по выпуклой стороне; для диска, расположенного ниже вершинного позвонка, этот показатель составлял 38,6%. Сходная закономерность отмечена и при анализе высот тел позвонков, а высота тела вершинного позвонка по вогнутой стороне составляла 76,12% от его высоты по выпуклой стороне (рис. 1).

У пациентов с величиной первичной дуги менее 80° (1-я группа) позвонки центрального угла по выпуклой стороне деформации увеличивались по высоте в каудальном направлении. У пациентов с величиной угла деформации более 79° (2-я группа), напротив, отмечено уменьшение высоты тел позвонков в каудальном направлении.

Если суммировать высоту тел и дисков на вогнутой стороне первичной дуги деформации и на ее выпуклой стороне и вычислить процентное соотношение этих сумм, можно определить относи-

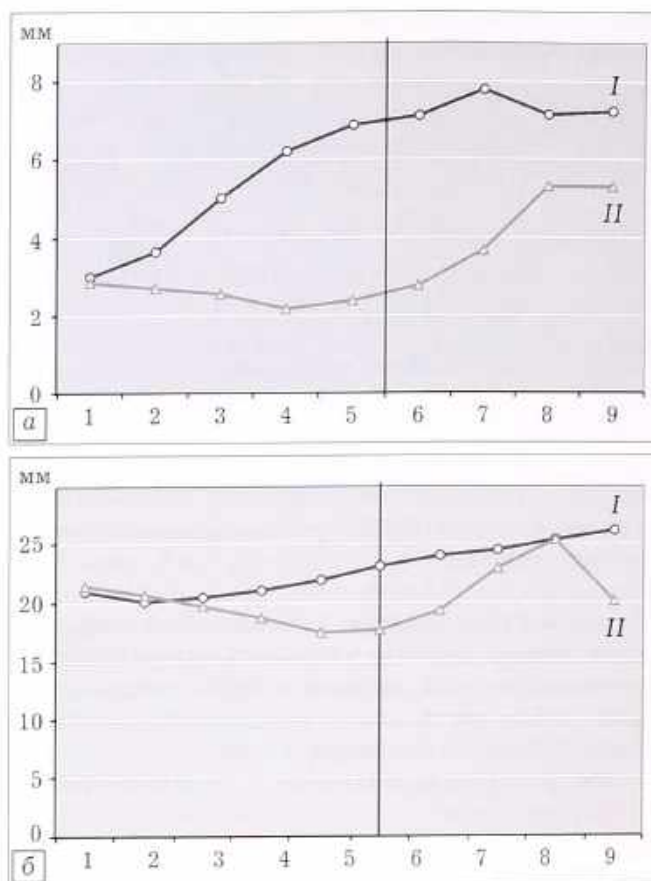


Рис. 1. Средние значения (в мм) высоты дисков (а) и тел позвонков (б) на выпуклой и вогнутой сторонах первичной дуги деформации в положении пациента стоя. I — выпуклая, II — вогнутая сторона деформации; вертикальной линией отмечен уровень вершинного позвонка.

тельный дефицит высоты позвоночного столба на протяжении первичной дуги с вогнутой стороны. В нашем исследовании этот показатель составил в среднем 15,4%.

Данные, полученные при изучении рентгенограмм, выполненных до операции в других положениях пациента, а также после оперативного лечения, представлены в табл. 4. Отметим, что до оперативного лечения величины диск-телового коэффициента с выпуклой и с вогнутой сторон максимально близки в положении пациента лежа с вытяжением. После оперативного лечения диск-теловой коэффициент по вогнутой стороне первичной дуги деформации составил в среднем 0,228, а по выпуклой стороне — 0,218, т.е. их соотношение равнялось 0,96. Среднее значение относительного дефицита высоты позвоночного столба с вогнутой стороны после операции составило 8%, что отражает восстановление симметрии высот тел и дисков после проведенного лечения. В группе пациентов с величиной первичной деформации менее 80° диск-теловой коэффициент по вогнутой стороне (0,231) превысил таковой по выпуклой стороне (0,208), т.е. было достигнуто обратное соотношение по сравнению с дооперационным (соответственно 0,155 и 0,25). В группе

Табл. 4. Соотношение высот тел и дисков по выпуклой и вогнутой сторонам первичной дуги деформации в разных положениях пациента

Положение пациента при рентгенологическом исследовании	Диски: тела		Соотношение высот позвоночного столба с вогнутой и с выпуклой стороны дуги	ОДВПС, %
	вогнутая сторона дуги	выпуклая сторона дуги		
Стоя	0,15	0,279	0,846	15,4
Лежа	0,177	0,26	0,842	15,8
Лежа с вытяжением	0,2149	0,2326	0,88	12
Стоя при наклоне в сторону, соответствующую выпуклой стороне деформации	0,176	0,241	0,851	14,9
Стоя при наклоне в сторону, соответствующую вогнутой стороне деформации	0,15	0,25	0,816	18,4
После оперативного лечения, лежа	0,228	0,218	0,92	8

Обозначение: ОДВПС — относительный дефицит высоты позвоночного столба с вогнутой стороны на протяжении первичной дуги.

пациентов с тяжелыми деформациями отмечено значительное увеличение этого показателя по вогнутой стороне (до операции 0,154, после операции 0,231) и уменьшение по выпуклой (до операции 0,306, после операции 0,244).

Мы рассчитали и сравнили средние величины

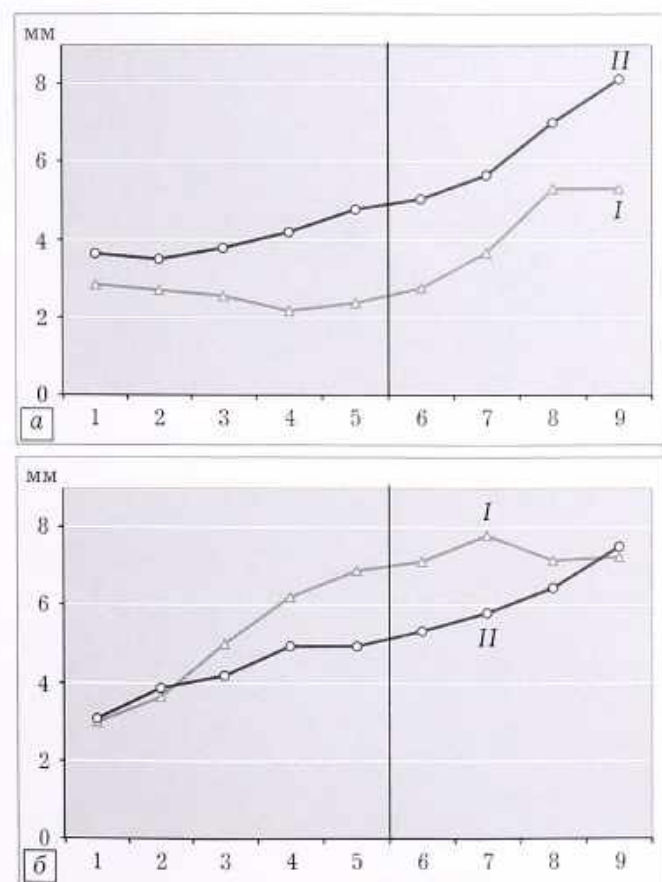


Рис. 2. Средние значения высот дисков (в мм) на вогнутой (а) и выпуклой (б) сторонах первичной дуги деформации до и после оперативного лечения.

I — до оперативного лечения, II — после оперативного лечения; вертикальной линией отмечен уровень вершинного позвонка.

высоты дисков и тел позвонков на вогнутой и выпуклой сторонах первичной дуги деформации до и после оперативного лечения. Оказалось, что изменения высоты тел позвонков незначительны и являются следствием нового положения их в пространстве. При оценке же изменений высоты дисков обнаружены определенные закономерности (рис. 2). По вогнутой стороне деформации отмечено увеличение высоты дисков на протяжении всей дуги, причем максимальное — у дисков центрального угла (среднее увеличение высоты двух дисков выше и двух дисков ниже вершинного позвонка — соответственно 2,02, 2,4 и 2,25, 2,0 мм). По выпуклой стороне деформации выявлено уменьшение высоты дисков на протяжении всей дуги, максимально выраженное также у дисков центрального угла (среднее снижение двух дисков выше и двух дисков ниже вершинного позвонка — 1,2, 1,93, и 1,81, 2,71 мм).

При исследовании клиновидности тел и дисков минимальная клиновидность дисков отмечена на рентгенограммах, выполненных в положении пациента лежа с вытяжением. У 4 больных в этом положении диски центрального угла были открыты в сторону, противоположную выпуклой стороне деформации, а у 25 находились в пределах от 0 до $\pm 2^\circ$ (что близко к нулевому значению в границах ошибки метода измерения). После оперативного лечения клиновидность дисков значительно менялась (диск выше вершинного позвонка: до операции $8,54^\circ$, после операции $2,89^\circ$; диск ниже вершинного позвонка — соответственно $7,95$ и $2,26^\circ$), в то время как клиновидность тел позвонков не претерпевает существенных изменений (до операции $10,3^\circ$, после операции $8,15^\circ$). После оперативного лечения у 16 (32%) пациентов хотя бы один диск центрального угла не имеет клиновидной деформации; у 15 (30%) больных диски центрального угла находятся в пределах от 0 до -2° (т.е. открыты в противоположную по сравнению с дооперационным периодом сторону).

Отдаленные результаты лечения

Средний срок наблюдения составил 27,9 мес (3–59,6 мес). Пациенты обследовались через 3 мес после оперативного лечения, затем через 6, 12 мес, 1,5 года и в дальнейшем один раз в год. Проводился весь комплекс диагностических мероприятий.

К концу первого года после оперативного лечения потеря коррекции произошла у 10 (20%) пациентов, причем у 7 из них — максимально уже в течение первых 6 мес; величина потери коррекции составляла от 7 до 16° (наибольшая — 25,8% от исходной деформации, 43,24% от достигнутой коррекции). У 40 (80%) больных потери коррекции не было (0,74°).

В последующем наблюдалась умеренно прогрессирующая потеря коррекции у тех пациентов, у которых в течение первого года отмечалось отсутствие стабильности деформации, главным образом за счет уменьшения высоты дисков на ее вогнутой стороне.

Мы сравнили динамику диск-теловых соотношений во все сроки контрольного обследования. Для выявления закономерностей каждый параметр рассчитывали отдельно для группы пациентов с потерей коррекции к моменту обследования и для группы пациентов, сохранивших полученный результат. В группе пациентов, в последующем полностью сохранивших достигнутую в ходе оперативного вмешательства коррекцию, диск-теловой коэффициент непосредственно после операции по вогнутой стороне был больше, чем по выпуклой; соотношение этих показателей оставалось таким же и в дальнейшем, несколько уменьшаясь количественно. У больных, потерявших коррекцию, диск-теловой коэффициент на вогнутой стороне непосредственно после операции хотя и увеличивался, но не превышал этот показатель на выпуклой стороне.

При сравнении средних сумм высоты дисков выявлены следующие особенности: у пациентов, в последующем полностью сохранивших коррекцию, после операции сумма высоты дисков по выпуклой и вогнутой сторонам деформации была одинаковой, в последующем отмечалось уменьшение высоты дисков по обеим сторонам деформации, причем более равномерное, чем в группе пациентов, теряющих коррекцию, у которых высота дисков уменьшалась преимущественно по вогнутой стороне.

Таким образом, потеря коррекции во фронтальной плоскости в послеоперационном периоде начинается и происходит максимально быстро в первые месяцы после операции. Чаще причина потери коррекции может быть выявлена. В наших наблюдениях это высокий потенциал роста, дислокация крючков, резорбция костной ткани вокруг элементов металлоконструкции. В группе пациентов (80%), где указанные факторы отсутствовали, коррекция сохранена полностью.

Сформированный после оперативного лечения сагиттальный профиль сохраняется практически у всех пациентов без существенных изменений; наиболее справедливо это утверждение для пациентов со стабильной деформацией во фронтальной плоскости.

У 44 больных была произведена комплексная балльная оценка достигнутых результатов по предложенной нами системе. Отличный результат (более 76 баллов) получен у 33 пациентов, хороший (75–49 баллов) — у 8, удовлетворительный (48–10 баллов) — у 3; неудовлетворительных результатов (менее 10 баллов) не было. У 6 больных число изученных параметров было менее 8, и оценка их результата не является достоверной.

В качестве примера отличного результата оперативного лечения и отсутствия потери коррекции в течение 12 мес на рис. 3 представлены рентгенограммы и внешний вид больной М. до и после оперативного лечения. Комплексная оценка полученного результата 106 баллов. Приведем расчет балльной оценки. Коррекция общего угла первичной дуги превысила мобильность позвоночника, определенную по рентгенограммам в положении лежа с вытяжением, в 1,5 раза и составила 60° (77,9%) — 15 баллов; соответствующий показатель центрального угла — 1,4 раза (коррекция 20°, 54%) — 14 баллов. Сохранен сагиттальный профиль — 5 баллов. По данным КТ, получена незначительная деротация вершинного позвонка (4°) — 2 балла и улучшилась форма грудной клетки (расстояние от внутренней поверхности грудины до передней поверхности тела позвонка уменьшилось на 23 см, расстояние между наиболее удаленными точками боковых поверхностей грудной клетки сократилось на 9 см, размеры и форма грудной клетки на выпуклой и вогнутой сторонах изменились в направлении восстановления симметричности грудной клетки) — 10 баллов. У пациентки восстановлены правильные диск-теловые соотношения на протяжении сколиотической дуги (до оперативного лечения: по вогнутой стороне — 0,2, по выпуклой — 0,28; после оперативного лечения: по вогнутой стороне — 0,32, по выпуклой — 0,25) — 10 баллов. Пациентка не декомпенсирована — 10 баллов, перекоса таза нет — 10 баллов. Сформировался хороший спондилодез — 10 баллов. Достигнут хороший косметический результат — 10 баллов, пациентка довольна результатом проведенного лечения — 10 баллов. Сумма баллов по 11 параметрам 106 — результат отличный.

ОБСУЖДЕНИЕ

Трехплоскостная архитектура позвоночника, его сегментарное строение со сложными межсегментарными взаимодействиями, характер содержимого позвоночного канала определяют особые требования к методам хирургической коррекции сколиотических деформаций и накладывают ряд ограничений на предлагаемые и применяемые ме-

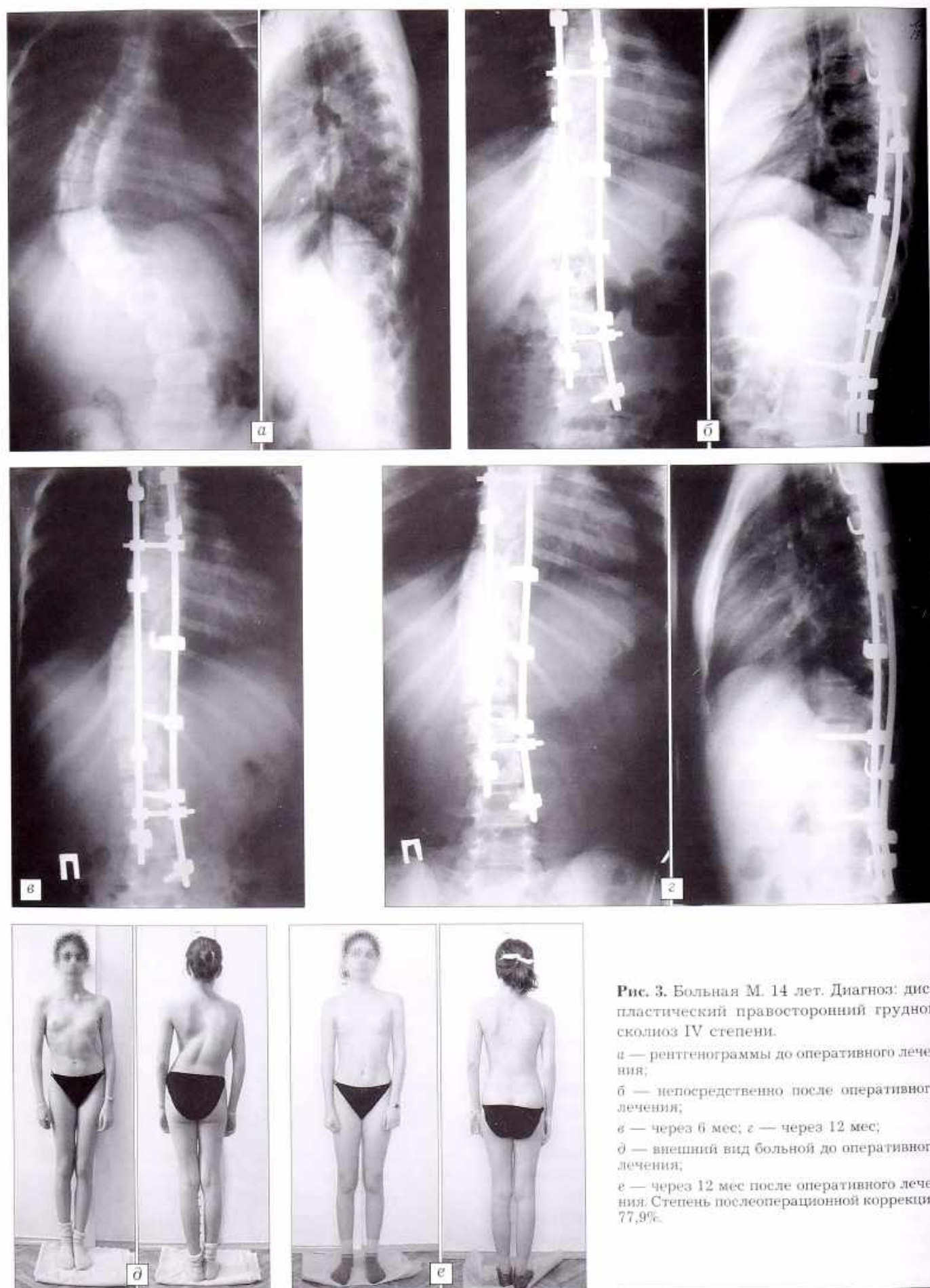


Рис. 3. Больная М. 14 лет. Диагноз: диспластический правосторонний грудной сколиоз IV степени.
 а — рентгенограммы до оперативного лечения;
 б — непосредственно после оперативного лечения;
 в — через 6 мес; г — через 12 мес;
 д — внешний вид больной до оперативного лечения;
 е — через 12 мес после оперативного лечения. Степень послеоперационной коррекции 77,9%.

тодики. При оценке эффективности лечения первым всегда встает вопрос о степени послеоперационной коррекции во фронтальной плоскости. По данным литературы, этот показатель при применении CDI варьирует от 50 до 72% и зависит от тяжести сколиоза и используемых элементов металлоконструкции [4, 7, 12, 13, 21, 29]. Важно подчеркнуть, что такая степень послеоперационной коррекции показана при исходной средней величине первичной дуги 50–60°. В нашем исследовании средняя степень послеоперационной коррекции общего угла составила 59,8% и зависела от тяжести исходной деформации, что в целом согласуется с данными литературы.

Деформация позвоночника при сколиозе является сложной трехплоскостной. Типичным считается лордозирование грудного отдела, что и оказывает значительное влияние на функцию органов грудной полости [17, 25, 26, 36, 38]. Winter и соавт. [36] еще в 1975 г. описали результат хирургической коррекции диспластического грудного лордосколиоза и показали прямую зависимость между степенью коррекции в сагиттальной плоскости и степенью улучшения функции легких, что согласуется с данными последних исследований [1]. Восстановление правильного сагиттального профиля — одно из важных требований при хирургической коррекции сколиоза; в последние годы стало очевидным, что в отдаленном периоде основные проблемы позвоночника связаны с нарушениями сагиттального баланса: синдром «фиксированного сагиттального дисбаланса» [8], кифоз переходной зоны [30], раннее развитие дегенеративно-дистрофических изменений и болевого синдрома ниже зоны фиксации [17, 27]. Таким образом, формирование гармоничного сагиттального профиля представляется не менее важной задачей, чем достижение хорошего баланса во фронтальной плоскости, а может быть, и более важной [17].

Данные о формировании грудного кифоза и коррекции поясничного кифоза или сохранении нормального сагиттального профиля приводятся во всех работах, описывающих применение CDI в лечении сколиоза [2, 5, 13, 17, 21]. В процессе деротационного маневра плоскость максимальной деформации меняет свое положение, и именно этому изменению ряд исследователей придают особое значение [15]: реальная глобальная трехплоскостная коррекция формы позвоночника заключается в переводе плоскости максимальной кривизны из фронтальной в сагиттальную, т.е. сколиотическая деформация трансформируется в нормальную сагиттальную, и более важными являются изменения ориентации этой плоскости, нежели абсолютные величины угла Cobb. У наших пациентов имелись лордо- и кифосколиотические деформации, и в каждом случае было достигнуто восстановление или сохранение правильного сагиттального профиля.

Все исследователи подчеркивают, что величина коррекции деформации зависит от ее исходной

мобильности [13, 21]. Традиционно с начала корригирующей хирургии позвоночника оценка мобильности была важна для определения структуральности деформации, выбора уровня фиксации [34], надежного сохранения коррекции и предотвращения декомпенсации; в последнее время большое внимание уделяется определению (предсказанию) ожидаемой послеоперационной коррекции без развития декомпенсации и неврологических осложнений.

Существует немало способов рентгенологической оценки мобильности деформации: сравнение рентгенограмм, выполненных в положении пациента стоя и лежа [16, 35], лежа или стоя с активным боковым наклоном [18, 21, 23], лежа с пассивным боковым наклоном [32], лежа с вытяжением по оси позвоночника [16, 28, 35], лежа на животе с мануальным давлением на области вершины дуги и противодуги [16, 18, 21], лежа на боку с валиком под вершину деформации [11, 22]. Первыми рентгенограммы в положении стоя и лежа сравнили Risser и Ferguson [31] для определения прогноза прогрессирования сколиотической деформации. А.И. Казьмин предложил для этого «индекс стабильности» [3]. Рентгенограммы в положении лежа используются для оценки естественной мобильности. С целью получения представления о максимальной мобильности Luque в 1982 г. ввел в стандартное предоперационное обследование рентгенографию с наклонами и с вытяжением [23].

По данным литературы [33], для выполнения рентгенограммы с вытяжением величина прикладываемого тракционного усилия должна быть равна половине веса тела пациента (но не более 30 кг); в общем, сила по возможности должна быть максимальной, поскольку кратковременное воздействие юными пациентами обычно хорошо переносится. Исследователи ставят много вопросов: должно ли вытяжение ограничиваться толерантностью пациента к боли? Если это так, то должна ли это быть боль в верхней челюсти, или в месте приложения контрвытяжения, или в позвоночнике, или боль другой локализации? Как учесть силу доктора, выполняющего вытяжение? Требуется ли время для вызывания ожидаемого эффекта? [28]. Также точно не ясно, куда должно прикладываться внешнее усилие: тянуть ли пациента руками, подвешивать ли косо или вертикально за голову или за верхние конечности, использовать ли тракционные рамы? [33]. Мы считаем, что сила тракционного воздействия должна составлять 70–75% от веса исследуемого. Применение устройства, позволяющего измерить прилагаемое усилие, позволило нам стандартизировать это исследование.

До настоящего времени «золотым стандартом» исследования предоперационной мобильности позвоночника являются рентгенограммы, выполненные в положении пациента лежа с боковым наклоном [32, 35]. Однако остается открытым вопрос: что же представляет собой эта правильно выпол-

ненная функциональная рентгенограмма? При проведении стандартизированного исследования также имеются значительные сложности, поскольку основную роль в принятии указанного положения играет активное мышечное усилие пациента, которое трудно контролировать [22]; некоторые авторы считали критерием правильного выполнения исследования соприкосновение реберной дуги и крыла подвздошной кости [28].

В 1990 г. White и Panjabi [цит. 28], основываясь на изучении биомеханических характеристик позвоночника, показали, что для тяжелой деформации коррекционные возможности при аксиальной нагрузке увеличиваются с увеличением деформации; поперечная нагрузка (корректирующий момент при рентгенографии с наклоном) с увеличением деформации дает меньшую коррекцию. Крайняя точка — 53° , где уравниваются оба корректирующих момента. Таким образом, деформации более 53° лучше корректируются тракцией по оси позвоночника, тогда как деформации менее 53° эффективнее исправляются под действием поперечно направленной силы. К сходным выводам на основе анализа клинического материала пришли Polly [28] и Vaughan [35], а Moe [24] еще в 1972 г. рекомендовал использовать рентгенограммы с вытяжением для определения корректируемости именно больших деформаций. Показано, что тракционная рентгенография и рентгенография в положении пациента лежа с боковыми наклонами дают сравнимые результаты в оценке корректируемости деформации и высоко коррелируют между собой (коэффициент корреляции 0,93 для грудных деформаций, 0,85 для поясничных) [21, 33].

В группе наших пациентов степень коррекции при вытяжении была выше, чем в положении стоя с наклоном в сторону, соответствующую выпуклой стороне деформации. Это можно объяснить тем, что в положении стоя величина угла деформации за счет действия гравитационных сил максимальна и активная коррекция производится в условиях максимальной деформации, тогда как в положении лежа деформация уже несколько скорректирована и дополнительная коррекция идет от меньшей величины; в положении лежа устраняется действие сил гравитации по вертикальной оси позвоночника, расслабляются мышцы, что может быть дополнительным фактором, облегчающим коррекцию.

Учитывая установленные корреляционные связи, мы полагаем, что для планирования ожидаемой послеоперационной коррекции при деформациях более 79° наиболее информативной является динамика величины угла первичной дуги, измеренной в положении стоя и лежа с вытяжением; при деформациях менее 80° сравнение рентгенограмм в положении стоя и стоя с наклоном в сторону, соответствующую выпуклой стороне деформации, имеет большее значение. Высокую корреляцию (0,82) величины дуги до оперативного лече-

ния на рентгенограммах в положении лежа с вытяжением и после операции для грудных деформаций выявили и другие авторы [33].

Оценка результата хирургической коррекции сколиоза без учета предоперационной мобильности деформации не является комплексной. «Степень коррекции» дает представление о величине коррекции, достигнутой в каждом случае, но не позволяет сравнивать различные серии пациентов — с неравной исходной мобильностью деформированного позвоночника, оперированных различным инструментарием. Для решения этой проблемы введены, обоснованы и рекомендованы к использованию определенные индексы («индекс мобильности» [37]; «Fulcrum Bending Correction Index» [22]). Индекс является соотношением параметров и поэтому меньше, чем абсолютное значение, зависит от ошибки измерения, биологических особенностей пациентов, вариабельности выполнения функциональной рентгенографии. Использованный нами «индекс послеоперационной коррекции» в группе легких деформаций оказался выше (153,7%), чем в группе тяжелых деформаций (130,1%), т.е. дополнительная коррекция за счет инструментария в 1-й группе была больше, что является следствием меньшей ригидности деформации, обусловленной меньшими структуральными изменениями позвонков и межпозвонковых дисков.

Ротация позвонков — один из важнейших патогенетических факторов формирования и прогрессирования сколиотической дуги, поэтому инструментальная деротация рассматривается как значимый компонент многоплоскостной коррекции деформации. Данные литературы о деротации позвоночника при дорсальной коррекции деформации CDI чрезвычайно противоречивы. Во многих публикациях сообщается, что применение CDI высокоэффективно в плане получения аксиальной деротации [4, 12, 13] — до 40%. Однако целый ряд исследователей указывают, что при деротационном маневре происходит изменение плоскости максимальной деформации, т.е. деротация позвоночника «en bloc», в то время как сегментарная деротация не столь существенна [20] или вообще отсутствует [2, 9, 15, 19, 21, 31, 35], а у части пациентов наблюдается увеличение ротации [2]. Мы также не выявили эффекта деротации позвонков центрального угла у наших пациентов после оперативного лечения.

Чрезвычайно важным представляется вопрос о диск-теловых соотношениях. По данным литературы, в норме отмечается равномерное увеличение высоты тел позвонков и дисков в каудальном направлении начиная от Т3. Увеличение обычно составляет 1–2 мм; этот показатель, являясь количественно строго индивидуальным, сохраняет общую динамику [Рохлин Д.Г., Финкельштейн М.А., 1956]. Нормальная величина диск-позвонкового коэффициента составляет от 0,2 до 0,25 [6]. При сколиозе имеют место определенные структураль-

ные изменения тел и дисков, однако сведений о том, какие изменения происходят с этими анатомическими образованиями в различных положениях пациентов и после оперативного лечения с использованием современного сегментарного инструментария, в литературе нет. Исследуя дисковые соотношения и динамику клиновидности тел и дисков, мы выявили ряд интересных особенностей и закономерностей.

Все изменения в большей степени были выражены на вершине деформации и уменьшались по мере удаления от нее; выраженность изменений возрастала с увеличением тяжести деформации. После оперативного лечения в группе пациентов с величиной первичной деформации менее 80° дисковый коэффициент по вогнутой стороне превышал таковой по выпуклой стороне, т.е. достигалось обратное соотношение по сравнению с предоперационным. В группе тяжелых деформаций дисковые коэффициенты практически выравнивались. По вогнутой стороне деформации зарегистрировано увеличение высоты дисков на протяжении всей дуги, максимальное — у дисков центрального угла; по выпуклой стороне отмечена обратная динамика. Сумма высот дисков по вогнутой стороне увеличивалась на протяжении всей дуги, причем почти в 2 раза, при этом в 1-й группе данный показатель выравнивался с показателем выпуклой стороны (и даже несколько превышал его). По выпуклой стороне деформации отмечалось некоторое уменьшение суммы высот дисков и стремление к выравниванию с показателем вогнутой стороны. Клиновидность дисков центрального угла после оперативного лечения значительно уменьшалась (на 68–70%).

Таким образом, все расчеты изменений дисковых соотношений после хирургической коррекции сколиоза инструментарием Cotrel—Dubousset показывают стремление к выравниванию высот дисков по выпуклой и вогнутой сторонам деформации и восстановление за счет этого правильных анатомо-морфологических взаимоотношений элементов позвоночника, что является определяющим прогностическим фактором сохранения коррекции в отдаленном периоде.

Разработанная нами система балльной оценки результатов хирургической коррекции сколиотической деформации позволяет количественно оценить результат, полученный у конкретного пациента. На наш взгляд, она объективно отражает результат оперативного лечения и может быть полезна как при динамическом наблюдении отдельного пациента, так и при сравнении больших серий пациентов, классифицированных по определенному критерию, для выявления корреляционных взаимоотношений между исследуемыми характеристиками.

ВЫВОДЫ

1. Инструментарий Cotrel—Dubousset обеспечивает высокую степень коррекции во фронталь-

ной плоскости при деформациях различной тяжести, позволяет сформировать или сохранить правильный сагиттальный профиль.

2. Существенной сегментарной деротации позвонков после оперативного лечения не отмечается.

3. После оперативного лечения инструментарием Cotrel-Dubousset восстанавливаются правильные анатомические соотношения высот тел и дисков, что является определяющим фактором в сохранении достигнутой коррекции.

4. Для объективного суждения об эффективности коррекции целесообразно использовать для расчетов не абсолютные значения параметров, а индексы, учитывающие исходную мобильность позвоночника.

5. Предложенная система балльной оценки результатов хирургической коррекции сколиотической деформации для комплексной стандартизированной характеристики качества хирургического лечения может быть использована как непосредственно после проведенной операции, так и в последующем при динамическом наблюдении.

ЛИТЕРАТУРА

1. Автандилов А.Г., Ветрилл С.Т., Неманова Д.И., Кулешов А.А. // Вестн. травматол. ортопед. — 2003. — N 1. — С. 21–23.
2. Ветрилл С.Т., Кулешов А.А., Швец В.В. // Там же. — 1999. — N 2. — С. 7–15.
3. Казьмин А.И., Кон И.И., Беленький В.Е. Сколиоз. — М., 1981.
4. Михайловский М.В., Фомичев Н.Г. Хирургия деформаций позвоночника. — Новосибирск, 2002.
5. Михайловский М.В., Фомичев Н.Г., Новиков В.В. и др. // Вестн. травматол. ортопед. — 1999. — N 2. — С. 3–7.
6. Ульрих Э.В., Мушкин А.Ю. Вертебрология в терминах, цифрах, рисунках. — СПб, 2002.
7. Barr S.J., Schuette A.M., Emans J.B. // Spine. — 1997. — Vol. 20. — P. 1369–1379.
8. Booth K.C., Bridwell K.H., Lenke L.G. // Ibid. — 1999. — Vol. 24, N 16. — P. 1712–1720.
9. Bridwell K.H., McAllister J.W., Betz R.R. // Ibid. — 1991. — Vol. 16. — P. 769–777.
10. Bridwell K.H. // Ibid. — 1999. — Vol. 24. — P. 2607–2616.
11. Cheung K., Luk K. // J. Bone Jt Surg. — 1997. — Vol. 79A. — P. 1144–1150.
12. Cotrel Y., Dubousset J., Guillaumat M. // Clin. Orthop. — 1988. — N 227. — P. 10–29.
13. Cundy P.J., Paterson D.S., Hillier T.M. // J. Bone Jt Surg. — 1990. — Vol. 72B, N 4. — P. 670–674.
14. Danielsson A.J., Nachemson A.L. // Spine. — 2001. — Vol. 26, N 5. — P. 516–525.
15. Delorme S., Labelle H., Aubin C.E., de Guise J.A. // Ibid. — 2000. — Vol. 25, N 2. — P. 205–210.
16. Duval-Beaupere G., Lespargot A., Grossiord A. // Ibid. — 1985. — Vol. 10. — P. 428–432.
17. Jonge T., Dubousset J.F., Illes T. // Ibid. — 2002. — Vol. 27, N 7. — P. 745–761.
18. Kleinman R.G., Csongradi J.J., Rinsky L.A., Bleck E.E. // Clin. Orthop. — 1982. — N 162. — P. 47–53.

19. Krismer M., Bauer R., Sterzinger W. //Spine. — 1992. — Vol. 17. — P. 263S–269S.
20. Labelle H., Dansereau J., Bellefleur C. //Ibid. — 1995. — Vol. 20. — P. 2487–2492.
21. Lenke L.G., Bridwell K.H., Baldus C. //J. Bone Jt Surg. — 1992. — Vol. 74A, N 7. — P. 1056–1067.
22. Luk K., Cheung K., Lu D., Leong J. //Spine. — 1998. — Vol. 23, N 21. — P. 2303–2307.
23. Luque E.R. //Clin. Orthop. — 1982. — N 163. — P. 192–198.
24. Moe J.H. //Orthop. Clin. North Am. — 1972. — N 3. — P. 17–48.
25. Muirhead A., Conner A. //J. Bone Jt Surg. — 1985. — Vol. 67B. — P. 699–702.
26. Ogilvie J.W., Schendel M.J. //Spine. — 1988. — Vol. 13. — P. 39–42.
27. Perez-Gruoso F.S., Fernandez-Baillo N., Arauz de Robles S. //Ibid. — 2000. — Vol. 25, N 18. — P. 2333–2341.
28. Polly D.W. Jr., Sturm P.F. //Ibid. — 1998. — Vol. 23, N 7. — P. 804–808.
29. Puno R.M., Grossfeld S.L., Johnson J.R. //Ibid. — 1992. — Vol. 17. — P. S258–S262.
30. Richards B.S., Birch J.G., Herring J.A. //Ibid. — 1989. — Vol. 14. — P. 733–737.
31. Risser J.S., Ferguson A.B. //J. Bone Jt Surg. — 1936. — Vol. 18, N 3. — P. 667–670.
32. Suk S., Kim W., Lee C. //Spine. — 2000. — Vol. 25, N 18. — P. 2342–2349.
33. Takahashi S., Passuti N., Delecrin J. //Ibid. — 1997. — Vol. 22, N 21. — P. 2542–2546.
34. Torell G., Nachemson A., Haderspeck-Grib K. //Ibid. — 1985. — Vol. 10. — P. 425–427.
35. Vaughan J.J., Winter R.B. //Ibid. — 1996. — Vol. 21, N 21. — P. 2469–2473.
36. Winter R.B., Lovell W.W., Moe J.H. //J. Bone Jt Surg. — 1975. — Vol. 57A. — P. 972–977.
37. Wojcik A.S., Webb J.K., Burwell R.G. //Spine. — 1990. — Vol. 15. — P. 424–431.
38. Wood K.B., Schendel M.J., Dekutoski M.B. //Ibid. — 1996. — Vol. 21. — P. 718–723.

© Коллектив авторов, 2004

ВОЗМОЖНОСТИ ТРАНСПЕДИКУЛЯРНОГО ОСТЕОСИНТЕЗА ПРИ ЛЕЧЕНИИ ТРАВМ ГРУДНОГО И ПОЯСНИЧНОГО ОТДЕЛОВ ПОЗВОНОЧНИКА

А.А. Афаунов, В.Д. Усиков, А.И. Афаунов

Кубанская государственная медицинская академия, Краснодар

Проанализирован опыт применения транспедикулярного остеосинтеза при травмах грудного и поясничного отделов позвоночника у 84 больных. Показано, что данный метод остеосинтеза при дифференцированном подходе к методике репозиции и определению очередности этапов хирургического лечения позволяет добиваться эффективного восстановления анатомических взаимоотношений в травмированных сегментах и благоприятных результатов лечения независимо от срока с момента травмы и тяжести посттравматической деформации.

Results of surgical treatment of 84 patients with thoracic and lumbar spine injuries using transpedicular osteosynthesis are presented. The patients were operated on within the terms from 2 days to 3.5 years after trauma. Different types of surgical reposition were used depending on the terms after injury and value of deformity. In 51 patients anterior corporodesis was performed. Average correction of local kyphosis was from 7.4° to 17.7° in different groups of patients. Vertical size of injured segments was restored up to 63.8–92%. Suggested method of intraoperative spine reposition enabled to increase the correction volume 1.7–2 times in late terms after injury. In severe deformities preliminary stage, i.e. transpedicular osteosynthesis using external fixation device with gradual correction over 35° was used. Complications — fracture of longitudinal rod (3 cases), partial destabilization of spine column in osteoporosis (2 cases), as well as loss of correction by 2–3° (9 cases) and 6–15° (3 cases) did not influence the outcomes significantly. In 48 patients the follow-up period was over 1 year. In 44 patients good results were achieved and satisfactory result was noted in 4 patients.

В последнее десятилетие транспедикулярный остеосинтез (ТПО) занял прочное место в арсенале методов лечения травм позвоночника [1–3, 5–10, 13]. Тем не менее, до настоящего времени единой оценки его возможностей нет. Хирурги, применяющие ТПО, рекомендуют этот метод для лечения наиболее нестабильных повреждений позво-

ночника [1, 3, 7, 8, 10], отмечая его надежность и высокие репозиционные свойства [3, 6, 9]. Другие авторы скептически относятся к ТПО, указывая на значительное число неудач [12, 14]. В связи с дальнейшим развитием технологии ТПО, а также с возможностью использования других средств металлофиксации позвоночника [2, 13] объектив-