

© Коллектив авторов, 2009

## ЭНДОПРОТЕЗИРОВАНИЕ ЛОКТЕВОГО СУСТАВА ЭНДОПРОТЕЗАМИ ООО «ЭНДОСЕРВИС»

В.М. Прохоренко, С.И. Чорний, Б.Н. Шатерников

ФГУ «Новосибирский научно-исследовательский институт травматологии и ортопедии Росмедтехнологий»

С учетом анатомо-биомеханических особенностей локтевого сустава Новосибирским НИИТО совместно с фирмой ООО «Эндосервис» разработан оригинальный эндопротез локтевого сустава, разрешенный к применению на территории России, и инструменты для его имплантации. Эндопротез отличается большей надежностью при функциональной нагрузке и повышенной ротационной устойчивостью локтевого сустава при обеспечении достаточного объема движений. В статье приведены показания и противопоказания к эндопротезированию локтевого сустава, описаны техника операции и методика послеоперационного ведения больных. Представлены результаты лечения 18 больных в сроки от 1 года до 6 лет после операции. Хороший результат получен у 72% пациентов, удовлетворительный — у 17%, неудовлетворительный — у 11%.

Ключевые слова: эндопротез, локтевой сустав, техника эндопротезирования.

### *Elbow Arthroplasty using «Endoservice» Elbow Endoprosthesis*

*V.M. Prokhorenko, S.I. Chorniy, B.N. Shaternikov*

*Taking into account anatomic and biomechanical peculiarities of elbow joint specialists of Novosibirsk SRITO with "Endoservice" Firm elaborated original elbow endoprosthesis and instruments for it implantation. The application of this endoprosthesis is permitted in Russian Federation. The implant characterizes higher reliability during functional load and rotative stability of elbow joint in provision with sufficient of motion volume. Indications and contra-indications to total elbow replacement, operative technique as well as protocol of postoperative management of patients are given. Treatment results of 18 patients at terms from 1 to 6 years are presented. Good result was achieved in 72%, satisfactory in 17% and unsatisfactory in 11% of patients.*

Key words: endoprosthesis, elbow joint, technique of total elbow joint replacement

В числе различных операций на локтевом суставе эндопротезирование прочно утвердилось в медицинской практике, являясь в ряде случаев методом выбора. Предложено большое число моделей эндопротезов из металлов, органических соединений и их комбинаций. Однако проблема создания эндопротеза локтевого сустава оптимальной конструкции и обеспечения прочной и долговечной фиксации его к плечевой кости остается актуальной. Наиболее важными задачами являются: создание новых и совершенствование имеющихся конструкций эндопротезов локтевого сустава; уточнение показаний к операции; совершенствование техники оперативного вмешательства; совершенствование реабилитационного лечения в послеоперационном периоде.

Эндопротезы локтевого сустава могут быть разделены на две группы: 1) несвязанные эндопротезы, замещающие часть суставной поверхности или всю суставную поверхность костей, составляющих сустав, при целостности связочных структур, обеспечивающих стабильность сустава; 2) связанные эндопротезы с интерпозицией между плечевой и локтевой костями шарнирного компонента, обладающего угловой и ротационной устойчивостью (шарнирные или «петлевые» эндопротезы).

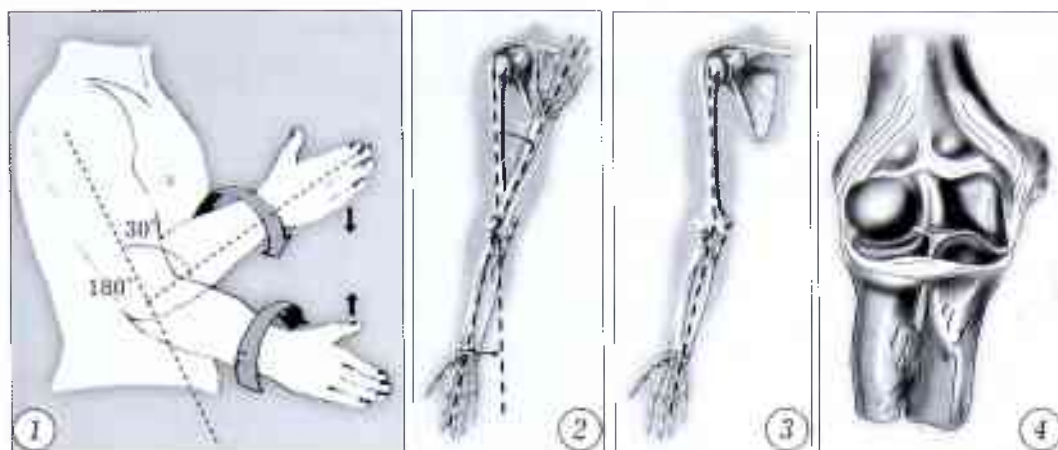
Основными требованиями к эндопротезам локтевого сустава являются:

- максимальная биомеханическая адаптация конструкции;
- максимально точное воспроизведение движений в локтевом суставе;
- применение биологически инертных материалов;
- минимальная резекция кости (с учетом перспективы возможной ревизионной операции).

### МАТЕРИАЛ И МЕТОДЫ

Новосибирским НИИТО совместно с фирмой «Эндосервис» создана оригинальная модель эндопротеза локтевого сустава, разрешенная к применению на территории России. При разработке эндопротеза учитывались следующие анатомо-биомеханические особенности локтевого сустава:

- 1) движения (рис. 1): сгибание (35–40°) — разгибание (180°); пронация (80–90°) — супинация (80–90°); скручивание; 2) несущий угол (рис. 2) — вальгусное отклонение оси предплечья от продольной оси плеча при разгибании и варусное при сгибании; 3) биомеханическая ось верхней конечности (рис. 3) — проходит по длиннику плечевой и локтевой костей; 4) форма мыщелка плечевой кости (рис. 4) — плоская треугольной формы кость с расширением в дистальном направлении; 5) функционирование суставов верхней конечности в режиме растяжения (в отличие от суставов нижней конечности, работающих в режиме сжатия).



**Рис. 1.** Движения в локтевом суставе.

**Рис. 2.** Несущий угол локтевого сустава.

**Рис. 3.** Биомеханическая ось верхней конечности.

**Рис. 4.** Форма мышцелка плечевой кости.

**Описание эндопротеза локтевого сустава.** Эндопротез является шарнирным, связанного типа (рис. 5). Состоит из плечевой и локтевой частей и стопорного винта (рис. 6). Плечевая часть расположена под углом  $5^\circ$  по отношению к штифту в сагиттальной плоскости при максимальном разгибании, поэтому эндопротезы для правого и левого локтевых суставов являются зеркальным отражением друг друга.


Протез имеет  $5^\circ$  вальгусного отклонения предплечья от оси плечевой кости при разгибании. Воспроизводит несущий угол локтевого сустава (рис. 7) (сквозной паз плечевой компоненты выполнен под углом в сагиттальной плоскости, ось перпендикулярна сагиттальной плоскости пазы), способствует поглощению нагрузок мягкими тканями, уменьшая тем самым вероятность развития нестабильности. Обеспечивает физиологический объем движений в локтевом суставе. Повышает ротационную устойчивость (плечевой и локтевой компоненты снабжены треугольными пластинами). Позволяет минимизировать негативные последствия «растяжения» суставов верхней конечности.

**Набор инструментов.** Для установки эндопротеза ООО «Эндосервис» с учетом его особенностей разработаны специальные инструменты (применя-

емые наряду с общепринятыми хирургическими инструментами для эндопротезирования локтевого сустава), в том числе направители для плечевой и локтевой частей протеза, рашпили для плечевой и локтевой кости, отвертка для фиксации стопора (рис. 8).

*Направитель для плечевой части эндопротеза* предназначен для удерживания ее в правильном положении при имплантации и точного введения треугольных стабилизаторов в мышцелок плечевой кости. При внедрении плечевой части эндопротеза эти стабилизаторы должны находиться в одной плоскости с мышцелком плеча. Несовпадение плоскостей может привести к растрескиванию мышцелка. Кроме того, применение направителя предупреждает деформацию и нарушение гладкой поверхности плечевой части эндопротеза. Направитель состоит из корпуса с ручкой и двух выступов по концам. Один выступ — в виде округлой площадки под молоток, другой имеет форму квадрата. По размеру квадрат соответствует сквозному пазу в плечевой части эндопротеза.

При внедрении эндопротеза в плечевую кость с помощью этого инструмента довольно легко удается совместить и привести в соответствие плоскости мышцелка плеча и треугольник стабилизаторов.




**Рис. 5.** Эндопротез локтевого сустава ООО «Эндосервис».

**Рис. 6.** Составные части эндопротеза.

**Рис. 7.** Воспроизведение эндопротезом несущего угла локтевого сустава.

**Рис. 8.** Инструменты для имплантации эндопротеза локтевого сустава.

а — направитель для плечевой части эндопротеза;  
 б — направитель для локтевой части эндопротеза;  
 в — рашпили для плечевой кости;  
 г — рашпиль для локтевой кости.



Направитель для локтевой части предназначен для удержания ее в правильном положении при имплантации. При внедрении локтевой части ее блок должен находиться на одной линии с венечным отростком локтевой кости. В случае несовпадения линий может сформироваться неправильная ротационная установка предплечья. Направитель состоит из корпуса с ручкой и двух выступов по концам. Один выступ округлый — под молоток, другой — в виде двух параллельных браншей. Между браншами имеется паз, соответствующий блоку локтевой части эндопротеза. При выполнении операции с помощью этого инструмента удается совместить и удержать блок локтевой части эндопротеза и венечный отросток на одной линии.

#### Показания и противопоказания к эндопротезированию локтевого сустава

Эндопротезирование как относительно новый и довольно сложный метод лечения последствий повреждений и заболеваний локтевого сустава должно проводиться по строгим показаниям. Существенное значение имеют социально-бытовое положение больного, его психологический настрой на операцию и последующее восстановительное лечение. При разработке показаний к эндопротезированию необходимо учитывать два синдрома, сопровождающих тяжелую патологию локтевого сустава, — ограничение или отсутствие движений в нем и разболтанность (дефект) сустава. Эти синдромы являются важнейшими клиническими проявлениями патологии локтевого сустава, характеризующими его функциональное состояние.

Показаниями к эндопротезированию являются:

1. Костный и фиброзный анкилозы, контрактуры локтевого сустава с утратой суставных поверхностей вследствие закрытых и открытых переломов, ожога, специфических и неспецифических воспалительных заболеваний, тяжелой черепно-мозговой травмы, застарелого вывиха предплечья, осложненного параартикулярной оссификацией.

2. Дефект локтевого сустава («болтающийся» сустав) после первичного травматического повреждения, резекции локтевого сустава по поводу воспалительных или травматических изменений, ранее произведенной артропластики.

3. Оскольчатые переломы области локтевого сустава с разрушением суставной поверхности.

Противопоказаниями к эндопротезированию служат:

1. Выраженные изменения со стороны сердечно-сосудистой, дыхательной и других систем, препятствующие проведению полноценного обезболивания, лечебной гимнастики, физиотерапевтического лечения.

2. Наличие очага инфекции в организме больного. Следует согласиться с мнением В.Н. Гурьева (1975) о том, что после операции вокруг эндопротеза остаются полости, наполняемые кровью. Сам эндопротез как инородное тело способен поддерживать развившийся в них воспалительный процесс. Поэтому наличие очага инфекции является угрозой нагноения послеоперационной раны.

3. Отсутствие функции мышц-сгибателей или разгибателей предплечья. Эндопротезы локтевого сустава представляют собой подвижную распорку между костями, образующими локтевой сустав. Для успешного функционирования протеза необходимы сохраненные мышцы-сгибатели и разгибатели в области плеча. Утрата их (механическое, воспалительное разрушение, повреждение иннервирующих их нервных стволов) не позволяет восстановить функцию локтевого сустава.

При последствиях остеоартрита локтевого сустава эндопротезирование мы проводим не ранее чем через год после купирования воспалительного процесса.

Важное значение имеет состояние кожного покрова локтевого сустава. Препятствием к применению метода эндопротезирования может оказаться наличие большого количества грубых втянутых и спаенных с костями рубцов, поскольку при этом могут возникнуть трудности в ушивании тканей

вокруг эндопротеза и существует опасность развития некроза вследствие плохой регенерации рубцово-измененных тканей.

### Предоперационное обследование больных

Обследование проводилось нами по единой схеме: изучались жалобы пациентов, определялись анатомические изменения и степень нарушения функции локтевого сустава и других сегментов, по показаниям выполнялись дополнительные обследования.

При костном и фиброзном анкилозе, контрактура больных беспокоило, как правило, отсутствие или ограничение движений в локтевом суставе, что создавало неудобства в самообслуживании и производственной деятельности. У больных с «болтающимся» суставом основными были жалобы на неустойчивость, снижение силы конечности, повышенную утомляемость, возникновение боли после обычных физических нагрузок.

При изучении анатомических изменений обращали внимание на состояние мягких тканей, окружающих сустав, сохранение тонуса двуглавой и трехглавой мышц. Большое количество келоидных, спаянных с костью рубцов рассценивали как осложняющее прогноз обстоятельство. Расположение же мягкотканых посттравматических рубцов существенным образом влияло на характер операционного доступа.

Отсутствие или резкое снижение тонуса двуглавой и трехглавой мышц делало невозможным восстановление движений в локтевом суставе. Степень нарушения функции сустава определялась прежде всего объемом движений в нем и изменением силы сгибания предплечья.

При костном и фиброзном анкилозе активные и пассивные движения в локтевом суставе отсутствовали, оценить силу сгибания не удавалось. У пациентов с контрактурой локтевого сустава отмечалось разной степени выраженности ограничение пассивных и активных движений при одинаковой силе сгибания больной и здоровой конечностей.

У пациентов с дефектами локтевого сустава («болтающийся» сустав) выявлялись ограничение активных движений в локтевом суставе, практически полный объем пассивных движений при резком снижении силы конечности.

Всем больным перед операцией проводилось рентгенологическое обследование: стандартная рентгенография локтевого сустава, а также (по показаниям) других сегментов и органов.

Для каждого больного составлялся индивидуальный план оперативного лечения, в котором предусматривались не только замена локтевого сустава на искусственный, но и восстановление анатомии и функции других поврежденных сегментов. При этом во всех случаях эндопротезирование рассматривалось как завершающий этап.

Кроме того, в план включались исследование соматического статуса пациента и коррекция об-

наруженных при этом отклонений с привлечением терапевта, невролога и других специалистов.

### Техника оперативного вмешательства

Перед операцией эндопротез должен быть подобран по размеру плечевой и локтевой костей. Подборка осуществляется по стандартной рентгенограмме оперируемого сустава. Особое внимание обращается на соответствие треугольных стабилизаторов форме дистального метаэпифиза плечевой кости. Вертикальный (продольный) размер стабилизатора должен быть на 10–20% меньше длины мышечка плечевой кости. При этом основание стабилизатора должно проецироваться на верхний край локтевой ямки. По боковой рентгенограмме определяют форму плечевой и локтевой кости.

Операция выполняется под общим обезболиванием. Положение больного на спине. Рука уложена на приставной столик ладонью вверх. Под локтевой сустав подкладывается валик. Доступ задне-внутренний продольный с обходом локтевого отростка с внутренней стороны (рис. 9).

Разрез начинают от средней трети плеча, идут по ходу локтевого нерва, на уровне локтевого сустава проходят по локтевой бороздке и далее по ходу локтевой кости до границы между проксимальной и средней третями предплечья. Кожу и подкожную клетчатку после рассечения тупо отслаивают до середины локтевого сгиба, образуя овальной формы карман по всей длине доступа. В проксимальном углу раны на передней поверхности трехглавой мышцы обнажают локтевой нерв. Под контролем глаза производят его мобилизацию на всем протяжении операционной раны. Выделенный локтевой нерв берут на держалки. На уровне суставной щели локтевого сустава от ствола локтевого нерва в поперечном направлении кзади отходят от одной до трех веточек. Задняя веточка направляется к локтевому суставу, другие уходят в толщу мышц предплечья. Сохранить их целостность почти никогда не удается, и пересечение веточек следует производить в ходе выделения нерва.

Следует отметить определенные трудности в выделении локтевого нерва при болтающемся локтевом суставе. В этих случаях из-за отсутствия бокового связочного аппарата происходит постепенное вывихивание предплечья с перемещением проксимальных отделов лучевой и локтевой костей вверх и захождением их за плечевую кость. Локтевой нерв, следуя за предплечьем, зигзагообразно деформируется. Поэтому выделение его надо производить на протяжении от ствола под контролем глаза.

Выделенный локтевой нерв перемещают кпереди в сформированный в подкожно-жировой клетчатке карман и закрепляют там двумя или тремя узловыми швами на подкожно-жировой клетчатке.

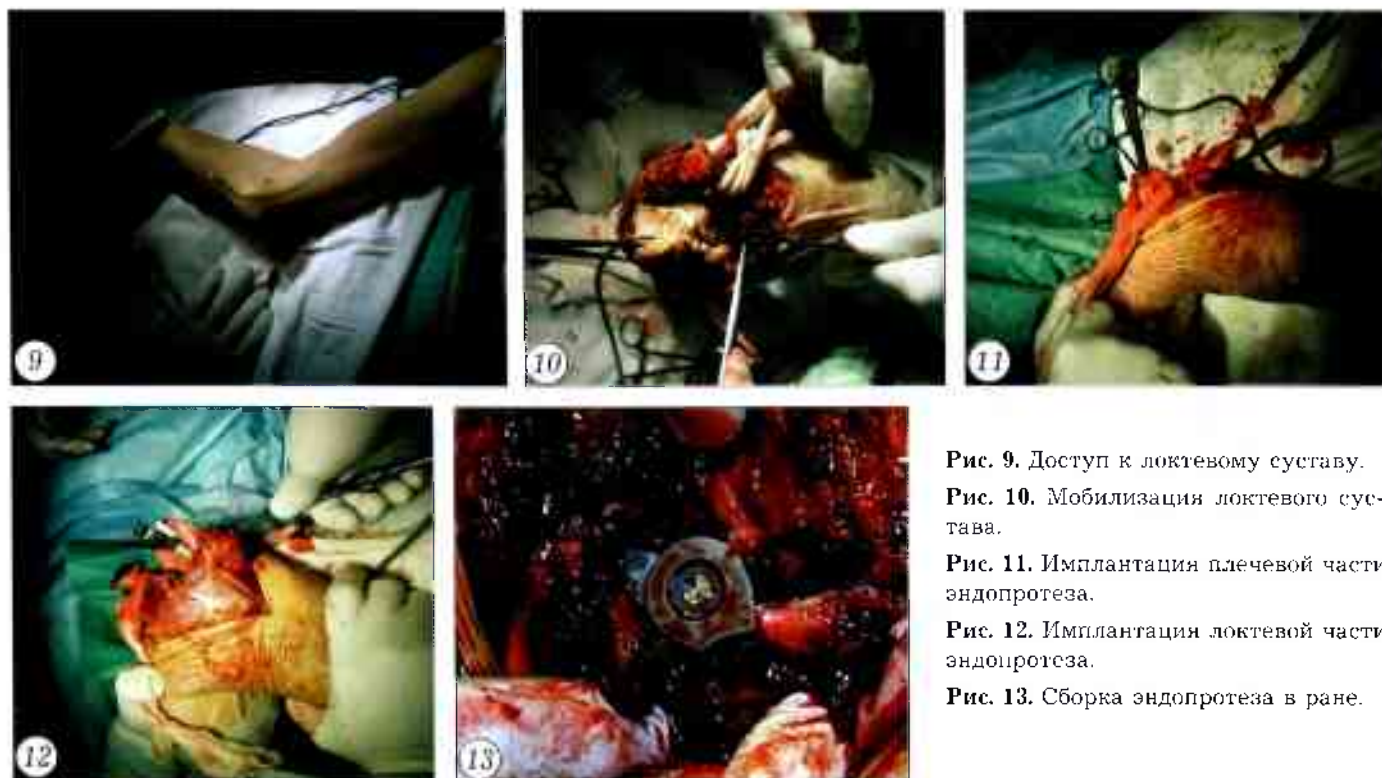


Рис. 9. Доступ к локтевому суставу.  
 Рис. 10. Мобилизация локтевого сустава.  
 Рис. 11. Имплантация плечевой части эндопротеза.  
 Рис. 12. Имплантация локтевой части эндопротеза.  
 Рис. 13. Сборка эндопротеза в ране.

Далее производят мобилизацию локтевого сустава (рис. 10) и формирование опилов костей. При анкилозированном суставе сгибатели и разгибатели кисти и пальцев отслаивают от надмыщелков плеча, иссекают фиброзно-измененную внутреннюю боковую связку.

Плечевую кость перескают на уровне ямки локтевого отростка. При этом желательнее сохранить треугольное расширение дистального отдела плечевой кости. Край ее опилов закругляют. Отсеченную часть плечевой кости удаляют.

Кости предплечья мобилизуются до уровня венечного отростка локтевой и шейки лучевой кости. Головку лучевой кости резецируют, так как в последующем она может быть источником болевых ощущений и механическим препятствием при движениях. Суставную часть локтевого и венечного отростков резецируют под прямым углом, оставляя костную площадку на месте локтевого отростка для прикрытия ею площадки локтевой части эндопротеза.

Необходимым условием для проведения раннего восстановительного лечения после операции является сохранение места прикрепления трехглавой мышцы плеча к локтевой кости. Для этого его отслаивают от локтевого отростка распатором. Такой прием значительно облегчает манипуляции на проксимальном отделе костей предплечья.

После формирования опилов костей диастаз между ними должен быть в пределах 3 см. Если диастаз мал, следует дополнительно резецировать плечевую кость — желательнее без значительного удаления треугольного расширения. В противном случае целесообразно рассечь сухожилие трехгла-

вой мышцы и затем ушить его с удлинением. При анкилозе локтевого сустава давностью около 1,5–2 лет предпочтительно до операции планировать удлинение сухожилия трехглавой мышцы.

Доступ к «болтающемуся» локтевому суставу заключается в выделении плечевой кости и проксимального отдела костей предплечья с предварительным выделением локтевого нерва на протяжении. Дистальный отдел плечевой кости обрабатывают с сохранением треугольного расширения. Кости предплечья опиляют аналогично тому, как описано выше. Диастаз между костями, как правило, бывает достаточным, а ретракция сгибателей и разгибателей предплечья из-за мобильности сустава отсутствует, поэтому удлинения сухожилия трехглавой мышцы не требуется.

После мобилизации костей, образующих локтевой сустав, костномозговой канал плечевой кости расширяют сначала шилом, а затем сверлом на протяжении участка, равного длине штифта плечевой части эндопротеза. Штифт плечевой части внедряют в образованное отверстие при помощи направлятеля (рис. 11). Во время внедрения плечевой части эндопротеза плоскость треугольных стабилизаторов должна быть параллельна плоскости треугольного расширения дистального метаэпифиза плечевой кости, а выступающий отдел плечевой части эндопротеза должен находиться несколько впереди от плоскости треугольного расширения. Треугольные стабилизаторы внедряют в костномозговой канал треугольного расширения плеча, полностью выполняя его, таким образом, чтобы выступала только шарнирная часть плечевого компонента эндопротеза.

Костномозговой канал локтевой кости расширяют последовательно шилами увеличивающегося диаметра. Кроме того, проксимальный его отдел на протяжении 2–2,5 см расширяют долотом по форме пирамидки локтевой части эндопротеза. В отверстие внедряют штифт локтевой части эндопротеза. Плоскость блока локтевой части, сочленяющегося с плечевой частью, должна быть на одной линии с вершиной венечного отростка. Локтевую часть погружают в локтевую кость таким образом, чтобы она была полностью прикрыта тканью локтевого отростка (рис. 12).

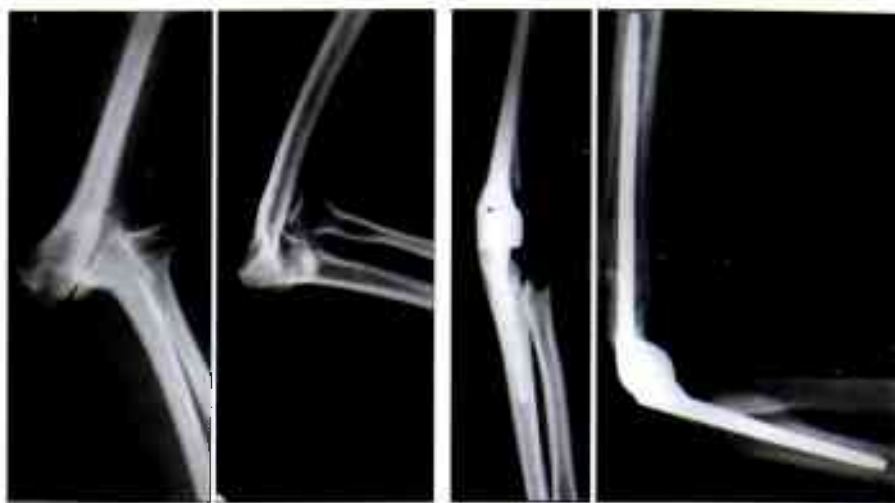

Рис. 14. Рентгенологический контроль положения эндопротеза.

Эндопротез собирают в операционной ране внедрением блока локтевой части в паз плечевой части (рис. 13). Паз блока совмещают с осью плечевой части. В отверстие блока при помощи отвертки закручивают стопорный винт до погружения шляпки в расширенную часть сквозного отверстия.

Проверяют объем движений в суставе, который должен быть полным. В случаях, когда получить полный объем движений не удастся, производят редрессацию. Если и после этого остается выраженная контрактура, необходимо дополнительно резецировать плечевую кость на внедренной в нее плечевой части эндопротеза, а последнюю ввести глубже.

Послеоперационную рану ушивают послойно наглухо с оставлением дренажа и предварительным подшиванием отслоенных от надмышцелков мышц предплечья к сухожилию трехглавой мышцы. На операционном столе выполняют рентгеноконтроль положения эндопротеза (рис. 14). Конечность иммобилизируют гипсовой шиной (или ортезом) от проксимальной трети плеча до головок пястных костей при сгибании в локтевом суставе 90°.

#### Послеоперационное ведение больных

Дренаж удаляют через 24–48 ч. Иммобилизация продолжается 7–10 дней. На 2–3-й день при удовлетворительном общем состоянии больного начинают физиотерапевтическое лечение, направленное на устранение болевого синдрома, уменьшение отека тканей. Параллельно с физиотерапией проводят лечебную гимнастику. На 2–3-й день назначают пассивные упражнения. Руку временно освобождают от ортеза. На плоскости стола пациент выполняет сгибательные и разгибательные движения без напряжения соответствующих мышц. На 5–6-й день добавляют статическое напряжение мышц. Занятия гимнастикой проводятся 2–3 раза в день по 12–15 мин. Предельная амплитуда движений определяется появлением боли. Активную гимнастику назна-

чают через 3 нед после операции. Движения в оперированном суставе с нагрузкой начинают через 1–1,5 мес после операции. Пациенты выполняют сгибание и разгибание в локтевом суставе и пронационно-супинационные движения предплечьем. Занятия продолжительностью 20–25 мин проводятся 2–3 раза в день. После процедуры руку укладывают на 10–15 мин в положении максимального сгибания, фиксируя его грузом, а затем на такое же время — в положении разгибания в локтевом суставе, также с фиксацией.

В последующем пациентам не рекомендуется поднимать оперированной рукой груз более 3 кг.

#### РЕЗУЛЬТАТЫ

Результаты эндопротезирования локтевого сустава изучены в сроки от 1 года до 6 лет у 18 больных — 10 женщин и 8 мужчин в возрасте от 16 до 52 лет.

При оценке результатов учитывали следующие признаки (в порядке значимости): ротационная и боковая устойчивость локтевого сустава, объем движений, функциональная способность конечности, боли, субъективная оценка пациентом исхода операции, степень восстановления профессиональной трудоспособности, возвращение к прежней работе. Отметим, что у больных с ригидностью локтевого сустава в первую очередь обращали внимание на достигнутый объем движений, при разболтанности сустава — на ротационную и боковую устойчивость.

Результаты оценивали по трехбалльной системе: хороший, удовлетворительный, неудовлетворительный.

*Хороший результат* — локтевой сустав устойчивый, объем движений в нем 60° и более; функциональная способность восстановлена, боли отсутствуют, пациент вернулся к своему труду, исходом операции доволен. *Удовлетворительный результат* — достаточная ротационная и боковая устойчивость сустава, объем движений до 60°, функциональная способность частично восстановлена,

## Отдаленные результаты эндопротезирования локтевого сустава (по данным разных авторов)

Результат	Собственные результаты (n=18)	Данные литературы					
		Silva I.F. [6] (n=14)	Gschwend N. [3] (n=31)	Mazes F. [4] (n=16)	Dee R. [2] (n=40)	Morrey B.F. [5] (n=80)	Слободской А.Б. [1] (n=62)
		количество больных, %					
Хороший	72	0	—	62,5	75	60	86
Удовлетворительный	17	85,6	—	12,5	10	16	11,6
Неудовлетворительный	11	14,4	32,2	25	15	24	2,3

имеются небольшие боли при физической нагрузке, пациент сменил профессию на более легкую, исходом операции удовлетворен.

Хороший результат был достигнут у 13 (72%) больных, из них 10 вернулись к прежней трудовой деятельности. Удовлетворительный результат получен у 3 (17%) пациентов. Они сохранили трудоспособность, хотя и перешли на более легкую работу. Через 1-2 года проходят в стационарных условиях курс реабилитационной терапии, направленной на уменьшение болей и увеличение силы мышц. Следует отметить, что ротационная неустойчивость у этих больных отсутствует, а несущий угол восстановлен в пределах угла, заданного в конструкции эндопротеза (4-6°). В одном случае проводилось повторное оперативное лечение в связи с образованием параартикулярных оссификатов. Объем движений в локтевом суставе восстановлен.

У 2 (11%) больных эндопротез был удален из-за развившейся инфекции. Клинически определялись признаки боковой неустойчивости в локтевом суставе. Больные пользуются ортезами. Трудоспособность у них сохранилась в ограниченном объеме.

К сожалению, в доступной нам отечественной литературе мы обнаружили лишь одно сообщение, в котором представлены отдаленные результаты эндопротезирования локтевого сустава (Слободской А.Б., 2008). Данные других авторов и наши собственные приведены в таблице. Заметим, что у одних авторов сроки наблюдения составляют от 6 до 18 мес, у других — до 8 лет и более, третьи авторы не указывают их. Число изученных

случаев колеблется от 14 до 80. Ряд авторов оценивают результаты эндопротезирования в зависимости от какого-либо осложнения. Неудовлетворительные результаты составляют от 14,5 до 32,2%, хорошие — от 62,5 до 86%, удовлетворительные — от 10 до 85,6%.

Изучение исходов проведенного нами лечения больных с ригидностью, неподвижностью или разболтанностью локтевого сустава показало эффективность разработанной методики. Замена локтевого сустава предложенным нами эндопротезом в сочетании с ранней реабилитационной терапией позволило не только в значительной степени восстановить функцию сустава, но и вернуть пациентов к общественно полезному труду.

## ЛИТЕРАТУРА

1. Слободской А.Б., Бадак И.С., Воронин И.В. и др. Эндопротезирование при лечении травм и заболеваний локтевого сустава // Остеосинтез и эндопротезирование: Материалы Международ. Школы-семинара. Широговской науч.-практ. конф. — М., 2008.
2. Dee R. Total replacement of the elbow joint // Clin. Orthop. 1973. — Vol. 4. — P. 415-433.
3. Gschwend N., Loehr I. Ellenbogenarthroplastik // Orthopäde. — 1980. — Bd 9. — N 2. — S. 158-168.
4. Mazes F. Total endoprosthesis of the elbow // Akta Orthop. Belg. — 1975. — Vol. 41, N 4. — P. 412-413.
5. Morrey B.F., Bryan R.S., Dobins I.H. Total elbow arthroplasty // J. Bone Jt Surg. — 1981. — Vol. 63A, N 7. — P. 1050-1063.
6. Silva I.F. Total elbow replacement // Clin. Orthop. — 1976. — N 117. — P. 283-288.

**Сведения об авторах:** Прохоренко В.М. — профессор, доктор мед. наук, зам. директора по лечебной и научной работе Новосибирского НИИТО; Чорный С.И. — канд. мед. наук, науч. сотр. того же института; Шатерников В.Н. — ген. директор ООО «Эндосервис».

**Для контактов:** Прохоренко Валерий Михайлович. 630091, Новосибирск, ул. Фрунзе, дом 17, НИИТО. Тел./факс: (383) 224-54-74. E-mail: [Vprohorenko@niito.ru](mailto:Vprohorenko@niito.ru)