

## ПРИМЕНЕНИЕ МАТЕРИАЛА «ЛИТАР» ДЛЯ ЗАМЕЩЕНИЯ ПОСТОСТЕОМИЕЛИТИЧЕСКИХ ДЕФЕКТОВ ДЛИННЫХ КОСТЕЙ

А.Ф. Краснов<sup>1</sup>, В.Ф. Глухов<sup>2</sup>, С.Д. Литвинов<sup>3</sup>, А.В. Капишников<sup>1</sup>

<sup>1</sup>Самарский государственный медицинский университет,

<sup>2</sup>Городская клиническая больница им. Н.И. Пирогова,

<sup>3</sup>Самарский государственный технический университет

*У 31 больного для замещения дефектов длинных костей протяженностью от 3 до 8 см, образовавшихся после резекции по поводу остеомиелита, применен биodeградируемый коллаген-апатитовый материал «ЛитАр». Контроль биodeградации материала и формирования костной ткани осуществлялся рентгенологически с последующим компьютерным анализом рентгенограмм. Хороший результат получен у 22 (71%) пациентов, удовлетворительный — у 4 (12,9%), неудовлетворительный — у 5 (16,1%). Показано, что в случае рецидива гнойно-воспалительного процесса в зоне имплантации удаления материала «ЛитАр» не требуется. Антибактериальная терапия (общая и местная) осуществляется без повторного оперативного вмешательства и не вызывает отторжения трансплантата. Проведенные исследования дают основание прогнозировать, что на современном этапе развития индустрии биоматериалов «ЛитАр» по сочетанию медицинских и экономических показателей найдет свое место в лечении дефектов длинных костей.*

*In 31 patients biodegradable collagen-apatite «Lit-Ar» was used for the substitution of 3–8 cm long bone defects resulted from osteomyelitic resection. Roentgenologic control followed by computer analysis of roentgenograms was applied to evaluate the processes of material biodegradation and bone formation. Good results were achieved in 22 (71%) patients, satisfactory — in 4 (12.9%) and unsatisfactory — in 5 (16.1%) patients. It was shown that the recurrence of purulent-inflammatory process in the implant zone did not require «Lit-Ar» removal. Antibacterial therapy (general and local) was used without repeated surgical intervention and did not cause the rejection of implant. The study allows to conclude that taking into account both medical and economic indices composite material «Lit-Ar» could be used for the treatment of long bone defects.*

Лечение хронического остеомиелита относится к важнейшим проблемам гнойной хирургии. При поражении длинных костей лечебный процесс условно можно разделить на два этапа. На первом этапе проводится санация гнойно-воспалительного очага с целью максимального подавления инфекционного процесса, на втором этапе — удаление пораженного участка с заполнением образовавшегося дефекта кости или секвестральной полости различными материалами. Особые трудности возникают в случае сегментарной резекции кости, сопровождающейся образованием циркулярных костных дефектов, которые могут достигать значительных размеров. Оба этапа либо выполняются в ходе одной операции, либо второй этап откладывается на определенное время.

Проблема замещения циркулярных костных дефектов является одной из главных в восстановлении функции кости, предупреждении рецидива хронического остеомиелита. В последние годы стало возможным оптимизировать эту лечебную процедуру, используя более совершенные имплантационные биodeградируемые материалы.

### МАТЕРИАЛ И МЕТОДЫ

В данном сообщении представлен опыт применения для замещения постостеомиелитических дефектов коллаген-апатитового композита «ЛитАр» (включен в Государственный реестр медицинских изделий РФ. Регистрационное удостоверение № 29/13050501/3011-02 от 18.02.02). По химическим параметрам этот материал близок к минеральному составу костной ткани, не обладает антигенной активностью, не отторгается, в случае инфицирования области операции полностью лизируется в течение 7–10 дней раневыми и микробными ферментами и поэтому не может служить субстанцией, длительно поддерживающей гнойный процесс. «ЛитАр» представляет собой смесь гидроксиапатита и ксеноколлагена, полученную не механическим путем. Специальная технология получения материала обеспечивает высокий уровень структурной интегрированности компонентов (пат. 2053733 РФ от 10.02.96). Именно рост кристаллов гидроксиапатита на волокнах коллагена в ходе производства материала, т.е. получение солевого компонента в имплантате *in situ*, обеспечивает в дальнейшем высокую скорость лизиса



«ЛитАр» в организме (содержание солевого компонента составляет 60–80% по весу). Если ауто-, аллокость резорбируется до года и более, то биодеградация «ЛитАр» происходит за 15–20 дней, начинаясь с 3–5-го дня после операции. Высокая скорость биодеградации материала обеспечивается также его значительной пористостью, которая достигает 70%, что способствует васкуляризации в зоне имплантации за 12–15 дней (по данным морфологических исследований на животных) [8].

Качественно и количественно получаемый материал контролировался химическим, рентгенофазовым, дифференциальным термическим анализом, инфракрасной спектроскопией, компьютерной томографией, микробиологически, морфологически, электронной микроскопией [3, 4].

В ходе биологических испытаний материала на животных (объем заполнения 0,3–0,5 см<sup>3</sup>) было установлено, что биодеградация композита в полости диафиза большеберцовой кости происходила в течение 2–3 нед. При этом в зоне дефекта образовывалась соединительная ткань, которая со временем оссифицировалась (рис. 1), превращаясь в тип костной ткани, соответствующий анатомии замещенного участка кости [1].

«ЛитАр» неоднократно с успехом использовался для заполнения дефектов как длинных трубчатых костей, так и губчатой кости [9]. К его преимуществам относятся простота предоперационной подготовки, отсутствие необходимости в специальных условиях хранения.

Особенностью применения имплантатов «ЛитАр» при остеомиелите является то, что материал оставляется в инфицированных тканях после их санации.

#### Методика применения «ЛитАр» при хроническом остеомиелите длинных костей

В случае ограниченного остеомиелитического процесса мы производили секвестрэктомия по обычной методике с широким вскрытием секвестральной полости, удалением секвестров, гноя, грануляций до макроскопически здоровой компактной костной ткани. Полость заполняли раствором антисептика в смеси с протеолитическим фермен-

том. Проводили ультразвуковую кавитацию трижды по 5–7 мин с заменой раствора. Затем в полость укладывали материал «ЛитАр» с суточной дозой антибиотика (чувствительность микрофлоры определяли во время предоперационной подготовки больного). Секвестральную полость дренировали сквозным перфорированным трубчатым дренажем, проведенным через отдельно наложенное фрезевое отверстие или через доступ к секвестральной полости. Надкостницу ушивали. Мышцы и подкожную клетчатку дренировали по показаниям. Имобилизацию осуществляли гипсовой лонгетной повязкой.

При циркулярном поражении длинной кости производили ее резекцию в пределах макроскопически здоровых тканей (желательно с сохранением надкостницы). Затем накладывали аппарат внешней фиксации. Предпочтение отдавали спицевым аппаратам Илизарова. В отдельных случаях диастаз между фрагментами кости уменьшали на 2–3 см (физиологически допустимое укорочение). Дефект кости заполняли материалом «ЛитАр», пластины которого скручивали в виде трубок, а пространство между ними заполняли порошкообразным антибиотиком, подобранным с учетом чувствительности микрофлоры. Дренирование осуществляли трубчатым дренажем. Рану послойно ушивали наглухо.

Если поражение костного мозга распространялось от зоны поражения кости на значительное расстояние, проводили кюретаж костномозгового канала с последующим его дренированием перфорированным трубчатым дренажем и орошением растворами антибиотиков как фракционно (2–3 раза в сутки), так и проточно. Дренажи заводили в костномозговой канал через отдельные фрезевые отверстия. Проточное промывание продолжалось 5–6 дней.

В случаях, когда воспалительный процесс не удавалось подавить до оперативного вмешательства, трансплантацию композита «ЛитАр» осуществляли через некоторое время. При первой операции производили резекцию пораженного участка кости, выполняли кюретаж костномозгового канала с дренированием и проточным промыванием его. Накладывали аппарат Илизарова. Рану полностью не ушивали. Во время ежедневных перевязок, часто проводимых под наркозом, осуществляли санацию раны. По затихании воспалительного процесса в условиях операционной производили удаление грануляций в области костных фрагментов с последующим плотным заполнением диастаза материалом «ЛитАр» в смеси с антибиотиком, дренирование трубчатым дренажем и ушивание раны. При диастазе большеберцовой кости до 3 см и полном заживлении раны (30–35 дней после первой операции) из композита

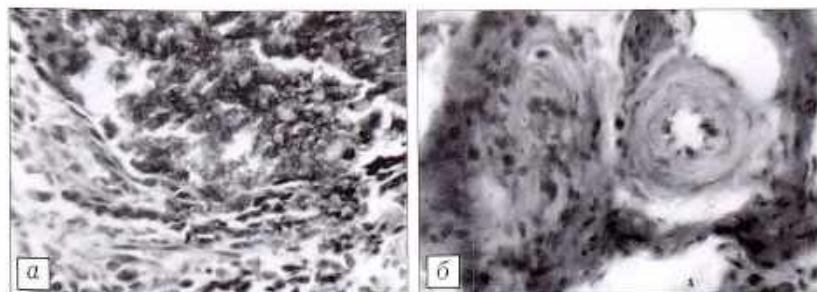


Рис. 1. Морфологическая картина биоптата из большеберцовой кости собаки после имплантации в трепанационное отверстие материала «ЛитАр». а — через 12 дней: левый нижний угол — соединительная ткань, правый верхний угол — остатки «ЛитАр»; б — через 30 дней: оссификация соединительной ткани.



готовили кашицеобразную массу с антибиотиками, которую вводили в область диастаза кости через троакары под давлением.

Для замещения дефектов длинных костей, образовавшихся после их циркулярной резекции по поводу остеомиелита, «ЛитАр» применен у 31 больного. Протяженность дефектов составляла от 3 до 8 см, в одном случае достигала 10 см. Срок наблюдения — до 4 лет. По локализации патологического процесса больные распределялись следующим образом: кости предплечья — 6 человек, плечевая кость — 4, большеберцовая — 18, бедренная — 3.

В качестве примера приводим одно из клинических наблюдений.

Больной С., 72 лет, переведен в отделение гнойной хирургии из травматологического отделения, где лечился в течение 3 нед по поводу открытого оскольчатого перелома обеих костей левой голени в нижней трети (рис. 2, а). При поступлении в клинику больному был выполнен экстрамедуллярный остеосинтез пластиной с фиксацией отдельных фрагментов большеберцовой кости шурупами (рис. 2, б). Послеоперационный период осложнился развитием посттравматического остеомиелита левой большеберцовой кости, паросальной флегмоны. Температура тела 38 °С. Голень в нижней и средней трети отечна, в области операции гиперемирована.

При повторной операции металлическая пластина снята, шурупы удалены. Признаков консолидации не отмечено. Паросальные ткани отечны, имеется свободный экссудат. Оба конца большеберцовой кости и отдельные фрагменты остеомиелитически изменены. После удаления пораженных участков кости и отдельных фрагментов образовался дефект в 4,5 см. Санация операционной раны проведена по полной программе, выполнен внеочаговый остеосинтез аппаратом Илизарова с уменьшением диастаза на 3 см (рис. 2, в). Рана частично ушита, дренирована трубчатым дренажем, через который осуществлялось промывание области операции раствором антисептиков с антибиотиками.

Через 10 дней, по стихании воспалительного процесса, края раны разведены, грануляции высобраны, восстановлена анатомическая длина большеберцовой кости. Рана несколько раз промыта антисептиками с ультразвуковой обработкой. В область костного дефекта уложен свернутый рулоном материал «ЛитАр», пересыпанный 1,5 г сухого цефазолина. Рана ушита наглухо с дренированием трубчатым дренажем через отдельную контр-апертуру. Произведена чрескожная катетеризация левой бедренной артерии, в течение 8 дней осуществлялось внутриаортальное введение антибиотика. Послеоперационный период протекал достаточно спокойно. Температура не поднималась выше 37,7 °С и нормализовалась на 6-е сутки. Рана зажила первичным натяжением.

Компьютерная томография зоны дефекта с материалом «ЛитАр», проведенная через 2 нед и через 4 мес, отчетливо показала динамику восстановления кортикального слоя в области дефекта (рис. 3). Данные КТ подтвердили, что на месте имплантата «ЛитАр»

появилась сначала соединительная, а затем и кальцифицированная (оссифицированная) ткань [7]. Спустя 5 мес после операции на рентгенограмме отчетливо определялась трансформация имплантата в костную ткань (рис. 4). Опорная функция конечности восстановилась через 7 мес. При контрольном осмотре через 2,5 года: рецидива остеомиелита нет, больной полностью нагружает оперированную ногу, не испытывая каких-либо неприятных ощущений (рис. 5).

Для объективизации контроля биотрансформации «ЛитАра» в костную ткань (а именно это определяет успех лечения, особенно в случае инъекционного применения материала) мы использовали метод апостериорного компьютерного анализа рентгенограмм [5]. Динамика регистрируемых при этом гистограмм яркости объективно отражает изменение распределения плотности рентгеновского

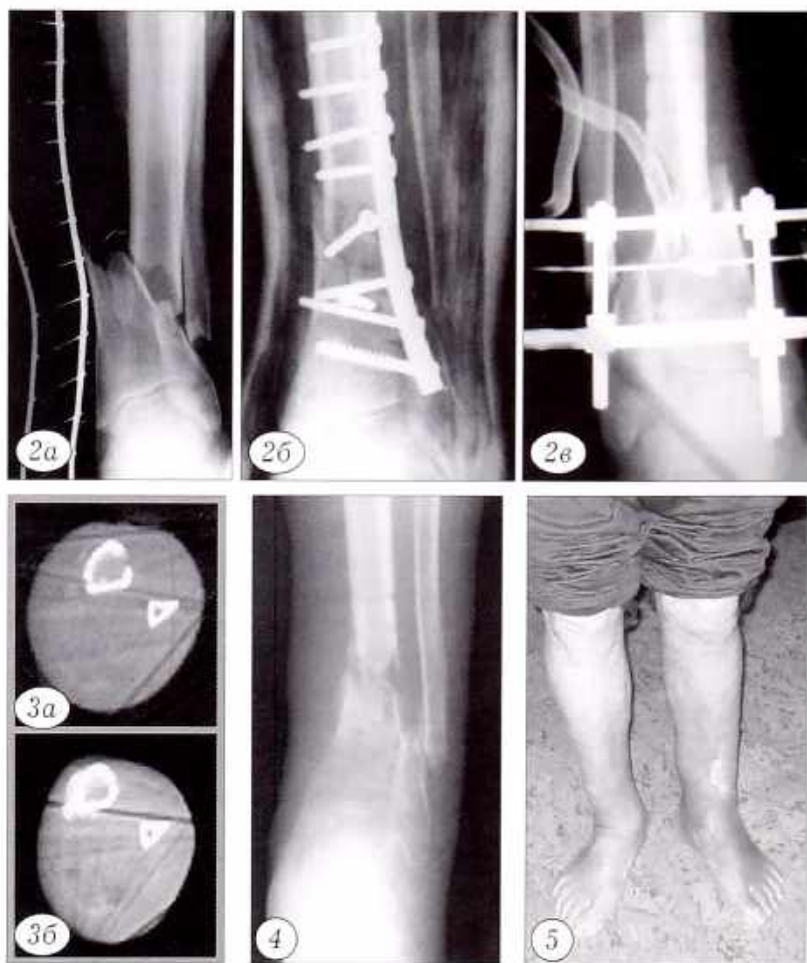


Рис. 2. Рентгенограммы левой голени больного С.

а — при поступлении в клинику; б — после экстрамедуллярного остеосинтеза; в — после удаления осколков и остеомиелитически измененных участков кости, наложения аппарата Илизарова.

Рис. 3. Компьютерные томограммы большеберцовой кости больного С. а — через 14 дней после заполнения дефекта материалом «ЛитАр» (минимальная плотность +47 X); б — через 4 мес (минимальная плотность +392 X).

Рис. 4. Рентгенограмма левой голени больного С. через 5 мес после заполнения дефекта большеберцовой кости материалом «ЛитАр».

Рис. 5. Больной С. через 2,5 года после операции; опорная функция левой нижней конечности восстановлена полностью.



изображения в процессе трансформации пластического материала. У описанного выше больного С. гистограмма области замещающего дефекта, полученная непосредственно после операции (рис. 6, а), характеризовалась яркостным сигналом широкого диапазона, что соответствовало примерно одинаковому присутствию «мягкотканевой» и «костно-тканевой» структур. Через 8 дней на гистограмме этой же зоны (рис. 6, б) распределение яркости заметно смещалось в сторону меньших плотностей («мягкотканевого» компонента). Через 3 мес на гистограмме преобладали уровни высокой плотности (рис. 6, в), что указывало на формирование в зоне замещения дефекта костной ткани. Аналогичный анализ, предпринят у больных с разной степенью выраженности воспалительного процесса в области операционной раны, позволяет утверждать, что этапы восстановительного процесса в зоне дефекта кости во всех случаях были одинаковыми. Таким образом, проводя рентгенологические исследования с компьютерным анализом гистограмм яркости на разных этапах процесса возмещения дефекта кости, можно достаточно надежно прогнозировать и оценивать эффективность регенерации, минимизируя время пребывания пациента в стационаре [2].

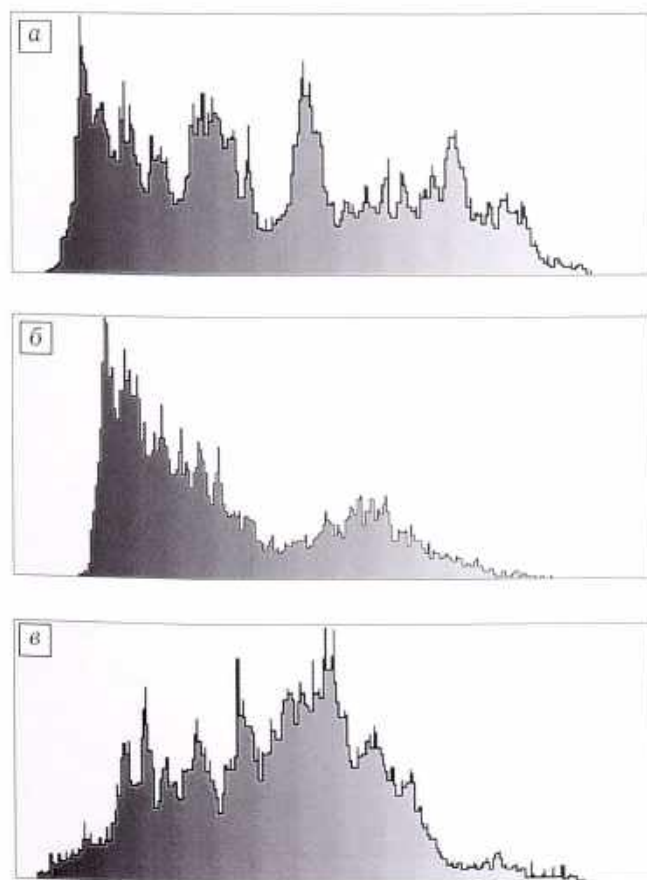


Рис. 6. Гистограммы яркости рентгенограмм области дефекта большеберцовой кости больного С.

а — непосредственно после помещения в дефект материала «ЛитАр»; б — через 8 дней; в — через 3 мес.

## РЕЗУЛЬТАТЫ И ОБСУЖДЕНИЕ

Из 31 больного хороший результат получен у 22 (71%). Раны зажили первичным натяжением, после операции гипертермия отмечалась в течение 3–4 дней. Формирование полноценного костного регенерата в области дефекта наступило через 7–9 мес. Достигнуто полное восстановление функции. Следует обратить внимание на то, что среди этих 22 больных было 7 пациентов пожилого возраста (от 58 до 74 лет), у которых удалось успешно заместить дефекты длинных костей протяженностью до 6–8 см [10].

У 4 (12,9%) больных мы посчитали результат удовлетворительным. Повышенная температура сохранялась у них в течение 7–8 дней после операции, местно отмечались гиперемия, отек. В одном случае наступило частичное отторжение материала «ЛитАр». Воспаление было купировано применением антибиотиков в различных вариантах (местное и общее). Трансформация материала в костную ткань происходила на протяжении дефекта неравномерно, в связи с чем функциональная нагрузка на оперированную конечность откладывалась на более длительный срок.

Неудовлетворительный результат констатирован у 5 (16,1%) больных. У 2 из них наступил полный лизис композита на фоне выраженного воспаления. Швы были сняты, края раны разведены и в дальнейшем лечение ее велось открытым способом. У 3 больных из-за воспалительного процесса рана разводилась не полностью. Композит лизировался частично. Через 30 дней на рентгенограммах у них отмечалось появление тени регенерата, которая в последующем уплотнялась, однако полноценного костного замещения дефекта не произошло. Это потребовало удаления регенерата с восстановлением анатомической длины сегмента конечности путем билочальной остеотомии с дистракцией в аппарате Илизарова.

Таким образом, наш опыт применения коллаген-апатитового материала «ЛитАр» для замещения дефектов длинных костей, образовавшихся после резекции остеомиелитически измененных участков кости, демонстрирует большие пластические возможности данного композита. Имевшие место неудовлетворительные исходы (16,1% случаев) мы связываем с неотработанностью методики применения материала и проведением антибактериальной терапии без учета чувствительности микрофлоры к антибиотикам.

Важно подчеркнуть, что в случае обострения гнойно-воспалительного процесса в области введения материала «ЛитАр» не требуется его удаления, как это бывает при замещении дефектов кости аллотрансплантатами. Антибактериальная терапия (местная и общая) проводится без повторного оперативного вмешательства, не вызывает отторжения трансплантата, борьба с инфекционным процессом может осуществляться на фоне регенерации кости более длительное время.



Результаты проведенных исследований дают основание полагать, что на сегодняшнем этапе развития индустрии биоматериалов композит «ЛитАр» по сочетанию медицинских и экономических показателей займет достойное место в лечении дефектов длинных костей [6, 11].

#### ЛИТЕРАТУРА

1. Краснов А.Ф., Литвинов С.Д. // Ортопед. травматол. — 2003. — № 3. — С. 137–142.
2. Краснов А.Ф., Литвинов С.Д., Цейтлин М.Д., Капишников А.В. // Вестн. травматол. ортопед. — 2004. — № 2. — С. 54–58.
3. Литвинов С.Д., Ершов Ю.А. // Неорганические материалы. — 1995. — Т. 31, № 5. — С. 690–693.
4. Литвинов С.Д., Ершов Ю.А. // Материаловедение. — 2000. — № 7. — С. 34–38.
5. Литвинов С.Д., Капишников А.В., Артемьев Ю.К., Прытков А.Н. // Иммунология. — 2001. — Т. 2, № 2. — С. 155.
6. Litvinov S.D. // Eur. J. Drug Metabol. Pharmacokin. — 1998. — Vol. 28, № 2. — P. 346–349.
7. Litvinov S.D., Krasnov A.F. // Bone. — 2000. — Vol. 27, № 5. — P. 748.
8. Litwinov S., Krasnov A., Kapishnikov A., Rachimov R., Sudakova T. // Abstract Zur 26 Jahrestagung der Osterreichischen Gesellschaft fur Orthopdie und Orthopadische Chirurgie. — Salzburg, 2001. — P. 188.
9. Litvinov S.D., Demidov V.Ya. // Act. Biomat. — 2002. — Vol. 6. — P. 313–318.
10. Litwinov S.D. et al. // Wiener klinische Wochenschrift. Wiener Int. Geriatriekongress: Abstract. — 2002. — P. XIV.
11. Internet. <http://www.imagesmed.com/fetm/index.htm>.

© Н.П. Демичев, А.Н. Тарасов, 2004

## КЛИНИКО-РЕНТГЕНОЛОГИЧЕСКАЯ СЕМИОТИКА ПАТОЛОГИЧЕСКИХ ПЕРЕЛОМОВ ДЛИННЫХ КОСТЕЙ

Н.П. Демичев, А.Н. Тарасов

Астраханская государственная медицинская академия

*Среди 1230 больных с опухолями и опухолеподобными поражениями костей, лечившихся в клинике травматологии и ортопедии Астраханской медицинской академии в 1965–2002 гг., было 163 (13,3%) больных с патологическими переломами. Из них у 138 переломы локализовались в длинных костях: плечевой (61), бедренной (37), большеберцовой (29), малоберцовой (6) и лучевой (5). К переломам длинных костей приводили наиболее часто встречающиеся деструктивные поражения: солитарная киста кости — 48 случаев, фиброзная дисплазия — 26, гигантоклеточная опухоль — 24, аневризмальная киста кости — 18, метафизарный фиброзный дефект — 11. Изучена клинико-рентгенологическая семиотика и систематизирован комплекс рентгенологических признаков патологических переломов длинных костей. Выявлены особенности переломов при различных нозологических формах основного заболевания (механизм травмы, типичная локализация патологического процесса, характер очага деструкции). Полученные данные упрощают диагностику и позволяют с известной долей достоверности уже до гистологического исследования поставить правильный диагноз и наметить оптимальную тактику лечения.*

*During 1965–2002 one thousand two hundred thirty patients with bone tumors and tumor-like diseases were treated at Astrakhan Medical Academy, Clinic of Traumatology and Orthopaedics. Out of them 163 (13.3%) patients had pathologic fractures. One hundred eight fractures were localized within long bones: humerus (61), femur (37), tibia (29), fibula (6), radius (5). Long bones fractures were commonly resulted from destructive lesions: solitary bone cyst — 48 cases, fibrous dysplasia — 26, giant cell tumor — 24, aneurismal bone cyst — 18, metaphyseal fibrous defect — 11. Clinical and roentgenologic semiotics was studied and complex of roentgenologic signs of long bone pathologic fractures was systematized. Peculiarities of fractures (injury mechanism, typical localization of pathologic process, pattern of destruction focus) in various nosologic forms of primary disease were detected. The data obtained simplify diagnosis and allow trustworthily making prehistologic diagnosis as well as to choose optimum treatment tactics.*

Патологическим называется перелом кости, измененной в результате какого-либо локального или генерализованного процесса, возникший обычно при приложении усилия, не превышающего прочность нормальной кости. Патологические перело-

мы длинных костей являются наиболее частым осложнением опухолей и опухолеподобных поражений костей [3]. В зависимости от характера поражения они встречаются в 12–75% случаев [1, 4–6]. Использование предложенной Н.П. Демичевым,