

ХИРУРГИЧЕСКОЕ ЛЕЧЕНИЕ ДЕФОРМАЦИЙ ДЛИННЫХ КОСТЕЙ ПРИ ЭКСОСТОЗНОЙ ХОНДРОДИСПЛАЗИИ У ДЕТЕЙ

Н.Х. Бахтеева, С.А. Рубашкин, Е.Е. Царева, А.В. Зоткин

ФГУ «Саратовский научно-исследовательский институт травматологии и ортопедии Росмедтехнологий»

Предложен способ хирургического лечения детей с деформациями костей голени, развившимися на фоне множественных костно-хрящевых экзостозов. Способ состоит в удалении экзостозов в пределах здоровых тканей, выполнении остеотомии на вершине деформации, формировании аутотрансплантата с последующим направленным смещением его в зону образовавшегося дефекта путем дистракции с фиксированным темпом и исправлении оси конечности в аппарате внешней фиксации. Данный способ применен у 11 детей, при этом хороший результат получен в 87,2%, удовлетворительный в 11,5%, неудовлетворительный — в 1,3% случаев. В группе сравнения (24 пациента, лечившиеся традиционными хирургическими методами) хорошие результаты составили 62,5%, удовлетворительные — 25,0%, неудовлетворительные — 12,5%. Закрытие зоны дефекта сформированным кортикальным аутотрансплантатом позволило сократить сроки консолидации кости у больных, лечившихся предложенным способом, на 12–14 дней.

Ключевые слова: дети, множественные костно-хрящевые экзостозы, деформации длинных костей, хирургическое лечение.

Surgical Treatment of Long Bones Deformities in Exostotic Chondrodysplasia in Children

N.Kh. Bakhteeva, S.A. Rubashkin, E.E. Tsaryova, A.V. Zotkin

Surgical method for the treatment of children with shin bones deformities developed on the background of multiple osteocartilagenous exostoses has been proposed. The technique consisted of exostoses removal within normal tissues, performance of osteotomy on the deformity apex, formation of autograft followed by its insertion into zone of the defect for its closure by means of fixed rate distraction and correction of limb axis in the external fixation device. That technique was applied in 11 children. Good result was achieved in 87.2%, satisfactory — in 11.5%, poor — in 1.3% of cases. In control group (24 patients treated by conventional surgical methods) good results made up 62.5%, satisfactory 25.0%, poor — 12.5%. Closure of the defect zone by formed cortical autograft enabled to shorten the bone consolidation terms in patients who were treated by the proposed technique by 12–14 days.

Key words: children, multiple osteocartilagenous exostoses, long bone deformities, surgical treatment.

Лечение деформаций конечностей, образующихся на фоне экзостозной хондродисплазии, остается актуальной проблемой детской ортопедии. Нарушение функциональной активности зоны роста, имеющее локальный характер, влечет за собой развитие вторичных деформаций конечностей, их укорочение [2, 5, 9]. При длительном существовании деформации прогрессируют, приводя к тяжелым нарушениям статодинамической функции нижних конечностей. Нарушение конгруэнтности суставных поверхностей коленного сустава ведет к изнашиванию гиалинового хряща с изменением его биомеханических свойств, что служит началом дегенерации хряща и развития деформирующего артроза [1–9].

До настоящего времени основным методом лечения деформаций длинных костей на фоне экзостозной хондродисплазии является хирургический. В большинстве случаев лечение носит полифокаль-

ный характер и заключается в удалении патологического очага, коррекции биомеханической оси конечности с восстановлением конгруэнтности суставных поверхностей и замещении костного дефекта на месте удаленного очага полноценным регенератом.

Данные литературы свидетельствуют о многообразии применяемых методик оперативных вмешательств [2, 9, 10]. Это обусловлено неудовлетворенностью специалистов получаемыми результатами и сроками лечения, что побуждает к поиску других, более эффективных вариантов воздействия на патологический процесс. Существенные трудности возникают у хирургов при коррекции деформации на фоне множественных экзостозов, после удаления которых образуется дефект более 1/2 поперечника кости, требующий замещения.

Целью настоящего исследования было улучшение результатов лечения детей с деформациями

костей голени, развившимися на фоне множественных костно-хрящевых экзостозов.

МАТЕРИАЛ И МЕТОДЫ

В основу работы положен анализ результатов хирургического лечения 35 больных с деформациями костей голени на фоне экзостозной хондродисплазии в возрасте 9-12 лет. Использовались клинический и рентгенологический методы обследования. У 13 пациентов из 35 диагностированы множественные костно-хрящевые экзостозы, у 22 — единичные. Экзостозы локализовались в проксимальном отделе большеберцовой и малоберцовой костей и вызывали варусную деформацию голени.

У 24 пациентов был применен традиционный метод оперативного вмешательства: удаление экзостозов, корригирующая остеотомия костей голени с последующим исправлением деформации в аппарате внешней фиксации. У 11 больных с множественными костно-хрящевыми экзостозами использован разработанный нами способ хирургического лечения (пат. 2319466 РФ). Суть его состоит в удалении экзостозов в пределах здоровой ткани, выполнении остеотомии костей голени на вершине деформации, формировании ауто трансплантата с последующим направленным смещением его в зону образовавшегося дефекта для обеспечения ее закрытия путем дистракции с фиксированным темпом и исправлении оси конечности в аппарате внешней фиксации.

Оперативное вмешательство выполняется следующим образом. После обработки операционного поля в месте проекции экзостоза послойно рассекают кожу, подкожную клетчатку. Поднадкостнично выделяют и удаляют экзостоз в пределах здоровой ткани (рис. 1, а). На вершине деформации производят остеотомию одной, затем второй кости.

В костном фрагменте, имеющем большую длину, формируют костный ауто трансплантат прямоугольной формы на глубину кортикальной пластинки (рис. 1, б). Длину ауто трансплантата задают не меньше размеров дефекта, образовавшегося после удаления экзостоза и исправления деформации, с допуском +0,5 см. Ширина ауто трансплантата составляет порядка 1/4 диаметра кости. В сформированном ауто трансплантате и в противоположном костном фрагменте формируют два отверстия для фиксации. Ауто трансплантат смещают в зону дефекта и фиксируют к фрагменту кетгутовым швом (рис. 1, в). Рану послойно ушивают наглухо. Проводят по две перекрещивающиеся спицы в проксимальном и дистальном отделах кости, спицы натягивают и фиксируют в кольцах аппарата Илизарова (рис. 1, г). Для дополнительной фиксации и исключения смещения костных фрагментов проводят по одной спице с напайкой параллельно кольцам аппарата ближе к линии остеотомии на 1-2 см. Собирают дистракционный шарнирный аппарат, позволяющий в дальнейшем исправить деформацию и осуществлять дозированное удлинение сегмента конечности.

На 4-е сутки после операции начинают устранять деформацию со скоростью 0,5 мм 4 раза в сутки. По мере исправления оси деформированной конечности происходит смещение ауто трансплантата на величину коррекции деформации с формированием полноценного регенерата. После исправления деформации при наличии укорочения конечности производится удлинение ее в аппарате с обычным темпом дистракции (1 мм в сутки).

Приведем клинический пример.

Больная Г., 10 лет. Диагноз: экзостозная хондродисплазия, множественные костно-хрящевые экзостозы костей правой голени, вторичная вальгусная деформация голени (рис. 2, а). Поступил с жалобами на наличие

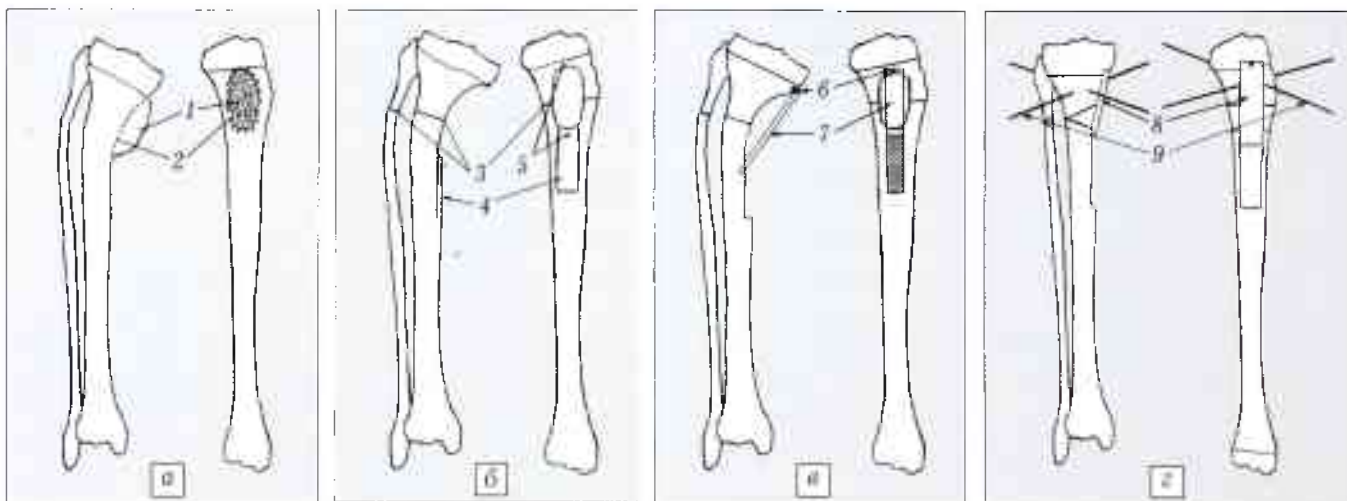


Рис. 1. Этапы выполнения операции.

а — краевая резекция кости, удаление экзостоза (1 — экзостоз, 2 — линия резекции); б — остеотомия костей голени с формированием ауто трансплантата (3 — линии остеотомии, 4 — формируемый ауто трансплантат, 5 — точки фиксации ауто трансплантата); в — смещение трансплантата в зону дефекта и фиксация его (6 — место фиксации ауто трансплантата, 7 — ауто трансплантат, фиксированный в зоне дефекта); г — исправленная ось костей голени (8 — ауто трансплантат в зоне дефекта, 9 — спицы аппарата внешней фиксации с фиксированным в зоне дефекта ауто трансплантатом).

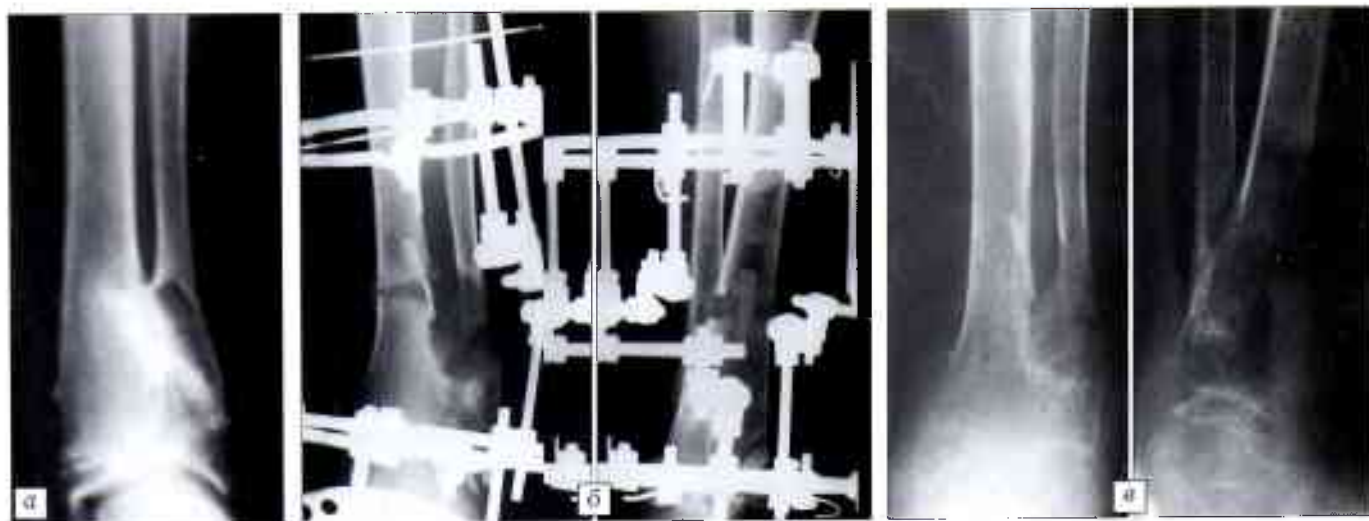


Рис. 2. Рентгенограммы правой голени больной Г. 10 лет. Диагноз: экзостозная хондродисплазия, множественные костно-хрящевые экзостозы костей голени, вторичная вальгусная деформация голени.

а — до операции; б — через 4 нед после операции; в — через 6,5 мес после операции.

образований в области правой голени и ее искривление. При осмотре: в нижней трети большеберцовой кости по передненаружной поверхности определяются опухолевидные образования, имеется вальгусная деформация голени. На рентгенограммах костей голени: в области дистального метафиза выявляются костно-хрящевые экзостозы на широком основании размером 2,5×4 см; ось в области метафиза углообразно деформирована, угол открыт наружу, величина угла деформации 155°.

Произведена операция предложенным нами способом. На 4-е сутки после вмешательства начато устранение деформации в аппарате внешней фиксации со скоростью 0,5 мм 4 раза в сутки. На 16-й день после операции деформация полностью устранена, аппарат переведен в режим стабилизации. Лечение в аппарате продолжалось 10 нед. На контрольных рентгенограммах костей голени через 3 нед между фрагментами большеберцовой кости по месту остеотомии и в зоне дефекта, образовавшегося после удаления патологического очага, определялся регенерат неоднородной плотности, через 4 нед тень регенерата стала однородной (рис. 2, б), через 10 нед дефект большеберцовой кости был заполнен полноценным регенератом. Аппарат демонтирован, разрешена частичная нагрузка на конечность. На рентгенограммах правой голени через 6,5 мес после операции: полная перестройка смещенного в зону дефекта аутотрансплантата, исправление оси конечности (рис. 2, в). Больная жалоб не предъявляет, ведет обычный образ жизни. Результат лечения оценен как хороший.

РЕЗУЛЬТАТЫ И ОБСУЖДЕНИЕ

Результаты оперативных вмешательств, выполненных у 35 детей с экзостозной хондродисплазией, изучены в сроки от 5 до 14 лет. Оценка результатов проводилась по трехступенной системе. *Хороший результат* — признаков рецидива экзостоза нет, околоуставная деформация устранена, начальные признаки артроза отсутствуют, ось конечности правильная; больная ведет активный образ жизни, не испытывая боли в суставе. *Удовлетворительный результат* — признаков рецидива экзостоза нет, околоуставная деформация устранена недостаточно, имеются начальные признаки артроза, периодически пациента беспокоят

боли в суставе. *Неудовлетворительный результат* — рецидив деформации конечности, начальные признаки артроза, больной предъявляет жалобы на боли в суставе.

Из 24 пациентов, лечившихся традиционными методами, хороший результат получен у 62,5%, удовлетворительный — у 25,0%, неудовлетворительный — у 12,5%. При использовании разработанного способа у 11 больных хороший результат получен в 87,2% случаев, удовлетворительный — в 11,5%, неудовлетворительный — в 1,3% случаев.

В отличие от традиционных методов лечения, предложенный нами способ позволил заместить дефект кости аутотрансплантатом и одновременно исправить ось конечности. Смещение трансплантата осуществлялось в аппарате внешней фиксации с фиксированным темпом дистракции, что обеспечивало возможность постепенного закрытия зоны дефекта аутокостью с одновременным формированием полноценного регенерата и устранением вторичной деформации конечности. Закрытие зоны дефекта сформированным кортикальным аутотрансплантатом способствовало сокращению сроков консолидации кости на 12–14 дней.

Таким образом, проведенный анализ исходов хирургического лечения больных с деформациями длинных костей при множественных экзостозах выявил преимущества разработанного нами способа перед традиционными. Применение его позволило получить лучшие результаты и сократить сроки реабилитации пациентов в 1,4 раза.

ЛИТЕРАТУРА

1. Лущкина Н.А. Регенерация суставного хряща при заполнении его дефектов гранулами гидроксиапатита разного размера // Ортоп. травматол. — 2000. — N 2. — С. 94.
2. Балберкин А.В. Экзостозная хондродисплазия у взрослых (клиника, диагностика, лечение): Автореф. дис. ... канд. мед. наук. — М., 1994.

3. *Виноградова Е.В.* Механизмы деструкции и регенерации хряща коленного сустава при остеоартрозе // Ортопед. травматол. — 2000. — № 2. — С. 97–98.
4. *Гафаров Х.З.* Деформации в области коленного сустава и торсионная патология костей голени // Лечение детей и подростков с ортопедическими заболеваниями нижних конечностей. — Казань, 1995. — С. 269–303.
5. *Дубровин Г.М.* Высокая корригирующая остеотомия большеберцовой кости с применением трансплантата на питающей ножке при варусной деформации коленного сустава // Вестн. травматол. ортопед. — 2002. — № 3. — С. 76–78.
6. *Корнилов Н.Н., Новоселов К.А., Корнилов Н.В.* Современные взгляды на этиопатогенез, принципы диагностики и консервативную терапию дегенеративно-дистрофических заболеваний коленного сустава // Травматол. ортопед. России. — 2002. — № 2. — С. 47–59.
7. *Котельников Г.П., Чернов А.П.* Хирургическая коррекция деформаций коленного сустава. — Самара, 1999.
8. *Смельшев К.И.* Моделирование и коррекция двухуровневых деформаций голени: Автореф. дис. ...канд. мед. наук. — Курган, 2000.
9. *Хаджаева Л.Ю.* Хирургическое лечение деформаций предплечья у детей при экзостозной хондродисплазии: Автореф. дис. ... канд. мед. наук. — СПб, 1999.
10. *Хирургическое лечение деформаций нижних конечностей при экзостозной хондродисплазии: Пособие для врачей / Сост.: Цибанов А.С., Поздеев А.А.* — СПб, 2003.

Сведения об авторах: *Бахтеева Н.Х.* — доктор мед. наук, руководитель отдела новых технологий в ортопедии СарНИИТО; *Рубашкин С.А.* — канд. мед. наук, науч. сотр. отдела новых технологий в ортопедии СарНИИТО; *Царева Е.Е.* — канд. мед. наук, науч. сотр. отдела лабораторной и функциональной диагностики СарНИИТО; *Зоткин А.В.* — врач отделения детской ортопедии СарНИИТО.

Для контактов: Рубашкин Сергей Анатольевич. 410002, Саратов, ул. Чернышевского, дом 148, СарНИИТО. Тел.: (8) 917 207-47-03. E-mail: docs-@mail.ru

© Коллектив авторов, 2009

ВЫБОР АНТИБАКТЕРИАЛЬНЫХ СРЕДСТВ ДЛЯ ПРОФИЛАКТИКИ И ЛЕЧЕНИЯ ИНФЕКЦИОННЫХ ОСЛОЖНЕНИЙ У ТРАВМАТОЛОГО-ОРТОПЕДИЧЕСКИХ БОЛЬНЫХ НА ОСНОВЕ МИКРОБИОЛОГИЧЕСКОГО МОНИТОРИНГА

Т.Я. Пхакадзе, Г.Г. Окропиридзе, Э.С. Малышева

ФГУ «Центральный научно-исследовательский институт травматологии и ортопедии им. Н.Н. Приорова Росмедтехнологий», Москва

Изучена этиологическая структура инфекционных осложнений у травматолого-ортопедических больных, находившихся на лечении в ЦИТО в 2005–2007 гг. С помощью современных средств и методов бактериологического анализа исследовано 6799 образцов материала от 3023 больных. Изучена антибиотикорезистентность микроорганизмов-возбудителей инфекции к широкому спектру антибиотиков, в том числе к препаратам последних поколений. На основании результатов проведенного исследования разработаны и внедрены в практику схемы применения современных антибиотиков, относящихся к группам защищенных аминопенициллинов, цефалоспоринов третьего–четвертого поколений, включая защищенные, гликопептидов, оксазолидинонов, аминогликозидов, фторхинолонов, карбапенемов.

Ключевые слова: инфекционные осложнения, микробиологическая диагностика, антибиотикотерапия и профилактика.

Choice of Antibacterial Agents for Prevention and Treatment of Infectious Complications in Traumatologic and Orthopaedic Patients by Microbiologic Monitoring

T.Ya. Pkhakadze, G.G. Okropiridze, E.S. Malysheva

Etiologic structure of infectious complications in traumatologic and orthopaedic patients has been studied at CIITO named after N.N. Priorov during the period from 2005 to 2007. Using modern agents and techniques 6799 samples from 3023 patients were studied. Resistance of pathogenic microorganisms to the wide spectrum of antibiotics including the drugs of last generation was studied. Basing on the study results the protocols for the application of modern antibiotics including protected aminopeptides, cephalosporins of third–fourth generation including the protected ones, glycopeptides, oxazolidinones, aminoglycosides, fluoroquinolones, carbapenemones have been elaborated and introduced into clinical practice.

Key words: infectious complications, microbiologic diagnosis, antibiotic therapy and prevention.

Проблема инфекционных осложнений в современной травматологии и ортопедии сохраняет свою

актуальность в силу различных причин, в том числе таких как внедрение в практику все более слож-