

информативной методикой для характеристики развития тазобедренного сустава.

2. Ультрасонография высокоэффективна при дифференциации истинного положительного и ложноположительного симптома Маркса—Ортолани.

3. Дисплазия тазобедренных суставов может быть выявлена с помощью ультрасонографии у новорожденных с нормальными клиническими показателями.

4. Ультрасонография является высокоинформативным методом обследования младенцев с явной или скрытой патологией тазобедренных суставов, в том числе в группах с высоким риском заболевания.

#### ЛИТЕРАТУРА

1. Barlow T.G. //J. Bone Jt Surg. — 1962. — Vol. 44B. — P. 292-301.
2. Benz-Bohm G., Widemann B., Herrmann F., Weidtman V. //ROFO. — 1987. — Bd 146. — S. 188-191.
3. Berman L., Klenerman L. //Br. Med. J. — 1986. — N 293. — P. 719-722.
4. Bjerkreim I. //Acta Orthop. Scand. — 1974. — Supp. 157.
5. Brandstetter F., Walter R., Sorantin E. //Ultraschall. Klin. Prax. — 1987. — Supp. 1. — S. 111-112.
6. Bredland T., Terjesesi T. //Acta Orthop. Scand. — 1987. — Vol. 58. — P. 340.
7. Clarke N.M.P., Harcke H.T., McHugh P. et al. //J. Bone Jt Surg. — 1985. — Vol. 67B. — P. 406-412.
8. Dorn U., Hattwich M. //Ultraschall. Klin. Prax. — 1987. — N 1. — P. 159-164.
9. Fredensborg N. //Acta Paediatr Scand — 1976. — Vol. 65. — P. 323-328.
10. Gindl K., Walter R., Brandstetter F., Sorantin E., Korn A. //Ultraschall. Klin. Prax. — 1987. — Supp.1. — P. 73.
11. Graf R. //Arch. Orthop. Trauma Surg. — 1984. — N 102. — P. 248-255.
12. Kettlitz F.R., Dustmann H.O. //Z. Orthop. — 1985. — Bd 123. — S. 620-621.
13. MacAuley P., McManus F. //J. Ir. Med. Ass. — 1973. — N 66. — P. 558-562.
14. Mitchell G.P. //J. Bone Jt Surg. — 1972. — Vol. 54B. — P. 4-12.
15. Morin C., Harcke H.T., MacEwen G.D. //Radiology. — 1985. — N 157. — P. 673-677.
16. Morrissy R.T., Cowie G.H. //Clin. Orthop. — 1987. — N 222. — P. 79-84.
17. Niethard F.U., Roesler H. //Z. Orthop. — 1987. — Bd 125. — S. 170-176.
18. Ortolani M. //Clin. Orthop. — 1976. — N 119. — P. 6-10.
19. Sanders F.B.M., Bozon L.A.M., Lohman A.H.M. et al. //Ultraschall. Klin. Prax. — 1987. — Supp. 1. — S. 112.
20. Schuler P., Rossak K. //Z. Orthop. — 1984. — Bd 122. — S. 136-141.
21. Zieger M., Wiese H., Schulz R.D. //Radiologie. — 1986. — Bd 26. — S. 253-256.
22. Zieger M., Schulz R.D., Wiese H. //ROFO. — 1986. — Bd 145. — S. 57-60.

© Коллектив авторов, 2003

## ОШИБКИ И ОСЛОЖНЕНИЯ ПРИ КОНСЕРВАТИВНОМ ЛЕЧЕНИИ ВРОЖДЕННОГО ВЫВИХА БЕДРА У ДЕТЕЙ

О.А. Малахов, И.В. Леванова, С.Э. Кралина, В.Д. Шарпарь

Центральный научно-исследовательский институт травматологии и ортопедии им. Н.Н. Приорова, Москва

*Проведен ретроспективный анализ лечения 183 больных, обратившихся в ЦИТО с врожденным вывихом бедра в возрасте от 1 мес до 1,5 лет после лечения в других медицинских учреждениях. С невправленным вывихом поступили 146 детей. Выявлено, что в 134 (91,8%) случаях имели место неадекватное назначение и проведение терапии и/или низкая исполнительная дисциплина родителей. Рассмотрены случаи безуспешного лечения в отводящей прокладке типа подушки Фрейка, отводящей шине, стременах Павлика, функциональной гипсовой повязке, путем закрытого вправления и др. Описаны основные ошибки при определении показаний к применению этих методов, а также нарушения методик лечения. Показано, что неоднократные попытки вправления, предшествовавшие успешному устранению вывиха, являются неблагоприятным фактором для дальнейшего формирования тазобедренного сустава.*

*Retrospective analysis of treatment of 183 patients, aged 1 month-18 months, with congenital hip dislocation was performed. 146 patients had failed hip reduction. It was detected that in 134 cases (91.8%) inadequate treatment and/or wrong management and behavior of parents took place. Failed treatment with Frejka pillow, abductive splint, Pavlic device, functional plaster bandage, closed reduction were considered. Main mistakes in application of those methods as well as violation of treatment tactics were described. It was shown that repeated failed femoral head reductions were unfavorable factors for the following development of hip joint.*

Лечение врожденного вывиха бедра остается одной из основных проблем детской ортопедии. Несмотря на успехи в организации раннего выявления и лечения этой патологии, сохраняется зна-

чительный процент детей с поздно диагностированным или не устраненным к 6-месячному возрасту вывихом. Причины неврастности головки бедренной кости обсуждаются давно [5, 7, 9, 10—12].

К ним относят патологические размеры шеечно-диафизарного угла, торсии, недоразвитость вертлужной впадины, гипертрофированный лимбус, закрывающий вход во впадину, сужение капсулы сустава по типу «песочных часов», несоответствие размеров головки вертлужной впадине. Причиной возникновения релюксаии после достижения вправления считается слабость связочно-мышечного аппарата как фактор, сопутствующий врожденному вывиху бедра [5].

Безуспешность консервативных мероприятий может быть связана не только с наличием каких-либо препятствий для вправления бедра, но и с неправильным лечением [6, 7]. К сожалению, в литературе мы не нашли специальных исследований по этому вопросу. Вместе с тем общеизвестно, что нередко после безуспешного консервативного лечения в одном медицинском учреждении в другом учреждении при использовании иного метода консервативного лечения или коррекции ранее проводившегося достигается закрытое устранение вывиха. Однако несомненно, что многократные попытки вправления, оканчивающиеся безрезультатно, в сочетании с длительно применяемой иммобилизацией в гипсовой повязке ведут к ятрогенным повреждениям структур сустава, что в конечном итоге инициирует развитие коксартроза [1–4, 13, 14].

Целью настоящего исследования было выявить основные причины неудовлетворительных исходов раннего лечения врожденного вывиха бедра. Для этого проведен ретроспективный анализ лечения 183 больных, обратившихся в ЦИТО с врожденным вывихом бедра в возрасте от 1 мес до 1,5 лет, которые ранее лечились в других медицинских учреждениях.

Выяснилось, что диагноз врожденного вывиха бедра был поставлен в роддоме только 29 (15,8%) пациентам, при первичном осмотре ортопедом в возрасте 1 мес — 22 (12%) детям, т.е. ранняя диагностика патологии имела место лишь в 27,8% случаев. У 50,7% детей диагноз был поставлен в возрасте старше 6 мес.

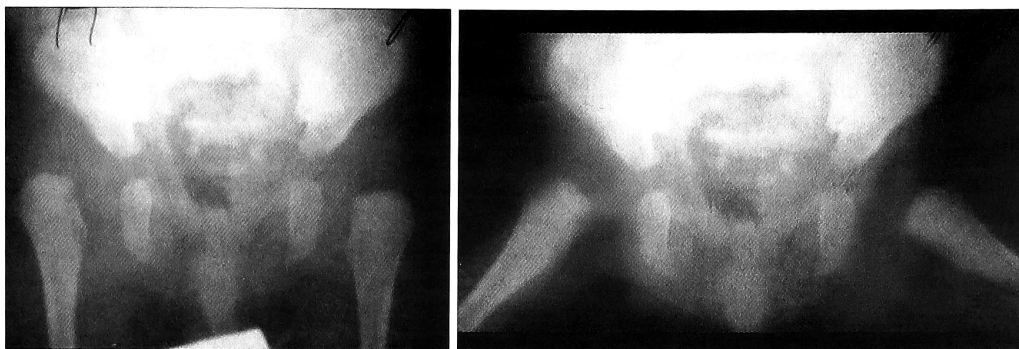
До поступления в ЦИТО пациентам проводилось лечение с применением следующих методик/ортопедических пособий: отводящая прокладка типа подушки Фрейка — 27,9%, отводящая шина — 20,2%, функциональная гипсовая повязка — 19,6%, закрытое вправление (одномоментно или после вытяжения) — 11,5%, массаж и лечебная гимнастика без фиксации нижних конечностей — 5,5%, аппараты авторских конструкций — 3,2%. При этом у 146 (79,8%) больных лечение оказалось безуспешным, у 37 (20,2%) детей вправление было достигнуто, однако у 14 из них отмечались различные осложнения, а у 23 — остаточный подвывих головки бедренной кости.

При ретроспективном анализе установлено, что в 134 (73,2%) случаях имели место неадекватное назначение и проведение терапии и/или низкая исполнительная дисциплина родителей.

Так, у 27,9% больных для лечения использовалась отводящая прокладка типа подушки Фрейка. В настоящее время применяются не авторские варианты этого ортопедического изделия, а «модифицированные», которые не создают условий для правильного лечения дисплазии тазобедренного сустава. Истинная подушка Фрейка изготавливалась из гагачьего пуха, который является упругим материалом, обеспечивающим постепенное равномерное, не агрессивное давление, направленное на устранение приводящей контрактуры. Используемые сегодня для производства отводящих прокладок материалы не обладают этими свойствами. Применение плотной, жесткой прокладки и одномоментной фиксации нижних конечностей в положении отведения может стать причиной формирования болевой контрактуры в тазобедренных суставах, что является первым признаком возможного развития асептического некроза головки бедренной кости. Если же отводящая прокладка мягкая, легко сминается, то ребенок может сводить ножки, при этом центрация головки нарушается, что также приводит к неэффективности лечения.

Анализ случаев неустраненного вывиха бедра при лечении с помощью подушки Фрейка выявил, кроме того, несоблюдение показаний к применению этого ортопедического пособия — назначение его детям с высоким смещением головки бедра. Очевидно, что фиксация нижних конечностей подушкой Фрейка целесообразна только при дисплазии тазобедренного сустава без краниального смещения головки бедра. При истинном же вывихе, устранив контрактуру и добившись полного разведения бедер, вправить головку в вертлужную впадину в таком положении не удастся (рис. 1). Применение отводящей шины может быть оправданно также при наличии только дисплазии тазобедренного сустава без децентрации головки бедра. В других случаях лечение этим методом бесперспективно и, следовательно, ошибочно. Примером может служить следующее наблюдение. Больной Д. с двусторонним врожденным вывихом бедер при надацетабулярном расположении головок бедренных костей по месту жительства было назначено лечение в отводящей шине. Контрольная рентгенография показала, что головки бедренных костей располагаются вне вертлужных впадин, однако фиксация в отводящей шине продолжалась. При обращении в ЦИТО в возрасте 7 мес надацетабулярный двусторонний вывих сохранился (рис. 2).

Лечение с помощью стремян Павлика — основной и наиболее адекватный метод при врожденном вывихе бедра у детей до 6 мес. При этом необходима дополнительная фиксация нижних конечностей отводящей прокладкой, а также неукоснительное соблюдение режима фиксации. К сожалению, как показал ретроспективный анализ неудовлетворительных результатов лечения, нередко режим фиксации не соблюдался — отводящие приспособления снимались для купания ребенка, выполне-



**Рис. 1.** Пример неадекватного лечения в отводящей прокладке типа подушки Фрейка. Больная А. 3 мес, диагноз: врожденный над-ацетабулярный вывих головки бедра.

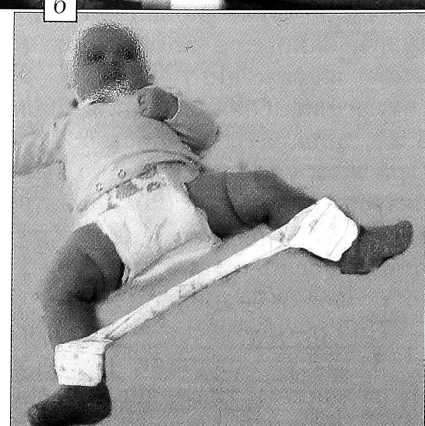
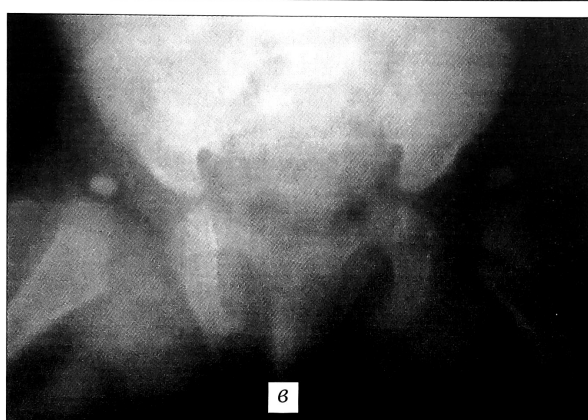
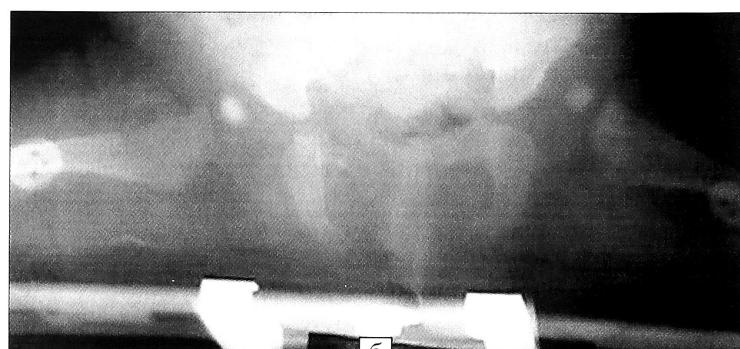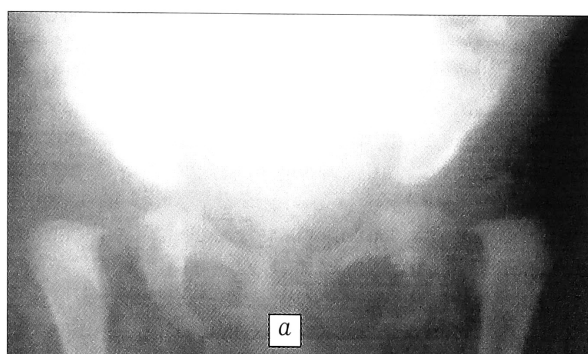
При фиксации нижних конечностей в отводящей прокладке центрация головки правого бедра не достигается.

ния массажа и других процедур. Это ведет к тому, что центрация головки бедра во впадине нарушается, происходит ее подвывих с постоянной травматизацией хрящевых структур сустава и лимбуса, еще больше растягивается капсульно-связочный аппарат. Результатом является нестабильность вправления и отсутствие положительного эффекта, а иногда и отрицательная динамика.

Из 35 пациентов, которым до поступления в ЦИТО проводилось лечение функциональной гипсовой повязкой, у 17 оно оказалось безуспешным. В большинстве случаев имело место нарушение методики лечения Тер-Егiazарова—Шептуна: вправление оставалось на этапе разведения конечностей, тракция по оси бедра с целью выведения его головки из-за заднего края вертлужной впадины не производилась, при этом рентгенологический контроль осуществлялся не всегда. Так, больной Ч. лечение в функциональной гипсовой повязке было начато в возрасте 1 мес, а рентгенологический контроль впервые выполнен в 7 мес. Родители обратились с ребенком в ЦИТО в возрасте 1 года 3 мес (рис. 3).

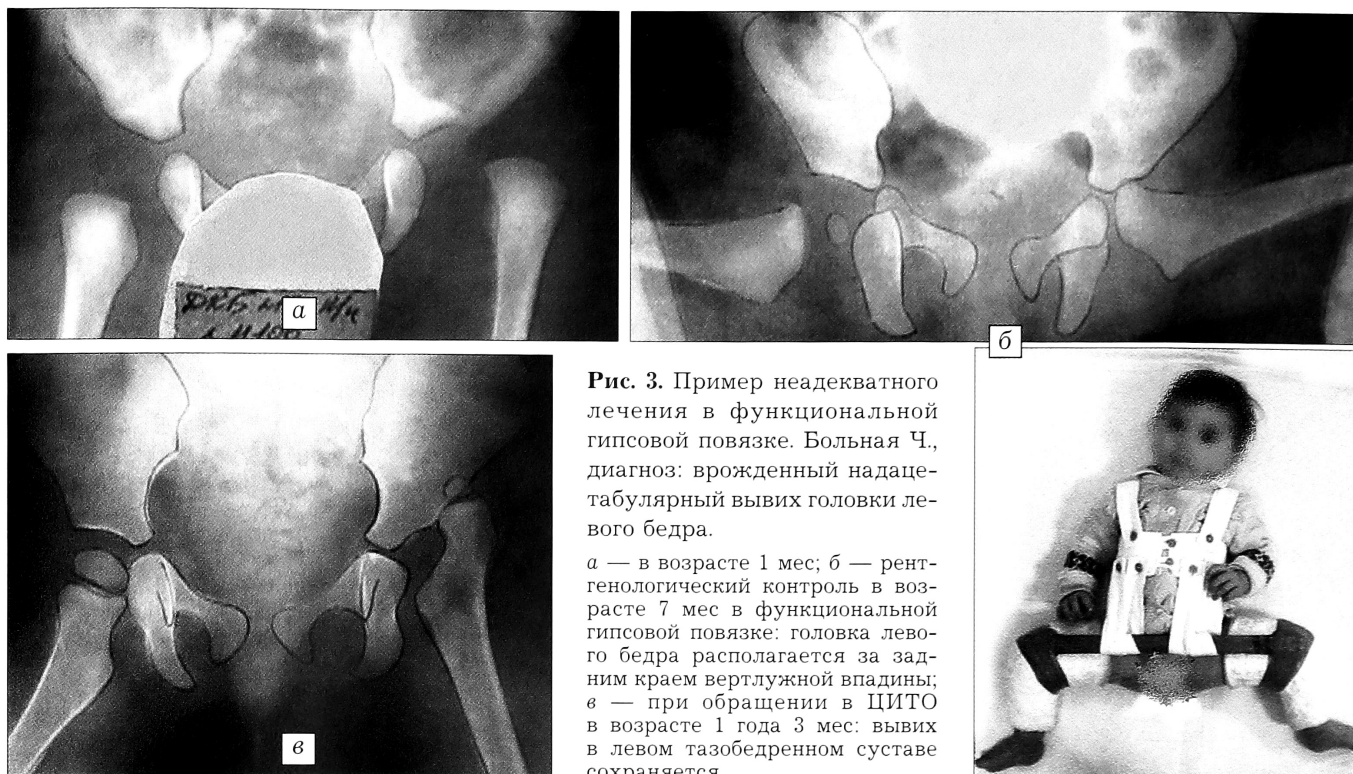Были и такие случаи (5,5%), когда при выявлении патологии лечение ограничивалось массажем и лечебной гимнастикой — без применения какого-либо ортопедического пособия. В конечном итоге это приводило к прогрессированию патологии, как, например, у больной М., у которой за 2 мес так называемой терапии произошло увеличение степени дисплазии (рис. 4).

Закрытое вправление под наркозом проводилось 21 ребенку. В большинстве случаев предварительно накладывалось вытяжение в вертикальной или горизонтальной плоскости, последующая фиксация осуществлялась в кокситной гипсовой повязке. Некоторым пациентам вправление после вытяжения производилось без попытки применения щадящих функциональных методов. При обращении в ЦИТО после неудач закрытого вправления у больных на фоне не устраненного вывиха имелись различные осложнения лечения — контрактуры суставов, асептический некроз головки бедра, рубцы на коже после пролежней при длительной фиксации в гипсовой повязке (рис. 5).



**Рис. 2.** Пример неадекватного лечения в отводящей шине. Больная Д., диагноз: врожденный над-ацетабулярный вывих бедер.

а — в возрасте 4 мес; б — в возрасте 6 мес: при фиксации нижних конечностей в отводящей шине головки бедер в состоянии вывиха; в — в возрасте 7 мес: сохраняется над-ацетабулярный вывих головок бедер с обеих сторон.

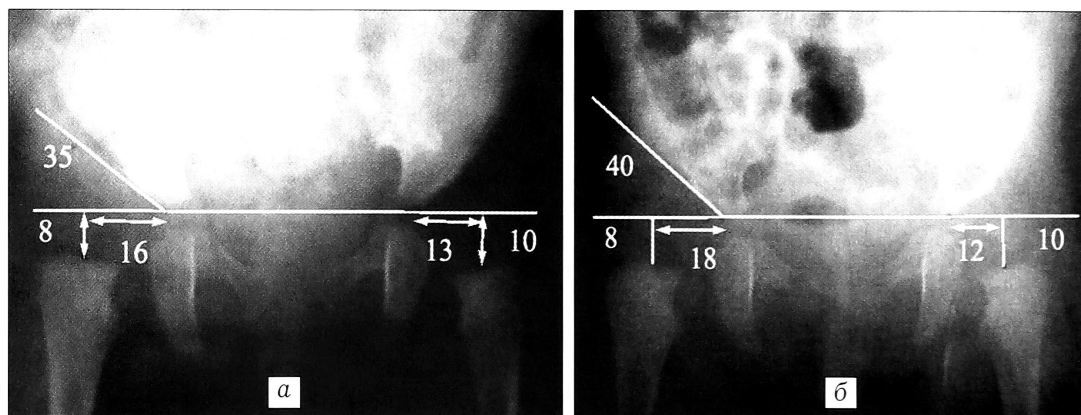


**Рис. 3.** Пример неадекватного лечения в функциональной гипсовой повязке. Больная Ч., диагноз: врожденный надацетабулярный вывих головки левого бедра.

а — в возрасте 1 мес; б — рентгенологический контроль в возрасте 7 мес в функциональной гипсовой повязке: головка левого бедра располагается за задним краем вертлужной впадины; в — при обращении в ЦИТО в возрасте 1 года 3 мес: вывих в левом тазобедренном суставе сохраняется.

**Рис. 4.** Пример неадекватного лечения при помощи массажа и лечебной гимнастики. Больная М., диагноз: врожденный вывих правого бедра.

а — в возрасте 1 мес; б — рентгенологический контроль в возрасте 3 мес: прогрессирование дисплазии правого тазобедренного сустава.



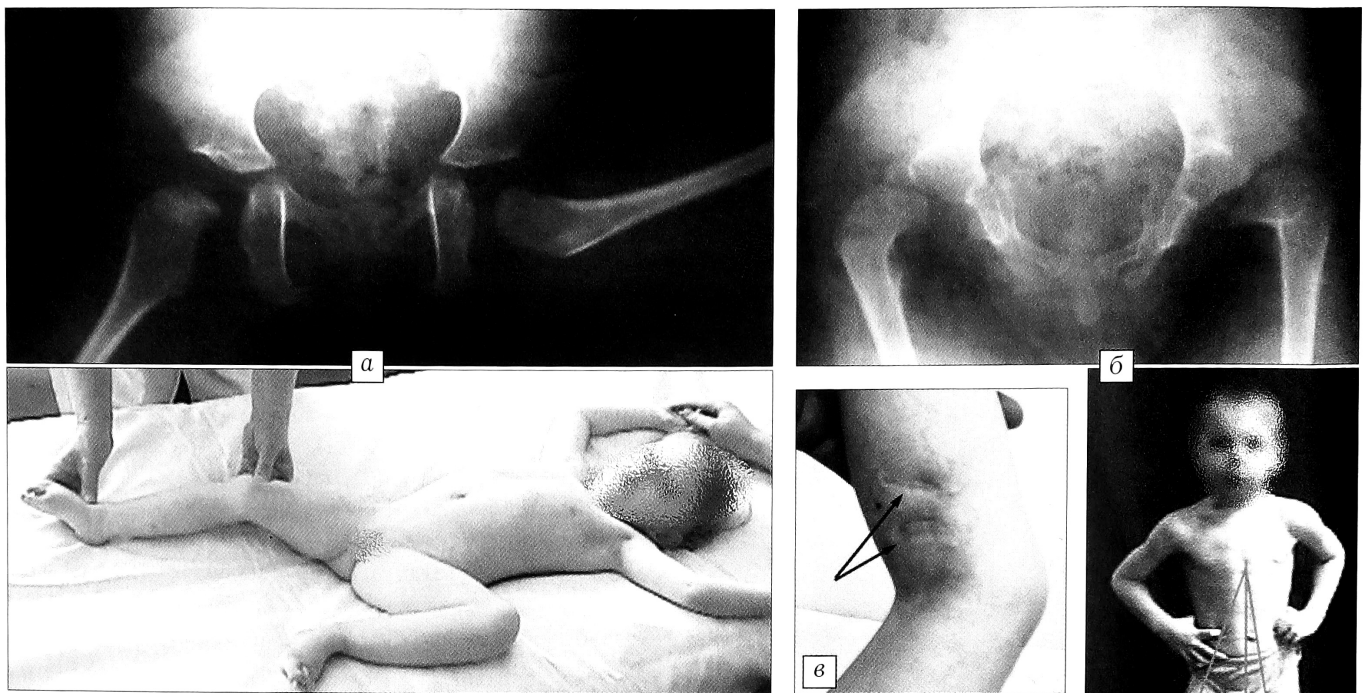
Лечение в различных аппаратах авторских конструкций проводилось 5 детям. При этом родители пациентов отмечали неудобство, громоздкость конструкций. Из-за беспокойного поведения детей, их отрицательной реакции на аппарат лечение было закончено раньше положенного срока, и родители обратились за помощью в наш институт.

В ЦИТО всем больным проведено тщательное обследование и лечение. В 134 случаях вправление достигнуто функциональными методами (стремена Павлика с отводящей прокладкой, методика Тер-Егiazарова—Шептуна), и только в 12 случаях потребовалось хирургическое вмешательство.

В процессе многолетних наблюдений нами отмечено, что отдаленный результат консервативного лечения врожденного вывиха бедра зависит не только от возраста больного, в котором выполнено успешное вправление, но и от того, произведено ли оно на не леченном ранее суставе или

достигнуто после длительной безуспешной терапии. Так, в группе больных, у которых вывих был устранен при однократном вправлении (первая группа), компенсация функции тазобедренного сустава констатирована у 38,5% пациентов, субкомпенсация — у 61,5%, случаев декомпенсации функции не было. В группе же детей, у которых вправление было достигнуто после неоднократных безуспешных попыток (вторая группа), отдаленные результаты оказались значительно хуже: компенсация функции тазобедренного сустава имела место только у 14,1% больных, субкомпенсация — у 78,2%, декомпенсация — у 7,7% (срок наблюдения 7–13 лет).

Для сравнения приведем отдаленные результаты лечения двух пациентов из разных групп: у больной первой группы (рис. 6) сустав в дальнейшем своем развитии приближается к нормальному, тогда как у больной второй группы (рис. 7)




**Рис. 5.** Осложнения после закрытого вправления головки бедренной кости.

*а* — больная С. 2,5 лет, диагноз: врожденный вывих бедер. Состояние после неоднократного закрытого вправления. Асептический некроз головок обеих бедренных костей, сгибательно-отводящие контрактуры в тазобедренных суставах;

*б* — больной Б. 3 лет, диагноз: врожденный вывих бедер. Состояние после неоднократных попыток вправления. Асептический некроз головки левого бедра, приводящая контрактура в левом тазобедренном суставе;

*в* — рубцы в подколенной области у больной С. 2,5 лет после фиксации в бесподкладочной гипсовой повязке.



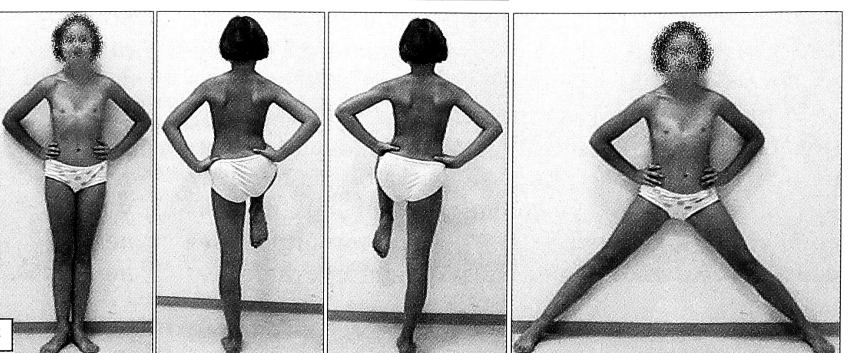
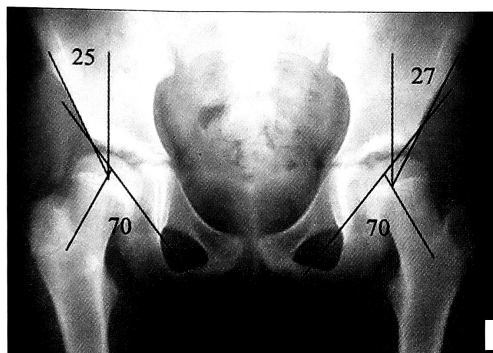
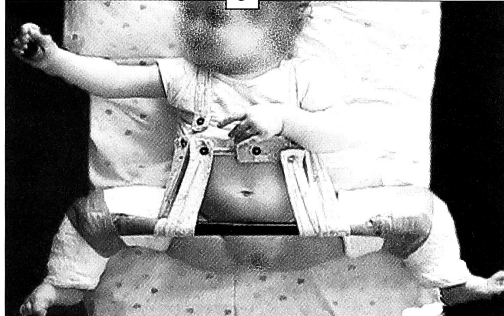
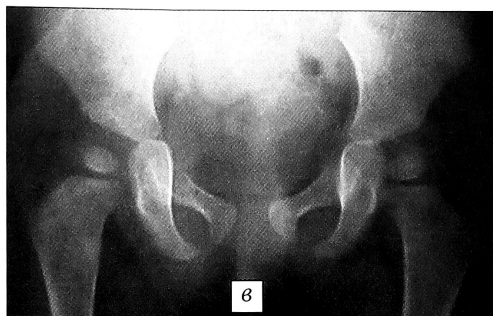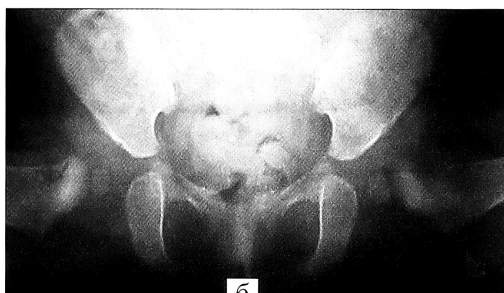
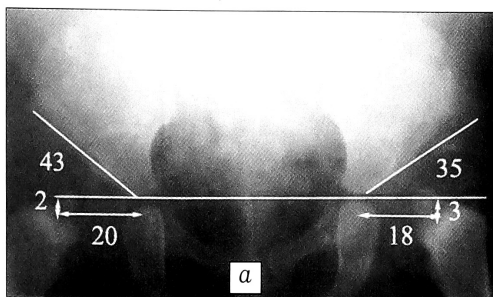
**Рис. 6.** Отдаленный результат лечения больной В. (первая группа).

*а* — в возрасте 8 мес: ацетабулярный вывих головок бедренных костей;

*б* — лечение в функциональной гипсовой повязке: через 1 мес после начала лечения достигнуто вправление;

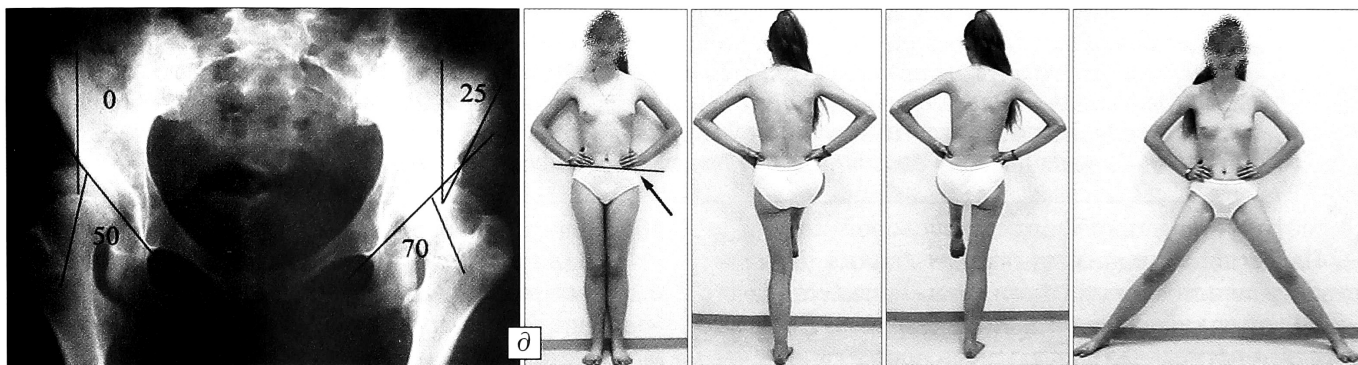
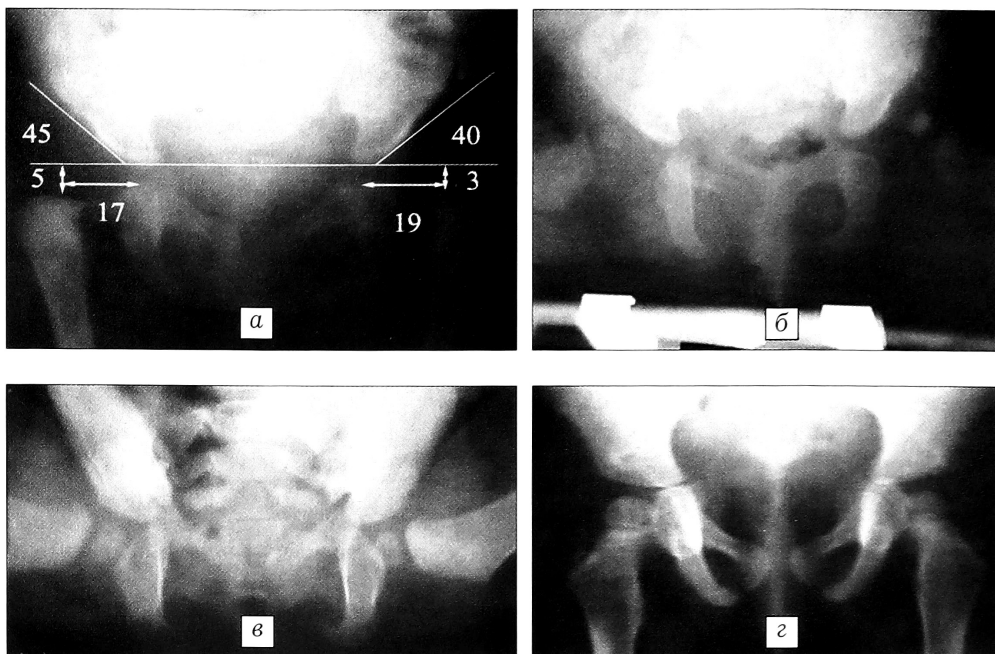
*в* — в возрасте 1 года 6 мес: развитие тазобедренных суставов соответствует возрастной норме;

*г* — клинико-рентгенологический результат в возрасте 10 лет: полная компенсация функции тазобедренных суставов.



**Рис. 7.** Отдаленный результат лечения больной Д. (вторая группа).

*а* — в возрасте 4 мес: ацетабулярный вывих головок бедренных костей;  
*б* — в возрасте 7 мес: неадекватное лечение в отводящей шине (до поступления в ЦИТО), головки бедренных костей располагаются вне вертлужных впадин;  
*в* — в возрасте 9 мес: при лечении в функциональной гипсовой повязке достигнуто вправление;  
*г* — в возрасте 1 года 9 мес: развитие тазобедренных суставов соответствует возрастной норме;  
*д* — клиничко-рентгенологический результат в возрасте 13 лет: субкомпенсация функции тазобедренных суставов; формирование остаточного подвывиха головок бедренных костей, больше выраженное справа.



отмечается нарушение формирования сустава, проявляющееся как деформацией головки бедра, так и недоразвитием элементов сустава. Из этого следует, что при практически равной первоначальной степени дисплазии и одинаковом возрасте успешного вправления вывихов тазобедренные суставы у пациентов двух выделенных групп развиваются по-разному.

Таким образом, проведенный анализ показал, что безуспешность лечения врожденного вывиха бедра у детей раннего и младшего возраста в большинстве случаев (91,8%) связана не с неврастимостью головки бедренной кости, а с неправильным проведением лечения в неспециализированных медицинских учреждениях, а также с низкой исполнительской дисциплиной родителей, которые часто не соблюдают предписанный врачом режим в процессе лечения ребенка. Неоднократные безуспешные попытки вправления головки бедренной кости являются неблагоприятным фактором для дальнейшего формирования тазобедренного сустава, даже после успешного устранения вывиха.

**Л И Т Е Р А Т У Р А**

1. Абальмасова Е.А., Демидик В.Д. //Ортопед. травматол. — 1976. — N 6. — С. 7-13.
2. Алиев М.Б. Асептический некроз головки бедренной кости после консервативного лечения врожденного

вывиха бедра у детей (клиника, диагностика, лечение): Дис. ... канд. мед. наук. — М., 1987.

3. Бовтунов А.З. Пострепозиционный ишемический некроз головки бедренной кости у детей: Дис. ... д-ра мед. наук. — СПб, 2000.
4. Догондзе М.А. //Ортопед. травматол. — 1988. — N 10. — С. 34-37.
5. Камоско М.М. Врожденный вывих бедра при нестабильности тазобедренного сустава у детей до 3-летнего возраста (клиника, этиология, хирургическое лечение): Дис. ... канд. мед. наук. — СПб, 1994.
6. Латыпов А.Л. Анализ причин осложнений консервативного лечения врожденного вывиха бедра и меры их предупреждения (клиничко-анатомическое исследование): Дис. ... д-ра мед. наук. — Казань, 1968.
7. Поздникин Ю.И. //Патология крупных суставов и другие актуальные вопросы детской травматологии и ортопедии: Материалы симпозиума детских травматологов-ортопедов. — СПб, 1998. — С. 118-121.
8. Ando M., Gotoh E., Matsuura J. //J. Pediatr. Orthop. — 1992. — Vol. 12. — P. 390-395.
9. Dhar S., Taylor J., Jones W., Owen R. //J. Bone Jt Surg. — 1990. — Vol. 72B. — P. 175-180.
10. Hamada S., Hiroshima K., Oshita S. et al. //Ibid. — 1992. — Vol. 74B, N 6. — P. 902-905.
11. Leveuf J. //Ibid. — 1948. — Vol. 30A. — P. 875-882.
12. MacEwen G.D. //Int. Orthop. — 1984. — Vol. 8, N 2. — P. 103-113.
13. Sommerville E., Scott J. //J. Bone Jt Surg. — 1957. — Vol. 39B, N 4. — P. 623-640.
14. Stahely L., Dion M., Tuell J. //Clin. Orthop. — 1978. — N 137. — P. 163-166.