

© Коллектив авторов, 2004

ОТДАЛЕННЫЕ РЕЗУЛЬТАТЫ ОПЕРАТИВНОГО ЛЕЧЕНИЯ ДОБРОКАЧЕСТВЕННЫХ ОПУХОЛЕЙ ГРУДНОГО И ПОЯСНИЧНОГО ОТДЕЛА ПОЗВОНОЧНИКА У ВЗРОСЛЫХ

А.В. Балберкин, А.К. Морозов, Д.А. Шавырин

Центральный научно-исследовательский институт травматологии и ортопедии им. Н.Н. Приорова, Москва

Проанализированы отдаленные онкологические и ортопедические результаты оперативного лечения 32 больных с доброкачественными опухолями грудного и поясничного отдела позвоночника (гемангиомой, гигантоклеточной опухолью, остеоидной остеомой, остеобластомой). Сроки наблюдения составили от 2 до 16 лет, на момент исследования все пациенты живы. Установлено, что факторами, ухудшающими результат лечения, являлись: поздняя диагностика, предшествовавшее неадекватное оперативное лечение в неспециализированных клиниках, большая распространенность опухолевого процесса, наличие тяжелых неврологических расстройств.

Oncologic and orthopaedics results of surgical treatment of 32 patients with benign tumors of the thoracic and lumbar spine were analyzed. Tumors were manifested by the following nosologic forms: hemangioma, giant cell tumor, osteoid osteoma, osteoblastoma. Follow up period was from 2 to 16 years, at the time of results evaluation all patients were alive. It was shown that the following factors were responsible for the impairment of treatment results: late diagnosis, surgical treatment at nonspecialized clinics, widely spread tumor, severe neurologic disorders, spine deformity in the postoperative period.

В последние десятилетия достигнуты существенные успехи в разработке методик оперативных вмешательств, способов замещения образующегося дефекта и создания спондилодеза при доброкачественных опухолях позвоночника [4]. Вместе с тем результаты хирургического лечения изучены недостаточно. Основная масса публикаций основана на анализе одного или нескольких клинических наблюдений. Исследователи оценивают в первую очередь онкологические результаты — время наступления рецидива, продолжительность жизни больного [10]. Функциональные результаты рассматриваются в аспекте купирования болевого синдрома и регресса неврологических расстройств [7, 9, 12]. В единичных работах обсуждаются вопросы восстановления опороспособности и развития деформаций позвоночника в послеоперационном периоде [1–3, 11]. Несомненно, что достоверные данные об эффективности той или иной методики оперативного вмешательства могут быть получены при изучении отдаленных результатов как с онкологической, так и с ортопедической точки зрения.

Целью нашей работы было изучить отдаленные результаты хирургического лечения больных с доброкачественными опухолями грудного и поясничного отдела позвоночника, определить факторы, влияющие на исход оперативного вмешательства, и на основании полученных данных предложить рекомендации по тактике хирургического лечения.

МАТЕРИАЛ И МЕТОДЫ

В ходе исследования получены достоверные данные о 32 больных с доброкачественными опу-

холями грудного и поясничного отдела позвоночника. Среди них было 17 мужчин и 15 женщин, возраст больных составлял от 15 до 57 лет. Диагностированы следующие нозологические формы: кавернозная гемангиома — 10 больных, гигантоклеточная опухоль — 9, остеоидная остеома — 7, остеобластома — 6. Диагнозы верифицированы при гистологическом исследовании операционного материала. Грудной отдел позвоночника был поражен у 17 пациентов, поясничный — у 15.

С ошибочным диагнозом в ЦИТО поступили 90% больных, более 70% получали противопоказанное физиотерапевтическое лечение. 8 пациентов ранее были оперированы в других лечебных учреждениях, во всех случаях предоперационный диагноз был неправильным, хирургическое вмешательство — неадекватным, что привело к продолженному росту опухоли.

Клинико-неврологические проявления заболевания, отмеченные при поступлении больных в ЦИТО, представлены в табл. 1. По данным лучевых методов исследования, деструктивный процесс локализовался в разных отделах позвонков (табл. 2). У 6 больных с гемангиомой и у 4 с гигантоклеточной опухолью имел место патологический перелом тела позвонка.

Характер оперативных вмешательств, выполненных в ЦИТО, представлен в табл. 3. При этом повторные вмешательства по поводу рецидивов потребовались 3 больным с гемангиомой (через 6, 8 мес и 5 лет) и одной больной с остеобластомой (через 6 мес). Отмечено, что объем резекции при первичных операциях у данных больных был наимень-

Табл. 1. Клинико-неврологические проявления заболевания при поступлении больных

Проявление заболевания	Гемангиома	Гигантоклеточная опухоль	Остеоидная остеома	Остеобластома
	число больных			
Локальный болевой синдром	0	0	2	0
Корешковый болевой синдром	3	2	5	6
Парез нижних конечностей с сохранением возможности передвижения	3	1	0	0
Нижняя параплегия	4	6	0	0

Табл. 2. Локализация и распространенность деструктивных изменений по данным лучевых методов исследования

Локализация	Гемангиома	Гигантоклеточная опухоль	Остеоидная остеома	Остеобластома
	число больных			
Тело позвонка	6	4	0	0
Дугоотростчатый комплекс	1	0	7	4
Тело позвонка + дугоотростчатый комплекс	3	3	0	2
Вовлечение соседних позвонков	0	2	0	0

Табл. 3. Характер оперативных вмешательств

Характер вмешательства	Гемангиома	Гигантоклеточная опухоль	Остеоидная остеома	Остеобластома
	число больных			
Ламинэктомия, костотрансверзэктомия (трансверзэктомия), резекция тела позвонка, аутопластика, задний спондилодез кортикальными трансплантатами	6	9	—	—
Ламинэктомия, костотрансверзэктомия (трансверзэктомия), резекция тела позвонка, задний спондилодез кортикальными трансплантатами	2	—	1	2
Гемиламинэктомия, костотрансверзэктомия, резекция тела позвонка	—	—	—	2
Ламинэктомия, задний спондилодез кортикальными трансплантатами	1	—	—	—
Резекция корня дуги позвонка	—	—	5	2
Резекция отростков позвонка	1	—	1	—

шим, основанием для этого служила уверенность хирурга в полном удалении патологических тканей. При повторных вмешательствах производили расширенную ламинэктомию, широкую резекцию тела позвонка, аутопластику дефекта, задний спондилодез кортикальными трансплантатами.

РЕЗУЛЬТАТЫ

Сроки наблюдения после операции составили от 2 до 16 лет (в среднем $7,2 \pm 3,4$ года). Анализ исходов оперативного лечения проводился с онкологической (время возникновения рецидивов) и с функциональной позиции. Для оценки функциональных результатов использовалась четырехбалльная система, включающая пять показателей: наличие болевого синдрома, стабильность позвоночного столба, возможность передвижения, профессиональная реабилитация, эмоциональный статус. Особое внимание уделялось регрессу невро-

логических расстройств, развитию деформаций позвоночника в послеоперационном периоде.

Гемангиома. В раннем послеоперационном периоде достигнут анальгезирующий эффект у всех больных. У пациентов с глубокими парезами отмечено улучшение трофики — заживление пролежней на фоне перевязок и консервативной терапии.

В позднем послеоперационном периоде из 3 пациентов с корешковым синдромом у 2 боли полностью прекратились, одного беспокоят боли, требующие приема анальгетиков один—два раза в неделю. Двое больных, поступивших с явлениями пареза, могут передвигаться без дополнительных средств опоры, один — с тростью. У 4 пациентов с нижней параплегией улучшения в неврологическом статусе не достигнуто, что можно объяснить длительностью существования расстройств (от 3 до 8 мес). Кифотические деформации позвоночника выявлены у 4 больных — все они были опери-

рованы неоднократно по поводу продолженного роста и рецидивов опухоли.

Профессионально реабилитированы 3 больных, вынуждены перейти на более легкую и менее престижную работу 2, домашним хозяйством занимается одна пациентка, способны только к самообслуживанию 2, нуждаются в уходе также 2 пациента. Пользуются корсетом 5 больных, в том числе 4 — постоянно, один — во время физической нагрузки. Довольны результатом оперативного вмешательства 5 пациентов, ожидали лучшего исхода 3, недовольны результатом 2 больных. В позднем послеоперационном периоде реабилитационное лечение прошли 2 больных, один лечился после выписки из стационара в течение непродолжительного времени, остальные реабилитационного лечения не получали.

В целом функциональный результат оценен как отличный у одного больного, как хороший — у 3, как удовлетворительный — у 6; неудовлетворительных исходов не было.

Гигантоклеточная опухоль. В послеоперационном периоде болевой синдром был купирован у всех больных. Пациент с парезом впоследствии мог ходить без дополнительных средств опоры. Из 6 больных с параплегией могли ходить без дополнительных средств опоры 2, с дополнительными средствами опоры — один, с дополнительными средствами опоры и в ортопедических аппаратах — 2. У одного больного регресса неврологических расстройств не наступило (длительность существования парализации до оперативного лечения в ЦИТО составляла у него 13 мес).

Профессионально реабилитирован один больной, домашним хозяйством занимаются 3, способны только к самообслуживанию 2, нуждается в постороннем уходе один пациент. Пользуются корсетом 5 больных. Довольны результатами операции 5 пациентов, ждали лучшего исхода 3, недово-

лен результатом один больной. В позднем послеоперационном периоде реабилитационное лечение получал только один больной.

Функциональный результат оценен как хороший у 4 больных, как удовлетворительный — у 5. В группу с удовлетворительной оценкой вошли пациенты, оперированные до госпитализации в ЦИТО.

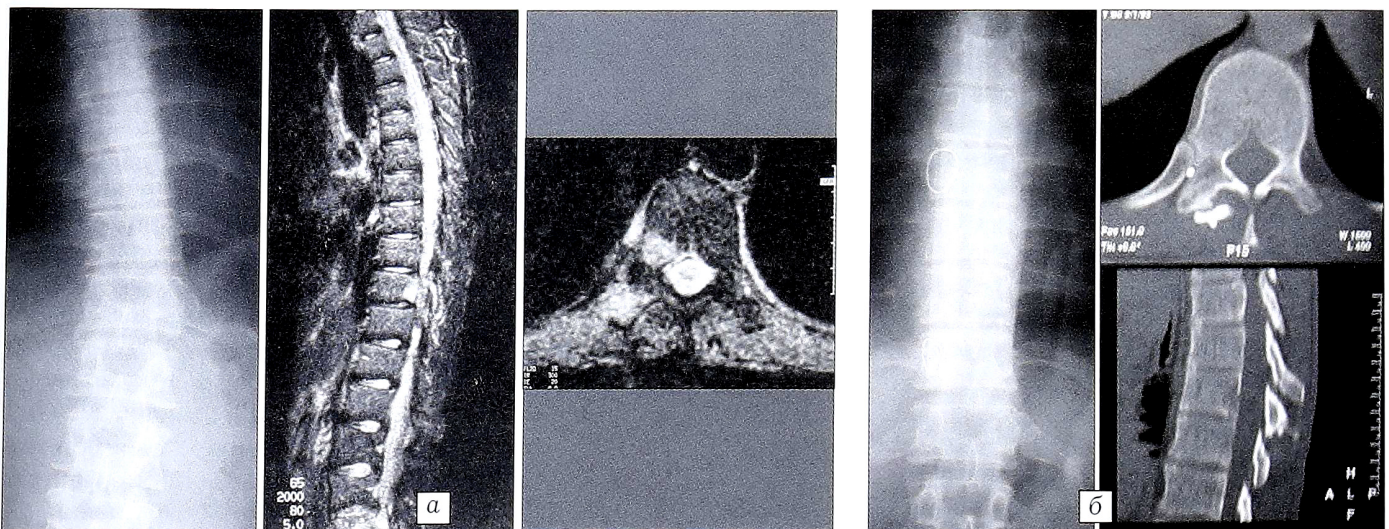
Остеоидная остеома. В первые сутки после операции анальгезирующий эффект отмечался у всех больных. В позднем послеоперационном периоде 4 пациентов боли не беспокоят, 3 предъявляют жалобы на боли иного характера, чем до операции, — все эти 3 пациента имели длительный анамнез и перенесли оперативные вмешательства большего объема, чем другие больные. Псевдосколиотическая деформация позвоночника, отмечавшаяся до операции у 3 больных, в позднем послеоперационном периоде не определялась.

Профессионально реабилитированы 4 больных, вынуждены сменить работу на более легкую 2, домашним хозяйством занимается одна пациентка. Корсетом пользуется одна больная. Довольны результатом операции 5 пациентов, ждали лучшего 2. В целом функциональный результат у 4 больных расценен как хороший, у 3 — как отличный.

В качестве примера приводим одно из наблюдений.

Больной П., 25 лет, госпитализирован в ЦИТО с жалобами на боли в грудном отделе позвоночника, возникающие преимущественно в ночное время. До этого в течение года лечился с диагнозом «остеохондроз позвоночника» — неоднократно получал физиотерапию, массаж. При поступлении в ЦИТО определяются симптом мышечного валика, анталгическая поза, пальпация на уровне T10 позвонка резко болезненна. По данным лучевых методов исследования (рентгенография, КТ, МРТ) проводилась дифференциальная диагностика между остеоидной остеомой и остеобластомой корня дуги T10 позвонка справа (см. рисунок, а).

Произведена операция: гемиламинэктомия на уровне T10, частичная резекция тела T10 позвонка с опухо-



Больной П. 25 лет. Диагноз: остеоидная остеома корня дуги T10 позвонка справа.

а — рентгенограмма и МРТ при поступлении в ЦИТО; б — рентгенограмма и КТ через 6,5 лет после операции.

лю, задний спондилодез кортикальным трансплантатом. При гистологическом исследовании операционного материала выявлено строение остеонидной остеомы. Осмотрен через 6,5 лет после операции. Беспокоят умеренные боли в области операции, возникающие при физической нагрузке. Анальгетиков не принимает, корсетом не пользуется, вернулся к прежней работе, результатом оперативного вмешательства доволен. По данным лучевых методов исследования, признаков рецидива нет (см. рисунок, б). Отдаленный результат расценен как отличный.

Остеобластома. В позднем послеоперационном периоде 2 пациентов боли не беспокоят, 4 вынуждены принимать ненаркотические анальгетики от одного до пяти раз в неделю. Кифотическая деформация позвоночника выявлена у 2 пациентов. Профессионально реабилитированы 2, занимаются домашним хозяйством 4 больных. Корсетом пользуется одна больная. Довольны результатом операции 5 пациентов, недоволен один. Реабилитационное лечение в позднем послеоперационном периоде получал один больной.

Функциональный результат признан отличным у одного пациента, хорошим — у 2, удовлетворительным — у 3.

ОБСУЖДЕНИЕ

Ранняя диагностика первичных опухолей позвоночника трудна из-за отсутствия специфических клинических симптомов и характерных рентгенологических признаков [5]. Следствием этого является поздняя госпитализация больных в специализированное отделение, назначение противопоказанного лечения. Как отмечалось выше, 90% наших больных поступили с ошибочными диагнозами, более 70% получали физиотерапевтическое лечение. При обследовании выявлены запущенные деструктивные процессы позвоночника, у 10 больных диагностирован патологический перелом тела позвонка, у 12 был поражен дугоотростчатый комплекс, у 10 — тело позвонка, у 8 — тело и дугоотростчатый комплекс, у 2 в процесс вовлечены смежные позвонки. Распространенный патологический процесс приводил к неврологическим расстройствам. Компрессия спинного мозга и его корешков имела у 30 (93,75%) больных: у 16 определялся корешковый болевой синдром, у 4 — парез и у 10 — параплегия нижних конечностей. Это значительно ухудшало отдаленные результаты хирургического лечения.

Из 32 пациентов 8 ранее в других лечебных учреждениях были произведены неадекватные хирургические вмешательства, поэтому повторные операции выполнялись в тяжелых условиях, на фоне продолженного роста опухоли, рубцового процесса, при измененных анатомических ориентирах. У 4 из этих пациентов, поступивших с параплегией нижних конечностей, в позднем послеоперационном периоде полного регресса неврологических расстройств не отмечается, в настоящее время они передвигаются только в инвалидном кресле. Функциональный результат оценен как хороший в 2, как удовлетворительный — в 6 случаях.

Неврологические расстройства, вызванные компрессией спинного мозга и его корешков опухолью, являются одним из главных факторов, определяющих функциональный результат оперативного лечения [8]. Из 10 наших больных, поступивших с клиникой грубой компрессии спинного мозга (параплегия нижних конечностей), хороший функциональный результат достигнут только у одного, у остальных 9 он оказался лишь удовлетворительным.

Исход оперативного вмешательства во многом зависит от характера и распространенности патологического процесса [2–4]. Из 6 больных с патологическим переломом на почве гемангиомы у 5 отдаленный функциональный результат был только удовлетворительным. У пациентов с гигантоклеточной опухолью и поражением смежных позвонков результат также оказался удовлетворительным.

Несоблюдение принципа радикальности оперативного вмешательства привело к продолженному росту опухоли у больных, оперированных в других лечебных учреждениях, и у 4 пациентов, оперированных в ЦИТО. У них удалось получить лишь удовлетворительный функциональный исход.

Деформации позвоночника являются причиной болей в позднем послеоперационном периоде. Выявлено, что кифотические деформации чаще возникали у неоднократно оперированных больных. В подобных случаях повышаются требования к методам замещения дефекта, создания спондилодеза. Решение этой задачи возможно при использовании металлоконструкций. Основной причиной отказа от применения таких конструкций являлось их несовершенство и небольшой выбор на тот период времени.

По данным литературы, использование полного арсенала реабилитационных мероприятий достоверно улучшает функциональный результат оперативного лечения [6]. Более 80% наших больных не получали реабилитационного лечения в позднем послеоперационном периоде, что сказалось на отдаленных результатах.

ВЫВОДЫ

1. Оперативное лечение больных с доброкачественными опухолями грудного и поясничного отдела позвоночника должно проводиться в специализированных отделениях, располагающих квалифицированными специалистами и необходимым лечебно-диагностическим оборудованием.

2. Одной из главных причин ухудшения функциональных результатов оперативного лечения является развитие деформаций позвоночного столба в послеоперационном периоде, выявляемое практически у 100% неоднократно оперированных больных. Для профилактики этого осложнения необходимо использовать наряду с костной пластикой металлоконструкции, стабилизирующие оперированный сегмент.

Л И Т Е Р А Т У Р А

1. Андрианов В.Л., Волков М.В. Опухоли и опухолеподобные диспластические процессы в позвоночнике у детей. — Ташкент, 1977.
2. Бурдыгин В.Н. Первичные опухоли и опухолеподобные заболевания позвоночника у взрослых: Дис. ... д-ра мед. наук. — М., 1986.
3. Бурдыгин И.В. Остеоидная остеома и остеобластома позвоночника: Дис. ... канд. мед. наук. — М., 1993.
4. Зацепин С.Т. Костная патология взрослых: Руководство для врачей. — М., 2001.
5. Морозов А.К. Первичные опухоли и опухолеподобные заболевания позвоночника: Дис. ... д-ра мед. наук. — М., 1998.
6. Писаревская Е.С., Цыкунов М.Б. //Актуальные вопросы медицинской реабилитации больных с патологией опорно-двигательного аппарата и нервной системы: Тезисы докладов. — М., 1999. — С. 119.
7. Bessou P., Lefournier V., Ramoul A. et al. //J. Neuro-radiol. — 1998. — Vol. 25, N 1. — P. 21–31.
8. Duerr H.R., Kroedel A., Plessnar C. //Meeting of European musculo-skeletal oncology society, 11th. — 1996, Istanbul. — P. 21.
9. Kaweblum M., Lehman W.B., Bosh J. et al. //Clin. Orthop. — 1993. — N 296. — P. 218–223.
10. Keenen T.L., Buehler K.C., Campbell J.R. //Spine. — 1995. — Vol. 20, N 1. — P. 102–105.
11. Nemoto O., Moser R.P., Van Dam B.E. et al. //Ibid. — 1990. — Vol. 15, N 12. — P. 1272–1281.
12. Obenberger J., Seidl Z., Plas J. //Neuroradiology. — 1999. — Vol. 41, N 4. — P. 279–282.

© А.С. Бурлаков, А.Н. Махсон, 2004

ВОССТАНОВЛЕНИЕ ГРУДНОЙ КЛЕТКИ ПРИ МЕТАСТАТИЧЕСКОМ ПОРАЖЕНИИ ГРУДИНЫ

А.С. Бурлаков, А.Н. Махсон

Московская городская клиническая онкологическая больница № 62

Представлен способ восстановления целостности грудной клетки после удаления грудины при ее метастатическом поражении. Для закрытия дефекта плевры используется большой сальник на сосудистой ножке. Костный каркас восстанавливается с помощью пластин, изготавливаемых в ходе операции из быстроотвердеющей пластмассы. Вся конструкция укрывается васкуляризованным мышечно-кожным торакодорсальным лоскутом. Применение данного способа позволило успешно выполнить радикальные операции у трех практически обреченных больных.

Technique of chest reconstruction after sternum resection in its metastatic lesion is presented. This technique includes three methods of reconstructive surgery. For pleura defect closure greater omentum on a vascular pedicle is used. Bony frame is reconstructed using special fast hardening plastic plates. These plates are produced during surgical intervention. Whole construction is covered by vascularized thoraco-dorsal muscular-cutaneous flap. The application of that technique enabled to successfully perform radical operation in 3 with severe metastatic lesions.

Хирургическое лечение больных с обширными опухолями, разрушающими грудную стенку, является серьезной проблемой в онкологии. При этом основную сложность представляет восстановительный этап операции [1]. Обширные сквозные дефекты, включающие в себя более четырех ребер или целиком грудину, неизбежно приводят к возникновению парадоксального дыхания, что требует восстановления жесткости каркаса грудной клетки [8]. Для замещения дефектов грудной клетки и коррекции пороков развития используются не васкуляризованные и васкуляризованные фрагменты ребер, полимерные протезы, синтетические сетки и др. При всем разнообразии методов число наблюдений с применением каждого из них невелико, а возможности достаточно ограничены [2–7].

В настоящем сообщении мы приводим вариант восстановления целостности грудной клетки после удаления грудины при ее метастатическом пораже-

нии (рис. 1, 2). Онкологический этап хирургического вмешательства не представляет серьезных проблем. Однако образующийся при этом дефект крайне сложен в плане его замещения. Двусторонний пневмоторакс, потеря жесткости грудной клетки и, наконец, полное отсутствие покровных тканей в этой области делают проблематичным выполнение радикальной операции у данной категории пациентов (рис. 3).

В ходе восстановительного этапа необходимо решить три основные задачи: герметизировать плевральные полости, восстановить жесткий каркас грудной клетки и надежно закрыть дефект мягкими тканями.

Для закрытия дефекта плевры мы использовали большой сальник на сосудистой ножке, который через подкожный туннель проводили в область средостения, распластывали и подшивали к краям плевры (рис. 4, 5). Это позволяло герметич-