

© Г.М. Дубровин, П.В. Ковалев, 2004

РЕВАСКУЛЯРИЗИРУЮЩИЙ И ДЕКОМПРЕССИВНЫЙ ЭФФЕКТ СУБХОНДРАЛЬНОЙ СПОНГИОЗОТОМИИ С МЫШЕЧНОЙ ИМПЛАНТАЦИЕЙ ПРИ ДЕФОРМИРУЮЩЕМ ГОНАРТРОЗЕ (ЭКСПЕРИМЕНТАЛЬНОЕ ИССЛЕДОВАНИЕ)

Г.М. Дубровин, П.В. Ковалев

Курский государственный медицинский университет

Для лечения деформирующего гонартроза с ведущим гипертензионным эндостальным синдромом предложена спонгиозотомия с имплантацией в трепанационное отверстие краевой порции передней большеберцовой мышцы. С целью изучения реваскуляризирующего и декомпрессивного эффекта этой операции проведены эксперименты на 28 собаках. Оценка динамики внутрикостного давления и морфологическое исследование микропрепаратов подтвердили эффективность предложенного метода.

Spongiosotomy with implantation of the marginal portion of the m. tibialis anterior into the zone of trepanation foramen was suggested for the treatment of deforming arthrosis with hypertensive endosteal syndrome. To study revascularising and decompressive effect of the surgery experimental study in 28 dogs was performed. There three groups of animals, 8 dogs in each group: two first groups were control, third group — test one. Deforming gonarthrosis was reproduced in all animals. Animals from group II were subjected to subchondral spongiosotomy, dogs from group III — spongiosotomy with muscle implantation. The study of the intraosseous pressure dynamics and morphologic examination of microsamples confirmed the efficacy of the suggested method and allowed to recommend its use in clinical practice.

При деформирующем гонартрозе (ДГА) I–II стадии в клинике заболевания преобладает эндостальный вид боли за счет нарушения венозного оттока в субхондральной зоне и, соответственно, повышения внутрикостного давления [2]. Методом воздействия на эндостальный гипертензионный болевой синдром являются различные виды остеотомии. Эффект этих операций проявляется наиболее рано и обуславливается четырьмя основными факторами: 1) восстанавливается ось конечности, нормализуется статическая и динамическая нагрузка на сустав; 2) уменьшается венозный стаз — тем самым нормализуется кровообращение, и в частности внутрикостное давление крови (ВКД); 3) пересечение симпатических нервов приводит к уменьшению болей, устранению спазма сосудов; 4) пересечение кости усиливает репаративные процессы в субхондральной зоне, способствует регенерации хряща [3].

При ДГА без нарушения оси конечности может применяться остеотомия только губчатой кости метаэпифиза — спонгиозотомия, когда из трепанационного отверстия в большеберцовой кости вблизи от суставной поверхности производят пересечение губчатой ткани, не нарушая кортикальный слой (а.с. 1297835 РФ от 1987 г. и 1377066 РФ от 1988 г.). Тем же эффектом обладают различные виды остеоперфорации с помощью спиц и сверл [5, 6]. Общим недостатком этих вмешательств является кратковременный эффект и возобновление эндостального болевого синдрома после восстановления спонгиозной кости в субхондральной зоне и закрытия трепанационного отверстия [6].

МАТЕРИАЛ И МЕТОДЫ

С целью продления сроков ремиссии за счет реваскуляризации субхондральной зоны и длительной декомпрессии нами предложена спонгиозотомия с имплантацией краевой порции передней большеберцовой мышцы (пат. 2178680 РФ от 2002 г.).

Методика операции. Производят передненаружный продольный разрез от суставной щели коленного сустава (не вскрывая последний) до нижней границы бугристости большеберцовой кости. Отводят кнаружи переднюю большеберцовую мышцу, под ней поднадкостнично обнажают участок наружного мыщелка большеберцовой кости на 2–2,5 см ниже суставной щели и формируют поперечно расположенное трепанационное отверстие прямоугольной формы размером 1,5×2 см. Через отверстие с помощью узкого долота поперечно рассекают губчатую кость метафиза по всей плоскости, достигая внутренней поверхности кортикального слоя (рис. 1, а). Перемещают к трепанационному отверстию переднюю большеберцовую мышцу и лишенный перимизия участок мышцы подшивают трансоссальными погружными П-образными швами к краям отверстия (рис. 1, б).

Предположение, что имплантация части мышцы в трепанационное отверстие большеберцовой кости улучшит микроциркуляцию губчатой кости в субхондральной зоне и нормализует на длительный срок внутрикостное давление, требовало экспериментального подтверждения.

Экспериментальное исследование проведено на 24 беспородных собаках массой 15–20 кг. Были

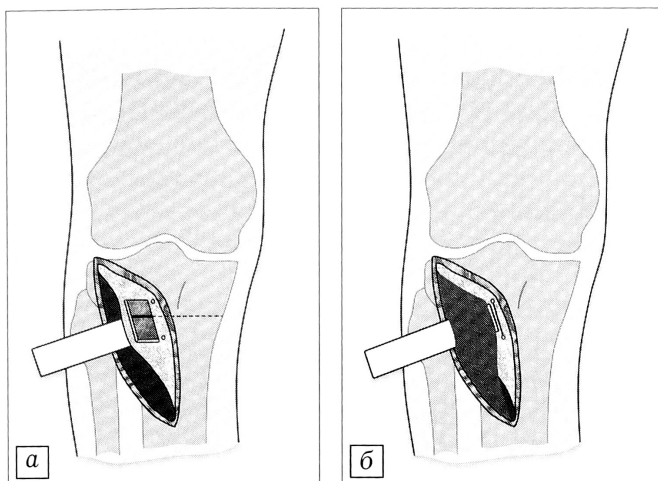


Рис. 1. Схема операции: а — спонгиозотомия; б — имплантация мышцы в трепанационное отверстие.

сформированы три группы по 8 животных в каждой: 1-я (контрольная) группа — моделирование ДГА; 2-я (контрольная) группа — моделирование ДГА + субхондральная проксимальная спонгиозотомия большеберцовой кости; 3-я (основная) группа — моделирование ДГА + спонгиозотомия с имплантацией части передней большеберцовой мышцы. Оперативные вмешательства и болезненные манипуляции выполнялись под фторотановым масочным наркозом в соответствии с «Правилами гуманного обращения с лабораторными животными». За 30 мин до введения в наркоз осуществлялась премедикация. В послеоперационном периоде собакам проводилась обезболивающая и антибактериальная терапия.

Перед первым этапом исследования у всех животных измеряли внутрикостное давление в проксимальном метаэпифизе большеберцовой кости. Затем моделировали ДГА на правой задней конечности путем удаления наружного мениска и формирования дефекта гиалинового хряща на наружном мыщелке большеберцовой кости размером 0,5×0,5 см на всю толщину хрящевого покрова.

Через 2 мес для контроля модели ДГА 2 собаки 1-й группы были выведены из опыта (методом ингаляционной передозировки фторотана). Предварительно у животных измерялось ВКД на обеих задних конечностях. Воспроизведение ДГА подтверждалось гистологическим исследованием суставного хряща и субхондрального слоя костной ткани проксимального эпифиза большеберцовой кости оперированной конечности.

Через 2 мес с начала опыта у животных 2-й и 3-й групп на конечности с моделированным ДГА произведены оперативные вмешательства, направленные на реваскуляризацию и декомпрессию субхондральной зоны. Во 2-й (контрольной) группе выполнена субхондральная проксимальная спонгиозотомия большеберцовой кости. В 3-й (основной) группе после спонгиозотомии в трепанационное отверстие кости имплантирована лишенная

перимизия часть передней большеберцовой мышцы без отсечения ее от анатомических точек крепления по описанной выше методике (см. рис. 1).

Через 4 мес после начала эксперимента из опыта выведены по две собаки 2-й и 3-й групп, а через 6 и 8 мес — по три. В эти же сроки выводились из опыта по две собаки 1-й группы для контроля течения экспериментального ДГА. У всех животных предварительно измерялось ВКД на здоровой и оперированной конечностях, а после выведения из опыта проводилось гистологическое исследование проксимального эпифиза большеберцовой кости.

РЕЗУЛЬТАТЫ

Уровень ВКД до выполнения вмешательства (принятый за норму) колебался от 350 до 620 Па. Через 2 мес после моделирования ДГА у всех собак на экспериментальной конечности отмечалось достоверное повышение его в проксимальном метаэпифизе большеберцовой кости до 780 ± 150 Па. В 1-й группе при наблюдении до 8 мес определялся рост ВКД на конечности с ДГА до максимальных значений 1080 ± 250 Па (рис. 2). Во 2-й группе ВКД в течение 2 мес после спонгиозотомии снижалось, а затем приобретало тенденцию к росту (рис. 3). В 3-й группе через 2 мес после спонгиозотомии с мышечной имплантацией и в процессе дальнейшего наблюдения отмечалась нормализация ВКД (рис. 4).

Изучение макропрепаратов хрящевой поверхности мыщелков большеберцовой кости собак 1-й (контрольной) группы показало следующее. Через 2 мес после моделирования ДГА сохранялся дефект хрящевой ткани в виде углубления, дно которого было покрыто тонкой пленкой ткани желто-серого цвета. Через 4 мес дефект имел вид уплотнения, выполненного фиброзной тканью желтоватого цвета. Через 6 и 8 мес дефект был заполнен фиброзной тканью, которая плавно переходила в гиалиновый хрящ, более мягкий в зоне перехода, чем в отдаленных областях.

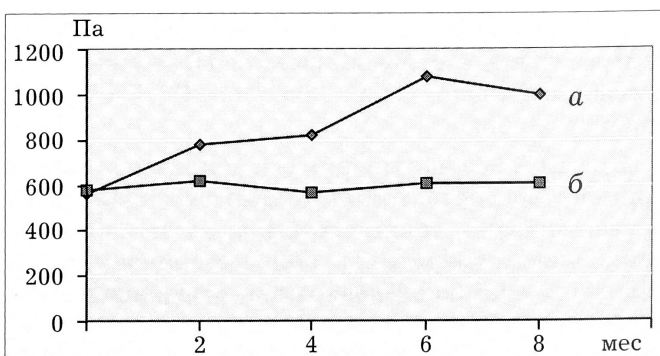


Рис. 2. Динамика внутрикостного давления у животных 1-й группы.

а — экспериментальный ДГА; б — интактная конечность (начиная со 2-го месяца после операции достоверность различия $p < 0,05$).

Здесь и на рис. 2 и 3: по оси абсцисс — срок после моделирования ДГА (в мес); по оси ординат — ВКД (в Па).

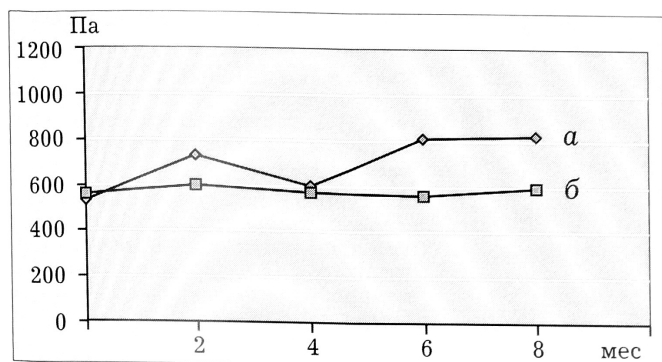


Рис. 3. Динамика внутрикостного давления у животных 2-й группы.

a — оперированная (правая), *б* — не оперированная (левая) задняя конечность (в сроки 6 и 8 мес достоверность различия $p < 0,05$).

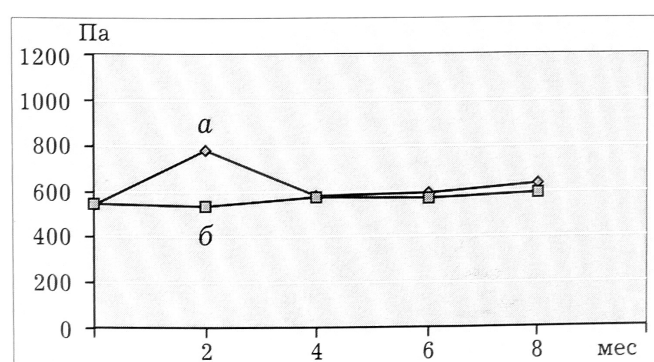


Рис. 4. Динамика внутрикостного давления у животных 3-й группы.

a — оперированная (правая), *б* — не оперированная (левая) задняя конечность.

При гистологическом исследовании препаратов через 2 мес после моделирования ДГА обнаруживались многочисленные щели в хрящевой ткани и признаки начинающегося остеопороза в виде расширения костномозговых пространств в субхондральной зоне (рис. 5, *a, б*). Через 8 мес признаки деструкции хряща были выражены максимально: наблюдалось его значительное разволокнение с образованием глубоких трещин, в субхондральной зоне выявлялся выраженный остеопороз с рассасыванием костных балок (рис. 5, *в, г*).

У собак 2-й группы через 4 мес после моделирования ДГА (2 мес после спонгиозотомии) дефект хрящевого покрова был заполнен фиброзной тканью тусклого желтоватого цвета, более мягкой, чем окружающий хрящ. Через 6 и 8 мес дефект был заполнен тканью, визуально не отличающейся от гиалинового хряща. На гистограммах через 4 мес в эпифизарной зоне обнаруживались полнокровные сосуды (рис. 6, *a*), через 6–8 мес сохранялось поверхностное разволокнение хряща с его истончением; при этом существенно-

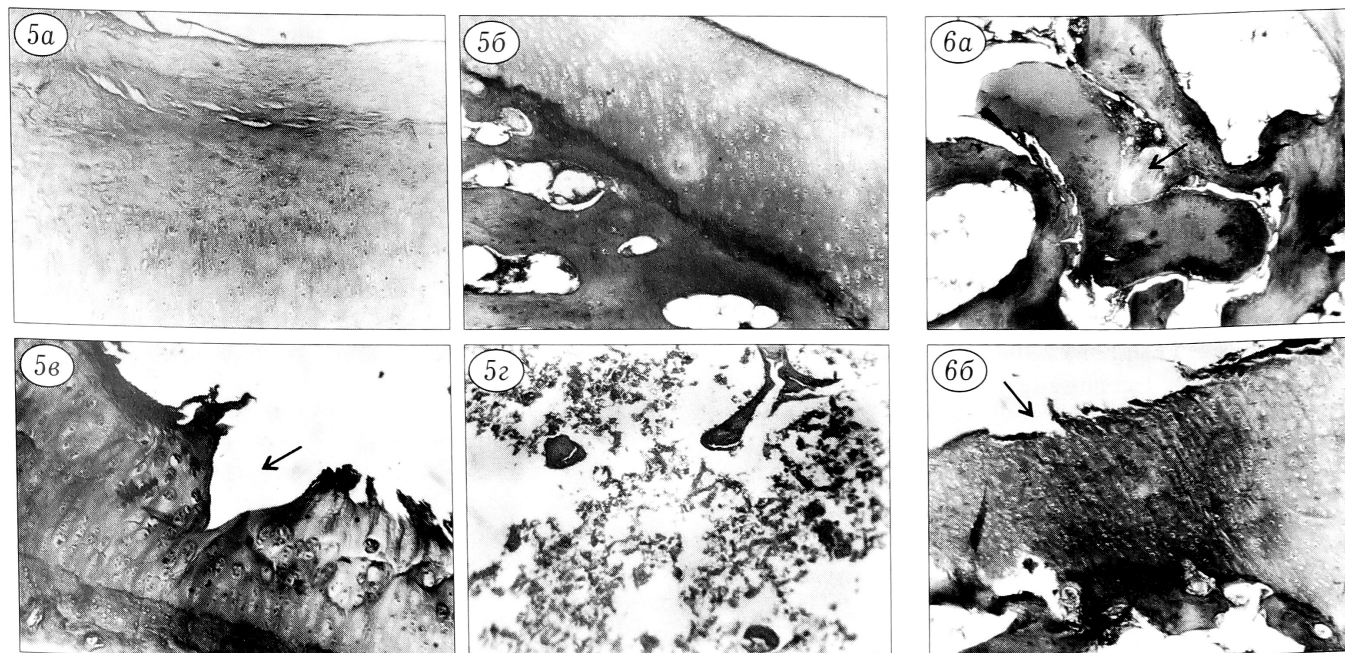


Рис. 5. Микрофотограммы препаратов животных 1-й группы через 2 мес (*a, б*) и через 8 мес (*в, г*) после моделирования ДГА.

a — трещины в толще хряща; *б* — расширенные костномозговые пространства в субхондральной зоне; *в* — разволокнение хрящевой ткани с образованием трещины (стрелка); *г* — резкое истончение костных балок с уменьшением их количества в метаэпифизарной зоне.

Здесь и на последующих рисунках: окраска гематоксилином и эозином, ув. 63.

Рис. 6. Микрофотограммы препаратов животных 2-й группы.

a — через 4 мес после моделирования ДГА: резко расширенный кровеносный сосуд (стрелка) между костными балками в субхондральной зоне; *б* — через 8 мес: разволокнение поверхности хряща с его неравномерным истончением (стрелка), костные балки субхондральной зоны не изменены.

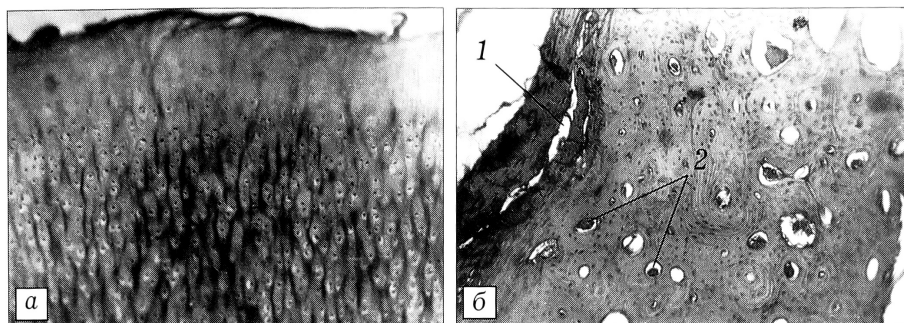


Рис. 7. Микрофотограммы препаратов животных 3-й группы.

а — через 4 мес после моделирования ДГА: поверхностные узур и избыточное накопление мукоида в суставном хряще;

б — через 8 мес: сохранение капиллярной гиперемии в субхондральной зоне кости под мышечным имплантатом (1 — имплантированная мышца; 2 — новообразованные капилляры).

го истончения костных балок (т.е. остеопороза) не выявлялось (рис. 6, б).

У собак 3-й (основной) группы макроскопически хрящевой покров в месте повреждения в сроки 6 и 8 мес от начала эксперимента практически не отличался от остальной поверхности. При гистологическом исследовании через 4 мес в суставном хряще выявлялись поверхностные узур и дистрофические изменения в виде избыточного накопления мукоида (рис. 7, а). На 8-м месяце эксперимента структура хряща практически не отличалась от нормы. В субхондральной кости через 4, 6 и 8 мес в непосредственной близости от подсаженной мышцы обнаруживалось большое количество полнокровных капилляров, при этом признаков остеопороза не отмечалось (рис. 7, б).

ОБСУЖДЕНИЕ

Механическое повреждение сустава является распространенным способом моделирования экспериментального артроза [1]. Резекция мениска и скарификация участка суставного хряща коленного сустава у собак позволяет уже через 2 мес получить гистологическую картину ДГА, который продолжает прогрессировать на протяжении как минимум 8 мес от начала эксперимента. Неясным остается генез повышения ВКД при ДГА у «четырехлапых» животных. Вряд ли здесь имеет значение перегрузка травмированного мышечка и сминание костных балок субхондральной зоны, поскольку животное способно передвигаться на трех лапах. Возможно, наоборот, длительная разгрузка сустава и неподвижность конечности вследствие сокращения мышц и аутоиммобилизации вызывают уменьшение артериального притока крови, что приводит к развитию внутрикостного гипертензионного синдрома, описанного М. Э Курсейтовым [4]. Можно предположить, что и резорбция костных балок, подтвержденная гистологическим исследованием, увеличивает объем синусоидов венозного русла, составляющих одну из дренажных систем кости, что также замедляет отток крови. Так или иначе, при моделировании ДГА у собак отмечено достоверное повышение ВКД — показателя, который может служить критерием эффективности лечения.

Изучение динамики ВКД после спонгиозотомии выявило его снижение к 2 мес после вмешательства с последующим возрастанием до уровня, пре-

вышающего исходный. Это согласуется с данными В.И. Шевцова и соавт. [6] о восстановлении ВКД до исходных значений через 3 мес после туннелизации и трепанации кости. При спонгиозотомии с мышечной имплантацией констатировано стойкое снижение ВКД, по крайней мере в течение 6 мес после операции, с тенденцией к его незначительному повышению, что косвенно позволяет судить о декомпрессивном эффекте предложенной операции.

Морфологическое изучение препаратов хряща и субхондральной зоны «артрозного» сустава выявило более быстрое закрытие дефекта хрящевого покрова и гиперплазию костного мозга после трепанации кости и спонгиозотомии. Это подтверждает влияние названных операций на трофику хрящевой и костной ткани. Кардинальным отличием микропрепаратов в 3-й (основной) группе было заметное увеличение сосудов капиллярного типа в субхондральной зоне, что указывает на ревазуляризирующий эффект мышечной имплантации в трепанированную кость.

Таким образом, проведенные экспериментальные исследования подтверждают ревазуляризирующий и декомпрессивный эффект спонгиозотомии с имплантацией краевой порции передней большеберцовой мышцы при ДГА. Это позволяет рассчитывать на увеличение сроков ремиссии после предложенной операции и дает основание рекомендовать ее к применению в клинической практике.

ЛИТЕРАТУРА

1. Дедух Н.В., Зупанец И.А., Черных В.Ф., Дрогвозов С.М. Остеоартрозы. Пути фармакологической коррекции. — Харьков, 1982. — С. 69–71.
2. Каменев Ю.Ф., Берглезов М.А., Батпенев Н.Д. и др. //Вестн. травматол. ортопед. — 1996. — N 4. — С. 48–52.
3. Котельников Г.П., Чернов А.П. Хирургическая коррекция деформаций коленного сустава. — Самара, 1999.
4. Курсейтов М.Э. О роли нарушения внутрикостного давления в патогенезе ишемического синдрома и возможность его коррекции у больных с облитерирующим атеросклерозом сосудов нижних конечностей: Автореф. дис. ... канд. мед. наук. — Таллинн, 1996.
5. Макушин В.Д., Чегуров О.К., Казанцев В.И., Гордиевских Н.И. //Гений ортопедии. — 2000. — N 2. — С. 52–55.
6. Шевцов В.И., Бунов В.С., Гордиевских И.И. //Там же. — 1999. — N 2. — С. 51–56.