

АРТРОСКОПИЧЕСКАЯ ДИАГНОСТИКА И ЛЕЧЕНИЕ ПОВРЕЖДЕНИЙ ХРЯЩА КОЛЕННОГО СУСТАВА У ДЕТЕЙ

В.Н. Меркулов, Е.А. Карам, О.Г. Соколов, А.Г. Ельцин

Центральный институт травматологии и ортопедии им. Н.Н. Приорова, Москва

В период с 1994 по 2002 г. артроскопия коленного сустава произведена у 417 детей в возрасте от 4 до 18 лет с повреждениями и последствиями повреждений коленного сустава. Из них у 144 (34,5%) имело место повреждение суставного хряща. У 12 больных выполнена только диагностическая, у 132 — диагностическо-лечебная артроскопия. Выявлены несомненные преимущества артроскопического метода перед клиническим и рентгенологическим в диагностике повреждений внутрисуставных структур, особенно хрящевой ткани, у детей. Предложен алгоритм диагностического обследования, включающий клинический, рентгенологический, ультрасонографический, компьютерно-томографический и магнитно-резонансный (по показаниям) методы исследования. Определены показания к применению артроскопии коленного сустава у детей и подростков. Представлена рабочая клиничко-артроскопическая классификация повреждений хряща коленного сустава у детей. Восстановление функции коленного сустава достигнуто у 75% больных с повреждениями суставного хряща.

Experience in knee arthroscopy in children with acute knee trauma and sequelae of knee injuries is presented. There were 417 patients, aged 4–18, who were under treatment at the clinic in the period from 1994 to 2002. One hundred forty four patients (34.5%) had injury of articular cartilage. In 12 cases diagnostic and in 132 cases diagnostic and curative arthroscopy was performed. Evident advantages of arthroscopy in diagnosis of intraarticular knee structures injuries, especially cartilagenous tissue were emphasized. Protocol of diagnostic examination including clinical, roentgenologic, ultrasonographic methods as well as CT and MRT (as indicated) is suggested. Indications to knee arthroscopy in children and adolescents are determined. Clinical-arthroscopic classification of knee articular cartilage injuries is given. Due to exact diagnosis and adequate curative tactics total restoration of knee function was achieved in 75% of patients with articular cartilage injuries.

Повреждения хряща коленного сустава — распространенная патология, часто приводящая к развитию хронических инвалидизирующих состояний [5]. По сведениям разных авторов, у детей эти повреждения составляют 5–7% от всех травм и 18% от травм нижних конечностей [10, 11]. По данным клиники детской травмы ЦИТО, на повреждения суставного хряща у детей приходится 25% от всех повреждений коленного сустава [6]. Свойственная детям подвижность, спортивная активность, а также особая уязвимость коленного сустава обуславливают высокую частоту травм этой локализации [3, 8, 23].

Отсутствие патогномичных клинических признаков в остром периоде травмы и малая разрешающая способность стандартных методов исследования при внутрисуставных повреждениях крупных суставов у детей зачастую приводят к диагностическим ошибкам [12, 16]. Рентгенологическое обследование позволяет выявлять только костные повреждения и неэффективно в диагностике повреждений хряща [6]. Раннее выявление и своевременное лечение травматических повреждений суставного хряща стали возможными с внед-

рением в клиническую практику артроскопического метода. Большинство работ по артроскопии коленного сустава касаются использования ее у взрослых [1, 4, 17, 18]. В зарубежной литературе публикаций по применению этого метода в детской практике сравнительно немного [14, 15, 20–22]. В отечественной литературе первое сообщение об использовании артроскопии у детей принадлежит С.П. Миронову [7]. В дальнейшем этому вопросу были посвящены единичные работы, из последних можно отметить исследования, выполненные в ЦИТО [2, 6].

До настоящего времени артроскопическая диагностика и лечение имеют ограниченное применение. Этим в значительной мере объясняется высокая частота неудовлетворительных результатов лечения травматических повреждений коленного сустава, достигающая, по данным М.А. Малыгиной и соавт., 20–43% [4].

Задачами настоящего исследования были изучение клинической и артроскопической картины повреждений хряща коленного сустава у детей, создание их рабочей классификации, разработка алгоритма диагностики и лечения.

МАТЕРИАЛ И МЕТОДЫ

С 1994 по 2002 г. в отделении детской травмы ЦИТО артроскопия коленного сустава применена при обследовании и лечении 417 больных в возрасте от 4 до 18 лет. Из них у 144 (34,5%) имело место повреждение суставного хряща. Средний возраст этих больных составил $13,3 \pm 0,55$ года, мальчиков было 60 (41,7%), девочек — 84 (58,3%). Прямой механизм травмы выявлен у 80 (55,5%) детей, не прямой — у 64 (44,5%). У мальчиков чаще отмечался прямой механизм, у девочек — не прямой.

При поступлении все пациенты обследовались по единой схеме, которая включала клиническое, рентгенологическое, ультрасонографическое и компьютерно-томографическое исследование коленного сустава. По показаниям применялась магнитно-резонансная томография. На заключительном этапе обследования всем больным проводилась артроскопия коленного сустава. Показаниями к артроскопии являлись: травма коленного сустава с наличием гемартроза; клинико-рентгенологические изменения, позволявшие заподозрить повреждение суставного хряща; хронический посттравматический синовит; все случаи неясного диагноза, когда другие методы диагностики были неэффективными.

У 12 (8,3%) детей артроскопия носила только диагностический характер (уточнение диагноза и коррекция дальнейшего консервативного лечения). Это были больные со слабо выраженной хондромалицией (I степени) и переломами межмышечкового возвышения (в основном застарелыми, не требовавшими реконструктивных вмешательств). У 132 (91,7%) больных была произведена диагностическо-лечебная артроскопия, включавшая элементы коррекции или реконструкции.

РЕЗУЛЬТАТЫ И ОБСУЖДЕНИЕ

При артроскопии коленного сустава выявлены различные виды повреждений суставного хряща (см. таблицу). При острой травме они были представлены трансхондральными и остеохондральными переломами.

Трансхондральные переломы диагностированы у 70 (48,7%) больных. В зависимости от силы травмирующего воздействия они локализовались в пределах хрящевого слоя, проникали до субхондраль-

Виды повреждений суставного хряща

Диагноз	Количество больных	
	абс.	%
Трансхондральный перелом	70	48,7
Остеохондральный перелом	34	23,6
Хондромалиция	30	20,8
Рассекающий остеохондрит травматического генеза	10	6,9
Итого	144	100

ной пластинки или носили характер отслойки хряща от субхондральной кости. Трансхондральные переломы одинаково часто встречались как при прямом (обычно — падение на область надколенника), так и при непрямом механизме травмы (травматический вывих надколенника). Клиническая картина в остром периоде травмы не отличалась специфичностью: определялись болевой синдром, ограничение движений, у 80% пострадавших — гемартроз коленного сустава. У пациентов с застарелыми повреждениями отмечались боли, синовит, периодические блокады сустава. Рентгенологическое, ультрасонографическое, компьютерно-томографическое исследования способствовали уточнению диагноза, однако в 25% случаев достоверных признаков трансхондрального перелома выявлено не было. Артроскопия коленного сустава позволила верифицировать диагноз, уточнить особенности повреждений суставного хряща и выполнить лечебные манипуляции с минимальной травматичностью и максимальной эффективностью.

При артроскопии было выявлено, что трансхондральные переломы в 50% случаев локализовались в области хряща надколенника (рис. 1 и 2), в 31,3% — по ненагружаемой (наружной) поверхности наружного мыщелка бедренной кости, в 15,4% — по нагружаемой поверхности внутреннего мыщелка бедра, в 3,3% — по нагружаемой поверхности мыщелков большеберцовой кости. Переломы различались по распространенности (изолированные, множественные), глубине (поверхностные, глубокие, проникающие до субхондральной пластинки), виду повреждения (линейные, полигональные, кратерообразные), размеру (менее 1 см, 1–3 см, более 3 см).

Остеохондральные переломы выявлены у 34 (23,6%) больных. Они возникали при более тяжелой травме коленного сустава. При этих переломах, как правило, обнаруживался травматический дефект суставного хряща и подлежащей кости с выпадением свободного костно-хрящевого фрагмента в полость сустава. В большинстве случаев остеохондральные переломы наблюдались при непрямом механизме травмы. При травматическом вывихе надколенника одинаково часто встречались остеохондральные переломы области надколенника и ненагружаемой поверхности наружного мыщелка бедренной кости (рис. 3). При ротационном механизме травмы у детей, как правило, происходит повреждение передней крестообразной связки с отрывом костно-хрящевого фрагмента от межмышечкового возвышения большеберцовой кости, что по существу является остеохондральным переломом (рис. 4). По клинической картине остеохондральные переломы незначительно отличаются от трансхондральных — в остром периоде травмы при них обычно отмечается более напряженный гемартроз.

Методы лучевой диагностики и ультрасонография при остеохондральных переломах, в отличие от трансхондральных, в большинстве случаев по-

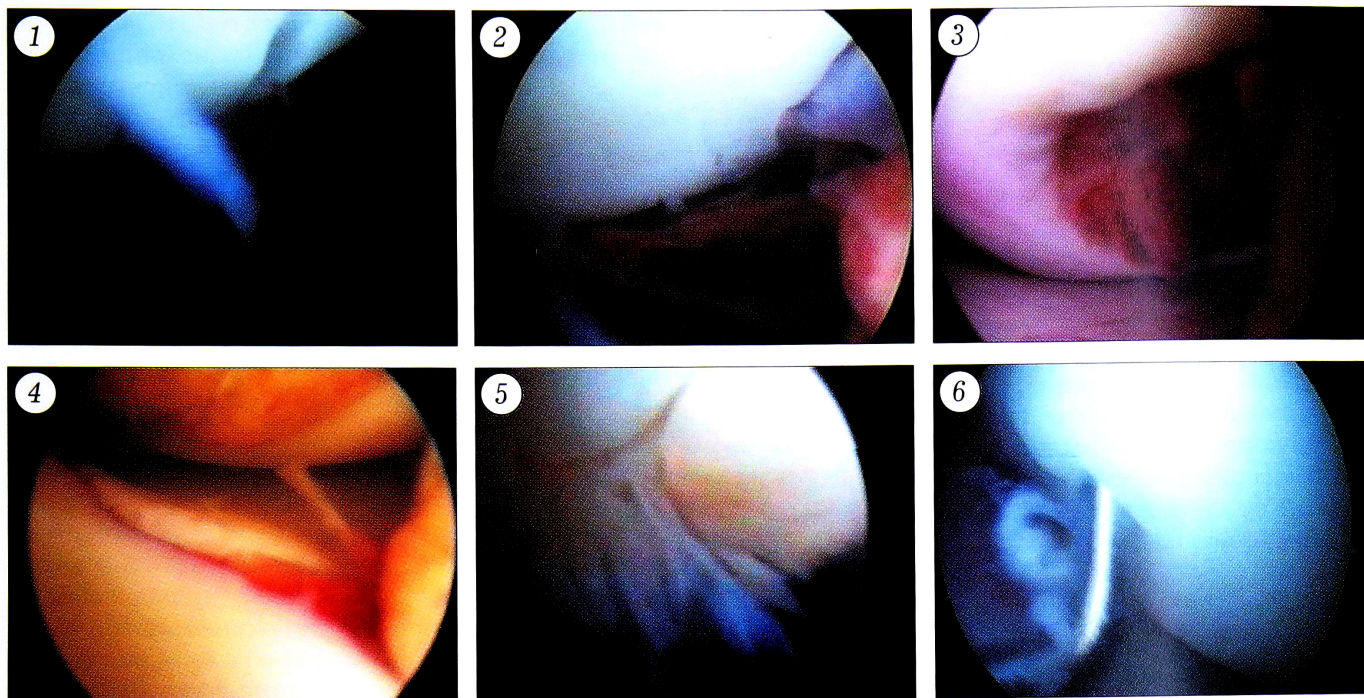


Рис. 1. Трансхондральный перелом надколенника у больного 15 лет.

Рис. 2. Трансхондральный перелом медиальной фасетки надколенника с дефектом хряща у больной 14 лет.

Рис. 3. Остеохондральный перелом наружного мыщелка бедренной кости у больного 15 лет.

Рис. 4. Остеохондральный перелом межмыщелкового возвышения большеберцовой кости у больного 13 лет.

Рис. 5. Хондромалиция надколенника III степени у больного 14 лет.

Рис. 6. Рассекающий остеохондрит травматического генеза у больной 16 лет.

зволили поставить достоверный диагноз. Артроскопическое исследование имело целью уточнение локализации и глубины повреждений, выявление свободных внутрисуставных костно-хрящевых тел и сопутствующих повреждений. При диагностической артроскопии свободные внутрисуставные тела обнаружены у 50,9% детей с трансхондральными и остеохондральными переломами.

При хронической травме коленного сустава повреждения суставного хряща были представлены хондромалицией и рассекающим остеохондритом травматического генеза.

Хондромалиция суставного хряща имела место у 30 (20,8%) больных. Мы разделяем эту патологию на первичную и вторичную. Первичная хондромалиция (12,5% больных) возникает при несоответствии между индивидуально-переносимой и фактической нагрузкой хряща. Как правило, она наблюдалась у детей, длительное время испытывавших постоянную нагрузку на коленные суставы, — спортсменов и танцоров. Вторичная хондромалиция (8,3% больных) была вызвана хронической травматизацией суставного хряща при не диагностированных своевременно внутрисуставных повреждениях коленного сустава (застарелые повреждения менисков, передней крестообразной связки, неправильно сросшиеся переломы мыщелков бедренной и большеберцовой костей, патологическая медиопателлярная складка). В 78,4% слу-

чаев была выявлена хондромалиция надколенника, в 19% случаев она сочеталась с хондромалицией наружного или внутреннего мыщелка бедренной кости, в 2,6% определялась только на мыщелках бедренной кости.

В соответствии с классификацией З.С. Мироновой [9] мы выделяем три степени хондромалиции: I степень (выявлена у 14 больных — 46,7%) — размягчение, вздутие и разволокнение хряща; II степень (12 больных — 40%) — образование глубоких трещин, доходящих до кости; III степень (4 больных — 13,3%) — образование язв и эрозий характерной звездчатой формы с дефектом хряща и обнажением кости (рис. 5).

Клиническая картина хондромалиции не отличается особой специфичностью: отмечаются болевой синдром, синовит, болезненность и хруст при перемещении надколенника, иногда блокады коленного сустава. Методы лучевой диагностики и ультразвукография не всегда выявляли достоверные признаки хондромалиции, особенно при ее I–II степени. Артроскопия позволяла верифицировать диагноз, уточнить локализацию, распространенность и степень патологического процесса.

Рассекающий остеохондрит имел место у 10 (6,9%) больных, и во всех случаях была установлена его этиологическая связь с травмой. Клиническая картина рассекающего остеохондрита сходна с картиной хондромалиции. Однако, в отличие от

хондромалиции, при рассекающем остеохондрите патологический процесс развивается первоначально не в суставном хряще, а в субхондральной области [13]. Поэтому методы лучевой диагностики (рентгенологический и особенно компьютерно-томографический) позволяют поставить достаточно точный диагноз.

Выделяют четыре стадии рассекающего остеохондрита [2]: I стадия — артроскопически патологии не выявляется, рентгенологически обнаруживается очаг просветления с секвестром без нарушения целостности замыкательной пластинки; II стадия — артроскопически определяются ранние признаки сепарации в виде прогибания хряща, рентгенологически отмечается нарушение целостности замыкательной пластинки; III стадия — наступает частичное отделение хряща и костного фрагмента; IV стадия — происходит образование свободных внутрисуставных тел с наличием кратера в материнском ложе. Из 10 наших больных у 5 диагностирована II, у 2 — III и у 3 — IV стадия данной патологии. Мы допускаем, что рассекающий остеохондрит травматического генеза, при котором главным причинным фактором является хроническая механическая травматизация, можно расценивать как усталостный перелом субхондральной кости с последующим повреждением суставного хряща (рис. 6).

На основании данных литературы, собственных наблюдений, и прежде всего данных артроскопии, нами была создана рабочая клинико-артроскопическая

классификация повреждений хряща коленного сустава у детей (см. ниже). Она включает в себя характер повреждений суставного хряща, осложнения и сочетанные повреждения других внутрисуставных образований. Именно от этих факторов и зависит вид применявшихся артротомических вмешательств.

В общей сложности в анализируемой группе обработка и шейвирование области повреждений хряща выполнены у 62 больных, удаление свободного внутрисуставного тела — у 56, туннелизация кости спицей — у 15, парциальная менискэктомия — у 14, резекция патологической медиопателлярной складки — у 12, ушивание капсулы коленного сустава — у 10, репозиция и остеосинтез межмыщелкового возвышения — у 6, частичная резекция жирового тела Гоффа — у 3, иссечение спаек — у 2 больных.

При трансхондральных и остеохондральных переломах производили удаление свободных внутрисуставных тел, обработку и шейвирование места перелома. При остеохондральных переломах межмыщелкового возвышения выполняли артроскопический остеосинтез его стягивающей металлической петлей, что приводило к полноценному восстановлению передней крестообразной связки. В случаях застарелых остеохондральных переломов мыщелков бедренной кости с целью улучшения кровообращения производили остеоперфорацию места перелома, при необходимости края дефекта зачищались шейвером. При хондромалиции

Рабочая клинико-артроскопическая классификация повреждений хряща коленного сустава у детей

Давность повреждений	Характер повреждений	Распространенность повреждений	Локализация повреждений				Глубина повреждения	Вид повреждения	Размеры повреждения	
			Нагружаемые поверхности		Ненагружаемые поверхности					
Свежие (до 1 мес)	Трансхондральный перелом	Изолированное Множественное	Медиальная фасетка надколенника	Мыщелки бедренной кости: наружный, внутренний	Мыщелки большеберцовой кости: наружный, внутренний	Латеральная фасетка надколенника	Боковые поверхности мыщелков бедренной кости: наружного, внутреннего	Поверхностное Глубокое	Линейное Полигональное Кратерообразное	Менее 1 см 1–3 см Более 3 см
Застарелые	Остеохондральный перелом									
Хронические (более 3 мес)	Хондромалиция Рассекающий остеохондрит									
Осложнения										
Внутрисуставные тела (число, локализация)		Гемартроз		Синовит		Спайки (число, локализация)				
Сочетанные повреждения других внутрисуставных структур										
Мениски		Жировое тело		Синовиальная оболочка		Связки		Капсула		

II–III степени с помощью шейвера удаляли пораженные участки хряща. В последующем на месте поврежденного хряща образовывалась грубоволокнистая соединительная ткань, которая частично компенсировала функцию суставного хряща. При рассекающем остеохондрите IV стадии удаляли свободные внутрисуставные тела, при II и III стадии выполняли шейвирование и туннелизацию.

Результаты лечения проанализированы в сроки от 1 года до 8 лет у 126 из 144 больных. Оценка результатов проводилась по 5-балльной системе. Учитывались объективные и субъективные характеристики функционального состояния коленного сустава по следующим признакам: боль, выпот, хромота, блокады сустава, гипотрофия мышц бедра, ограничение сгибания, ограничение разгибания, нестабильность сустава, тугоподвижность, хруст при движениях, двигательная активность (по оценке больного) и др. У 75% пациентов отмечено полное (5 баллов) или почти полное (4 балла) восстановление функции поврежденного сустава.

Таким образом, проведенные исследования показали, что повреждения суставного хряща составляют 34,5% от всех внутрисуставных повреждений коленного сустава у детей. Наиболее частыми из них являются трансхондральные и остеохондральные переломы, хондромалиция и рассекающий остеохондрит. Диагностика внутрисуставных повреждений включает клинический, рентгенологический, ультрасонографический, компьютерно-томографический, магнитно-резонансный (по показаниям) методы исследования. Наиболее эффективным методом диагностики повреждений суставного хряща является артроскопия. В большинстве случаев (91,7%) диагностическая артроскопия успешно сочетается с проведением оперативных вмешательств на поврежденных структурах коленного сустава. Полученные результаты (восстановление функции коленного сустава в 75% случаев) свидетельствует о целесообразности и эффективности предложенной системы диагностики и лечения при повреждениях суставного хряща у детей.

ЛИТЕРАТУРА

1. Бадамшин Э.Р. Артроскопическая диагностика и лечение повреждений хряща коленного сустава с использованием гелиевого лазера: Автореф. дис. ... канд. мед. наук. — М., 1999.

2. Зар В.В. Артроскопическая диагностика и лечение внутрисуставных повреждений коленного сустава у детей: Автореф. дис. ... канд. мед. наук. — М., 1995.
3. Кузнецов И.А. Диагностика и оперативное лечение свежих повреждений капсульно-связочного аппарата коленного сустава: Автореф. дис. ... канд. мед. наук. — Л., 1990.
4. Малыгина М.А., Охотский В.П., Филиппов С.П. //Материалы III Конгресса Российского артроскопического общества. — М., 1999. — С. 30–33.
5. Меркулов В.Н., Ушакова О.А., Ильин А.С. //Тезисы II съезда травматологов-ортопедов Армении. — Ереван, 1996. — С. 56–57.
6. Меркулов В.Н., Ушакова О.А., Стужина В.Т., Зар В.В. Повреждения коленного сустава у детей. Артроскопическая диагностика и лечение: Метод рекомендации. — М., 1996.
7. Миронов С.П. //Тезисы Респ. конф. травматологов и ортопедов. — Ереван, 1976. — С. 86–88.
8. Миронова З.С., Морозова Е.М. Спортивная травматология. — М., 1976.
9. Миронова З.С., Фалех Ф.Ю. Артроскопия и артрография коленного сустава. — М., 1982.
10. Самойлович Э.Ф. Повреждения и аномалии развития менисков коленного сустава у детей: Автореф. дис. ... д-ра мед. наук. — М., 1992.
11. Соколовский А.С. Закрытые повреждения коленного сустава у детей и подростков: Автореф. дис. ... канд. мед. наук. — М., 1984.
12. Стаматин С.И. и др. //Актуальные вопросы клинической и теоретической медицины. — Кишинев, 1991. — С. 114–116.
13. Франке К. //Спортивная травматология: Пер. с нем. — М., 1981.
14. Aurbrey B.J. //Curr. Opin. Rheumatol. — 1993. — Vol. 5, N 3. — P. 309–316.
15. Behfar A.S., Reflor H.I. //Orthop. Pract. — 1986. — Bd 22, N 1. — S. 27–29.
16. Casscells S.W. //Clin. Orthop. — 1979. — N 144. — P. 45–50.
17. Chatain F. et al. //Knee Surg. Sports Traum. Arthrosc. — 2001. — Vol. 9, N 1. — P. 15–18.
18. Faraj A.A., Schilders E., Martens M. //Arthroscopy. — 2000. — Vol. 16, N 8. — P. 793–795.
19. Guhl J.C. //Clin. Orthop. — 1982. — N 167. — P. 65–74.
20. Henche H.R. Die Arthroscopie des Kniegelenkes und der Menisken. — Berlin; Heidelberg; New York, 1988.
21. Saciri V., Pavlovcic V., Zupanc O., Baebler B. //J. Pediatr. Orthop. — 2001. — Vol. 10, N 4. — P. 311–314.
22. Zaman M., Leonard M.A. //Injury. — 1981. — Vol. 12, N 5. — P. 425–428.
23. Zamber R.W. et al. //Arthroscopy. — 1989. — Vol. 5, N 4. — P. 258–268.



ПОЗДРАВЛЯЕМ!

Герасима Игоревича Назаренко

с избранием членом-корреспондентом
Российской Академии Наук