тию ребенка. Соблюдение принципов этапности и комплексности лечения, тщательное предоперационное планирование, использование всего арсенала современных методик восстановительного лечения и длительное диспансерное наблюдение являются залогом достижения хороших результатов и обеспечения социальной и профессиональной реабилитации пациентов.

ЛИТЕРАТУРА

1. *Гафаров Х.З.* Лечение детей и подростков с ортопедическими заболеваниями нижних конечностей. — Казань, 1995.
2. *Казанцева Н.Д.* Артрогрипоз. Клиника и лечение. — Л., 1953.
3. *Миронов С.П., Цыкунов М.Б., Косов И.С.* //Вестн. травматол. ортопед. — 1999. — N 4. — С. 3–12.
4. *Никифорова Т.К.* Клиника и лечение врожденного множественного артрогрипоза в детском возрасте. — М., 1969.
5. *Розовская Л.Е., Тер-Егиазаров Г.М.* Артрогрипоз. — М., 1973.
6. *Тер-Егиазаров Г.М.* //Травматология и ортопедия: Руководство для врачей /Под ред. Ю.Г. Шапошникова. — М., 1997. — Т. 3. — С. 357–367.
7. *Axt M.W., Niethard F.U., Doderlein L., Weber M.* //J. Pediatr. Orthop. — 1997. — Vol. 6, N 3. — P. 179-185.
8. *Brodtkorb E., Torbergsen T., Nakken K.O. et al.* //Acta Neurol. Scand. — 1994. — Vol. 90, N 4. — P. 232-240.
9. *Shapiro F., Specht L.* //J. Bone Jt Surg. — 1993. — Vol. 75A, N 11. — P. 1699–1714.
10. *Strehl E., Vanasse M., Brochu P.* //Neuropediatrics. — 1985. — Vol. 16, N 4. — P. 225–227
11. *Sodergard J., Hakamies-Blomqvist L., Sainio K. et al.* //J. Pediatr. Orthop. — 1997. — Vol. 6, N 3. — P. 167–171.

КОРОТКИЕ СООБЩЕНИЯ

© Коллектив авторов, 2003

ОСОБЕННОСТИ ТЕЧЕНИЯ АКТИВНОЙ АНЕВРИЗМАЛЬНОЙ КИСТЫ КОСТИ В ДЕТСКОМ ВОЗРАСТЕ (ОПИСАНИЕ СЛУЧАЯ)

А.И. Снетков, З.Г. Нацвлишвили, А.К. Морозов, Г.Н. Берченко, А.Р. Франтов, Г.И. Хохриков

Центральный институт травматологии и ортопедии им. Н.Н. Приорова, Москва

Аневризмальная киста кости относится к опухолеподобным поражениям с не выясненной до конца этиологией [10, 13, 14]. До недавнего времени кисты костей у детей причисляли к опухолевым процессам [4]. А.П. Бережный [1] на основе клинико-рентгенологического изучения и анализа большого количества наблюдений пришел к заключению, что первичные кисты у детей, в том числе аневризмальные, являются дистрофическим процессом, как правило, поражают одну кость, не повреждая ростковую зону и соседние кости. Такого же мнения придерживаются и некоторые зарубежные авторы [6]. Однако в настоящее время более распространена точка зрения, согласно которой аневризмальная киста кости является реактивным процессом, развивающимся в ответ на повреждение кости [3, 5, 9, 10, 14].

В литературе имеется ряд сообщений о необычной рентгенологической картине при некоторых аневризмальных кистах (активно растущая, или агрессивная, аневризмальная киста кости, «солидный» вариант аневризмальной кисты кости), характеризующейся обширной остеолитической деструкцией одной или нескольких рядом расположенных костей, наличием мягкотканного компонента [7, 11, 12].

В отличие от многих других доброкачественных процессов, аневризмальная киста кости может распространяться из первичного очага на соседние кости [3, 10, 15]. По данным патологоанатомического отделения ЦИТО, при анализе биопсийного материала от 73 пациентов детского и подросткового возраста с диагнозом аневризмальной кисты кости позвоночника в 12,3% случаев выявлено, что патологический процесс захватывал несколько рядом расположенных позвонков [2].

Значительные сложности возникают при клинико-рентгенологической дифференциальной диагностике активно растущей аневризмальной кисты кости и гигантоклеточной опухоли, телеангиэктатического варианта остеосаркомы. Только морфологическое исследование позволяет дифференцировать эти нозологические формы. В отличие от телеангиэктатического варианта остеосаркомы, при аневризмальной кисте кости не выявляются выраженный ядерный полиморфизм, атипичный остеогенез и митозы [3, 8, 10, 14].

Нам представляется целесообразным привести описание наблюдавшегося нами случая аневризмальной кисты кости, отличающегося сложностью диагностики и потребовавшего оригинальной тактики лечения.

Больной Н., 15 лет, поступил в отделение детской костной патологии и подростковой ортопедии ЦИТО с направительным диагнозом «злокачественная опухоль лонной кости». За год до этого появилась припухлость в правой лонной области, которая постепенно увеличивалась. В одном из НИИТО при рентгенологическом обследовании выявлен очаг деструкции правой лонной кости. Произведена пункционная биопсия, по данным которой диагноз поставлен не был. Больной направлен на обследование и лечение в ЦИТО.

При поступлении жалобы на боли в правой лонной области. Клинически в этой области определяется неподвижное опухолевидное образование костной плотности. Температура над образованием повышена, кожный венозный рисунок расширен. Имеется сгибательно-приводящая контрактура в правом тазобедренном суставе, попытки движений в суставе резко болезненны. Клиническая картина была характерная для телеангиэктатического варианта остеогенной саркомы.

При лучевом обследовании (стандартная рентгенография, компьютерная томография) выявлен остеолитический очаг деструкции в верхней ветви лонной и в седалищной кости с разрушением коркового слоя и наличием мягкотканного компонента (рис. 1). Рентгенологическое заключение: аневризмальная киста или телеангиэктатический вариант остеосаркомы. С целью уточнения диагноза выполнена открытая биопсия правой лонной кости. Перед биопсией проведено измерение внутрикистного давления, которое составило 800 мм вод. ст. По данным гистологического заключения поставлен диагноз: активно растущая аневризмальная киста кости. Учитывая высокую активность кисты, выполнены три лечебные пункции очага (интервалы 7 дней) с промыванием полости кисты 5% аминокапроновой кислотой и введением 20 000 ЕД контрикала. Правый тазобедренный сустав иммобилизован тазобедренной гипсовой повязкой.

Через 1 мес у пациента появились жалобы на болезненное мочеиспускание. Клинически определялось увеличение образования в правой лонной области, увеличение паховых лимфатических узлов, которые были подвижны и безболезненны. Рентгенологически отмечено прогрессирование процесса: увеличение остеолитического очага деструкции и мягкотканного компонента с вовлечением тела подвздошной кости. Суставная поверхность вертлужной впадины местами была разрушена. Мочевой пузырь смещен кнутри, инфильтративного роста в нем не выявлено (рис. 2). Произведена рентгенография легких — данных, указывающих на метастазы, не обнаружено. Показатели общего анализа крови оставались в норме. Пересмотрены гистологические препараты — признаков злокачественного процесса не выявлено.

Принимая во внимание резкую отрицательную клинико-рентгенологическую динамику заболевания, а также его доброкачественную природу, было решено произвести хирургическое вмешательство. С учетом ожидаемой массивной кровопотери перед операцией выполнена ангиография для выявления питающего очаг сосуда и его последующей временной окклюзии с целью уменьшения кровотечения во время операции. Обнаружено, что питание очага осуществляется из бассейна внутренней подвздошной артерии, очаг состоит из четырех узлов, обильно кровоснабжаемых патологической сетью сосудов (рис. 3).

Перед выполнением окклюзии сосуда измерено внутрикистное давление — 1000 мм вод. ст. (рис. 4, *а*). Про-

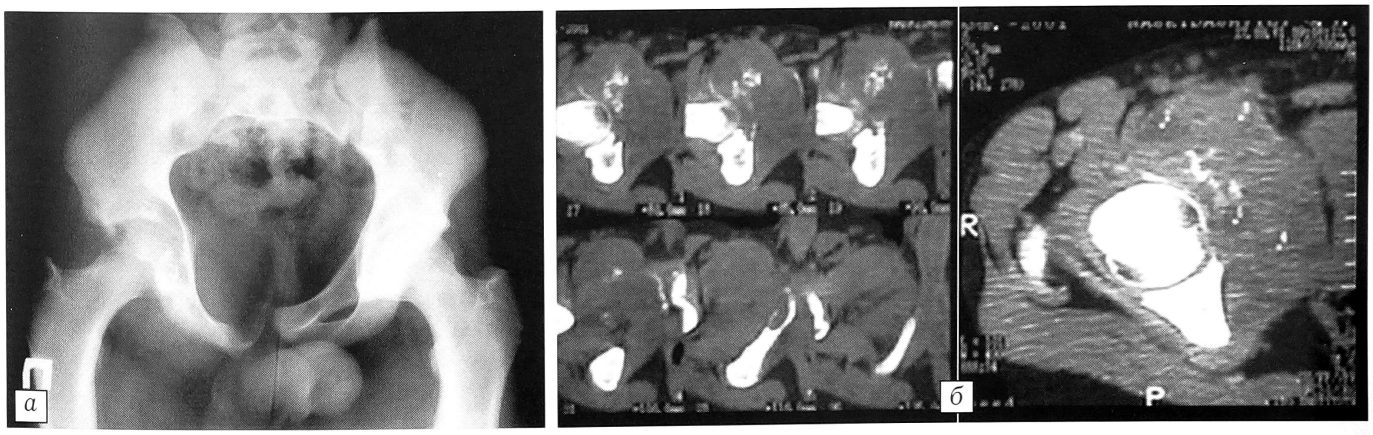

Рис. 1. Рентгенограмма таза (*а*) и компьютерная томограмма (*б*) при поступлении больного: остеолитический очаг деструкции с поражением лонной и седалищной костей справа.

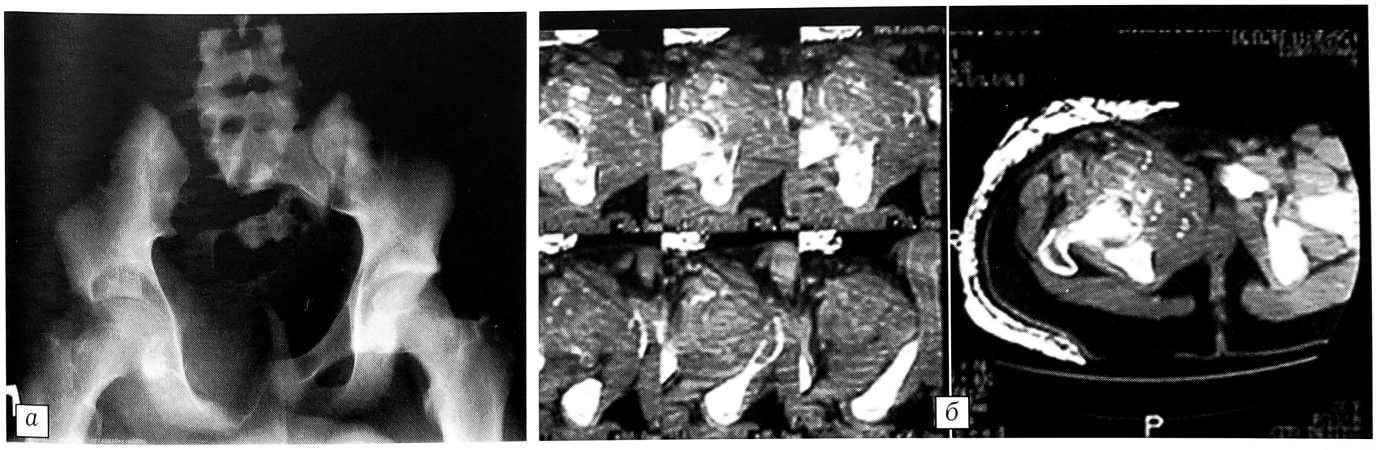

Рис. 2. Рентгенограмма таза (*а*) и компьютерная томограмма (*б*) через 1 мес: отмечается прогрессирование патологического процесса.

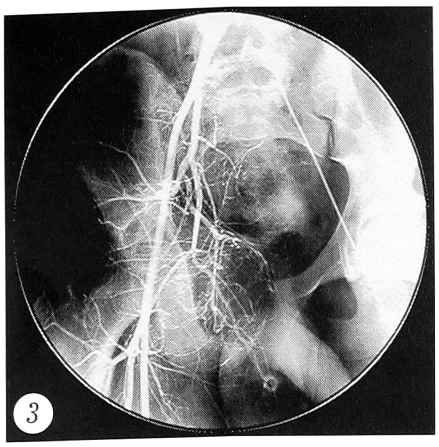

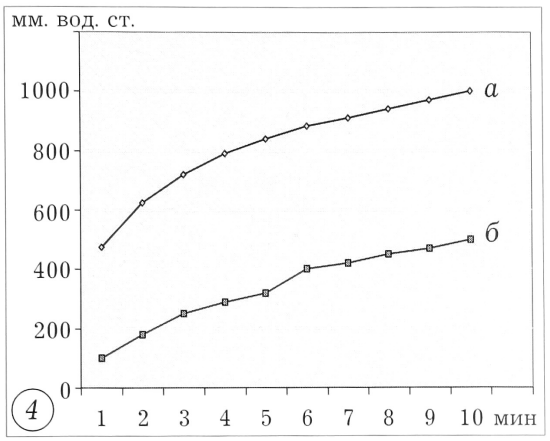

Рис. 3. Предоперационная ангиограмма: кровоснабжение очага из бассейна внутренней подвздошной артерии.

Рис. 4. Внутрикистное давление до (*а*) и после (*б*) окклюзии внутренней подвздошной артерии.

изведена временная окклюзия внутренней подвздошной артерии баллонным катетером 6,0 × 30 мм (рис. 5). Повторно измерено внутрикистное давление — 500 мм вод. ст. (рис. 4, *б*). Для выявления возможного вовлечения в патологический процесс мочевого пузыря предпринято контрастирование очага омнипаком (20 мл): стенки пузыря оказались интактными (рис. 6).

Операция выполнялась под эндотрахеальным наркозом. Доступом по гребню подвздошной кости до лонного сочленения выделен сосудисто-нервный пучок, обнажено патологическое образование синюшного цвета, которое пульсировало в области вертлужной впадины и верхней ветви лонной кости. Произведена экскохлеация оболочек кисты в области вертлужной впадины и лонной кости. Ацетабулярная хрящевая пластинка местами была перфорирована. Смоделирован каркас верхней ветви лонной кости и дна вертлужной впадины с помощью массивных поверхностно-деминерализованных перфорированных трансплантатов «перфоост». По окончании оперативного вмешательства баллонный катетер спущен, кровотечения в ране не отмечалось. Через ангиографический катетер произведен контроль правой подвздошной артерии (рис. 7).

Несмотря на окклюзию питающего сосуда, кровопотеря составила 3 л (восполнена во время операции кровезаменителями).

Удаленная при операции патологическая ткань макроскопически была представлена мягко-эластическими оболочками красно-вишневого цвета с мелкими костными включениями. При гистологическом исследовании выявлена картина аневризмальной кисты кости (рис. 8): ограниченные соединительнотканными перегородками и заполненные кровью кавернозные пространства различного размера, костные балки разной степени зрелости, остеокластоподобные клетки, полиморфные одноядерные клеточные элементы, митотически делящиеся фибробласты и остеобласты, зерна гемосидерина.

Послеоперационный период протекал без осложнений, рана зажила первичным натяжением. Больной выписан на амбулаторное лечение в тазобедренной гипсовой повязке. Иммобилизация продолжалась 3 мес.

При контрольном обследовании через 6 мес послее операции пациент жалоб не предъявляет, движения в правом тазобедренном суставе: разгибание 180°, сгибание 120°, отведение и приведение по 20° (рис 9, *а*). На рентгенограмме и компьютерной томограмме признаков рецидива нет, отмечается органотипическая перестройка трансплантатов (рис 9, *б*, *в*). При контрольной

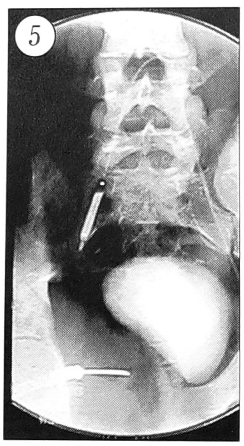

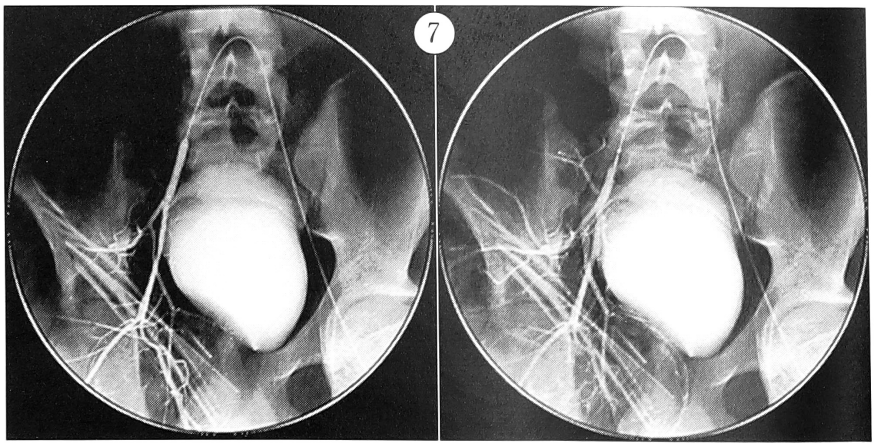

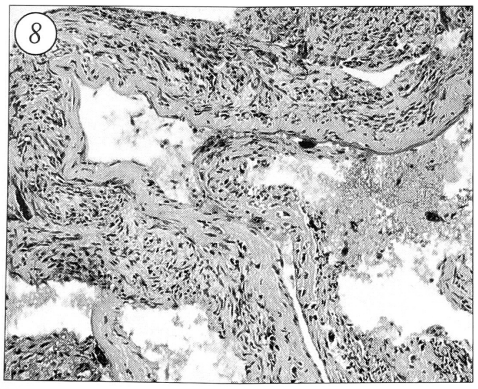

Рис. 5. Окклюзия внутренней подвздошной артерии баллонным катетером.

Рис. 6. Контрастирование очага: мочевой пузырь интактен.

Рис. 7. Баллонный катетер спущен, кровоток по внутренней подвздошной артерии сохранен.

Рис. 8. Гистологическая картина: активно растущая аневризмальная киста кости. Полости с элементами крови, разграниченные соединительнотканными перегородками, в которых видны полиморфные фибробласты, гистиоциты, отдельные остеокластоподобные клетки, остеоидные трабекулы.

Окраска гематоксилином и эозином, ув. 100.

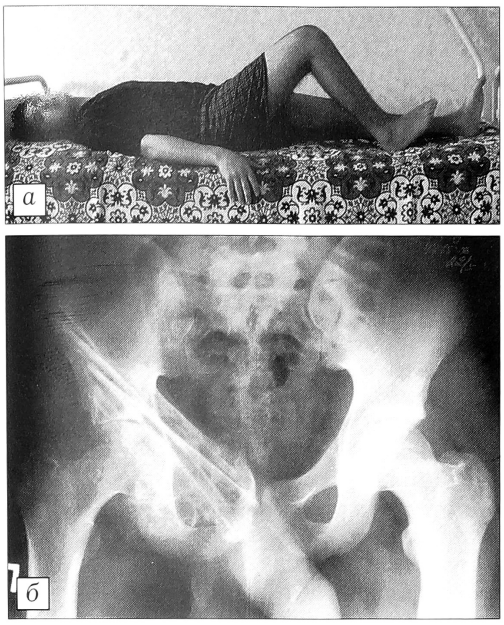

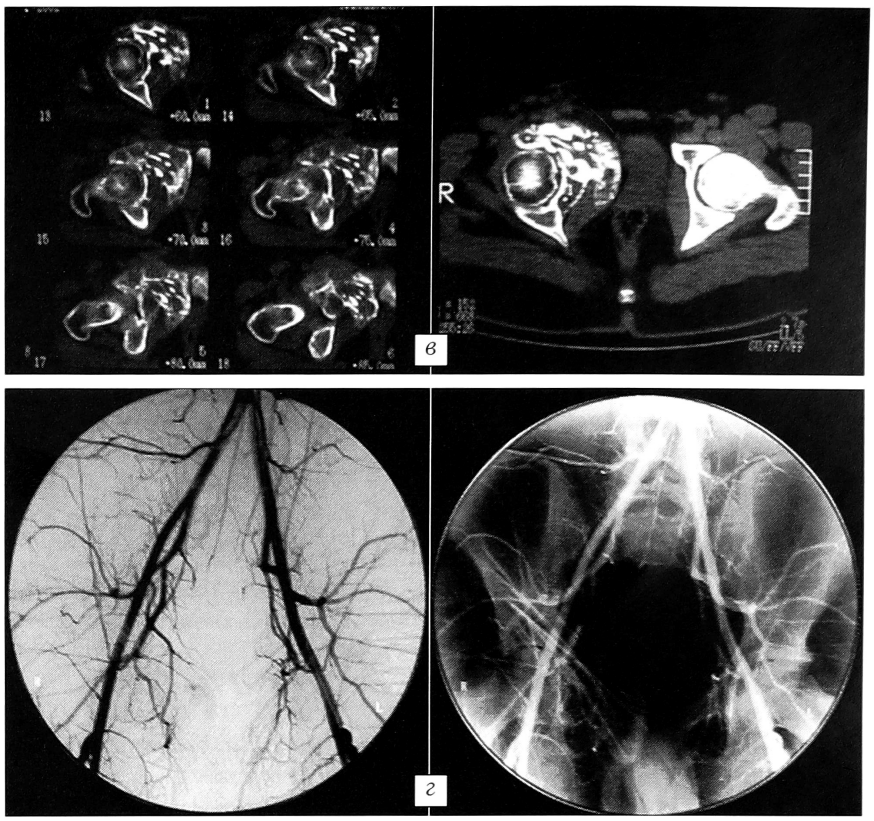

Рис. 9. Через 6 мес после операции.

а — функция правого тазобедренного сустава; *б* — рентгенограмма таза, *в* — компьютерная томограмма: рецидива нет, органотипическая перестройка трансплантатов; *г* — ангиограмма: патологической сосудистой сети нет.

ангиографии патологической сосудистой сети в области операции не выявлено (рис. 9, *г*).

Таким образом, у детей при агрессивных аневризмальных кистах (внутрикистное давление 1000 мм вод. ст.) остеолитический очаг деструкции может распространяться на соседние кости. При обширном остеолитическом деструктивном очаге с поражением нескольких костей пункционный метод лечения малоэффективен. Оправданным является хирургический метод — краевая резекция или экскохлеация. У больных с агрессивными кистами во время операции следует проводить временную окклюзию питающего патологический очаг сосуда с целью уменьшения интраоперационной кровопотери.

ЛИТЕРАТУРА

1. *Бережный А.П.* Кисты костей у детей и подростков: Автореф. дис. ... д-ра мед наук. — М., 1985.
2. *Берченко Г.Н., Морозов А.К., Нечволодова О.Л., Семенова Л.А., Франтов А.Р.* //Съезд травматологов-ортопедов России, 7-й: Тезисы докладов. — Новосибирск, 2002. — Т. 1. — С. 234–235.
3. *Берченко Г.Н.* //Патология: Руководство /Под ред. М.А. Пальцева, В.С. Паукова, Э.Г. Улумбекова. — М., 2002. — С. 565–597.
4. *Волков М.В.* Костная патология детского возраста. — М., 1968. — С. 112–157.
5. *Семенова Л.А.* Морфологические особенности аневризмальных кист костей: Автореф. дис. ... канд. мед . наук. — М., 2002.
6. *Тенилин Н.А.* Лечение костных кист у детей и подростков: Автореф. дис. ... канд. мед. наук. — Н. Новгород, 1996.
7. *Франтов А.Р.* «Солидный» вариант аневризмальной кисты кости: Автореф. дис. ... канд. мед. наук. — М., 1999.
8. *Berchenko G.N.* //Vircows Arch. — 1999. — Vol. 435, N 3. — P. 340.
9. Dabezies E., D'Ambrosia R.D., Chuinard G. //J. Bone Jt Surg. — 1982. — Vol. 64A. — P. 617–621.
10. *Dorfman H.D., Czerniak B.* Bone tumors. — Baltimore etc., 1998. — P. 855–867.
11. *Randall R.L., Nork S.E., James J.* //Clin. Orthop. — 2000. — N 370. — P. 212–218.
12. *Sanerkin N. et al.* //Cancer. — 1983. — Vol. 51, N 15. — P. 2278–2286.
13. *Schajowicz F.* Tumors and tumorlike lesions of bone. Pathology, radiology and treatment. — 2nd ed. — Berlin; Heidelberg, 1994. — P. 505–514. 14.
14. *Unni K.K.* //Dahlin's bone tumors. General aspects and data on 11,087 cases. — 5th ed. — Philadelphia, 1996. — P. 403–404.
15. *Vergel A.M., Bond J.R., Shives T.C. et al.* //Cancer. — 1992. — Vol. 69. — P. 2921–2931.