

© В.И. Кузьмин, 2003

ОПЕРАТИВНОЕ ЛЕЧЕНИЕ БОЛЬНЫХ С ПОПЕРЕЧНЫМ ПЛОСКОСТОПИЕМ, HALLUX VALGUS: ПРОЕКТИРОВАНИЕ МЕДИЦИНСКОГО ТЕХНОЛОГИЧЕСКОГО ПРОЦЕССА

В.И. Кузьмин

Медицинский центр Центрального банка Российской Федерации, Москва

На основе большого клинического опыта (свыше 1600 пациентов) разработан медицинский технологический процесс оперативного лечения больных с поперечным плоскостопием и создана технологическая карта для его практической реализации, включающая амбулаторно-диагностический, стационарный и восстановительный этапы. Представлена технологическая карта стационарного этапа, апробированная при лечении 50 больных. Применение разработанной технологии позволило выбрать адекватный объем оперативного вмешательства, создать условия для ранней активизации больных, что дало возможность сократить продолжительность стационарного этапа без снижения качества лечения.

On the base of great clinical experience (over 1600 patients) medical technology for the surgical treatment of patients with transverse platypodia and technologic cards for its practical application have been worked out. These cards include ambulatory diagnostic, hospitalization and rehabilitation periods. Technologic card for hospitalization period which was applied during the treatment of 50 patients is presented. Use of elaborated technology allowed to choose the adequate volume of surgical intervention, accelerate patient's activization that gave the possibility to shorten the hospitalization period without decrease of treatment quality.

В обеспечении опоры и передвижения стопе принадлежит чрезвычайно важная роль. Нарушение целостности ее структур, а также различные деформации приводят к нарушению статодинамической функции нижней конечности. К наиболее распространенным видам патологии стопы относятся поперечное плоскостопие, его следствие hallux valgus, молоткообразная и когтеобразная деформация других пальцев. В патогенезе поперечного плоскостопия большинство как отечественных, так и зарубежных авторов основным считают расплывание переднего отдела за счет медиального отклонения I плюсневой кости, иногда в сочетании с латеральным отклонением V плюсневой кости, а также веерообразное расхождение всех плюсневых костей. Оперативное лечение должно быть направлено на максимальное и целесообразное устранение всех компонентов деформации [4].

Для лечения поперечного плоскостопия предложено более 300 методик оперативных вмешательств. Многие из них как самостоятельные операции не могут обеспечить устранения этой сложной деформации. Тем не менее они до сих пор нередко применяются врачами из-за их простоты и получения хорошего ближайшего косметического результата [2]. Реконструктивные операции сложны в исполнении и требуют от ортопеда определенного опыта, но они эффективны и практически исключают рецидив деформации. В последние годы в ведущих ортопедических клиниках предложен ряд реконструктивных операций по поводу попе-

речного плоскостопия, которые имеют свои преимущества и недостатки.

Анализ литературы и практический опыт свидетельствуют о том, что качество и эффективность лечения пациентов с поперечным плоскостопием далеко не всегда отвечают современным требованиям. Как показывают результаты исследований, исходы лечения и его качество на 85% определяются соблюдением оптимальной и практически отработанной медицинской технологии и лишь на 15% — квалификацией медицинского персонала. Дополнительные расходы, связанные с недостаточным качеством лечения и его неудовлетворительными исходами, составляют в медицинских учреждениях более половины от общих затрат. Магистральным направлением улучшения качества лечения больных с рассматриваемой патологией является проектирование медицинских технологических процессов [7, 8], внедрение их в практическое здравоохранение и строгий контроль выполнения.

Медицинский технологический процесс — это система взаимосвязанных минимально необходимых, но достаточных и научно обоснованных лечебно-диагностических мероприятий, выполнение которых позволяет наиболее рациональным образом провести лечение и обеспечить максимальное соответствие его реальных исходов научно прогнозируемым результатам. Медицинский технологический процесс складывается из трех взаимосвязанных компонентов — структуры, процесса и результата. Структура — это элементы, способствующие диагностике и лечению больных: ресур-

сы, оборудование, его количество и качество, а также квалификация медицинского персонала. *Процесс лечения* — функции, выполняемые медицинским персоналом, включая оценку исходного состояния организма, определение показаний к конкретным видам лечения, технические аспекты проведения лечения, профилактику и устранение осложнений. *Результат* — это ближайший и отдаленный исход лечения, а также долгосрочный прогноз состояния здоровья.

Контроль за течением медицинского технологического процесса осуществляется с помощью индикаторов и контрольных точек. *Индикатор* — это точно определенная измеряемая величина, связанная со структурой, процессом и результатом и отвечающая следующим требованиям: объективность, специфичность, клиническая обоснованность, отношение к данной области медицины и конкретным аспектам диагностики и лечения. *Контрольные точки* — характерные участки, в которых достоверно наиболее часто возникают системные (связанные с неправильной организацией работы) отклонения процесса от проекта, требующие анализа проведенных мероприятий.

На основе опыта оперативного лечения более 1600 больных с поперечным плоскостопием [3] разработан медицинский технологический процесс, целью которого является повышение качества лечения данной патологии. Практическая реализа-

ция технологического процесса осуществляется с помощью «Технологической карты клинического пути лечения больных с поперечным плоскостопием». В карте представлены три этапа оказания медицинской помощи: амбулаторно-диагностический, стационарный и восстановительный. Для каждого из этих этапов разработана отдельная технологическая карта.

В настоящей работе мы остановимся на стационарном этапе лечения. Технологическая карта стационарного этапа оперативного лечения больных с поперечным плоскостопием (см. с. 69) предусматривает выполнение адекватного объема хирургического вмешательства, определяемого на основе клинико-рентгенологической оценки анатомо-функционального состояния стопы [6, 11]. В предлагаемый комплекс оперативных вмешательств включены наиболее эффективные и целесообразные методики, используемые в ведущих клиниках нашей страны и за рубежом, описанные в клинических руководствах и авторитетных журналах и адаптированные к нашим условиям.

Разработанная технология применена при лечении 50 больных. Всем пациентам оперативное лечение проведено на обеих стопах (100 операций) в соответствии с показаниями (см. схему). Возраст больных составлял от 25 до 65 лет.

У 15 пациентов на 30 стопах с I степенью hallux valgus и значительной деформацией головки

Схема. Комплекс оперативных вмешательств при поперечном плоскостопии, hallux valgus (HV)

Hallux valgus	Оперативные вмешательства
I степень — угол HV <30° — угол между I и II плюсневными костями <13°	Операция Шеде Удаление костно-хрящевых разрастаний с головки V плюсневой кости Мобилизация сесамовидных костей Мобилизация основания основной фаланги I пальца Оперативные вмешательства на дистальном отделе I плюсневой кости: шеврон-остеотомия
II степень — угол HV <40° — угол между I и II плюсневными костями >13°	Операция Шеде Удаление костно-хрящевых разрастаний с головки V плюсневой кости Мобилизация сесамовидных костей Вмешательства на основной фаланге I пальца: — внесуставная резекция — операция Брандеса (при технических трудностях) Оперативное вмешательство на проксимальном отделе I плюсневой кости: остеотомия по ЦИТО Фиксация плюсневых костей лавсановой лентой по Климову
III степень — угол HV >40° — угол между I и II плюсневными костями >20°	Операция Шеде Мобилизация сесамовидных костей Вмешательства на основной фаланге I пальца: — внесуставная резекция — операция Брандеса (при технических трудностях) Оперативные вмешательства на проксимальном отделе I плюсневой кости или плюснеклиновидном суставе: — остеотомия по ЦИТО — операция Альбрехта—Юсевича при длинной I плюсневой кости Фиксация плюсневых костей лавсановой лентой по Климову При недостаточной эффективности одной остеотомии I плюсневой кости — сочетание двух остеотомий на разных уровнях: остеотомия по ЦИТО и шеврон-остеотомия

ТЕХНОЛОГИЧЕСКАЯ КАРТА

стационарного этапа клинического пути больного с поперечным плоскостопием, hallux valgus

СТРУКТУРА	ПРОЦЕСС	РЕЗУЛЬТАТ
Операционная (операция выполняется в день поступления больного либо на следующий день)	<p>Реконструктивная операция — комплекс оперативных вмешательств, направленных на устранение компонентов деформации переднего отдела стопы. Характер и объем операции зависят от числа и степени выраженности компонентов деформации (см. схему).</p> <p>Цель — использование оперативных элементов, позволяющих максимально устранить компоненты деформации, исключить возможность ее рецидива, а также создать условия для ранней активизации больного (устранение внутреннего отклонения I плюсневой кости, восстановление конгруэнтности в первом плюснефаланговом суставе, улучшение соотношения суставных поверхностей плюсне-сесамовидного сустава, стабильная фиксация зоны остеотомии, сохранение передне-внутренней точки опоры стопы)</p> <p><i>1-я контрольная точка:</i></p> <ul style="list-style-type: none"> — в достаточной ли мере выполнен предполагавшийся объем операции — стабилен ли остеосинтез визуально (по показаниям проведение рентгенографии во время операции) — имелись ли отклонения от плана в ходе операции 	Контроль эффективности операции: визуально отсутствует hallux valgus, уменьшена распластанность переднего отдела стопы
Перевод из операционной в палату отделения (в день операции)	<p>Возвышенное положение конечности (лечение положением)</p> <p>Криотерапия (пузырь со льдом на тыльную поверхность стоп)</p> <p>Назначение при болях анальгетиков (наркотического или ненаркотического ряда по показаниям)</p> <p>Заполнение «Карты болевого аудита»</p> <div style="border: 1px solid black; padding: 5px; margin: 5px 0;"> <p style="text-align: center;">0 1 3 4 5 6 7 8 9 10</p> <p style="text-align: center;">Нет боли Нестерпимая боль</p> </div>	<p>Профилактика боли и уменьшение отека</p> <p>Купирование болевого синдрома</p> <p>Оценка уровня боли пациентом</p>
1-е сутки после операции	<p>К рекомендациям 1-го дня добавляется проведение контрольной рентгенографии стоп в двух проекциях</p> <p><i>2-я контрольная точка</i></p> <p>Оценка эффективности операции:</p> <ul style="list-style-type: none"> — клинические показатели — рентгенологические показатели 	<p>Визуально компоненты деформации отсутствуют</p> <p>Индикаторы качества</p> <ul style="list-style-type: none"> — угол hallux valgus (в норме до 15°), угол между осевыми линиями I и II плюсневых костей (в норме до 10°) <p>Стабильность в зоне остеотомии I плюсневой кости</p>
2-е сутки после операции	<p>Оценка эффективности лечения</p> <p>Критерии эффективного лечения, позволяющие решать вопрос об активизации больного:</p> <ul style="list-style-type: none"> уменьшение болевого синдрома в покое до 2–3 баллов по «Карте болевого аудита» уменьшение отека отсутствие признаков воспаления стабильность остеосинтеза по данным рентгенографии наличие послеоперационной обуви или специальных ортезов для стоп <p>Критерии необходимости изменения тактики лечения:</p> <ul style="list-style-type: none"> сохранение выраженного болевого синдрома, отека нестабильность в зоне остеотомии явления воспаления (клинически и по анализу крови) 	<p>Планируется разрешение нагрузки на стопы — передвижение в пределах палаты для самообслуживания</p> <p>Продление госпитального этапа:</p> <ul style="list-style-type: none"> — постельный режим на 3–5 дней — продолжение иммобилизации — назначение противовоспалительной или антибактериальной терапии (по показаниям)
3-и сутки после операции	<p><i>3-я контрольная точка</i></p> <p>Критерии завершения госпитального этапа технологического процесса:</p> <ul style="list-style-type: none"> эффективно проведенная операция ранний послеоперационный период без осложнений достигнуто минимально необходимое для самообслуживания восстановление опорной функции стоп (с учетом оценки болевого синдрома по «Карте болевого аудита» — до 4–5 баллов) оптимальные социально-бытовые условия 	Перевод на этап восстановления функции (выписка из стационара в конце 3-го или на 4-й день). Обеспечение больного «Памяткой пациенту, выписанному из стационара после реконструктивной операции на переднем отделе стоп» и «Программой физической нагрузки после операции»

I плюсневой кости (угол *hallux valgus* от 24 до 28°, угол между осевыми линиями I и II плюсневых костей 11–12°) выполнена шеврон-остеотомия I плюсневой кости с фиксацией зоны остеотомии спицей (у 2) или лавсановой лентой по Климову (у 13). У 25 больных со II степенью поперечного плоскостопия (угол *hallux valgus* от 34 до 39°, угол между осевыми линиями I и II плюсневых костей 14–19°) и у 10 пациентов с III степенью (угол *hallux valgus* от 41 до 45°, угол между осевыми линиями I и II плюсневых костей 21–25°) произведена реконструктивная операция по методике ЦИТО с различными модификациями. В качестве фиксатора также применена лавсановая лента по Климову.

В результате проведенных реконструктивных операций у всех больных удалось полностью устранить вальгусную деформацию I пальца и корригировать внутреннее отклонение I плюсневой кости до нормы, восстановить конгруэнтность в первом плюснефаланговом суставе, улучшить положение сесамовидных костей.

Для создания покоя после операции в первые 3–5 сут больным назначали ортезы из пластического материала. Применение в качестве фиксатора лавсановой ленты позволяло надежно стабилизировать зону остеотомии I плюсневой кости и рано приступить к восстановлению функции первого плюснефалангового сустава. Погружные металлические конструкции (скобки, винты) также обеспечивают стабильную фиксацию в зоне остеотомии, но являются противопоказанием к проведению физиотерапии на восстановительном этапе лечения и требуют повторного оперативного вмешательства для их удаления, что в целом удлиняет сроки временной нетрудоспособности пациентов.

При послеоперационном ведении больных и определении сроков выписки из стационара учитывали клинико-рентгенологические данные и показатели осуществлявшегося мониторинга боли [5]. На этапе разработки технологии лечения первым 15 пациентам с различной степенью *hallux valgus* и разным объемом выполненного хирургического вмешательства осевую нагрузку на стопы разрешали на 5-й день после операции в специальной послеоперационной обуви. Швы снимали на 12-й день и на 13-й день выписывали больных из стационара в реабилитационной обуви с манжетами на переднем отделе стоп. Эта группа пациентов была контрольной при проведении исследования по применению болевого аудита в процессе расширения нагрузки в послеоперационном периоде и определению оптимальных сроков стационарного лечения. Анализ клинико-рентгенологических данных и показателей «Карт болевого аудита» выявил целесообразность сокращения сроков начала осевой нагрузки на стопы и выписки из стационара.

Вторая группа — 35 пациентов были активизированы на 3-и сутки после операции и на 4-е сутки

выписаны из стационара в послеоперационной обуви для дальнейшей адаптации стоп к нагрузкам в домашних условиях под наблюдением травматолога поликлиники. Все больные были снабжены методическими рекомендациями по физической нагрузке на стопы в послеоперационном периоде и «Памяткой больному, выписанному из стационара». В процессе активизации у пациентов не отмечено увеличения отеков на стопах, инфекционно-воспалительных осложнений, расхождения краев ран, вторичного смещения костей в зоне остеотомии, прорезывания фиксирующей лентой I и V плюсневых костей.

За последние годы значительно увеличилась обращаемость для оперативного лечения молодых пациенток с I степенью *hallux valgus* в сочетании с деформацией головки I плюсневой кости. Опыт применения реконструктивной операции с шеврон-остеотомией I плюсневой кости (рис. 1, 2) у 15 больных позволяет нам рекомендовать ее как малотравматичное и эффективное вмешательство. Сроки временной нетрудоспособности после этой операции составляют от 3 до 4 нед — в зависимости от профессии больного. Условием успешного проведения данной операции является наличие осцилляторной пилы для выполнения V-образной остеотомии (применение долот чревата расколом I плюсневой кости, который требует дополнительной фиксации и, следовательно, удлиняет сроки лечения).

Клинический пример. Больная П., 24 лет, по профессии кассир, поступила в Медицинский центр с жалобами на боли в стопах, деформацию I пальцев. В течение 5 лет лечилась консервативно в поликлинике по поводу поперечного плоскостопия. В последние 2 года деформация области первых плюснефаланговых суставов увеличилась, усилились боли, стала деформироваться модельная обувь. При поступлении: клинически — *hallux valgus* I степени, деформация тканей в области головок I плюсневых костей, II–V пальцы не деформированы; рентгенологически — угол *hallux valgus* 28°, угол между осевыми линиями I и II плюсневых костей 12° (рис. 3, а).

С учетом имеющихся компонентов деформации произведены реконструктивные операции на передних отделах стоп в соответствии с разработанным комплексом оперативных вмешательств при поперечном плоскостопии, *hallux valgus* (см. схему). Выполнены: операция Шедде с мобилизацией сесамовидных костей и основания основной фаланги, дистальная шеврон-остеотомия I плюсневой кости осцилляторной пилой, удалены костно-хрящевые разрастания с головки V плюсневой кости, сформирован внутренний фиксатор по Климову лавсановой лентой. В результате операции уменьшилась расплас-

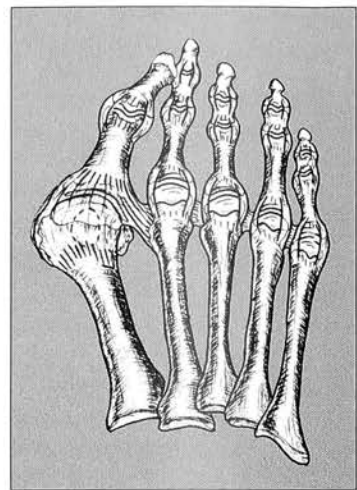


Рис. 1. Поперечное плоскостопие, *hallux valgus* (схема).

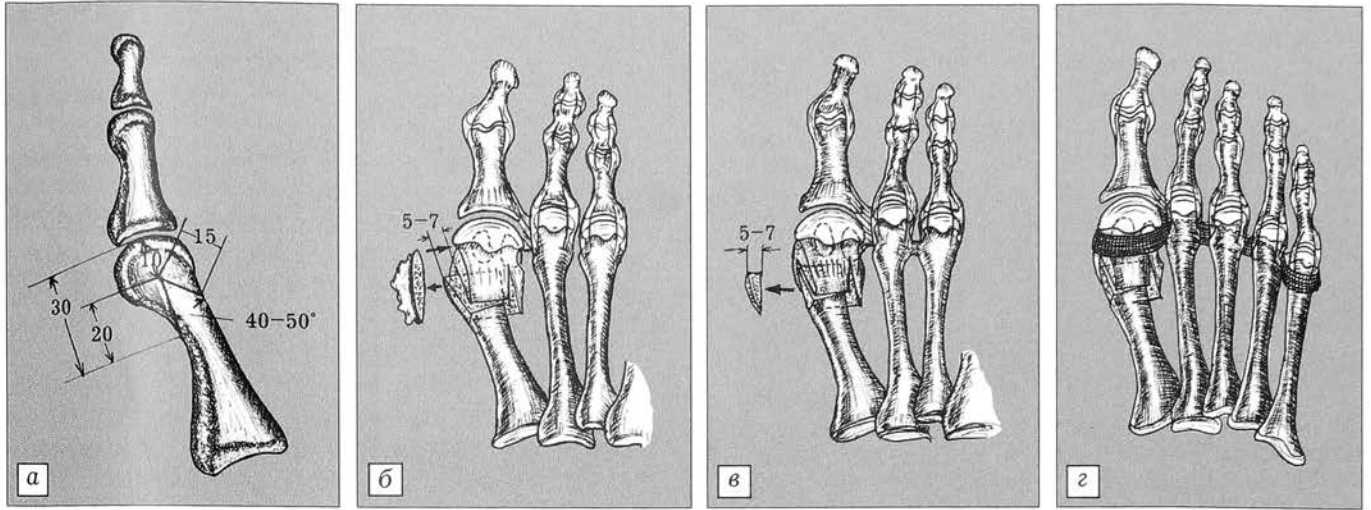


Рис. 2. Реконструктивная операция с шеврон-остеотомией I плюсневой кости.

а — выполнение шеврон-остеотомии I плюсневой кости; б — смещение головки I плюсневой кости после шеврон-остеотомии; в — резекции выступающего фрагмента метаэпифиза I плюсневой кости после смещения головки; з — фиксация плюсневых костей лавсановой лентой по Климову.

танность переднего отдела стоп, устранена вальгусная деформация I пальцев.

На 3-й день после операции показатели болевого аудита снизились с 8 до 4 баллов и пациентке была разрешена осевая нагрузка на стопы в послеоперационной обуви с тугим бинтованием передних отделов стоп и марлевым вкладышем между I и II пальцами. На 4-й день после операции больная полностью обслуживала себя, передвигалась в пределах отделения, что позволило выписать ее домой для амбулаторного проведения восстановительного этапа лечения. Через 3 нед приступила к работе по своей профессии.

Исход лечения через 2 года: клинически вальгусная деформация I пальцев стоп не определяется, разгибание I пальцев в норме (рис. 3, б, в); на рентгенограмме

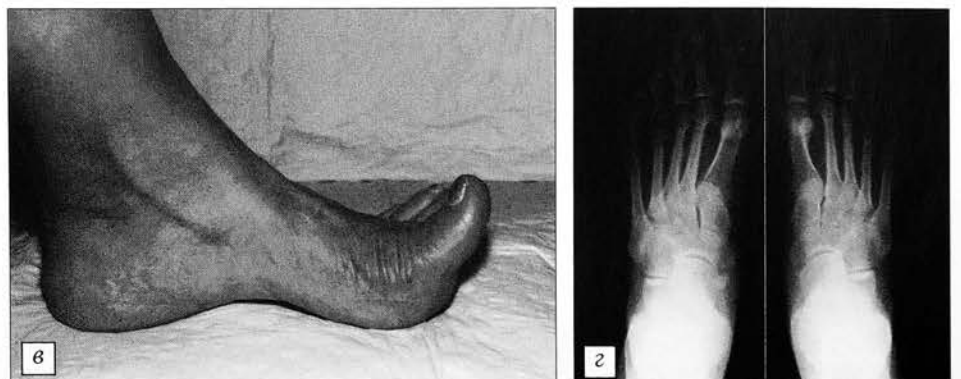
угол hallux valgus 8°, угол между осевыми линиями I и II плюсневых костей 9° (рис. 3, г).

Заключение. Разработка медицинского технологического процесса позволила стандартизировать объем оперативного вмешательства, определить оптимальные сроки активизации и длительность пребывания пациентов в стационаре, избежать нежелательных отклонений в процессе лечения. «Технологическая карта» является инструментом управления и контроля за медицинским технологическим процессом в целях повышения качества медицинской помощи.

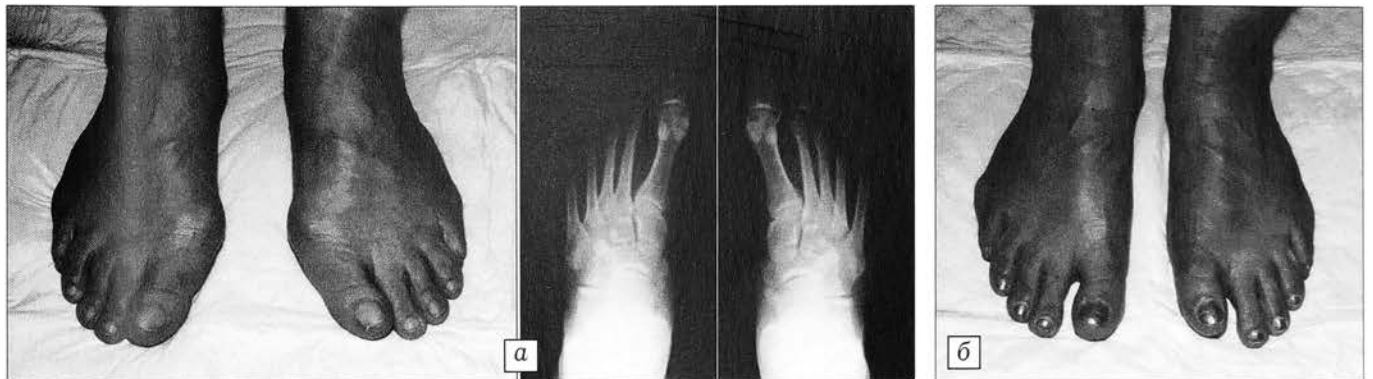

Рис. 3. Больная П. Диагноз: поперечное плоскостопие, hallux valgus I степени.

а — вид и рентгенограмма стоп до операции; б — вид стоп, в — разгибание I пальца, г — рентгенограмма стоп через 2 года после операции.



ЛИТЕРАТУРА

1. Буали Н.М. Хирургическое лечение вальгусной деформации первых пальцев: Автореф. дис. ... канд. мед. наук. — М., 1998.
2. Истомина И.С. Ошибки и осложнения при оперативном лечении статических деформаций переднего отдела стоп, профилактика и лечение: Автореф. дис. ... канд. мед. наук. — М., 1980.
3. Истомина И.С., Кузьмин В.И., Левин А.Н. //Вестн. травматол. ортопед. — 2000. — N 1. — С. 55-60.
4. Крамаренко Г.Н. Статические деформации стоп: Автореф. дис. ... д-ра мед. наук. — М., 1970.
5. Кузьмин В.И. //Вестн. травматол. ортопед. — 2002. — N 2. — С. 38-42.
6. Методика обследования, диагностика и ортопедическое снабжение при статических деформациях стоп: Метод. рекомендации. — Харьков, 1984.
7. Миронов С.П., Назаренко Г.И., Полубенцева Е.И., Черкашов А.М., Кузьмин В.И. //Вестн. травматол. ортопед. — 2000. — N 3. — С. 3-13.
8. Назаренко Г.И., Полубенцева Е.И. Управление качеством медицинской помощи. — М., 2000.
9. Савинцев А.М. Хирургическая коррекция молоткообразной деформации пальцев в комплексном лечении поперечного плоскостопия: Автореф. дис. ... канд. мед. наук. — СПб, 1992.
10. Шевцов В.И., Исмаилов Г.Р., Козьмина Т.Е., Гохаева А.Н. //Гений ортопедии. — 1999. — N 2. — С. 105-108.
11. Kitaoka H.B. //Foot Ankle Int. — 1997. — Vol. 18, N 3. — P. 187-188.
12. Lowell B., Gill H., David M. et al. //J. Bone Jt Surg. — 1997. — Vol. 79A, N 10. — P. 1510-1518.
13. Zembsch A., Trnka H., Ritschl P. //Clin. Orthop. — 2000. — N 376. — P. 183-194.

НАУЧНО-ПРАКТИЧЕСКИЕ ФОРУМЫ В РОССИИ

(из Бюллетеня форумов, конгрессов, съездов, конференций, симпозиумов и других научных мероприятий по медицинским проблемам на 2003 год Российской академии медицинских наук)

Научно-практическая конференция «Роль лучевой терапии в развитии органосохраняющих методов лечения при злокачественных новообразованиях»

Октябрь (2 дня)
Обнинск, Калужская обл.

Информация:

249036, Обнинск, Калужская обл., ул. Королева, 4, МРНЦ РАМН

Тел.: (08439) 7 23 21

117839, Москва, ул. Профсоюзная, 86, РНЦ рентгенодиагностики Минздрава России

Тел.: 128 33 80

115522, Москва, Пролетарский пр-т, 15/6, к. 2, Ассоциация медицинских физиков России

Тел.: 321 11 13

Обнинск, Калужская обл., Российская ассоциация рентгенологов, Российская ассоциация терапевтов-радиологов-онкологов

Тел.: (08439) 7 20 09

Патогенез и патологическая анатомия критических, терминальных и постреанимационных состояний

Октябрь (1 день)

Москва

Информация

103031, Москва, ул. Петровка, 25, стр. 2, ГУ НИИ общей реаниматологии РАМН

Тел.: 200 27 08, 289 96 77

Факс: 209 96 77

e-mail: niiogramn@mediann.ru

Тяжелая травма и массивная кровопотеря. Патогенез и лечебные мероприятия

Ноябрь (1 день)

Москва

Информация:

103031, Москва, ул. Петровка, 25, стр. 2, ГУ НИИ общей реаниматологии РАМН

Тел.: 200 27 08, 289 96 77

Факс: 209 96 77

e-mail: niiogramn@mediann.ru

Медицина катастроф

Декабрь (5 дней)

Новокузнецк

Информация:

654056, Новокузнецк, ул. Бардина, 28, ГУ НИИ общей реаниматологии РАМН

Тел.: (3843) 46 41 21

Факс: 46 41 21

4-й Российский научный форум «Скорая помощь-2003»

30 сентября-3 октября (4 дня)

Москва

Информация:

119415, Москва, пр-т Вернадского, 37, к. 2, ЦДХ на Крымском валу, РАМН, Национальное научно-практическое общество скорой медицинской помощи, ЗАО «МОРАГ Экспо»
Тел./факс: 938 29 17/18; 938 92 11/12
e-mail: expo@morag.ru

5-й Конгресс Российского артроскопического общества «Современная реконструктивно-восстановительная артроскопия и ортопедия»

Сентябрь (3 дня)

Санкт-Петербург

Информация:

192242, С-17, Санкт-Петербург, ул. Будапештская, 3, СЗО РАМН, НИИ скорой помощи им. И.И. Джанелидзе Минздрава России

Тел.: (812) 174 86 75

Российская научно-практическая конференция с международным участием «Клинические и теоретические аспекты острой и хронической боли»

Май (3 дня)

Нижний Новгород

Информация:

125315, Москва, Балтийская, 8, НИИ общей патологии и патофизиологии РАМН

Тел.: 151 47 20, 155 47 09

603005, Н. Новгород, пл. Минина и Пожарского, 10/1, НГМА Минздрава России

Тел.: (8312) 39 09 43

603000, Н. Новгород, Нижневолжская набережная, 1, Военно-медицинский институт Федеральной пограничной службы РФ

Тел.: (8312) 38 95 67

6-я Юбилейная Всероссийская конференция «Инфекция в хирургии. Современные технологии в диагностике и лечении»

Октябрь (2 дня)

Москва

Информация:

113811, Москва, ул. Б. Серпуховская, 27, Институт хирургии им. А.В. Вишневского РАМН

Тел.: 236 65 65, 236 63 76

Факс: 237 08 14

Шокогенная травма и травматическая болезнь (к 80-летию проф. С.Л. Селезнева)

Ноябрь (2 дня)

Санкт-Петербург

Информация:

192242, С-17, Санкт-Петербург, ул. Будапештская, 3, СЗО РАМН, НИИ скорой помощи им. И.И. Джанелидзе Минздрава России

Тел.: (812) 174 86 75