

DOI: <https://doi.org/10.17816/vto629012>

Кифосколиотические деформации позвоночника, ассоциированные с высоким риском развития неврологического дефицита. Обзор литературы

А.Г. Назаренко, А.А. Кулешов, И.М. Милица, М.С. Ветрилэ, И.Н. Лисянский, С.Н. Макаров

Национальный медицинский исследовательский центр травматологии и ортопедии им. Н.Н. Приорова, Москва, Россия

Аннотация

Представлен обзор литературы, посвящённой кифосколиотическим деформациям с высоким риском грубого первичного неврологического дефицита. Обзор носит интегративный характер и проведён с использованием баз данных медицинской литературы и поисковых ресурсов PubMed, Google Scholar и eLibrary. В обзоре затронуты следующие аспекты: этиология и патогенез неврологического дефицита, вызванного естественным течением деформации, основные принципы и направления хирургического лечения неврологически осложнённых деформаций позвоночника. В научной литературе описаны основные механизмы развития неврологического дефицита: механическая компрессия спинного мозга и его тракция, нарушение кровообращения на вершине деформации. Методы хирургического лечения неврологически осложнённых кифотических и сколиотических деформаций менялись согласно развитию инструментария и подходов в вертебродологии. В первой половине XX века были описаны различные методы декомпрессии позвоночного канала, такие как ламинэктомия, косттрансверзэктомия, мобилизация спинного мозга и моделирование позвоночного канала. Развитие и активное применение во второй половине XX века в практике инструментария (субламинарные крючки, транспедикулярные винты) позволило выполнять одновременно с декомпрессией позвоночного канала фиксацию, стабилизацию и коррекцию деформации позвоночника. Сочетание различных методов стабилизации и коррекции деформации с одновременной декомпрессией позвоночного канала обеспечивает условия для восстановления функции повреждённого спинного мозга, приводя к регрессу неврологического дефицита и недопущению тяжёлой инвалидизации пациента.

Ключевые слова: кифоз; сколиоз; неврологический дефицит; вертебротомия; декомпрессия.

Как цитировать:

Назаренко А.Г., Кулешов А.А., Милица И.М., Ветрилэ М.С., Лисянский И.Н., Макаров С.Н. Кифосколиотические деформации позвоночника, ассоциированные с высоким риском

развития неврологического дефицита. Обзор литературы // Вестник травматологии и ортопедии им. Н.Н. Приорова. 2024. Т. 31, № 3. С. XXX–XXX.

DOI: <https://doi.org/10.17816/vto629012>

Рукопись получена: 12.03.2024

Рукопись одобрена: 08.04.2024

Опубликована online: 13.08.2024

Accepted for publication

DOI: <https://doi.org/10.17816/vto629012>

Kyphoscoliotic spinal deformities associated with high risk of developing neurological deficits. Literature review

Anton G. Nazarenko, Alexander A. Kuleshov, Igor M. Militsa, Marchel S. Vetrile,
Igor N. Lisyansky, Sergey N. Makarov

N.N. Priorov National Medical Research Center of Traumatology and Orthopedics, Moscow, Russia

Abstract

A review of the literature on kyphoscoliotic deformities with a high risk of severe primary neurological deficit is presented. The review is integrative in nature and was conducted using databases of medical literature and search resources PubMed, Google Scholar and eLibrary. The review covers the following aspects: the etiology and pathogenesis of neurological deficits caused by the natural course of deformation, the basic principles and directions of surgical treatment of neurologically complicated spinal deformities. The scientific literature describes the main mechanisms of neurological deficit development: mechanical compression of the spinal cord and its traction, circulatory disorders at the apex of deformation. The methods of surgical treatment of neurologically complicated kyphotic and scoliotic deformities have changed according to the development of tools and approaches in vertebratology. In the first half of the 20th century, various methods of decompression of the spinal canal were described, such as laminectomy, bone transfersectomy, spinal cord mobilization and spinal canal modeling. The development and active use in the second half of the 20th century in the practice of intramentry (sublaminar hooks, transpedicular screws) made it possible to perform fixation, stabilization and correction of spinal deformity simultaneously with decompression of the spinal canal. The combination of various methods of stabilization and correction of deformity with simultaneous decompression of the spinal canal provides conditions for restoring the function of the damaged spinal cord, leading to regression of neurological deficit and preventing severe disability of the patient.

Keywords: kyphosis; scoliosis; neurological deficit; vertebrotoomy; decompression.

To cite this article:

Nazarenko AG, Kuleshov AA, Militsa IM, Vetrile MS, Lisyansky IN, Makarov SN. Kyphoscoliotic spinal deformities associated with high risk of developing neurological deficits. Literature review.

N.N. Priorov Journal of Traumatology and Orthopedics. 2024;31(3):XXX–XXX.

DOI: <https://doi.org/10.17816/vto629012>

Received: 12.03.2024

Accepted: 08.04.2024

Published online: 13.08.2024

Accepted for publication

Введение

Сколиотические и кифотические деформации позвоночника при естественном течении прогрессируют, приводя не только к нарушению глобальных параметров баланса и биомеханики позвоночника, но и к нарушению неврологического статуса. Сочетание сколиотической и кифотической деформации в литературе встречается под термином «кифосколиоз» [1].

Одной из важных проблем естественного течения деформаций позвоночника являются манифестация и прогрессирующие развитие дисфункции спинного мозга, клинически проявляющиеся неврологическим дефицитом. Неврологический дефицит, связанный с деформацией позвоночника, может быть малозаметным в клинической картине [2].

Несмотря на усовершенствование хирургических методов лечения деформаций позвоночника с компрессией спинного мозга, оптимальный хирургический подход к деформациям с высоким риском развития неврологического дефицита остаётся спорным.

Методология поиска источников

Исследование представлено интегративным обзором литературы. Проведено с использованием баз данных медицинской литературы и поисковых ресурсов PubMed, Google Scholar и eLibrary по ключевым словам «neurological deficit», «myelopathy», «neurologically complicated deformities». Проанализировано 180 исследований. Все исследования в литературе представлены единичными наблюдениями или сериями клинических случаев в формате «случай-контроль», что говорит о высокой актуальности и недостаточной разработанности данной темы. За последние 5 лет было опубликовано 17 работ по данной тематике.

Обсуждение

Патогенез неврологического дефицита

Патогенез неврологического дефицита у больных с деформациями позвоночника является не до конца изученным. В научной литературе, как отечественной, так и зарубежной, описывают ряд основных механизмов: механическую компрессию спинного мозга на вершине деформации, повреждение спинного мозга в результате его механического растяжения, а также их сочетания. Сочетание механической компрессии и тракции спинного мозга в условиях кифосколиотической деформации приводит к нарушению кровообращения в спинном мозге [3].

Кифотические деформации позвоночника встречаются реже, чем сколиотические, но при этом частота компрессии спинного мозга и неврологический дефицит при них возникают чаще [4, 5]. Наиболее значимым осложнением компрессии спинного мозга на вершине деформации является миелопатия. Средняя частота развития вертеброгенной миелопатии при кифосколиотических деформациях позвоночника составляет 21,1% и клинически проявляется различными вариантами неврологического дефицита [6]. Клинические проявления варьируют от функционально незначимых до грубых нарушений неврологического статуса — парапареза и паралича [7].

Компрессия спинного мозга в большинстве случаев прямо пропорциональна величине угла кифосколиотической деформации и приводит к недостаточности кровоснабжения спинного мозга, его демиелинизации и атрофии [7]. Взаимосвязь компрессии спинного мозга и угловой деформации позвоночника, приводящей к миелопатии, описали в эксперименте Masini и Maranhao. Авторы изготовили экспериментальную модель дурального мешка из широкой фасции бедра, в которую поместили баллон, равный среднему диаметру спинного

мозга, наполненный водой, подключённый к манометру с исходным давлением 20 мм вод. ст. Во время эксперимента воспроизводилась угловая деформация (кифоз) модели до 110° с замерами переднезаднего и латеро-латерального диаметра. При деформации 50° диаметр модели дурального мешка был равен диаметру модели спинного мозга (баллона). При деформации 60° давление в баллоне начало превышать 30 мм вод. ст. — среднее венозное давление. При 90° давление увеличивалось в два раза. Авторы делают акцент на том, что при 60° в спинном мозге происходит венозный застой, при деформации более 90° возникают риски развития ишемии.

S. Kleinberg и A. Kaplan (1952 г.) описывали механическое повреждение спинного мозга в результате тракции при кифосколиотической деформации позвоночника. Авторы объясняют такой механизм повреждения малоподвижностью спинного мозга из-за его фиксирующего аппарата: твёрдой мозговой оболочки (ТМО), зубчатых связок, спинномозговых нервов [8]. На вершине кифоза спинной мозг плотно прилегает к задней поверхности тел позвонков. Кроме того, спинной мозг сдавливается в переднезаднем направлении ТМО, которая фиксирована к черепу и крестцу, но имеет небольшую эластичность, наибольшее натяжение которой формируется по задней стенке [9] (рис. 1).

При рассечении ТМО её давление на спинной мозг уменьшается. Этим объясняется регресс неврологического дефицита, который может наступить после ламинэктомии с рассечением твёрдой мозговой оболочки (дуротомии) [9, 10].

Кровоснабжение спинного мозга изменяется при его компрессии и тракции. Кровообращение спинного мозга хорошо описал G. Dommissе (1974 г.), который подчёркивал важность сегментарного кровоснабжения и анастомозов. При компрессии и тракции спинного мозга происходит сдавление сосудов, что приводит к венозной обструкции и уменьшению кровотока. При усилении обструкции артериальный кровоток соответственно уменьшается. Гипоксия приводит к снижению функции спинного мозга и появлению неврологической симптоматики. Кровоснабжение в верхнегрудном отделе позвоночника имеет наименьшее количество артерий, питающих сегменты спинного мозга на данном уровне. Кроме того, перфорантные артерии, отходящие от передней спинномозговой артерии, в этой области имеют меньший калибр [11]. Любое усиленное натяжение спинного мозга в условиях кифосколиотической деформации приведёт к повреждению нервной ткани. При нарастании деформации, особенно если она происходит за короткий период времени, как при скачке роста в подростковом возрасте, спинной мозг быстро подвергается действию тракционных сил, при этом механизмы адаптации не успевают развиваться для компенсации повреждений [12].

В 2006 г. С.П. Миронов, С.Т. Ветрилэ и соавт. представили исследование, в котором изучались особенности спинального кровообращения и микроциркуляции в оболочках спинного мозга при кифосколиотических деформациях позвоночника. В исследовании подчёркивается возможность коллатерального кровообращения в системе спинальных артерий. Авторами выявлено, что при постепенном развитии кифосколиотической деформации происходит адаптация системы спинального кровоснабжения за счёт увеличения кровотока в системе задней спинальной артерии. При возникновении стеноза позвоночного канала происходит компенсация кровотока в спинном мозге по передним и задним радикуломедуллярным артериям. При коррекции кифосколиотической деформации происходит улучшение спинального кровообращения в системе артерии Адамкевича из-за уменьшения натяжения межрёберных сосудов. В сосудах спинного мозга выявлено улучшение показателей микроциркуляции после коррекции сколиотической деформации III и IV степени (до $75\text{--}90^\circ$), но при коррекции более тяжёлых деформаций позвоночника ($120\text{--}140^\circ$) показатели микроциркуляции в глубоких слоях оболочек спинного мозга были снижены [13].

Методы оперативного лечения

Хирургические подходы к лечению неврологически осложнённых деформаций позвоночника изменялись пропорционально развитию хирургических подходов, инструментария и идей вертебрологических школ определённого периода времени.

Ламинэктомия, кострэнсверзэктомия

Варианты хирургического лечения кифосколиотических деформаций позвоночника, ассоциированных с неврологическим дефицитом, были предложены в начале прошлого века [14]. Большое распространение получили методы декомпрессии позвоночного канала на основе ламинэктомии на вершине кифосколиотической деформации, кострэнсверзэктомии и вентральной декомпрессии. В 1900 году V. Ménard сообщил об использовании кострэнсверзэктомии трансторакальным доступом [15]. В 1995 году В. Ahlgren и Н. Herkowitz описали заднебоковой доступ к грудному отделу позвоночника с вогнутой стороны с целью выполнения кострэнсверзэктомии [16]. J. Lonstein, R. Winter, J. Мое и соавт. (1980 г.) опубликовали сравнительный отчёт о 43 клинических случаях оперативного лечения неврологически осложнённых деформаций позвоночника. Хирургические методики включали вентральную декомпрессию спинного мозга и ламинэктомию. Ламинэктомия показала наилучшие результаты: у 6 из 10 пациентов наблюдалось прогрессирование неврологии. Передняя декомпрессия спинного мозга дала наилучшие результаты: улучшение наблюдалось у 16 из 25 пациентов [17]. Операции с использованием ламинэктомии не приводили к регрессу неврологической симптоматики, поскольку механизм компрессии спинного мозга обусловлен спереди лежащими от него структурами. Удаление задних структур дестабилизирует позвоночник, что приводит к более быстрому прогрессированию кифотического компонента деформации и ещё большей компрессии спинного мозга [5, 18, 19].

Мобилизация спинного мозга и моделирование позвоночного канала

В 1947 году О. Hyndman сообщил о первом случае латеральной транспозиции спинного мозга у больного с идиопатическим кифосколиозом и компрессией спинного мозга. Помимо ламинэктомии предложена резекция корней дуг позвонков, поперечных отростков и головок рёбер на вогнутой стороне деформации. После резекции вышеописанных костных структур выполнялась невротомия грудных спинномозговых нервов, при этом спинной мозг смещался в сторону вогнутой стороны деформации, принимая новое положение. Через 3 месяца отмечено полное восстановление неврологического статуса [18]. Аналогичные результаты положительной динамики в неврологическом статусе при данном типе операций представили в 1949 г. К. McKenzie и F. Dewar, в 1956 г. — J. Grafton Love и соавт., в 1960 г. — J. Barber и С. Epps, в 1989 г. — G. Cantore и соавт., в 2006 г. — E. Shenouda и соавт. [9, 17, 20–24].

Мобилизация спинного мозга и моделирование позвоночного канала, описываемые в литературе как транспозиция спинного мозга, позволили добиться значительного увеличения объёма декомпрессии и исправления геометрии позвоночного канала, обеспечив стойкий регресс неврологической симптоматики. Это даёт возможность выполнить необходимую стабилизацию кифосколиотической деформации позвоночника, снизить риск прогрессирования деформации и несостоятельности спондилодеза в отдалённые сроки после операции (рис. 2).

Аналогичный случай применения транспозиции спинного мозга представили в отечественной литературе В.В. Новиков и соавт. в 2016 году. Пациентке с ригидным грудным кифосколиозом IV степени, осложнённым миелопатией грудного отдела в виде нижнего спастического парапареза без нарушения функции тазовых органов, выполнена

переднебоковая транспозиция спинного мозга на уровне Th7–Th11 позвонков из правостороннего трансторакального доступа с клиновидной вертебротомией на уровне Th7–Th11, коррекцией деформации позвоночника с помощью транспедикулярной фиксации и задним спондилодезом аутотрансплантатом. Авторы подчёркивают положительный клинический и косметический результат с улучшением неврологического статуса (регресс нижнего спастического парапареза) [26].

Передняя декомпрессия с инструментальной коррекцией и фиксацией деформации

Устранение стеноза позвоночного канала путём резекции костных структур, сдавливающих спинной мозг, позволяет лишь купировать имеющийся неврологический дефицит. Методы одномоментной декомпрессии, фиксации и/или коррекции тяжёлых кифосколиотических деформаций с использованием дорсальной фиксации стали возможными после внедрения транспедикулярной фиксации [27–30].

В 2013 г. L. Lenke представил ретроспективный мультицентровой обзор 147 клинических случаев, в которых была выполнена резекция позвоночного столба (vertebral column resection, VCR) как изолированным задним, так и комбинированным переднезадним доступом. У 39 из 147 пациентов (27%) отмечалось интраоперационное неврологическое осложнение (изменение соматосенсорных потенциалов мониторинга спинного мозга или отрицательный wake-up тест). Выбор оперативного доступа VCR не оказывал значимого влияния на развитие осложнений [22]. В 2005 г. J. Smith и соавт. использовали только задний доступ при выполнении VCR в сочетании с косттранsverзэктомией при оперативном лечении кифосколиоза, ассоциированного с неврологическим дефицитом. Этот доступ обеспечивает визуализацию дурального мешка и коррекцию деформации [28, 31–33].

В 2008 г. K. Song и соавт. представили исследование результатов оперативного лечения пациентов с прогрессирующей миелопатией, которым была проведена передняя декомпрессия, дорсальная транспедикулярная стабилизация без коррекции деформации. В 7 случаях была выполнена одноэтапная операция, в остальных 9 — двухэтапная. При динамическом наблюдении положительная динамика неврологического статуса отмечена у 14 из 16 пациентов. В случае с тяжёлой предоперационной неврологией (класс А по Frankel) изменений в неврологическом статусе не наблюдалось [34]. Аналогичные результаты получили в 2010 г. L. Lenke и K. Ishida и в 2015 г. P. Chen, C. Chang, H. Chen и соавт. [35–37]. Однако показания для VCR (6-й тип по Schwab) (рис. 3) не были подробно описаны в литературе. В. Shi и соавт. в проведённом двухлетнем ретроспективном исследовании показали, что потенциальными показаниями к остеотомии 6-го типа по Schwab должны быть пациенты с врождённым кифосколиозом, с клиновидными полупозвонками или многоуровневым передним синостозом тел в области вершины деформации. Требуемая к технике остеотомия VI типа по Schwab при наличии надлежащих показаний может обеспечить удовлетворительную коррекцию деформации с улучшением неврологического статуса [39].

Для коррекции тяжёлых ригидных деформаций с использованием заднего доступа и остеотомии на одном уровне в литературе описаны модификации традиционных остеотомий, такие как апикальная лордозизирующая остеотомия (apical spinal osteotomy, ASO) [40], модифицированная VCR (mVCR) [41], апикальная сегментарная резекционная остеотомия [42], закрывающе-раскрывающаяся клиновидная остеотомия (closing-opening wedge osteotomy, COWO) и закрывающаяся клиновидная остеотомия (closing wedge osteotomy, CWO) [28, 43].

декомпрессии и фиксации неприменим. Данная особенность связана с технической невозможностью установки дорсальных систем фиксации, обусловленной анатомическими особенностями позвоночника. В таких случаях вентральная декомпрессия и стабилизация являются единственно возможным способом оперативного лечения, обеспечивая регресс неврологического дефицита.

Дополнительно

Вклад авторов. Все авторы подтверждают соответствие своего авторства международным критериям ICMJE (все авторы внесли существенный вклад в разработку концепции, проведение исследования и подготовку статьи, прочли и одобрили финальную версию перед публикацией). Наибольший вклад распределён следующим образом: И.М. Милица — сбор и анализ литературных источников, написание текста статьи; Назаренко А.Г., А.А. Кулешов — редактирование и написание текста статьи; М.С. Ветрилэ — редактирование текста статьи; И.Н. Лисянский — сбор литературных источников, редактирование текста статьи; С.Н. Макаров — сбор литературных источников, редактирование текста статьи.

Источник финансирования. Авторы заявляют об отсутствии внешнего финансирования при проведении исследования и подготовки публикации.

Конфликт интересов. Авторы декларируют отсутствие явных и потенциальных конфликтов интересов, связанных с проведённым исследованием и публикацией настоящей статьи.

Additional Info

Author contribution. All authors confirm that their authorship meets the international ICMJE criteria (all authors have made a significant contribution to the development of the concept, research and preparation of the article, read and approved the final version before publication). The greatest contribution is distributed as follows: I.M. Militsa — collection and analysis of literary sources, writing the text of the article; A.G. Nazarenko, A.A. Kuleshov — editing and writing the text of the article; M.S. Vetrile — editing the text of the article; I.N. Lisyansky — collecting literary sources, editing the text of the article; S.N. Makarov — collecting literary sources, editing the text of the article.

Funding source. The authors state that there is no external funding when conducting the research and preparing the publication.

Competing interests. The authors declare that they have no competing interests.

Список литературы

1. Papaliadis D.N., Bonanni P.G., Roberts T.T., et al. Computer assisted Cobb angle measurements: A novel algorithm // International Journal of Spine Surgery. 2017. Vol. 11, № 3. P. 167–172. doi: 10.14444/4021
2. Goel S.A., Neshar A.M., Chhabra H.S. A rare case of surgically managed multiple congenital thoraco-lumbar and lumbar block vertebrae with kypho-scoliosis and adjacent segment disease with myelopathy in a young female // Journal of Clinical Orthopaedics and Trauma.

2020. Vol. 11, № 2. P. 291–294. doi: 10.1016/j.jcot.2019.04.017
3. Sugimoto Y., Ito Y., Tanaka M., et al. Cervical cord injury in patients with ankylosed spines: progressive paraplegia in two patients after posterior fusion without decompression // *Spine*. 2009. Vol. 34, № 23. P. E861–3. doi: 10.1097/BRS.0b013e3181bb89fc
 4. Winter R.B., Moe J.H., Wang J.F. Congenital kyphosis: its natural history and treatment as observed in a study of one hundred and thirty patients // *JBJS*. 1973. Vol. 55, № 2. P. 223–274.
 5. McMaster M.J., Singh H. Natural history of congenital kyphosis and kyphoscoliosis. A study of one hundred and twelve patients // *The Journal of bone and joint surgery. American volume*. 1999. Vol. 81, № 10. P. 1367–1383. doi: 10.2106/00004623-199910000-00002
 6. Ульрих Э.В., Мушкин А.Ю., Рубин А.В. Врождённые деформации позвоночника у детей: прогноз эпидемиологии и тактика ведения // *Хирургия позвоночника*. 2009. № 2. С. 55–61. doi: 10.14531/ss2009.2.55-61
 7. Singh K., Samartzis D., An H.S. Neurofibromatosis type I with severe dystrophic kyphoscoliosis and its operative management via a simultaneous anterior-posterior approach: A case report and review of the literature // *Spine Journal*. 2005. Vol. 5, № 4. P. 461–466.
 8. Kleinberg S., Kaplan A. Scoliosis complicated by paraplegia // *J Bone Joint Surg Am*. 1952. Vol. 34-A, № 1. P. 162–7.
 9. Maxwell J.A., Kahn E.A. Spinal cord traction producing an ascending, reversible, neurological deficit // *Case Report*. 1969. № 31. С. 459–461.
 10. Maxwell A.K.E. Spinal cord traction producing an ascending, reversible, neurological deficit. Case report // *Verhandlungen der Anatomischen Gesellschaft*. 1967. № 115. P. 49–69.
 11. Dommissie G. The blood supply of the spinal cord. A critical vascular zone in spinal surgery // *J Bone Joint Surg Br*. 1974. Vol. 56, № 2. P. 225–35.
 12. Breig A., Braxton V. Biomechanics of the central nervous system: some basic normal and pathologic phenomena. Stockholm: Almqvist & Wiksell, 1960. 183 p.
 13. Миронов С.П., Ветрилэ С.Т., Нацвлишвили З.Г., Морозов А.К., Крупаткин А.И. Оценка особенностей спинального кровообращения, микроциркуляции в оболочках спинного мозга и нейровегетативной регуляции при сколиозе // *Хирургия позвоночника*. 2006. № 3. С. 38–48. doi: 10.14531/SS2006.3.38-48
 14. Pilcher J.E. The Surgery of the Brain and Spinal Cord // *Annals of surgery*. 1888. Vol. 8, № 4. P. 261–283. doi: 10.1097/00000658-188807000-00124
 15. Ménard D.V. Étude pratique sur le mal de Pott, par le Dr V. Ménard... Paris: Masson, 1900.
 16. Ahlgren B.D., Herkowitz H.N. A modified posterolateral approach to the thoracic spine // *Journal of spinal disorders*. 1995. Vol. 8, № 1. P. 69–75.
 17. Lonstein J.E., Winter R.B., Moe J.H., et al. Neurologic deficits secondary to spinal deformity: A review of the literature and report of 43 cases // *Spine*. 1980. Vol. 5, № 4. P. 331–355. doi: 10.1097/00007632-198007000-00007
 18. Hyndman O.R. Transplantation of the spinal cord; The problem of kyphoscoliosis with cord sign // *Surg Gynec Obstet*. 1947. Vol. 84, № 4. P. 460–464.
 19. Love J.G. Transplantation of the spinal cord for the relief of paraplegia // *AMA Archives of Surgery*. 1956. Vol. 73, № 5. P. 757–763. doi: 10.1001/archsurg.1956.01280050025006
 20. Barber J.B., Epps C.H. Antero-lateral transposition of the spinal cord for paraparesis due to congenital scoliosis // *Journal of the National Medical Association*. 1968. Vol. 60, № 3. P. 169–72.
 21. Cantore G.P., Ciappetta P., Costanzo G., Raco A., Salvati M. Neurological deficits secondary to spinal deformities: their treatment and results in 13 patients // *European neurology*. 1989. Vol. 29, № 4. P. 181–185. doi: 10.1159/000116407

22. Lenke L.G., Newton P.O., Sucato D.J., et al. Complications after 147 consecutive vertebral column resections for severe pediatric spinal deformity: A multicenter analysis // *Spine*. 2013. Vol. 38, № 2. P. 119–132. doi: 10.1097/BRS.0b013e318269fab1
23. McKenzie K.G., Dewar F.P. Scoliosis with paraplegia // *The Journal of Bone and Joint Surgery. British volume*. 1949. Vol. 31B, № 2. P. 162–174.
24. Shenouda E.F., Nelson I.W., Nelson R.J. Anterior transvertebral transposition of the spinal cord for the relief of paraplegia associated with congenital cervicothoracic kyphoscoliosis: Technical note // *Journal of Neurosurgery: Spine*. 2006. Vol. 5, № 4. P. 374–379. doi: 10.3171/spi.2006.5.4.374
25. Loniewski de Ninina X., Dubouset J.F. Place de la traction et du temps antérieur dans le traitement chirurgical des cyphoses et cypho-scolioses avec l'instrumentation «C.D.» chez l'enfant // *International Orthopaedics*. 1994. Vol. 18, № 4. P. 195–203. doi: 10.1007/BF00188322
26. Novikov V.V., Vasyura A.S., Lebedeva M.N., Mikhaylovskiy M.V., Sadovoy M.A. Surgical management of neurologically complicated kyphoscoliosis using transposition of the spinal cord: Case report // *International Journal of Surgery Case Reports*. 2016. Vol. 27. P. 13–17. doi: 10.1016/j.ijscr.2016.07.037
27. Delecrin J., et al. Various mechanisms of spinal cord injury during scoliosis surgery. In: *Neurological Complications of Spinal Surgery. Proceedings of the 11th GICD Congress*. Arcachon, France, 1994. P. 13–14.
28. Kawahara N., Tomita K., Baba H., et al. Closing-opening wedge osteotomy to correct angular kyphotic deformity by a single posterior approach // *Spine*. 2001. Vol. 26, № 4. P. 391–402. doi: 10.1097/00007632-200102150-00016
29. Shimode M., Kojima T., Sowa K. Spinal wedge osteotomy by a single posterior approach for correction of severe and rigid kyphosis or kyphoscoliosis // *Spine*. 2002. Vol. 27, № 20. P. 2260–2267. doi: 10.1097/00007632-200210150-00015
30. Shono Y., Abumi K., Kaneda K. One-stage posterior hemivertebra resection and correction using segmental posterior instrumentation // *Spine*. 2001. Vol. 26, № 7. P. 752–757. doi: 10.1097/00007632-200104010-00011
31. Leatherman K.D. The management of rigid spinal curves // *Clinical Orthopaedics and Related Research*[®]. 1973. № 93. P. 215–224. doi: 10.1097/00003086-197306000-00021
32. Roberson J.R., Whitesides T.E. Jr. Surgical reconstruction of late post-traumatic thoracolumbar kyphosis // *Spine*. 1985. Vol. 10, № 4. P. 307–312. doi: 10.1097/00007632-198505000-00003
33. Smith J.T., Gollogly S., Dunn H.K. Simultaneous anterior-posterior approach through a costotransversectomy for the treatment of congenital kyphosis and acquired kyphoscoliotic deformities // *Journal of Bone and Joint Surgery*. 2005. Vol. 87, № 10. P. 2281–2289. doi: 10.2106/JBJS.D.01795
34. Song K.S., Chang B.S., Yeom J.S., et al. Surgical treatment of severe angular kyphosis with myelopathy: Anterior and posterior approach with pedicle screw instrumentation // *Spine*. 2008. Vol. 33, № 11. P. 1229–1235. doi: 10.1097/BRS.0b013e31817152b3
35. Chen P.C., Chang C.C., Chen H.T., et al. The Accuracy of 3D Printing Assistance in the Spinal Deformity Surgery // *BioMed Research International*. 2019. P. 7196528. doi: 10.1155/2019/7196528
36. Ishida K., Aota Y., Uesugi M., et al. Late Onset of Thoracic Myelopathy with Type 2 Congenital Deformity: A Case Report // *The Open Spine Journal*. 2010. Vol. 2. P. 21–23.
37. Lenke L.G., Sides B.A., Koester L.A., Hensley M., Blanke K.M. Vertebral column resection for the treatment of severe spinal deformity // *Clinical Orthopaedics and Related Research*.

2010. Vol. 468, № 3. P. 687–699. doi: 10.1007/s11999-009-1037-x
38. Schwab F., Blondel B., Chay E., et al. The comprehensive anatomical spinal osteotomy classification // *Neurosurgery*. 2015. Vol. 76, № 1 suppl. P. S33–S41. doi: 10.1227/NEU.000000000000182o
39. Shi B., Shi B., Liu D., et al. Scoliosis research society-schwab grade 6 osteotomy for severe congenital angular kyphoscoliosis: An analysis of 17 cases with a minimum 2-year follow-up // *Neurosurgery*. 2020. Vol. 87, № 5. P. 925–930. doi: 10.1093/neuros/nyaa055
40. Chang K.-W., Chen Y.Y., Lin C.C., Hsu H.L., Pai K.C. Apical lordosating osteotomy and minimal segment fixation for the treatment of thoracic or thoracolumbar osteoporotic kyphosis // *Spine*. 2005. Vol. 30, № 14. P. 1674–1681. doi: 10.1097/01.brs.0000170450.77554.bc
41. Wang Y., Zhang Y., Zhang X., et al. A single posterior approach for multilevel modified vertebral column resection in adults with severe rigid congenital kyphoscoliosis: a retrospective study of 13 cases // *European Spine Journal*. 2008. Vol. 17, № 3. P. 361–372. doi: 10.1007/s00586-007-0566-9
42. Chen Z., Zeng Y., Li W., et al. Apical segmental resection osteotomy with dual axial rotation corrective technique for severe focal kyphosis of the thoracolumbar spine // *Journal of Neurosurgery: Spine*. 2011. Vol. 14, № 1. P. 106–113. doi: 10.3171/2010.9.SPINE10257
43. Chang K.-W., Cheng C.W., Chen H.C., Chang K.I., Chen T.C. Closing-opening wedge osteotomy for the treatment of sagittal imbalance // *Spine*. 2008. Vol. 33, № 13. P. 1470–1477. doi: 10.1097/BRS.0b013e3181753bcd
44. Patel A., Ruparel S., Dusad T., Mehta G., Kundnani V. Posterior-approach single-level apical spinal osteotomy in pediatric patients for severe rigid kyphoscoliosis: Long-term clinical and radiological outcomes // *Journal of Neurosurgery: Pediatrics*. 2018. Vol. 21, № 6. P. 606–614. doi: 10.3171/2017.12.PEDS17404
45. Akazawa T., Kotani T., Sakuma T., Nemoto T., Minami S. Rod fracture after long construct fusion for spinal deformity: clinical and radiographic risk factors // *Journal of Orthopaedic Science*. 2013. Vol. 18, № 6. P. 926–931. doi: 10.1007/s00776-013-0464-4
46. Auerbach J.D., Lenke L.G., Bridwell K.H., et al. Major complications and comparison between 3-column osteotomy techniques in 105 consecutive spinal deformity procedures // *Spine*. 2012. Vol. 37, № 14. P. 1198–1210. doi: 10.1097/BRS.0b013e31824fffde
47. Smith J.S., Shaffrey C.I., Ames C.P., et al. Assessment of symptomatic rod fracture after posterior instrumented fusion for adult spinal deformity // *Neurosurgery*. 2012. Vol. 71, № 4. P. 862–868. doi: 10.1227/NEU.0b013e3182672aab
48. Smith J.S., Shaffrey E., Klineberg E., et al. Prospective multicenter assessment of risk factors for rod fracture following surgery for adult spinal deformity // *Journal of Neurosurgery: Spine*. 2014. Vol. 21, № 6. P. 994–1003. doi: 10.3171/2014.9.SPINE131176
49. Wang F., et al. Risk factors for rod fracture in patients with severe kyphoscoliosis following posterior vertebral column resection // *Chinese Journal of Orthopaedics*. 2012. P. 946–950.
50. Кулешов А.А., Ветрилэ М.С., Лисянский И.Н., Макаров С.Н., Соколова Т.В. Хирургическое лечение пациента с врождённой деформацией позвоночника, аплазией корней дуг грудных и поясничных позвонков, компрессионным спинальным синдромом // *Хирургия позвоночника*. 2016. Т. 13, № 3. С. 41–48. doi: 10.14531/ss2016.3.41-48

References

1. Papaliadis DN, Bonanni PG, Roberts TT, et al. Computer assisted Cobb angle measurements: A novel algorithm. *International Journal of Spine Surgery*. 2017;11(3):167–172. doi: 10.14444/4021
2. Goel SA, Neshar AM, Chhabra HS. A rare case of surgically managed multiple congenital thoraco-lumbar and lumbar block vertebrae with kypho-scoliosis and adjacent segment disease with myelopathy in a young female. *Journal of Clinical Orthopaedics and Trauma*. 2020;11(2):291–294. doi: 10.1016/j.jcot.2019.04.017
3. Sugimoto Y, Ito Y, Tanaka M, et al. Cervical cord injury in patients with ankylosed spines: progressive paraplegia in two patients after posterior fusion without decompression. *Spine*. 2009;34(23):E861–3. doi: 10.1097/BRS.0b013e3181bb89fc
4. Winter RB, Moe JH, Wang JF. Congenital kyphosis: its natural history and treatment as observed in a study of one hundred and thirty patients. *JBJS*. 1973;55(2):223–274.
5. McMaster MJ, Singh H. Natural history of congenital kyphosis and kyphoscoliosis. A study of one hundred and twelve patients. *The Journal of bone and joint surgery. American volume*. 1999;81(10):1367–1383. doi: 10.2106/00004623-199910000-00002
6. Ulrich EV, Mushkin AY, Rubin AV. Congenital spinal deformities in children: prognosis of epidemiology and management tactics. *Hirurgiya pozvonochnika*. 2009;(2):55–61. doi: 10.14531/ss2009.2.55-61
7. Singh K, Samartzis D, An HS. Neurofibromatosis type I with severe dystrophic kyphoscoliosis and its operative management via a simultaneous anterior-posterior approach: A case report and review of the literature. *Spine Journal*. 2005;5(4):461–466.
8. Kleinberg S, Kaplan A. Scoliosis complicated by paraplegia. *J Bone Joint Surg Am*. 1952;34-A(1):162–7.
9. Maxwell JA, Kahn EA. Spinal cord traction producing an ascending, reversible, neurological deficit. *Case Report*. 1969;(31):459–461.
10. Maxwell AKE. Spinal cord traction producing an ascending, reversible, neurological deficit. Case report. *Verhandlungen der Anatomischen Gesellschaft*. 1967;(115):49–69.
11. Dommissie G. The blood supply of the spinal cord. A critical vascular zone in spinal surgery. *J Bone Joint Surg Br*. 1974;56(2):225–35.
12. Breig A, Braxton V. *Biomechanics of the central nervous system: some basic normal and pathologic phenomena*. Stockholm: Almqvist & Wiksell; 1960. 183 p.
13. Mironov SP, Vetrile ST, Natsvlishvili ZG, Morozov AK, Krupatkin AI. Assessment of the features of spinal circulation, microcirculation in the membranes of the spinal cord and neurovegetative regulation in scoliosis. *Hirurgiya pozvonochnika*. 2006;(3):38–48. doi: 10.14531/SS2006.3.38-48
14. Pilcher JE. The Surgery of the Brain and Spinal Cord. *Annals of surgery*. 1888;8(4):261–283. doi: 10.1097/00000658-188807000-00124
15. Ménard DV. *Étude pratique sur le mal de Pott, par le Dr V. Ménard...* Paris: Masson; 1900.
16. Ahlgren BD, Herkowitz HN. A modified posterolateral approach to the thoracic spine. *Journal of spinal disorders*. 1995;8(1):69–75.
17. Lonstein JE, Winter RB, Moe JH, et al. Neurologic deficits secondary to spinal deformity: A review of the literature and report of 43 cases. *Spine*. 1980;5(4):331–355. doi: 10.1097/00007632-198007000-00007
18. Hyndman OR. Transplantation of the spinal cord; The problem of kyphoscoliosis with cord sign. *Surg Gynec Obstet*. 1947;84(4):460–464.
19. Love JG. Transplantation of the spinal cord for the relief of paraplegia. *AMA Archives of*

- Surgery*. 1956;73(5):757–763. doi: 10.1001/archsurg.1956.01280050025006
20. Barber JB, Epps CH. Antero-lateral transposition of the spinal cord for paraparesis due to congenital scoliosis. *Journal of the National Medical Association*. 1968;60(3):169–72.
 21. Cantore GP, Ciappetta P, Costanzo G, Raco A, Salvati M. Neurological deficits secondary to spinal deformities: their treatment and results in 13 patients. *European neurology*. 1989;29(4):181–185. doi: 10.1159/000116407
 22. Lenke LG, Newton PO, Sucato DJ, et al. Complications after 147 consecutive vertebral column resections for severe pediatric spinal deformity: A multicenter analysis. *Spine*. 2013;38(2):119–132. doi: 10.1097/BRS.0b013e318269fab1
 23. McKenzie KG, Dewar FP. Scoliosis with paraplegia. *The Journal of Bone and Joint Surgery. British volume*. 1949;31B(2):162–174.
 24. Shenouda EF, Nelson IW, Nelson RJ. Anterior transvertebral transposition of the spinal cord for the relief of paraplegia associated with congenital cervicothoracic kyphoscoliosis: Technical note. *Journal of Neurosurgery: Spine*. 2006;5(4):374–379. doi: 10.3171/spi.2006.5.4.374
 25. Loniewski de Ninina X, Dubousset JF. Place de la traction et du temps antérieur dans le traitement chirurgical des cyphoses et cypho-scolioses avec l'instrumentation «C.D.» chez l'enfant. *International Orthopaedics*. 1994;18(4):195–203. doi: 10.1007/BF00188322
 26. Novikov VV, Vasyura AS, Lebedeva MN, Mikhaylovskiy MV, Sadovoy MA. Surgical management of neurologically complicated kyphoscoliosis using transposition of the spinal cord: Case report. *International Journal of Surgery Case Reports*. 2016;27:13–17. doi: 10.1016/j.ijscr.2016.07.037
 27. Delecrin J, et al. Various mechanisms of spinal cord injury during scoliosis surgery. In: *Neurological Complications of Spinal Surgery. Proceedings of the 11th GICD Congress*. Arcachon, France; 1994. P. 13–14.
 28. Kawahara N, Tomita K, Baba H, et al. Closing-opening wedge osteotomy to correct angular kyphotic deformity by a single posterior approach. *Spine*. 2001;26(4):391–402. doi: 10.1097/00007632-200102150-00016
 29. Shimode M, Kojima T, Sowa K. Spinal wedge osteotomy by a single posterior approach for correction of severe and rigid kyphosis or kyphoscoliosis. *Spine*. 2002;27(20):2260–2267. doi: 10.1097/00007632-200210150-00015
 30. Shono Y, Abumi K, Kaneda K. One-stage posterior hemivertebra resection and correction using segmental posterior instrumentation. *Spine*. 2001;26(7):752–757. doi: 10.1097/00007632-200104010-00011
 31. Leatherman KD. The management of rigid spinal curves. *Clinical Orthopaedics and Related Research*[®]. 1973;(93):215–224. doi: 10.1097/00003086-197306000-00021
 32. Roberson JR, Whitesides TE Jr. Surgical reconstruction of late post-traumatic thoracolumbar kyphosis. *Spine*. 1985;10(4):307–312. doi: 10.1097/00007632-198505000-00003
 33. Smith JT, Gollogly S, Dunn HK. Simultaneous anterior-posterior approach through a costotransversectomy for the treatment of congenital kyphosis and acquired kyphoscoliotic deformities. *Journal of Bone and Joint Surgery*. 2005;87(10):2281–2289. doi: 10.2106/JBJS.D.01795
 34. Song KS, Chang BS, Yeom JS, et al. Surgical treatment of severe angular kyphosis with myelopathy: Anterior and posterior approach with pedicle screw instrumentation. *Spine*. 2008;33(11):1229–1235. doi: 10.1097/BRS.0b013e31817152b3
 35. Chen PC, Chang CC, Chen HT, et al. The Accuracy of 3D Printing Assistance in the Spinal Deformity Surgery. *BioMed Research International*. 2019:7196528. doi: 10.1155/2019/7196528

36. Ishida K, Aota Y, Uesugi M, et al. Late Onset of Thoracic Myelopathy with Type 2 Congenital Deformity: A Case Report. *The Open Spine Journal*. 2010;2:21–23.
37. Lenke LG, Sides BA, Koester LA, Hensley M, Blanke KM. Vertebral column resection for the treatment of severe spinal deformity. *Clinical Orthopaedics and Related Research*. 2010;468(3):687–699. doi: 10.1007/s11999-009-1037-x
38. Schwab F, Blondel B, Chay E, et al. The comprehensive anatomical spinal osteotomy classification. *Neurosurgery*. 2015;76(1 suppl):S33–S41. doi: 10.1227/NEU.000000000000182o
39. Shi B, Shi B, Liu D, et al. Scoliosis research society-schwab grade 6 osteotomy for severe congenital angular kyphoscoliosis: An analysis of 17 cases with a minimum 2-year follow-up. *Neurosurgery*. 2020;87(5):925–930. doi: 10.1093/neuros/nyaa055
40. Chang K-W, Chen YY, Lin CC, Hsu HL, Pai KC. Apical lordosating osteotomy and minimal segment fixation for the treatment of thoracic or thoracolumbar osteoporotic kyphosis. *Spine*. 2005;30(14):1674–1681. doi: 10.1097/01.brs.0000170450.77554.bc
41. Wang Y, Zhang Y, Zhang X, et al. A single posterior approach for multilevel modified vertebral column resection in adults with severe rigid congenital kyphoscoliosis: a retrospective study of 13 cases. *European Spine Journal*. 2008;17(3):361–372. doi: 10.1007/s00586-007-0566-9
42. Chen Z, Zeng Y, Li W, et al. Apical segmental resection osteotomy with dual axial rotation corrective technique for severe focal kyphosis of the thoracolumbar spine. *Journal of Neurosurgery: Spine*. 2011;14(1):106–113. doi: 10.3171/2010.9.SPINE10257
43. Chang K-W, Cheng CW, Chen HC, Chang KI, Chen TC. Closing-opening wedge osteotomy for the treatment of sagittal imbalance. *Spine*. 2008;33(13):1470–1477. doi: 10.1097/BRS.0b013e3181753bcd
44. Patel A, Ruparel S, Dusad T, Mehta G, Kundnani V. Posterior-approach single-level apical spinal osteotomy in pediatric patients for severe rigid kyphoscoliosis: Long-term clinical and radiological outcomes. *Journal of Neurosurgery: Pediatrics*. 2018;21(6):606–614. doi: 10.3171/2017.12.PEDS17404
45. Akazawa T, Kotani T, Sakuma T, Nemoto T, Minami S. Rod fracture after long construct fusion for spinal deformity: clinical and radiographic risk factors *Journal of Orthopaedic Science*. 2013;18(6):926–931. doi: 10.1007/s00776-013-0464-4
46. Auerbach JD, Lenke LG, Bridwell KH, et al. Major complications and comparison between 3-column osteotomy techniques in 105 consecutive spinal deformity procedures. *Spine*. 2012;37(14):1198–1210. doi: 10.1097/BRS.0b013e31824fffde
47. Smith JS, Shaffrey CI, Ames CP, et al. Assessment of symptomatic rod fracture after posterior instrumented fusion for adult spinal deformity. *Neurosurgery*. 2012;71(4):862–868. doi: 10.1227/NEU.0b013e3182672aab
48. Smith JS, Shaffrey E, Klineberg E, et al. Prospective multicenter assessment of risk factors for rod fracture following surgery for adult spinal deformity. *Journal of Neurosurgery: Spine*. 2014;21(6):994–1003. doi: 10.3171/2014.9.SPINE131176
49. Wang F, et al. Risk factors for rod fracture in patients with severe kyphoscoliosis following posterior vertebral column resection. *Chinese Journal of Orthopaedics*. 2012:946–950.
50. Kuleshov AA, Vetrile MS, Lisyansky IN, Makarov SN, Sokolova TV. Surgical treatment of a patient with congenital spinal deformity, aplasia of the roots of the arches of the thoracic and lumbar vertebrae, spinal compression syndrome. *Hirurgiya pozvonochnika*. 2016;13(3):41–48. doi: 10.14531/ss2016.3.41-48

Об авторах / Authors' Info

* Автор, ответственный за переписку	* Corresponding author
Назаренко Антон Герасимович , д-р мед. наук, профессор РАН; ORCID: 0000-0003-1314-2887; eLibrary SPIN: 1402-5186; e-mail: nazarenkoag@cito-priorov.ru	Anton G. Nazarenko , MD, Dr. Sci. (Med.), professor of RAS; ORCID: 0000-0003-1314-2887; eLibrary SPIN: 1402-5186; e-mail: nazarenkoag@cito-priorov.ru
Кулешов Александр Алексеевич , д-р мед. наук; ORCID: 0000-0002-9526-8274; eLibrary SPIN: 7052-0220; e-mail: cito-spine@mail.ru	Alexander A. Kuleshov , MD, Dr. Sci. (Med.); ORCID: 0000-0002-9526-8274; eLibrary SPIN: 7052-0220; e-mail: cito-spine@mail.ru
* Милица Игорь Михайлович ; адрес: Россия, 127299, Москва, ул. Приорова, 10; ORCID: 0009-0005-9832-316X; eLibrary SPIN: 4015-8113; e-mail: igor.milica@mail.ru	* Igor M. Militsa ; address: 10 Priorova str., 127299 Moscow, Russia; ORCID: 0009-0005-9832-316X; eLibrary SPIN: 4015-8113; e-mail: igor.milica@mail.ru
Ветрилэ Марчел Степанович , канд. мед. наук; ORCID: 0000-0001-6689-5220; eLibrary SPIN: 9690-5117; e-mail: vetrilams@cito-priorov.ru	Marchel S. Vetrile , MD, Cand. Sci. (Med); ORCID: 0000-0001-6689-5220; eLibrary SPIN: 9690-5117; e-mail: vetrilams@cito-priorov.ru
Лисянский Игорь Николаевич , канд. мед. наук; ORCID: 0000-0002-2479-4381; eLibrary SPIN: 9845-1251; e-mail: lisigornik@list.ru	Igor N. Lisyansky , MD, Cand. Sci. (Med.); ORCID: 0000-0002-2479-4381; eLibrary SPIN: 9845-1251; e-mail: lisigornik@list.ru
Макаров Сергей Николаевич , канд. мед. наук; ORCID: 0000-0003-0406-1997; eLibrary SPIN: 2767-2429; e-mail: moscow.makarov@gmail.com	Sergey N. Makarov , MD, Cand. Sci. (Med.); ORCID: 0000-0003-0406-1997; eLibrary SPIN: 2767-2429; e-mail: moscow.makarov@gmail.com

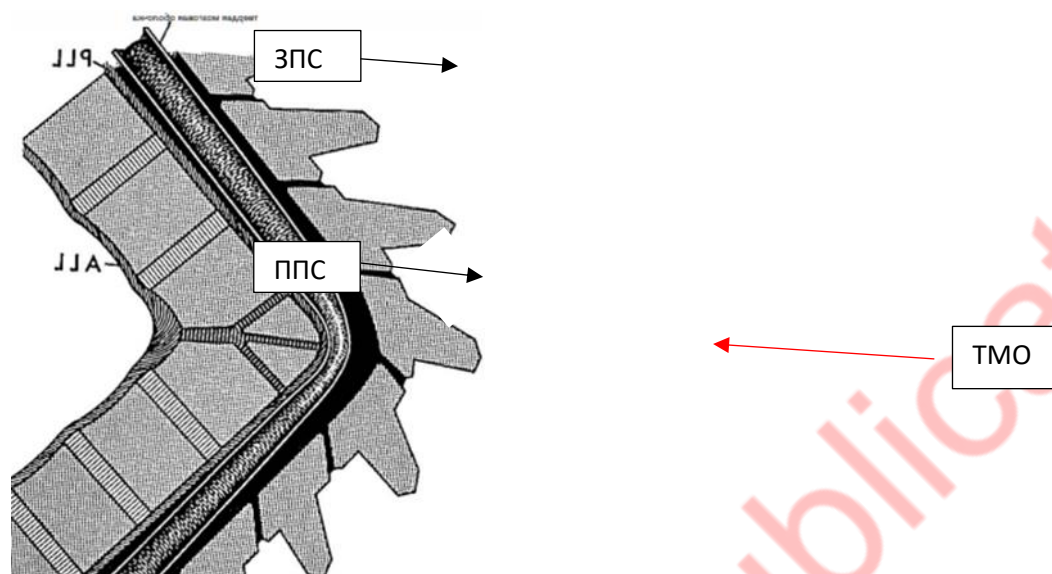


Рис. 1 Схематическое изображение кифоза, показывающее компрессию спинного мозга в области вершины деформации. Твёрдая оболочка натянута и сдавливает спинной мозг относительно передней поверхности тела позвонка в области вершины кифоза.

Примечание. ППС — передняя продольная связка, ЗПС — задняя продольная связка, ТМО — твёрдая мозговая оболочка.

Fig. 1. A schematic representation of kyphosis showing compression of the spinal cord in the area of the apex of the deformity. The dura is stretched and compresses the spinal cord relative to the anterior surface of the vertebral body in the area of the apex of the kyphosis.

Note. ППС — anterior longitudinal ligament, ЗПС — posterior longitudinal ligament, ТМО — dura mater.

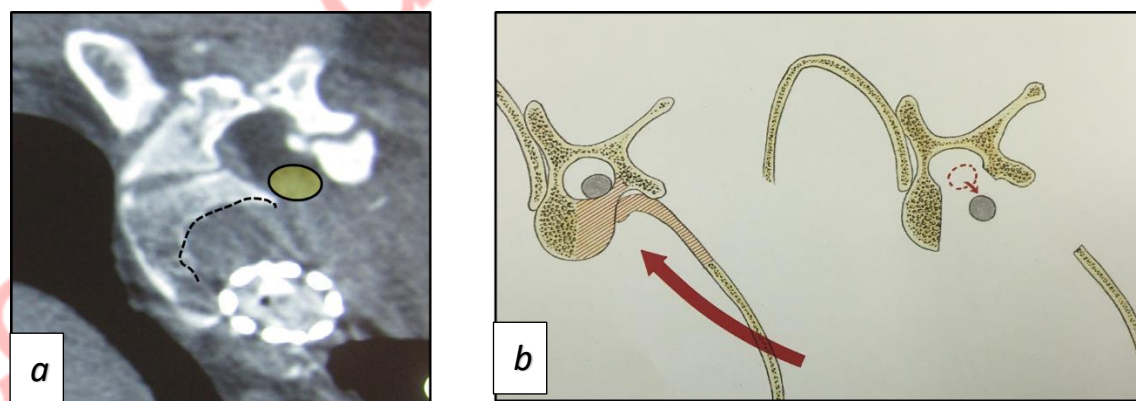


Рис. 2. *a* — компьютерная томография позвоночника после выполнения кострансверзэктомии (из личного архива автора): пунктир — зона резекции, жёлтый овал — новое положение спинного мозга после операции; *b* — схематическое изображение области резекции при моделировании позвоночного канала [25].

Fig. 2. *a* — computed tomography of the spine after bone transversectomy (from the author's personal archive): dotted line — resection zone, yellow oval — new position of the spinal cord after surgery; *b* — schematic representation of the resection area when modeling the spinal canal [25].

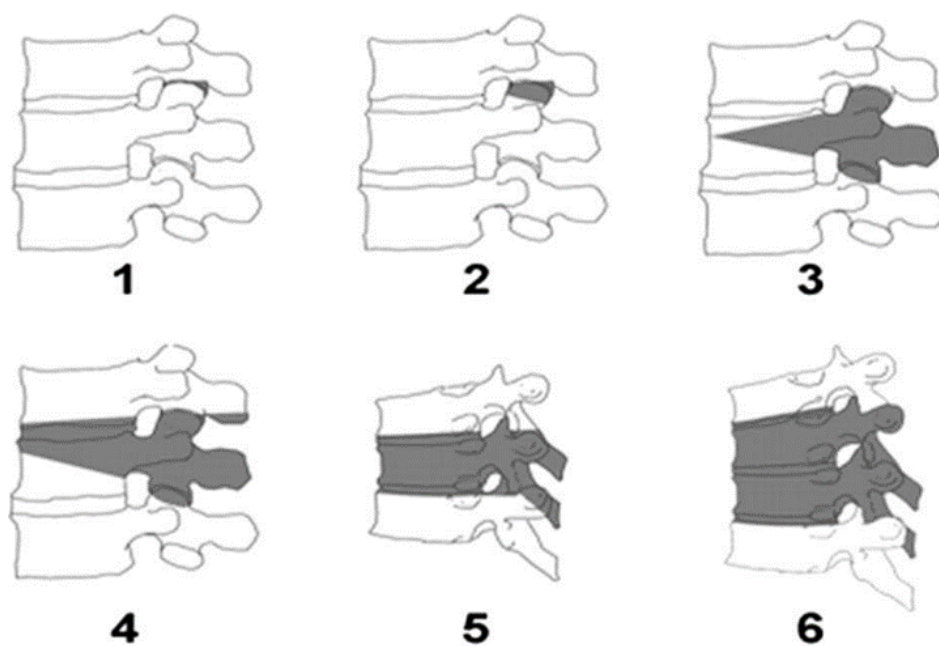


Рис. 3. Типы остеотомий по Schwab [38].

Fig. 3. Types of osteotomies according to Schwab [38].