DOI: https://doi.org/10.17816/vto629076

Индивидуальное гемиэндопротезирование задней суставной фасетки пяточной кости в комплексе лечения повреждения подтаранного сустава: случай из практики

В.В. Скребцов[1], В.Г. Процко[1,2], А.В. Скребцов[1], С.К. Тамоев[1], В.В. Кузнецов[1]

[1] Городская клиническая больница им. С.С. Юдина, Москва, Россия;
[2] Российский университет дружбы народов, Москва, Россия

АННОТАЦИЯ

Обоснование. Подтаранный сустав является одним из ключевых суставов стопы. Его основное функциональное назначение — приспособление заднего отдела стопы к неровной поверхности опоры в периоды цикла шага. Дегенеративные изменения подтаранного сустава являются прежде всего следствием внутрисуставных переломов пяточной кости, варусных или вальгусных деформаций заднего отдела стопы, ревматоидного артрита и идиопатического деформирующего артроза. Артродез подтаранного сустава приводит к ограничению супинационно-пронационных движений стопы, перегрузке наружных отделов и, как следствие, к нарушению биомеханики шага.

Описание клинического случая. Представлен клинический случай оперативного лечения пациента с неправильно сросшимся переломом пяточной кости методом гемиэндопротезирования задней суставной фасетки пяточной кости индивидуальным керамическим имплантатом.

Заключение. Краткосрочные результаты проведённого лечения пациента с посттравматическим деформирующим артрозом подтаранного сустава позволяют сделать вывод об эффективности гемиэндопротезирования задней суставной фасетки пяточной кости при лечении данной патологии. Предложенная методика позволяет сохранить подвижность заднего отдела стопы и снизить выраженность болевого синдрома.

Ключевые слова: деформирующий артроз подтаранного сустава; задняя суставная фасетка пяточной кости; гемиэндопротезирование; керамический имплантат.

Как цитировать:
Скребцов В.В., Процко В.Г., Скребцов А.В., Тамоев С.К., Кузнецов В.В. Индивидуальное гемиэндопротезирование задней суставной фасетки пяточной кости в комплексе лечения повреждения подтаранного сустава: случай из практики // Вестник травматологии и ортопедии им. Н.Н. Приорова. 2025. Т. 32, № 1. С. 199–210. DOI: https://doi.org/10.17816/vto629076

Рукопись получена: 14.03.2024 **Рукопись одобрена:** 02.04.2024 **Опубликована online:** 11.03.2025

ЭКО • ВЕКТОР

Все права защищены
© Эко-Вектор, 2025

DOI: https://doi.org/10.17816/vto629076

Individual hemiendoprosthetics of the posterior articular facet of the calcaneus in the complex treatment of damage to the subtalar joint: a case report

Vladimir V. Skrebtsov[1], Victor G. Protsko[1,2], Alexander V. Skrebtsov[1], Sargon K. Tamoev[1], Vasily V. Kuznetsov[1]

[1] Yudin City Clinical Hospital, Moscow, Russia
[2] Russian Peoples' Friendship University, Moscow, Russia

ABSTRACT

BACKGROUND: The subtalar joint is one of the key joints in the foot. Its main function is to adapt the hindfoot to uneven ground during the gait cycle. Degenerative changes in the subtalar joint are primarily the result of intra-articular calcaneal fractures, varus or valgus deformities of the hindfoot, rheumatoid arthritis and idiopathic deforming osteoarthritis. Arthrodesis of the subtalar joint results in restriction of supination-pronation movements of the foot, overloading of the external compartments and, as a consequence, impaired gait biomechanics.

DESCRIPTION OF THE CASE: We present a clinical case of surgical treatment of a patient with a malunited fracture of the calcaneus. The posterior articular facet of the calcaneus was hemiendoprosthetically replaced with a custom-made ceramic implant.

CONCLUSION: Short-term results of the patient's treatment with posttraumatic deforming arthrosis of the subtalar joint allow us to conclude on the efficacy of the posterior articular facet hemiendoprosthesis of the calcaneus in the treatment of this pathology. The proposed technique makes it possible to preserve the mobility of the hindfoot and reduce the severity of the pain syndrome.

Keywords: osteoarthritis of the subtalar joint; posterior articular facet of the calcaneus; hemiendoprosthetics; ceramic implant.

To cite this article:
Skrebtsov VV, Protsko VG, Skrebtsov AV, Tamoev SK, Kuznetsov VV. Individual hemiendoprosthetics of the posterior articular facet of the calcaneus in the complex treatment of damage to the subtalar joint: a case report. *N.N. Priorov Journal of Traumatology and Orthopedics.* 2025;32(1):199–210. DOI: https://doi.org/10.17816/vto629076

Received: 14.03.2024 **Accepted:** 02.04.2024 **Published online:** 11.03.2025

ECO•VECTOR

All rights reserved
© Eco-Vector, 2025

ОБОСНОВАНИЕ

Подтаранный сустав является одним из наиболее функционально важных суставов стопы. Его основное назначение — обеспечение приспособления заднего отдела стопы к неровной поверхности опоры во время шага [1]. Эта функция нарушается при потере конгруэнтности суставных поверхностей и дегенеративных изменениях в суставе. Причинами данных изменений поверхностей подтаранного сустава являются последствия внутрисуставных переломов пяточной кости, варусные или вальгусные деформации заднего отдела стопы, ревматоидный артрит и идиопатический деформирующий остеоартрит (ОА) [2–4].

Остеоартрит суставов стопы оказывает неблагоприятное воздействие на функциональную активность пациента, качество жизни, а также на его трудоспособность. В настоящее время золотым стандартом лечения остеоартрита подтаранного сустава является его артродез [5]. При этом наиболее частым осложнением подтаранного артродеза является потеря высоты заднего отдела стопы, что особенно значимо при уже имеющемся снижении высоты пяточной кости как следствии ранее перенесённой травмы. Чтобы устранить ограничения артродеза in situ в случаях тяжёлой деформации задней части стопы, применяется подтаранный дистракционный артродез.

Однако любое блокирование движений в подтаранном суставе негативно влияет на биомеханику всей стопы. После изолированного артродеза подтаранного сустава значительно уменьшаются движения в смежных суставах стопы. Поэтому поиск оперативных вмешательств, которые позволят избежать блокирования подтаранного сустава при лечении ОА подтаранного сустава, является актуальной проблемой. С целью её решения нами были разработаны метод лечения деформирующих повреждений подтаранного сустава и гемиэндопротез подтаранного сустава для его осуществления [6].

ОПИСАНИЕ КЛИНИЧЕСКОГО СЛУЧАЯ

Пациент 48 лет обратился с жалобами на боль в заднем отделе правой стопы, резко усиливающуюся во время ходьбы, особенно по неровной поверхности. В анамнезе травма один год назад при падении с высоты собственного роста. Лечился консервативно. После прекращения иммобилизации и начала ходьбы развился выраженный болевой синдром. Консервативное лечение не принесло положительного результата.

При осмотре правой стопы выявлены уплощение продольного свода, отёчность мягких тканей в проекции заднего отдела (рис. 1).

При пальпации определяется выраженная болезненность правой стопы в проекции подтаранного сустава, больше с наружной поверхности. Движения в сагиттальной плоскости в правом голеностопном суставе в полном объёме. Движения в подтаранном суставе выраженно ограниченные, резко болезненные. Сосудистых и неврологических расстройств на момент осмотра выявлено не было. При анкетировании пациента по шкале AOFAS Ankle Hindfoot (AOFAS AH) получено 16 баллов, Foot Function Index (FFI) — 146 баллов (86%), по Визуальной аналоговой шкале (ВАШ) — 9 баллов.

По данным компьютерной томографии выявлены вальгусная деформация пяточной кости, сужение суставной щели подтаранного сустава, костно-хрящевые экзостозы области подтаранного сустава (рис. 2).

Результаты динамической педобарографии позволяют сделать вывод о выраженном нарушении биомеханики шага пациента в предоперационном периоде (рис. 3, 4).

В предоперационном периоде отмечалось отсутствие различий максимального давления обеих стоп. Данный

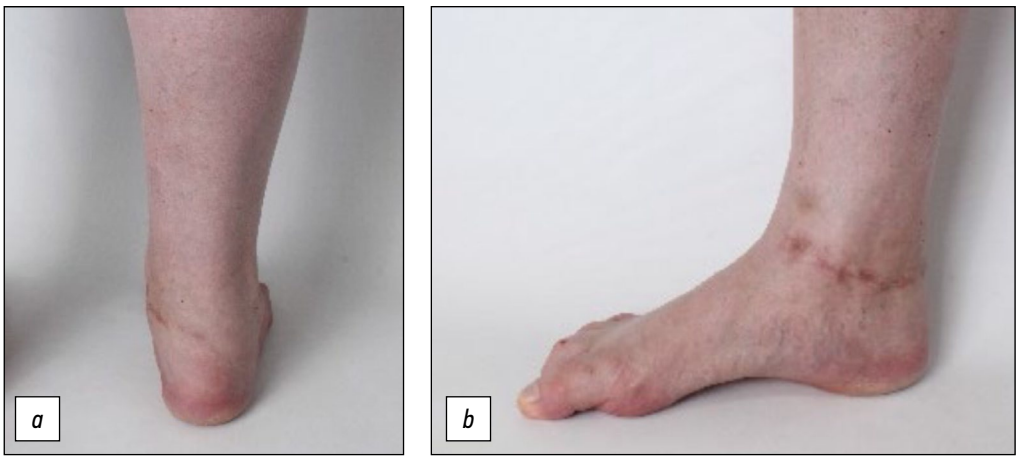

Рис. 1. Внешний вид стоп: *a* — вид сзади, *b* — вид сбоку. Определяется уплощение внутреннего продольного свода, вальгусное отклонение пяточной кости правой стопы.

Fig. 1. Appearance of the feet: *a* — rear view, *b* — side view. Flattening of the internal longitudinal arch and valgus deviation of the heel bone of the right foot are determined.

DOI: https://doi.org/10.17816/vto629076

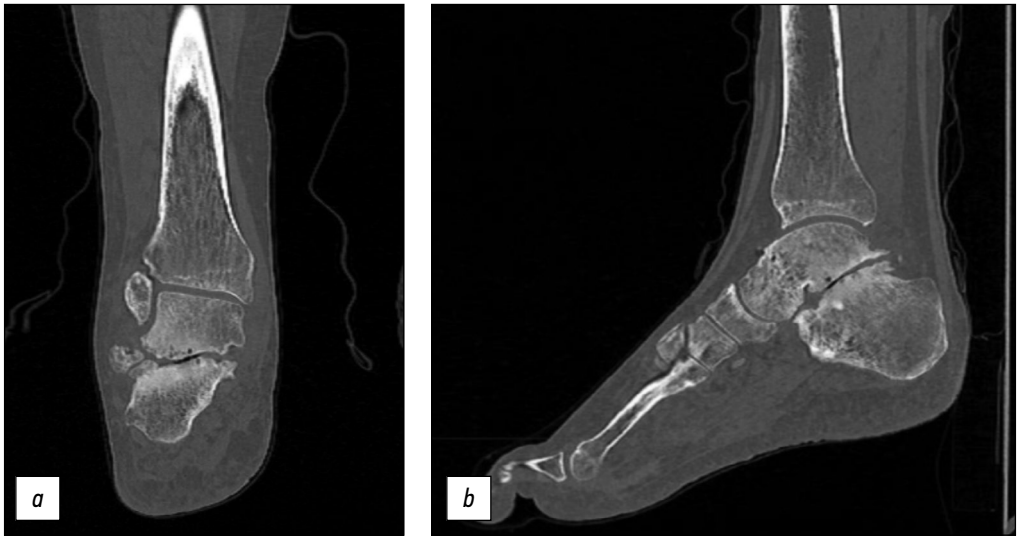

Рис. 2. МСКТ-сканы правого голеностопного сустава и стопы: *a* — коронарная проекция, *b* — сагиттальная проекция. Отмечаются сужение и неравномерность суставной щели, костно-хрящевые экзостозы области подтаранного сустава.

Fig. 2. MSCT scans of the right ankle joint and foot: *a* — coronary projection, *b* — sagittal projection. Narrowing and unevenness of the joint space, osteochondral exostosis of the subtalar joint area are noted.

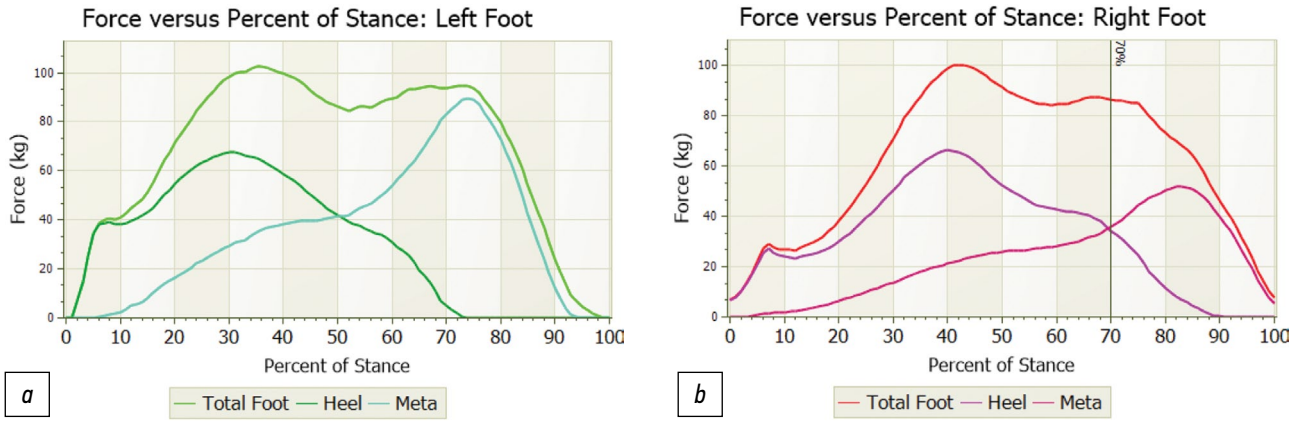

Рис. 3. График динамической педобарографии в предоперационном периоде: *a* — левая стопа, *b* — правая стопа. Отмечаются увеличение длительности фаз пяточного удара и нагружения, снижение силы переднего отдела правой стопы.

Fig. 3. Dynamic pedobarography graph in the preoperative period: *a* — left foot, *b* — right foot. There is an increase in the duration of the heel strike and loading phase, a decrease in the strength of the forefoot of the right foot.

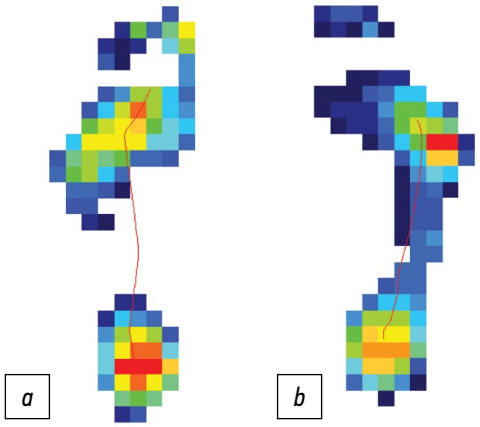

Рис. 4. Динамическая педобарография обеих стоп перед оперативным вмешательством: *a* — левая стопа, *b* — правая стопа. Определяются смещение вектора нагрузки латерально, участки перегрузки наружных отделов стопы.

Fig. 4. Dynamic pedobarography of both feet before surgery: *a* — left foot, *b* — right foot. The lateral displacement of the load vector is determined, areas of overload of the outer parts of the foot are determined.

показатель был равен 429 и 441 кПа соответственно для правой и левой стоп. Разница составила 11 кПа — 2,6%.

Анализ длины шага не показал различий, однако отмечалось изменение походки с увеличением фаз пяточного удара и нагружения правой стопы.

На фоне отсутствия отличий времени контакта заднего отдела стопы также было отмечено значительное увеличение продолжительности фазы ответа на нагрузку (flat foot time) правой стопы и меньшее время фазы середины опоры (midstance). Для левой стопы данные показатели были равны 0,54 и 0,46 с, а для правой — 0,67 и 0,24 с соответственно. Разница продолжительности этапа ответа на нагрузку между стопами составила 55,6%.

До лечения отмечалось изменение переката правой стопы со смещением вектора нагрузки латерально. Данные изменения также сопровождаются увеличением максимального давления в среднем отделе стопы. Максимальное давление в данном отделе для левой стопы составило 48 кПа, для правой — 126 кПа, что на 162,5% больше в сравнении с контралатеральной стопой.

При анализе времени контакта переднего отдела стопы нами были отмечены отличия времени контакта для левой и правой стоп — 0,54 и 0,24 с соответственно. Разница составила 0,30 с (55,6%). При этом также определялось меньшее значение показателей силы — 89,6 и 52 кг. Разница составляет 67,2%.

Также отмечаются выраженные отличия пропульсивного времени шага. Для левой стопы данный показатель составил 0,24 с, для левой — 0,11 с, что на 54,2% меньше значений контралатеральной стопы.

Значения индекса Foot Time Impulse (FTI) также свидетельствуют о меньших показателях в поражённой стопе — 50,87 кг/с в сравнении с контралатеральной — 65,03 кг/с. Разница при этом составила 21,8%.

Вышеперечисленные данные свидетельствуют о нарушении пронационно-супинационных движений в правой стопе. Вследствие изменений функции подтаранного сустава отмечается снижение силы и толчковой функции правой стопы. Также определяется более высокое максимальное давление в наружном отделе стопы, что в совокупности со смещением вектора нагрузки кнаружи позволяет сделать вывод об ограничении пронации заднего отдела стопы. Данные изменения в совокупности с меньшим временем фазы ответа на нагрузку являются проявлением нарушения амортизирующей функции и болевого синдрома, усиливающегося при движениях в подтаранном суставе.

Пациенту был выставлен диагноз: посттравматический деформирующий артроз подтаранного сустава правой стопы III степени.

На первом этапе пациент прошёл курсы консервативного противовоспалительного лечения, использовал индивидуальные ортопедические стельки. Однако эффект терапии имел кратковременный характер. Последние 6 месяцев эффекта от консервативного лечения не наблюдалось.

Впоследствии пациент был вынужден резко ограничить свою двигательную активность.

Для лечения остеоартрита подтаранного сустава нами был предложен метод индивидуального гемиэндопротезирования подтаранного сустава керамическим имплантатом. На основании компьютерной томографии было выполнено моделирование гемиэндопротеза подтаранного сустава (рис. 5).

При моделировании учитывались величина необходимой костной резекции пяточной кости, взаимоотношения суставной поверхности таранной кости и эндопротеза, необходимость восстановления показателей продольного свода стопы.

Гемиэндопротез выполнен из циркониевой оксидной керамики, стабилизированной иттрием, которая является биосовместимым и биоинертным материалом. Он имеет

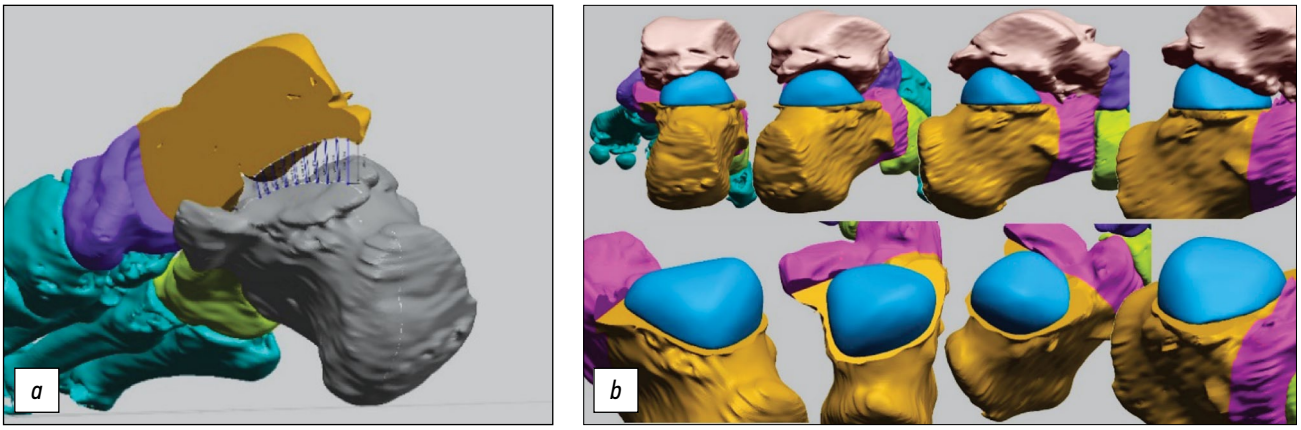

Рис. 5. Предоперационное 3D-планирование индивидуального подтаранного имплантата: *a* — моделирование необходимого размера костной резекции пяточной кости, *b* — моделирование конгруэнтности подтаранного сустава после установки гемиэндопротеза.

Fig. 5. Preoperative 3-D planning of a customized subtalar implant: *a* — modeling the required size of bone resection of the calcaneus, *b* — modeling the congruence of the subtalar joint after installation of a hemiendoprosthesis.

DOI: https://doi.org/10.17816/vto629076

суставную головку с гладкой суставной поверхностью и шершавую ножку. За счёт этого происходит самозаклинивание ножки в подготовленном для имплантации канале пяточной кости и обеспечивается беспрепятственное скольжение его головки по суставной поверхности таранной кости.

Методика оперативного вмешательства

При операции применялась спинальная анестезия. Положение на операционном столе — на животе. Задним доступом выполняют артротомию подтаранного сустава. Удаляют костно-хрящевые экзостозы с задней поверхности таранной и пяточной костей. С помощью медицинского инструментария выполняют дистракцию подтаранного сустава. В пяточную кость вводят направляющие спицы, по которым, согласно результатам рентгенологического контроля, определяют плоскость резекции задней суставной фасетки пяточной кости. По направителю выполняют резекцию поражённой задней суставной фасетки пяточной кости. В образовавшийся дефект пяточной кости вводят примерочный пробник гемиэндопротеза подтаранного сустава. При этом определяют корректность выполненного обпила пяточной кости (наклон и глубина обпила), движения в подтаранном суставе и ось расположения гемиэндопротеза подтаранного сустава. При необходимости выполняют дополнительный обпил пяточной кости. При корректном расположении примерочного пробника гемиэндопротеза подтаранного сустава в пяточной кости формируют паз для ножки гемиэндопротеза. В сформированный в пяточной кости канал устанавливают ножку, и гемиэндопротез добивают импактором на своё ложе. Головку гемиэндопротеза подтаранного сустава вправляют на суставную впадину таранной кости (рис. 6). Проверяют объём движений подтаранного сустава. После туалета ран растворами антисептиков рассечённые мягкие ткани ушивают наглухо. Накладывают асептические повязки и проводят иммобилизацию голеностопного сустава.

В послеоперационном периоде иммобилизация голеностопного сустава осуществлялась задней гипсовой шиной в течение 4 недель. Пациенту рекомендована ходьба на костылях без осевой нагрузки весь период гипсовой иммобилизации. Пациент получал курс профилактической антикоагулянтной терапии: ривароксабан 10 мг один раз в сутки в течение 4 недель. После прекращения иммобилизации назначена лечебная физкультура, дозированная нагрузка на правую нижнюю конечность. Контрольные осмотры проводились в срок 8 недель, 6 и 12 месяцев после операции.

Результаты лечения

На момент контрольного осмотра через 12 месяцев после операции пациент ходит с полной опорой на правую нижнюю конечность, не хромает (рис. 7).

Пациент полностью вернулся к привычному для него образу жизни, возобновил трудовую деятельность. Отёк мягких тканей правой стопы не определяется. Послеоперационные рубцы состоятельные, без признаков воспаления. Объём движений в правом голеностопном суставе полный, безболезненный. Объём супинационно-пронационных движений правой стопы — 10°–0°–5°. Пальпация подтаранного сустава безболезненная. Результаты анкетирования пациента через 12 месяцев после проведённого лечения согласно шкале AOFAS AH — 89 баллов, FFI — 25 баллов (15%), ВАШ — 1 балл. Осевые взаимоотношения правого голеностопного сустава и стопы правильные.

Рис. 6. Интраоперационный вид правой стопы после имплантации гемиэндопротеза подтаранного сустава: протез стабилен, определяется конгруэнтность суставных поверхностей гемиэндопротеза и таранной кости.

Fig. 6. Intraoperative view of the right foot after implantation of a hemiendoprosthesis of the subtalar joint: the prosthesis is stable, the congruence of the articular surfaces of the hemiendoprosthesis and the talus is determined.

По данным компьютерной томографии признаки нестабильности гемиэндопротеза не определяются (рис. 8).

На рентгенограмме правой стопы с нагрузкой выравнивание правильное (рис. 9).

Угол Белера составил 20° (норма — 20–40°), а угол Гиссана — 124° (норма — 94–136°). Эти показатели соответствуют общепринятым нормам.

Через 12 месяцев после проведённого лечения на момент контрольного осмотра определяются значительные изменения походки в оперированной стопе в сторону восстановления её естественной биомеханики. Максимальное давление для обеих стоп составило 384 кПа. При анализе походки нами не было отмечено изменений графика нагрузки в обеих стопах. После гемипротезирования подтаранного сустава не отмечалось выраженных различий длительности фазы ответа на нагрузку (flat foot time) — 0,26 и 0,30 с для левой и правой стопы соответственно, и фазы середины опоры (midstance) — 0,36 и 0,32 с. Разница при этом составила 15,4% для первого значения и 12,5% — для второго.

Рис. 7. Внешний вид правой стопы через 12 месяцев после операции: *a* — вид сзади, *b* — вид сбоку. Определяется умеренное вальгусное положение пяточной кости, послеоперационные рубцы без признаков воспаления.

Fig. 7. Appearance of the right foot after 12 months after surgery: *a* — rear view, *b* — side view. A moderate valgus position of the heel bone is determined, postoperative scars without signs of inflammation.

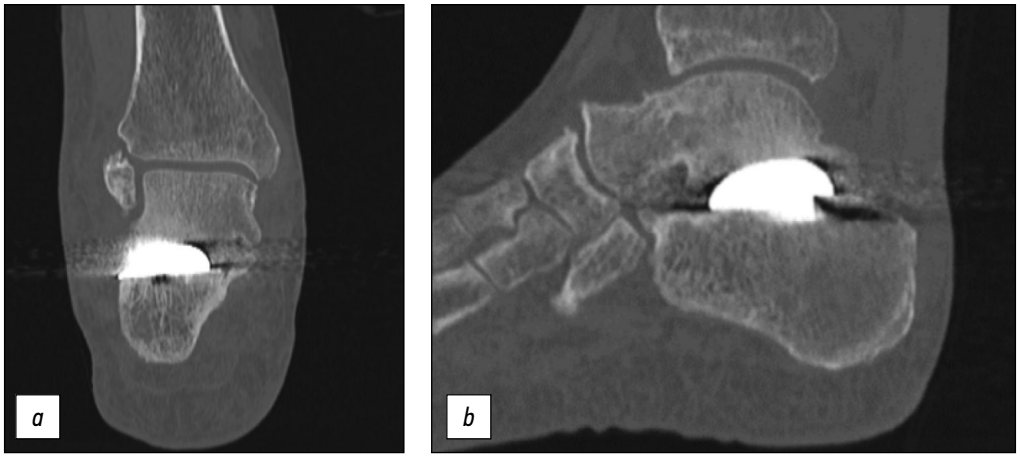

Рис. 8. МСКТ-сканы правого голеностопного сустава и стопы через 12 месяцев после операции: *a* — фронтальная проекция, *b* — сагиттальная проекция. Не определяются зоны лизиса вокруг гемиэндопротеза, признаков дегенеративных изменений суставной поверхности таранной кости не выявлено.

Fig. 8. MSCT scans of the right ankle and foot 12 months after surgery: *a* — frontal projection, *b* — sagittal projection. No zone of lysis around the hemiendoprosthesis was detected, no signs of degenerative changes in the articular surface of the talus were detected.

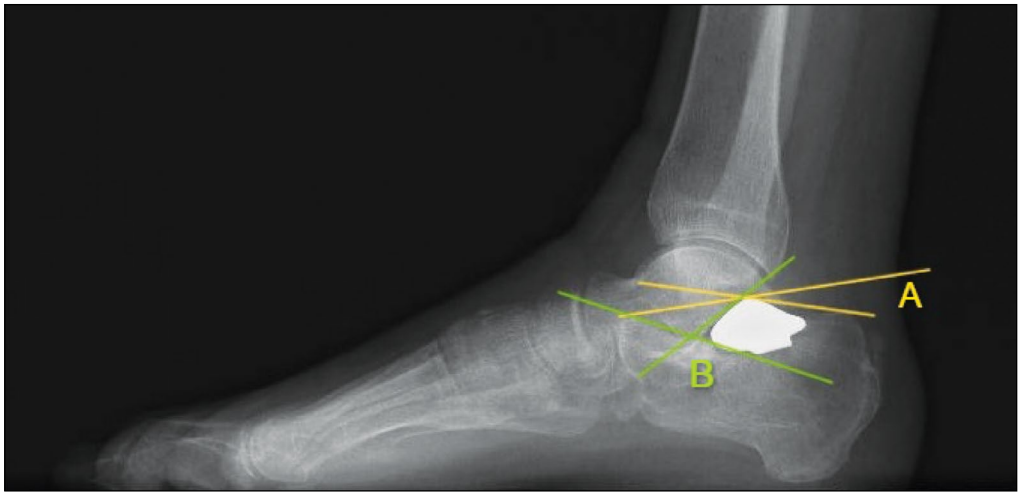

Рис. 9. Рентгенограмма правой стопы с нагрузкой в боковой проекции: A — угол Белера 20°, B — угол Гиссана 118°.

Fig. 9. X-ray of the right foot with a load in the lateral projection: A — Böhler angle 20°, B — Gissan angle 118°.

DOI: https://doi.org/10.17816/vto629076

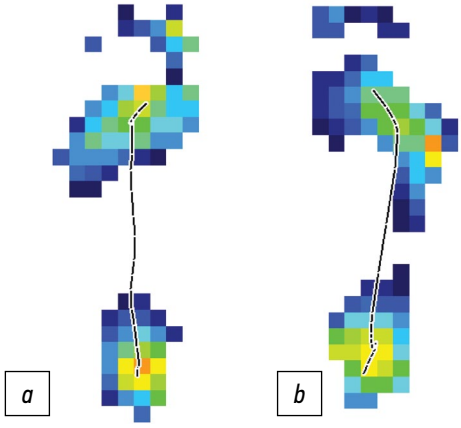

Рис. 10. Динамическая педобарография через 12 месяцев после гемипротезирования подтаранного сустава: *a* — левая стопа, *b* — правая стопа. Определяется физиологическое распределение вектора нагрузки правой стопы без участков повышенного давления.

Fig. 10. Dynamic pedobarography 12 months after hemiprosthesis of the subtalar joint: *a* — left foot, *b* — right foot. The physiological distribution of the load vector of the right foot is determined without areas of increased pressure.

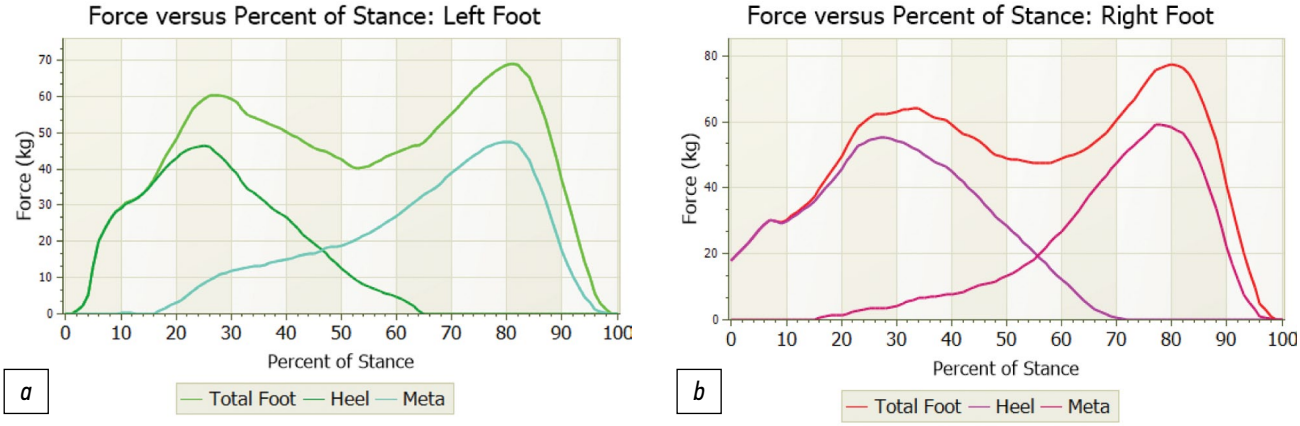

Рис. 11. График динамической педобарографии после проведённого лечения: *a* — левая стопа, *b* — правая стопа. Отмечается эквивалентная сила обеих стоп. Не определяются признаки увеличения силы в среднем отделе стопы.

Fig. 11. Dynamic pedobarography graph after treatment: *a* — left foot, *b* — right foot. Equivalent strength of both feet is noted. No signs of increased strength in the midfoot.

При анализе вектора переката стопы нами не было отмечено патологического смещения вектора в латеральную сторону, которое определялось в предоперационном периоде. Также не отмечалось увеличения максимального давления в наружном отделе правой стопы. Максимальное давление в среднем отделе обеих стоп составило 43 и 48 кПа для левой и правой стопы соответственно. Разница составила 11,6%.

Время контакта переднего отдела стопы показало схожие значения в послеоперационном периоде и составило 0,48 и 0,46 с для левой и правой стопы соответственно. Значения силы равнялись 47,5 и 59 кг с бо́льшим значением в правой стопе.

Анализ пропульсивного времени шага позволяет сделать вывод об умеренном снижении значений для правой стопы. Для левой стопы данный показатель был равен 0,28 с, из которых 0,14 с составляло активное и 0,14 с — пассивное пропульсивное время. Для правой стопы время пропульсии равнялось 0,22 с (разница — 28,6%), из которых активное пропульсивное время составило 0,12 с, а пассивное — 0,10 с.

На момент осмотра не определяется различий в значениях показателя Foot Time Index. Для правой стопы данный показатель составил 36,3, для левой — 35,5. Разница между значениями составила 2,3%.

Полученные данные динамической педобарографии через 12 месяцев после проведённого гемипротезирования задней суставной фасетки подтаранного сустава свидетельствуют об изменении биомеханических показателей стопы с восстановлением биомеханики походки (рис. 10, 11). Процентное увеличение времени фазы ответа на нагрузку (flat foot time) и фазы середины опоры (mid-stance) для правой стопы в послеоперационном периоде в сравнении с предоперационными значениями позволяет сделать вывод об увеличении работы адаптационного механизма стопы и восстановлении физиологического переката. Увеличение активного пропульсивного времени в послеоперационном периоде правой стопы позволяет

сделать вывод об увеличении активности пальцевого толчка.

ОБСУЖДЕНИЕ

Согласно S.R. Menkveld и соавт., в фазе опоры стопа выполняет четыре функции: принятие нагрузки пяточной костью, адаптацию к поверхности опоры, сохранение устойчивости и распределения нагрузки, обеспечение пальцевого толчка во время переката через передний отдел стопы [7]. Несмотря на сравнительно небольшой объём движений в подтаранном суставе, благодаря сложной анатомии обусловливается участие сустава в вышеперечисленных функциях стопы. При этом обеспечиваются движения сразу в трёх плоскостях: фронтальной — инверсия или эверсия, горизонтальной — отведение или приведение и сагиттальной — сгибание или разгибание [1].

Во время патологических процессов происходит нарушение функции сустава, что проявляется нарушением биомеханики шага и, как следствие, возникновением дегенеративных изменений в смежных отделах или суставах. При остеоартрите подтаранного сустава определяется нарушение биомеханики походки: происходит увеличение нагрузки в заднем и среднем отделах стопы, что также подтверждается результатами динамической педобарографии данного клинического случая [8].

Несмотря на то, что на сегодняшний день золотым стандартом лечения остеоартрита подтаранного сустава является артродез, долгосрочные результаты после замыкания подтаранного сустава отображают увеличение риска вторичных дегенеративных изменений в соседних суставах [9, 10]. Согласно исследованию M. Ebalard и соавт., в 30% случаев вторичные дегенеративные изменения в смежных суставах приводят к оперативным вмешательствам [11]. При артродезе подтаранного сустава также отмечаются изменения биомеханики шага: определяется уменьшение силы и площади контакта стопы, происходит увеличение объёма движений в смежных суставах, особенно в таранно-ладьевидном суставе [12]. При этом также наблюдается увеличение силы контакта суставных поверхностей в голеностопном суставе. Данные изменения обеспечиваются отсутствием пронации в заднем отделе стопы. При подтаранном артродезе может также определяться нарушение работы мышц стопы. Отмечается увеличение работы мышц-сгибателей стопы, что проявляется повышением давления в переднем отделе стопы и в будущем также может привести к необходимости проведения здесь оперативного вмешательства [13, 14]. При этом биомеханические изменения отмечаются не только на уровне стопы и голеностопного сустава, но и во всей нижней конечности [15].

Помимо отсутствия движений в подтаранном суставе после выполненного артродеза также отмечается ограничение движений в смежных суставах. Согласно данным X. Jia и соавт., подтаранный артродез приводит к наибольшему сокращению объёма движений в неблокированных суставах стопы по сравнению с другими селективными артродезами. Так, в таранно-ладьевидном суставе движения в сагиттальной плоскости снижаются на 75,3%, во фронтальной — на 75,9%, в горизонтальной — на 64,8% [16]. Полученные данные подтверждаются и другими исследованиями [17]. При посттравматическом остеоартрите таранно-пяточного сустава происходит снижение продольного свода стопы в результате импрессии пяточной кости. При блокировании подтаранного сустава in situ до 65% случаев составляет развитие дегенеративных изменений в смежных суставах стопы, увеличиваются риски несращения зоны артродеза или возникновения варусной деформации заднего отдела стопы [10].

Одним из вариантов восстановления продольного свода стопы является выполнение дистракционного артродеза. Предложены различные варианты его проведения. При этом используются костные аллотрансплантаты, аутотрансплантаты из крыла подвздошной или пяточной кости, титановые кейджи [18]. Положительное влияние данной операции на нормализацию свода стопы несомненно. Однако дистракционное блокирование подтаранного сустава также оказывает негативное влияние на движение нефиксированных смежных суставов. Кроме того, велик риск несостоятельности костного блока [19]. Артроскопическая санация подтаранного сустава позволяет сохранить подвижность сустава, однако не решает проблему импрессии задней фасетки пяточной кости. С её помощью можно провести резекцию экзостозов, устранить костный и мягкотканный импиджмент, удалить повреждённые и фрагментированные участки хряща. При тяжёлой степени повреждения суставных поверхностей используется методика артроскопического выполнения подтаранного артродеза [20].

В литературе есть единичные публикации о разработке эндопротезов подтаранного сустава. Мы нашли ссылки на четыре тотальных эндопротеза [21–24]. Однако публикаций о результатах их клинического применения нами не обнаружено. В настоящее время проводятся экспериментальные исследования, обосновывающие тотальное эндопротезирование подтаранного сустава [25].

Публикации, посвящённые индивидуальному эндопротезированию таранной кости при её аваскулярном некрозе, достаточно многочисленны. Их результаты свидетельствуют о высокой эффективности метода и хорошей выживаемости эндопротеза таранной кости [26, 27]. Как правило, для их изготовления используются различные металлические сплавы. Однако пара трения «металл–хрящ», по данным исследователей, является не самой долговечной и сопряжена с возникновением ряда осложнений за счёт накопления продуктов износа металла и хряща в полости сустава [28].

Особый интерес вызывают публикации о применении керамических эндопротезов таранной кости [29, 30]. Исходя из имеющихся данных, пара трения

«керамика–хрящ» является наиболее предпочтительной. Среди различных видов керамики лучшими трибологическими и механическими характеристиками обладает циркониевая стабилизированная керамика [31, 32]. Изолированную замену таранной кости можно рассматривать как вариант гемиэндопротезирования, так как происходит замена только одной суставной поверхности. На наш взгляд, частичное замещение поражённого сустава может иметь хорошие перспективы в развитии хирургии заднего отдела стопы.

По этой причине нами была выбрана тактика эндопротезирования только поражённого участка подтаранного сустава. Коллективом авторов были разработаны способ лечения деформирующих повреждений подтаранного сустава и гемиэндопротез подтаранного сустава для его осуществления, при котором выполняется замена повреждённой суставной поверхности пяточной кости.

ЗАКЛЮЧЕНИЕ

Анализ полученных краткосрочных результатов оперативного лечения у пациента с деформирующим артрозом подтаранного сустава III стадии показал, что индивидуальное гемиэндопротезирование подтаранного сустава является перспективным направлением лечения грубого разрушения подтаранного сустава стопы. Первые полученные данные вселяют надежду, что предложенный нами эндопротез и способ его имплантации являются методом выбора для сохранения подвижности подтаранного сустава и позволяют избежать его артродеза.

ДОПОЛНИТЕЛЬНО

Вклад авторов. Все авторы одобрили финальную версию перед публикацией, а также согласились нести ответственность за все аспекты работы, гарантируя надлежащее рассмотрение и решение вопросов, связанных с точностью и добросовестностью любой её части.

Источники финансирования. Отсутствуют.

Раскрытие интересов. Авторы декларируют отсутствие явных и потенциальных конфликтов интересов, связанных с проведённым исследованием и публикацией настоящей статьи.

Оригинальность. При создании настоящей работы авторы не использовали ранее опубликованные сведения (текст, иллюстрации, данные).

Согласие на публикацию. Авторы получили письменное информированное добровольное согласие пациента на публикацию персональных данных в научном журнале, включая его электронную версию (дата подписания — 22.02.2024). Объём публикуемых данных с пациентом согласован.

Доступ к данным. Доступ к данным, полученным в настоящем исследовании, закрыт по причине конфиденциальности (наличия в базе данных сведений, на основании которых могут быть идентифицированы участники исследования, и отсутствия их согласия на распространение этих сведений).

Рассмотрение и рецензирование. Настоящая работа подана в журнал в инициативном порядке и рассмотрена по обычной процедуре. В рецензировании участвовали два внешних рецензента, член редакционной коллегии и научный редактор издания.

ADDITIONAL INFO

Author contribution. All authors have approved the final version before publication and have also agreed to be responsible for all aspects of the work, ensuring that issues relating to the accuracy and integrity of any part of it are properly addressed and resolved.

Funding sources. No funding.

Disclosure of interests. The authors declare that they have no competing interests.

Statement of originality. When creating this work, the authors did not use previously published information (text, illustrations, data).

Consent for publication. The authors received written informed voluntary consent from the patient to publish personal data in a scientific journal, including its electronic version (date of signing February 22, 2024). The scope of published data was agreed with the patient.

Data availability statement. Access to the data obtained in this study is closed due to confidentiality (the presence in the database of information on the basis of which the study participants can be identified and the lack of their consent to the dissemination of this information).

Provenance and peer-review. This paper was submitted to the journal on an initiative basis and reviewed according to the usual procedure. Two external reviewers, a member of the editorial board and the scientific editor of the publication participated in the review.

СПИСОК ЛИТЕРАТУРЫ | REFERENCES

1. The physiology of the joints, vol. 2: Lower Limb. By I.A. Kapandji. Second edition. *British Journal of Surgery.* 1971;58(5):403. doi: 10.1002/bjs.1800580528

2. Greisberg J, Hansen ST, Sangeorzan B. Deformity and Degeneration in the Hindfoot and Midfoot Joints of the Adult Acquired Flatfoot. *Foot Ankle Int.* 2003;24(7):530–534. doi: 10.1177/107110070302400704

3. Kaeley GS, Ranganath VK, Roth J. The Elusive but Painful Subtalar Joint in Rheumatoid Arthritis. *J Rheumatol.* 2019;46(4):333. doi: 10.3899/jrheum.181156

4. Wakabayashi H, Nakata K, Nishimura A, Hasegawa M, Sudo A. The Onset of Subtalar Joint Monoarthritis in a Patient with Rheumatoid Arthritis. *Diagnostics.* 2022;12:2311. doi: 10.3390/diagnostics12102311

5. Ebben BJ, Myerson M. Management of the Subtalar Joint Following Calcaneal Fracture Malunion. *Foot Ankle Clin.* 2022;27(4):787–803. doi: 10.1016/j.fcl.2022.08.001

6. Patent RUS № 2788474/ 19.01.2023, Byul. № 2. Karlov AV, Skrebtsov VV, Protsko VG. *Sposob lecheniya deformiruyushchih povrezhdenij podtarannogo sustava i gemiendoprotez podtarannogo sustava dlya ego osushchestvleniya.* Available from: https://www.fips.ru/registers-doc-view/fips_servlet (In Russ.). EDN: OKYSGD

7. Menkveld SR, Knipstein EA, Quinn JR. Analysis of gait patterns in normal school-aged children. *J Pediatr Orthop*. 1988;8(3):263–267. doi: 10.1097/01241398-198805000-00002

8. Munteanu S, Buldt A, Arnold J, Kelly L, Menz H. Foot structure and lower limb function in individuals with midfoot osteoarthritis: a systematic review. *Osteoarthritis Cartilage*. 2020;28(12):1514–1524. doi: 10.1016/j.joca.2020.08.012

9. Joveniaux P, Harisboure A, Ohl X, Dehoux E. Long-term results of in situ subtalar arthrodesis. *Int Orthop.* 2010;34(8):1199–1205. doi: 10.1007/s00264-010-1041-5

10. Bruce J, Sutherland A. Surgical versus conservative interventions for displaced intra-articular calcaneal fractures. *Cochrane database of systematic reviews*. 2013;31(1):CD008628. doi: 10.1002/14651858.CD008628.pub2

11. Ebalard M, Le Henaff G, Sigonney G, et al. Risk of osteoarthritis secondary to partial or total arthrodesis of the subtalar and midtarsal joints after a minimum follow-up of 10 years. *Orthopaedics & Traumatology: Surgery & Research*. 2014;100(4 Suppl):S231–S237. doi: 10.1016/j.otsr.2014.03.003

12. Hutchinson I, Baxter J, Gilbert S, et al. How Do Hindfoot Fusions Affect Ankle Biomechanics: A Cadaver Model. *Clin Orthop Relat Res*. 2015;474(4):1008–16. doi: 10.1007/s11999-015-4671-5

13. Kim Y, Kim J, Lee KM, Koo S. The increase of joint contact forces in foot joints with simulated subtalar fusion in healthy subjects. *Gait Posture*. 2019;74:27–32. doi: 10.1016/j.gaitpost.2019.07.376

14. Glanzmann M, Sanhueza-Hernandez R. Arthroscopic Subtalar Arthrodesis for Symptomatic Osteoarthritis of the Hindfoot: A Prospective Study of 41 Cases. *Foot & ankle international.* 2007;28(1):2–7. doi: 10.3113/FAI.2007.0001

15. Hicks-Little C, Peindl R, Hubbard-Turner T, et al. Lower Extremity Joint Kinematics during Stair Climbing in Knee Osteoarthritis. *Med Sci Sports Exerc*. 2011;43(3):516–524. doi: 10.1249/MSS.0b013e3181f257be

16. Jia X, Qiang M, Chen Y, Zhang K, Chen S. The influence of selective arthrodesis on three-dimensional range of motion of hindfoot joint: A cadaveric study. *Clinical Biomechanics*. 2019;69:9–15. doi: 10.1016/j.clinbiomech.2019.06.011

17. Zhang K, Chen Y, Qiang M, Hao Y. Effects of five hindfoot arthrodeses on foot and ankle motion: Measurements in cadaver specimens. *Sci Rep*. 2016;6:35493. doi: 10.1038/srep35493

18. Fletcher AN, Liles JL, Steele JJ, Pereira GF, Adams SB. Systematic Review of Subtalar Distraction Arthrodesis for the Treatment of Subtalar Arthritis. *Foot Ankle Int.* 2020;41(4):437–448. doi: 10.1177/1071100719899050

19. Niazi NS, Aljawadi A, Pillai A. Shaped titanium wedges for subtalar distraction arthrodesis: Early clinical and radiological results. *The Foot.* 2020;42:101647. doi: 10.1016/j.foot.2019.10.002

20. Ahn JH, Lee SK, Kim KJ, Kim YI, Choy WS. Subtalar Arthroscopic Procedures for the Treatment of Subtalar Pathologic Conditions: 115 Consecutive Cases. *Orthopedics*. 2024;32(12):891. doi: 10.3928/01477447-20091020-12

21. Ringus V, Landsberger ML., inventors. *Subtalar joint prostheseis and installation device*. Patent WO 2014/022665. 2014 Feb 06.

22. Sanders RW, Gutierrez S, inventors. *Joint arthroplasty systems, methods, and components*. United States patent US-9700424-B2. 2017 July 11.

23. Schon Lew C, Chiodo C, Parks BG, et al., inventors. *Subtalar joint prostheseis and its method of implantation.* United States patent US-9775717-B2. 2017 Oct 3.

24. Goldbegr A, Blunn G, inventors. *Subtalar joint implant*. United States patent US-10117749-B2. 2018 Nov 6.

25. Baptiste Jn, Jonelle M. *The Design of a Subtalar Joint Prosthesis Wear Testing Mechanism* [Internet]. Available from: https://era.library.ualberta.ca/items/6aca0f90-cbf2-482a-89ae-fa9ed2d7ce71. doi: 10.7939/R3599ZH1Q

26. Ruatti S, Corbet C, Boudissa M, et al. Total Talar Prosthesis Replacement after Talar Extrusion. *The Journal of Foot and Ankle Surgery*. 2017;56(4):905–909. doi: 10.1053/j.jfas.2017.04.005

27. Lachman JR, Parekh SG. Total Talus Replacement for Traumatic Bone Loss or Idiopathic Avascular Necrosis of the Talus. *Tech Foot Ankle Surg*. 2019;18:87–98.

28. Stojanović B, Bauer C, Stotter C, et al. Tribocorrosion of a CoCrMo alloy sliding against articular cartilage and the impact of metal ion release on chondrocytes. *Acta Biomater.* 2019;94:597–609. doi: 10.1016/j.actbio.2019.06.015

29. Taniguchi A, Tanaka Y. An Alumina Ceramic Total Talar Prosthesis for Avascular Necrosis of the Talus. *Foot Ankle Clin*. 2019;24(1):163–171. doi: 10.1016/j.fcl.2018.10.004

30. Tonogai I, Hamada D, Yamasaki Y, et al. Custom-Made Alumina Ceramic Total Talar Prosthesis for Idiopathic Aseptic Necrosis of the Talus: Report of Two Cases. *Case Rep Orthop.* 2017;2017:8290804. doi: 10.1155/2017/8290804

31. Vanlommel J, De Corte R, Luyckx JP, et al. Articulation of Native Cartilage Against Different Femoral Component Materials. Oxidized Zirconium Damages Cartilage Less Than Cobalt-Chrome. *J Arthroplasty*. 2017;32(1):256–262. doi: 10.1016/j.arth.2016.06.024

32. Salehi A, Tsai S, Pawar V, et al. Wettability Analysis of Orthopaedic Materials Using Optical Contact Angle Methods. *Key Eng Mater*. 2006;309–311:1199–1202. doi: 10.4028/www.scientific.net/KEM.309-311.1199

ОБ АВТОРАХ

*** Скребцов Владимир Владимирович,** канд. мед. наук;
адрес: Россия, 115446, Москва, Коломенский проезд, 4,
тел.: +7 (978) 740 65 80;
ORCID: 0000-0003-0833-6628;
eLibrary SPIN: 6002-7102;
e-mail: Skrebtsov@mail.ru

Процко Виктор Геннадьевич, д-р мед. наук, профессор;
ORCID: 0000-0002-5077-2186;
eLibrary SPIN: 4628-7919;
e-mail: 89035586679@mail.ru

Скребцов Александр Владимирович;
ORCID: 0000-0002-1418-3368;
eLibrary SPIN: 3682-4569;
e-mail: Skrebtsovalex@mail.ru

Тамоев Саргон Константинович, канд. мед. наук;
ORCID: 0000-0001-8748-0059;
eLibrary SPIN: 2986-1390;
e-mail: Sargonik@mail.ru

Кузнецов Василий Викторович, канд. мед. наук;
ORCID: 0000-0001-6287-8132;
eLibrary SPIN: 6499-2760;
e-mail: vkuznecovniito@gmail.com

AUTHORS' INFO

*** Vladimir V. Skrebtsov,** MD, Cand. Sci. (Medicine);
address: 4 Kolomenskiy passage, 115446 Moscow, Russia,
phone: +7 (978) 740 65 80;
ORCID: 0000-0003-0833-6628;
eLibrary SPIN: 6002-7102;
e-mail: Skrebtsov@mail.ru

Viktor G. Protsko, MD, Dr. Sci. (Medicine), professor;
ORCID: 0000-0002-5077-2186;
eLibrary SPIN: 4628-7919;
e-mail: 89035586679@mail.ru

Alexander V. Skrebtsov, MD;
ORCID: 0000-0002-1418-3368;
eLibrary SPIN: 3682-4569;
e-mail: Skrebtsovalex@mail.ru

Sargon K. Tamoev, MD, Cand. Sci. (Medicine);
ORCID: 0000-0001-8748-0059;
eLibrary SPIN: 2986-1390;
e-mail: Sargonik@mail.ru

Vasilii V. Kuznetsov, MD, Cand. Sci. (Medicine);
ORCID: 0000-0001-6287-8132;
eLibrary SPIN: 6499-2760;
e-mail: vkuznecovniito@gmail.com

* Автор, ответственный за переписку / Corresponding author