DOI: https://doi.org/10.17816/vto633576 EDN: ZQUEOW

Малоинвазивные методы лечения при остеоид-остеомах позвоночника

А.А. Снетков[1], И.Д. Ишкиняев[1], Р.С. Гамаюнов[1], В.С. Климов[2], А.С. Плескушкина[1], С.В. Колесов[1], Д.С. Горбатюк[1]

[1] Национальный медицинский исследовательский центр травматологии и ортопедии им. Н.Н. Приорова, Москва, Россия;
[2] Обособленное структурное подразделение — Научно-исследовательский клинический институт педиатрии и детской хирургии им. академика Ю.Е. Вельтищева Федерального государственного автономного образовательного учреждения высшего образования «Российский национальный исследовательский медицинский университет им. Н.И. Пирогова», Москва, Россия

АННОТАЦИЯ

Обоснование. Остеоид-остеома представляет собой доброкачественную опухоль остеогенной природы с частой локализацией в позвоночнике. Основным методом лечения данной патологии является хирургическое удаление новообразования. Однако при труднодоступной локализации остеоид-остеомы хирургическое вмешательство может требовать обширной резекции неизменённых участков кости, что приводит к утрате опорной функции позвонка и необходимости последующей фиксации. Существуют альтернативные методы, такие как чрескожная радиочастотная абляция и лазерная термоабляция, которые также имеют достаточно высокие показатели эффективности, но близкое расположение спинного мозга и нервных структур ограничивает их применение. Поэтому необходимо внедрение современных методов навигации, использование малоинвазивных и эндоскопических доступов, чтобы сделать возможным выполнение резекции остеоид-остеомы локально, без дестабилизации сегмента. Такой подход позволяет исключить повреждение опорных структур, в особенности при локализации опухоли в средней опорной колонне позвонка, и тем самым избежать необходимости проведения металлофиксации.

Цель. Анализ особенностей хирургического лечения верифицированных остеоид-остеом позвоночника у детей и оценка результатов хирургического лечения малоинвазивными и открытыми методами, в том числе у пациентов с патологическим очагом в средней опорной колонне.

Материалы и методы. Под наблюдением находились 36 пациентов с верифицированным диагнозом «остеоид-остеома, локализованная в позвоночнике». Возрастной диапазон — от 8 до 18 лет. Проводилась оценка результатов хирургического вмешательства в зависимости от выбранного доступа, объёма выполненной резекции и металлофиксации.

Результаты. Радиочастотная абляция и лазерная термоабляция успешно выполнена у 6 пациентов при локализации в доступной области для проведения термических воздействий. В 30 случаях проведено открытое хирургическое вмешательство. Наибольшую сложность представляли 7 пациентов с локализацией опухоли в средней опорной колонне. Восстановительный период пациентов, которым были применены малоинвазивные методы лечения, был короче в сравнении с лицами, которым проводилось традиционное (открытое) оперативное вмешательство.

Заключение. Индивидуальный подход к выбору хирургической тактики с учётом локализации и оценки оптимального доступа к опухоли и применение современных малоинвазивных технологий позволяют достичь оптимальных результатов в лечении остеоид-остеом позвоночника у детей, обеспечивая полное удаление опухолевого образования при минимальной степени вмешательства и сохранении функциональности позвоночного столба.

Ключевые слова: остеоид-остеома; костные опухоли позвоночника у детей; доброкачественные опухоли кости.

Как цитировать:
Снетков А.А., Ишкиняев И.Д., Гамаюнов Р.С., Климов В.С., Плескушкина А.С., Колесов С.В., Горбатюк Д.С. Малоинвазивные методы лечения при остеоид-остеомах позвоночника // Вестник травматологии и ортопедии им. Н.Н. Приорова. 2025. Т. 32, № 2. С. 337–345. DOI: 10.17816/vto633576 EDN: ZQUEOW

Рукопись получена: 20.06.2024 **Рукопись одобрена:** 23.09.2024 **Опубликована online:** 22.05.2025

ЭКО • ВЕКТОР

Статья доступна по лицензии CC BY-NC-ND 4.0 International
© Эко-Вектор, 2025

DOI: https://doi.org/10.17816/vto633576 EDN: ZQUEOW

Minimally Invasive Treatment for Spinal Osteoid Osteomas

Aleksandr A. Snetkov[1], Ilyas D. Ishkinyaev[1], Roman S. Gamayunov[1], Vladimir S. Klimov[2], Anna S. Pleskushkina[1], Sergey V. Kolesov[1], Dmitry S. Gorbatyuk[1]

[1] Priorov National Medical Research Centre for Traumatology and Orthopaedics, Moscow, Russia;
[2] Separate structural subdivision — Research Clinical Institute of Paediatrics and Children's Surgery named after Academician Y.E. Veltischev of the Federal State Autonomous Educational Institution of Higher Education "Pirogov Russian National Research Medical University", Moscow, Russia

ABSTRACT

BACKGROUND: Osteoid osteomas are benign bone-forming tumors that frequently affect the spine. The primary treatment method is surgical removal of the neoplasm. However, if osteoid osteomas are anatomically difficult to access, surgical intervention may require extensive resection of unaffected bone, resulting in loss of vertebral support and the need for further stabilization. Alternative techniques, such as percutaneous radiofrequency ablation and laser thermal ablation, are highly effective; however, their use is limited due to the proximity of the spinal cord and neural structures. Therefore, advanced navigation systems, as well as minimally invasive and endoscopic approaches, are required to enable localized osteoid osteoma resection without destabilizing the spinal segment. This approach prevents damage to supporting structures, especially when the tumor is located in the middle supporting column of the vertebra, eliminating the need for internal fixation.

AIM: The work aimed to review surgical treatment options in children with confirmed spinal osteoid osteomas and to assess the outcomes of minimally invasive and open surgeries, including in patients with lesions in the middle supporting column.

METHODS: The study included 36 patients diagnosed with spinal osteoid osteoma. The age range was 8 to 18 years. Surgical outcomes were evaluated based on the chosen approach, extent of resection, and the use of internal fixation.

RESULTS: Radiofrequency ablation was successfully performed in four patients with lesions located in thermally accessible areas. Open surgeries were performed in 32 cases. The most challenging cases were reported in seven patients with tumors located in the middle supporting column. Patients who underwent minimally invasive procedures had a shorter recovery period than those who had conventional (open) surgery.

CONCLUSION: A personalized surgical strategy, taking into account tumor location and optimal access route, with the use of advanced minimally invasive techniques, allows for optimal treatment outcomes in children with spinal osteoid osteomas. This approach ensures complete tumor resection with minimal surgical intervention, while preserving spinal column function.

Keywords: osteoid osteoma; pediatric spinal bone tumors; benign bone tumors.

To cite this article:
Snetkov AA, Ishkinyaev ID, Gamayunov RS, Klimov VS, Pleskushkina AS, Kolesov SV, Gorbatyuk DS. Minimally Invasive Treatment for Spinal Osteoid Osteomas. *N.N. Priorov Journal of Traumatology and Orthopedics.* 2025;32(2):337–345. DOI: 10.17816/vto633576 EDN: ZQUEOW

Received: 20.06.2024 **Accepted:** 23.09.2024 **Published online:** 22.05.2025

ECO•VECTOR

Article can be used under the CC BY-NC-ND 4.0 International License
© Eco-Vector, 2025

ОБОСНОВАНИЕ

Остеоид-остеома (остеоидная остеома) — доброкачественная опухоль остеогенной природы, характеризующаяся образованием остеоида в её центральных отделах, а также наличием зоны остеосклероза в прилежащей костной ткани. Данный тип опухолей составляет до 10–14% от всех доброкачественных опухолей скелета [1–4].

Патология преимущественно выявляется в возрасте до 25 лет и чаще встречается у лиц мужского пола с соотношением мужчин и женщин 2:1. Согласно данным исследований, от 6 до 20% остеоидных остеом образуются в позвоночнике, поражая главным образом задние элементы позвонков [1, 2, 5–8]. Наиболее часто опухоль локализуется в поясничном отделе позвоночника (40%), реже — в шейном (29%) и грудном (28%) отделах, самой редкой локализацией является крестец (3%) [1, 2, 6, 7]. Основным симптомом остеоид-остеомы позвоночника является боль, усиливающаяся в ночное время. Также на более поздних стадиях развития заболевания может наблюдаться появление функционального сколиоза или кифоза, что является анталгическим состоянием на фоне характера болевого синдрома [1, 2, 4, 6, 7].

Ключевым и наиболее эффективным методом лечения остеоид-остеомы является хирургическое удаление опухоли [9]. Существуют альтернативные методы, такие как чрескожная радиочастотная абляция (РЧА) и лазерная термоабляция (ЛТА), которые также имеют достаточно высокие показатели эффективности [1, 2, 7, 10]. Однако у данных методов имеется ряд ограничений. Например, применение методов РЧА и ЛТА может нести риски в случаях прилегания опухоли к невральным или сосудистым структурам [11]. Поэтому их использование может служить альтернативой хирургическому вмешательству в основном при локализации опухоли в задних отделах позвонков, в то время как близкое расположение спинного мозга ограничивает применение этих методов в средней опорной колонне позвонков (F. Denis, 1983 г.) [6, 7, 12].

Стоит отметить, что хирургическое удаление остеоид-остеомы труднодоступной локализации может сопровождаться обширной резекцией неизменённой костной ткани, а также потерей опороспособности позвонка и необходимости фиксации. Тем не менее в настоящее время интраоперационная КТ-навигация, использование малоинвазивных и эндоскопических доступов делают возможным выполнение резекции новообразования локально, без дестабилизации сегмента [6, 7]. Такой подход позволяет исключить повреждение опорных структур, в особенности при локализации опухоли в средней опорной колонне позвонка, и тем самым избежать необходимости проведения металлофиксации.

В данной статье описан опыт хирургического лечения остеоид-остеом, в том числе и при трудных локализациях в средней опорной колонне, с применением открытых и малоинвазивных видов доступа к опухоли.

Цель исследования — проведение анализа особенностей хирургического лечения верифицированных остеоид-остеом позвоночника у детей и оценка результатов хирургического лечения малоинвазивными и открытыми методами, в том числе у пациентов с патологическим очагом в средней опорной колонне.

МАТЕРИАЛЫ И МЕТОДЫ

Дизайн исследования

Нами было проведено ретроспективное когортное исследование с анализом медицинских данных пациентов с остеоид-остеомой позвоночника. Под нашим наблюдением находились 36 пациентов (22 мужчины и 14 женщин). Пациенты были разделены на группы сравнения в соответствии с биомеханической трёхколонной концепцией F. Denis. В 21 случае опухоль располагалась в задней опорной колонне (58%), в 8 — в передней опорной колонне (22%), в 7 — в средней опорной колонне (20%). В данной выборке наибольшую сложность представляли опухоли, локализованные в средней опорной колонне, которые, как правило, прилегают к содержимому позвоночного канала.

Условия проведения

Исследование было проведено на базе отделения детской костной патологии и подростковой ортопедии ФГБУ «НМИЦ ТО им. Н.Н. Приорова» Минздрава России.

Продолжительность исследования

Проведён анализ пациентов, проходивших лечение в период с 2005 по 2024 г.

Критерии соответствия

У всех пациентов был верифицированный диагноз «остеоид-остеома, локализованная в позвоночнике». Диаметр патологического очага ≤20 мм. У всех пациентов наблюдалась типичная картина по данным КТ и МРТ. Возрастной диапазон — от 8 до 18 лет. Продолжительность симптомов до удаления опухоли составляла от 6 до 24 месяцев. В анамнезе большинства пациентов присутствует амбулаторное лечение под контролем невролога с подозрением на боль, опосредованную остеохондрозом позвоночного столба или травмой. Как правило, причиной достаточно длительной постановки диагноза являлась постепенность развития клинической картины, а также попытка верификации патологии по данным рентгенографического исследования. При поступлении у всех пациентов был достаточно длительный анамнез приёма нестероидных противовоспалительных средств (НПВС) на фоне болевого синдрома. В 23 случаях была выполнена гастроскопия, по результатам которой у 10 пациентов была выявлена патология желудка, требующая симптоматического лечения перед хирургическим вмешательством (у 8 — эрозивный гастрит, у 2 — язва желудка). Данные

явления стоит расценивать как следствие длительного приёма НПВС и повышенного стресса на фоне затяжного болевого синдрома.

Описание медицинского вмешательства

Хирургическое лечение проводилось под общей анестезией. Во всех случаях вмешательство выполнялось под интраоперационным рентгенологическим или КТ-контролем, независимо от применённого метода лечения и локализации опухоли. В зависимости от локализации остеоид-остеомы применялись малоинвазивные или открытые методы резекции. При локализации опухоли на безопасном расстоянии от магистральных сосудов и невральных структур предпочтение отдавалось радиочастотной абляции или лазерной термоабляции, в остальных случаях проводились открытые вмешательства с использованием микроскопической или эндоскопической техники. В 5 случаях выполнена транспедикулярная фиксация. Подробное описание хирургической техники приведено в разделе «Результаты».

Этическая экспертиза

Исследование проведено в соответствии с этическими принципами Хельсинкской декларации Всемирной медицинской ассоциации (WMA) «Этические принципы научных медицинских исследований с участием человека» (с учётом поправок 2013 года и последующих уточнений). Все пациенты подписали информированное согласие на лечение. Детализирующая информация, способствующая персонификации включённых в исследование пациентов, отсутствует.

Статистический анализ

Статистический анализ проведён с использованием библиотеки scipy.stats для языка программирования Python. Данные визуализированы с помощью библиотеки Seaborn. Сравнение проводилось для групп пациентов, получивших лечение с помощью малоинвазивного и открытого доступов, а также с использованием или отсутствием транспедикулярной фиксации металлоконструкции. Изучались следующие показатели: выраженность болевого синдрома (измеренная по визуальной аналоговой шкале боли ВАШ) до и после оперативного вмешательства, длительность госпитализации (койко-день), время операции (измеренное в минутах). С учётом размера групп сравнение проводилось при помощи критерия Манна–Уитни. Значимым считалось различие, для которого соответствующее значение p было меньше или равно 0,05.

РЕЗУЛЬТАТЫ

Выбор техники выполнения удаления основывался на уровне поражения и локализации опухоли: в передней, средней или задней опорной колонне. Как было отмечено, при проведении РЧА и ЛТА опухоли присутствует высокий риск термического повреждения в случае её расположения вблизи магистральных сосудов и нервных окончаний [6, 7, 12]. В связи с этим в данном случае предпочтение отдавалось открытому методу резекции. При безопасной локализации опухоли (более 5 мм от магистральных сосудов и невральных структур) целесообразно проведение РЧА и ЛТА очага (рис. 1).

В нашей выборке было проведено 6 вмешательств с применением лазерной деструкции и РЧА. Во всех случаях стойкое купирование болевого синдрома достигалось уже на третьи сутки после проведённой манипуляции.

В 25 случаях при локализации в задней и передней опорной колонне выполнена стандартная открытая резекция очага. В 3 случаях в связи с полным поражением суставного отростка и в 2 случаях в связи с поражением корня дуги была выполнена металлофиксация. Также у 2 пациентов развился анталгический сколиоз более 25 градусов, в связи с чем потребовалось проведение транспедикулярной фиксации с коррекцией локальной деформации.

При локализации опухоли в средней опорной колонне избежать риска травматизации содержимого позвоночного канала при использовании РЧА не представляется возможным, в связи с чем необходимо проведение открытого хирургического вмешательства. Однако выполнение обширной резекции при таких открытых хирургических вмешательствах сопряжено с вероятностью нарушения опороспособности позвонка [5]. Поэтому были использованы интраоперационная навигация, высокооборотистые боры, а также нейрохирургический, микроскопический и эндоскопический инструментарий с целью уменьшения объёма резекции.

При локализации опухоли в средней опорной колонне наиболее удобной является резекция через боковой подход к позвонку [5]. В грудном и поясничном отделе

Рис. 1. Радиочастотная абляция остеоид-остеомы дужки позвонка под КТ-навигацией.

Fig. 1. Computed tomography-guided radiofrequency ablation of a vertebral arch osteoid osteoma

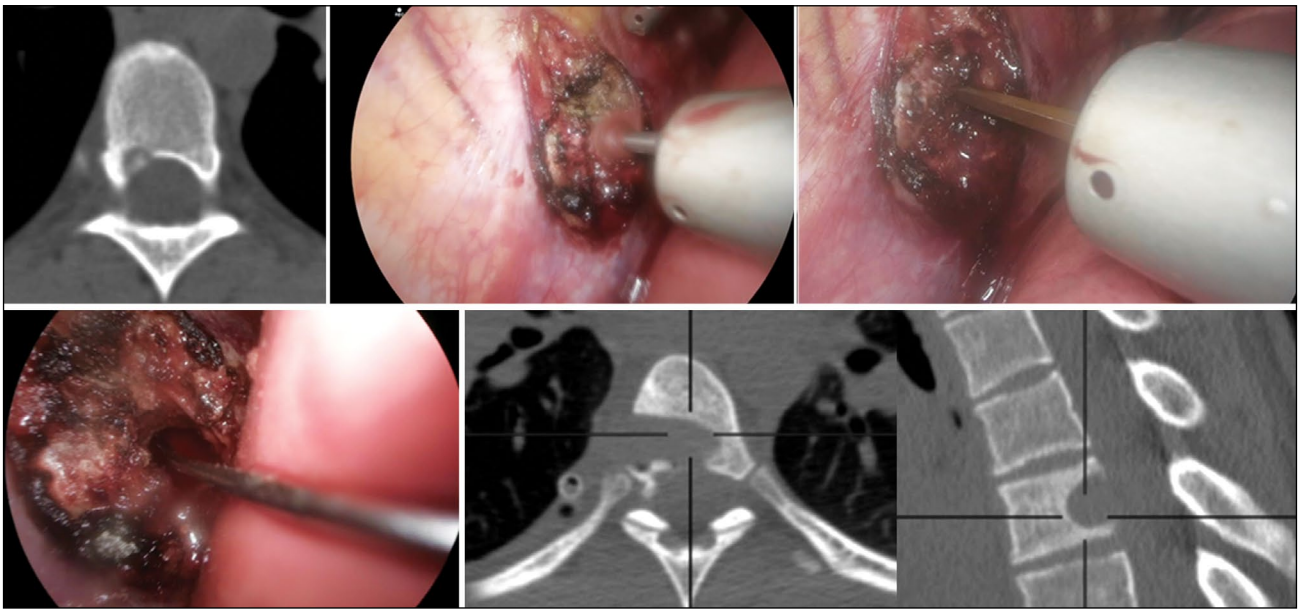

Рис. 2. Резекция остеоид-остеомы Th6 позвонка под видеоэндоскопическим контролем.
Fig. 2. Videoendoscopy-guided resection of a Th6 vertebral osteoid osteoma

данный подход является достаточно типичным, при этом в шейном отделе он вызывает, как правило, большие трудности в связи с более сложной анатомией сегментов.

В нашей выборке в трёх случаях при локализации в грудном отделе проводилась резекция новообразования через торакотомный доступ. С появлением видеоэндоскопического контроля резекция опухоли в подобных случаях проводилась нами с применением этого метода. Данным методом выполнено удаление двух опухолей (рис. 2).

Проведение видеоэндоскопии существенно расширяет арсенал хирурга, предоставляя ряд существенных преимуществ. Основное достоинство данного метода — его малая инвазивность, а также возможность формирования более удобного и точного угла атаки, что является критически важным для экономной резекции новообразования [7, 11]. В то же время видеоэндоскопия имеет ряд недостатков, таких как более сложная оценка ревизии дна пострезекционного дефекта, который прилегает к содержимому позвоночного канала. Также может увеличиваться время операции в силу недостаточного опыта применения данной технологии [7], однако этот недостаток не является лимитирующим ввиду редкости такой локализации и самой патологии.

В выборке нашего исследования также выявлено 2 редких случая с поражением средней опорной колонны на уровне C5 и C3 позвонков. Хирургическое вмешательство у пациента с поражением на уровне C5 было проведено в 2007 году. На тот момент оптимальным считалось проведение резекции межпозвонкового диска C4-5 с замыкательной пластиной и удалением остеоид-остеомы C5 позвонка в связи с отсутствием в арсенале интраоперационной КТ-навигации. У данного пациента была проведена стабилизация с применением костной пластики и шейной пластины.

Второй пациент с поражением средней опорной колонны был оперирован в 2023 году. В данном случае наблюдалось поражение на уровне унковертебральной зоны C3 позвонка. В отличие от первого пациента с похожей локализацией опухоли, для проведения хирургического вмешательства был использован доступ по методике Jho [13]. Доступ по Jho успешно применяется при дегенеративно-дистрофических изменениях шейного отдела позвоночника [13]. Тем не менее, по нашим данным, опыта применения этого подхода при опухолевом процессе описано не было. Хирургическое вмешательство проводилось с использованием микроскопа и интраоперационного КТ-контроля (рис. 3).

Использование данных технологий позволило провести резекцию опухоли локализовано, без потери опороспособности позвонка. Таким образом, мы избежали использования металлофиксации и сохранили подвижность в шейном отделе позвоночника у пациента. В результате выполненного хирургического вмешательства отмечено полное купирование болевого синдрома в шейном отделе, который беспокоил пациента в течение предыдущих двух лет.

Период послеоперационного наблюдения пациентов составил от 1,5 до 8 лет. Пациенты проходили КТ-контроль каждые 3 месяца в течение 1 года с последующим наблюдением один раз в год до 3 лет. В одном случае зафиксировано подозрение на рецидив, что явилось показанием для проведения повторного хирургического вмешательства и гистологической верификации. Несмотря на картину болевого синдрома, при исследовании удалённого материала выявились признаки хронического воспалительного процесса. Таким образом, по итогам наблюдения

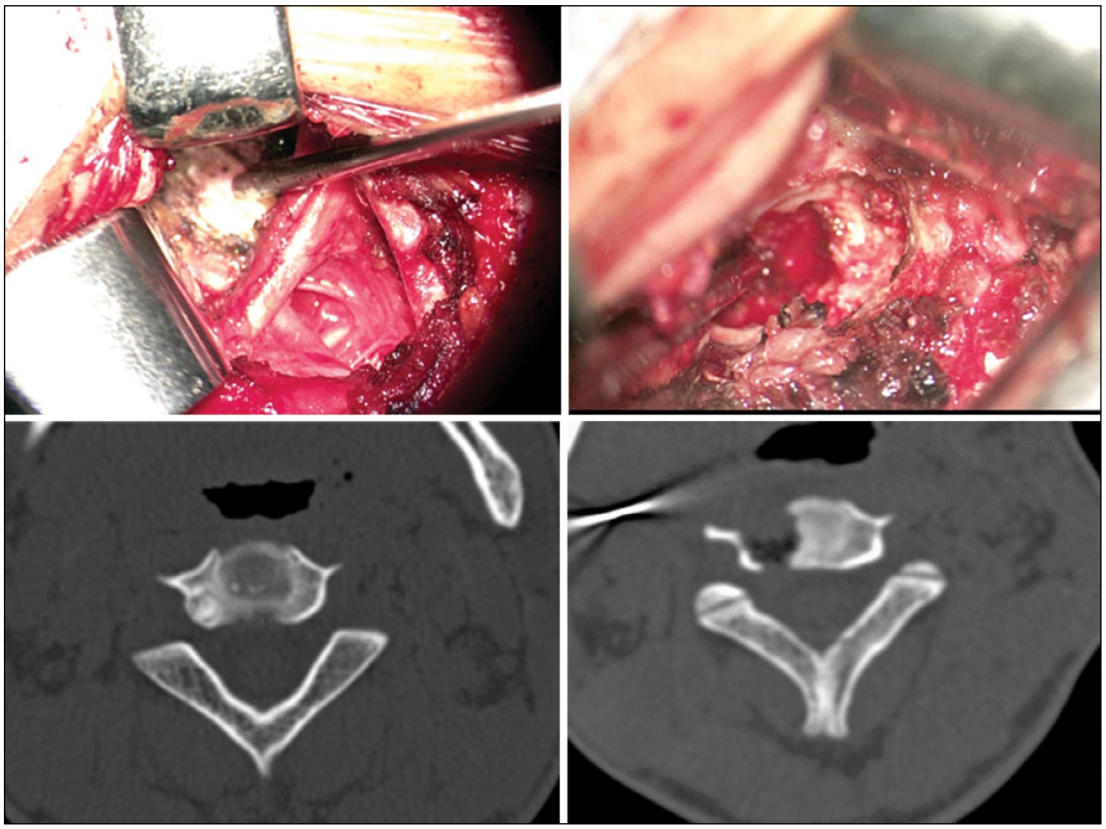

Рис. 3. Резекция остеоид-остеомы унковертебральной зоны на уровне С3 позвонка с использованием доступа по методике Jho.

Fig. 3. Resection of an osteoid osteoma in the uncovertebral zone at the C3 level using the Jho approach.

признаков рецидива среди всех наблюдаемых случаев выявлено не было, что можно расценивать как положительный результат по онкологическим критериям. В 34 случаях при оценке болевого синдрома по ВАШ пациенты оценивали болевой синдром от 0 до 1. В 2 случаях отмечался стойкий болевой синдром в проекции дугоотростчатых суставов в грудном отделе позвоночника, что потребовало продолженного симптоматического лечения.

Нами был проведён сравнительный анализ показателей раннего послеоперационного периода лечения остеоид-остеом с помощью малоинвазивного и стандартного (открытого) доступов. Для анализа были выбраны три критерия: количество койко-дней в период реабилитации, уровень боли по визуально-аналоговой шкале и время операции. Было выявлено, что использование малоинвазивных техник приводит к снижению периода госпитализации пациентов и времени операции в сравнении со стандартными техниками. Однако по истечении послеоперационного периода пациенты отметили регресс болевого синдрома в обеих группах ввиду удаления субстрата боли (остеоид-остеомы) (рис. 4).

Выбранные показатели раннего послеоперационного периода также были проанализированы при сравнении хирургических вмешательств с использованием транспедикулярной фиксации позвоночника (ТПФ), которая проводилась при резекции опорных структур и без этого подхода. Согласно полученным результатам, применение ТПФ сопряжено со значимым увеличением времени операции (рис. 5). При использовании данной методики также наблюдается тенденция к повышению количества койко-дней, хотя различия в этом параметре не являются значимыми и требуют дальнейшего расширения выборок для получения статистически значимых различий. Уровень ВАШ по истечении раннего послеоперационного периода был минимальным при обоих подходах. Данные результаты согласуются с выводами, полученными при сравнении малоинвазивного и открытого доступов.

ОБСУЖДЕНИЕ

Полное удаление доброкачественных опухолей является технически сложной операцией, особенно в случаях труднодоступной локализации образования. РЧА и ЛТА обладают рядом преимуществ по сравнению с открытым хирургическим вмешательством при лечении остеоид-остеом: минимальной инвазивностью, сокращением продолжительности операции и госпитализации, а также высокой клинической эффективностью. Однако применение этих методов ограничивается высоким риском ятрогенных повреждений в случаях близкого расположения опухоли к невральным структурам и крупным сосудам. Тем не менее проведённые метаанализы A. Sangiorgio и соавт. и N.S. Sagoo и соавт. показали, что РЧА может быть альтернативой при лечении остеоид-остеом

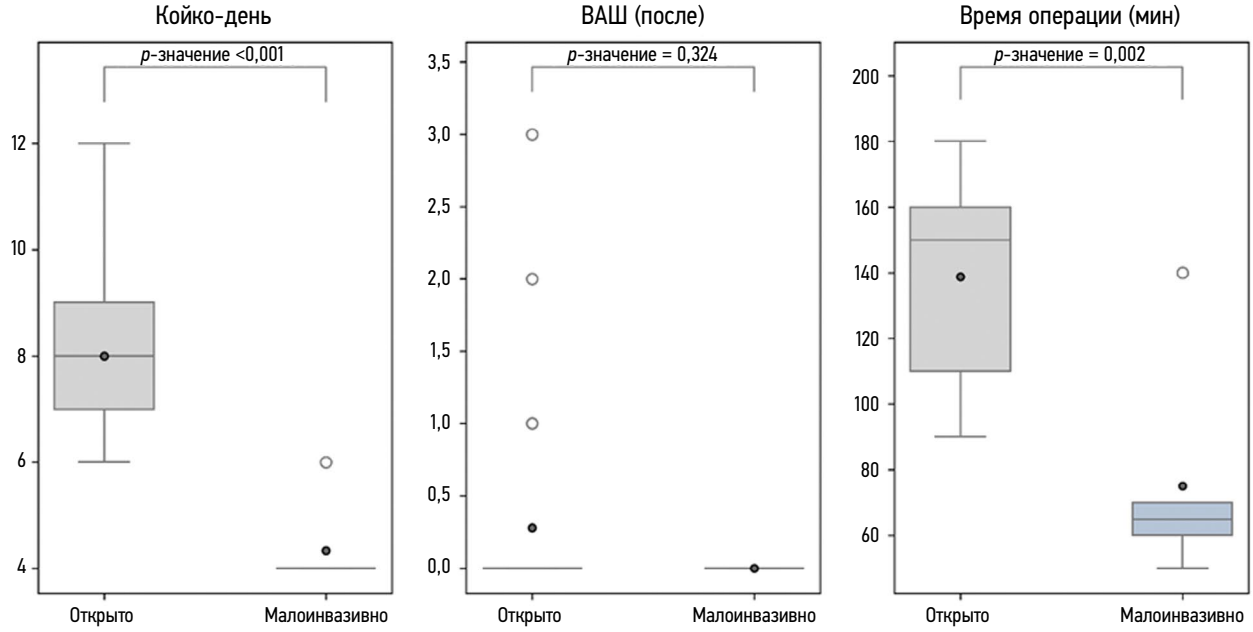

Рис. 4. Показатели послеоперационного восстановления пациентов при использовании малоинвазивных и стандартных техник лечения остеоид-остеом. Анализ значимости изменений проводился при помощи критерия Манна–Уитни. ВАШ — визуальная аналоговая шкала боли.

Fig. 4. Postoperative recovery parameters in patients treated for spinal osteoid osteoma using minimally invasive and conventional techniques. The significance of changes was analyzed using the Mann–Whitney test.

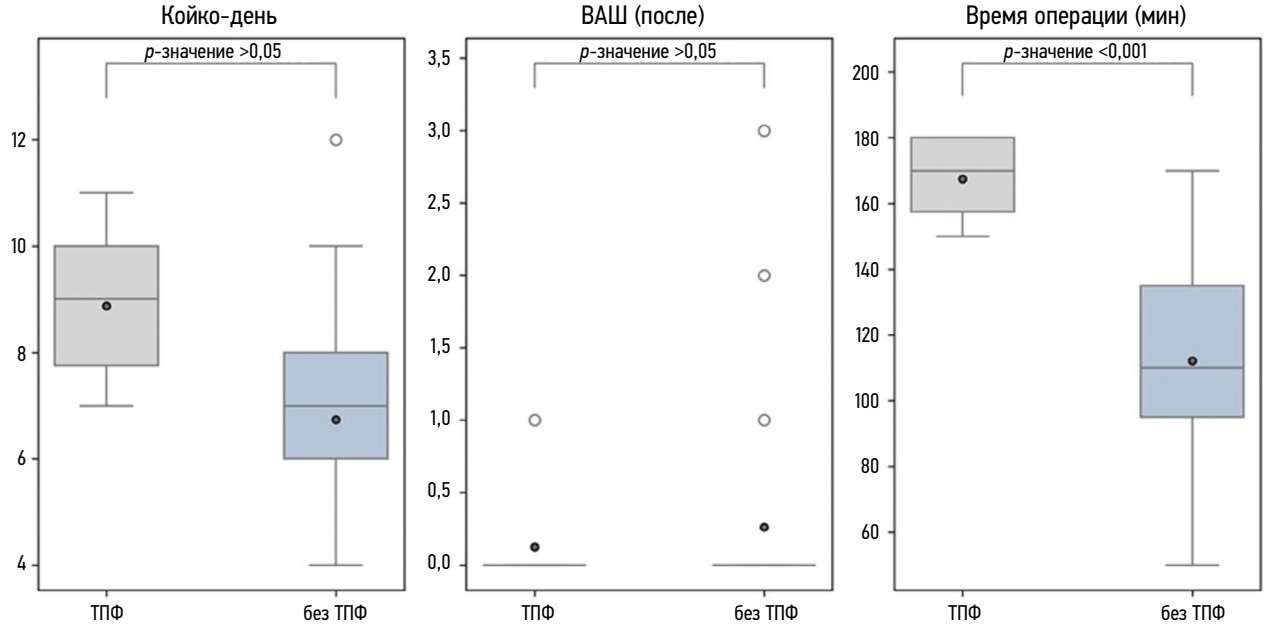

Рис. 5. Показатели послеоперационного восстановления пациентов при использовании транспедикулярной фиксации и без неё. Анализ значимости изменений проводился при помощи критерия Манна–Уитни. ТПФ — транспедикулярная фиксация, ВАШ — визуальная аналоговая шкала боли.

Fig. 5. Postoperative recovery parameters in patients treated with and without transpedicular fixation. The significance of changes was analyzed using the Mann–Whitney test.

позвоночника в сравнении с открытым методом [1, 2]. В то же время, как показал ряд других исследований, частота рецидивов при лечении методами РЧА и ЛТА превышает данный показатель в сравнении с открытым удалением опухоли [6, 7]. Исходя из нашего опыта, применение метода РЧА является наиболее оптимальным при локализации опухоли именно в задней опорной колонне, где риски развития ятрогенных повреждений минимальны.

Традиционная открытая операция часто влечёт за собой обширную резекцию неизменённой костной ткани, что может привести к потере опороспособности позвоночных колонн и необходимости стабилизации позвоночника. Согласно нашему опыту, использование

интраоперационной КТ и системы навигации, микроскопической и эндоскопической техник является крайне необходимым при таком виде вмешательств, так как позволяет проводить более экономную резекцию очага без опасения рецидива. При этом развитие малоинвазивных методик существенно снижает необходимость проводить металлофиксацию оперированного сегмента. В данной статье на основе клинических случаев эндоскопической резекции остеоид-остеомы грудного отдела позвоночника и микроскопической резекции остеоид-остеомы унковертебральной области С3 позвонка по методу Jho мы показали, что удаление данного типа опухоли в средней опорной колонне с использованием малоинвазивных методик является эффективным методом лечения. Учитывая редкость встречаемости остеоид-остеом в позвоночнике, требуется дальнейшее изучение вышеуказанных подходов для разработки оптимального алгоритма лечения доброкачественных опухолей позвоночника в зависимости от нозологической формы и локализации.

Ограничения исследования

Небольшая выборка и ретроспективный дизайн ограничивают статистическую мощность исследования.

ЗАКЛЮЧЕНИЕ

Выбор метода и тактики хирургического лечения может быть адаптирован под локализацию опухоли. При расположении в задней опорной колонне предпочтительно использование малоинвазивных методик (РЧА, ЛТА), что обеспечивает меньшую травматичность и сокращение сроков госпитализации. Исключением является локализация опухоли, интимно прилегающая к оболочкам нервной ткани.

При локализации опухоли в средней опорной колонне позвоночника открытое хирургическое вмешательство остеоид-остеом остаётся основным методом лечения. Однако применение современных технологий (интраоперационная КТ-навигация, эндоскопические и микроскопические техники) позволяет минимизировать объём резекции и снизить риск нарушения опороспособности позвонка, что также приводит к значимому сокращению времени операции и периода госпитализации по сравнению с открытыми вмешательствами. Эффективность купирования болевого синдрома для обоих подходов сопоставима.

Отсутствие рецидивов и признаков нестабильности оперированных сегментов в отдалённом периоде наблюдения подтверждает эффективность применяемых хирургических методик.

Индивидуальный подход к выбору хирургической тактики с учётом локализации и оценки оптимального доступа к опухоли и применение современных малоинвазивных технологий позволяют достичь оптимальных результатов в лечении остеоид-остеом позвоночника у детей, обеспечивая полное удаление опухолевого образования при минимальной степени вмешательства и сохранении функциональности позвоночного столба.

ДОПОЛНИТЕЛЬНАЯ ИНФОРМАЦИЯ

Вклад авторов. Все авторы одобрили финальную версию перед публикацией, а также согласились нести ответственность за все аспекты работы, гарантируя надлежащее рассмотрение и решение вопросов, связанных с точностью и добросовестностью любой её части.

Источники финансирования. Отсутствуют.

Раскрытие интересов. Авторы заявляют об отсутствии отношений, деятельности и интересов (личных, профессиональных или финансовых), связанных с третьими лицами (коммерческими, некоммерческими, частными), интересы которых могут быть затронуты содержанием статьи, а также иных отношений, деятельности и интересов за последние три года, о которых необходимо сообщить.

Оригинальность. При создании настоящей работы авторы не использовали ранее опубликованные сведения (текст, данные).

Генеративный искусственный интеллект. При создании настоящей статьи технологии генеративного искусственного интеллекта не использовали.

Рассмотрение и рецензирование. Настоящая работа подана в журнал в инициативном порядке и рассмотрена по обычной процедуре. В рецензировании участвовали два внешних рецензента, член редакционной коллегии и научный редактор издания.

Информированное согласие на публикацию. Авторы получили письменное согласие пациентов на публикацию их медицинских данных и фотографий.

ADDITIONAL INFORMATION

Author contributions: All the authors approved the final version of the manuscript to be published and agreed to be accountable for all aspects of the work, ensuring that questions related to the accuracy or integrity of any part of the work are appropriately investigated and resolved.

Funding sources: No funding.

Disclosure of interests: The authors have no relationships, activities, or interests (personal, professional, or financial) related to for-profit, not-for-profit, or private third parties whose interests may be affected by the content of the article, as well as no other relationships, activities, or interests in the past three years to disclose.

Statement of originality: No previously published material (text, or data) was used in this article.

Generative AI: No generative artificial intelligence technologies were used to prepare this article.

Provenance and peer-review: This paper was submitted unsolicited and reviewed following the standard procedure. The peer review process involved two external reviewers, a member of the editorial board, and the in-house scientific editor.

Consent for publication: Written informed consent was obtained from all patients for the publication of their medical data and images.

СПИСОК ЛИТЕРАТУРЫ | REFERENCES

1. Sangiorgio A, Oldrini LM, Candrian C, Errani C, Filardo G. Radiofrequency Ablation Is as Safe and Effective as Surgical Excision for Spinal Osteoid Osteoma: A Systematic Review and Meta-Analysis. *Eur Spine J.* 2023;32(1):210–220. doi: 10.1007/s00586-022-07411-8

2. Sagoo NS, Haider AS, Chen AL, et al. Radiofrequency Ablation for Spinal Osteoid Osteoma: A Systematic Review of Safety and Treatment Outcomes. *Surg Oncol.* 2022;41:101747. doi: 10.1016/j.suronc.2022.101747

3. Tepelenis K, Skandalakis GP, Papathanakos G, et al. Osteoid Osteoma: An Updated Review of Epidemiology, Pathogenesis, Clinical Presentation, Radiological Features, and Treatment Option. *In Vivo.* 2021;35(4):1929–1938. doi: 10.21873/invivo.12459

4. Teixeira PAG, Chanson A, Beaumont M, et al. Dynamic MR Imaging of Osteoid Osteomas: Correlation of Semiquantitative and Quantitative Perfusion Parameters with Patient Symptoms and Treatment Outcome. *Eur Radiol.* 2013;23(9):2602–2611. doi: 10.1007/s00330-013-2867-1

5. Salame K, Lidar Z, Khashan M, Ofir D, Regev GJ. Minimally Invasive Resection of Benign Osseous Tumors of the Spinal Column: 10 Years' Experience and Long-Term Outcomes of a Specialized Center. *Medicina (Mex.).* 2022;58(12):1840. doi: 10.3390/medicina58121840

6. Pipola V, Tedesco G, Spinnato P, et al. Surgery Versus Radiofrequency Ablation in the Management of Spinal Osteoid Osteomas: A Spine Oncology Referral Center Comparison Analysis of 138 Cases. *World Neurosurg.* 2021;145:e298–e304. doi: 10.1016/j.wneu.2020.10.050

7. Gasbarrini A, Cappuccio M, Bandiera S, et al. Osteoid Osteoma of the Mobile Spine: Surgical Outcomes in 81 Patients. *Spine.* 2011;36(24):2089–2093. doi: 10.1097/BRS.0b013e3181ffeb5e

8. Mironov SP, Snetkov AI, Batrakov SY. *Diagnosis and treatment of benign tumors and tumor-like bone diseases in children.* Mironov SP, editor. Moscow: GEOTAR-Media; 2017. 352 p. (In Russ.). EDN: ZRPKMZ

9. Kesyan OG. *Osteoid osteoma and osteoblastoma of the spine in children: clinic, diagnosis, treatment* [dissertation]. Moscow; 2017. 22 p. (In Russ.). EDN: ZQEJWX

10. Rehnitz C, Sprengel SD, Lehner B, et al. CT-Guided Radiofrequency Ablation of Osteoid Osteoma and Osteoblastoma: Clinical Success and Long-Term Follow up in 77 Patients. *Eur J Radiol.* 2012;81(11):3426–3434. doi: 10.1016/j.ejrad.2012.04.037

11. Liu R, Tian J, Yuan J, et al. Computer-Assisted Navigation Full Visualization Spinal Endoscopic Surgery for Lumbar Vertebral Osteoid Osteoma. *Orthop Surg.* 2023;15(9):2464–2470. doi: 10.1111/os.13801

12. Kulkarni A, Patel A. Motion Preservation Surgery: Excision of Juxta C5–C6 Intervertebral Disc Osteoid Osteoma Using 3D C-Arm Based Navigation: Technical Report. *SICOT-J.* 2018;4:56. doi: 10.1051/sicotj/2018052

13. Jho DH, Jho DH, Jho H-D. Anterior Cervical Foraminotomy (Jho Procedure). In: *Schmidek and Sweet Operative Neurosurgical Techniques*. Elsevier; 2012:1757–1769. doi: 10.1016/B978-1-4160-6839-6.10152-2

ОБ АВТОРАХ

Снетков Александр Андреевич, канд. мед. наук;
ORCID: 0000-0001-5837-9584;
eLibrary SPIN: 8901-4259;
e-mail: isnetkov@gmail.com

Ишкиняев Ильяс Дамирович;
ORCID: 0009-0003-2228-1405;
e-mail: ilyas.ishkinyaev@gmail.com

Гамаюнов Роман Сергеевич;
ORCID: 0000-0002-9960-9427;
eLibrary SPIN: 2451-9875;
e-mail: cito11@hotbox.ru

Климов Владимир Сергеевич, д-р мед. наук, профессор;
ORCID: 0000-0002-9096-7594;
eLibrary SPIN: 1333-2654;
e-mail: klimov-vs@rambler.ru

*** Плескушкина Анна Сергеевна;**
адрес: Россия, 127299, Москва, ул. Приорова, д. 10;
ORCID: 0009-0008-9687-6483;
eLibrary SPIN: 7937-8752;
e-mail: dr.pleskushkina@yandex.ru

Колесов Сергей Васильевич, д-р мед. наук, профессор;
ORCID: 0000-0001-9657-8584;
eLibrary SPIN: 1989-6994;
e-mail: dr-kolesov@yandex.ru

Горбатюк Дмитрий Сергеевич;
ORCID: 0000-0001-8938-2321;
eLibrary SPIN: 7686-2123;
e-mail: naddis@mail.ru

AUTHORS' INFO

Aleksandr A. Snetkov, MD, Cand. Sci. (Medicine);
ORCID: 0000-0001-5837-9584;
eLibrary SPIN: 8901-4259;
e-mail: isnetkov@gmail.com

Ilyas D. Ishkinyaev, MD;
ORCID: 0009-0003-2228-1405;
e-mail: ilyas.ishkinyaev@gmail.com

Roman S. Gamayunov, MD;
ORCID: 0000-0002-9960-9427;
eLibrary SPIN: 2451-9875;
e-mail: cito11@hotbox.ru

Vladimir S. Klimov, MD, Dr. Sci. (Medicine), Professor;
ORCID: 0000-0002-9096-7594;
eLibrary SPIN: 1333-2654;
e-mail: klimov-vs@rambler.ru

Anna S. Pleskushkina, MD;
address: 10 Priorova st, Moscow, Russia, 127299;
ORCID: 0009-0008-9687-6483;
eLibrary SPIN: 7937-8752;
e-mail: dr.pleskushkina@yandex.ru

Sergey V. Kolesov, MD, Dr. Sci. (Medicine), Professor;
ORCID: 0000-0001-9657-8584;
eLibrary SPIN: 1989-6994;
e-mail: dr-kolesov@yandex.ru

Dmitry S. Gorbatyuk, MD;
ORCID: 0000-0001-8938-2321;
eLibrary SPIN: 7686-2123;
e-mail: naddis@mail.ru

* Автор, ответственный за переписку / Corresponding author