DOI: https://doi.org/10.17816/vto636804 EDN: RXXMHY

Декомпрессия и стабилизация поясничного отдела позвоночника при его дегенеративной патологии. Необходимый минимум предоперационного обследования

О.Н. Леонова, Е.С. Байков, А.В. Крутько

Национальный медицинский исследовательский центр травматологии и ортопедии им. Н.Н. Приорова, Москва, Россия

АННОТАЦИЯ

Обоснование. Отсутствие обязательного комплекса предоперационного обследования для пациентов с планируемым хирургическим вмешательством при дегенеративных патологиях позвоночника приводит к недоучёту наиболее значимых предикторов и не позволяет получить прогнозируемый клинико-рентгенологический результат.

Цель. Уточнение объёма предоперационного обследования пациентов с запланированным декомпрессивно-стабилизирующим вмешательством по поводу дегенеративного заболевания поясничного отдела позвоночника.

Материалы и методы. В ходе анализа ретроспективной когорты были выявлены предикторы успешности лечения после проведённого моносегментарного декомпрессивно-стабилизирующего вмешательства. С учётом выявленных предикторов и их пороговых значений был сформирован минимальный комплекс обязательного предоперационного обследования, необходимый для выполнения при планировании данного вида вмешательства. Оценка эффективности прогностической модели и целесообразности применения комплекса предоперационного обследования проводилась на проспективной когорте пациентов.

Результаты. При многомерном анализе значимыми предикторами комплексного успеха определены значения опросника ODI до операции, опросника HADS до операции, опросника DN4, наличие сформированного межтелового блока, значения нижнепоясничного лордоза после операции, минеральной плотности костной ткани в HU, сегментарного угла после операции. Пороговое значение для нижнепоясничного лордоза Low LL (L4-S1) составило 26° (чувствительность — 71,7%, специфичность — 91,3%), для сегментарного угла SL — 7° (чувствительность — 87,9%, специфичность — 70,6%). Предлагаемый минимальный обязательный комплекс предоперационного обследования при планировании моносегментарного декомпрессивно-стабилизирующего вмешательства включает клинические шкалы (ODI, HADS тревога, DN4), постуральную рентгенографию позвоночника, КТ и МРТ поясничного отдела позвоночника. В результате применения комплекса обязательного предоперационного обследования частота достижения клинического успеха пациентами увеличилась на 9,3% (с 74,8 до 84,1%).

Заключение. Минимальный обязательный комплекс предоперационного обследования содержит три опросника (ODI, HADS тревога, DN4) и три вида лучевых методов обследования (постуральная рентгенография, КТ и МРТ поясничного отдела позвоночника), которые доступны в большинстве специализированных клиник хирургии позвоночника. Использование данного комплекса целесообразно для применения в рутинной практике вертебролога ввиду достижения прогнозируемого успеха после проведённого моносегментарного декомпрессивно-стабилизирующего вмешательства на поясничном уровне.

Ключевые слова: предоперационное обследование; декомпрессивно-стабилизирующие вмешательства; дегенеративные заболевания позвоночника; поясничный отдел позвоночника.

Как цитировать:
Леонова О.Н., Байков Е.С., Крутько А.В. Декомпрессия и стабилизация поясничного отдела позвоночника при его дегенеративной патологии. Необходимый минимум предоперационного обследования // Вестник травматологии и ортопедии им. Н.Н. Приорова. 2025. Т. 32, № 2. С. 375–384. DOI: 10.17816/vto636804 EDN: RXXMHY

Рукопись получена: 17.10.2024 **Рукопись одобрена:** 03.12.2024 **Опубликована online:** 26.05.2025

ЭКО • ВЕКТОР

Статья доступна по лицензии CC BY-NC-ND 4.0 International
© Эко-Вектор, 2025

DOI: https://doi.org/10.17816/vto636804 EDN: RXXMHY

Lumbar Decompression and Stabilization in Degenerative Disease: Essential Preoperative Examinations

Olga N. Leonova, Evgenii S. Baykov, Aleksandr V. Krutko

Priorov National Medical Research Centre for Traumatology and Orthopaedics, Moscow, Russia

ABSTRACT

BACKGROUND: There is currently no mandatory set of preoperative examinations for patients undergoing elective lumbar spine surgery for degenerative disorders, making it difficult to account for critical predictors and achieve predictable clinical and radiological outcomes.

AIM: The work aimed to define the scope of preoperative examinations in patients scheduled for decompression and stabilization surgery for degenerative lumbar spine disease.

METHODS: A retrospective cohort analysis was performed to identify predictors of successful outcomes following single-level decompression and stabilization. Based on the identified predictors and their threshold values, a set of essential preoperative examinations for decompression and stabilization surgery planning was developed. The effectiveness of the predictive model and the feasibility of the proposed set of preoperative examinations were assessed in a prospective patient cohort.

RESULTS: Multivariate analysis identified the following as significant predictors of treatment success: preoperative ODI score, preoperative HADS score, DN4 score, presence of interbody fusion, postoperative lower lumbar lordosis angle, bone mineral density in HU, and postoperative segmental angle. The threshold value for lower lumbar lordosis (Low LL, L4–S1) was 26° (sensitivity, 71.7%; specificity, 91.3%); the segmental angle (SL) threshold was 7° (sensitivity, 87.9%; specificity, 70.6%). The proposed set of essential preoperative examinations for single-level decompression and stabilization surgery planning includes clinical scales (ODI, HADS, DN4), standing spinal radiographs, and lumbar CT and MRI. This set of essential preoperative examinations resulted in a 9.3% increase in clinical success rate (from 74.8% to 84.1%).

CONCLUSION: The set of essential preoperative examinations includes three questionnaires (ODI, HADS, and DN4) and three imaging modalities (standing radiographs, lumbar CT, and lumbar MRI), all of which are typically available at specialized spinal surgery centers. This set is recommended for routine use by spine surgeons, given its role in achieving predictable success following single-level decompression and stabilization surgery of the lumbar spine.

Keywords: preoperative examination; decompression and stabilization surgery; degenerative spine disease; lumbar spine.

To cite this article:
Leonova ON, Baykov ES, Krutko AV. Lumbar Decompression and Stabilization in Degenerative Disease: Essential Preoperative Examinations. *N.N. Priorov Journal of Traumatology and Orthopedics.* 2025;32(2):375–384. DOI: 10.17816/vto636804 EDN: RXXMHY

Received: 17.10.2024 **Accepted:** 03.12.2024 **Published online:** 26.05.2025

ECO•VECTOR

Article can be used under the CC BY-NC-ND 4.0 International License
© Eco-Vector, 2025

ОБОСНОВАНИЕ

Декомпрессивно-стабилизирующие вмешательства, выполняемые при дегенеративных заболеваниях поясничного отдела позвоночника, широко распространены в нейроортопедической практике [1–3]. Обилие предикторов и факторов риска, зачастую противоречивых сведений, которые потенциально влияют на клинико-рентгенологический результат выполненного вмешательства, вводят в заблуждение и затрудняют предоперационное планирование хирургического лечения [4–6]. Отсутствие обязательного комплекса предоперационного обследования для пациентов с планируемым декомпрессивно-стабилизирующим вмешательством при дегенеративных патологиях позвоночника приводит к недоучёту наиболее значимых предикторов и не позволяет получить прогнозируемый клинико-рентгенологический результат [7–9].

В настоящее время нет ни одного регламентирующего документа об обязательном комплексе предоперационного обследования для пациентов с дегенеративными заболеваниями позвоночника. Весь комплекс исчерпывается стандартным предоперационным обследованием для госпитализации в стационар (наряду с ЭКГ, флюорографией и прочим), где каждая клиника решает для себя о необходимости обследований. В абсолютном большинстве случаев выбор предоперационного обследования при дегенеративной патологии позвоночника зависит от мнения и интуиции хирурга, навыков чтения рентгенограмм и томограмм, а также от традиций клиники. Параметры сагиттального баланса на практике оцениваются спорадически, чаще используется бинарная оценка — сильный остеохондроз / небольшие изменения, красиво / некрасиво и прочее, без каких-либо цифровых показателей (фактических / идеальных). То же самое касается МР-томограмм, где оценивается исключительно наличие / отсутствие грыжи, и КТ-томограмм, где в случае декомпрессивно-стабилизирующих вмешательств хирурги определяют диаметр ножек дуги для подбора транспедикулярных винтов. При этом существует множество других методик обследования, которые и вовсе не имеют доказанной эффективности или значимости в прогнозировании результатов лечения, но тем не менее применяются в клиниках: например, денситометрия, анализы мочи (дезоксипиридинолин, щелочная фосфатаза), функциональные рентгенограммы позвоночника, электронейромиография и прочее.

В отечественных поисковых системах обнаруживается единственная статья, посвящённая изменению хирургической тактики в зависимости от объёма предоперационного обследования [7], других публикаций по этой тематике не найдено.

Таким образом, вопрос предоперационного обследования при дегенеративных заболеваниях позвоночника полон противоречий и консенсус между вертебрологами отсутствует, данная проблема крайне актуальна и не была решена. Это также побудило нас провести исследование, какой минимальный объём предоперационного обследования следует выполнять, какие параметры оценивать и где выполнять измерения, на что конкретно это влияет.

Цель исследования — уточнение объёма предоперационного обследования пациентов с запланированным декомпрессивно-стабилизирующим вмешательством по поводу дегенеративного заболевания поясничного отдела позвоночника.

МАТЕРИАЛЫ И МЕТОДЫ

Дизайн исследования

Проведено ретроспективное когортное, проспективное наблюдательное исследование.

Условия проведения

Исследование выполнено на базе ФГБУ «Национальный медицинский исследовательский центр травматологии и ортопедии им. Н.Н. Приорова» Минздрава России.

Продолжительность исследования

Исследование проведено в период с января 2020 по май 2022 года.

Критерии соответствия

Для ретроспективного исследования: *критерии включения* — медицинские карты больных, прошедших моносегментарное декомпрессивно-стабилизирующее вмешательство на поясничном отделе позвоночника по поводу его дегенеративной патологии; *критерии невключения* — наличие изначального сагиттального дисбаланса в стадии декомпенсации (SVA/SFD >1), наличие в анамнезе предшествующих хирургических вмешательств на поясничном уровне. Для проспективного: *критерии включения* — больные с компрессионным или компрессионно-ишемическим синдромом, обусловленным дегенеративными заболеваниями поясничного отдела позвоночника и неэффективным консервативным лечением в течение более 3 мес.; *критерии невключения* — больные с сагиттальным дисбалансом в стадии декомпенсации (SVA/SFD >1), наличие предшествующих хирургических вмешательств на поясничном уровне.

Описание медицинского вмешательства

Выполнено моносегментарное декомпрессивно-стабилизирующее вмешательство на поясничном уровне: микрохирургическая декомпрессия невральных структур, транспедикулярная фиксация и трансфораминальный межтеловой спондилодез.

В ходе анализа ретроспективной когорты были выявлены предикторы успешности лечения после проведённого моносегментарного декомпрессивно-стабилизирующего вмешательства. С учётом выявленных предикторов и их пороговых значений был сформирован минимальный комплекс обязательного предоперационного обследования,

необходимый для выполнения при планировании данного вида вмешательства. Оценка эффективности прогностической модели и целесообразности применения комплекса предоперационного обследования проводилась на проспективной когорте пациентов.

В ретроспективном исследовании проводился анализ медицинских карт больных без сагиттального дисбаланса (SVA/SFD >1), прошедших моносегментарное декомпрессивно-стабилизирующее вмешательство на поясничном отделе позвоночника по поводу его дегенеративной патологии. Морфологическим субстратом клинических проявлений был дегенеративный стеноз позвоночного канала поясничного отдела в сочетании с дегенеративным спондилолистезом или без него.

Оценивались предоперационные клинические [болевой синдром по визуально-аналоговой шкале (ВАШ) для спины и ног, индекс дееспособности Освестри (ODI), наличие и выраженность нейропатического болевого синдрома (DN4), наличие и выраженность тревоги и депрессии (HADS)] и рентгенологические параметры: постуральная рентгенография [сегментарный угол (SL) на уровне вмешательства, нижнепоясничный лордоз Low LL (L4-S1), общий лордоз (LL), тип по Roussoly, индекс Barrey], КТ поясничного отдела позвоночника (значение HU позвонков на уровне вмешательства, степень сформированного блока), МРТ поясничного отдела позвоночника (наличие морфологического субстрата, степень дегенерации диска, наличие изменений Modic, дефекты замыкательных пластинок позвонков). Вся тактика лечения базировалась на принципах клинико-морфологического соответствия и минимальной достаточности вмешательства. Поскольку ведущим клиническим синдромом был компрессионный синдром, клинико-морфологическое соответствие устанавливалось при помощи визуализации субстрата на МРТ поясничного отдела позвоночника — этот метод является наиболее надёжным из существующих [10, 11].

Успехом проведённого хирургического лечения считали клинически значимое улучшение функциональной дееспособности (преодоление MCID в 12 баллов по значению ODI [12]) при сформированном межтеловом блоке (1–2-я степень по классификации Tan [13]).

Эффективность прогностической модели и применения комплекса предоперационного обследования была оценена в проспективной когорте пациентов. В проспективное исследование вошли больные с дегенеративными заболеваниями поясничного отдела позвоночника без сагиттального дисбаланса (SVA/SFD >1) с запланированным моносегментарным декомпрессивно-стабилизирующим вмешательством. Показанием к хирургическому лечению был болевой синдром в поясничном отделе позвоночника в сочетании с синдромом компрессии нервного корешка, и/или неврологическим дефицитом, и/или синдромом нейрогенной перемежающейся хромоты, устойчивыми к продолжительной (более 3 месяцев) консервативной терапии. Морфологическим субстратом клинических проявлений был дегенеративный стеноз позвоночного канала поясничного отдела в сочетании с дегенеративным спондилолистезом или без него.

Все участники проспективного исследования в предоперационном периоде проходили разработанный комплекс обследования с обязательным определением предикторов клинического успеха хирургического вмешательства и их пороговых значений. На сроке 1 год после операции была выполнена оценка достижения пациентом клинического успеха, выполнен многомерный логистический регрессионный анализ для определения предикторов исходов лечения. Далее полученные предикторы и их отношения шансов сравнивались с аналогичными данными, полученными от ретроспективной группы, на основе их соответствия определялась эффективность системы прогнозирования.

Этическая экспертиза

Все манипуляции, выполненные в исследовании с участием людей, соответствовали стандартам комитета по этике ФГБУ «НМИЦ ТО им. Н.Н. Приорова» Минздрава России, заседание № 1 от 29.10.2020 г.

Статистический анализ

Для количественных переменных посчитаны средние, среднеквадратические отклонения, медианы, квартили. Для категориальных переменных определены частоты значений и доли в процентах относительно числа валидных наблюдений. Сравнения показателей до и после операции проводились с применением парного Т-теста, а также при помощи непараметрического критерия Вилкоксона для связанных выборок в качестве поддерживающего анализа. Поиск индивидуальных и мультипликативных предикторов проводился путём построения однофакторной и многомерной логистических регрессий соответственно. Прогностическое качество полученных моделей оценивалось с использованием методов ROC-анализа. Проверку статистических гипотез проводили при критическом уровне значимости p=0,05. Нижний предел мощности доказательства установлен на уровне 80%. Анализ был проведён при помощи статистического пакета IBM SPSS 27.

РЕЗУЛЬТАТЫ

В ретроспективную часть исследования вошли 263 пациента, на сроке 1 год после операции доступны для анализа 51,3% пациентов (135/263). Следует отметить, что эти сроки наблюдения не были предварительно оговорены с пациентами, чем может быть объяснено большое количество выбывших участников. Медиана возраста включённых в исследование пациентов составляла 56 [50; 63] года, из них мужчин было 39,5% (104/263). Большая часть пациентов имели избыточный вес — 31,2 [28,1; 34,2] кг/м^2.

У 12,2% (32/263) пациентов выявлены I и II типы по Roussoly, у 58,9% (155/263) — III тип, у 28,9% (76/263) — IV тип.

Основной целью интраоперационного корригирующего манёвра было восстановление сегментарного угла SL и последующее улучшение нижнепоясничного лордоза Low LL (L4-S1). Восстановление идеального типа по Roussoly отмечено в 62,7% (165/263) случаев, тип ниже идеального — в 24,0% (63/263), гиперкоррекция — в 13,3% (35/263) случаев. Поскольку в исследуемую когорту пациентов вошли больные со сбалансированным или субкомпенсированным сагиттальным балансом, каких-либо значимых отклонений от нормы либо значимых изменений параметров глобального баланса после операции не отмечалось. До- и послеоперационные параметры Low LL и SL значимо увеличились после хирургического вмешательства (27 [25; 29]° vs. 23 [21; 26]°, p <0,001; 5 [3; 7]° vs. 2 [0; 3]°, p <0,001 соответственно), а общий лордоз LL остался без значимых изменений (49 [45; 55]° vs. 49 [43; 55]°, p=0,083), но стал более гармоничным.

По результатам оценки ретроспективной когорты было выявлено, что 74,8% (101/135) участников в результате проведённого лечения достигли успеха, а именно клинически значимого улучшения функциональной дееспособности по ODI при сформированном межтеловом блоке на уровне вмешательства. Также было 5,9% (8/135) пациентов со сформированным блоком, но без клинически значимого улучшения — эти пациенты не достигли MCID по опроснику ODI, и 3,7% (5/135) пациентов с несформированным межтеловым блоком, но с клинически значимым улучшением функциональной дееспособности. И у 15,6% (21/135) проведённое лечение оказалось неэффективным — зарегистрирован несформированный межтеловой блок, и данные пациенты не отметили клинически значимого улучшения.

Для выявления предикторов достижения комплексного успеха в результате проведённого вмешательства выполняли многофакторный регрессионный анализ. При многомерном анализе значимыми предикторами достижения успеха определены значения опросника ODI до операции (OR=5,31, p=0,001), опросника HADS до операции (OR=0,68, p=0,017), опросника DN4 (OR=0,31, p=0,17), наличие сформированного межтелового блока (OR=4,85, p=0,007), значения нижнепоясничного лордоза после операции (OR=2,93, p <0,001), минеральной плотности костной ткани (МПКТ) в HU (OR=3,11, p=0,005), сегментарного угла после операции (OR=2,75, p <0,001). Перечисленные предикторы, оказавшиеся значимыми при многофакторном анализе, являются сильными и независимыми предикторами достижения комплексного успеха (одновременного сочетания клинического успеха и сформированного блока). Данная многофакторная регрессионная модель позволяет прогнозировать вероятность достижения клинического успеха при выполнении моносегментарного декомпрессивно-стабилизирующего вмешательства на поясничном уровне при сочетании значимых факторов риска.

Далее были определены пороговые значения для предикторов, по достижении которых вероятность комплексного успеха в результате хирургического лечения значимо возрастала. Для этого проводился логистический регрессионный анализ с построением ROC-кривых. Пороговое значение для нижнепоясничного лордоза Low LL (L4-S1) на контрольных снимках после операции составило 26° (чувствительность — 71,7%, специфичность — 91,3%), для сегментарного угла SL на контрольных снимках после операции — 7° (чувствительность — 87,9%, специфичность — 70,6%). Таким образом, при выполнении декомпрессивно-стабилизирующего вмешательства на поясничном уровне для достижения комплексного успеха целевое значение нижнепоясничного лордоза Low LL (L4-S1) должно быть не менее 26°, целевое значение сегментарного угла SL — не менее 7°. Эти данные целесообразно применять в практической деятельности.

Влияние значений HU позвонков и опросника DN4 на исход хирургического вмешательства нами уже было изучено в предыдущих исследованиях, где также были получены пороговые значения [14, 15]. На основании вычисленных значимых предикторов, прогнозирующих комплексный успех в результате вмешательства, и их пороговых значений был сформирован минимальный комплекс предоперационного обследования. Перечисленные предикторы являются данными клинических опросников, а также определяются по данным лучевых методов обследования: постуральным рентгенограммам позвоночника, КТ- и МРТ-изображениям поясничного отдела позвоночника (табл. 1).

Применение данного комплекса основано на дифференцированном подходе к выбору пациентов и коррекции

Таблица 1. Минимальный комплекс обязательного предоперационного обследования при планировании моносегментарного декомпрессивно-стабилизирующего вмешательства на поясничном уровне

Table 1. Essential preoperative examination set for planning single-level decompression and stabilization surgery of the lumbar spine

Параметр	Пороговое значение
Клинические шкалы	
ODI	
HADS (тревога)	<7 баллов
DN4	<4 баллов
Постуральная рентгенография позвоночника	
SVA/SFD	<1
Нижнепоясничный лордоз Low LL (L4-S1)	⩾26°
Сегментарный угол SL	⩾7°
Томография поясничного отдела позвоночника	
Компьютерная: HU тел позвонков	127 для L4 позвонка 136 для L5 позвонка 142 для S1 позвонка
Магнитно-резонансная	Наличие морфологического субстрата

клинико-рентгенологических параметров, прогнозирующих достижение комплексного успеха в результате моносегментарного декомпрессивно-стабилизирующего вмешательства на поясничном уровне. Для оценки эффективности разработанной системы прогнозирования клинического успеха в результате хирургического лечения было выполнено проспективное исследование по сравнению эффективности хирургических технологий при лечении пациентов с дегенеративными заболеваниями позвоночника.

В проспективном исследовании приняли участие 144 пациента, на сроке 1 год после операции в исследовании остались 126 (87,5%) участников. Медиана возраста включённых в исследование пациентов составляла 53 [48; 59] года, из них мужчин было 55 (38,2%).

На сроке 1 год после операции в проспективной группе исследования комплексного успеха достигли 84,1% (106/126) пациентов. Также было 3,2% (4/126) пациентов со сформированным блоком, но без клинически значимого улучшения — эти пациенты не достигли MCID по ODI, и 4,8% (6/126) пациентов с несформированным межтеловым блоком, но с клинически значимым улучшением функциональной дееспособности (достигли MCID по ODI). И у 7,9% (10/126) участников проведённое лечение оказалось неэффективным — зарегистрирован несформированный межтеловой блок, и данные пациенты не отметили клинически значимого улучшения.

Таким образом, в результате применения комплекса обязательного предоперационного обследования, который учитывает наиболее значимые предикторы клинического успеха в результате хирургического лечения, частота достижения клинического успеха пациентами увеличилась на 9,3% (с 74,8 до 84,1%).

В проспективной группе было определено, что предоперационные значения опросника ODI (OR=5,53, p <0,001), опросника HADS (тревога) (OR=0,25, p=0,032), DN4 (OR=0,44, p=0,001), наличие сформированного межтелового блока (OR=2,74, p=0,022), послеоперационное значение Low LL (L4-S1) (OR=3,41, p=0,017), послеоперационное значение сегментарного угла SL (OR=3,75, p <0,001) и значение МПКТ позвонков в единицах HU (OR=3,63, p=0,015) являются предикторами достижения пациентами комплексного успеха вследствие хирургического вмешательства.

Оценку эффективности построенной многофакторной модели проводили с помощью сравнения рисков достижения комплексного успеха в ретроспективной и проспективной группе исследования. При сравнении силы взаимосвязи предикторов ретроспективной и проспективной группы (табл. 2) видно, что позиции сильных и независимых предикторов остаются такими же значимыми, однако их порядок изменился (p <0,05). Это свидетельствует о воспроизводимости данной системы прогнозирования на схожей когорте пациентов, поэтому применение этой системы является целесообразным.

При сравнении регрессионных моделей прогнозирования комплексного успеха в результате ретроспективного и проспективного исследований (табл. 3) показано, что они не имеют значимых различий, за исключением положительной прогностической ценности — у модели проспективного исследования она выше (p=0,045). Однако чувствительность и специфичность имеют сопоставимые значения (p >0,05), что говорит о равной прогностической ценности моделей и о воспроизводимости модели на разных выборках пациентов.

В качестве иллюстрации приводим клинический пример из нашей практики (рис. 1).

Клинический пример

Пациентка Г., 1968 г.р. Распространённые дегенеративные изменения поясничного отдела позвоночника, полисегментарный дегенеративный стеноз позвоночного канала, наиболее выраженный на уровне L4-L5, срединная грыжа диска L4-L5, синдром компрессии L5 корешков с двух сторон. Клинические шкалы до операции: ODI=58, HADS (тревога)=2, DN4=2. Параметры сагиттального баланса фактические (расчётные): PI=46, PT=16° (10°), LL=42° (49°), Low LL (L4-S1)=23° (34°), SVA/SFD <1. Значения HU: в L4 — 150, в L5 — 163. Хирургическое

Таблица 2. Сравнение позиций предикторов комплексного успеха в ретроспективной и проспективной группах исследования

Table 2. Comparison of predictors associated with comprehensive success in retrospective and prospective study groups

Параметр	Ретроспективная группа		Проспективная группа	
	ОШ [95% ДИ]	p	ОШ [95% ДИ]	p
ODI до операции	5,31 [2,74; 9,33]	0,001	5,53 [1,79; 14,05]	0,001
Сформированный межтеловой блок	4,85 [2,41; 7,88]	<0,001	2,74 [1,38; 4,87]	0,022
Low LL (L4-S1) после операции	2,93 [1,25; 4,98]	0,007	3,41 [1,85; 6,52]	0,017
DN4	0,31 [0,17; 0,69]	0,003	0,44 [0,42; 0,83]	0,001
HADS до операции	0,68 [0,31; 0,98]	0,017	0,25 [0,26; 1,15]	0,032
Значение МПКТ в HU	3,11 [1,77; 6,05]	0,005	3,63 [2,74; 6,12]	0,015
Сегментарный угол SL после операции	2,75 [1,62; 5,24]	<0,001	3,75 [2,62; 8,24]	<0,001

Примечание. ОШ — отношение шансов, ДИ — доверительный интервал, МПКТ — минеральная плотность костной ткани.

Таблица 3. Сравнение регрессионных моделей прогнозирования комплексного успеха в результате ретроспективного и проспективного исследований

Table 3. Comparison of regression models for predicting comprehensive success based on retrospective and prospective studies

Параметр	Модель ретроспективного исследования, значение [95% ДИ]	Модель проспективного исследования, значение [95% ДИ]	*p*	Критерий
Чувствительность	0,87 [0,76; 0,95]	0,86 [0,77; 0,92]	0,522	Тест Макнемара
Специфичность	0,79 [0,71; 0,89]	0,82 [0,76; 0,92]	0,214	Тест Макнемара
Положительная прогностическая ценность	0,75 [0,68; 0,91]	0,81 [0,73; 0,94]	0,045	Взвешенный обобщённый тест
Отрицательное прогностическое значение	0,88 [0,79; 0,93]	0,85 [0,77; 0,89]	0,102	Взвешенный обобщённый тест

Примечание. ДИ — доверительный интервал.

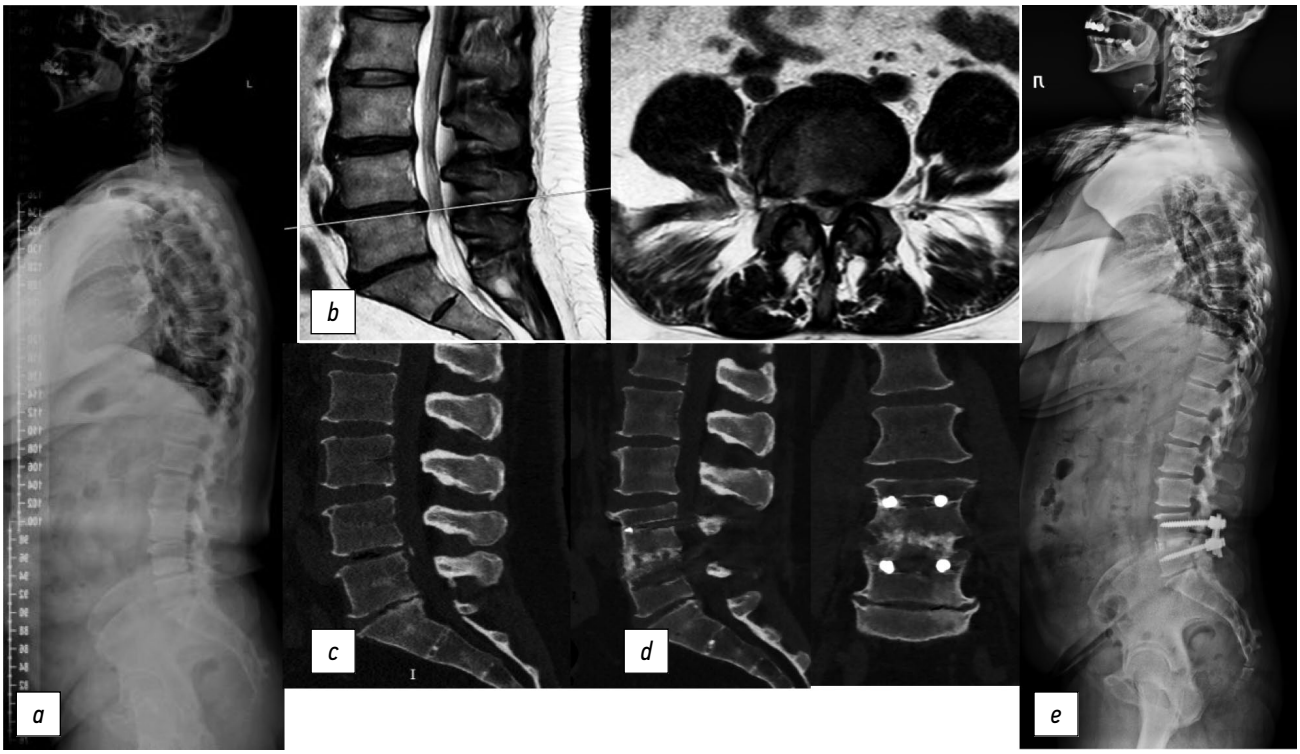

Рис. 1. Пациентка Г.: *a* — постуральная рентгенография позвоночника в боковой проекции перед операцией, *b* — МРТ поясничного отдела позвоночника в сагиттальной и аксиальной проекциях до операции, *c* — КТ поясничного отдела позвоночника в сагиттальной проекции перед операцией, *d* — КТ поясничного отдела позвоночника в сагиттальной и фронтальной проекциях после операции, *e* — постуральная рентгенография позвоночника в боковой проекции после операции.

Fig. 1. Patient G.: *a*, preoperative standing lateral radiograph of the spine; *b*, preoperative sagittal and axial MRI of the lumbar spine; *c*, preoperative sagittal CT of the lumbar spine; *d*, postoperative sagittal and coronal CT of the lumbar spine; e, postoperative standing lateral radiograph of the spine.

лечение — декомпрессивная ламинэктомия L4, транспедикулярная фиксация и трансфораминальный межтеловой спондилодез на уровне L4-L5. Клинические шкалы через 1,2 года: ODI=12, HADS (тревога)=1, DN4=2. Достигнутые параметры сагиттального баланса: PT=14°, LL=44°, Low LL (L4-S1)=29°, SVA/SFD <1. Сегментарный лордоз SL: до операции — 2°, контроль после операции — 12,2°, через 1,2 года — 11,7°. Минимально достаточное предоперационное обследование позволило выполнить дифференцированный подход к выбору лечения, а учёт и коррекция клинико-рентгенологических параметров обеспечили достижение комплексного успеха в результате моносегментарного декомпрессивно-стабилизирующего вмешательства на поясничном уровне.

ОБСУЖДЕНИЕ

В результате применения комплекса обязательного предоперационного обследования (см. табл. 1), который учитывает наиболее значимые предикторы успешности

выполненного хирургического лечения, частота достижения пациентами комплексного успеха увеличилась на 9,3% (с 74,8 до 84,1%).

Применение данного комплекса основано на дифференцированном подходе к выбору пациентов и на коррекции клинико-рентгенологических параметров, прогнозирующих достижение клинического успеха в результате моносегментарного декомпрессивно-стабилизирующего вмешательства на поясничном уровне. Дифференцированный подход, используемый в данной системе, состоит в том, что эта система применима для пациентов без сагиттального дисбаланса (SVA/SFD <1) и с достаточной прочностью костной ткани (в единицах HU). Коррекция клинико-рентгенологических параметров включает диагностику нейропатического болевого синдрома, предоперационную психотерапию при выявленных патологических состояниях, интраоперационное создание функционально выгодных угловых взаимоотношений на поясничном уровне [Low LL (L4-S1), SL]. Учёт и коррекция клинико-рентгенологических параметров позволят достичь клинического успеха в результате хирургического вмешательства (клинически значимый ощутимый пациентами регресс функциональной недееспособности по данным опросника ODI), что и определяет эффективность разработанной системы и ценность обязательного комплекса предоперационного обследования. Это также подтверждается нашим клиническим примером (см. рис. 1).

В литературе крайне мало данных о комплексе обследования, необходимом для выполнения перед вмешательством на позвоночнике, в большей степени это остаётся на усмотрение врача. Что касается регламентирующих документов, то в клинических рекомендациях «Дегенеративные заболевания позвоночника» (утверждённых Минздравом, 2021) рекомендовано выполнение МРТ и КТ позвоночника, рентгенографии позвоночника в двух проекциях, однако только МРТ позвоночника имеет доказанную эффективность [уровень убедительности рекомендаций А (уровень значимости доказательств — 1)], в то время как эффективность применения КТ и рентгенографии позвоночника (в любом варианте) требует доказательств [уровень убедительности рекомендаций С (уровень значимости доказательств — 5)]. Согласно Приказу МЗ РФ № 653н от 7 ноября 2012 г. «Об утверждении стандарта специализированной медицинской помощи при дегенеративных заболеваниях позвоночника и спинного мозга», определены такие диагностические методы, как КТ позвоночника спиральная — 0,8, МРТ позвоночника (один отдел) — 0,9, рентгенография позвоночника вертикальная — 0,1, рентгенография поясничного отдела позвоночника — 0,3, где число указывает на усреднённый показатель частоты предоставления. То есть перечисленные обследования не являются обязательными для пациентов и полностью остаются на усмотрение врача. Также в этих нормативных документах отсутствуют параметры и их количественные или цифровые показатели, которые необходимо оценивать, и информация, как они повлияют на результат.

В актуальных NASS guidelines [16], посвящённых лечению дегенеративного спондилолистеза, боковая рентгенография позвоночника, желательно в положении стоя, является наиболее рекомендуемым методом в качестве предоперационного обследования, КТ позвоночника рекомендуется только при недоступности выполнения МРТ позвоночника. В руководстве, посвящённом лечению дегенеративного стеноза [10], МРТ предлагается для подтверждения наличия анатомического сужения позвоночного канала или компрессии нервных корешков. Все вышеперечисленные рекомендации имеют уровень доказательности В.

В диссертации С.Г. Млявых [17] нет данных о применении постуральной рентгенографии позвоночника и учёте угловых взаимоотношений при выполнении декомпрессивно-стабилизирующих вмешательств на поясничном уровне. Для обследования и планирования хирургического лечения предлагается использовать КТ и МРТ позвоночника и функциональную рентгенографию позвоночника, однако остаётся неясным, какие конкретно измерения проводить и где. В.С. Климов в своей диссертации [18] расширяет взгляд на прогнозирование результатов хирургических вмешательств, учитывая в том числе и сагиттальный баланс позвоночника, и поиск предикторов благоприятного исхода, но не формулирует комплекс обязательного предоперационного обследования, который бы учитывал все наиболее значимые предикторы. А.В. Крутько и соавт. [7] рекомендуют комплексное обследование пациентов при планировании декомпрессивно-стабилизирующего вмешательства при дегенеративных заболеваниях позвоночника и постулируют необходимость проведения постуральной рентгенографии позвоночника, но также не указывают на конкретные параметры и их целевые значения.

В целом предложенный нами комплекс подтверждает данные NASS guidelines, С.Г. Млявых, В.С. Климова, А.В. Крутько, суммирует их и конкретизирует предоперационное обследование, определяя чёткие параметры и их пороговые значения.

Мы предлагаем минимальный обязательный комплекс предоперационного обследования (см. табл. 1) при планировании моносегментарного декомпрессивно-стабилизирующего вмешательства, который включает клинические шкалы, постуральную рентгенографию позвоночника, КТ и МРТ поясничного отдела позвоночника. Этот комплекс обладает минимальной достаточностью: указанные диагностические мероприятия обязательны к выполнению, а прочие обследования и параметры могут быть добавлены или нет на усмотрение хирурга при индивидуальном подходе. Данный комплекс содержит три опросника и три вида лучевых методов обследования, которые доступны в большинстве специализированных клиник хирургии позвоночника. Применение данного комплекса является

целесообразным, и он рекомендован для рутинного использования в практике вертебролога.

ЗАКЛЮЧЕНИЕ

Минимальный обязательный комплекс предоперационного обследования содержит три опросника [ODI, HADS (тревога), DN4] и три вида лучевых методов обследования (постуральная рентгенография позвоночника, КТ и МРТ поясничного отдела позвоночника), которые доступны в большинстве специализированных клиник хирургии позвоночника. По данным этого обследования устанавливаются значения сильных и независимых предикторов комплексного успеха в результате вмешательства. Применение комплекса минимального обязательного предоперационного обследования повышает на 9,3% частоту достижения клинического успеха в результате выполнения моносегментарного декомпрессивно-стабилизирующего вмешательства при дегенеративных заболеваниях на поясничном уровне. Целесообразно использование данного комплекса в рутинной практике вертебролога.

ДОПОЛНИТЕЛЬНАЯ ИНФОРМАЦИЯ

Вклад авторов. Все авторы одобрили финальную версию перед публикацией, а также согласились нести ответственность за все аспекты работы, гарантируя надлежащее рассмотрение и решение вопросов, связанных с точностью и добросовестностью любой её части.

Источники финансирования. Отсутствуют.

Раскрытие интересов. Авторы декларируют отсутствие явных и потенциальных конфликтов интересов, связанных с проведённым исследованием и публикацией настоящей статьи.

Оригинальность. При создании настоящей работы авторы не использовали ранее опубликованные сведения (текст, данные).

Генеративный искусственный интеллект. При создании настоящей статьи технологии генеративного искусственного интеллекта не использовали.

Рассмотрение и рецензирование. Настоящая работа подана в журнал в инициативном порядке и рассмотрена по обычной процедуре. В рецензировании участвовали два внешних рецензента, член редакционной коллегии и научный редактор издания.

Информированное согласие на публикацию. Авторы получили письменное согласие пациентки на публикацию её медицинских данных и фотографий.

ADDITIONAL INFORMATION

Author contributions: All the authors approved the final version of the manuscript to be published and agreed to be accountable for all aspects of the work, ensuring that questions related to the accuracy or integrity of any part of the work are appropriately investigated and resolved.

Funding sources: No funding.

Disclosure of interests: The authors have no explicit or potential conflicts of interests associated with the publication of this article.

Statement of originality: No previously published material (text, or data) was used in this article.

Generative AI: No generative artificial intelligence technologies were used to prepare this article.

Provenance and peer-review: This paper was submitted unsolicited and reviewed following the standard procedure. The peer review process involved two external reviewers, a member of the editorial board, and the in-house scientific editor.

Consent for publication: Written informed consent was obtained from the patient for the publication of their medical data and images.

СПИСОК ЛИТЕРАТУРЫ | REFERENCES

1. Lafian AM, Torralba KD. Lumbar Spinal Stenosis in Older Adults. *Rheum Dis Clin North Am.* 2018;44(3):501–12. doi: 10.1016/j.rdc.2018.03.008

2. Bagley C, Macallister M, Dosselman L, et al. Current concepts and recent advances in understanding and managing lumbar spine stenosis. *F1000Research*. 2019;8:F1000. doi: 10.12688/f1000research.16082.1

3. Bulatov AV, Kozlov DM, Krutko AV, Akhmetyanov ShA. Efficacy of minimally invasive decompression and stabilization in surgical treatment of recurrent pain after lumbar spine surgery. *Russian Journal of Spine Surgery*. 2014;(2):60–6. doi: 10.14531/ss2014.2.60-66 EDN: VQIOAK

4. Dong S, Zhu Y, Yang H, et al. Evaluation of the Predictors for Unfavorable Clinical Outcomes of Degenerative Lumbar Spondylolisthesis After Lumbar Interbody Fusion Using Machine Learning. *Front Public Heal.* 2022;10:835938. doi: 10.3389/fpubh.2022.835938

5. Halicka M, Duarte R, Catherall S, et al. Predictors of Pain and Disability Outcomes Following Spinal Surgery for Chronic Low Back and Radicular Pain. *Clin J Pain.* 2022;38(5):368–80. doi: 10.1097/AJP.0000000000001033

6. Alhaug OK, Dolatowski FC, Solberg TK, Lønne G. Predictors for failure after surgery for lumbar spinal stenosis: a prospective observational study. *Spine J.* 2023;23(2):261–70. doi: 10.1016/j.spinee.2022.10.010

7. Krutko AV, Sanginov AJa. On the extent of preoperative radiological and ct examination of patients with degenerative diseases of the lumbar spine. *Russian Journal of Spine Surgery*. 2018;15(2):66–75. doi: 10.14531/ss2018.2.66-75

8. Zou D, Sun Z, Zhou S, Zhong W, Li W. Hounsfield units value is a better predictor of pedicle screw loosening than the T-score of DXA in patients with lumbar degenerative diseases. *Eur Spine J.* 2020;29(5):1105–11. doi: 10.1007/s00586-020-06386-8

9. Banitalebi H, Espeland A, Anvar M, et al. Reliability of preoperative MRI findings in patients with lumbar spinal stenosis. *BMC Musculoskelet Disord*. 2022;23(1):1–9. doi: 10.1186/s12891-021-04949-4

10. Kreiner DS, Shaffer WO, Baisden JL, et al. An evidence-based clinical guideline for the diagnosis and treatment of degenerative lumbar spinal stenosis (update). *Spine J.* 2013;13(7):734–43. doi: 10.1016/j.spinee.2012.11.059

11. Banitalebi H, Espeland A, Anvar M, et al. Reliability of preoperative MRI findings in patients with lumbar spinal stenosis. *BMC Musculoskelet Disord*. 2022;23(1):51. doi: 10.1186/s12891-021-04949-4

12. Leonova ON, Baikov ES, Krutko AV. Minimal clinically important difference as a method for assessing the effectiveness of spinal surgery using scales and questionnaires: non-systematic literature review. *Russian Journal of Spine Surgery*. 2022;19(4):60–7. doi: 10.14531/ss2022.4.60-67 EDN: DTLRZQ

13. Tan GH, Goss BG, Thorpe PJ, Williams RP. CT-based classification of long spinal allograft fusion. *Eur Spine J.* 2007;16(11):1875–81. doi: 10.1007/s00586-007-0376-0

14. Leonova ON, Baikov ES, Peleganchuk AV, Krutko AV. Vertebral bone density in Hounsfield units as a predictor of interbody non-union and implant subsidence in lumbar circumferential fusion. *Russian Journal of Spine Surgery*. 2022;19(3):57–65. doi: 10.14531/ss2022.3.57-65 EDN: GZQCAY

15. Krutko AV, Nazarenko AG, Balychev GE, Baykov ES, Leonova ON. Success predictors of decompressive surgical treatment for lumbar degenerative spinal canal stenosis. *N.N. Priorov Journal of Traumatology and Orthopedics*. 2024;31(1):67–80. doi: 10.17816/vto623807 EDN: ETMFRO

16. Matz PG, Meagher RJ, Lamer T, et al. Guideline summary review: an evidence-based clinical guideline for the diagnosis and treatment of degenerative lumbar spondylolisthesis. *Spine J.* 2016;16(3):439–48. doi: 10.1016/j.spinee.2015.11.055

17. Mlyavykh SG. *Improving the diagnosis and surgical treatment of patients with symptomatic degenerative stenosis of the lumbar spine* [dissertation]. Nizhny Novgorod; 2021. 329 p. (in Russ.). EDN: ALUSNN

18. Klimov VS. *Differentiated neuro-orthopaedic approach to surgical treatment of elderly and senile patients with degenerative pathology of the lumbar spine* [dissertation]. Novosibirsk; 2021. 487 p. (in Russ.). EDN: WEYYDB

ОБ АВТОРАХ

*** Леонова Ольга Николаевна,** канд. мед. наук;
адрес: Россия, 115172, Москва, Новоспасский пер., д. 9;
ORCID: 0000-0002-9916-3947;
eLibrary SPIN: 4907-0634;
e-mail: onleonova@gmail.com

Байков Евгений Сергеевич, канд. мед. наук;
ORCID: 0000-0002-4430-700X;
eLibrary SPIN: 5367-5438;
e-mail: Evgen-bajk@mail.ru

Крутько Александр Владимирович, д-р мед. наук;
ORCID: 0000-0002-2570-3066;
eLibrary SPIN: 8006-6351;
e-mail: ortho-ped@mail.ru

AUTHORS' INFO

Olga N. Leonova, MD, Cand. Sci. (Medicine);
address: 9 Novospasskiy per, Moscow, Russia, 115172;
ORCID: 0000-0002-9916-3947;
eLibrary SPIN: 4907-0634;
e-mail: onleonova@gmail.com

Evgenii S. Baykov, MD, Cand. Sci. (Medicine);
ORCID: 0000-0002-4430-700X;
eLibrary SPIN: 5367-5438;
e-mail: Evgen-bajk@mail.ru

Aleksandr V. Krutko, MD, Dr. Sci. (Medicine);
ORCID: 0000-0002-2570-3066;
eLibrary SPIN: 8006-6351;
e-mail: ortho-ped@mail.ru

* Автор, ответственный за переписку / Corresponding author