

19.08.16

Счет
ISSN 0869-8678

В Е С Т Н И К

ТРАВМАТОЛОГИИ И ОРТОПЕДИИ

ИМЕНИ Н.Н.ПРИОРОВА



НАУЧНО-ПРАКТИЧЕСКИЙ ЖУРНАЛ
ОСНОВАН В 1994 ГОДУ

2
апрель-июнь
2016

ЦЕНТРАЛЬНЫЙ
НАУЧНО-ИССЛЕДОВАТЕЛЬСКИЙ ИНСТИТУТ
ТРАВМАТОЛОГИИ И ОРТОПЕДИИ
им. Н.Н. ПРИОРОВА



В Е С Т Н И К

ТРАВМАТОЛОГИИ И ОРТОПЕДИИ

ИМЕНИ Н.Н. ПРИОРОВА

Ежеквартальный научно-практический журнал

Главный редактор С.П. МИРОНОВ

РЕДАКЦИОННАЯ КОЛЛЕГИЯ:

А.Г. БАИНДУРАШВИЛИ, А.В. БАЛБЕРКИН, В.П. ВОЛОШИН,
Н.А. ЕСЬКИН (зам. главного редактора), И.О. ГОЛУБЕВ, Н.В. ЗАГОРОДНИЙ,
П.А. ИВАНОВ, Г.М. КАВАЛЕРСКИЙ, В.В. КЛЮЧЕВСКИЙ, И.С. КОСОВ,
Г.П. КОТЕЛЬНИКОВ, В.Н. МЕРКУЛОВ, Л.К. МИХАЙЛОВА, А.К. МОРОЗОВ,
Г.И. НАЗАРЕНКО, А.А. ОЧКУРЕНКО, С.С. РОДИОНОВА, А.С. САМКОВ,
А.В. СКОРОГЛЯДОВ, А.И. СЧЕТКОВ, Р.М. ТИХИЛОВ,
М.Б. ЦЫКУНОВ (отв. секретарь), М.В. ЧЕЛЮКАНОВА, Н.А. ШЕСТЕРНЯ

2
апрель-июнь
2016

ФГБУ "ЦИТО им. Н.Н. Приорова"
Медицинская
библиотека

РЕДАКЦИОННЫЙ СОВЕТ:

А.В. ГУБИН (Курган), С.А. ДЖУМАБЕКОВ (Бишкек),
В.И. ЗОРЯ (Москва), Г.А. КЕСЯН (Москва),
О.В. КОЖЕВНИКОВ (Москва), Н.А. КОРЖ (Харьков),
А.И. КРУПАТКИН (Москва), А.Ф. ЛАЗАРЕВ (Москва),
А.Н. МАХСОН (Москва), М.М. ПОПОВА (Москва),
М.А. САДОВОЙ (Новосибирск)

«Вестник травматологии и ортопедии им. Н.Н. Приорова»
включен в следующие зарубежные каталоги:

«*Biological Abstracts*», «*Index to Dental Literature*»,
«*Excerpta Medica*», «*Index Medicus*»,
«*Ulrich's International Periodicals Directory*»
Журнал входит в перечень рецензируемых
научных изданий ВАК, в которых должны быть
опубликованы основные научные результаты диссертаций
на соискание ученой степени кандидата наук,
на соискание ученой степени доктора наук

Адрес редакции журнала:
127299, Москва
ул. Приорова, 10, ЦИТО
Тел. 8-495-450-24-24, 8-903-679-74-71
E-mail: vto-priorov@mail.ru
www.cito-vestnik.ru
Зав. редакцией М.В. Челюканова

Редактор М.В. Челюканова

Операторы компьютерного набора и верстки И.С. Косов

Компьютерная графика И.С. Косов

Подписано в печать 29.06.16	Формат 60x88 1/8.	Печать офсетная.	Печ. л. 12,00	Усл. печ. л. 11,76
Уч.-изд. л. 13,45	Заказ №Р2460		Тираж 420 экз.	

ООО «Издательство «Репроцентр М»»
125252, Москва, ул. Куусинена, дом 19А.
Отпечатано с готовых диапозитивов в ООО РПЦ «Возрождение»
117105, г. Москва, Варшавское ш., дом 37а

*Все права защищены. Ни одна часть этого издания не может быть занесена
в память компьютера либо воспроизведена любым способом без предварительного
письменного разрешения издателя*

ISSN 0869-8678



9 770869 867007

© ФГБУ «ЦИТО им. Н.Н. Приорова», 2016

CENTRAL INSTITUTE
OF TRAUMATOLOGY AND ORTHOPAEDICS
NAMED AFTER N.N. PRIOROV



V E S T N I K

travmatologii i ortopedii

IM. N.N. PRIOROVA

Quarterly Scientific-Practical Journal

Editor-in-chief S.P. MIRONOV

EDITORIAL BOARD:

A.G. BAUNDURASHVILI, A.V. BALBERKIN, V.P. VOLOSHIN,
N.A. ES'KIN (deputy editor), I.O. GOLUBEV, N.V. ZAGORODNIY, P.A. IVANOV,
G.M. KAVALERSKIY, V.V. KLYUCHEVSKIY, I.S. KOSOV, G.P. KOTEL'NIKOV,
V.N. MERKULOV, L.K. MIKHAILOVA, A.K. MOROZOV, G.I. NAZARENKO,
A.A. OCHKURENKO, S.S. RODIONOVA, A.S. SAMKOV, A.V. SKOROGLYADOV,
A.I. SNETKOV, R.M. TIKHILOV, M.B. TSYKUNOV (resp. secretary),
M.V. CHELYUKANOVA, N.A. SHESTERNYA

2
April-June
2016

PUBLICATIONS COUNCIL:

A.V. Gubin (Kurgan), S.A. Djumabekov (Bishkek),
V.I. Zorya (Moscow), G.A. Kesyan (Moscow),
O.V. Kozhevnikov (Moscow), N.A. Korzh (Khar'kov),
A.I. Krupatkin (Moscow), A.F. Lazarev (Moscow),
A.N. Makhson (Moscow), M.M. Popova (Moscow),
M.A. Sadovoy (Novosibirsk)

Vestnik Travmatologii i Ortopedii im. N.N. Priorova
is indexed in

«*Biological Abstracts*», «*Index to Dental Literature*»,
«*Excerpta Medica*», «*Index Medicus*»,
«*Ulrich's International Periodicals Directory*»

Editorial office:

CITO, 10 Priorov Street,
127299, Moscow, Russia
Tel.: +7-495-450-24-24, +7-903-679-74-71
E-mail: vto-priorov@mail.ru
www.cito-vestnik.ru

ООО «Издательство "Репротсентр М"»
Moscow, Russia

Reliability of advertisement information is the responsibility of advertiser

ISSN 0869-8678



9 770869 867007

Copyright© All Rights Reserved, 2016

© Е.Г. Тоцкая, М.А. Садовой, 2016

ОРГАНИЗАЦИОННЫЕ МЕХАНИЗМЫ УПРАВЛЕНИЯ ИННОВАЦИОННОЙ ДЕЯТЕЛЬНОСТЬЮ И ИХ РЕАЛИЗАЦИЯ В ЗДРАВООХРАНЕНИИ (НА ПРИМЕРЕ ФГБУ «НОВОСИБИРСКИЙ НАУЧНО-ИССЛЕДОВАТЕЛЬСКИЙ ИНСТИТУТ ТРАВМАТОЛОГИИ И ОРТОПЕДИИ им. Я.Л. ЦИВЬЯНА»)

Е.Г. Тоцкая, М.А. Садовой

ФГБУ «Новосибирский научно-исследовательский институт травматологии и ортопедии им. Я.Л. Цивьяна»
Минздрава России, Новосибирск, Россия

В статье представлены основные направления деятельности в сфере инноваций крупнейшего в сибирском регионе научно-исследовательского института. Обоснованы организационные механизмы управления в области лечебно-диагностических технологий, показано их влияние на показатели деятельности медицинской организации, включая качество и доступность специализированной и высокотехнологичной медицинской помощи населению. Дана характеристика инструментам повышения эффективности здравоохранения на основе использования принципиально новых методологических подходов к управлению в медицинских организациях экспертного уровня.

Ключевые слова: инновационная деятельность, технологии управления в медицине, организация лечебно-диагностического процесса, травматология и ортопедия, государственно-частное партнерство.

Organizational of Mechanisms of Innovation Management and Their Realization in Public Health (on the example of the Tsiv'yan Novosibirsk Research Institute of Traumatology and Orthopedics)

E.G. Totskaya, M.A. Sadovoy

Tsiv'yan Novosibirsk Research Institute of Traumatology and Orthopedics, Novosibirsk, Russia

The main directions in innovations of the largest scientific and research institute in Siberian region are presented. Organizational mechanisms of management in the field of treatment and diagnostic technologies are substantiated. Their influence on the indices of medical organization activity including the quality as well as the availability of specialized and high-tech medical care is demonstrated. The ways of public health service improvement on the basis of principally new methodological approaches to the management in expert level medical organizations are defined.

Key words: innovation activity, management technologies in medicine, organization of treatment and diagnosis process, traumatology and orthopaedics, public-private partnerships.

Введение. В соответствии с концепцией стратегического развития Российской Федерации и концепцией инновационного развития Новосибирской области здравоохранение является одной из приоритетных отраслей. В здравоохранении области реализуются программы реформирования отрасли, которые связаны с масштабными инвестициями — модернизация здравоохранения, развитие инфраструктуры, укрепление материально-технической базы медицинских организаций, информатизация и т.д. [1–3]. В РФ существует большое количество научных центров, занимающихся разработкой и внедрением медицинских инноваций. Во многих субъектах РФ имеются крупные региональные клиники, которые ведут работу в инновационной тематике, создают уникальные технологии. Анализ литературы отразил состояние и сложившуюся практику внедрения инновационных технологий в деятельность медицинских организаций в РФ и за рубежом на современном этапе [4–7]. Предпринятые в рамках приоритетного национального проекта «Здоровье» шаги, направленные на увеличение объемов высоко-

технологичной медицинской помощи (ВМП) населению, как в федеральных, так и в региональных клиниках, являются необходимыми и очень значимыми. В то же время следует отметить, что на данном этапе происходят только попытки наверстать упущенное и обеспечить доступность тех технологий, которые стоят на потоке в развитых странах [8–11]. В этой связи становятся особо актуальными вопросы адекватной требованиям времени организации инновационной деятельности в сфере здравоохранения, обеспечивающей высокий уровень воспроизводства научного продукта, продвижение инноваций, разработку прорывных технологий, в том числе в организации процессов, позволяющих оказывать медицинскую помощь населению на качественно новом уровне [12].

Необходимыми условиями для реализации инновационной политики в здравоохранении региона являются соответствующие инфраструктура, программы, менеджмент [13]. Актуальным в сложившейся ситуации является функционирование механизмов государственно-частного партнерства

(ГЧП), открывающего широкие возможности в перспективном развитии инновационных технологий в медицине, обеспечивая финансовую устойчивость [14]. Системообразующим элементом инновационной политики на уровне региона может стать инновационная медицинская среда (ИМС) как начальная ступень формирования инновационного медицинского кластера. Важнейшей задачей структурной реорганизации региональной системы здравоохранения в рамках формирования ИМС является повышение эффективности здравоохранения посредством использования принципиально новых методологических подходов и инструментов управления в медицинских организациях экспертного уровня (референс-клиниках, диагностических и лабораторных центрах) [15, 16].

Целью исследования явилось формирование научно обоснованных механизмов и инструментов управления инновационной деятельностью при внедрении ее результатов в практическое здравоохранение.

Задачи исследования включали анализ имеющихся ресурсов, структурной организации и методов управления исследуемой медицинской организацией; разработку принципиальных подходов к организации и управлению лечебно-диагностическим процессом, внедрение новых медико-организационных технологий и создание инновационных продуктов при организации и оказании медицинских услуг травматолого-ортопедического профиля, удовлетворяющих потребности населения региона в специализированной и высокотехнологичной медицинской помощи, обоснование целесообразности применения принципов ГЧП при оказании комплекса медицинских услуг населению.

МАТЕРИАЛ И МЕТОДЫ

Для обоснования актуальности и целесообразности использования инновационных медико-организационных технологий при оказании качественных медицинских услуг населению по профилю «травматология и ортопедия» использовали данные анализа литературы, нормативных правовых актов федерального и регионального уровней, источников статистической информации. При разработке и внедрении инновационных технологий лечения и диагностики основывались на опыте организационной деятельности Новосибирского НИИТО им. Я.Л. Цивьяна (ННИИТО), результатах научных изысканий в области травматологии, ортопедии, организации здравоохранения и фундаментальных исследований в морфологии, молекулярной биологии и генетике. В работе также применены методы, используемые при аудите систем качества в соответствии с международным стандартом ISO 1901:2002, функционального моделирования IDEFO (РД IDEF0–2000) и организационного моделирования.

РЕЗУЛЬТАТЫ И ОБСУЖДЕНИЕ

В данном исследовании обоснованы инновационные подходы к управлению развитием деятель-

ности медицинской организации с использованием интегрированных инструментальных средств, опыта организационной и управленческой деятельности ННИИТО, являющегося крупнейшим в сибирском регионе учреждением, оказывающим специализированную и высокотехнологичную медицинскую помощь в области травматологии и ортопедии. Институт активно разрабатывал тематику инновационной деятельности в здравоохранении, включая научно-медицинский и организационно-управленческий аспекты, явился одним из идеологов концепции ИМС в Новосибирской области и участником создания ядра этой среды — Инновационного медико-технологического центра (ИМТЦ), сформированного в 2012 г. при участии Правительства Новосибирской области и бизнес-структур Новосибирска. Центр можно отнести к базовым элементам формирующейся ИМС региона с задачами позиционирования в качестве регионального центра по внедрению инновационных разработок медицинского назначения; укрепления интегрированной системы партнерских взаимоотношений с ведущими НИИ РАН, экономическим сектором региона, инновационными инфраструктурными единицами (технопарками, фондами содействия); создания эффективной системы использования интеллектуальных ресурсов ННИИТО с последующим внедрением результатов интеллектуальной деятельности в хозяйственный оборот; привлечения дополнительных финансовых средств (развитие механизмов ГЧП и др.) к решению задач коммерциализации инновационного продукта; создания системы обмена опытом.

Стратегия ННИИТО как базовой площадки для инноваций, разработанных в ИМТЦ, ориентирована на существующие социально-экономические условия, что отражается на его организационной структуре и обеспечении условий для адекватной реализации медицинских услуг при существующих требованиях рынка, структуре спроса, тенденциях его изменения. Сложившаяся ситуация на рынке медицинских услуг потребовала применения инновационных подходов и методов управления. Именно потребности пациентов в широком спектре высококачественных медицинских услуг инициированы все инновационные процессы, характеризующие функционирование ННИИТО в последние годы. В обобщенном виде основные направления деятельности и структурные элементы инновационной составляющей в ННИИТО представлены на рис. 1.

Вектор деятельности исследовательских площадок в составе отделов и лабораторий института и партнеров направлен на осуществление разработок и внедрений в области ведущих направлений отечественной науки: биотехнологий, нанотехнологий, персонифицированной медицины, призванных повысить доступность, качество медицинской помощи и укрепить здоровье населения. В структуре центров прототипирования ИМТЦ реализованы основные научные направления деятельно-

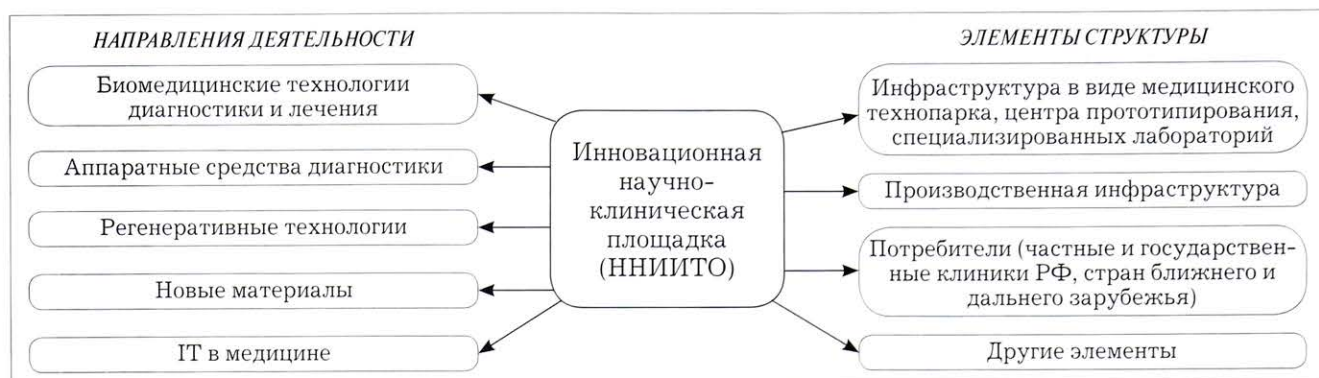


Рис. 1. Структура и направления деятельности центральной инновационной площадки ИИИТО.

сти ИИИТО. Успешно решена задача разработки системы интеграции научно-исследовательских работ создаваемого комплекса в клиническую практику ИИИТО и определены механизмы продвижения инновационных продуктов на рынке.

Все нововведения по своему содержанию можно разделить на несколько групп: медицинские, технические, экономические и организационные.

Медицинские инновации ИИИТО являются масштабной темой и представляют собой важнейший элемент улучшения качества и безопасности медицинской помощи.

Техническая модернизация предусматривает реконструкцию площадей, главным образом операционного блока, отделений хирургического профиля, а также оснащение их современным медицинским и техническим оборудованием, которое сопровождалось ростом показателя фондовооруженности в 1,5 раза за период с 2006 по 2013 г. В соответствии со стратегией развития ИИИТО с 2005 г. происходило поэтапное увеличение мощности коечного фонда от фактического показателя 200 коек до планового показателя 260 коек, что продиктовано интенсификацией деятельности учреждения, возросшими объемами работы по выполнению государственного задания по ВМП, а также приведением площадей, предусмотренных на 1 койку, в соответствии с требованиями СанПиН, стремлением к улучшению культуры и качества обслуживания пациентов. Модернизация позволяет клинике функционировать как целостному организму, формировать современную, четкую и законченную структуру, включающую внутриклинические функциональные связи и обеспечивающую высокий уровень сервисного обслуживания.

К группе *экономических* нововведений следует отнести: комплексный подход к решению финансово-экономических вопросов с реализацией системы годового планирования и отчетности по результатам деятельности всех структурных подразделений; новые формы организации и оплаты труда персонала, включая контрактную систему трудовых отношений, создание системы экономического стимулирования с применением сбалансированных показателей и оценки результативности, основанных на объективных критериях, предусмотренных системой управления качеством. Экономические

новации неизбежно требуют современных технологий в организации работы структурных подразделений института. Используя научный подход «от общего — к частному» и основываясь на анализе общей картины комплекса требований потребителя медицинской услуги, сформулированы потребности потенциального пациента, нуждающегося в комплексном лечении в области травматологии, ортопедии, которое характеризуется высоким уровнем безопасности и комфортными условиями пребывания в медицинской организации.

Организационные инновации явились составляющей проекта реализации новой концепции управления, объединяющей управление ресурсами, процессами и стратегическое управление развитием учреждения. Системный подход позволил решить ряд организационно-управленческих задач: проведены реорганизация структуры управления, стандартизация всех видов деятельности, ассоциированная с требованиями международной системы менеджмента качества; организована площадка для инновационной деятельности, обеспечивающая перспективное развитие.

Модель организации оказания специализированной травматолого-ортопедической помощи населению ориентирована на реализацию комплексной медицинской помощи, для позиционирования которой мы смоделировали «технологическую цепочку»: «Мониторинг заболеваемости — Своевременное выявление — Точная диагностика и определение показаний к виду лечения — Планирование сроков лечения — Подготовка к лечению — Высокотехнологичное хирургическое лечение и обеспечение операций — Ранняя послеоперационная реабилитация больных — Диспансерное наблюдение (дальнейший мониторинг) и оценка результатов лечения в единой структуре (ведущее профильное учреждение на территории) на основе принципа ротации (консультативно-диагностическая служба — клиника — амбулаторная реабилитация) у пациентов с различными нарушениями опорно-двигательного аппарата (ОДА). Реализация комплексного подхода к лечению пациентов потребовала применения метода организационного развития, когда на условиях некоммерческого партнерства объединяются компетенции нескольких медицинских организа-

ций, независимо от их форм собственности, с целью предоставления возможности получить весь спектр необходимой медицинской помощи в замкнутом цикле от консультативно-диагностической и хирургической до реабилитационно-восстановительной (рис. 2).

Внедрение технологий и инструментов управления, содержащих инновационную компоненту, позволило реализовать рациональный подход к управлению ресурсами и оснастить ведущее учреждение региона высокотехнологичным, уникальным оборудованием, которое задействовано на всех этапах работы и позволяет оптимизировать оказание помощи при коррекции нарушений ОДА. Для населения региона становится реальным получение ВМП на каждом этапе «технологической цепочки» в одном учреждении, его филиалах и отдаленных структурных подразделениях. Возможности учреждения включают высокотехнологичные профильные клиники, отделение малоинвазивной эндоскопической хирургии, отделение детской ортопедии, многофункциональный диагностический центр, центр реабилитационных технологий, генетическую и морфологическую лаборатории. На базе ННИИТО созданы специализированные отделения (клинические функциональные группы), которые связаны многочисленными связями между собой и медицинскими организациями-партнерами, являющимися участниками «технологической цепочки» и реализующими принципы комплексного, системного подхода к ведению пациента. При этом соблюдается преемственность в оказании медицинской помощи, осуществляется взаимодействие технологических элементов амбулаторного и стационарного этапов, развитие партнерства между пациентом и врачом.

В рамках существующей нормативной правовой базы в условиях ННИИТО возможно осуществление лишь определенного фрагмента «технологической цепочки», связанного с ВМП хирургического

профиля. Другие элементы модели реализуются медицинскими организациями-партнерами с использованием механизмов аутсорсинга и ГЧП при сохранении единой лечебно-диагностической доктрины и управленческих подходов, содержащих инновационную компоненту и курирующую функцию ведущего учреждения (ННИИТО).

Внедрение элементов организационной культуры, основанное на принципах разделения процессов по категориям значимости, позволило их структурировать, в результате чего выделены основные процессы и обеспечивающие. К основным отнесены процессы, имеющие прямое влияние на потребителя медицинской услуги — пациента и связанные с реализацией «технологической цепочки», начиная с диагностики, определения показаний к лечению и заканчивая оценкой результатов лечения, реабилитацией и диспансерным наблюдением. Управление основными процессами «технологической цепочки» сосредоточено на создании на базе ведущего лечебного учреждения оптимальных условий для оказания лечебно-диагностической помощи, направлено на повышение результативности лечения пациентов с нарушениями ОДА, ликвидацию разрыва между диагностикой, лечением и реабилитацией. Это формирует управляемую преемственность, сокращает сроки диагностики, позволяет выбрать оптимальный метод лечения и осуществлять контроль за всеми его этапами. Сестринский уход, являющийся составляющей полноценного хирургического лечения в соответствии со стандартами оказания медицинской помощи, также отнесен к категории основного процесса. Все остальные виды деятельности ННИИТО необходимы для обеспечения непрерывности основного процесса и отнесены к категории обеспечивающих. Это стандартизация в соответствии с требованиями системы менеджмента качества, финансово-бухгалтерское обслуживание, организационно-кадровое и информационное обеспечение, аутсорсинг, организация межведомственного взаимодействия.

В рамках реализации предложенной организационной концепции в ННИИТО внедрена система управления и контроля качества оказания медицинской помощи, замкнутая на экономически целесообразные методы регулирования деятельности, которая предполагает разработку интегрального показателя, оценивающего качество лечения на основании объективных критериев и экспертной шкалы. При внедрении предложенной модели набор действующих стандартов оказания специализированной медицинской помощи дополнен требованиями к входящей медицинской документации и объему догоспитального обследования, срокам лечения на этапах, программе постгоспитального ведения и реабилитации, что позволило унифицировать элементы организационных технологий, документооборот, внутреннюю отчетность и аналитическую деятельность ННИИТО и способствовало эффективной реализации управленческой деятельности. Поскольку обеспечение безопасности

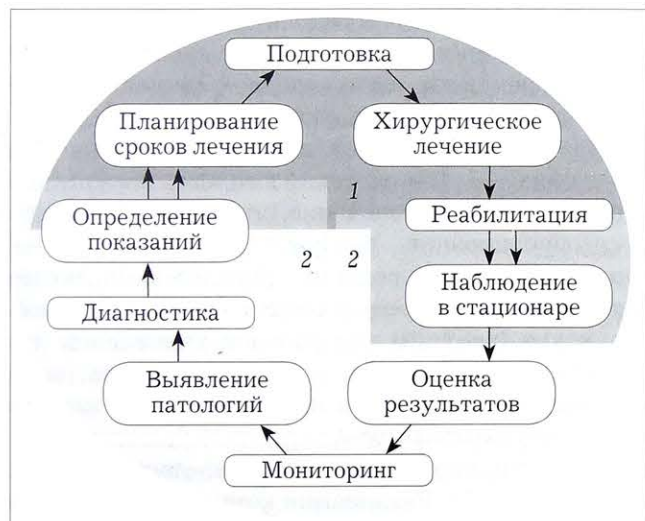


Рис. 2. Модель технологического процесса комплексного оказания медицинской помощи в рамках замкнутого цикла при реализации некоммерческого партнерства ННИИТО (1) и организаций-партнеров (2).

в условиях повышенной интенсивности лечебно-диагностических процедур и постоянной занятости пациента в течение дня является особо актуальной задачей, стандарты организации и оказания медицинской помощи дополнены стандартами обеспечения юридической безопасности медицинской деятельности, в том числе личной безопасности пациентов и персонала, безопасности эксплуатации медицинского оборудования и изделий медицинского назначения.

Организационное развитие инновационного типа и экономические новации потребовали разработки новой системы управления человеческими ресурсами, направленной на организационно-кадровое обеспечение непрерывности основного и обеспечивающего процессов. Нововведения в организационно-кадровом обеспечении отразились на снижении показателя текучести кадров (за 7 лет более чем на 4%) при незначительном увеличении штатной численности ННИИТО в целом. В ННИИТО разработаны базовые принципы инновационного подхода к организационно-кадровому обеспечению, позволяющие реализовать инновационную модель управления организационными изменениями. Дифференцирование компетенций управленческого звена, освобождение основной категории врачей-хирургов от несвойственных им функций по документационному, информационному и медицинскому сопровождению пациентов с целью фокусного приложения врачебной компетенции при разделении процессов позволило выработать оптимальную модель организационной структуры управления деятельностью ННИИТО. Следствием такого подхода закономерно является повышение производительности медицинской организации.

Привлечение медицинских организаций, независимо от их организационно-правовых форм на этапах реализации «технологической цепочки», позволило использовать производственные мощности ННИИТО для выполнения больших объемов государственного задания, более эффек-

тивно использовать площади клиники и кадровый ресурс (число выполненных оперативных вмешательств по государственному заданию в рамках ВМП за период исследования выросло в 3 раза). Положительная динамика показателей объемов медицинской помощи, оказанной медицинскими организациями-партнерами, также подтверждает практическую состоятельность метода организационного развития в комплексной медицинской услуге: увеличение числа получивших консультативно-диагностическую помощь пациентов в 2 раза, получивших реабилитационную помощь более чем в 3 раза (табл. 1, 2).

Результаты проведенного анализ ресурсных показателей, параметров деятельности ННИИТО и показателей объемов медицинской помощи, оказанной медицинскими организациями-партнерами, отражают влияние организационного метода в системе управления деятельностью ННИИТО на положительную динамику основных показателей, рациональное использование всех видов ресурсов. В стационаре за 5 лет (с 2009 по 2013 г.) количество законченных случаев госпитализации увеличилось на 39,5% (с 6756 до 9424), при этом доля повторных (неплановых) госпитализаций снизилась в 1,5 раза (с 7,4 до 4,8%); средняя длительность пребывания в стационаре сократилась на 3,2 дня (с 12,4 до 9,2 дня), предоперационного периода — в 1,3 раза (с 3,7 до 2,8 дней); послеоперационного периода — в 1,4 раза (с 8,7 до 6,2 дня); количество операций на 1 врача хирургического профиля в год увеличилось на 23,4% (с 100,8 до 124,4); соответствие врачебных назначений стандартам (протоколам) увеличилось и достигло 99,2%. Учитывая представленные за исследуемый период данные, становится очевидным, что прирост показателей лечебно-диагностической деятельности достигнут не только за счет усиления ресурсной базы, но, главным образом, за счет ее оптимального использования в целевом назначении.

Следствием применения инновационных технологий при управлении информационными ресурсами в ходе реализации данной концепции ста-

Табл. 1. Объемные показатели деятельности ННИИТО

Показатель	Годы								
	2006	2007	2008	2009	2010	2011	2012	2013	
Количество пролеченных пациентов	4 585	4 671	5 035	6 756	7 244	9 370	9 763	9 424	
Количество койко-дней	59 247	77 413	73 322	80 625	85 280	85 566	85 607	86 814	
Функция койки, дни	227,9	297,7	305,5	335,9	328,0	329,1	329,2	329,6	
Средний койко-день	12,2	17,4	15,0	12,40	11,80	9,1	8,8	9,2	
Оборот койки, дни	18,6	17,1	19,3	25,9	27,9	36,1	37,5	36,3	
Число выполненных операций по квотам ВМП	—	—	—	4 510	6 589	8 145	8 521	7 598	

Табл. 2. Основные показатели деятельности медицинских организаций-партнеров Новосибирского НИИТО

Показатель	Годы								
	2006	2007	2008	2009	2010	2011	2012	2013	
Количество пациентов, получивших консультативно-диагностическую помощь	42 500	46 300	52 102	56 860	74 422	82 153	89 033	108 143	
Количество пациентов, получивших реабилитационную помощь	1 961	2 138	3 220	3 843	4 448	12 107	17 490	23 256	

ло формирование компьютерной базы данных, в которую поступает информация от медицинских организаций, ведущих параллельную работу по восстановлению функций ОДА, что способствует стратегическому планированию, эффективному инвестированию средств для решения первоочередных задач здравоохранения и социальной сферы, предоставляет ресурсы для развития учреждения.

Таким образом, метод организационного развития приобретает значимость одного из основных управленческих инструментов, а стратегическое развитие НИИТО отражает развитие не единичных элементов системы здравоохранения в качестве отдельно взятого медицинского субъекта, а целый комплекс профильной медицинской услуги, которая доступна пациентам на разных клинических площадках, объединенных между собой решением единых задач по предоставлению квалифицированной и качественной медицинской помощи и условиями некоммерческого партнерства на принципах ГЧП.

ВЫВОДЫ

1. Базовое учреждение для реализации представленных в исследовании организационных технологий в инновационной сфере — НИИТО — обладает всем необходимым набором средств и условий соответствия критериям инновационной базы. Как научное и клиническое учреждение, взаимодействующее с НИИ ФАНО, вузами и Новосибирским государственным исследовательским университетом, он становится организационно-методическим и учебным центром, оказывая методическую помощь другим лечебным учреждениям в стандартизации, проведении подготовительных, лечебных и реабилитационных мероприятий, не требующих высоких технологий и подготовленных для воспроизводства инновационной деятельности.

2. Разработка и внедрение инновационных подходов в управлении направлены на оптимизацию оказания медицинской помощи жителям Новосибирской области и других субъектов Российской Федерации, увеличение доступности современных лечебно-диагностических технологий при оказании специализированной и высокотехнологичной травматолого-ортопедической помощи с использованием средств ранней диагностики (превентивная медицинская помощь), новых подходов к лечению.

3. Реализация организационных механизмов управления инновационной деятельностью в области лечебно-диагностических технологий на базе НИИТО, как элемента ИМС, обеспечивает возможность распространения медицинских инноваций в практическом здравоохранении; эффективное использование дорогостоящего оборудования; появление условий для интеграции региональной медицинской науки, практического здравоохранения и медицинского бизнеса;

технологический прорыв в решении отдельных медико-социальных проблем; появление новых высокотехнологичных решений в деятельности по повышению качества и доступности медицинской помощи для населения.

ЛИТЕРАТУРА | REFERENCES |

1. Бекетов Н.В. Развитие национальной инновационной системы и перспективы технологического развития российской экономики. Национальные интересы: приоритеты и безопасность. 2010; 28: 10–7 [Beketov N.V. Development of Russian innovative system and perspectives of Russian economy technological development. *Natsional'nye interesy: priorityety i bezopasnost'*. 2010; 28: 10-7 (in Russian)].
2. Беляков В.К., Пивень Д.В., Антонов Д.П. О проблемах инновационной политики в отечественном здравоохранении и необходимости создания кластеров медицинских инноваций. Менеджер здравоохранения. 2010; 6: 4–11 [Belyakov V.K., Piven' D.V., Antonov D.P. On the problems of innovation policy in native public health and creation of medical innovation clusters. *Menedzher zdra-vookhraneniya*. 2008; 1: 4-11 (in Russian)].
3. Щепин В.О., Расторгуева Т.И., Проклова Т.Н. К вопросу перспективных направлений развития здравоохранения Российской Федерации. Российская академия медицинских наук. Бюллетень Национального научно-исследовательского института общественного здоровья. 2012; 1: 147–52 [Shchepin V.O., Rastorgueva T.I., Proklova T.N. Towards prospective directions of healthcare development in the Russian Federation. *Rossiyskaya akademiya meditsinskikh nauk. Byulleten' Natsional'nogo nauchno-issledovatel'skogo instituta obshchestvennogo zdorov'ya*. 2012; 1: 147-52 (in Russian)].
4. Бирюкова Н.Б. Инновационные аспекты управления системой здравоохранения современной России. Национальная практика и международный опыт. М.: Экслибрис-Пресс; 2007 [Biryukova N.B. Innovation aspects of the modern Russia public health system. *National practice and international experience*. Moscow: Ekslibris-Press; 2007 (in Russian)].
5. Двас Г.В. Роль и место инноваций в стратегии социально-экономического развития региона (на примере Ленинградской области). Вестник Российской академии естественных наук. 2012; 2: 147–58 [Dvas G.V. Role and place of innovations in strategy of social-economic development of a region (on the example of Leningrad region). *Vestnik Rossiyskoy akademii estestvennykh nauk*. 2012; 2: 147-58 (in Russian)].
6. Nowdon A., Zur R. Transforming Canada into a Global Centre for Medical Device Innovation and Adoption. 2012. URL: <http://sites.ivey.ca/healthinnovation/files/2011/06/>.
7. Porter M. Microeconomics of competitiveness. The Minnesota Medical Device Cluster. Harvard Business School. 2011 URL: http://www.isc.hbs.edu/pdf/Student_Projects/.
8. Стародубов В.И., Кадыров Ф.Н. Новые экономические условия деятельности учреждений здравоохранения. Менеджер здравоохранения. 2011; 6: 6–13 [Starodubov V.I., Kadyrov F.N. New economic conditions of health care institutions operation activity. *Menedzher zdra-vookhraneniya*. 2011; 6: 6-13 (in Russian)].
9. Beme Economic Development Agency. Medical Technology cluster. 2012. URL: <http://www.wfb.ch/public/duster-broschure/36612>.
10. Rosén P., Thornblad T. Global technology markets: the role of open intellectual property platforms Ulf Petrusson. *Thornblad Review of Market Integration*. 2010; 2: 333–92.
11. Bunyaratavej K., Doh J., Hahn E.D., Lewin A.Y., Massini S. Conceptual issues in services offshoring research:

- a multidisciplinary review. Group Organization Management. 2011; 36: 70–102.
12. Емельянов Ю.С. Формирование кластеров в сфере науки и инноваций. Экономические науки. 2011; 8 (81): 114–21 [Emel'yanov Yu.S. Formation of clusters in the field of science and innovations. Ekonomicheskie nauki. 2011; 8 (81): 114–21 (in Russian)].
 13. Кривенко Н.В. Возможности повышения эффективности деятельности здравоохранения региона от внедрения экономических инноваций и проведения маркетинговых исследований. Вестник Омского университета. 2012; 3 (65): 356–9 [Krivenko N.V. Opportunities to increase the effectiveness of the health care of the region with the introduction of economic innovation and conducting of market research. Vestnik Omskogo universiteta. 2012; 3 (65): 356–9 (in Russian)].
 14. Нечаев В.С., Нисан Б.А., Петрова И.А., Чудинова И.Э., Прокинова А.Н., Жилева Е.П., Ефремов Д.В. Государственно-частное партнерство в здравоохранении (опыт научного анализа). М.; 2012 [Nechaev V.S., Nisan B.A., Petrova I.A., Chudinova I.E., Prokinova A.N., Zhilyaeva E.P., Efremov D.V. Public-private partnership in public health (experience of scientific analysis). Moscow; 2012 (in Russian)].
 15. Кицул И.С., Дудко А.Н., Сасина М.С., Гуршпон Т.В. Диагностика систем управления деятельностью медицинских организаций. Сибирский медицинский журнал. 2012; 113 (6): 102–4 [Kitsul I.S., Dudko A.N., Sasina M.S., Gurshpon T.V. Diagnostics of control systems by activity of the medical organizations. Sibirskiy meditsinskiy zhurnal. 2012; 113 (6): 102–4 (in Russian)].
 16. Леонтьева Л.С., Орехов С.А., Филимендигов Ю.А. Системный подход к формированию организационно-управленческих инноваций в сфере здравоохранения. Интеграл. 2012; 2: 12–3 [Leont'eva L.S., Orekhov S.A., Filimendikov Yu. A. Systemic approach to the formation of organization-management innovation in public health. Integral. 2012; 2: 12–3 (in Russian)].

Сведения об авторах: Тоцкая Е. Г. — канд. мед. наук, старший науч. сотр. лабораторно-экспериментального отдела; Садовой М.А. — доктор мед. наук, профессор, директор Новосибирского НИИТО.

Для контактов: Тоцкая Елена Геннадьевна. 630078, Новосибирск, ул. 1-й переулоч Пархоменко, д. 32. Тел.: +7 (913) 919-01-23. E-mail: ETockaya_glav@mail.ru.

ИНФОРМАЦИЯ

Крымский форум травматологов-ортопедов

Ялта, 19–20 сентября 2016 г.

Организатор: Ассоциация травматологов-ортопедов России

При поддержке: Министерства здравоохранения республики Крым, ФГБУ «ЦИТО им. Н.Н. Приорова» Минздрава РФ, Российского артроскопического общества, ГБУЗ РК «СКБ СМП №6», Республиканского центра травмы, Крымской медицинской академии, ФГАОУ ВО «КФУ им. В.И. Вернадского», Севастопольского государственного технического университета, Крымского центра травматологии и ортопедии им. А.И. Блискунова

ТЕМАТИКА:

- Анализ оказания травматолого-ортопедической помощи населению Крыма на современном этапе.
- Использование малоинвазивных методик в оперативном лечении травматологических больных в амбулаторных условиях.
- Инновационные технологии в диагностике и лечении опорно-двигательного аппарата.
- Современные аспекты артроскопической хирургии.
- Эндопротезирование крупных суставов.
- Применение современных биокompозитных материалов в травматологии и ортопедии.
- Современные тенденции в реабилитации травматолого-ортопедических больных.

В рамках Форума пройдет выставка медицинского оборудования и медицинских изделий, предполагается проведение мастер-классов по наиболее востребованным направлениям травматологии и ортопедии.

Контакты: Тел.: +7 (499) 705-79-25. E-mail: ap@makongress.ru.

Подробная информация и регистрация участников на сайте <http://cfto-2016.ru/>

ОЦЕНКА ВЛИЯНИЯ ГАЛО-ГРАВИТАЦИОННОЙ ТРАКЦИИ НА РЕЗУЛЬТАТЫ ЛЕЧЕНИЯ ТЯЖЕЛЫХ НЕЙРОМЫШЕЧНЫХ ДЕФОРМАЦИЙ (МУЛЬТИЦЕНТРОВОЕ РЕТРОСПЕКТИВНОЕ ИССЛЕДОВАНИЕ)

С.В. Колесов, А.Н. Бакланов, И.А. Шавырин, С.А. Кудряков, А.Н. Шаболдин, А.И. Казьмин

ФГБУ «Центральный научно-исследовательский институт травматологии и ортопедии им. Н.Н. Приорова» Минздрава России, Москва; Центр патологии позвоночника и нейрохирургии Городской больницы г. Салавата, Башкирия; ГБУЗ города Москвы «Научно-практический центр специализированной медицинской помощи детям имени В.Ф. Войно-Ясенецкого Департамента здравоохранения города Москвы», Москва, РФ

Проведена оценка влияния тракционной предоперационной подготовки на степень коррекции нейромышечных деформаций позвоночника. Проанализированы результаты лечения 50 пациентов с паралитическими деформациями, прооперированных в трех различных центрах. Пациенты были разделены на 2 сопоставимые группы по 25 человек. Пациентам 1-й группы проводили одноэтапное вмешательство: дорсальную коррекцию в условиях гало-тракции и остеотомию по Ponte на вершине деформации. Во 2-й группе осуществляли двухэтапную коррекцию: монтаж гало-кольца, постепенную гало-гравитационную тракцию в течение 12–14 дней с последующей дорсальной коррекцией и остеотомией по Ponte. В 1-й группе послеоперационная коррекция деформации составила 49%, во 2-й — 50%. Послеоперационный период более благоприятно протекал у пациентов 2-й группы. Таким образом, в ходе исследования не выявлено влияния тракционной подготовки на степень коррекции деформации.

Ключевые слова: нейромышечный сколиоз, гало-гравитационная тракция, оперативное лечение, коррекция деформации.

Evaluation of the Influence of Halo-Gravity Traction upon the Results of Severe Neuromuscular Deformity Treatment

S.V. Kolesov, A.N. Baklanov, A.I. Shavyrin, S.A. Kudryakov, A.N. Shabol'din, A.I. Kaz'min

N.N. Priorov Central Institute of Traumatology and Orthopaedics, Moscow; Center of Spine and Neurosurgery, Salavat; Scientific Practical Center of Specialized Medical Care to Children named after V.F. Voino-Yasenetskiy, Moscow, Russia.

Evaluation of the effect of traction preoperative preparation on the degree of neuromuscular spinal deformity correction was performed. Treatment results for 50 patients with paralytic deformities operated on in 3 different clinics were analyzed. The patients were divided in 2 comparable groups, 25 patients in each group. In group 1 one-step intervention, i.e. dorsal correction under halo-traction and Ponte osteotomy was performed. In group 2 two-step correction, i.e. 12-14 days gradual halo-gravity traction followed by dorsal correction and Ponte osteotomy. Postoperative deformity correction made up 49 and 50% in the 1st and 2nd groups, respectively. In patients from the 2nd group the postoperative period was smoother. Thus, the study did not detect any influence of traction preparation on the degree of the deformity correction.

Key words: neuromuscular scoliosis, halo-gravity traction, surgical treatment, deformity correction.

Введение. Нейромышечный сколиоз характеризуется деформацией на фоне заболеваний, связанных с расстройством проведения нервного импульса по нервному волокну, либо обусловлен нарушением нейромышечной передачи [1–4]. Различают нейропатические заболевания, при которых происходит поражении верхнего или нижнего мотонейрона, и миопатические заболевания, которые возникают вследствие поражения центральной (мотонейроны спинного мозга) или периферической нервной системы. К нейропатическим деформациям, при которых происходит поражение верхнего (1-го) мотонейрона, относятся сколиозы на фоне сирингомиелии, позвоночно-мозжечковой

дегенерации (болезнь Фридрейха, болезнь Шарко — Мари — Тута), детского церебрального паралича (ДЦП), а также деформации, возникающие при опухолях ЦНС; деформации, появляющиеся при поражении нижнего (2-го) мотонейрона на фоне спинальной мышечной атрофии (СМА), при вирусных миелитах, полиомиелите, менингомиелорадикулоцеле [5]. Миопатические деформации могут наблюдаться при мышечных дистрофиях, миастениях, врожденной гипотонии, дистрофической миотонии, артрогрипозе.

Распространенность сколиоза среди пациентов с нейромышечными заболеваниями, по данным различных авторов, составляет от 15 до 50% [6, 7].

Отличительными особенностями деформации позвоночника при подобных заболеваниях является ранний дебют, наличие перекоса таза, выраженная декомпенсация статодинамического баланса туловища, а также продолженная прогрессия деформации позвоночника и грудной клетки после окончания костного роста и толерантность к консервативным методам лечения [7, 8].

В отсутствие своевременного лечения нейромышечного сколиоза развиваются боли в спине, нарушение баланса туловища при сидении, что в свою очередь значительно снижает качество жизни пациентов и способность их к самообслуживанию [9–11]. У больных с запущенным паралитическим сколиозом нижние ребра вогнутой стороны деформации соприкасаются с крылом подвздошной кости, что вызывает выраженный дискомфорт при сидении.

Характерным признаком нейромышечных деформаций является перекос таза, который сопровождается декомпенсацией симметрии туловища (фронтальным дисбалансом) и провоцирует образование пролежня в области седалищного бугра у сидячих пациентов. Больные часто истощены, паравертебральная мускулатура у них развита слабо, снижена минеральная плотность костной ткани. Пациенты имеют проблемы с потреблением и усваиванием пищи. У них отмечают снижение показателей функции внешнего дыхания вследствие слабости дыхательных мышц и деформаций грудной клетки. Эта группа пациентов в большей степени подвержена присоединению или обострениям имеющейся урологической инфекции. Своевременная ортопедическая оперативная помощь при нейромышечной деформации позволяет отсрочить наступление декомпенсации функции сердечно-сосудистой и легочной системы организма, восстановить опорную функцию позвоночного столба [12–14]. Применение современного дорсального инструментария в сочетании с отработанной ламинарной фиксацией по методике Luque способствует снижению риска послеоперационных осложнений [14–21].

Предоперационная подготовка с помощью гало-тракции является безопасным, хорошо переносимым и эффективным методом при многоэтапном оперативном лечении тяжелых идиопатических деформаций позвоночника. Однако вопрос об эффективности и целесообразности предоперационной гало-тракции при лечении паралитических деформаций позвоночника окончательно не решен.

Цель исследования: оценить влияния тракционной предоперационной подготовки на степень коррекции нейромышечных деформаций позвоночника.

ПАЦИЕНТЫ И МЕТОДЫ

Было проведено ретроспективное исследование, основанное на опыте хирургического лечения 50 пациентов с паралитическими деформациями позвоночника различной этиологии, проопериро-

ванных в трех центрах: в отделении патологии позвоночника ЦИТО, Научно-практическом центре специализированной медицинской помощи детям (Москва) и в центре патологии позвоночника и нейрохирургии (г. Салават) за период с 2007 по 2015 г. Пациенты были прооперированы тремя хирургами, имеющими одинаковый опыт в лечении данной патологии.

Все пациенты предъявляли жалобы на выраженную деформацию позвоночника, невозможность ровно сидеть в кресле-каталке, сильные боли в спине, низкое качество жизни. У всех пациентов, страдающих нейромышечными заболеваниями, сколиоз выявился в раннем возрасте около 3 лет. Наибольшее прогрессирование деформации позвоночника наблюдалось в период активного роста 12–14 лет. Характеристика деформации: односторонняя протяженная основная дуга искривления с вовлечением грудного и поясничного отделов. Угол деформации колебался от 88° до 136°. У всех пациентов сколиозы являлись мобильными: при тракционном тесте коррекция деформации в пределах 30–40% была достигнута у 45 пациентов, свыше 40% — у 5. Перекос таза во фронтальной плоскости более 15° выявлен у 45 (90%) пациентов, и составил 32° в среднем.

Слепым методом пациенты были разделены на две равные группы по 25 человек.

Первую группу составили пациенты с паралитическими деформациями позвоночника на фоне СМА (10 человек), ДЦП (5), дистрофической миопатии (6), болезни Фридрейха (4). Мужчин было 10, женщин — 15. Средний возраст составил 16 лет, угол сколиотической деформации варьировал от 88° до 136° (в среднем 107±5°). При выполнении тракционного теста сколиотическая дуга корригировалась до 75±5° ($p<0,05$).

Во 2-й группе было 10 пациентов с СМА, 5 — с ДЦП, 9 — с дистрофической миопатией и 1 — с болезнью Фридрейха. Мужчин было 9, женщин — 16. Средний возраст составил 18 лет, угол сколиотической деформации варьировал от 90° до 130° (в среднем 105±5°). При выполнении тракционного теста сколиотическая дуга корригировалась до 73±5° ($p<0,05$).

Предоперационное обследование и планирование операции на позвоночнике при нейромышечной сколиозе требует мультидисциплинарного подхода.

Всем пациентам проведено обследование, включавшее в себя клиническую оценку ортопедического и неврологического статуса, лучевые методы исследования (рентгенография в стандартных проекциях, тракционный тест, КТ, МРТ позвоночника). Из функциональных методов исследования применяли спирографию, ЭМГ мышц конечностей и диафрагмы. Также проводилось исследование минеральной плотности костной ткани и метаболизма Ca^{2+} . Остеопороз, выявленный у большинства (90%) пациентов, требовал назначения кальцийсодержащих препаратов (кальций D_3 , кальцецин) на срок

до 6 мес, затем 1 мес перерыв, в этот промежуток — диета, богатая солями кальция, под контролем содержания ионизированного кальция крови, денситометрии.

Качество жизни оценивали с помощью опросников SRS-22, SF-36, визуальной аналоговой шкалы (ВАШ). Тестирование проводилось через 3, 6 мес и через 1,5 года после операции.

Клинически проводилась оценка антропометрических показателей, наклона головы, высоты плеч, перекоса таза, общего баланса тела, деформации позвоночника и грудной клетки; оценивали анамнестические данные: течение беременности и родов, наследственность; особенности общего развития ребенка; наличие оперированных и неоперированных сопутствующих пороков развития; применяемое ортопедическое лечение до поступления в стационар.

По рентгенограммам оценивали фронтальный, сагиттальный баланс, определяли угол сколиотической и кифотической деформации по Cobb (по линиям, проведенным между верхней замыкательной пластиной вышележащего позвонка и нижней замыкательной пластиной нижележащего). На рентгенограмме поясничного отдела с захватом гребней подвздошных костей определяли угол наклона таза (по углу, образованному линией, проходящей через верхние точки гребней подвздошных костей, и горизонтальной линией). Для оценки тяжести сколиоза использовали классификацию В.Д. Чаклина (1965). У всех (100%) пациентов диагностировали IV степень сколиотической деформации. На основании данных КТ и МРТ позвоночника оценивали состояние мягкотканых и костных структур, исключали возможные аномалии развития позвоночника и спинного мозга. По данным КТ высчитывали ротацию тел позвонков до и после операции.

Для оценки функционального состояния легких, определения степени рестриктивного и обструктивного дефицита выполняли спирометрию. Оценивали следующие параметры дыхательной функции: ЖЕЛ (максимальный объем, который можно вдохнуть после максимально глубокого выдоха); ФЖЕЛ (форсированная жизненная емкость легких); ОФВ₁ (объем форсированного выдоха за первую секунду); отношение ОФВ₁/ЖЕЛ (индекс Тиффно), максимальную вентиляцию легких.

Перед операцией средняя ЖЕЛ составила 1,38 л (37% от должного), ФЖЕЛ — 1,26 л (36% от должного), ОФВ₁ — 0,85 л (40% от должного), а индекс Тиффно 75%. По данным спирографии преобладали резкие и значительные рестриктивные нарушения, характеризующиеся снижением ЖЕЛ <40%, МВЛ <35%. Данные нарушения отмечены у 40 (80%) пациентов, 10 пациентов имели умеренные нарушения показателей внешнего дыхания (ЖЕЛ >40%, МВЛ >35%).

Электронеиомиографию (глобальная, локальная и стимуляционная; ЭНМГ-система Viking-IV) применяли с целью объективизации до- и послеоперационного неврологического статуса.

Оперативная техника

Пациентам 1-й группы проводили одноэтапное вмешательство: дорсальную коррекцию в условиях гало-тракции и остеотомию по Ponte на вершине деформации.

В условиях интраоперационной гало-тракции после субпериостального скелетирования паравертебральных мышц выполняли дорсальную коррекцию и фиксацию позвоночника гибридной металлоконструкцией на уровне Th2–S1 с фиксацией таза. Осуществляли заднюю мобилизацию позвоночника: многоуровневую остеотомию по Ponte (резекция остистых, суставных отростков, корригирующая ламинотомия, иссечение желтой связки). В верхнем и нижнем полюсе металлоконструкции использовали транспедикулярные винты, при наличии перекоса таза более 15° во фронтальной плоскости устанавливали винты в подвздошные кости таза. Вершину деформации фиксировали субламинарными серкляжами. После коррекции и окончательной фиксации выполняли декортикацию задних элементов, задний спондилодез аутокостью.

Пациентам 2-й группы проводили двухэтапную коррекцию: монтаж гало-кольца, постепенную гало-гравитационную тракцию в течение 12–14 дней в кресле-каталке с последующей дорсальной коррекцией и остеотомией по Ponte. Гало-гравитационная тракция имеет ряд преимуществ в сравнении с другими методами тракционной подготовки. Данный метод не ограничивает мобильность пациента и обеспечивает свободное перемещение. При этом метод достаточно безопасен и имеет наименьшее количество осложнений в отличие гало-фemorального и гало-пельвик вытяжения [22]. Первым этапом под наркозом накладывали гало-кольцо. На следующие сутки после его наложения пациенты садились в оборудованное дугой для вытяжения кресло. Гало-кольцо соединялось с дугой через демпферные пружины, при этом эффект вытяжения реализовывался под собственным весом пациента. Дуга имеет фиксаторы для увеличения высоты ее положения, что позволяет регулировать степень вытяжения. Силу вытяжения регулировали при помощи динамометра. В первые сутки тракция составляла 30% от массы тела пациента, в дальнейшем при адаптации к тракционному воздействию силу вытяжения увеличивали до 60%. Начиная с первого дня, постепенно увеличивали как силу вытяжения, так и время воздействия. Продолжительность вытяжения в 1-й день составляла 1–2 ч и постепенно достигала 6–8 ч в сутки. Во время тракционной подготовки пациенты активно занимались дыхательной гимнастикой, тем самым увеличивали нагрузку на дыхательный мышечный аппарат, что способствовало укреплению дыхательных мышц, уменьшению числа вспомогательных мышц, участвующих в дыхательных движениях, координации мышц при вдохе и выдохе, обеспечивая лучшую вентиляцию легких. Дыхательные упражнения вносят регулярные «помехи» в работу механорецепторов. Они навязыва-

ют дыхательному центру определенным ритм работы и таким образом влияют на газообмен в легких и перенос газов кровью. В результате заинтересованные мозговые структуры переходят на более экономичный ритм, уменьшается число нервных клеток, участвующих в регуляции дыхания, и улучшается сама регуляция. Кроме того, изменяются импульсы, идущие от хеморецепторов мышц и легких, они становятся более ритмичными. Такая размеренная импульсация действует благоприятно на всю нервную систему, что в свою очередь благотворно влияет на весь организм. Эффективное и достаточное внешнее дыхание особенно важно у пациентов с нервно-мышечной патологией, у которых преимущественно отмечается поражение дыхательной мускулатуры и сердечной мышцы, приводящее к явной или скрытой дыхательной и сердечной недостаточности, гипоксии [23].

Вторым этапом выполняли дорсальную коррекцию и фиксацию позвоночника с корригирующей остеотомией по методике Ponte по аналогии с 1-й группой пациентов.

Учитывая протяженность сколиотической дуги, значительную ротацию позвонков, относительную мобильность, наличие перекоса таза, при проведении коррекции и фиксации нейромышечных деформаций мы использовали только дорсальные методики хирургического лечения с фиксацией таза. Проксимальную фиксацию осуществляли с Th2 или Th3, дистальную — до S1 с проведением винтов в крылья подвздошных костей. Для фиксации позвоночника у 10 (20%) пациентов применяли только винтовые конструкции, при сверхтяжелых деформациях ($>120^\circ$ и выраженной ротации позвонков на вершине деформации $>60^\circ$) у 40 (80%) пациентов — комбинированные конструкции (транспедикулярные винты, проволоочные серкляжи). Важным являлись многоуровневая фиксация с установкой большого числа опорных элементов (желательно фиксировать каждый сегмент сколиотической

дуги) с опорной площадкой «крестец–таз», а также задняя мобилизация позвоночника с использованием остеотомии Ponte в сочетании с выполнением заднего костно-пластического спондилодеза [24, 25]. Выполнение остеотомии по методике Ponte позволяет отказаться от проведения переднего релиза пациентам со сниженной дыхательной функцией, что снижает риск послеоперационных осложнений. Многоуровневая фиксация обеспечивала равномерное распределение нагрузки на опорные элементы позвоночника (в которых зачастую отмечалась остеопения) и в условиях неполноценной паравертебральной мускулатуры позволяла надежно удерживать позвоночный столб.

Обработку данных и статистический анализ проводили при помощи программного обеспечения MATLAB и StatSoft STATISTICA 8.0. Для определения статистической значимости использовали тест Краскела — Уоллиса и *U*-тест Манна — Уитни. Критический уровень статистической значимости был принят равным 0,05.

РЕЗУЛЬТАТЫ И ОБСУЖДЕНИЕ

В 1-й группе продолжительность операции составила 390 ± 15 мин, интраоперационная кровопотеря — 1300 мл, во 2-й — 360 ± 15 мин и 1000 мл соответственно.

Сроки наблюдения после операции составили от 12 мес до 5 лет (в среднем 3 года).

В результате одноэтапного оперативного лечения угол сколиотической деформации по Cobb составил $51 \pm 5^\circ$, т.е. коррекция составила 49%. Перекос таза уменьшен на 50% (в среднем до 13° ; рис. 1). При двухэтапном лечении степень послеоперационной коррекции деформации составила 50% (в среднем 53°), перекос таза уменьшен на 51% (в среднем до 12° ; рис. 2).

Оценка функции внешнего дыхания проводилась в сроки от 12 до 36 мес после операции сколиоза. Основные показатели (ЖЕЛ, МВЛ) увеличились

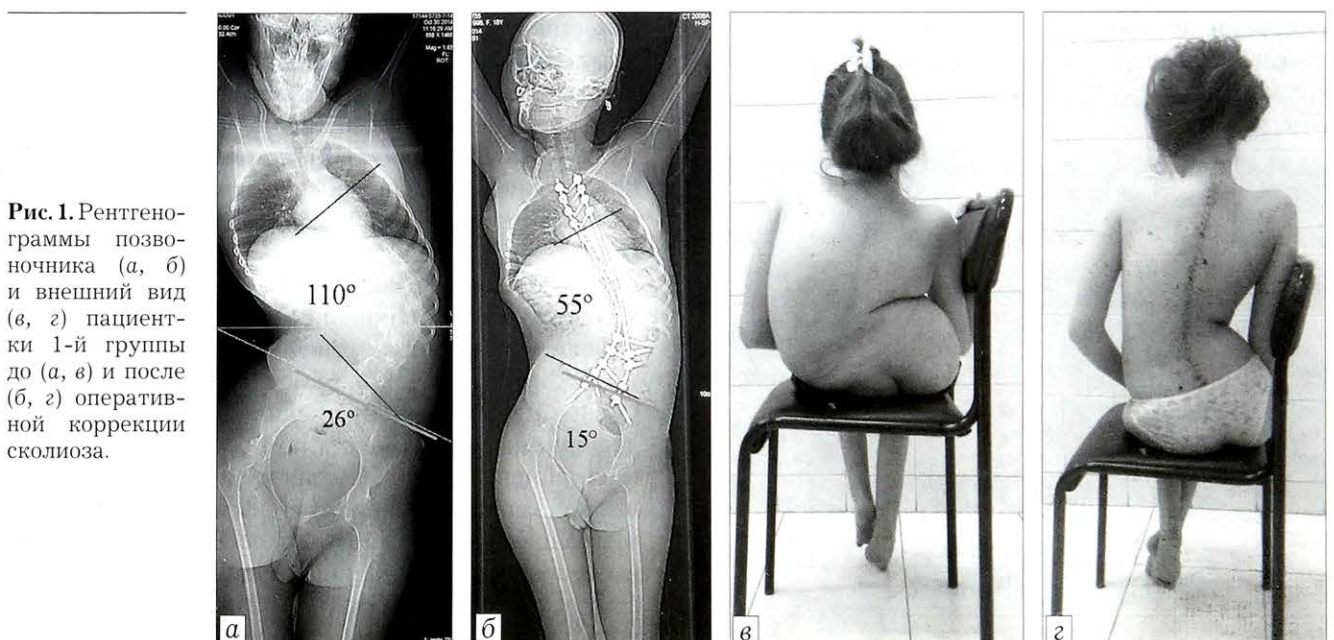


Рис. 1. Рентгенограммы позвоночника (а, б) и внешний вид (в, г) пациентки 1-й группы до (а, в) и после (б, г) оперативной коррекции сколиоза.

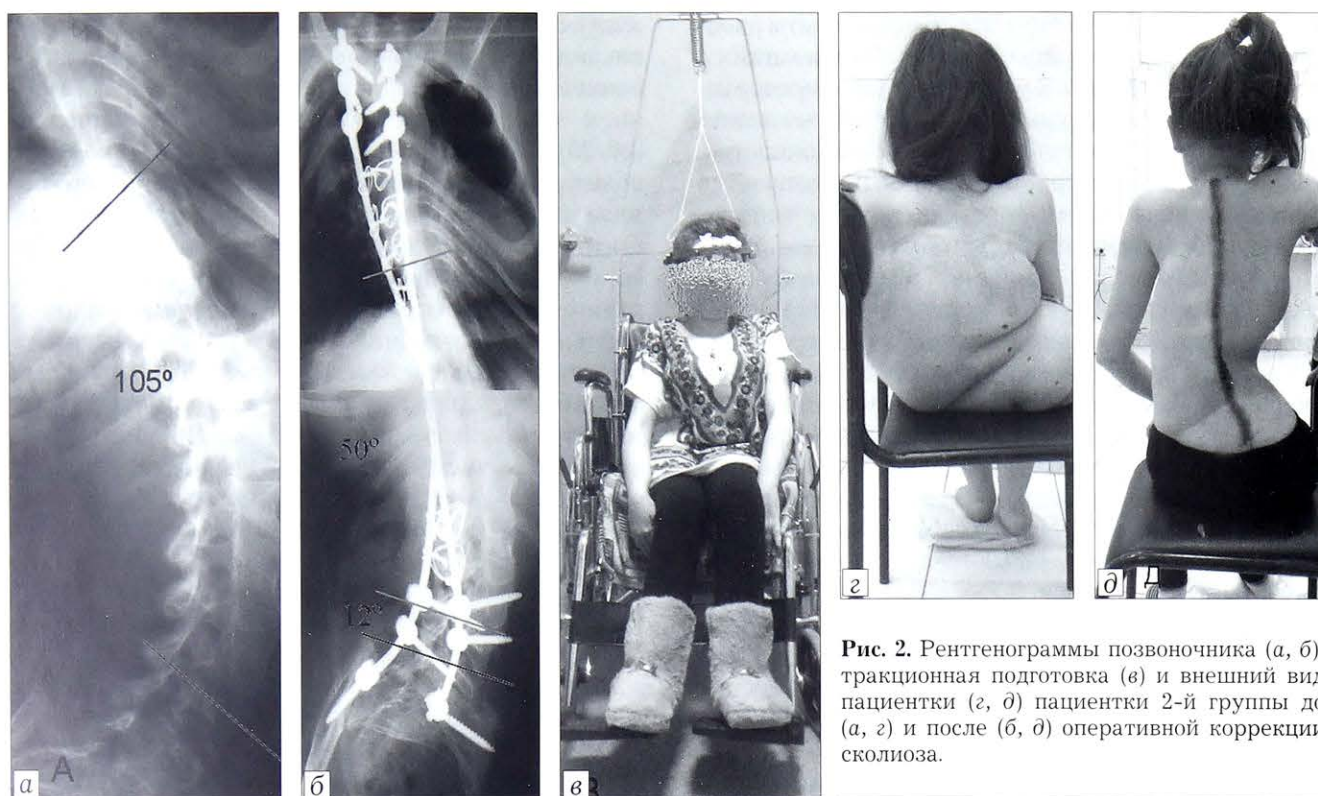


Рис. 2. Рентгенограммы позвоночника (а, б), тракционная подготовка (в) и внешний вид пациентки (г, д) пациентки 2-й группы до (а, г) и после (б, д) оперативной коррекции сколиоза.

в среднем на 35% (от 20 до 65%), средняя послеоперационная ЖЕЛ составила 2,12 л (57% от должного), ФЖЕЛ — 1,96 л (56% от должного).

Проведенное анкетирование в сроки более 12 мес. после вмешательства (см. таблицу) показало удовлетворенность результатами лечения за счет улучшения социальной адаптации и самооценки пациентов: вдвое улучшились показатели физического и психического здоровья, пациенты стали лучше переносить физические нагрузки и справляться с жизненными стрессами, также было отмечено улучшение внешнего вида пациента после операции и, наконец, снижение выраженности болевого синдрома и улучшение функции дыхания. Высокая степень удовлетворенности результатом операции остается неизменной в течение всего периода послеоперационного наблюдения у всех пациентов. Результаты тестирования по опросникам SRS-22, SF-36 и ВАШ

циентов. Согласие на оперативное вмешательство на тех же условиях через 12 мес дали бы подавляющее большинство (90%) опрошенных.

Оценке влияния гало-гравитационной тракции на результат оперативной коррекции деформации при нейромышечных сколиозах посвящен ряд исследований. К. Seller и соавт. [26] проанализировали 2 группы больных с тяжелыми нейромышечными деформациями позвоночника. В 1-й группе (n=8) предоперационная гало-тракция проводилась, во 2-й (n=17) — нет. Коррекция сколиотической деформации по Cobb в 1-й группе составила 59%, во 2-й — 57%. Авторы пришли к заключению, что в отсутствие особых показаний к гало-тракции ее не следует применять в качестве стандартной процедуры при лечении нервно-мышечных деформаций, так как полученная разница степени послеоперационной коррекции деформации в двух группах статистически незначима (p=0,19) [26].

К. Watanabe и соавт. [27] считают, что гало-гравитационная тракция может быть эффективной в качестве предоперационной подготовки у пациентов с тяжелым нейромышечным сколиозом ($\geq 100^\circ$ по Cobb). Однако в своей работе они не указывают количество дней тракционной подготовки и не описывают методику хирургического лечения.

S. Flierl и соавт. [28] отметили, что предоперационная гало-тракция увеличивает мобильность деформации, позволяет подготовить позвоночник пациента к последующему корригирующему воздействию, уменьшает вероятность послеоперационных неврологических осложнений за счет постепенного вытяжения мышечных и нервных структур, снижает риск развития ишемии спинного мозга и его перерастяжения. Авторы пришли

Опросник	До операции		После операции	
	1-я группа	2-я группа	1-я группа	2-я группа
SRS-22				
Боль	2,4	2,4	4,0*	4,7*
Внешний вид	2,0	2,2	4,6*	4,8*
Функциональная активность	2,2	2,2	4,2*	4,4*
Психическое здоровье	3,0	3,0	4,4*	4,4*
SF-36				
Физическое здоровье	35,2	34,9	63,5*	65,2*
Психическое здоровье	51,5	51,7	84,3*	84,7*
ВАШ	9,4	9,3	2,2*	2,1*

*p<0,05

к заключению, что предоперационная гало-тракция не влияет на результат послеоперационной коррекции и не может быть рекомендована при лечении паралитических деформаций позвоночника [28].

Полученные в ходе настоящего исследования результаты в целом согласуются с данными, полученными другими исследователями. Мы считаем, что предоперационную гало-гравитационную тракцию следует проводить только при тяжелых и сверхтяжелых деформациях, где угол сколиотической деформации составляет более 100° по Cobb. При этом хотелось бы отметить, что помимо мобилизации позвоночника гало-гравитационная тракция позволяет постепенно адаптироваться органам грудной клетки к новым условиям. Ранний послеоперационный период у пациентов 2-й группы протекал благоприятней — требовалось меньшее количество реанимационных койко-дней (в среднем 1,5 койко-дня против 2,25 койко-дня в 1-й группе). Болевой синдром в области послеоперационной раны был менее выражен, что позволило активизировать пациентов 2-й группы на 2-е-3-и сутки и являлось основным мероприятием по профилактике и борьбе с осложнениями со стороны органов дыхания. Также в 1-й группе отмечено большее количество послеоперационных нарушений со стороны желудочно-кишечного тракта (в среднем вдвое чаще встречались явления гастростаза и дискинезии желчевыводящих путей). Причиной этого, по-видимому, является резкое одновременное изменение относительного положения органов брюшной полости и диафрагмы, что обуславливает формирование комплекса висцеро-висцеральных рефлексов с нарушением функции желудка и кишечника.

Заключение. Проведенная работа является первым российским мультицентровым исследованием, посвященным оценке результатов лечения сложной и редкой категории пациентов с нейромышечными сколиозами. На сопоставимых группах пациентов с тяжелыми мобильными деформациями показано, что предоперационная гало-гравитационная тракция не влияет на степень послеоперационной коррекции деформации позвоночника. Данный вид предоперационной подготовки может быть рекомендован в лечении пациентов, у которых угол сколиотической деформации превышает 100° по Cobb.

ЛИТЕРАТУРА [REFERENCES]

1. Козлова С.И., Демикова Н. Наследственные синдромы и медико-генетическое консультирование. М.: «КМК, Авторская академия»; 2007: 174–5 [Kozlova S.I., Demikova N. Hereditary syndromes and medical-genetic consulting. Moscow: "KMK, Avtorskaya akademiya"; 2007: 174-5 (in Russian)].
2. Baumbach-Reardon L., Sacharow S., Ahearn M.E. Spinal muscular atrophy, X-linked infantile. Seattle (WA): University of Washington, Seattle; 1993.
3. Бакланов А.Н., Колесов С.В., Шавырин И.А. Оперативное лечение нейромышечного сколиоза. Травматология и ортопедия России. 2013; 2 (61): 72–7 [Baklanov A.N., Kolesov S.V., Shavyrin I.A. Surgical treatment of neuromuscular scoliosis. Geniy ortopedii. 2013; 2 (61): 72-7 (in Russian)].
4. Lonstein J. Neuromuscular spinal deformity. In: Weinstein S. The pediatric spine – principles and practice. Philadelphia: Lippincott Williams & Wilkins. 2001: 789–96.
5. Berven S., Bradford D. Neuromuscular scoliosis: causes of deformity and principles for evaluation and management. Semin. Neurol. 2002; 22 (2): 167–78.
6. Sella K., Haas S., Raab P., Krauspe R., Wild A. Preoperative halo traction in severe paralytic scoliosis. Z. Orthop. Ihre Grenzgeb. 2005; 143 (5): 539–43 (in German).
7. Sarwark J., Sarwahi V. New strategies and decision making in the management of neuromuscular scoliosis. Orthop. Clin. N. Am. 2008; 38: 485–95.
8. Barsdorf A.I., Sproule D.M., Kaufmann P. Scoliosis surgery in children with neuromuscular disease: findings from the US National Inpatient Sample, 1997 to 2003. Arch. Neurol. 2010; 67 (2): 231–5.
9. Keeler K.A., Lenke L.G., Good C.R., Bridwell K.H., Sides B., Luhmann S.J. Spinal fusion for spastic neuromuscular scoliosis: is anterior releasing necessary when intraoperative halo-femoral traction is used. Spine (Phila Pa 1976). 2010; 35 (10): E427–33.
10. Fujak A., Kopschina C., Gras F., Forst R., Forst J. Contractures of the lower extremities in spinal muscular atrophy type II. Descriptive clinical study with retrospective data collection. Ortop. Traumatol. Rehabil. 2011; 13 (1): 27–36.
11. Prior T.W., Snyder P.J., Rink B.D., Pearl D.K., Pyatt R.E., Mihal D.C. et al. Newborn and carrier screening for spinal muscular atrophy. Am. J. Med. Genet. A. 2010; 152A (7): 1608–16.
12. Master D.L., Son-Hing J.P., Poe-Kochert C., Armstrong D.G., Thompson G.H. Risk factors for major neuromuscular scoliosis. Spine (Phila Pa 1976). 2011; 36 (7): 564–71.
13. Fujak A., Raab W., Schuh A., Krieb A., Forst R., Forst J. Operative treatment of scoliosis in proximal spinal muscular atrophy: results of 41 patients. Arch. Orthop. Trauma Surg. 2012; 132 (12): 1697–706.
14. Arun R., Srinivas S., Mehdian S.M. Scoliosis in Duchenne's muscular dystrophy: a changing trend in surgical management: a historical surgical outcome study comparing sublaminar, hybrid and pedicle screw instrumentation systems. Eur. Spine J. 2010; 19 (3): 376–83.
15. Modi H.N., Suh S.W., Hong J.Y., Cho J.W., Park J.H., Yang J.H. Treatment and complications in flaccid neuromuscular scoliosis (Duchenne muscular dystrophy and spinal muscular atrophy) with posterior-only pedicle screw instrumentation. Eur. Spine J. 2010; 19 (3): 384–93.
16. Brown C.A., Lenke L.G., Bridwell K.H., Geideman W.M., Hasan S.A., Blanke K. Complications of pediatric thoracolumbar and lumbar pedicle screws. Spine (Phila Pa 1976). 1998; 23: 1566–71.
17. Broom M.J., Banta J.V., Renshaw T.S. Spinal fusion augmented by Luque-rod segmental instrumentation for neuromuscular scoliosis. J. Bone Joint Surg. Am. 1989; 71: 32–44.
18. Mangoni M., Raimondi P., Paoloni M., Pellanera S., Di Michele A., Di Renzo S. et al. Vertebral rotation in adolescent idiopathic scoliosis calculated by radiograph and back surface analysis based methods: correlation between the Raimondi method and rasterstereography. Eur. Spine J. 2013; 22 (2): 367–71.
19. Greggi T., Lolli F., Di Silvestre M., Martikos K., Vommaro F., Maredi E. et al. Surgical treatment of neuromuscular scoliosis: current techniques. Stud. Health Technol. Inform. 2012; 176: 315–8.

20. Suk S.-I., Kim J.H., Kim W.J., Lee S.M., Chung E.R., Nah K.H. Posterior vertebral column resection for severe spinal deformities. *Spine (Phila Pa 1976)*. 2002; 27: 2374–82.
21. Piazzolla A., Solarino G., De Giorgi S., Mori C.M., Moretti L., De Giorgi G. Cotrel-Dubousset instrumentation in neuromuscular scoliosis. *Eur. Spine J.* 2011; 20 (Suppl 1): S75–84.
22. Rinella A., Lenke L., Whitaker C., Kim Y., Park S.S., Peelle M., Edwards C. 2nd, Bridwell K. Perioperative halo-gravity traction in the treatment of severe scoliosis and kyphosis. *Spine (Phila Pa 1976)*. 2005; 30: 475–82.
23. Marques T.B., Neves J.C., Portes L.A., Salge J.M., Zanotelli E., Reed U.C.J. Air stacking: effects on pulmonary function in patients with spinal muscular atrophy and in patients with congenital muscular dystrophy. *Bras. Pneumol.* 2014; 40 (5): 528–34.
24. Phillips J., Gutheil J., Knapp D. Iliac screw fixation in neuromuscular scoliosis. *Spine (Phila Pa 1976)*. 2007; 32 (14): 1566–70.
25. Phillips J.H., Knapp D.R.Jr, Herrera-Soto J. Mortality and morbidity in early onset scoliosis surgery. *Spine (Phila Pa 1976)*. 2013; 38 (4): 324–7.
26. Seller K., Haas S., Raab P., Krauspe R., Wild A. Preoperative halo-traction in severe paralytic scoliosis. *Z. Orthop. Ihre Grenzgeb.* 2005; 143: 539–43.
27. Watanabe K., Lenke L.G., Bridwell K.H., Kim Y.J., Hensley M., Koester L. Efficacy of perioperative halo-gravity traction for treatment of severe scoliosis ($\geq 100^\circ$). *J. Orthop. Sci.* 2010; 15: 720–30.
28. Flierl S., Carstens C. The effect of halo-gravity traction in the preoperative treatment of neuromuscular scoliosis. *Z. Orthop. Ihre Grenzgeb.* 1997; 135: 162–70.

Сведения об авторах: Колесов С.В. — доктор мед. наук, профессор, зав. отделением патологии позвоночника ЦИТО; Бакланов А.Н. — канд. мед. наук, рук. Центра патологии позвоночника и нейрохирургии; Шавырин И.А. — канд. мед. наук, старший науч. сотр. группы вертебрологии и ортопедии НПЦ; Кудряков С.А. — канд. мед. наук, науч. сотр. группы вертебрологии и ортопедии НПЦ; Шаболдин А.Н., Казьмин А.И. — аспиранты отделения патологии позвоночника ЦИТО.
Для контактов: Шаболдин Андрей Николаевич. 127299, Москва ул. Приорова, д. 10. Тел.: +7 (985) 964–61–79. E-mail: shaboldin1988@gmail.com.

© Коллектив авторов, 2016

ХИРУРГИЧЕСКОЕ ЛЕЧЕНИЕ ТЯЖЕЛЫХ ФОРМ ВРОЖДЕННЫХ СКОЛИОЗОВ

А.А. Снетков, С.В. Колесов, М.Л. Сажнев, А.Н. Шаболдин

ФГБУ «Центральный научно-исследовательский институт травматологии и ортопедии им. Н.Н. Приорова»
 Минздрава России, Москва, РФ

Проведен ретроспективный анализ результатов лечения пациентов с врожденными сколиозами. Было прооперировано 36 пациентов (31 женского пола и 5 мужского) в возрасте от 2 лет до 31 года. Нарушение формирования позвонков имело место у 23 больных, нарушение сегментации — у 9, смешанные аномалии — у 4. Задний спондилодез использован в лечении 15 пациентов, комбинированный передний и задний спондилодез — 7, удаление полупозвонка и спондилодез — 13, технология VEPTR — 1. Результаты лечения оценивали на основании данных рентгенографии и по результатам анкетирования по опроснику SRS-24. Сроки наблюдения варьировали от 1 года до 7 лет. Дифференцированный подход к лечению пациентов позволил создать условия для правильного развития позвоночника, формирования правильного фронтального и сагиттального баланса, повысить самооценку и повседневную активность.

Ключевые слова: врожденный сколиоз, аномалия развития позвонков, спондилодез, ригидная деформация.

Surgical Treatment of Severe Congenital Scoliosis

A.A. Snetkov, S.V. Kolesov, M.L. Sazhnev, A.N. Shaboldin

N.N. Priorov Central Institute of Traumatology and Orthopaedics, Moscow, Russia

Retrospective analysis of treatment results for 36 patients (31 females, 5 males) aged 2 – 31 years with congenital scoliosis was performed. Malformation of vertebrae was present in 23 patients, disorder of segmentation — in 9, combined anomalies — in 4 patients. Posterior fusion was performed in 15, combined anterior and posterior fusion — in 7, removal of the semivertebra — 13, and VEPTR technique — in 1 patient. Treatment results were assessed by roentgenographic data and the results of SRS-24 questionnaires. Follow up period made up from 1 to 7 years. Differentiated approach to treatment enabled to create conditions for the proper development of the spine and formation of adequate frontal and sagittal balance as well as to increase patient's self-appraisal and daily activity.

Key words: congenital scoliosis, vertebral malformation, fusion, rigid deformity.

Введение. Под врожденными сколиозами понимают боковое искривление позвоночника, об-

условленное врожденными аномалиями развития позвонков. Данные пороки могут вызывать дефор-

мации как при рождении, так и в процессе роста ребенка [1–4].

Анализ данных литературы показывает, что достоверно определить частоту врожденных сколиозов затруднительно. Они встречаются довольно редко, в среднем составляя от 2 до 11 % от всех выявленных деформаций позвоночника [5–7]. Наиболее часто встречаются нарушение формирования позвонков (полупозвонки) и нарушение сегментации (одностороннее слияние позвонков), а также их сочетание.

Полупозвонки — наиболее частая форма аномалии развития позвонков, ведущая к возникновению врожденного сколиоза, которая может встречаться как с одной, так и с двух сторон. Полупозвонок может быть сегментирован, при этом выше и ниже клиновидного тела есть межпозвонковые диски.

Полусегментированным считается полупозвонок, у которого есть только один диск, расположенный выше или ниже. Несегментированным является полупозвонок без межпозвонковых дисков выше и ниже аномального позвонка [8, 9].

Дефект сегментации бывает симметричным, тогда позвонок называется заблокированным. Это не ведет к развитию деформации, а только снижает объем движения. Асимметричное блокирование не всегда сопровождается развитием сколиоза. Следствием частичного блокирования в передних отделах является формирование патологического кифоза, а в задних — патологического лордоза.

При наличии бокового полупозвонка идет асимметричный рост правой и левой половины позвоночника. На стороне полупозвонка рост идет быстрее за счет дополнительных зон роста, что обуславливает формирование бокового искривления. Причем, чем больше разница в росте, тем выраженнее деформация [5, 10].

Тактика хирургического лечения напрямую связана с естественным течением данного заболевания, определяемым большим количеством факторов (пол, возраст, локализация искривления, вид аномалии и т.д.). Чем меньше возраст пациента и больше искривление, тем более злокачественно прогрессирует. Пубертатный период у пациентов с врожденными аномалиями позвонков сопровождается максимальным прогрессированием [11–13].

К наиболее неблагоприятным относится сочетание бокового одностороннего нарушения сегментации и бокового полупозвонка. При локализации подобной аномалии в грудном или грудопоясничном отделе средний показатель прогрессирования достигает 8° в год. Это означает, что если у ребенка двух лет деформация составляет 40° по Cobb, то к 12 годам деформация может достичь 120° и более. На втором месте по частоте встречаемости стоит одностороннее нарушение сегментации (темп прогрессирования тот же) [14, 15].

Боковой сегментированный полупозвонок не всегда вызывает прогрессирование сколиотической деформации. Наличие двух сегментированных

полупозвонков на одной стороне характеризуется плохим прогнозом, соответствующим одностороннему нарушению формирования позвонков. Если полупозвонок располагается в заднебоковых отделах позвоночного столба, то формируется кифосколиотическая деформация с нарушением не только фронтального, но и сагиттального баланса позвоночника.

У полусегментированного полупозвонка меньший в сравнении с сегментированным полупозвонком потенциал роста, так как данный тип аномалии подразумевает не две, а одну ростковую зону аномального полупозвонка. При этом несегментированный полупозвонок имеет наименьший потенциал патологического роста, вызывающего формирование деформации позвоночного столба [16].

Особенностью течения врожденных сколиозов является то, что большинство искривлений с возрастом неуклонно прогрессирует и плохо поддается консервативному лечению, в связи с чем основным методом их лечения — хирургический.

На сегодняшний день существует 5 основных методик хирургического лечения врожденных сколиотических деформаций [7, 11, 13, 14, 17–19]: задний спондилодез (с инструментарием или без), комбинированный передний и задний спондилодез (с инструментарием или без), комбинированный передний и задний гемиепифизиодез и гемиартродез, удаление полупозвонка и спондилодез, использование технологии VEPTR (вертикальный удлиняемый титановый протез ребра) и его аналогов.

Цель исследования: провести анализ результатов лечения пациентов с врожденными сколиозами.

ПАЦИЕНТЫ И МЕТОДЫ

Под нашим наблюдением находилось 36 пациентов (31 женского пола и 5 мужского) с врожденным сколиозом грудного, грудопоясничного и поясничного отделов позвоночника. Возраст пациентов составил от 2 лет до 31 года.

У 23 пациентов врожденный сколиоз был вызван нарушением формирования позвонков, из них у 19 — аномальным боковым полупозвонком: у 5 больных выявлены сегментированные полупозвонки, у 9 — полусегментированные и у 5 — несегментированные. В 4 наблюдениях диагностирована гипоплазия тел позвонков с клиновидной деформацией.

Дефект сегментации наблюдался у 9 пациентов. Он проявлялся асимметричным блокированием позвонков в боковых отделах. Сочетание полупозвонка с односторонним блокированием выявлено у 1 пациента. Смешанные аномалии встречались у 4 пациентов.

У 25 больных при поступлении рост позвоночника продолжался, что сопряжено с высоким риском прогрессирования деформации. У 11 человек тест Риссера соответствовал стадии R-III–IV, имелись вторичные половые признаки, пубертатный период был окончен, что свидетельствовало о завершении роста.

Всем пациентам перед операцией проводили тщательное клиническое обследование: консультация генетика, невролога, педиатра, терапевта. Во всех наблюдениях были выполнены рентгенография в прямой и боковой проекции, КТ и МРТ. При МРТ делали акцент на выявление аномалий развития спинного мозга. У 3 пациентов диагностирована диастематомиелія, у 2 — синдром фиксированного спинного мозга, у 1 — сирингомиелия и у 1 — менингомиелоцеле. Учитывая, что при врожденных

сколиозах у 30% пациентов отмечаются сопутствующие аномалии развития внутренних органов, проводили исследование сердечно-сосудистой, дыхательной и мочевыделительной систем, по результатам которого у 3 пациентов диагностированы пороки развития сердца, у 3 — аномалии развития уrogenитальной области.

У детей в возрасте до 8 лет с нарушением формирования позвонков и при выявлении интраканальных аномалий тракционный тест не проводили. По

результатам оценки мобильности позвоночника у 95% обследованных деформация расценена как ригидная.

Пятнадцати пациентам выполнен задний спондилодез (с инструментарием). Данный вид операции мы использовали в основном у пациентов с окончанным ростом позвоночника. У всех отмечался врожденный сколиоз или кифосколиоз. Осуществляли дорсальную коррекцию и фиксацию позвоночника с использованием гибридного или винтового сегментарного инструментария. Полуvertebrae и другие аномальные позвонки не удаляли. Производили дорсальную мобилизацию позвоночника путем выполнения многоуровневой остеотомии по Смит — Петерсену и дорсальную коррекцию с выведением позвоночника в оптимальный сагиттальный и фронтальный баланс.

У 13 пациентов проведено удаление полуvertebrae с одномоментной коррекцией деформации позвоночника (рис. 1). В 3 наблюдениях полуvertebrae удаляли из заднего доступа, у 10 — из комбинированного (переднего и заднего). Комбинированный доступ чаще всего применяли при вмешательствах в груднопоясничном и поясничном отделах. Этот доступ позволяет снизить риск

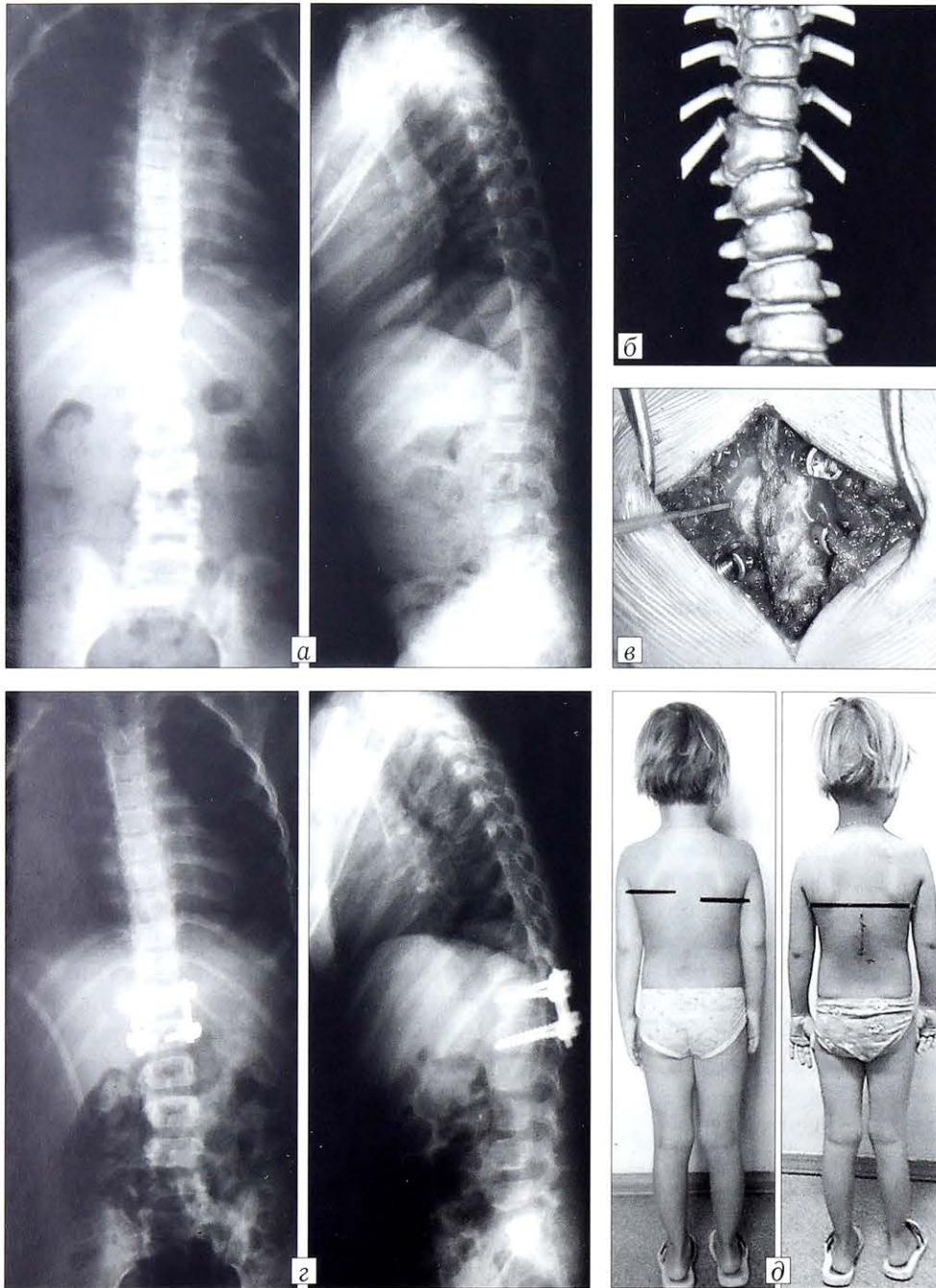


Рис. 1. Пациентка М. 4 лет. Диагноз: аномалия развития позвонков грудного отдела позвоночника, нарушение формирования позвонков. Врожденный правосторонний груднопоясничный сколиоз III степени. Боковой полусегментированный полуvertebrae Th12–L1. Операция: удаление бокового полуvertebrae из комбинированного доступа. Дорсальная стабилизация позвоночника металлоконструкцией.

a — рентгенограммы позвоночника до операции, угол деформации по Cobb 34°; *b* — КТ 3D-реконструкция груднопоясничного отдела позвоночника; *c* — интраоперационное фото: шило установлено в корень дуги полуvertebrae; *г* — рентгенограммы позвоночника после операции: угол деформации по Cobb 7°; *д* — внешний вид до и после операции.

ятрогенного повреждения корешков, имеющих функциональное значение для нижних конечностей, которые преимущественно локализуются на уровне с Th12 по L5. Для закрытия дефекта и коррекции деформации в 3 случаях использовали ламинарные крюки, в 10 — транспедикулярные винты. Как показывает наш опыт, использование винтов предпочтительно, так как они обеспечивают лучшую коррекцию деформации, располагаются дальше от средней линии и не проникают в позвоночный канал. При выполнении одномоментной коррекции после удаления полупозвонка на стороне локализации искривления осуществляли контракцию, а на противоположной стороне — небольшую дистракцию, что позволяет лучше скорректировать фронтальный баланс.

При удалении полупозвонка для лучшей коррекции деформации мы обычно выполняли небольшую резекцию суставных отростков на вогнутой стороне искривления, что позволяло добиться большей мобильности позвоночного сегмента и лучше скорректировать сколиотическую деформацию. После удаления полупозвонков сегментарный инструментарий удаляли в среднем через 1,5–3 года.

В 7 наблюдениях проведен комбинированный передний и задний спондилодез с использованием сегментарного инструментария (рис. 2). Данный вид операции мы выполняли у пациентов в возрасте от 9 до 31 года с углом искривления, превышающим 50° . У пациентов с высоким потенциалом роста первым этапом производили удаление межпозвоночных дисков и резекцию ростковых зон из торакотомии или торакофренолюмботомии, у взрослых пациентов — только дискэктомию на вершине деформации. Вторым этапом выполняли дорсальную коррекцию и фиксацию с использованием сегментарного инструментария. Вмешательство на переднебоковых отделах полупозвоноков позволяло из-

бежать феномена коленчатого вала, на передних отделах — добиться хорошего межтелового спондилодеза за счет удаления межпозвоночных дисков. При выполнении дорсальной коррекции использовали крючковой, винтовой и гибридный тип сегментарного инструментария. У 2 пациентов кор-

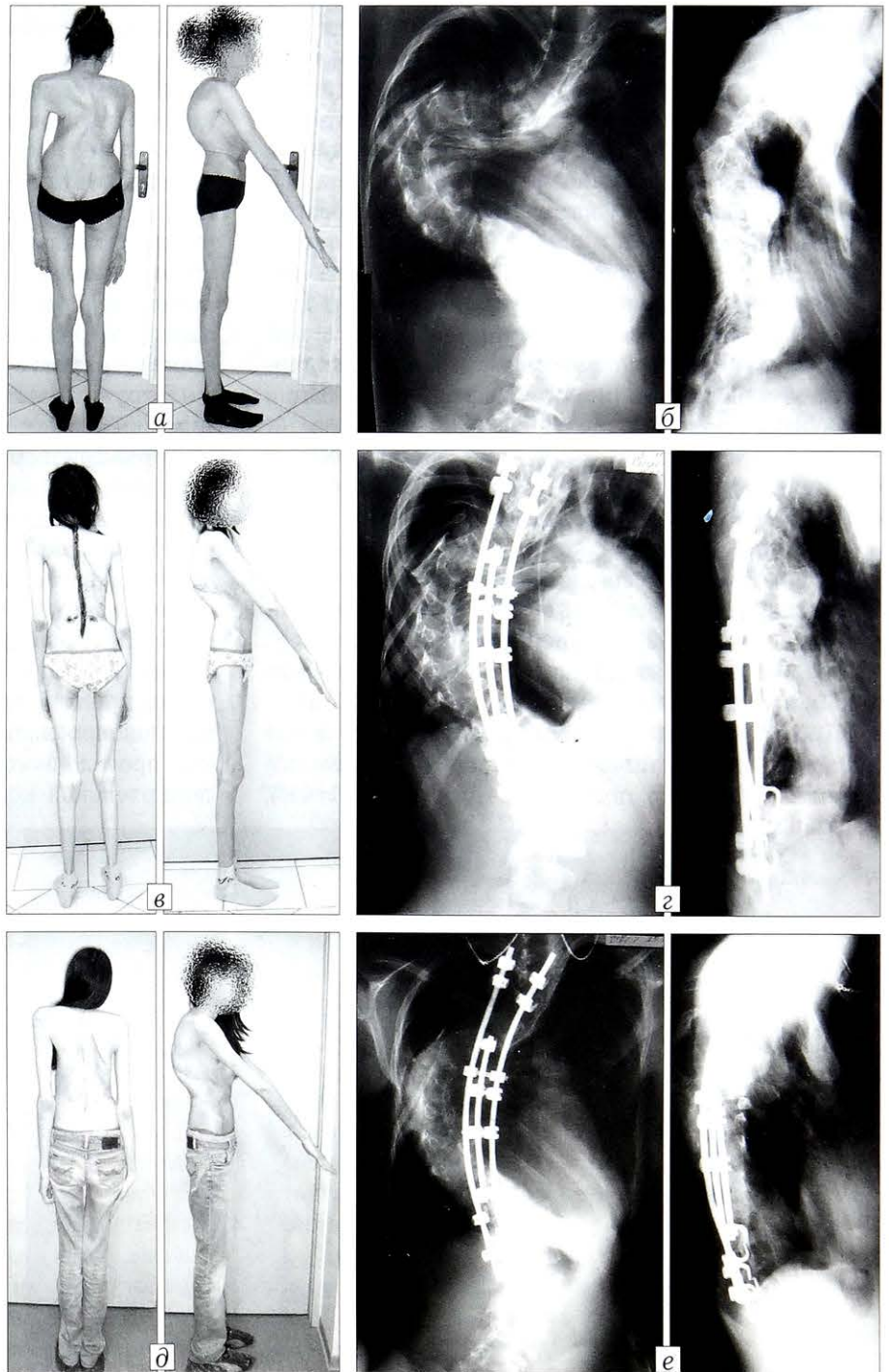


Рис. 2. Пациентка К. 16 лет. Диагноз: синдром Марфана. Аномалия развития грудного отдела позвоночника, нарушение сегментации. Врожденный правосторонний грудной сколиоз IV степени. Односторонняя несегментированная дуга на уровне Th5–Th11.

Операция: торакотомия справа, релиз межпозвоночных структур на вершине деформации. Дорсальная коррекция и фиксация позвоночника металлоконструкцией. Внешний вид (а) и рентгенограммы (б) до операции: угол сколиотической деформации по Cobb 153° , угол кифотической деформации — 53° ; внешний вид (е) и рентгенограммы (г) после операции: угол сколиотической деформации по Cobb 114° , угол кифотической деформации — 37° ; внешний вид (д) и рентгенограммы (з) через 1 год после операции: угол сколиотической деформации по Cobb 119° , угол кифотической деформации — 42° .

рекцию и стабилизацию позвоночника осуществляли из вентрального доступа.

У 1 пациентки с грубым врожденным сколиозом на фоне множественных аномалий развития при лечении использовали технологию VERTR. Первым этапом была выполнена торакофренолюмботомия и дискэпифизэктомия на вершине деформации в грудопоясничном отделе позвоночника, вторым этапом — дорсальная коррекция и фиксация с использованием аналоговой металлоконструкции VERTR. При этом в верхнегрудном отделе применяли транспедикулярные винты, нижний полюс металлоконструкции фиксировали за таз.

Гемиэпифизиодез у пациентов в нашей выборке не выполнялся.

После проведенного хирургического лечения пациентов с завершенным ростом наблюдали 1 раз в год, при незавершенном росте — 1 раз в 6 мес. Результаты лечения оценивали на основании данных рентгенографии (измерение угла деформации по Cobb) и с помощью опросника SRS-24.

РЕЗУЛЬТАТЫ

Сроки наблюдения составили от 1 года до 7 лет.

В группе пациентов, которым был проведен задний спондилодез, средний угол сколиотической деформации составил 73° ($41-123^\circ$), после операции — 43° ($7-82^\circ$), коррекция — 39% ($21-83\%$). Продолжительность операции в среднем составила 2 ч 55 мин, средний объем кровопотери — 570 мл.

При удалении полупозвонка угол сколиотической деформации до операции в среднем составил 44° ($15-71^\circ$), после операции — 16° ($0-41^\circ$),

коррекция 64% ($31-100\%$). Операция продолжалась в среднем 2 ч 37 мин, средний объем кровопотери составил 260 мл. Наблюдение пациентов данной группы осуществляли в фиксированные сроки: через 3 мес после вмешательства, далее каждые 6 мес. Через 2 года после операции по удалению полупозвонка проводили демонтаж металлоконструкции. Под нашим наблюдением находилось 3 пациента, которым проводилось удаление металлоконструкции. У 1 пациентки отмечено нарушение фронтального баланса. Через 3 мес после удаления был назначен корсет Шено. Спустя 1 год отмечено полное восстановление фронтального баланса. У 2 пациентов после удаления металлоконструкции при КТ отмечено формирование спондилодеза в зоне оперативного вмешательства, на контрольных рентгенограммах за 2 года прогрессирования деформации не выявлено (рис. 3).

В группе пациентов с комбинированным передним и задним спондилодезом угол сколиотической деформации в среднем составил 107° ($35-148^\circ$), после операции — 69° ($10-114^\circ$), коррекция — 41% ($11-71\%$), время операции — 3 ч 50 мин, средний объем кровопотери — 780 мл.

У пациента, прооперированного с использованием техники VERTR, угол сколиотической деформации до операции составил 87° , после операции — 57° , коррекция — 34%, время операции — 2 ч 30 мин, объем кровопотери — 650 мл. Этапные удлинения проводились дважды в течение 3 лет, по результатам проведенного лечения удалось достигнуть дополнительной коррекции. На момент финального

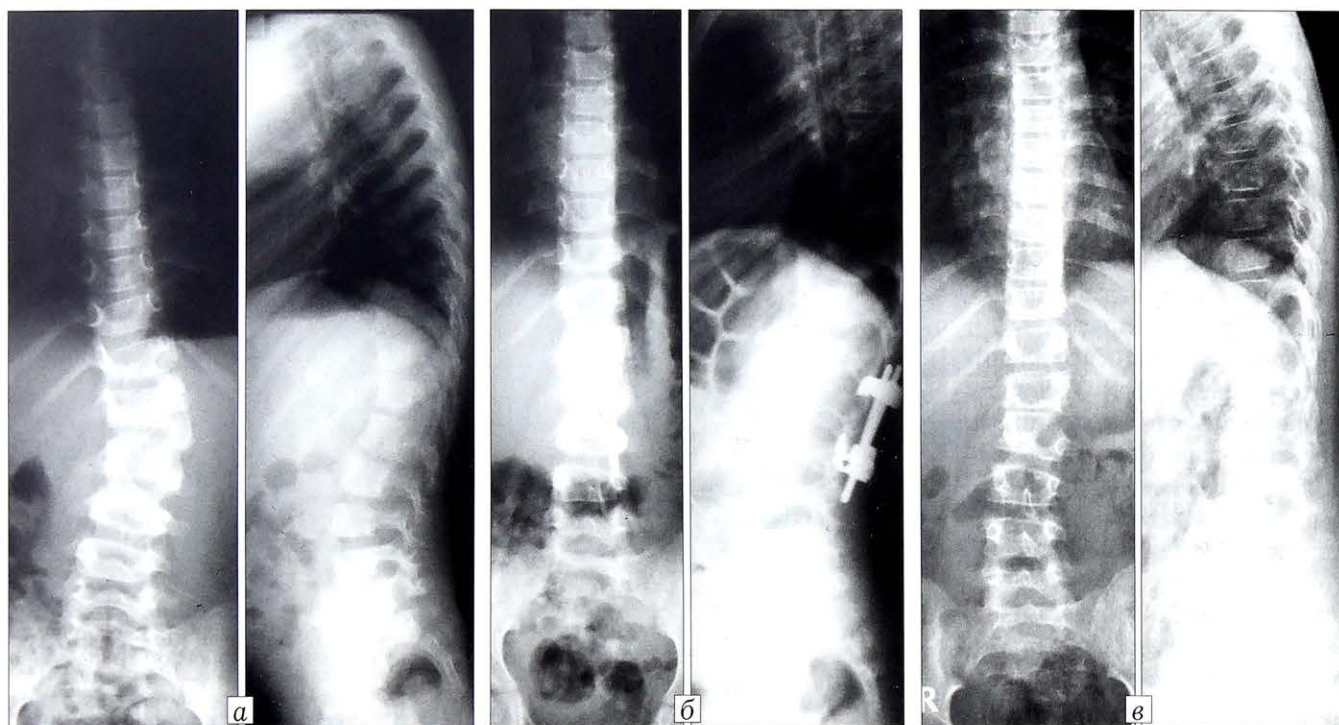


Рис. 3. Пациентка Р. 5 лет. Диагноз: аномалия развития позвонков поясничного отдела позвоночника. Врожденный левосторонний поясничный сколиоз III степени. Боковой сегментированный полупозвонкок L1-L2. Операция: удаление бокового полупозвонка из комбинированного доступа. Коррекция, стабилизация позвоночника металлоконструкцией.

Рентгенограммы до операции (а; угол деформации по Cobb 37°), после операции (б; угол деформации по Cobb 8°) и через 3 года после операции (в; угол деформации по Cobb 11°).

этапа хирургического лечения угол деформации составил 50° по Cobb.

Все осложнения в послеоперационный период мы разделили на ранние (до 1 мес) и поздние. В раннем послеоперационном периоде нагноение выявлено у 3 пациентов. У 1 пациентки в отдаленном послеоперационном периоде открылся свищ в области послеоперационной раны. Была проведена фистулография, которая выявила сообщение свища с металлоконструкцией, что потребовало удаления имплантата с последующей корсетотерапией по методике Шено. Неврологических осложнений у наблюдаемых пациентов в послеоперационном периоде выявлено не было.

Результаты анкетирования пациентов по опроснику SRS-24 выявили значительное повышение самооценки вне зависимости от метода лечения и сохранение на достигнутом уровне в течение всего периода наблюдения. Удовлетворенность результатами лечения оставалась постоянной в течение периода обследования и связана с повышением самооценки. Болевой синдром исследуемых беспокоил умеренно и не требовал приема нестероидных противовоспалительных препаратов. Уровень повседневной активности оценен в среднем на $3,6 \pm 0,3$ балла, что указывает на щадящий режим жизни пациентов в первые месяцы после оперативного лечения, в отдаленном периоде — на $4,2 \pm 0,4$ балла. Все пациенты отметили значительные изменения внешнего вида: до операции он соответствовал $3,1 \pm 0,4$ балла, в отдаленном послеоперационном периоде — $4,7 \pm 0,2$ балла.

ОБСУЖДЕНИЕ

Хирургическое лечение врожденных сколиозов представляет собой сложную, до настоящего времени до конца не решенную задачу. Большое разнообразие сколиозогенных аномалий развития, их локализация, различный возраст пациентов, пол, наличие сопутствующих аномалий развития затрудняют проведение рандомизированных исследований. В большинстве статей анализируются небольшие группы пациентов, что затрудняет выбор оптимального метода лечения [14–16].

Наш опыт лечения врожденных сколиозов свидетельствует о том, что у детей с наличием полупозвонков (сегментированных и полусегментированных) операцией выбора является удаление полупозвонка с одномоментной инструментальной коррекцией. В данном случае удается предотвратить патологический рост аномального полупозвонка и устранить риск развития деформации. Оптимальные сроки для выполнения данной операции — от 1,5 до 3 лет. Необходимо проводить удаление полупозвонка до появления вторичных противодуг. Затягивание сроков операции ведет к формированию компенсаторной дуги, что требует более протяженной фиксации позвоночника и ухудшает прогноз лечения.

У пациентов с окончанным ростом позвоночника и наличием врожденного сколиоза, превышаю-

щего $45\text{--}50^\circ$, необходимо выполнять стандартную дорсальную или вентральную коррекцию в соответствии с принципами хирургического лечения идиопатического сколиоза. Если искривление позвоночника относительно небольшое и мобильное, то можно ограничиться одноэтапным хирургическим лечением. В случае, когда деформация превышает $70\text{--}80^\circ$ и сопровождается ригидностью позвоночника, возможно проведение двухэтапного оперативного лечения с применением вентрального релиза для мобилизации передней опорной колонны, выполнением гало-тракции и окончательной дорсальной фиксации. Выбор точек верхней и нижней фиксации осуществляется по принципам, используемым при лечении идиопатического сколиоза [6, 20].

Комбинированный передний и задний спондилодез, выполняемый с помощью сегментарного инструментария, применяется у детей и подростков с углом искривления больше 50° с высоким потенциалом роста позвоночника, а также у взрослых с целью выполнения релиза. Переднебоковая многоуровневая дискэктомия у взрослых позволяет добиться мобилизации искривления. У детей проводится дискэпифизэктомия, что позволяет добиться мобилизации искривления, а также предотвратить феномен коленчатого вала вследствие высокого потенциала роста позвоночника. Дорсальная коррекция позволяет эффективно корригировать сколиотическое искривление. В данной ситуации можно применять специальные коннекторы для этапного удлинения металлоконструкции в процессе роста пациента.

Технология VEPTR и ее аналоги используются при тяжелых множественных аномалиях позвоночника, сопровождающихся тяжелыми деформациями грудной клетки [5, 20]. Сочетание грубого сколиоза с множественными синостозами ведет к дыхательной недостаточности, что значительно снижает продолжительность жизни данной категории больных. Имплантат VEPTR предусматривает различные варианты крепления (ребро–ребро, таз–ребро, позвоночник–ребро). Однако данный метод лечения сопровождается высоким процентом осложнений и находится в стадии анализа по отдаленным результатам лечения [11, 15, 18].

Заключение. Врожденные сколиозы относятся к редким аномалиям развития. Особенностью данных типов деформации является манифестация в раннем возрасте в сочетании с другими аномалиями развития, а также ригидность деформации. Естественное течение врожденных сколиозов характеризуется быстрым и неуклонным прогрессированием. К наиболее злокачественным текущим аномалиям развития относится нарушение сегментации, а также наличие сегментированных и полусегментированных полупозвонков. Усугубляет течение наличие комбинации аномалий развития позвонков, формирующих сколиотическое искривление.

Решение о проведении операции следует принимать в зависимости от вида аномалии, принимая во внимание особенности естественного течения врожденного сколиоза. Основная цель хирургического лечения пациентов с высоким потенциалом роста — остановить прогрессирование деформации. У пациентов с окончанным ростом позвоночника оперативное лечение преследует несколько целей: добиться оптимального фронтального и сагиттального баланса, предотвратить прогрессирование деформации, развитие выраженного болевого синдрома и дыхательной и сердечно-сосудистой недостаточности.

ЛИТЕРАТУРА [REFERENCES]

1. Winter R.B. Congenital deformities of the spine. New York: Thieme-Stratton; 1983.
2. Winter R.B., Moe J.H., MacEwen G.D., Peon-Vidales H. The Milwaukee brace in the non-operative treatment of congenital scoliosis. Spine (Phila Pa 1976). 1976; 1: 85–96.
3. Wynne-Davies R. Congenital vertebral anomalies: aetiology and relationship to spina bifida cystica. J. Med. Genet. 1975; 12: 280–8.
4. Hedequist D.J., Emails J.B. Correlation of preoperative three-dimensional computed tomography reconstructions with operative findings in congenital scoliosis. Spine (Phila Pa 1976). 2003; 28 (22): 2531–4.
5. McMaster M.J., Ohtsuka K. The natural history of congenital scoliosis, a study of 251 patients. J. Bone Joint Surg. Am. 1982; 64 (8): 1128–47.
6. Nakamura H., Matsudaz H., Konishi S., Yamano Y. Single stage excision of hemivertebrae via the posterior approach alone for congenital spine deformity: follow-up longer than 10 years. Spine (Phila Pa 1976). 2002; 27: 110–5.
7. Winter R.B., Moe J.H., Eilers V.E. Congenital scoliosis; a study of 234 patients treated and untreated. J. Bone Joint Surg. Am. 1968; 50: 1–47.
8. Holte D., Winter R.B., Lonstein J.E., Denis F. Excision of hemivertebrae and wedge resection in the treatment of

- patients with congenital scoliosis. J. Bone Joint Surg. Am. 1995; 77: 159–71.
9. Winter R.B., Lonstein J.E., Boachie-Adjei O. Congenital spine deformity. Instr. Course Lect. 1996; 45: 117–27.
10. Marks D.S., Sayampanathan S.R.E., Thompson A.G., Piggott M. Long-term results of convex epiphyseodesis for congenital scoliosis. Eur. Spine J. 1995; 4: 296–301.
11. Basu P.S., Elsebaie H., Noordeen M.H. Congenital spine deformity: a comprehensive assessment at presentation. Spine. 2002; 27: 2255–9.
12. Duboussset J., Katti E., Seringe R. Epiphyseodesis of the spine in young children for congenital spine malformations. J. Pediatr. Orthop. 1993; 1-B: 123–30.
13. Winter R.B., Lonstein J.E., Denis F., Sta-Ana de la Rosa H. Convex growth arrest for progressive congenital scoliosis due to hemivertebrae. J. Pediatr. Orthop. 1988; 8: 633–8.
14. Ibrahim K.N. Posterior vertebrectomy for congenital hemivertebra (modified eggshell procedure). Final Program of Scoliosis Research Society 36th Annual Meeting. Cleveland; 2001: 110.
15. McMaster M.J. Spinal growth and congenital deformity of the spine. Spine (Phila Pa 1976). 2006; 31: 2284–7.
16. Tzirikos A.I., McMaster M.J. Congenital anomalies of the ribs and chest wall associated with congenital deformities of the spine. J. Bone Joint Surg. Am. 2005; 87 (11): 2523–36.
17. Ульрих Э.В. Аномалии позвоночника у детей СПб: СОТИС; 1995 [Ul'rikh E.V. Spine abnormalities in children. St. Petersburg: SOTIS; 1995 (in Russian)].
18. Ульрих Э.В., Мушкин А.Ю. Хирургическое лечение пороков развития позвоночника у детей. СПб: Элби-СПб; 2007 [Ul'rikh E.V., Mushkin A.Yu. Surgical treatment of spine development defects in children St. Petersburg: Elbi-SPb; 2007 (in Russian)].
19. Winter R.B., Moe J.H., Lonstein J.E. A review of family histories in patients with congenital spinal deformities. Paper presented at: Scoliosis Research Society; September, 1982; Denver, CO.
20. Shono Y., Abumi K., Kaneda K. Onestage posterior hemivertebra resection ad correction using segmental posterior instrumentation. Spine (Phila Pa 1976). 2001; 26: 752–7.

Сведения об авторах: Снетков А.А. — врач отделения патологии позвоночника; Колесов С.В. — доктор мед. наук, профессор, зав. отделением патологии позвоночника; Сажнев М.Л. — канд. мед. наук, врач того же отделения; Шаболдин А.Н. — аспирант того же отделения.
Для контактов: Снетков Александр Андреевич. 127299, Москва ул. Приорова, д. 10, ЦИТО. Тел.: 8 (495) 450–38–41. E-mail: isnetkov@gmail.com.

ВНИМАНИЕ !

Подписаться на «Вестник травматологии и ортопедии им. Н.Н. Приорова» можно в любом почтовом отделении

Наши индексы в Каталоге «ГАЗЕТЫ И ЖУРНАЛЫ» АО «Роспечать»:

для индивидуальных подписчиков **73064**
для предприятий и организаций **72153**

В розничную продажу «Вестник травматологии и ортопедии им. Н.Н. Приорова» не поступает



ИСПОЛЬЗОВАНИЕ КАНЮЛИРОВАННЫХ ВИНТОВ В ХИРУРГИИ ПОВРЕЖДЕНИЙ ТАЗА

А.В. Бондаренко, И.В. Круглыхин, А.Н. Войтенко

ГБОУ ВПО «Алтайский государственный медицинский университет» Минздрава России,
КГБУЗ «Краевая клиническая больница скорой медицинской помощи», Барнаул, РФ

Одним из малоинвазивных методов остеосинтеза, который не усугубляет состояние пациентов с политравмой и может быть использован на ранних этапах лечения, является остеосинтез с использованием канюлированных винтов. Целью исследования было выяснить особенности применения канюлированных винтов при повреждениях тазового кольца и вертлужной впадины. Канюлированные винты использованы при оперативном лечении 368 пациентов в возрасте от 14 до 77 лет с повреждениями таза. У подавляющего большинства (323 (87,8%)) пациентов имела место тяжелая политравма (17 и более баллов по шкале ISS). Повреждения тазового кольца (сегмент 61) отмечены у 259 (70,4%) пациентов, переломы вертлужной впадины (сегмент 62) — у 75 (20,4%), повреждения тазового кольца, ассоциированные с переломами вертлужной впадины (сегменты 61 и 62), — у 34 (9,2%). Преимущественно винты использовали как основной метод лечения, реже — в комбинации с внутренним остеосинтезом пластинами, еще реже — с аппаратом наружной фиксации. Был проведен анализ результатов и осложнений, а также отдельно изучены исходы лечения по шкале Majeed в сроки от 1 года до 3 лет у 207 пациентов. Неудовлетворительные результаты констатировали в 15 (7,2%) наблюдениях. Остеосинтез переломов таза с применением канюлированных винтов имеет ряд преимуществ, позволяющих отнести его к одному из основных методов хирургии повреждений таза.

Ключевые слова: нестабильные повреждения таза, перелом вертлужной впадины, политравма, канюлированные винты.

Use of Cannulated Screws in Pelvic Injury Surgery

A.V. Bondarenko, I.V. Kruglykhin, A.N. Voitenko

Altai State Medical University, Regional Clinical Hospital for Emergency Medical Care,
Barnaul, Russia

Osteosynthesis with cannulated screws is one of low invasive osteosynthesis techniques that does not aggravate the condition of polytraumatized patients and can be used at the early stages of treatment. The purpose of the study was to determine the peculiarities of cannulated screws application in pelvic ring and acetabular injuries. Cannulated screws were used at surgical treatment of 368 patients, aged 14–77 years, with pelvic injuries. The overwhelming majority of patients were with severe polytrauma (17 and more points by ISS score). Pelvic ring injuries (61st segment) were diagnosed in 259 (70.4%) patients, acetabular fractures (62nd segment) — in 75 (20.4%), pelvic ring injuries associated with acetabular fractures (61st and 62nd segments) — 34 (9.2%) patients. The screws were mainly used as the basic treatment technique, rarely — in combination with internal plate osteosynthesis and more rarely — in combination with external fixation device. Analysis of the results and complications was performed. Treatment results by Majeed pelvic score at terms 1 to 3 years were studied in 207 patients. Poor results were observed in 15 (7.2%) cases. Pelvic fracture osteosynthesis with cannulated screws has a number of advantages and can be referred to as one of the basic surgical techniques for pelvic fractures.

Key words: unstable pelvic injuries, acetabular fracture, polytrauma, cannulated screws.

Введение. Одним из главных компонентов политравмы, оказывающих решающее влияние на ближайшие и отдаленные результаты лечения, являются повреждения таза [1, 2]. Повреждения тазового кольца, как и переломы вертлужной впадины, требуют стабильной фиксации, точного анатомического сопоставления костных отломков и сочленений тазовых костей [2–5]. Оперативные вмешательства, применяемые при этом, довольно сложны и ответственны, их выполнение на

реанимационном этапе лечения сдерживается тяжелым состоянием пострадавших. При этом на профильном клиническом этапе по ряду причин (ретракция мышц, рубцовые и периостальные костные разрастания, остеолит аваскулярных фрагментов и пр.) добиться удовлетворительного сопоставления отломков зачастую невозможно [3, 6–9]. Все это диктует необходимость широкого внедрения в практику малоинвазивных методов остеосинтеза, не утяжеляющих состояние паци-

ентов, которые могут быть использованы на ранних этапах лечения.

Одним из таких методов является остеосинтез с использованием канюлированных винтов [10]. Минимальный хирургический доступ, минимальная кровопотеря и, соответственно, риск инфекционных осложнений во многих случаях делает их незаменимыми в хирургии повреждений таза [11, 12]. К широкому использованию канюлированных винтов при остеосинтезе таза и вертлужной впадины в клинике мы приступили с 2006 г. [13].

Цель исследования: выяснить особенности применения канюлированных винтов при повреждениях тазового кольца и вертлужной впадины.

ПАЦИЕНТЫ И МЕТОДЫ

Пациентов включали в исследование с их согласия в соответствии с принципами Хельсинкской декларации Всемирной ассоциации врачей «Этические принципы проведения научных и медицинских исследований с участием человека» с поправками 2000 г. и «Правилами клинической практики в Российской Федерации», утвержденными Приказом Минздрава РФ от 19.06.2003 г. № 266.

За 15 лет (2000–2014 гг.) в КГБУЗ «Краевая клиническая больница скорой медицинской помощи» г. Барнаула пролечено 2792 пациента с травмой таза. Изолированные повреждения таза имели место у 676 (24,2%) пострадавших, в составе политравмы — у 2116 (75,8%).

Канюлированные винты использованы при оперативном лечении 368 пациентов с повреждениями таза при политравме. Мужчин было 220 (59,8%), женщин — 148 (40,2%) Возраст пациентов варьировал от 14 до 77 лет (средний 32 года).

Неработающих лиц трудоспособного возраста было 109 (29,6%), учащихся, студентов и пенсионеров — 59 (16%), пациентов рабочих профессий — 95 (25,8%), служащих — 105 (28,6%).

Причинами травм чаще всего служили дорожно-транспортные происшествия — 255 (69,3%) человек, падения с высоты — 78 (21,2%), сдавления таза тяжелыми предметами — 28 (7,6%), прочие — 7 (1,9%).

Сочетанная травма отмечена у 267 (72,6%) человек, множественные переломы других сегментов скелета — у 98 (26,6%), комбинированные травмы — у 3 (0,8%). Согласно шкале ISS [14], нетяжелая политравма (менее 17 баллов) имела место у 45 (12,2%) пострадавших, тяжелая без угрозы для жизни (17–25 баллов) — у 149 (40,6%), тяжелая с угрозой для жизни (26–40 баллов) — у 103 (27,9%), критическая (41 и более баллов) — у 71 (19,3%), т. е. преобладала тяжелая политравма.

Черепно-мозговая травма (ЧМТ) различной степени тяжести отмечена у 193 (52,4%) пациентов, повреждения внутренних органов — у 154 (41,8%), травмы опорно-двигательной системы других локализаций — у 188 (51,1%).

При оценке повреждений таза использовали классификацию АО/ASIF [15]. Повреждения та-

зового кольца (сегмент 61) отмечены у 259 (70,4%) пациентов, из них у 173 (47%) частично стабильные (61-В), у 86 (23,4%) нестабильные. Переломы вертлужной впадины (сегмент 62) выявлены у 75 (20,4%) человек, из них переломы задней стенки и одной колонны (62-А) у 40 (10,9%), переломы обеих колонн с поперечной линией излома (62-В) у 26 (7,1%), полные внутрисуставные переломы (62-С) у 9 (2,4%). Повреждения тазового кольца, ассоциированные с переломами вертлужной впадины (сегменты 61 и 62) всех типов, диагностированы в 34 (9,2%) случаях. Закрытые повреждения таза наблюдались у 332 (90,2%) пострадавших, открытые — у 36 (9,8%). Из открытых повреждений у 28 пациентов отмечен разрыв мочевого пузыря, у 7 — повреждение уретры, у одной — влагалища.

При подозрении на травму тазового кольца помимо стандартной рентгенограммы таза в переднезадней проекции выполняли рентгенограммы входа в малый таз (inlet) и выхода из него (outlet). Для диагностики неполных разрывов заднего полукольца осуществляли мультиспиральную компьютерную томографию (МСКТ). При переломах вертлужной впадины для первичной диагностики использовали переднезаднюю, косые подвздошную и запирающую проекции поврежденного сустава, для детализации повреждений — МСКТ.

Большинство пациентов — 195 (53%) были доставлены в течение первых суток после травмы, в сроки от 1 до 7 сут — 128 (34,8%), от 8 до 14 сут — 31 (8,4%), от 15 до 21 сут — 8 (2,2%), свыше 3 нед — 6 (1,6%).

На реанимационном этапе лечения у пациентов с тяжелыми нестабильными повреждениями тазового кольца в большинстве случаев осуществляли временную фиксацию тазовой петлей, у 59 человек использованы тазовые щипцы и аппараты наружной фиксации (АНФ). При переломах вертлужной впадины применяли скелетное вытяжение, наличие вывиха бедра являлось показанием к вправлению в экстренном порядке.

Показанием к проведению остеосинтеза служили нестабильные повреждения тазового кольца и переломы вертлужной впадины со смещением отломков. Остеосинтез с использованием канюлированных винтов в большинстве случаев выполняли на профильном клиническом этапе лечения. Использовали винты фирм «SYNTHES» (Швейцария) и «Остеомед» (Москва).

В соответствии с характером повреждений таза было выделено 4 группы пациентов. Как видно из табл. 1, наиболее часто канюлированные винты применяли у пациентов с частично стабильными повреждениями тазового кольца, реже — с нестабильными повреждениями и при переломах вертлужной впадины. Преимущественно винты использовали как основной метод лечения, реже — в комбинации с внутренним остеосинтезом пластинами, еще реже — с АНФ.

Как основной метод лечения канюлированные винты применяли для стабилизации задних отде-

Табл. 1. *Использованные методы остеосинтеза в зависимости от локализации и типа повреждений*

Локализация и тип повреждения	Канюлированные винты	Канюлированные винты + погружной остеосинтез	Канюлированные винты + чрескостный остеосинтез АНФ	Итого
61-В	141	16	16	173
61-С	30	33	23	86
62	36	28	11	75
61+62	12	12	10	34
Всего ...	219	89	60	368

лов таза при повреждениях, возникших в результате переднезадней компрессии (рис. 1) или сдвига (рис. 2, 3), если смещение отломков лонных и седалищных костей или диастаз в лонном сочленении не превышал 2,5 см.

В случаях повреждений от латеральной компрессии или при смещениях отломков переднего комплекса более 2,5 см, а также внутренней ротации гемипельвиса свыше 15° использовали комбинированные методы остеосинтеза (рис. 4). При этом сначала выполняли вмешательство на передних отделах тазового кольца. Репозиция и стабильная

фиксация отломков переднего комплекса способствовали восстановлению правильных взаимоотношений задних отделов таза, что значительно облегчало проведение транскутанного остеосинтеза заднего комплекса (рис. 5).

В некоторых случаях, например при вывихе гемипельвиса, репозицию и фиксацию отломков после открытого вправления вывиха, наоборот, начинали с задних отделов, а остеосинтез переднего комплекса выполняли во вторую очередь (рис. 6).

Переломы задней стенки вертлужной впадины после открытой репозиции фиксировали малы-

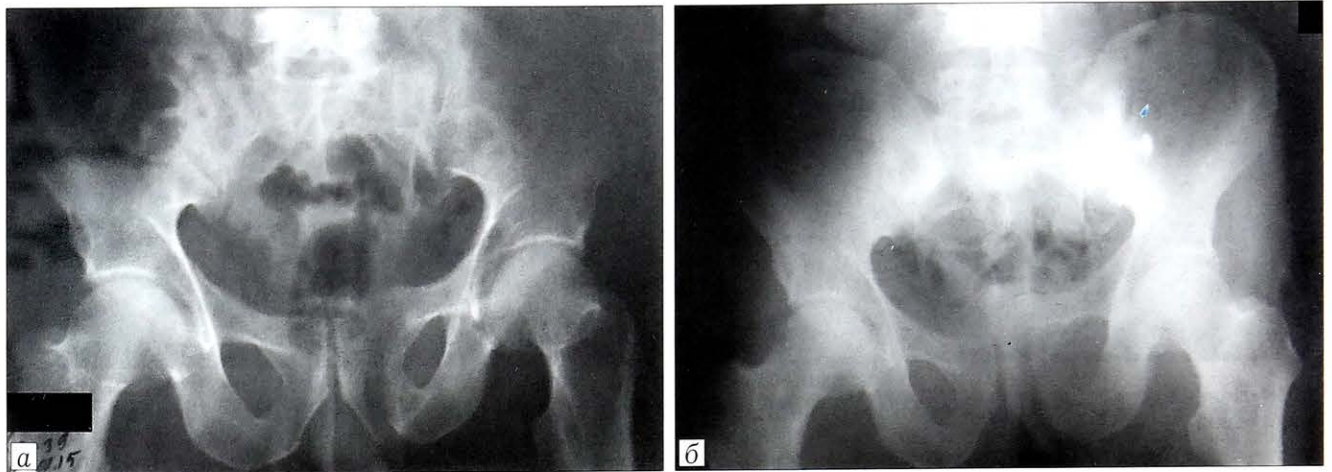


Рис. 1. Повреждение таза типа 61-В1 в результате переднезадней компрессии: перелом тела лонной кости с переломом подвздошной кости и разрывом крестцово-подвздошного сочленения слева.

Рентгенограммы до (а) и после (б) остеосинтеза канюлированным винтом 7,3 мм заднего комплекса таза слева.

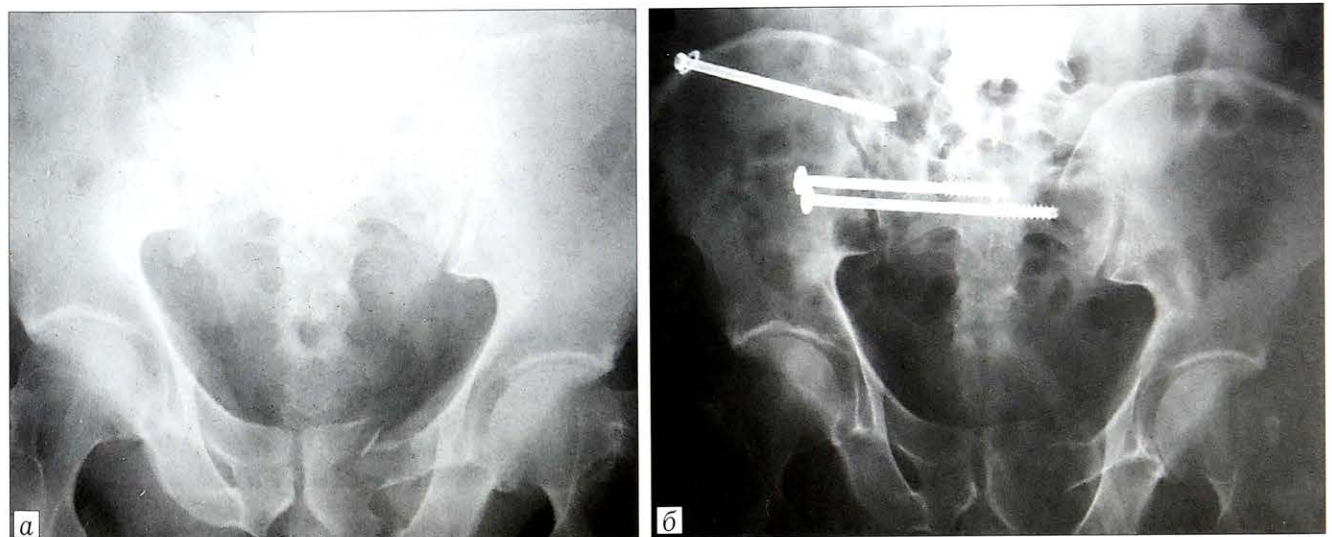


Рис. 2. Повреждение таза типа 61-С1 (повреждение «ручка корзины») в результате сдвига: перелом подвздошной кости («перелом полумесяца») и крестца справа, переломы горизонтальной и нисходящей ветвей лонной кости слева.

Рентгенограммы до (а) и после (б) остеосинтеза канюлированными винтами 7,3 мм заднего комплекса таза справа.

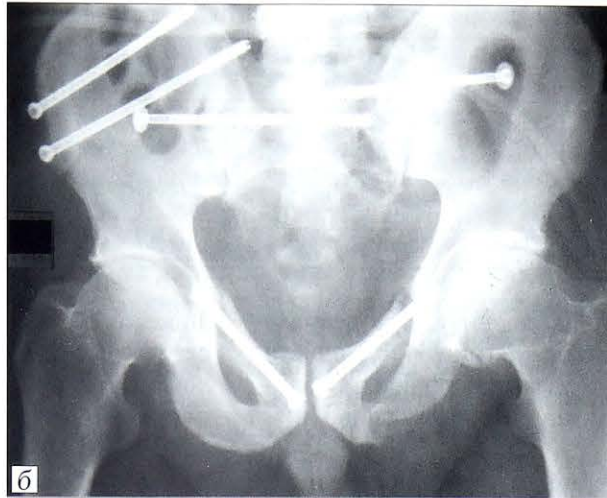
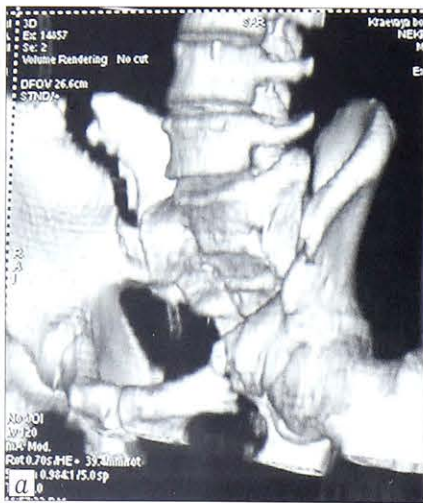

Рис. 3. Нестабильное повреждение таза типа 61-C2 с унилатеральным полным разрывом крестцово-подвздошного сочленения через подвздошную кость («перелом полумесяца») и контралатеральным неполным, переломами обеих лонных и левой седалищной костей.

Данные КТ до (а) и рентгенограмма после (б) перкутанного остеосинтеза канюлированными винтами 7,3 мм переднего и заднего комплексов таза.

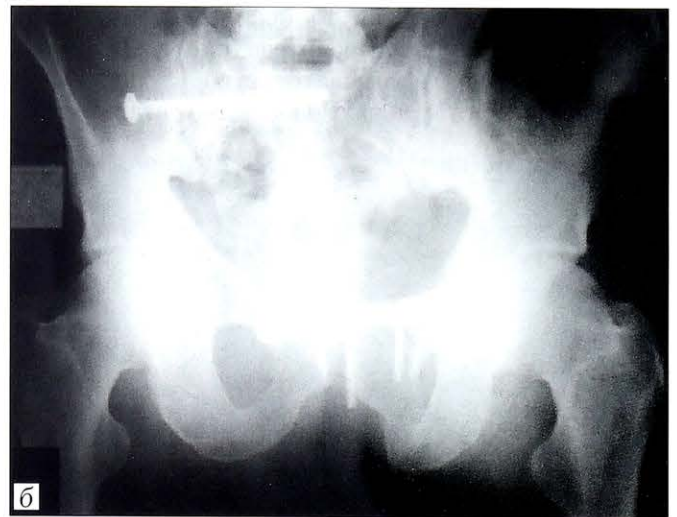
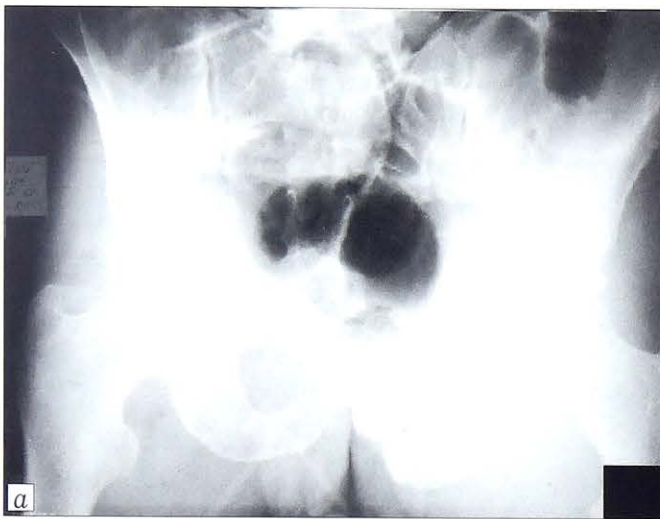


Рис. 4. Повреждение таза типа 61-B2, разрыв симфиза с полным захождением, переломы крестца справа, ветвей лонной кости слева.

Рентгенограммы до (а) и после (б) остеосинтеза повреждения переднего комплекса пластиной, заднего комплекса — канюлированным винтом 7,3 мм.

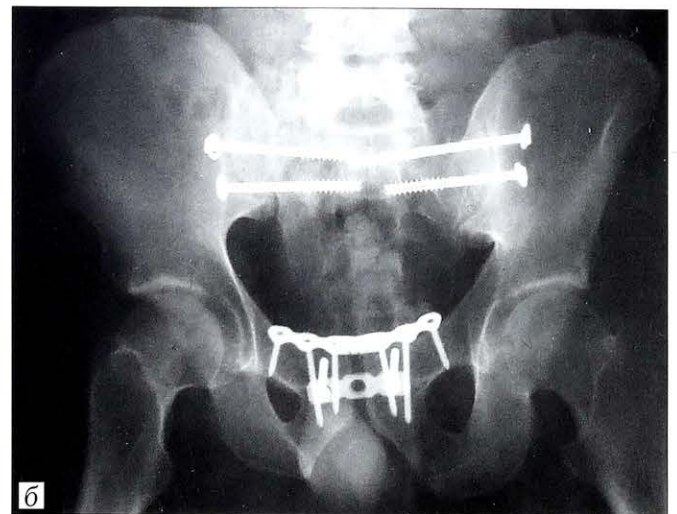
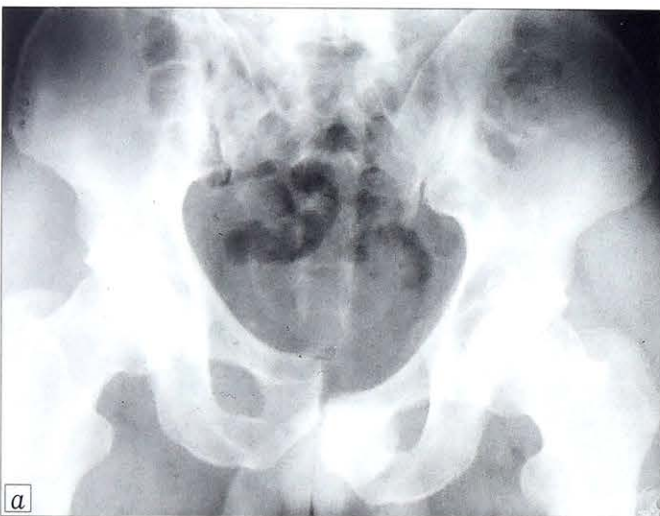

Рис. 5. Нестабильное двустороннее повреждение таза типа 61-C2 с полным разрывом заднего полукольца через крестцово-подвздошное сочленение справа, с неполным — слева.

Рентгенограммы до (а) и после (б) остеосинтеза переднего комплекса таза реконструктивными пластинами, заднего комплекса — канюлированными винтами 7,3 мм.

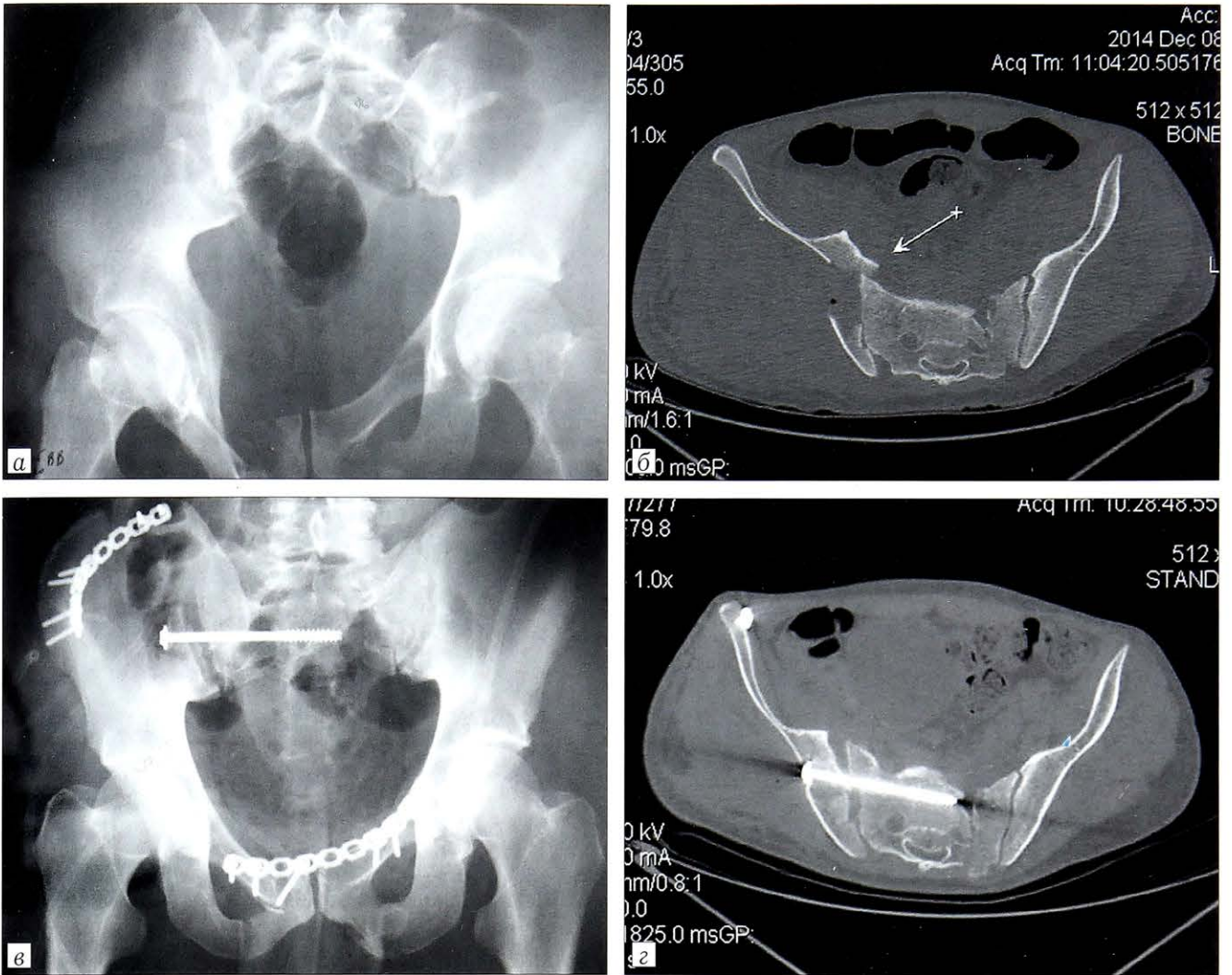


Рис. 6. Нестабильное двустороннее повреждение таза с вывихом гемипельвиса справа типа 61-С3.

Рентгенограммы и компьютерные томограммы до (а, б) и после (в, г) открытого вправления вывиха и фиксации гемипельвиса канюлированным винтом 7,3 мм после остеосинтеза правой подвздошной кости реконструктивной пластиной, остеосинтеза переднего отдела.

ми канюлированными винтами (рис. 7). Для остеосинтеза переломов колонн использовали большие винты, вводимые транскутанно (рис. 8). В случаях ассоциации переломов колонн и задней стенки использовали как те, так и другие винты (рис. 9).

При оценке результатов учитывали госпитальную летальность, число и характер осложнений, исходы лечения.

Статистический анализ данных начинали с построения полигона частот. Для оценки статистиче-

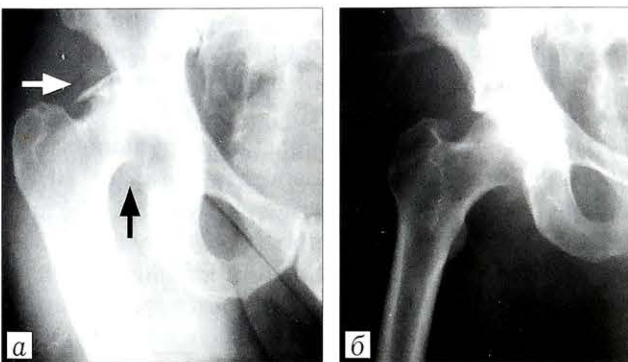

Рис. 7. Перелом задней стенки вертлужной впадины с вывихом головки бедра типа 62-А1 (стрелками указаны отломок в виде «крыла чайки» и дефект задней стенки).

Рентгенограммы до (а) и после (б) открытой репозиции и остеосинтеза малыми канюлированными винтами 4 мм с шайбами.

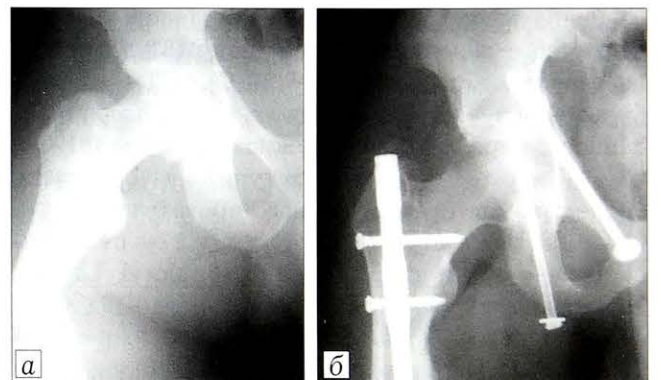


Рис. 8. Неполный перелом обеих колонн вертлужной впадины с поперечной линией излома — «чисто поперечный» перелом 62-В1.

Рентгенограммы до (а) и после (б) транскутанного остеосинтеза обеих колонн канюлированными винтами 7,3 мм.

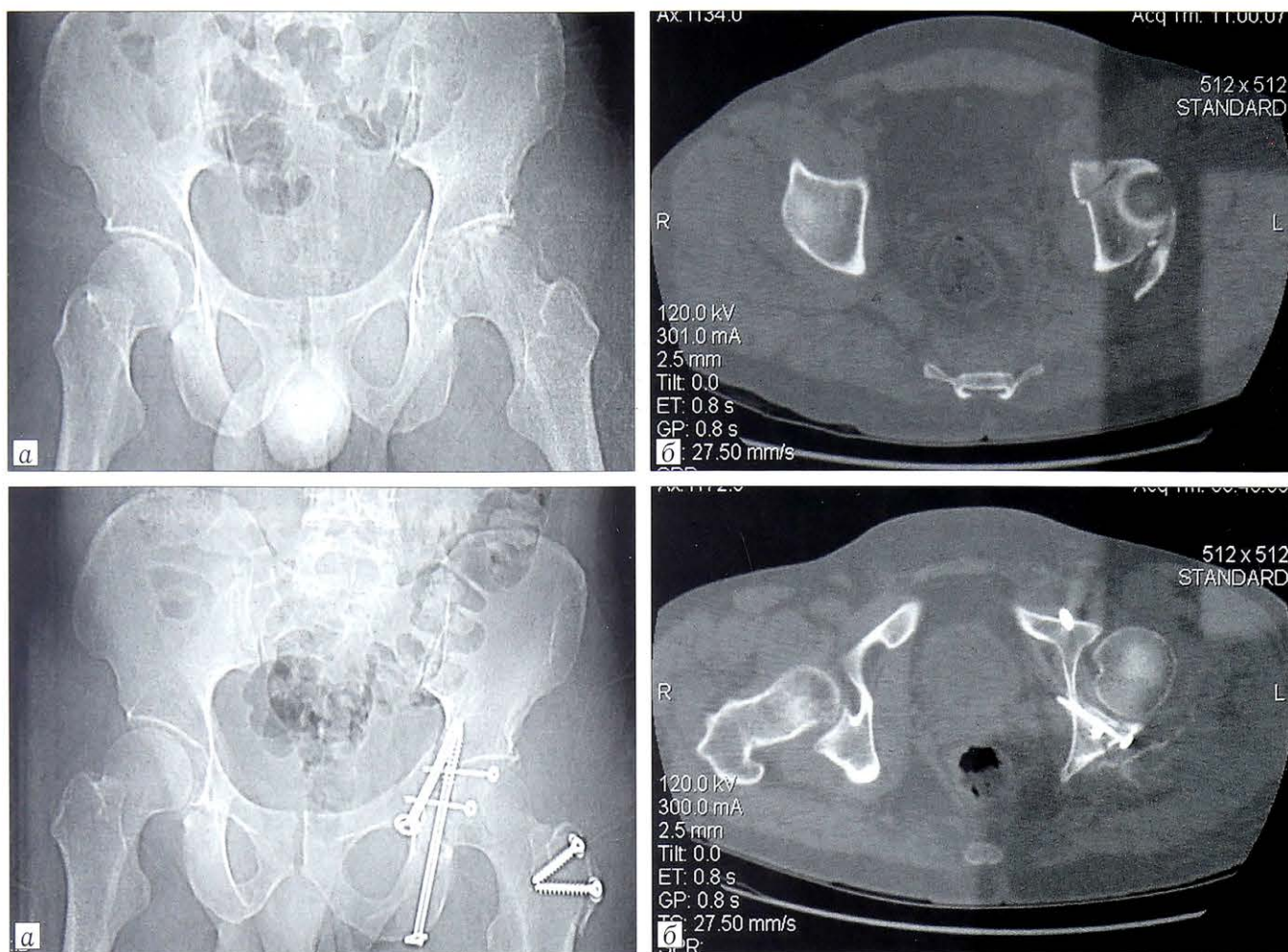


Рис. 9. Ассоциированный поперечный перелом обеих колонн вертлужной впадины с оскольчатый переломом задней стенки вертлужной впадины типа 62-B1.

Рентгенограммы и компьютерные томограммы до (а, б) и после (в, г) комбинированного остеосинтеза: открытая репозиция и остеосинтез перелома задней стенки канюлированными винтами 4 мм, обеих колонн — транскутанно канюлированными винтами 7,3 мм.

ской значимости различий использовали критерий χ^2 с поправкой Йейтса и метод Бонферрони при множественных сравнениях. При проверке нулевой гипотез критический уровень значимости различий принимали меньше 0,05 [16].

РЕЗУЛЬТАТЫ И ОБСУЖДЕНИЕ

Всего умерло 4 (1,1%) пациента. Из них у 2 были частично стабильные повреждения (61-B), у 1 — нестабильное повреждение (61-C), у 1 — нестабильное повреждение тазового кольца, ассоциированное с переломом вертлужной впадины (61-C и 62-C). Смерть 1 пациента наступила на 17-е сутки после травмы от желудочного кровотечения, у 2 — от ТЭЛА на 27-е и 39-е сутки, у 1 — от сепсиса на 71-е сутки на фоне синдрома Morel-Lavelle. Ни в одном случае летальный исход не был связан с оперативным вмешательством на костях и сочленениях таза, а являлся следствием тяжелой поли-травмы.

Всего зарегистрировано 251 соматическое осложнение. Как видно из табл. 2, наиболее часто встречались венозные сосудистые осложнения в виде тромбозов глубоких вен таза и нижних ко-

нечностей. Далее следовали легочные осложнения и пролежни. Условно вышеперечисленные осложнения мы относили к гиподинамическим. Следует отметить, что причиной вынужденной гиподинамии в основном являлась ЧМТ, а не повреждения таза. Поражение слизистой желудочно-кишечного тракта в виде эрозивных гастритов и стрессовых язв отмечено у 13 пациентов. Остальные 30 осложнений являлись следствием сочетанных повреждений органов брюшной полости.

При травмах тазового кольца среди пациентов с частично стабильными повреждениями (61-B) соматические осложнения отмечены у 47 (27,1%), при нестабильных повреждениях (61-C) — у 52 (60,5%). Различия в частоте осложнений в зависимости от тяжести повреждения тазового кольца статистически значимы ($p < 0,001$). Учитывая то, что нестабильные повреждения тазового кольца чаще возникали от «сдвига», т.е. при более тяжелой травме, в подобных случаях регистрировали и большую частоту осложнений.

При изолированных переломах вертлужной впадины соматические осложнения отмечены у

Табл. 2. Соматические осложнения

Осложнение	61-В (n=173)	61-С (n=86)	62 (n=75)	61+62 (n=34)	Итого (n=368)
Тромбоз глубоких вен	34	36	25	12	107
Пневмония	17	17	7	7	48
Плеврит	12	10	4	4	30
Пролежни	4	10	4	1	19
Поражение слизистой ЖКТ	4	4	1	4	13
Несостоятельность швов на мочевом пузыре	-	2	2	-	4
ТЭЛА	-	1	-	3	4
Цистит	1	1	-	1	3
Динамическая тонкокишечная непроходимость	1	2	-	-	3
Ранняя спаечная непроходимость	2	1	-	-	3
Сепсис	2	1	-	-	3
Перитонит	-	2	1	-	3
Поддиафрагмальный абсцесс	3	-	-	-	3
Пиелонефрит	1	1	-	-	2
Полиорганная недостаточность	1	1	-	-	2
Парез кишечника	1	-	-	-	1
Спаечная болезнь	-	1	-	-	1
Тонкокишечный свищ	-	1	-	-	1
Посттравматический панкреанекроз	1	-	-	-	1
Всего ...	84	91	44	32	251

34 (45,3%) пациентов, при переломах вертлужной впадины, ассоциированных с повреждениями тазового кольца (61+62), — у 18 (52,9%; $p>0,05$). Это косвенно указывает на определенную однотипность характера и механизма повреждений вертлужной впадины при политравме.

Наиболее часто следствием травмы были неврологические расстройства, связанные с повреждением седалищного нерва и его ветвей, а также корешков крестцового сплетения, реже встречались обширные отслойки подкожной клетчатки от фасций бедра и таза (синдром Morel-Lavelle; табл. 3). Среди пациентов с частично стабильными повреждениями (61-В) указанные осложнения отмечены в 23 (13,31%) наблюдениях, при нестабильных повреждениях (61-С) — в 20 (20,9%). Частота осложнений в группах пациентов с различными по тяжести повреждениями тазового кольца значительно не различалась ($p>0,05$).

При изолированных переломах вертлужной впадины (62) данные осложнения отмечены у 14 (18,6%) пациентов, при ассоциированных (61+62) — у 6 (17,6%; $p>0,05$).

В послеоперационном периоде на фоне консервативного лечения произошел регресс неврологических расстройств. Стойкие проявления неврологического дефицита потребовали оперативного

вмешательства на стволе седалищного нерва только у 1 больного с переломом вертлужной впадины. При синдроме Morel-Lavelle в 1 наблюдении имел место неблагоприятный исход в виде развития сепсиса и смерти пациента. Во всех остальных случаях течение синдрома было благоприятное.

Всего зарегистрировано 55 локальных послеоперационных осложнений. Выделяли ранние и поздние осложнения. К ранним относили осложнения, развившиеся в сроки до 3 нед после операции, к поздним — в течение одного года.

Среди локальных послеоперационных осложнений в группах пациентов наиболее часто отмечали формирование послеоперационных гематом с последующим нагноением при остеосинтезе переднего полукольца (табл. 4). Воспалительные явления в области задних отделов, которым предшествовало образования пролежня мягких тканей в области крестца от давления сместившимся отломком крыла подвздошной кости, выявлены только у 1 пациента. Различия в частоте указанных осложнений у пациентов с частично стабильными повреждениями тазового кольца (61-В) и нестабильными повреждениями (61-С) статистически значимы ($p<0,001$).

На наш взгляд, это вызвано следующими факторами. Во-первых, известно, что одной из глав-

Табл. 3. Локальные посттравматические осложнения повреждений таза

Осложнение	61-В (n=173)	61-С (n=86)	62 (n=75)	61+62 (n=34)	Итого (n=368)
Посттравматическая нейропатия седалищного нерва	9	3	9	2	23
Посттравматическая крестцовая плексопатия	10	7	1	1	19
Посттравматическая нейропатия малоберцового нерва	1	6	4	2	13
Повреждение Morel-Lavelle	3	4	-	1	8
Всего ...	23	20	14	6	63

Табл. 4. Ранние и поздние локальные послеоперационные осложнения

Осложнения	61-В (n=173)	61-С (n=86)	62 (n=75)	61+62 (n=34)	Итого (n=368)
<i>Ранние</i>					
Формирование и нагноение тазовых гематом	1	12	3	2	18
Периферические неврологические расстройства	2	3	1	—	6
Нестабильность конструкции	2	—	—	—	2
<i>Поздние</i>					
АНГБК, артроз тазобедренного сустава	—	—	14	8	22
Несращение перелома, миграция и перелом винтов	1	3	—	3	7

Примечание. АНГБК — асептический некроз головки бедренной кости.

ных причин гнойно-септических осложнений после оперативного лечения переломов является нестабильность отломков [17, 18]. При нестабильных повреждениях тазового кольца добиться такой же жесткости фиксации отломков, как при остеосинтезе частично стабильных повреждений, часто не удавалось. Подвижность отломков способствовала формированию гематом с последующим воспалением.

Во-вторых, наличие в сочленениях тазовых костей всех атрибутов суставов, в том числе синовиальной жидкости [19], являющейся благоприятной питательной средой для патогенных микроорганизмов, при травмах способствует развитию инфекционных осложнений [20, 21]. Учитывая то, что для остеосинтеза тазового кольца как при переломах, так и при разрывах сочленений мы использовали одни и те же методы остеосинтеза и имплантаты, было решено оценить частоту септических осложнений у пациентов в зависимости от характера повреждения: разрыв сочленений или перелом костей тазового кольца.

При частично стабильных повреждениях (61-В) тазового кольца переломы костей переднего комплекса отмечены у 153 пациентов, разрывы лонного сочленения — у 20, при нестабильных повреждениях (61-С) — у 48 и 38 соответственно, при ассоциированных повреждениях (61+62) — 26 и 8 соответственно. Таким образом, всего отмечено 227 переломов костей переднего комплекса и 66 разрывов лонного сочленения. Установлено, что при переломах костей переднего комплекса тазового кольца воспаление послеоперационных ран после остеосинтеза отмечалось у 4 пациентов, при разрывах лонного сочленения — у 11 ($p < 0,001$).

В-третьих, более частое повреждение мочевыводящих путей при разрывах лонного сочленения способствовало развитию инфекционных осложнений. На 227 переломов костей переднего комплекса тазового кольца, зарегистрировано 23 (10,1%) повреждения уретры и мочевого пузыря, на 66 разрывов лонного сочленения — 10 (15,2%; $p < 0,01$).

В-четвертых, процесс консолидации перелома связан с образованием костной мозоли, которая по мере формирования становится все более и более прочной. Восстановление при разрывах сочленений происходит за счет формирования рубца из рыхлой неоформленной соединительной ткани, прочностные характеристики которой невысоки [19]. В связи с этим предпосылок к нестабильности

отломков в зоне перелома костей таза и связанных с ней септических осложнений, как правило, нет. В то время как при разрыве сочленений подвижность концов сочленяющихся костей в той или иной степени присутствует всегда.

Статистически значимых различий в частоте ранних гнойно-септических осложнений травмы таза в группах пациентов с повреждениями вертлужной впадины не отмечалось ($p > 0,05$).

Периферические неврологические расстройства в виде полирадикулопатий после операции развились у 2 пациентов с частично стабильным (61-В) и нестабильным (61-С) повреждениями тазового кольца. Их причиной послужило некорректное введение одного из винтов (рис. 10, а), после удаления которого (рис. 10, б) в обоих случаях неврологические расстройства купировались в сроки от 2 нед до 1,5 мес. При нестабильных повреждениях тазового кольца (61-С) и переломах вертлужной впадины (62), неврологические расстройства в виде тракционных нейропатий седалищного нерва были отмечены у 4 пациентов. Во всех случаях после консервативного лечения в течение полугода произошел регресс неврологических расстройств. Статистически значимых различий в частоте послеоперационных неврологических осложнений в группах пациентов не отмечалось ($p > 0,05$).

В 2 наблюдениях у тучных пациентов при неполных билатеральных разрывах заднего полукольца и разрывах лонного сочленения при нагрузке весом тела на 2-й неделе после операции произошла миграция канюлированных винтов с расхождением тазовых костей, что потребовало проведения рестоосинтеза обоих крестцово-подвздошных сочленений канюлированными винтами и дополнительного остеосинтеза лонного сочленения пластинами. В дальнейшем рецидива деформации не отмечено.

Поздние локальные послеоперационные осложнения при повреждениях тазового кольца были представлены несращениями переломов и сочленений в обычные сроки, что приводило к миграции или деформации винтов, усталостным переломам (см. табл. 4). Частота поздних осложнений в группах пациентов с различными по тяжести повреждениями тазового кольца не различалась ($p > 0,05$).

При переломах вертлужной впадины чаще констатировали развитие асептического некроза головки бедра и раннее формирование посттравматического деформирующего артроза, характер-

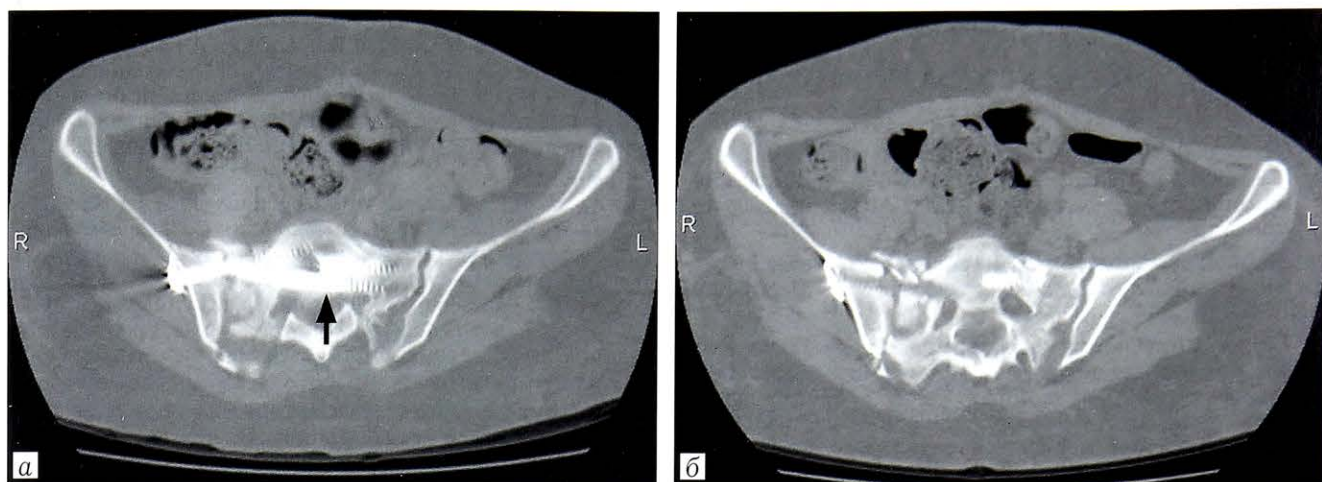


Рис. 10. Нестабильное повреждение тазового кольца типа 61-С3 с переломом крестца с обеих сторон, остеосинтез переломов заднего комплекса канюлированными винтами.

а — на горизонтальном КТ-срезах виден некорректно введенный винт (указан стрелкой), воздействующий на корешки крестцового сплетения, *б* — компьютерная томограмма после удаления винта.

Табл. 5. Результаты лечения пациентов с повреждениями таза по шкале Majeed

Результат	61-В (n=89)	61-С (n=59)	62 (n=38)	61+62 (n=21)	Всего (n=207)
Отличный	56	13	1	—	70
Хороший	24	25	12	5	66
Удовлетворительный	9	20	18	9	56
Плохой	—	1	7	7	15

ризующегося выраженным болевым синдромом поврежденного тазобедренного сустава.

Исходы лечения прослежены в сроки от 1 года до 3 лет у 207 пациентов, из них у 89, 59, 38 и 21 с повреждениями 61-В, 61-С, 62 и 61+62 соответственно. Все пациенты, вошедшие в исследование, были приглашены на прием при помощи почтовых открыток. Явка составила 56,3% от первичного контингента. Для оценки исходов использовали шкалу Majeed [22], хотя в некоторых случаях интерпретация данных была затруднена в связи с тем, что нарушение функции ходьбы, потеря социальных и трудовых навыков являлась следствием не травмы таза, а других повреждений. В связи с тем что в шкале Majeed не учитываются нарушения функции мочеиспускания, дополнительно при оценке исходов пациенты заполняли дневник мочеиспускания; при выявлении нарушений выполняли ультразвуковые, эндоскопические и уродинамические исследования.

Как видно из табл. 5, преобладали положительные результаты, доля плохих исходов составила 7,2%. Большинство отличных и хороших результатов наблюдались у пациентов с частично стабильными повреждениями тазового кольца (61-В), несколько меньше — при нестабильных повреждениях (61-С).

При всех типах переломов вертлужной впадины (62, 61+62) преобладали удовлетворительные исходы. Частота неудовлетворительных результатов, связанных с ранним развитием асептического

некроза головки бедра и посттравматического деформирующего артроза, достигала 23,7%.

Нарушения функции мочеиспускания в отдаленном периоде травмы таза отмечены у 32 (15,4%) прооперированных, из них у 7 в их основе лежали органические заболевания мочеполовой системы (хронический цистит — 4, доброкачественная гиперплазия предстательной железы — 2, камни мочевого пузыря — 1), у 26 они были представлены функциональными расстройствами: синдромом гиперактивного мочевого пузыря (19), стрессовым недержанием мочи (7).

Заключение. Лечение повреждений таза с применением остеосинтеза канюлированными винтами обеспечивает стабильную фиксацию заднего комплекса; низкий уровень миграции фиксатора и вторичного смещения отломков таза после активизации; облегчает уход за пациентом на всех этапах лечения и обуславливает высокое качество жизни пациента за счет отсутствия громоздких наружных конструкций, необходимости в регулярных перевязках и возможности ранней активизации; применение техники перкутанного остеосинтеза позволяет отказаться от открытой репозиции при переломах заднего комплекса таза, лонных костей, переломах передней колонны и поперечных переломах вертлужной впадины; малоинвазивность метода дает возможность применять его на ранних этапах у больных с сочетанной травмой, в том числе у больных с открытыми переломами и инфекционными осложнениями. В настоящее время все это позволяет

отнести его к одному из основных методов в хирургии таза.

ЛИТЕРАТУРА [REFERENCES]

1. Соколов В.А. Множественные и сочетанные травмы. М.: ГЭОТАР-Медиа; 2006 [Sokolov V.A. Multiple and concomitant injuries. Moscow: GEOTAR-Media; 2006 (in Russian)].
2. Smith W.R., Ziran B.H., Morgan S.J. Fractures of the pelvis and acetabulum. New York: Informa Healthcare USA, Inc., 2007.
3. Глухов А.В., Зиновченков В.А., Черногоров П.В. Оперативное лечение переломов таза. В кн.: Материалы всероссийской научно-практической конференции, посвященной памяти проф. А.Н. Горячева «Риски и осложнения в современной травматологии и ортопедии». Омск: Омскиздат; 2015: 81 [Glukhov A.V., Zinovchenko V.A., Chernogorov P.V. Surgical treatment of pelvic fractures. In: Risks and complications in modern traumatology and orthopaedics: Proc. All-Russian Scient. Pract. Conf devoted to the memory of prof. A.N. Goryachev. Omsk: Omskizdat; 2015: 81 (in Russian)].
4. Suzuki T., Shindo M., Sorna K., Minehara H., Nakamura K., Uchino M., Itoman M. Long-term functional outcome after unstable pelvic ring fracture. Trauma. 2007; 63 (4): 884-8.
5. Suzuki T., Smith W.R., Mauffrey C., Morgan S.J. Safe surgical technique for associated acetabular fractures. Patient Saf. Surg. 2013. 7 (1): 7.
6. Кирсанов К.П., Краснов В.В., Силантьева Т.А. и др. Репаративная регенерация костей и соединений таза при неустойчивом смещении отломков (экспериментально-морфологическое исследование). В кн.: Материалы научно-практической конференции «Ошибки и осложнения в травматологии и ортопедии». Омск; 2011: 33 [Kirsanov K.P., Krasnov V.V., Silant'eva T.A., et al. Reparative regeneration of pelvic bones and junctions in unreduced fragment displacement (experimental and morphologic study). In: Mistakes and complications in traumatology and orthopaedics: Proc. Scient. Pract. Conf. Omsk; 2011: 33 (in Russian)].
7. Черногоров П.В., Зеркин Г.Д. Оперативное лечение переломов таза. В кн.: Материалы международной юбилейной конференции «Современные повреждения и их лечение». М.; 2010: 419 [Chernogorov P.V., Zerkin G.D. Surgical treatment of pelvic fractures. In: Present injuries and their treatment: Proc. Int. Jubilee Conf. Moscow; 2010: 419 (in Russian)].
8. Matta J.M., Tornetta P. 3rd. Internal fixation of unstable pelvic ring injuries. Clin. Orthop. Relat. Res. 1996; 329: 129-40.
9. Черкес-Заде Д.И. Лечение повреждений таза и их последствий. М.: Медицина; 2006 [Cherkes-Zade D.I. Treatment of pelvic injuries and their sequelae. Moscow: Meditsina; 2006 (in Russian)].
10. Мошефф Р. Перкутанная фиксация переломов тазового кольца и вертлужной впадины. Margo Anterior. 2009; 2: 7-10 [Mosheff R. Percutaneous fixation of pelvic ring and acetabular fractures. Margo Anterior. 2009; 2: 7-10 (in Russian)].
11. Солод Э.И., Лазарев А.Ф., Лазарев А.А., Гудушаури Я.Г., Какабадзе М.Г., Роскидайло А.С., Дан И.М. Возможности оперативного лечения переломов вертлужной впадины с использованием малоинвазивных технологий. Вестник травматологии и ортопедии. 2009; 2: 3-9 [Solod E.I., Lazarev A.F., Lazarev A.A., Gudushauri Ya. G., Kakabadze M.G., Roskidailo A.S., Dan I.M. Potentialities of surgical treatment for acetabular fractures using low-invasive techniques. Vestnik travmatologii i ortopedii im. N.N. Priorov. 2009; 2: 3-9 (in Russian)].
12. Солод Э.И., Лазарев А.Ф., Гудушаури Я.Г., Какабадзе М.Г., Сахарных И.Н., Стоюхин С.С. Современные возможности остеосинтеза вертлужной впадины. Вестник травматологии и ортопедии. 2014; 2: 25-32 [Solod E.I., Lazarev A.F., Gudushauri Ya.G., Kakabadze M.G., Sakharnykh I.N., Stoyukhin S.S. Modern potentialities of acetabular osteosynthesis. Vestnik travmatologii i ortopedii im. N.N. Priorov. 2014; 2: 25-32 (in Russian)].
13. Бондаренко А.В., Смазнев К.В., Богданова Т.А. Использование канюлированных винтов при остеосинтезе повреждений таза и вертлужной впадины у пациентов с политравмой. Политравма. 2008; 1: 19-23 [Bondarenko A.V., Smaznev K.V., Bogdanova T.A. Use of cannulated screws in osteosynthesis of pelvic and acetabulum injuries in patients with polytrauma. Polytrauma. 2008; 1: 19-23 (in Russian)].
14. Baker S.P., O'Neill B., Haddon W. Jr, Long W.B. The injury severity score: a method for describing patients with multiple injuries and evaluating emergency care. J. Trauma. 1974; 14: 187-96.
15. УКП. Универсальная классификация переломов. Фонд М.Е. Мюллера при сотрудничестве центра документации АО-ASIF. М.; 1996. Буклет №2 [UFC. Universal fracture classification. M.E. Muller Foundation in cooperation with AO-ASIF Documentation Center. Moscow; 1996. Booklet #2 (in Russian)].
16. Гланц С. Медико-биологическая статистика. М.: Практика; 1998 [Glants S. Biomedical statistics. Moscow: Praktika; 1998 (in Russian)].
17. Бондаренко А.В., Распопова Е.А., Пелеганчук В.А. Факторы, оказывающие влияние на заживление кожной раны при лечении открытых диафизарных переломах голени. Анналы травматологии и ортопедии. 2001; 1: 76-9 [Bondarenko A.V., Raspopova E.A., Peleganchuk V.A. Factors influencing the skin wound healing at treatment of open diaphyseal tibial fractures. Annaly travmatologii i ortopedii. 2001; 1: 76-9 (in Russian)].
18. Никитин Г.Д., Рак А.В., Линник С.А., Салдун Г.П. и др. Хирургическое лечение остеомиелита. СПб: Русская графика; 2000 [Nikitin G.D., Rak A.V., Linnik S.A., Saldun G.P., et al. Surgical treatment of osteomyelitis. St. Petersburg: Russkaya grafika; 2000 (in Russian)].
19. Хэм А., Кормак Д. Гистология. т. 3. М.: Мир; 1983 [Khem A., Kormak D. Histology. V. 3. Moscow: Mir; 1983 (in Russian)].
20. Захарова Г.Н., Топилина Н.П. Лечение открытых переломов длинных трубчатых костей. М.: Медицина; 1974 [Zakharova G.N., Topilina N.P. Treatment of open long tubular bones fractures. Moscow: Meditsina; 1974 (in Russian)].
21. Каплан А.В., Маркова О.Н. Открытые переломы длинных трубчатых костей (не осложненные и осложненные инфекцией). Ташкент: Медицина; 1975 [Kaplan A.V., Markova O.N. Open long tubular bones fractures (uncomplicated and complicated by infection). Tashkent: Meditsina; 1975 (in Russian)].
22. Majeed S.A. Grading the outcome of pelvic fractures. J. Bone Joint Surg. Br. 1989; 71 (2): 304-6.

Сведения об авторах: Бондаренко А.В. — доктор мед. наук, профессор кафедры травматологии и ортопедии, военно-полевой хирургии АГМУ; Круглыхин И.В. — аспирант кафедры травматологии и ортопедии, военно-полевой хирургии АГМУ; Войтенко А.Н. — канд. мед. наук, врач-уролог ККБ СМП.

Для контактов: Круглыхин Иван Васильевич. 656038, Алтайский край, Барнаул, пр-т Комсомольский, д. 73. Тел.: +7 (913) 272-71-01. E-mail: nova107@yandex.ru.

ОСОБЕННОСТИ ПРОГРЕССИРОВАНИЯ АСЕПТИЧЕСКОГО НЕКРОЗА ГОЛОВКИ БЕДРЕННОЙ КОСТИ ПРИ ДВУСТОРОННЕМ ПОРАЖЕНИИ ПОСЛЕ ЭНДОПРОТЕЗИРОВАНИЯ ОДНОГО ИЗ СУСТАВОВ

А.А. Шумский, С.С. Родионова, С.В. Каграманов

ФГБУ «Центральный научно-исследовательский институт травматологии и ортопедии им. Н.Н. Приорова»
Минздрава России, Москва, РФ

Проведено исследование с целью оценить влияние эндопротезирования одного из тазобедренных суставов на течение патологического процесса с другой стороны при двустороннем асептическом некрозе головки бедренной кости (АНГБК). Под наблюдением находилось 151 пациент (207 суставов) с АНГБК (средний возраст 45 лет). Было сформировано 3 группы наблюдения. В 1-й и 3-й группах пациенты получали комплексную терапию (бисфосфонаты, нестероидные противовоспалительные средства, сосудистые препараты), 2-й группы — курсовое лечение сосудистыми препаратами. Пациенты 3-й группы на момент включения в исследования перенесли операцию эндопротезирования одного из суставов. Во всех случаях использовалась разгрузка суставов с помощью костылей. Срок наблюдения составил 3 года. Оценивали функцию суставов по шкале Харриса и «выживаемость суставов». Выявлено, что несмотря на назначение современной метаболической терапии после операции эндопротезирования одного из суставов прогноз для контралатерального существенно ухудшается.

Ключевые слова: асептический некроз головки бедренной кости, коллапс головки, метаболическая терапия, эндопротезирование.

Peculiarities of Femoral Head Aseptic Necrosis Progression in Bilateral Lesion after One Joint Arthroplasty

A.A. Shumskiy, S.S. Rodionova, S.V. Kagramanov

N.N. Priorov Central Institute of Traumatology and Orthopaedics, Moscow, Russia

Evaluation of the effect of one hip arthroplasty upon the course of the pathologic process in the contralateral joint in case of bilateral aseptic femoral head necrosis (AFHN) was performed. The study included 151 patients (207 joints) with AFHN (mean age 45 years). All patients were divided into 3 observation groups. In groups 1 and 3 the patients were on complex therapy (bisphosphonates, non-steroidal anti-inflammatory drugs, drugs for improving microcirculation). Patients from 2nd group were treated by drugs for improving microcirculation. Patients from group 3 underwent unilateral hip arthroplasty before the study was initiated. In all cases the joint unloading with crutches was used. Follow up period made up 3 years. Joint function by Harris score and "joint survival" were assessed. It was shown that despite the prescription of contemporary metabolic therapy after one joint arthroplasty the prognosis for the contralateral joint worsened considerably.

Key words: aseptic femoral head necrosis, femoral head collapse, metabolic therapy, arthroplasty.

Введение. Каждый год в США у 20 тыс. человек устанавливают диагноз «асептический некроз головки бедренной кости» (АНГБК), причем большинство пациентов — люди трудоспособного возраста [1]. По самым оптимистичным подсчетам [2], в течение первых 3 лет с момента выявления заболевания у 50% больных выполняется операция эндопротезирования пораженного сустава. О высокой частоте эндопротезирования при АНГБК свидетельствует и тот факт, что на долю этой патологии приходится 10% всех операций эндопротезирования [1].

Асептический некроз головки бедренной кости часто бывает двусторонним [1, 2]; патологический процесс, начавшись на одной стороне, в 90% случаев в течение года возникает и на другой.

Бессимптомное поражение второго сустава, по мнению D. Hungeford, встречается в 44,4% наблюдений [3]. M. Kerboul считает, что на втором суставе в половине случаев болезнь развивается в течение 1–2 лет [4]. При двустороннем поражении, как правило, один из суставов поражен в большей степени, и основная симптоматика связана именно с ним. Контралатеральный сустав при этом может вообще никак не проявлять себя клинически. Так, описано 15 случаев, когда асимптомный сустав при двустороннем АНГБК полностью разрушался в среднем через 23 (3–66) мес после эндопротезирования контралатерального сустава [5]. При анализе заболеваемости АНГБК у больных, инфицированных ВИЧ-1, среднее время с момента постановки диагноза до операции эндопротезирования составило

10,3 мес, а с контралатеральной стороны — 23,3 мес [6], т.е. средний срок между операциями составляет всего 13 мес.

Возможно, основная причина, которая стимулирует быстрое прогрессирование патологического процесса после операции эндопротезирования, — это увеличение нагрузки на контралатеральный сустав в послеоперационном периоде. Снижение риска прогрессирования заболевания на неоперированном суставе практически не обсуждается в литературе. Таким образом, вопрос об оптимальной тактике лечения пациентов с двусторонним АНГБК остается открытым.

Цель исследования: оценить влияние эндопротезирования одного из пораженных суставов при двустороннем АНГБК на течение патологического процесса с другой стороны.

ПАЦИЕНТЫ И МЕТОДЫ

Под наблюдением находился 151 пациент (207 суставов) с АНГБК (средний возраст 45 (16–70) лет), которых наблюдали в течение 3 лет. Пациенты были разделены на 3 группы.

В 1-ю группу вошли 53 пациента (82 сустава), которые до обращения в ЦИТО лечения не получали. Вторую группу составил 61 человек (88 суставов), который по поводу поражения головки бедренной кости до обращения в ЦИТО уже получал лечение, включающее разгрузку сустава с помощью двух костылей, нестероидные противовоспалительные средства (НПВС), сосудистую терапию (трентал, курантил). В 3-ю группу включены 37 пациентов (37 суставов) с двусторонним АНГБК после перенесенной операции эндопротезирования одного из тазобедренных суставов.

Данные об этиологических факторах, вызвавших АНГБК, представлены в таблице.

Рентгеновские снимки тазобедренных суставов проводили в прямой проекции, стадию заболевания определяли по классификации Steinberg (1979). Коллапс головки выявлен в 55, 56 и 30 % случаев в 1, 2 и 3-й группе соответственно.

Пациенты 1-й и 3-й групп получали комбинированное медикаментозное лечение: ибандроновая кислота 3мг/3мл (бонвива) 1 раз в 3 мес (в течение 9–15 мес), альфакальцидол 0,5–1 мкг в сутки (альфа D₃-Тева), гидроксиапатитоссеиновый комплекс 3,6 г в сутки (остеогенон), дипиридамол 75 мг в сутки (курантил), нимесулид 100 мг

Распределение пациентов в зависимости от этиологии АНГБК

Этиологический фактор	1-я группа	2-я группа	3-я группа	Итого
Глюкокортикоиды	16	14	6	36
Травма	10	15	8	33
Алкоголь	6	7	6	19
Химиотерапия	5	5	2	12
Идиопатический	16	20	15	51
В с е г о ...	53	61	37	151

2 раза в день по 14 дней, ортопедическая разгрузка. Способ лечения запатентован (патент № 2392942). Длительность лечения с момента его начала составляла не менее 18 мес и зависела от динамики маркеров костного метаболизма. Больные 2-й группы получали повторные курсы НПВС и курантила каждые 3 мес.

Пациенты всех групп ходили с помощью двух костылей, но разгрузка суставов происходила по-разному. Больные 1-й и 2-й групп разгружали пораженные суставы от 3 до 6 мес. Пациенты 3-й группы использовали костыли в течение 2 мес после эндопротезирования, а вся нагрузка в эти сроки приходилась преимущественно на второй сустав с АНГБК.

Функцию сустава оценивали по шкале Харриса, согласно которой оценка 90–100 баллов соответствует отличной функции, 89–80 баллов — хорошей, 79–70 баллов — удовлетворительной и менее 70 баллов — неудовлетворительной.

В каждой группе учитывалось время, прошедшее с начала лечения и до принятия решения о необходимости эндопротезирования сустава.

Статистические расчеты выполнены в программе SPSS-17. Критическое значение оценивали при уровне значимости 0,05. При парных сравнениях средних величин использовали независимый *t*-критерий. Для анализа выживаемости головки бедренной кости применяли метод Каплана — Мейера с оценкой различий по логранговому критерию.

РЕЗУЛЬТАТЫ

Исходное функциональное состояние тазобедренных суставов по шкале Харриса на начало исследования в 1-й и 2-й группе статистически значимо не различалось ($p > 0,05$), а в 3-й группе было значимо ($p < 0,05$) лучше, чем в 1-й и 2-й группах. Средний балл составил 46, 48 и 58 в 1, 2 и 3-й группе соответственно.

Функциональные результаты в группах спустя 3 года от начала исследования представлены на рис. 1.

В 1-й группе связь была утеряна с 7 пациентами (10 суставов) в сроки 1,5–2 года от начала терапии, в 3 случаях в эти же сроки выполнено эндопротезирование пораженного сустава. Функция оставшихся 69 суставов в 11 случаях оценена как отличная, в 18 — как хорошая, в 8 — как удовлетворительная, в 32 — как неудовлетворительная. Таким образом, относительного успеха в лечении мы достигли в 37 случаях, что составило 45% от общего числа пораженных суставов.

Во 2-й группе отмечено неуклонное прогрессирование заболевания. В итоге 67 из 88 суставов прооперировано в течение 3 лет наблюдения, функция 21 оставшегося сустава расценена как неудовлетворительная.

В 3-й группе «выживаемость» суставов соответствовала таковой во 2-й группе до 6 мес наблюдения, а далее произошло резкое снижение данного

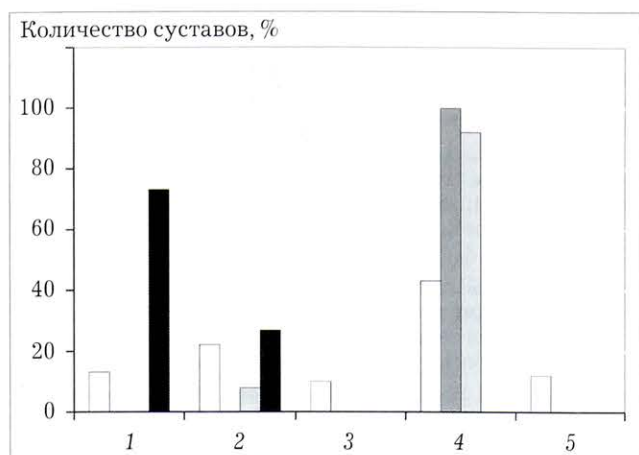


Рис. 1. Функциональные результаты лечения по шкале Харриса к концу наблюдения.

1 — отличный, 2 — хороший, 3 — удовлетворительный, 4 — неудовлетворительный, 5 — неизвестен.

□ — 1-я группа; ■ — 2-я группа; 3-я группа: □ — перед операцией, ■ — через 3 мес после операции.

показателя, так что к 9-му месяцу более половины пациентов было прооперировано. В целом по прошествии 24 мес наблюдения операция была выполнена у 34 из 37 пациентов. При этом в оставшихся 3 (8%) случаях была хорошая функция сустава.

Отмечено, что «выживаемость» суставов у пациентов 1-й группы была значительно выше, чем у пациентов 2-й и 3-й группы, а во 2-й группе выше, чем в 3-й ($p < 0,0001$; рис. 2).

Через 3 мес после того, как пациенты 3-й группы были прооперированы со второй стороны, мы повторно оценили функцию сустава. У 27 человек функция расценена как отличная, у остальных (3 неоперированных и 7 оперированных) — как хорошая (см. рис. 1).

ОБСУЖДЕНИЕ

Результаты первичного эндопротезирования при АНГБК уступают таковым при идиопатическом коксартрозе [7–14]. В определении причины ранней дестабилизации имплантатов при АНГБК мнения исследователей расходятся. Если одни предполагают, что нестабильность эндопротеза обусловлена высокой активностью молодых пациентов [15–19], то другие считают, что сам характер патологического процесса предопределяет потерю кости вокруг имплантата [12] и худший по сравнению с идиопатическим коксартрозом результат, даже при сравнении в одной возрастной группе [11, 13]. По некоторым данным, более чем в 30% случаев через 10 лет после первичной операции требуется ревэндопротезирование [7].

Асептический некроз головки бедренной кости — часто двусторонняя патология [3, 4]. Причем наряду с двусторонним коллапсом головки в момент обращения у значительной части пациентов отмечается бессимптомное течение заболевания на противоположной стороне. В нашем сравнительном исследовании клинико-рентгенологическая манифестация выявилась в последующие 3 года наблю-

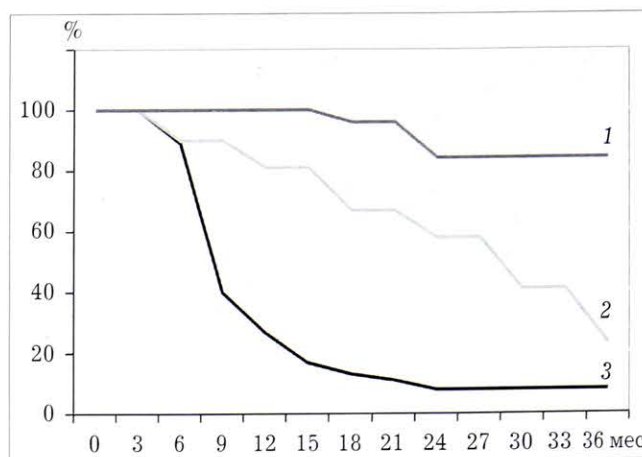


Рис. 2. «Выживаемость» суставов у пациентов, получавших и не получавших метаболическую терапию в течение 3 лет.

1 — 1-я группа, 2 — 2-я группа, 3 — 3-я группа.

дения, чему в значительной мере способствовала операция эндопротезирования.

Для уточнения роли эндопротезирования одного сустава как фактора прогрессирования поражения контралатеральной головки бедренной кости, мы в течение 3 лет наблюдали пациентов с АНГБК, получавших различное лечение. Основной конечной точкой сравнительного исследования являлся случай эндопротезирования пораженного сустава в группах наблюдения. Кроме того, оценивали влияние проводимого лечения на функцию сустава.

В связи с тем что при включении в исследование изначально все пациенты ходили при помощи двух костылей, максимальный балл по шкале Харриса не мог превышать 89. Это в определенной степени занизило функциональные результаты на начало наблюдения, хотя и позволило сравнить функцию в разных группах. Так, очевидно, что средние функциональные результаты в 1-й и 2-й группе на начало терапии были ниже, чем в 3-й группе. Это связано с преобладанием стадий с коллапсом головки бедренной кости в первых двух группах — 55 и 56% соответственно против 30% в 3-й группе.

Все пациенты получали консервативную терапию, направленную как на купирование боли, так и на снижение риска прогрессирования заболевания. Основопологающей являлась разгрузка сустава с помощью двух костылей. Во 2-й группе лекарственная терапия была направлена на нормализацию кровообращения. Руководствуясь ранее полученными данными, что при АНГБК достоверно увеличивается интенсивность резорбции [6, 8] пациенты 1-й и 3-й групп кроме сосудистых препаратов получали бисфосфонаты, активные метаболиты витамина D, остеогенон.

Высокая эффективность бисфосфонатов в лечении АНГБК была показана в целом ряде клинических исследований [20–29]. По мнению большинства исследователей, консервативное лечение может быть эффективным лишь до момента импрессионной деформации головки, после которого происходит резкое прогрессирование заболевания [30–37].

Несмотря на то что пациенты 1-й и 3-й групп получали одинаковое лечение и исходно в 3-й группе было меньше суставов с коллапсом головки, результаты лечения в 3-й группе были значительно хуже, чем в 1-й. Так, в 1-й группе к моменту завершения 3-летнего наблюдения положительные результаты были достигнуты в 45% случаев против 8% в 3-й группе.

Кроме того, по скорости выбывания из-под наблюдения по причине эндопротезирования 3-я группа опережала даже 2-ю, где метаболическая терапия не проводилась. Так, к концу второго года в 3-й группе под наблюдением оставалось лишь 8% пациентов против 58% во 2-й группе. К третьему году наблюдения это соотношение изменилось, составив 8% против 23% соответственно.

Одной из причин наихудшей выживаемости суставов в 3-й группе, по нашему мнению, может быть тот факт, что начало консервативной терапии совпало с вынужденной перегрузкой пораженной головки после операции эндопротезированию контралатерального сустава. Известно, что ходьба с костылями после операции эндопротезирования имеет цель разгрузить оперированный сустав. При ходьбе нагрузка на сустав может составлять до 400% веса тела, а при нарушении походки превышать этот порог. Ходьба при помощи костылей не только разгружает сустав на 15–60%, но и предотвращает спотыкания, при которых нагрузка на головку бедренной кости составляет более 800% веса тела, что критично для ослабленной костной ткани [38–41]. После операции эндопротезирования с использованием бесцементных имплантатов пациент должен разгружать оперированную конечность, при этом большая часть нагрузки ложится на неоперированный сустав. Показано, что после операции эндопротезирования тазобедренного сустава происходит перегрузка контралатерального сустава из-за необходимости разгружать оперированную конечность [38–41].

В условиях перегрузки назначенная метаболическая терапия просто не способна сразу повысить прочность костной ткани головки, и значительно возросшая нагрузка неизбежно приводит к коллапсу. В 3-й группе в 26 неоперированных суставах заболевание соответствовало стадии Steinberg II В-II С, т.е. без коллапса головки. По мнению большинства исследователей [30–37], на такой стадии сустав можно сохранить, но в нашем исследовании при перегрузке консервативный метод оказался неэффективен.

Заключение. Мы полагаем, что у пациентов с двусторонним АНГБК операция эндопротезирования одного из суставов не должна выполняться без предварительной терапии. При планировании оперативного вмешательства на одной стороне и врач, и пациент должны быть готовы к эндопротезированию второго сустава в ранние сроки после первой операции.

ЛИТЕРАТУРА

1. *Steinberg M.* Osteonecrosis: etiology, pathophysiology and treatment. In: Orthopaedic knowledge update 2: hip and knee reconstruction. AAOS; 2000: 127–36.
2. *Aaron R.K., Lennox D., Bunce G.E., Ebert T.* The conservative treatment of osteonecrosis of the femoral head: a comparison of core decompression and pulsing electromagnetic fields. *Clin. Orthop. Relat. Res.* 1989; (249): 209–18.
3. *Hungerford D.S.* Bone marrow pressure, venography and core decompression in ischemic necrosis of the femoral head. In: Proceedings of Seventh open Scientific Meeting of The Hip Society. St Louis, CV Mosby; 1979; 218–37.
4. *Kerboul M., Thomine J., Postel M., Merle d'Aubigne R.* The conservative surgical treatment of idiopathic aseptic necrosis of the femoral head. *J. Bone Joint Surg. Br.* 1974; 56 (2): 291–6.
5. *Bradway J.K., Morrey B.F.* The natural history of the silent hip in bilateral atraumatic osteonecrosis. *J. Arthroplasty.* 1993; 8 (4): 383–7.
6. *Yombi J.C., Vandercam B., Wilmes D., Dubuc J.E., Vincent A., Docquier P.L.* Osteonecrosis of the femoral head in patients with type 1 human immunodeficiency virus infection: clinical analysis and review. *Clin. Rheumatol.* 2009; 28 (7): 815–23.
7. *Yuan B., Taunton M.J., Trousdale R.T.* Total hip arthroplasty for alcoholic osteonecrosis of the femoral head. *Orthopedics.* 2009; 32 (6): 400.
8. *Brinker M.R., Rosenberg A.G., Kull L., Galante J.O.* Primary total hip arthroplasty using noncemented porous-coated femoral components in patients with osteonecrosis of the femoral head. *J. Arthroplasty.* 1994; 9 (5): 457–68.
9. *Friedl G., Schmidt H., Rehak I., Kostner G., Schauenstein K., Windhager R.* Undifferentiated human mesenchymal stem cells (hMSCs) are highly sensitive to mechanical strain: transcriptionally controlled early osteo-chondrogenic response in vitro. *Osteoarthritis Cartilage.* 2007; 15 (11): 1293–300.
10. *Kim Y.H., Oh S.H., Kim J.S., Koo K.H.* Contemporary total hip arthroplasty with and without cement in patients with osteonecrosis of the femoral head. *J. Bone Joint Surg. Am.* 2003; 85 (4): 675–81.
11. *Ortiguera C.J., Pulliam I.T., Cabanela M.E.* Total hip arthroplasty for osteonecrosis: matched-pair analysis of 188 hips with long-term follow-up. *J. Arthroplasty.* 1999; 14: 21–8.
12. *Radl R., Hungerford M., Materna W., Rehak P., Windhager R.* Higher failure rate and stem migration of an uncemented femoral component in patients with femoral head osteonecrosis than in patients with osteoarthritis. *Acta Orthop.* 2005; 76 (11): 49–55.
13. *Saito S., Saito M., Nishina T., Ohzono K., Ono K.* Long-term results of total hip arthroplasty for osteonecrosis of the femoral head. A comparison with osteoarthritis. *Clin. Orthop. Relat. Res.* 1989; 244: 198–207.
14. *Steinberg M.E., Corces A., Fallon M.* Acetabular involvement in osteonecrosis of the femoral head. *J. Bone Joint Surg. Am.* 1999; 81 (1): 60–5.
15. *Berry D.J., Harmsen W.S., Cabanela M.E., Morrey B.F.* Twenty-five-year survivorship of two thousand consecutive primary Charnley total hip replacements: factors affecting survivorship of acetabular and femoral components. *J. Bone Joint Surg. Am.* 2002; 84 (2): 171–7.
16. *Dorr L.D., Lueckett M., Conaty J.P.* Total hip arthroplasties in patients younger than 45 years. A nine- to ten-year follow-up study. *Clin. Orthop. Relat. Res.* 1990; (260): 215–9.
17. *Dutton R.O., Amstutz H.C., Thomas B.J., Hedley A.K.* Tharies surface replacement for osteonecrosis of the femoral head. *J. Bone Joint Surg. Am.* 1982; 64 (8): 1225–37.

18. Hartley W.T., McAuley J.P., Culpepper W.J., Engh C.A. Jr, Engh C.A. Sr. Osteonecrosis of the femoral head treated with cementless total hip arthroplasty. *J Bone Joint Surg. Am.* 2000; 82 (10): 1408–13.
19. Phillips F.M., Pottenger L.A., Finn H.A., Vandermolten J. Cementless total hip arthroplasty in patients with steroid-induced avascular necrosis of the hip. A 62-month follow-up study. *Clin. Orthop. Relat. Res.* 1994; (303): 147–54.
20. Agarwala S., Jain D., Joshi V.R., Sule A. Efficacy of alendronate, a bisphosphonate, in the treatment of AVN of the hip. A prospective open-label study. *Rheumatology.* 2005; 44: 352–9.
21. Agarwala S., Sule A., Pai B.U., Joshi V.R. Study of alendronate in avascular necrosis of bone. *J. Assoc. Physicians India.* 2001; 49: 949–50.
22. Agarwala S., Sule A., Pai B.U., Joshi V.R. Alendronate in the treatment of avascular necrosis of the hip. *Rheumatology (Oxford).* 2002; 41: 346–7.
23. Agarwala S., Shah S., Joshi V.R. The use of alendronate in the treatment of avascular necrosis of the femoral head: follow-up to eight years. *J. Bone Joint Surg. Br.* 2009; 91 (8): 1013–8.
24. Desai M.M., Sonone S., Bhasme V. Efficacy of alendronate in the treatment of avascular necrosis of the hip. *Rheumatology (Oxford).* 2005; 44: 1331–2.
25. Jackson D.W., McGrory B.J. Diagnosis, treatment multifactorial for osteonecrosis of the adult femoral head. *Orthopedics today.* 2007; 27:05:00.
26. Kim H.K.W. Introduction to osteonecrosis of the femoral head (OFH) and osteonecrosis of the jaw (ONJ). *J. Musculoskelet. Neuronal. Interact.* 2007; 7 (4): 350–3.
27. Lai K.A., Shen W.J., Yang C.Y., Shao C.J., Hsu J.T., Lin R.M. The use of alendronate to prevent early collapse of the femoral head in patients with nontraumatic osteonecrosis. A randomized clinical study. *J. Bone Joint Surg. Am.* 2005; 87: 2155–9.
28. Ramachandran M., Ward K., Brown R.R., Munns C.F., Cowell C.T., Little D.G. Intravenous bisphosphonate therapy for traumatic osteonecrosis of the femoral head in adolescents. *J. Bone Joint Surg. Am.* 2007; 89 (8): 1727–34.
29. Mazieres B. Osteonecrosis. In: Hochberg M.C., Silman A.J., Smolen J.S., Wienblatt M.E., Weisman M.H., eds. *Rheumatology.* Philadelphia: Mosby Elsevier; 2008: 1777–89.
30. Babis G.C., Soucacos P.N. Effectiveness of total hip arthroplasty in the management of hip osteonecrosis. *Orthop. Clin. North Am.* 2004; 35 (3): 359–64.
31. Beaulé P.E., Amstutz H.C. Management of Ficat stage III and IV osteonecrosis of the hip. *J. Am. Acad. Orthop. Surg.* 2004; 12: 96–105.
32. Kenzora J.E., Glimcher M.J. Osteonecrosis. In: Kelly W.N., Harris E.D., Ruddy S., Sledge C.B., eds. *Textbook of rheumatology.* 1981: 1755.
33. Marker D.R., Seyler T.M., McGrath M.S. Treatment of early stage osteonecrosis of the femoral head. *J. Bone Joint Surg. Am.* 2008; 90 (Suppl 4): 175–87.
34. McGrory B.J., York S.C., Iorio R. Current practices of AAHKS members in the treatment of adult osteonecrosis of the femoral head. *J. Bone Joint Surg. Am.* 2007; 89 (6): 1194–204.
35. Mont M.A., Hungerford D.S. Non-traumatic avascular necrosis of the femoral head. *J. Bone Joint Surg. Am.* 1995; 77 (3): 459–74.
36. Musso E.S., Mitchell S.N., Schink-Ascani M., Bassett C.A. Results of conservative management of osteonecrosis of the femoral head: a retrospective review. *Clin. Orthop. Relat. Res.* 1986; (207): 209–15.
37. Springfield D.S., Enneking W.J. Surgery for aseptic necrosis of the femoral head. *Clin. Orthop. Relat. Res.* 1978; 130: 175–85.
38. Bergmann G., Graichen F., Rohlmann A. Is staircase walking a risk for the fixation of hip implants? *J. Biomech.* 1995; 28 (5): 535–53.
39. Bergmann G., Kniggenndorf H., Graichen F., Rohlmann A. Influence of shoes and heel strike on the loading of the hip joint. *J. Biomech.* 1995; 28 (7): 817–27.
40. Bergmann G., Graichen F., Rohlmann A., Bender A., Heinlein B., Duda G.N., Heller M.O., Morlock M.M. Realistic loads for testing hip implants. *Biomed. Mater. Eng.* 2010; 20 (2): 65–75.
41. Damm P., Graichen F., Rohlmann A., Bender A., Bergmann G. Total hip joint prosthesis for in vivo measurement of forces and moments. *Med. Eng. Phys.* 2010; 32 (1): 95–100.

Сведения об авторах: Шумский А.А. — канд. мед. наук, врач травматолог-ортопед Центра остеопороза ЦИТО; Родионова С.С. — доктор мед. наук, профессор, рук. Центра остеопороза ЦИТО; Каграманов С.В. — канд. мед. наук, вед. науч. сотр. отделения эндопротезирования крупных суставов.

Для контактов: Шумский Алексей Андреевич. 127299, Москва, ул. Приорова, д. 10, ЦИТО. Тел.: 8 (495) 708–80–11. E-mail: alexszumski@gmail.com.



Если Вы хотите разместить Вашу рекламу

**в «Вестнике травматологии и ортопедии им. Н.Н. Приорова»,
обращайтесь в редакцию журнала**

127299, Москва, ул. Приорова, 10, ЦИТО.

Тел.: 8(495)450–24–24, 8(968)897–37–91

ПРИМЕНЕНИЕ ОБОГАЩЕННОЙ ТРОМБОЦИТАМИ АУТОПЛАЗМЫ В КОМПЛЕКСНОЙ ТЕРАПИИ ОСТЕОАРТРОЗА КОЛЕННЫХ СУСТАВОВ

А.И. Горбатенко, Н.О. Костяная

ГБОУ ВПО «Ростовский государственный медицинский университет» Минздрава России,
ГУЗ Ростовской области «Патологоанатомическое бюро»; Ростов-на-Дону, РФ

Проведена оценка эффективности использования обогащенной тромбоцитами аутоплазмы (ОТП) в лечении остеоартроза. В проспективное исследование включено 120 человек (83 женщины, 37 мужчин, средний возраст $52,8 \pm 4,5$ года) с остеоартрозом коленных суставов II–IV стадии по классификации Kellgren — Lawrence, установленным клинкорентгенологически. Пациентам основной группы ($n=60$) был проведен курс внутрисуставных инъекций ОТП (3 инъекции с интервалом 1–2 нед). В контрольной группе ($n=60$) пациенты получали курсами нестероидные противовоспалительные средства (НПВС), а также периодически по показаниям инъекции глюкокортикостероидов. Результаты оценивали по вербальной шкале эффективности лечения, шкале Лекена, визуально-аналоговой шкале боли. Срок наблюдения составил 6 мес. Применение ОТП позволило уменьшить выраженность болевого синдрома, улучшить функцию коленного сустава в отсутствие нежелательных явлений. Доля пациентов, отметивших эффективность лечения по прошествии 6 мес, в основной группе оказалась на 31% больше, чем в контрольной. Полученные данные позволяют рекомендовать использование ОТП в лечении остеоартроза коленных суставов как альтернативу НПВС, особенно при наличии противопоказаний к последним.

Ключевые слова: остеоартроз, коленный сустав, консервативное лечение, обогащенная тромбоцитами плазма.

Use of Platelet-Rich Autoplasma in Complex Therapy of Knee Osteoarthritis

A.I. Gorbatenko, N.O. Kostyanaya

Rostov State Medical University, "Pathoanatomical bureau", Rostov-on-Don, Russia

Efficacy of platelet-rich autoplasma (PRA) in treatment of osteoarthritis was evaluated. Prospective study included 120 patients (83 females, 37 males, mean age 52.8 ± 4.5 years) with clinical and roentgenologic diagnosis of II-IV stage osteoarthritis by Kellgren-Lawrence classification. The patients from the main group ($n=60$) were on courses of PRA intraarticular injections (3 injections with 1-2 weeks interval). In the control group the patients received nonsteroidal anti-inflammatory drugs (NSAIDs) and periodically injections of glucocorticoids when indicated. Results were assessed by the verbal efficacy scale, Lequesne index and the pain visual analog scale. Follow up period made up 6 months. Use of PRA enabled to eliminate pain syndrome and improve knee joint function without adverse effects. In 6 months the number of patients who noted the efficacy of treatment was 31% higher in the main group than in the control one. The obtained results allow recommending PRA use for knee osteoarthritis treatment as an alternative to NSAIDs especially in contraindications to the latter.

Key words: osteoarthritis, knee joint, conservative treatment, platelet-rich plasma.

Введение. Остеоартроз — хроническое прогрессирующее заболевание синовиальных суставов с поражением, прежде всего, гиалинового хряща и субхондральной кости в результате взаимодействия сложного комплекса биомеханических, биохимических и/или генетических факторов [1]. Прогрессирование заболевания приводит к потере хряща и сопутствующему поражению других компонентов сустава (синовиальная оболочка, связки) и является одной из основных причин преждевременной потери трудоспособности и инвалидности у лиц молодого возраста [2], а также хронического болевого синдрома, снижающего качество жизни лиц пожилого и старческого возраста [3].

Остеоартроз лидирует по распространенности среди других ревматических болезней. В по-

следние годы наблюдается отчетливая тенденция к увеличению частоты остеоартроза в популяции, что во многом связано с увеличением продолжительности жизни населения [1] и числа людей, активно занимающихся спортом [4]. «Золотым стандартом» лечения остеоартроза коленных суставов на настоящий момент является базовая схема, предложенная на заседании ESCEO [5], в которую входят анальгетики, нестероидные противовоспалительные средства (НПВС), глюкокортикостероиды, хондропротекторы и корректоры метаболизма хрящевой ткани или симптоматические препараты замедленного действия (SYSADOA), препараты гиалуроновой кислоты и в конечном итоге — эндопротезирование. Однако НПВС, анальгетики, глюкокортикостероиды, которые применяются в

основном для купирования болевого синдрома, оказывают побочное действие на различные органы и системы, особенно при длительном применении. В связи с этим поиск новых, безопасных методов лечения остеоартроза коленных суставов является актуальной задачей. Одним из таких способов является применение обогащенной тромбоцитами аутоплазмы (ОТП) [6]. Использование регенеративных возможностей ОТП в лечении травматических дефектов и дегенеративно-дистрофических изменений суставного хряща представляет особый интерес, так как гиалиновый хрящ характеризуется крайне низкой способностью к спонтанной регенерации [7]. Обогащенная тромбоцитами аутоплазма является наиболее доступным, простым и недорогим источником факторов роста [8, 9]. В последнее время был опубликован ряд работ по оценке эффективности применения ОТП по сравнению с вискоасплементарной терапией [10–12], с инъекциями глюкокортикостероидов [13]. Несмотря на возрастающую популярность данного метода и большое число положительных отзывов, до сих пор нет единого подхода и выработанной методики применения ОТП для лечения остеоартроза коленных суставов.

Цель исследования: оценить эффективность применения ОТП в комплексной терапии остеоартроза коленных суставов и сравнить ее с эффективностью терапии НПВС.

ПАЦИЕНТЫ И МЕТОДЫ

На базе клиники РостГМУ проведено проспективное исследование, в котором приняли участие 120 человек (83 женщины, 37 мужчин, средний возраст $52,8 \pm 4,5$ года, средний индекс массы тела $30,22 \pm 1,4$) с остеоартрозом коленных суставов II–III, III и III–IV стадии по классификации Kellgren—Lawrence, установленным клинико-рентгенологически. Критерием исключения из исследования был диагноз «ревматоидный остеоартроз», подтвержденный рентгенологическими и биохимическими данными.

Пациенты были отобраны случайным образом и разделены на две группы в зависимости от получаемого лечения (табл. 1). Группы были сопоставимы по возрасту, ИМТ, соотношению мужчин и женщин, и количеству пациентов, страдающих односторонним и двусторонним поражением коленных суставов.

В обеих группах комплексное лечение остеоартроза коленных суставов проводилось согласно рекомендациям ESCO [5], однако в основной группе пациенты не принимали НПВС и глюкокортикостероидные препараты как минимум за 1 мес до начала и в течение всего исследования. В контрольной группе пациенты получали курсами НПВС (в основном препараты амелотекс, вольтарен, найз), а также периодически по показаниям — инъекции глюкокортикостероидных препаратов (кеналог-40, дипроспан) на протяжении всего периода исследования.

Пациенты основной группы получали внутрисуставные инъекции ОТП. Приготовление и введение ОТП в коленный сустав пациента осуществляли в процедурном кабинете. Проводили забор 13–14 мл цельной крови из локтевой вены пациента с помощью 20 мл шприца. Затем цельную аутокровь сливали в герметично закрывающийся стерильный пластиковый контейнер YCELLBIO, добавляли 1,5 мл 5% раствор цитрата натрия и помещали в центрифугу с соответствующим противовесом. Первое центрифугирование проводили в течение 4 мин со скоростью 3600 об/мин, второе — со скоростью 3400 об/мин еще 4 мин. Плазму извлекали из контейнера с помощью шприца. Активацию ОТП препаратами кальция мы посчитали излишней, рассчитывая на естественный процесс эндогенной активации, который приводит к более пролонгированному эффекту регенерации [14]. Полученную взвесь вводили в полость коленного сустава при помощи 5 мл шприца с иглой 22G. Инъекции проводили 3-кратно с интервалом 1–2 нед.

Мы предполагали, что применение внутрисуставных инъекций ОТП повысит эффективность терапии остеоартроза коленных суставов за счет снижения выраженности болевого синдрома, повышения функциональных показателей, улучшения качества жизни пациентов. В связи с этим в работе использовали 4-балльную шкалу вербальной оценки эффективности лечения, визуально-аналоговую шкалу боли (ВАШ) и индекс тяжести гонартроза (шкала Лекена). Также регистрировали нежелательные явления, возникавшие в процессе лечения.

В обеих группах эффект лечения оценивали проспективно непосредственно перед началом лечения, через 1, 3 сут, 1, 3, 6 и 9 нед, 3, 4, 5 и 6 мес после лечения.

Все пациенты подписывали информированное согласие, в котором подробно объяснялась сущность процедуры, возможные риски и последствия лечения при использовании ОТП. Больные давали согласие на неприменение других видов лечения без согласования с врачом на протяжении 6 мес.

Для статистической обработки результатов исследования применяли электронные таблицы Excel 7.00, пакет статистических программ Statistica 6.0. Вычисляли средние, ошибку среднего, различия по

Табл. 1. Характеристика пациентов основной и контрольной группы

Характеристика	Основная группа	Контрольная группа
Возраст, годы	49,8±5,2 (16–79)	52,9±4,5 (22–80)*
Пол, м/ж	19/41	18/42
ИМТ	27,8±1,4 (18,22–42,24)	30,1±1,4*
Одностороннее поражение	50	46
Двустороннее поражение	10	14

* $p < 0,05$.

t-критерию Стьюдента. Статистически значимыми считали различия при $p < 0,05$.

РЕЗУЛЬТАТЫ

Полный курс лечения и наблюдения в основной группе прошли 50 (83%) человек, в контрольной — 54 (90%), 10 и 6 пациентов соответственно выбыли на различных сроках исследования по

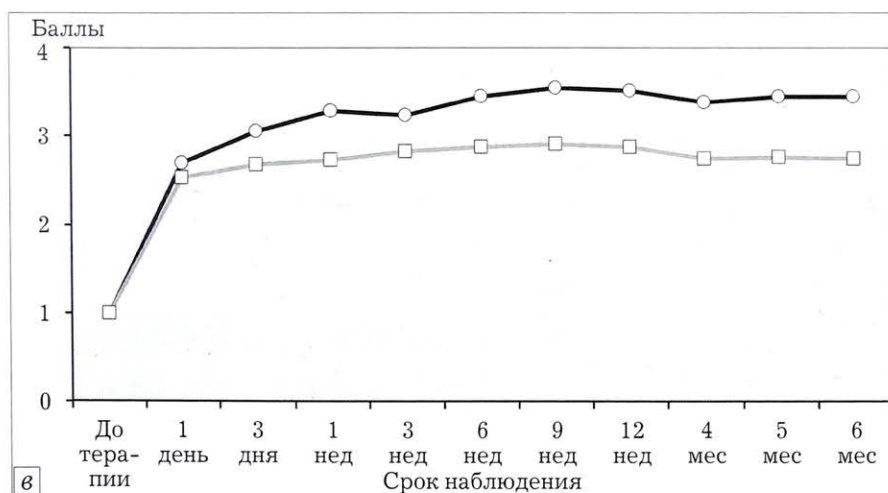
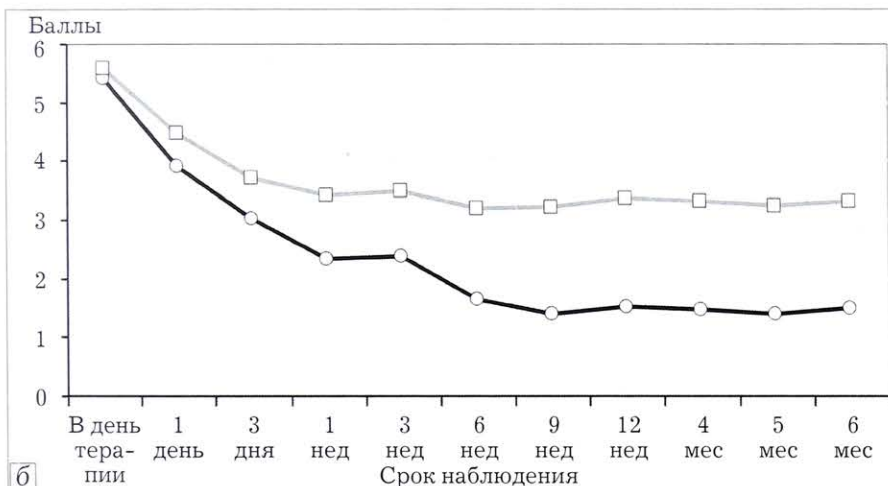
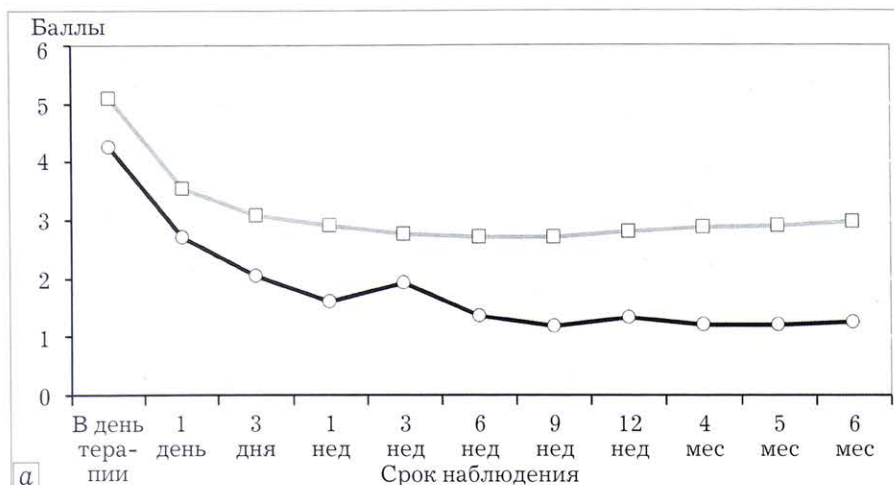
причинам, не связанным непосредственно с протоколом лечения.

Средний показатель индекса боли ВАШ до начала лечения в основной группе составил $4,25 \pm 0,56$ балла, в контрольной — $5,08 \pm 0,64$ балла (см. рисунок, а). Через 1 нед после начала лечения в основной группе индекс боли снизился до $1,6 \pm 0,5$ балла, в контрольной — до $2,91 \pm 0,65$ балла. К 3-му месяцу от начала лечения в основной группе наблюдалось снижение среднего показателя до $1,33 \pm 0,45$ балла, в контрольной — до $2,8 \pm 0,67$ балла. Через 6 мес в основной группе показатель составил $1,26 \pm 0,5$ балла, т. е. снизился на 70%, в контрольной — $2,97 \pm 0,69$ балла (снижение на 42%).

Полное исчезновение боли через 6 мес после начала лечения в основной группе отметили 52% пациентов, в контрольной — 19%, на отсутствие динамики болевых ощущений по прошествии 6 мес указали 12 и 15% пациентов соответственно.

Средний показатель индекса Лекена на начала лечения у пациентов основной группы составил $5,43 \pm 0,85$ балла, в контрольной — $5,57 \pm 0,91$ балла (см. рисунок, б). Через 1 нед после начала лечения в основной группе данный показатель снизился до 2,3 балла, в то время как в контрольной — до 3,42 балла. К 3-му месяцу средний показатель снизился до минимума, составив $1,52 \pm 0,47$ и $3,38 \pm 0,8$ балла в основной и контрольной группе соответственно. Через 6 мес пациенты обеих групп отмечали снижение дискомфорта при разных видах физической активности. В целом в основной группе исследуемый показатель снизился на 3,93 (с $5,43 \pm 0,85$ до $1,5 \pm 0,5$) балла, в контрольной — на 2,26 (с $5,57 \pm 0,91$ до $3,31 \pm 0,8$) балла (при сравнении групп $p < 0,05$).

Общая оценка степени удовлетворенности пациента результатом лечения осуществлялась пациентом и врачом по 4-балльной вербальной шкале оценки эффективности лечения. Согласно данной шкале 1 балл — отсутствие эффекта (улучшения нет, состояние такое же, как и до терапии), 2 балла —



Динамика показателей (в баллах) интенсивности боли по ВАШ (а), тяжести гонартроза по шкале Лекена (б) и эффективности лечения по вербальной шкале эффективности лечения (в) у пациентов основной и контрольной групп в течение 6-месячного наблюдения.

—●— основная группа, —□— контрольная группа.

слабый эффект (есть незначительное улучшение), 3 балла — удовлетворительный эффект (значительное улучшение состояния, но меньше ожидаемого), 4 балла — хороший эффект (состояние пациента улучшилось в пределах или более ожидаемого).

Средний показатель эффективности лечения до начала лечения как в основной, так и в контрольной группе составил 1 балл (см. рисунок, в). На следующий день после начала лечения в основной группе этот показатель в среднем вырос до $2,72 \pm 0,26$ балла, в контрольной — до $2,52 \pm 0,3$ балла. В течение всего периода наблюдения значение индекса в группах находилось примерно на одном уровне (см. рисунок, в). К концу срока наблюдения констатировали повышение оценки эффективности лечения в основной группе на 2,45 балла (от 1 до $3,45 \pm 0,21$) от исходной, в контрольной — на 1,75 балла (от 1 до $2,75 \pm 0,29$).

Нежелательные явления. Более трети (38%) пациентов к вечеру первых суток после введения ОТП отметили усиление боли (от 1 до 10 см по ВАШ). Однако уже на следующий день после введения 14 пациентов указали на значимое уменьшение выраженности болевого синдрома.

В контрольной группе регистрировали нежелательные явления со стороны желудочно-кишечного тракта (16 (27%) пациентов), причем в 4 (7%) наблюдениях потребовалась замена или полная отмена препарата.

ОБСУЖДЕНИЕ

Интраартикулярное введение ОТП с целью улучшения регенерации поврежденного гиалинового хряща при лечении пациентов с дегенеративными заболеваниями коленного сустава является современной, эффективной и перспективной методикой, активно используемой как в зарубежной, так и в отечественной медицине. Многие исследователи отмечают эффективность применения ОТП для купирования болевого синдрома уже на ранних этапах консервативного лечения патологии коленных суставах.

Д.А. Маланин и соавт. [9], проанализировав результаты лечения 81 пациента с гонартрозом, показали, что вводимая в сустав ОТП оказывала обезболивающее действие, что подтверждала оценка по ВАШ, причем у пациентов с III стадией гонартроза уменьшение выраженности болевого синдрома происходило путем кумуляции от первой инъекции к последней с максимальной положительной динамикой уже после первого введения. Субъективное ощущение обезболивания в группе ОТП к моменту завершения исследования изменилось на 4 балла против 2 баллов у пациентов, принимавших препараты из группы НПВС [9].

Е. Коп и соавт. [11] в проспективном рандомизированном исследовании оценили результаты лечения 150 пациентов с гонартрозом путем трехкратного внутрисуставного введения ОТП в течение 3 нед. Высокая эффективность плазмы в отношении уменьшения выраженности боли и улучшения

функции сустава в сроки до 6 мес была отмечена у пациентов с начальными стадиями гонартроза.

В работе [15] показатели выраженности боли и шкалы WOMAC у 52 пациентов с поражением коленных и тазобедренных суставов на первом и третьем месяце лечения снижались в обеих группах, хотя в группе с применением ОТП снижение показателей было более выраженным. И через 6 мес в основной группе пациентов показатели продолжали так же интенсивно снижаться, тогда как в контрольной группе практически не изменялись. Такая динамика показателей свидетельствует о том, что ОТП обладает пролонгированным эффектом и способна усиливать эффект от проведения стандартной терапии.

G. Görmeli и соавт. [10] отметили значительное облегчение болевого синдрома у пациентов, получавших 3-кратные инъекции ОТП, по сравнению с пациентами, которым однократно была введена аутоплазма или гиалуроновая кислота.

Необходимо отметить, что многие пациенты в нашем исследовании после 1-й инъекции ОТП отмечали усиление боли и дискомфорта к вечеру того же дня. Аналогичный эффект после введения ОТП наблюдали и другие исследователи [9, 11]. Однако на следующие сутки отмечено значимое улучшение состояния и снижение выраженности боли в среднем с 4,25 до 2,7 балла, т. е. на 36% ($p < 0,05$). Это свидетельствует о том, что инъекции ОТП обладают довольно быстрым обезболивающим эффектом, который проявляется через сутки после начала лечения.

В нашем исследовании наилучший показатель ВАШ был получен по прошествии 9 нед от начала лечения с применением ОТП, что совпадает с наблюдениями других исследователей [9, 16]. Средний показатель по группе составил $1,18 \pm 0,42$ балла, что свидетельствует о значительном снижении болевого синдрома (более чем на 50%) по сравнению с состоянием пациентов до начала лечения. Наилучший результат в контрольной группе был отмечен через 6 нед после начала лечения и соответствовал $2,71 \pm 0,7$ балла, при том, что до начала лечения средний балл был равен $5,08 \pm 1,1$.

В рандомизированном контролируемом исследовании с участием 78 пациентов с гонартрозом не установлено достоверных различий в функциональных результатах после одной или двух внутрисуставных инъекций ОТП. Однако в обеих клинических группах результаты лечения были лучше, чем в группе с плацебо, но постепенно ухудшались в течение 6 мес [17].

По наблюдениям Д.А. Маланина и соавт. [9] динамика показателей по шкале Лекена за весь период наблюдения в значительной степени приближалась к таковой по ВАШ, поскольку основным критерием оценки в обеих шкалах является болевой синдром. Тем не менее уменьшение индекса тяжести гонартроза с 14 до 8 баллов свидетельствовало и о некотором улучшении функциональных возможностей коленного сустава.

Тенденция к снижению индекса Лекена сохранялась от первой до третьей инъекции включительно, т.е. на протяжении 9 нед, что подчеркивало зависимость достигаемого эффекта от кратности введения ОТП.

Л.Ю. Широкова и соавт. [18] вводили ОТП в коленные суставы 83 женщинам в возрасте от 42 до 70 лет 2 раза в неделю в течение 3 нед и наблюдали за результатами в течение 3 мес. Авторы пришли к заключению о том, что выраженная положительная динамика характеризует функциональное состояние коленных суставов у лиц с начальными проявлениями остеоартроза только в течение 1 мес наблюдения. У пациенток с тяжелым гонартрозом, осложненным синовитом, лечение ОТП оказалось неэффективным.

По нашим данным, при оценке изменения функционального состояния коленных суставов в основной группе наилучший результат отмечен через 9 нед после первой инъекции, в контрольной группе он был достигнут несколько раньше — через 6 нед после начала лечения, однако снижение индекса Лекена было менее выраженным. Что касается полного восстановления функциональной активности сустава по результатам 6-месячного наблюдения, то его отметили 23 (46%) пациентов основной группы и лишь 11 (20%) — контрольной.

Оценке удовлетворенности пациента уделяется мало внимания, однако в работе [9] показана высокая степень удовлетворенности лечением с использованием внутрисуставного введения ОТП даже у пациентов с терминальными стадиями гонартроза. Количество респондентов, указавших на хороший и удовлетворительный результаты лечения ОТП, оказалось почти в 7 раз больше, чем в группе сравнения.

В нашем исследовании наибольшую удовлетворенность результатами лечения ОТП пациенты отметили через 9 нед после начала лечения. Средний показатель удовлетворенности вырос от 1 балла перед началом лечения до $3,55 \pm 0,17$ балла к концу наблюдения. В контрольной группе наибольший средний показатель удовлетворенности результатами лечения также был отмечен через 9 нед после начала лечения и составил $2,9 \pm 0,27$ балла. При оценке удовлетворенности пациентов лечением в основной группе наблюдалось значительное, почти в 2 раза, преобладание числа довольных пациентов по сравнению с контрольной группой (табл. 2). При этом средние показатели интенсивности болевого синдрома и функциональной активности в контрольной и основной

Табл. 2. Распределение пациентов в зависимости от оценки эффективности лечения по вербальной шкале эффективности через 6 мес после начала лечения

Оценка	Основная группа	Контрольная группа
1 балл	4 (8%)	6 (11%)
2 балла	3 (6%)	18 (33%)
3 балла	10 (20%)	11 (8%)
4 балла	33 (66%)	19 (36%)

группе на одних и тех же временных интервалах отличались незначительно. Вероятно, в данном случае большую роль сыграл психологический фактор нового, еще неиспробованного, но уже знаменитого способа лечения. Большинство пациентов основной группы изначально были настроены положительно, интересовались механизмом действия ОТП, с готовностью отвечали на вопросы при мониторинге состояния. В контрольной группе большинство пациентов относилось к процессу лечения скептически, так как многие уже не раз получали курсовое лечение НПВС без явного эффекта.

Недостатком данного исследования является отсутствие слепого отбора, плацебо-контролируемой группы пациентов, отсутствие учета влияния разной степени остеоартроза у пациентов обеих групп, а также короткий период наблюдения.

Заключение. Применение ОТП для лечения остеоартроза коленных суставов II–III, III, III–IV стадии позволило снизить интенсивность болевого синдрома более чем вдвое за 6 мес, улучшить функцию сустава и существенно повысить эффективность лечения. Настоящее одноцентровое проспективное рандомизированное контролируемое исследование имеет уровень доказательности 2б. Результаты данного исследования позволяют рекомендовать использование ОТП в лечении остеоартроза коленных суставов как альтернативу НПВС, особенно при наличии противопоказаний к последним. Применение ОТП в лечении заболеваний коленных суставов дегенеративного характера является перспективным направлением и требует дальнейшего всестороннего изучения.

ЛИТЕРАТУРА [REFERENCES]

1. Бадюкин В.В. Современные аспекты патогенетической терапии остеоартроза. Медицинский совет. 2013; 12: 77–83 [Badokin V.V. Modern aspects of the pathogenetic therapy of osteoarthritis. Meditsinskiy совет. 2013; 12: 77–83 (in Russian)].
2. Алексеева Л.И., Верткин А.Л., Иванов В.С. Остеоартроз в практике врача-терапевта. Русский медицинский журнал. 2008; 16 (7): 476–80 [Vertkin A.L., Alekseeva L.I., Naumov A.V., Ivanov V.S., Shamuilova M.M., Mendel' O.I. Osteoarthritis in practice of the physician. Russkiy meditsinskiy zhurnal. 2008; 16 (7): 476–80 (in Russian)].
3. Алексеева Л.И. Современные представления о диагностике и лечении остеоартроза. Русский медицинский журнал. Ревматология. 2000; 9: 81–8 [Alekseeva L.I. Modern conceptions on osteoarthritis diagnosis and treatment. Russkiy meditsinskiy zhurnal. Revmatologiya. 2009; 9: (7): 81–8 (in Russian)].
4. Holt H.L., Katz J.N., Reichmann W.M., Gerlovin H., Wright E.A., Hunter D.J. et al. Forecasting the burden of advanced knee osteoarthritis over a 10-year period in a cohort of 60–64 year-old US adults. Osteoarthritis Cartilage. 2011; 19 (1): 44–50.
5. Bruyere O., Cooper C., Pelletier J.P. An algorithm recommendation for the management of knee osteoarthritis in Europe and internationally: A report from a task force of the European Society for Clinical and Economic Aspects of Osteoporosis and Osteoarthritis (ESCEO). Semin. Arthritis Rheum. 2014; 44 (3): 253–63.

6. Миронов С.П., Очкурченко А.А., Кесян Г.А., Савельев С.Н., Аркадьев А.А., Збараг Н.Н. Эффективность применения аутологичных факторов роста при повреждении и заболеваниях костно-мышечной системы. Вестник травматологии и ортопедии им. Н.Н. Приорова. 2014; 1: 86–93 [Mironov S.P., Ochkurenko A.A., Kesyan G.A., Savel'ev S.N., Arkad'ev A.A., Zbarag N.N. Efficacy of autologous growth factors application in musculo-skeletal system injuries and diseases. Vestnik travmatologii i ortopedii im. N.N. Priorov. 2014; 1: 86-93 (in Russian)].
7. Haleem A.M., Singergy A.A., Sabry D., Atta H.M., Rashed L.A., Chu C.R. et al. The Clinical use of human culture-expanded autologous bone marrow mesenchymal stem cells transplanted on platelet-rich fibrin glue in the treatment of articular cartilage defects: A pilot study and preliminary results. Cartilage. 2010; 1 (4): 253–61.
8. Castricini R., Longo U.G., De Benedetto M. Platelet-rich plasma augmentation for arthroscopic rotator cuff repair. A randomized controlled trial. Am. J. Sports Med. 2011; 39: 258–65.
9. Маланин Д.А., Новочадов В.В., Демкин С.А., Демещенко М.В., Данилов Д.И. Обогащенная тромбоцитами аутологичная плазма в лечении пациентов с гонартрозом 3 стадии. Травматология и ортопедия России. 2014; 3 (73): 57–65 [Malanin D.A., Novochadov V.V., Dyomkin S.A., Demeshchenko M.V., Danilov D.I. Autologous platelet-rich plasma in the treatment of patients with knee arthritis iii stage. Travmatologiya i ortopediya Rossii. 2014; 3 (73): 57-65 (in Russian)].
10. Görmeli G., Görmeli C.A., Ataoglu B., Çolak C., Aslantürk O., Ertem K. Multiple PRP injections are more effective than single injections and hyaluronic acid in knees with earlyosteoarthritis: a randomized, double-blind, placebo-controlled trial. Knee Surg. Sports. Traumatol. Arthrosc. 2015; 2: 1–8.
11. Filardo G., Di Matteo B., Di Martino A., Merli M.L., Cenacchi A., Fornasari P., Maccacci M., Kon E. Platelet-rich plasma intra-articular knee injections show no superiority versus viscosupplementation: A randomized controlled trial. Am. J. Sports Med. 2015; 43 (7): 1575–82.
12. Khoshbin A., Leroux T., Wasserstein D., Marks P., Theodoropoulos J., Ogilvie-Harris D., Gandhi R., Takhar K., Lum G., Cahal J. The efficacy of platelet-rich plasma in the treatment of symptomatic knee osteoarthritis: a systematic review with quantitative synthesis. Arthroscopy. 2013; 29 (12): 2037–48.
13. Forogh B., Mianehsaz E., Shoae S., Ahadi T., Raissi G.R., Sajadi S. Effect of single injection of Platelet-rich plasma in comparison with corticosteroid on knee osteoarthritis: a double-blind randomized clinical trial. J. Sports Med. Phys. Fitness. 2015; 14 [Epub ahead of print].
14. Dettlerline A.J., Goldberg S., Bach B.R. Jr, Cole B.J. Treatment options for articular cartilage defects of the knee. Orthop. Nurs. 2005; 24: 361.
15. Емелин А.Л., Ахтямов И.Ф. Клиническая эффективность тромбоцитарной аутоплазмы при лечении остеоартрозов. Вестник современной клинической медицины. 2013; 6 (1): 26–9 [Emelin A.L., Akhtyamov I.F. Clinical efficacy platelet-rich autoplasm in treatment of osteoporosis. Vestnik sovremennoy klinicheskoy meditsiny. 2013; 6 (1): 26-9 (in Russian)].
16. Campbell K.A., Saltzman B.M., Mascarenhas R., Kha-ir M.M., Verma N.N., Bach B.R.Jr, Cole B.J. Does intra-articular Platelet-Rich Plasma injection provide clinically superior outcomes compared with other therapies in the treatment of knee osteoarthritis? A systematic review of overlapping meta-analyses. Arthroscopy. 2015; 31 (11): 2213–21.
17. Patel S., Dhillon M.S., Aggarwal S., Marwaha N., Jain A. Treatment with platelet-rich plasma is more effective than placebo for knee osteoarthritis: a prospective, double-blind, randomized trial. Am. J. Sports Med. 2013; 41: 356–64.
18. Широкова Л.Ю., Носков С.М., Бахтиярова Т.И., Снегирева А.В., Носкова Т.С. Локальная терапия гонартроза аутологичной, обогащенной тромбоцитами плазмой. Современные технологии в медицине. 2012; 1: 97–100 [Shirokova L.Yu., Noskov S.M., Bakhtiarova T.I., Snegiryova A.V., Noskova T.S. Local (in therapy of gonarthrosis with platelet-rich autoplasm. Sovremennye tekhnologii v meditsine. 2012; 1: 97-100 (in Russian)].

Сведения об авторах: Горбатенко А.И. — канд. мед. наук, доцент кафедры травматологии и ортопедии; Костяная Н.О. — биолог лаборатории молекулярной генетики ГУЗ РОПАБ.
Для контактов: Горбатенко Андрей Иванович. 344022, Ростов-на-Дону, пер. Нахичеванский, д. 29., Тел.: +7 (918) 556-24-41. E-mail: gorbatenkophmd@gmail.com.

ВНИМАНИЮ АВТОРОВ!

При направлении статей в редакцию просим обращать особое внимание на правильность представления материала.

План построения **оригинальных статей** должен быть следующим: резюме, ключевые слова, краткое введение, отражающее состояние вопроса к моменту написания статьи и задачи настоящего исследования, материалы и методы, результаты и обсуждение, выводы по пунктам или заключение, список цитированной литературы.

Методика исследований должна быть описана очень четко, так чтобы ее легко можно было воспроизвести.

При представлении в печать экспериментальных работ следует руководствоваться «Правилами проведения работ с использованием экспериментальных животных». Помимо вида, пола и количества использованных животных, авторы обязательно должны указываться применявшиеся при проведении болезненных процедур методы обезболивания и методы умерщвления животных.

Изложение статьи должно быть ясным, сжатым, без длинных исторических введений и повторений. Предпочтение следует отдавать новым и проверенным фактам, результатам длительных исследований, важных для решения практических вопросов.

Следует указывать, являются ли приводимые числовые значения первичными или производными, приводить пределы точности, надежности, интервалы достоверности.

АРТРОСКОПИЯ В ЛЕЧЕНИИ ОСЛОЖНЕНИЙ ЭНДОПРОТЕЗИРОВАНИЯ КОЛЕННОГО СУСТАВА

А.В. Алабут, В.Д. Сикилинда, Д.О. Кубасов

ГБОУ ВПО «Ростовский государственный медицинский университет» Минздрава России, Ростов-на-Дону, РФ

Представлены результаты артроскопии протезированного сустава, выполненной у 16 пациентов с осложнениями после тотального эндопротезирования коленного сустава. Причинами жалоб были нестабильность эндопротеза (1), перелом шарнира связанного эндопротеза (1), артрофиброз (2), рецидивирующий гемартроз с мальформацией сосудов синовиальной оболочки (2), реактивный асептический артрит (4), стойкий медиальный болевой синдром в связи с нейропатией поднадколенниковой ветви подкожного бедренного нерва (6). Артроскопия после эндопротезирования коленного сустава позволяет с высокой точностью диагностировать патологию коленного сустава, избежать ревизионной артротомии, снизить травматичность вмешательства, затраты на лечение, улучшить функциональные результаты, повысить качество жизни больных.

Ключевые слова: эндопротезирование коленного сустава, артроскопия, осложнения эндопротезирования, болевой синдром.

Arthroscopy in Treatment of Knee Arthroplasty Complications

A.V. Alabut, V.D. Sikilinda, D.O. Kubasov

Rostov State Medical University, Rostov-on-Don, Russia

Results of the operated joint arthroscopy were presented for 16 patients with complications after knee arthroplasty. The reasons for arthroscopic intervention were: implant instability – 1 case, breaking of implant hinge – 1 case, arthrofibrosis – 2 cases, recurrent hemarthrosis with synovial membrane vessels malformation – 2 cases, reactive aseptic necrosis – 4 cases and resistant medial pain syndrome resulting from neuropathy of the infrapatellar branch of subcutaneous femoral nerve – 6 cases. Arthroscopy after knee arthroplasty enables with high accuracy to diagnose knee joint pathology, to avoid revision arthrotomy, to minimize intraoperative trauma, to improve functional results and patient's quality of life as well as to reduce the cost of treatment.

Key words: knee arthroplasty, arthroscopy, postarthroplasty complications, pain syndrome.

Введение. На сегодняшний день в эндопротезировании выделяют четыре наиболее значимые проблемы: вывихи головки тотального эндопротеза тазобедренного сустава, перипротезную инфекцию, низкую удовлетворенность пациентов результатами эндопротезирования коленного сустава и неудачи инноваций [1]. Несмотря на успехи эндопротезирования коленного сустава, по-прежнему велико количество осложнений и неудовлетворительных исходов — 3,3–13,2%, частота развития инфекции при первичном эндопротезировании коленного сустава варьирует от 0,5 до 3,5%, а при повторных операциях достигает 3,2–5,6% [2, 3]. Параартикулярная боль, асептическая нестабильность, контрактуры встречаются в 3–12% случаев [4]. По данным объединенных национальных регистров эндопротезирования коленного сустава, до 18,2% пациентов неудовлетворены результатом операции, как правило, из-за боли [5]. У 13,1% больных доминируют жалобы на необъяснимые боли в коленном суставе в течение первого года после операции [6]. У некоторых пациентов (1–12%) боль в коленном суставе после эндопротезирования сопровождается тугоподвижностью [7, 8].

В подавляющем большинстве случаев при лечении осложнений эндопротезирования коленного

сустава прибегают к ревизионному эндопротезированию, которое является более травматичным, дорогостоящим, имеет большее количество осложнений, чем первичное эндопротезирование, и не всегда приносит хорошие результаты [9]. Средняя стоимость имплантатов, используемых при ревизионном эндопротезировании, увеличивается на 18–24% [10], время выполнения ревизионного вмешательства — в среднем на 41% в сравнении с первичной операцией [11]. Общая стоимость лечения пациента с асептической нестабильностью имплантата возрастает на 24–100%, а при инфекционных осложнениях — в 3,1 раза [12]. Только у 17% больных с необъяснимой болью после эндопротезирования ревизионное эндопротезирование коленного сустава приносит хорошие результаты [13].

Несмотря на актуальность проблемы, возможности инструментальной диагностики для оценки состояния протезированного коленного сустава ограничены. Наиболее информативным методом является рентгенография, однако она не позволяет достоверно исключить нестабильность компонентов эндопротеза, особенно на ранних стадиях, не дает ответы на все вопросы, возникающие при обследовании данной категории больных. Томография (компьютерная и магнитно-резонанс-

ная) для оценки коленного сустава после эндопротезирования не нашла широкого применения из-за наличия «наводки» в области металлоконструкции. Ультразвуковое исследование также не выявило преимуществ ввиду низкой информативности [4]. Таким образом, врач при определении причин осложнений, возникающих после операции тотального эндопротезирования, может полагаться только на методы физикального исследования, данные рентгенографии, что не всегда бывает достаточно при работе с данной группой пациентов.

Цель исследования: оценить возможности артроскопии в диагностике и лечении осложнений тотального эндопротезирования коленного сустава.

ПАЦИЕНТЫ И МЕТОДЫ

Артроскопия выполнена 16 (3,04%) из 527 пациентов, перенесших эндопротезирование коленного сустава в период с 2003 по 2015 г. Показаниями к артроскопии были:

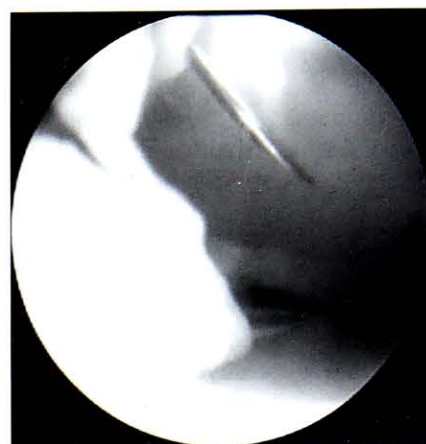
- жалобы на стойкий необъяснимый болевой синдром в протезированном коленном суставе в течение первого года после эндопротезирования без признаков асептической нестабильности и инфекции;
- наличие у больного рецидивирующего гемартроза после эндопротезирования;
- хронический синовит после эндопротезирования коленного сустава с неэффективной консервативной терапией нестероидными противовоспалительными средствами и отсутствием роста микрофлоры в пунктате из коленного сустава;
- подозрение на асептическую нестабильность эндопротеза при отсутствии четких рентгенологических признаков расшатывания.

Артроскопию протезированного коленного сустава мы выполняем с 2011 г. (св. регистр. №2015113878). Артроскопия осуществляется с использованием видеоартроскопической стойки, имеющей артропомпу, артрошейвер, артроскопическую оптику с углом обзора 30°. Вмешательство проводится в жидкостной среде на стандартных для коленного сустава режимах работы артропомпы. При артроскопии коленного сустава после операции тотального эндопротезирования важно понимать, что анатомия коленного сустава значительно изменена в сравнении с неоперированным суставом. Выполняем артроскопический порт, расположенный на 15 мм выше уровня резекции большеберцовой кости по наружному краю собственной связки надколенника, что примерно соответствует верхнему краю полиэтиленового вкладыша (рис. 1).

Передний верхнемедиальный инструментальный порт выполняем после пробного прокалывания суставной капсулы инъекционной иглой, он должен соответствовать верхнему краю полиэтиленового вкладыша эндопротеза по медиальному краю собственной связки надколенника.

Проводим диагностическую артроскопию, в ходе которой осматриваем переднюю камеру коленного сустава, медиальную фасетку полиэтиленового вкладыша, медиальный заворот колен-

Рис. 1. Выполнение переднего верхнемедиального инструментального порта после пробного прокалывания суставной капсулы инъекционной иглой.



ного сустава, верхний заворот коленного сустава, суставную поверхность надколенника, оцениваем баланс надколенника, осматриваем латеральный заворот коленного сустава, латеральную фасетку полиэтиленового вкладыша, межмышцелковую вырезку, «шип» полиэтиленового вкладыша, область контакта большеберцового компонента эндопротеза и большеберцовой кости. При помощи артроскопического крючка, тупого обтуратора артроскопической шахты оцениваем стабильность большеберцового и бедренного компонентов эндопротеза.

РЕЗУЛЬТАТЫ И ОБСУЖДЕНИЕ

При диагностической артроскопии коленного сустава мы выявляли следующие патологические изменения: явления синовита с древовидными разрастаниями синовиальной оболочки, иногда с явлениями гемосидероза; явления артрофиброза, ограничивающие объем движений коленного сустава, облитерирующие завороты коленного сустава; нарушение равновесия надколенника с развитием импинджмент-синдрома надколенника; явления нестабильности бедренного, большеберцового компонентов эндопротеза; ущемление гипертрофированной синовиальной оболочки между компонентами эндопротеза, что особенно наглядно видно при движениях в коленном суставе, ущемление рубцовой ткани в области межмышцелковой вырезки; сосудистую мальформацию синовиальной оболочки, перелом эндопротеза. В ходе каждой операции выполняли биопсию синовиальной оболочки из 5 различных областей сустава с гистологическим исследованием. При обнаружении патологических изменений коленного сустава артроскопия становилась лечебной.

Нестабильность эндопротеза правого коленного сустава была выявлена у пациентки 78 лет спустя 6 лет после эндопротезирования. В результате падения через 4 года после эндопротезирования пациентка получила закрытый чрезвертельный перелом правой бедренной кости. В связи с значительным смещением отломков больная получала консервативное лечение (скелетное вытяжение, гипсовая иммобилизация). После консолидации перелома через 4 мес после травмы пациентке

разрешили ходить с полной наружкой. Через 1,5 года постепенно нарастающий болевой синдром в правом коленном суставе стал нестерпимым. На контрольных рентгенограммах явных признаков нестабильности выявлено не было. Однако очевидным было нарушение оси конечности ввиду неправильно консолидированного чрезвертельного перелома бедренной кости, что обусловило неправильное распределение нагрузки на оперированный сустав. В ходе артроскопии была выявлена нестабильность тибиального компонента эндопротеза коленного сустава с мобильной платформой. При движениях в коленном суставе во время артроскопии определялись нарушение скольжения бедренного компонента и угловые смещения мобильной платформы (рис. 2). Благодаря мобильной платформе нестабильность эндопротеза развивалась отсроченно, так как отсутствие жестких связей в протезе нивелировало деформацию оси конечности при эксплуатации эндопротеза.

У 1 пациентки выявлен перелом шарнира связанного онкологического эндопротеза коленного сустава при его стабильности через 10 лет после операции (рис. 3). Перелом металлоконструкции был связан с постоянными значительными физическими нагрузками на полевых работах.

У 2 пациентов в полости коленного сустава были выявлены рубцы (артрофиброз) в сочетании с тугоподвижностью. Артроскопически выполнено иссечение рубцов из полости сустава. Релиз полости коленного сустава обеспечил увеличение амплитуды движения и, как следствие, уменьшение выраженности болевого синдрома и улучшение функции. Выявленное при артроскопии ущемление гипертрофированной синовиальной оболочки между компонентами эндопротеза или ущемление рубцовой ткани в области межмышечковой вырезки также устраняли артроскопически путем релиза, синовэктомии, иссечения рубцов, не прибегая к артротомии и ревизионному эндопротезированию (рис. 4). За счет этого достигали уменьшения болевого синдрома и улучшения функции протезированного сустава.

Двум пациентам артроскопия выполнена по поводу рецидивирующего гемартроза. У одного пациента через 6 мес после эндопротезирования на фоне постоянного приема антикоагулянтов по поводу фибрилляции предсердий развился спонтанный гемартроз. Повторяющиеся пункции коленного сустава с эвакуацией геморрагического отделяемого в течение 2 нед не приносили эффекта. При артроскопии у пациента выявлена сосудистая мальформация синовиальной оболочки, выполнена абляция источника кровотечения.

У второго пациента гемартроз был успешно купирован в раннем послеоперационном периоде, однако повторно развился через 2 мес после эндопротезирования. При триплексном сканировании вен, артерий голени справа в подколенной области под коленной артерией была выявлена больших размеров 4–5 см пульсирующая гематома, не имевшая четкой связи с подколенной артерией. Под местной анестезией пациенту была выполнена ангиография правой нижней конечности, по результатам которой выявлено образование размером 2х4 см, питающееся из медиальной коленной артерии. Выполнена суперселективная эмболизация ветви спиралью Джантурко. По данным контрольной ангиографии ветвь полностью эмболизирована, полость в подколенной области не контрастируется. Несмотря на то что источник кровотечения был устранен, у больного сохранялась напряженная гематома коленного сустава, служившая причиной выраженного болевого синдрома и фактором риска нагноения коленного сустава. Пункция коленного сустава толстой иглой оказалась неэффективной ввиду начавшейся организации сгустков. Пациенту была выполнена артроскопия правого коленного сустава. Операция технически осложнялась наличием организованной гематомы коленного сустава, резко затрудняющей артроскопический обзор. Из-за плотной консистенции гематомы удалять ее пришлось при помощи артрошейвера с мягкотканной фрезой. Фактически операция дренирования гематомы была проведена в объеме артролиза коленного сустава. Был получен полный объем движений

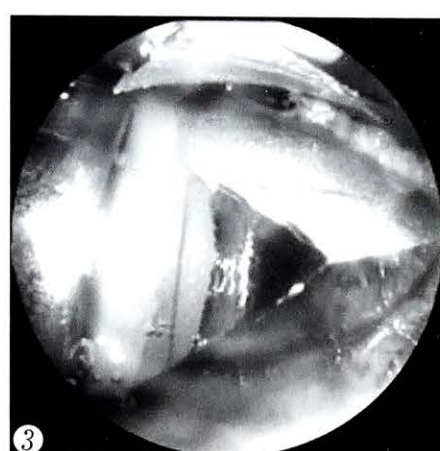
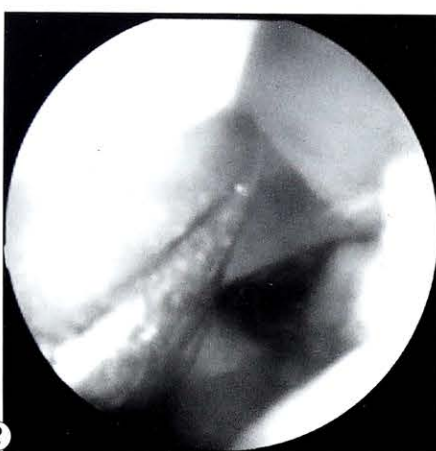
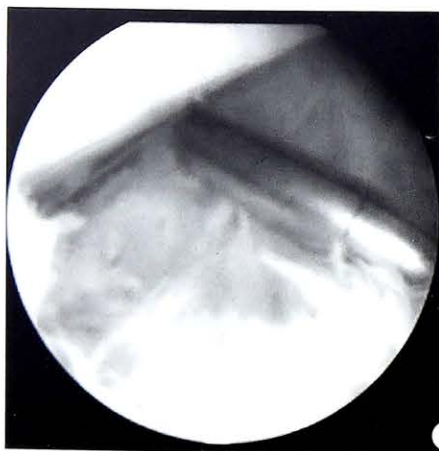

Рис. 2. Оценка стабильности эндопротеза коленного сустава.

Рис. 3. Перелом шарнира связанного онкологического эндопротеза коленного сустава.

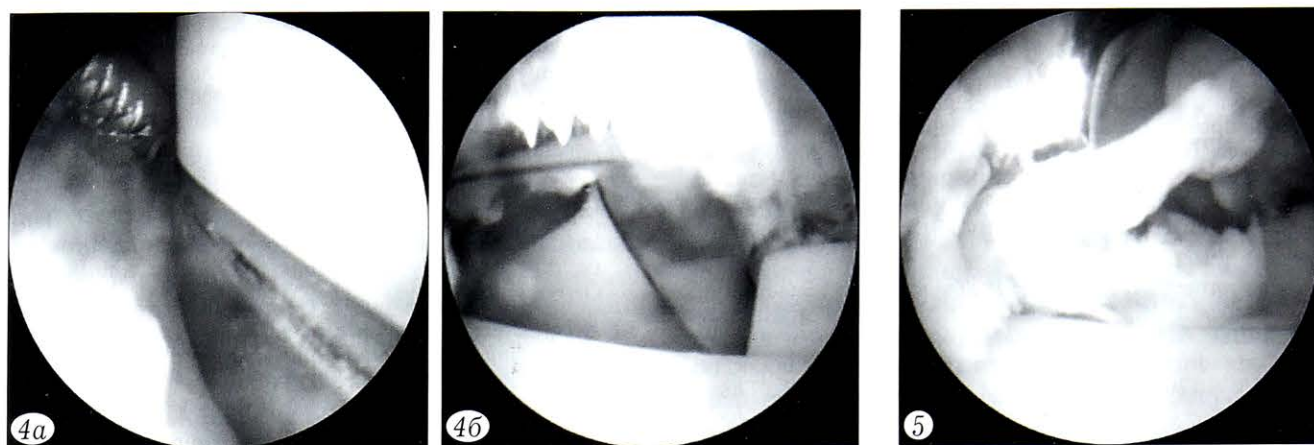


Рис. 4. Релиз протезированного коленного сустава при артрофиброзе.

a — медиальный релиз, *б* — дебридмент «зуба» эндопротеза.

Рис. 5. Синовит, наложения фибрина.

в правом коленном суставе, гематома полностью эвакуирована, ее объем по примерной оценке составил более 400 мл. При ревизии коленного сустава источника кровотечения обнаружено не было. Компоненты эндопротеза конгруэнтны, признаков нестабильности не определялось.

Четырем пациентам артроскопия проведена по поводу реактивных асептических артритов различной этиологии. Выполняли лаваж, санацию полости сустава, частичную переднюю синоэктомию (рис. 5), в результате чего снижалась продукция синовиальной жидкости, удалялись продукты воспаления из полости сустава, что позволяло устранить синовит, уменьшить болевой синдром и улучшить функцию сустава, не выполняя ревизионного эндопротезирования.

Шести пациентам артроскопия выполнена по поводу стойкого медиального болевого синдрома, обусловленного нейропатией поднадколенниковой ветви подкожного бедренного нерва. Из медиального инструментального порта осуществляли шейвирование и денервацию медиальной капсулы коленного сустава с сохранением целостности медиальной коллатеральной связки. При этом с помощью шейвера резецировали структуры коленного сустава, иннервируемые поднадколенниковой ветвью подкожного нерва, за счет чего достигали снижение выраженности или исчезновение болевого синдрома (св. регистр. №2015113861, положительное решение о выдаче патента от 17.02.2016).

После операции всем больным проводили обильную санацию коленного сустава физиологическим раствором. Дренирование коленного сустава не выполняли. Порты ушивали единичными узловыми швами. При необходимости (наличие свободной жидкости в коленном суставе) на следующие сутки после вмешательства осуществляли пункцию коленного сустава. Рекомендовали ходьбу на костылях в течение 3 сут с момента операции.

Осложнений артроскопии ни в одном наблюдении зарегистрировано не было.

В ряде работ также продемонстрирована высокая эффективность артроскопии, выполняемой как с диагностической, так и лечебной целью. J. Arbuthnot и соавт. [14] представили опыт успешного артроскопического артролиза протезированного коленного сустава у 22 пациентов с тугоподвижностью. D. Diduch и соавт. [15], используя артроскопию при обследовании 40 пациентов, предъявлявших жалобы на боли в протезированном коленном суставе (73%), на ущемление тканей между компонентами эндопротеза (35%), тугоподвижность (20%), в 39 (97,5%) наблюдениях поставили точный диагноз. При этом у 73% больных удалось артроскопически устранить осложнения без ревизионного эндопротезирования [15]. Н. Klinger и соавт. [16] представили результаты артроскопии, которая была выполнена 27 пациентам по поводу боли в протезированном коленном суставе без признаков инфекции, разрушения, износа и расшатывания компонентов или неправильного их расположения. У 18 пациентов удалось добиться улучшения состояния, в 9 наблюдениях потребовалось открытое ревизионное вмешательство. Сделан вывод о высокой эффективности применения артроскопии для лечения боли и улучшения функции коленного сустава.

Заключение. Артроскопия протезированного коленного сустава позволяет с высокой точностью выявить причину возникающих симптомов и осложнений, снизить травматичность операции, затраты на лечение, устранить боль, улучшить функциональные результаты, опорную и двигательную функцию конечности, повысить качество жизни больных.

ЛИТЕРАТУРА [REFERENCES]

1. Rubash H.E. Четыре самых тяжелых осложнения в эндопротезировании. Cera News. 2014; 2: 6–9 [Rubash H.E. The four most important complications in arthroplasty. Cera News. 2014; 2: 6–9].
2. Ефименко Н.А., Грицюк А.А., Середа А.П., Давыдов Д.В., Самойлов А.С. Профилактика инфекций области хирургического вмешательства в травматологии и ортопедии: использование антибиотиков в костном цементе. Инфекции в хирургии. 2009; 2: 15–27 [Efimenko N.A., Gritsyuk A.A., Sereda A.P., Davydov D.V., Samoilov A.S. Prevention of infection in the operative zone in traumatology and orthopaedics: use of antibiotics in bone cement. Infektsii v khirurgii. 2009; 2: 15–17 (in Russian)].

3. *Lentino J.R.* Prosthetic joint infections: bane of orthopedists, challenge for infectious disease specialists. *Clin. Infect. Dis.* 2003; 36: 1157–61.
4. Румянцев Ю.И. Лучевая диагностика осложнений эндопротезирования тазобедренного и коленного суставов. Бюллетень сибирской медицины. 2012; 11 (5): 1–5 [Rumyantsev Yu.I. Ray diagnostics of complications from endoprosthesis replacement of hip and knee joints. *Byulleten' sibirskoy meditsiny.* 2012; 11 (5, Suppl): 1–5 (in Russian)].
5. Паратте С., Корнилов Н.Н., Тиенпонт Э., Балдини А., Тихилов Р.М., Аргенсон Ж.-Н., Куляба Т.А. Необъяснимая боль после тотального эндопротезирования коленного сустава. Травматология и ортопедия России. 2013; 4 (70): 92–6 [Parratte S., Kornilov N.N., Thienpont E., Baldini A., Tikhilov R.M., Argenson J.-N., Kulyaba T.A. Unexplained pain after total knee arthroplasty. *Travmatologiya i ortopediya Rossii.* 2013; 4 (70): 92–6 (in Russian)].
6. Brander V.A., Stulberg S.D., Adams A.D., Harden R.N., Bruehl S., Stanos S.P., Houle T. Predicting total knee replacement pain: a prospective, observational study. *Clin. Orthop. Relat. Res.* 2003; 416: 27–36.
7. Parvizi J., Tarity T.D., Steinbeck M.J., Politi R.G., Joshi A., Purtill J.J., Sharkey P.F. Management of stiffness following total knee arthroplasty. *J. Bone Joint Surg.* 2006; 88 (suppl. 4): 175–81.
8. Scranton P.E. Jr. Management of knee pain and stiffness after total knee arthroplasty. *J. Arthroplasty.* 2001; 16: 428–35.
9. Mont M.A., Serna F.K., Krackow K.A., Hungerford D.S. Exploration of radiographically normal total knee replacements for unexplained pain. *Clin. Orthop. Relat. Res.* 1996; 331: 216–20. doi: 10.1097/00003086-199610000-00030.
10. Barrack R.L. Rise of the rotating hinge in revision total knee arthroplasty. *Orthopedics.* 2002; 25: 1020–8.
11. Ritter M.A., Carr K.D., Keating E.M., Faris P.N., Bankoff D.L., Ireland P.M. Revision total joint arthroplasty: does Medicare reimbursement justify time spent? *Orthopedics.* 1996; 19: 137–9.
12. Hebert C.K., Williams R.E., Levy R.S., Barrack R.L. Cost of treating an infected total knee replacement. *Clin. Orthop. Relat. Res.* 1996; 331: 140–5.
13. Mont M.A., Seyler T.M., Marulanda G.A., Delanois R.E., Bhave A. Surgical treatment and customized rehabilitation for stiff knee arthroplasties. *Clin. Orthop. Relat. Res.* 2006; 446: 193–200.
14. Arbuthnot J.E., Brink R.B. Arthroscopic arthrolysis for the treatment of stiffness after total knee replacement gives moderate improvements in range of motion and functional knee scores. *Knee Surg. Sports Traumatol. Arthrosc.* 2010; 18 (3): 346–51.
15. Diduch D.R., Scuderi G.R., Scott W.N., Insall J.N., Kelly M.A. The efficacy of arthroscopy following total knee replacement. *Arthroscopy.* 1997; 13 (2): 166–71.
16. Klinger H.M., Baums M.H., Spahn G., Ernstberger T. A study of effectiveness of knee arthroscopy after knee arthroplasty. *Arthroscopy.* 2005; 21 (6): 731–8.

Сведения об авторах: Алабут А.В. — доктор мед. наук, доцент каф. травматологии и ортопедии, зав. травматолого-ортопедическим отделением клиники РостГМУ; Сикилинда В.Д. — доктор мед. наук, профессор, зав. каф. травматологии и ортопедии РостГМУ; Кубасов Д.О. — врач травматолого-ортопедического отделения клиники РостГМУ.

Для контактов: Алабут Анна Владимировна. 344022, Ростов-на-Дону, пер. Нахичеванский, д. 29. Тел.: +7 (918) 558–51–82. E-mail: alabut@mail.ru.

© Ф.А. Мацукатов, Д.В. Герасимов, 2016

О ФАКТОРАХ, ВЛИЯЮЩИХ НА СРОКИ КОНСОЛИДАЦИИ ПЕРЕЛОМОВ

Ф.А. Мацукатов, Д.В. Герасимов

Медицинский центр «Жемчужина Стомед», Костанай, Республика Казахстан

Проведен анализ зависимости сроков консолидации винтообразных переломов костей голени при лечении методом чрескостного остеосинтеза от исходной величины поперечного смещения отломков, возраста пациентов, давности травмы, точности репозиции и стабильности фиксации. Выделены приоритетные факторы, учет которых позволит методу максимально реализовать свои потенциальные возможности.

Ключевые слова: чрескостный остеосинтез, кость, перелом, отломки, смещение, репозиция, фиксация, консолидация.

Factors Affecting the Terms of Fracture Consolidation

F.A. Matsukatov, D.V. Gerasimov

Medical center "Zhemchuzhina Stomed", Kostanai, Republic of Kazakhstan

Dependence of the consolidation of spiral tibial fracture treated with transosseous osteosynthesis upon the initial transverse fragments dislocation, patient's age, remoteness of injury, reposition accuracy and fixation stability was analyzed. Priority factors that will allow realizing the maximum potentialities of the technique are determined.

Key words: transosseous osteosynthesis, bone, fracture, fragments, dislocation, reposition, fixation, consolidation.

Введение. Эффективность технологий лечения переломов длинных костей необходимо оценивать,

исходя из соотношения достигаемых сроков сращения и минимально возможными. Последние инди-

видуальны для каждого биологического вида и, по всей видимости, детерминированы генетически. Их пределы у человека все еще недостаточно изучены. Однако из всего спектра травм костей есть переломы, консолидация которых, безусловно, происходит в максимально близкие к ним сроки. Речь идет о неполных низкоэнергетических переломах с отсутствием смещения, сращение которых у взрослых обычно наступает за 30–40 дней. Разумеется, что имеется ввиду первичное или близкие к нему формы сращения. Следовательно, минимальные сроки консолидации граничат с нижним порогом этого интервала. В обозримом будущем мы его, по всей видимости, не достигнем, но к этому необходимо стремиться, в том числе и через совершенствование медицинских технологий. А сделать это можно только при условии тщательного соблюдения трех базовых принципов лечения переломов: 1) точной репозиции с шириной межотломковой щели от 100 до 200 мкм; 2) атравматичности ее осуществления; 3) функционально-стабильной фиксации [1–11]. Указанные пределы ширины диастаза между отломками соответствуют одному из условий получения первичного костного сращения. Однако в реальных клинических условиях вероятность этого явления крайне мала. Данная проблема исследована недостаточно, по причине чего оценка сращения как «первичное» — это, как правило, ложное умозаключение, сделанное на основе визуального анализа рентгеновских снимков. В действительности же чаще всего за первичное мы выдаем наиболее близкие к нему формы сращения, вероятность достижения которых значительно выше. Под функционально-стабильной фиксацией следует понимать отсутствие любых смещений при приложении к фиксированной конечности разнонаправленных усилий и условия сохранения взаимосдавления между отломками при нагрузке. Такая фиксация теоретически возможна только в условиях чрескостного остеосинтеза. Перечисленные принципы продиктованы биологическими закономерностями нормального функционирования костной ткани и поэтому являются незыблемыми для любого метода лечения. Иное их толкование противоречит основам остеогенеза [12]. Из трех оперативных методов лечения переломов только с помощью чрескостного остеосинтеза теоретически возможно наиболее полно соблюсти указанные принципы, а следовательно, и максимально приблизиться к упомянутым минимальным срокам сращения. Однако известные на сегодня его технологии в этом отношении далеки от совершенства. Кризис метода на современном этапе является следствием противоречий между излишне оптимистическими заявлениями об успешном достижении этой теоретической возможности, с одной стороны, и широкой клинической практикой — с другой [13–15].

В практической деятельности врач постоянно сталкивается с факторами, препятствующими сращению и вследствие этого растягивающими его сроки. Все они в конечном счете реализуются

через влияние на остеогенный потенциал организма. Среди них можно выделить нерегулируемые и регулируемые. К первым, например, относятся величина исходного смещения отломков и возраст пациентов, ко вторым — точность репозиции и стабильность фиксации. Вместе с тем некорректно говорить о факторах, ускоряющих сращение переломов. Например, мы не можем удвоить остеогенный потенциал организма человека. Мы даже не в состоянии оперативным путем срастить перелом, абсолютно не травмировав остеогенные ткани, поскольку любое вмешательство связано с той или иной степенью их травматизации. В связи с этим логичнее говорить о факторах, не ускоряющих, а оптимизирующих процесс консолидации. Под ними следует понимать отсутствие или сведение к минимуму лечебно-диагностических и тактических ошибок или недостатков применяемых методов лечения. Определение степени их влияния на сроки консолидации и явилось целью настоящего исследования.

ПАЦИЕНТЫ И МЕТОДЫ

Материалом исследования послужили 2 группы больных с винтообразными переломами костей голени, проходивших лечение в РНЦ «ВТО» имени акад. Г.А. Илизарова с использованием двух аппаратов внешней фиксации: Илизарова и Мацукатова (патент КЗ № 29578). Мы посчитали целесообразным провести анализ результатов лечения однотипных переломов, в связи с чем свой выбор остановили на винтообразных переломах костей голени. Они отличаются высокой частотой встречаемости, характерной локализацией, значительной протяженностью линии излома, что облегчает оценку точности репозиции, однотипным непрямым механизмом травмы с достаточно узким диапазоном значений разрушающей энергии и нестабильным характером, предъявляющим высокие требования к средствам фиксации. Перечисленные факторы в сумме делают винтообразный перелом костей голени оптимальным для анализа эффективности различных технологий лечения.

Первая группа (208 человек) состояла из 3 подгрупп, которые включали в себя пациентов с указанной травмой, пролеченных в РНЦ «ВТО» с интервалами 10 лет: в 1987–1988 (53 человека), 1997–1998 (81 человек) и 2007–2008 (74 человека) годах. Анализ данной группы больных был проведен нами ранее [6]. Следует отметить, что с целью обеспечения большей объективности исследования в эту группу мы не включили 16 больных. У 4 человек в медицинской документации была неполная информация — отсутствовали записи о датах операции или снятия аппарата. Сюда же мы не включили 3 пациентов, по поводу которых возникли сомнения в обоснованности остеосинтеза, (например, ребенка 8 лет с незавершенным винтообразным переломом и сроком аппаратной фиксации 18 дней), 3 взрослых пациентов, у которых, судя по записям в истории болезни, фиксация составила от 30 до 40

дней, но рентгеновские снимки при этом отсутствовали или вызывали серьезные сомнения относительно состоятельности сращения. Шесть человек были выписаны из стационара с аппаратом, но явились на его снятие в слишком поздние сроки, поэтому также не вошли в исследуемую группу.

Во вторую группу вошли 83 пациента с аналогичной травмой, получившие лечение с использованием аппарата Мацукатова в 2009–2012 гг.

Кроме того, было выполнено моделирование винтообразного перелома на 21 трубчатой кости собак I категории, подвергнутых эвтаназии по причине несовместимой с жизнью патологии. Процесс фиксировали на видеокамеру с высокими разрешающими возможностями. Для эксперимента использовали нативные большеберцовые, бедренные и плечевые кости, фиксированные спицами в области метафизов в двух кольцах аппарата Илизарова, одно из которых прочно фиксировалось в тисках, а поворотом за второе формировался перелом.

На первом этапе нами были проанализированы средние сроки аппаратной фиксации и пребывания в стационаре в представленных группах. Далее мы исследовали зависимость между сроками консолидации и пятью факторами: величиной поперечного смещения отломков, возрастом пациентов, давностью травмы, точностью репозиции отломков и стабильностью фиксации. Здесь мы посчитали рациональным использовать только результаты лечения второй группы больных, поскольку первая отличалась значительной дисперсностью по большому количеству параметров — тактике лечения, особенностям остеосинтеза, множеством специалистов различной квалификации, участвующими в этом процессе, радикальной разницей в организации лечебного процесса и т.д. Лечение пациентов второй группы, напротив, было проведено в течение относительно короткого промежутка времени с идентичной тактикой и четко прописанными алгоритмами. На завершающем этапе мы оценили точность репозиции в указанных группах и попытались найти связь между данным параметром и средними сроками фиксации.

Статистическую обработку материала проводили с использованием программы Microsoft Excel 2016. Для описательной статистики были определены средние значения показателей и их средняя ошибка.

РЕЗУЛЬТАТЫ И ОБСУЖДЕНИЕ

В 80-х годах прошлого века метод Илизарова находился на пике своей популярности, для поддержания которой в РНЦ «ВТО» к работе специа-

листов предъявлялись весьма жесткие требования. В первую очередь это касалось точности репозиции. Ее качество постоянно контролировалось самим Г.А. Илизаровым или же ведущими специалистами центра. Большинство больных со дня поступления до снятия аппарата, а некоторые и даже после этого, находились в стационаре под постоянным наблюдением или контролем, видимо, поэтому результаты в подгруппе 1987–1988 гг. были качественно более высокими. Позже, когда требования к качеству работы специалистов ослабли и начали внедряться медицинские стандарты, проявилась сложность технологии лечения аппаратом Илизарова, что оказало некоторое влияние на результаты (табл. 1). Все пациенты, пролеченные аппаратом Мацукатова, проходили лечение согласно медицинским стандартам, в соответствии с которыми через 2–14 дней их выписывали под амбулаторное наблюдение по месту жительства. Однако не всегда они являлись вовремя для снятия аппарата, поэтому в данной группе указанные средние сроки фиксации можно считать несколько завышенными.

Представленные в табл. 2 результаты доказывают влияние сохранности остеогенных тканей на сроки сращения: чем больше смещение отломков, тем, следовательно, выше разрушающая энергия и тем значительнее повреждение костного мозга и надкостницы. Вместе с тем с данной закономерностью, на первый взгляд, не стыкуется минимальный разброс сроков сращения при смещении более 2/3 диаметра и, наоборот, максимальный — при смещении менее 1/3 диаметра. Объяснением данному факту может служить следующее. В 1-ю подгруппу попали все пациенты с целой малоберцовой костью, например подросток 14 лет со сроком фиксации 36 дней, что свидетельствует о низкой травмирующей энергии и высокой сохранности остеогенных тканей, поэтому сроки фиксации оказались минимальными. Значительное смещение, констатированное у больных 3-й подгруппы, наоборот, является подтверждением большей разрушающей энергии и, как следствие, большего повреждения остеогенных тканей с продолжительными сроками сращения. Однако здесь надо учесть и тот факт, что 80 (96,38%) больным до поступления в стационар проводились различные манипуляции по адаптации костных отломков на этапах оказания медицинской помощи, в том числе и скелетное вытяжение. У части из них это закономерно могло привести к уменьшению величины смещения, в связи с чем некоторые пациенты из 2-й и 3-й подгрупп могли переместиться в 1-ю. Следовательно, логично предположить, что величина смещения костных

Табл. 1. Средняя продолжительность аппаратной фиксации и стационарного лечения при лечении аппаратами Илизарова и Мацукатова

Длительность, сут	Аппарат Илизарова			Аппарат Мацукатова (2009–20013 гг.)
	1987–1988 гг.	1997–1998 гг.	2007–2008 гг.	
Фиксации	53,98±2,7	64,70±5,4	89,99±9,2	54,1±3,2
Стационарного лечения	48,25±6,2	59,09±6,5	39,32±5,8	12,42±4,1

Табл. 2. Сроки консолидации в подгруппах больных с различной величиной смещения отломков

Величина поперечного смещения отломков	Число больных	Сроки фиксации, сут
Менее 1/3 диаметра (1-я подгруппа)	38	51,6±4,1
От 1/3 до 2/3 диаметра (2-я подгруппа)	29	55,6±3,1
Более 2/3 диаметра (3-я подгруппа)	16	61,45±1,6

отломков в момент получения травмы практически всегда больше аналогичного показателя при поступлении в стационар. Именно по этим причинам 1-я подгруппа и оказалась столь разнородной по исследуемому показателю.

Указанная выше закономерность нами была убедительно доказана в эксперименте по моделированию винтообразного перелома. При просмотре материала в замедленном режиме было отмечено, что реальное смещение в момент формирования винтообразного перелома всегда значительно больше аналогичного показателя по его завершению и эта разница тем выше, чем больше травмирующая энергия, т.е. мощнее скручивающие усилия. При этом нарушение целостности кости происходило после ее скручивания на величину, составляющую в среднем 35°. После формирования перелома отломки вели себя как части разорванной пружины, находившейся в состоянии напряжения. С большой скоростью они расходились в противоположные стороны, затем возвращались к положению, близкому к исходному.

Как видно из табл. 3, сроки консолидации в возрастных группах 30–50 лет и старше 50 лет оказались идентичными. В возрастной группе младше 30 лет они были короче на 8 дней. Однако в эту группу вошли 5 (38,46%) больных в возрасте от 14 до 27 лет с неповрежденной малоберцовой костью, что оказало некоторое влияние на сроки по причине высокой сохранности остеогенных тканей и большей стабильности фиксации за счет наличия естественной «шины». Следовательно, при точном сопоставлении отломков представляется правомерным сделать вывод о сопоставимых сроках консолидации во всех возрастных группах.

В условиях точной репозиции связь между длительностью консолидации и сроками давности травмы в представленных пределах (в данном случае не более 21 сут) не прослеживалось (табл. 4), поэтому достоверных отличий средних сроков консолидации в подгруппах нами выявлено не было.

Для оценки качества репозиции нами была разработана специальная классификация. Следует отметить, что мы целенаправленно выбрали максимально жесткие критерии ее оценки по причине исключительной важности данного параметра, о чем будет сказано ниже. Выделено 5 уровней репозиции: 1) *анатомическая* (6 баллов) — перелом не прослеживается или представлен в виде нитевидной линии, поперечные, угловые и ротационные смещения отсутствуют; 2) *отличная* (5 баллов)

Табл. 3. Сроки консолидации в различных возрастных группах

Возраст	Количество больных	Срок фиксации, сут
Младше 30 лет	13 (15,66)	48,2±1,7
От 31 до 50 лет	47 (56,63)	56,6±2,5
Старше 50 лет	23 (27,71)	56,0±2,0

Примечание. Здесь и в табл. 4, 5 и 7 в скобках указан процент.

— диастаз между отломками шириной до 1,5 мм с отсутствием поперечного и углового смещений и ротационным не более 3°; 3) *хорошая* (4 балла) — неравномерный диастаз между отломками шириной от 1,5 до 2 мм с незначительным (до 1,5 мм) поперечным, до 3° угловым и до 4° ротационным смещениями; 4) *удовлетворительная* (3 балла) — смещение от 2 мм до ширины кортикальной пластинки с небольшой, до 5°, угловой деформацией и до 6° — ротационной; 5) *неудовлетворительная* (2 балла) — поперечное смещение больше ширины кортикальной пластины с угловым смещением более 5° и ротационным более 10°. Схематически изложенные варианты репозиций представлены на рис. 1.

Качество выполнения репозиции, как нам показывает опыт, в свою очередь отражается в соответствующей клинической картине. В частности, при «анатомической» репозиции имеется высокая вероятность первичного или близких к нему форм сращения; при «отличной» репозиции ожидается сращение с отсутствием или с минимальной периостальной реакцией, при «хорошей» — со слабо выраженной периостальной реакцией. При «удовлетворительной» репозиции сроки сращения могут быть растянуты, периостальная реакция будет выражена умеренно или хорошо, консолидация с визуально заметными, но незначительными косметическими недостатками; при неудовлетворительной репозиции ожидаются длительные сроки сра-

Табл. 4. Сроки консолидации в зависимости от сроков оперативного вмешательства

Срок оперативного вмешательства	Количество больных	Срок консолидации, сут
Менее 2 сут	19 (22,9)	56,0±2,5
От 2 до 5 сут	38 (45,8)	55,7±1,9
От 5 до 21 сут	26 (31,3)	55,5±0,9

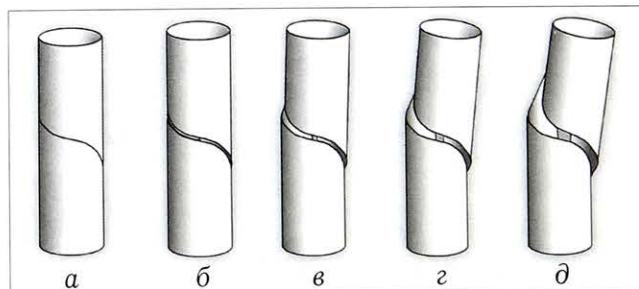


Рис. 1. Варианты качества выполнения репозиций.

а — анатомическая, б — отличная, в — хорошая, г — удовлетворительная, д — неудовлетворительная.

Табл. 5. Сроки консолидации в зависимости от точности репозиции отломков

Репозиция	Количество больных	Срок фиксации, сут
Анатомическая	29 (34,9)	53,3±2,5
Отличная	51 (61,4)	55,6±3,2
Хорошая	3 (3,7)	71,6±4,5

щения, выраженная периостальная реакция с явно заметной деформацией конечности.

Качество репозиции во второй группе больных оценено следующим образом (табл. 5): у 29 (34,9%) больных достигнута анатомическая репозиция (рис. 2, а), у 53 (61,4%) — отличная (рис. 2, б) и у 3 (3,7%) — хорошая (рис. 2, в). Удовлетворительной и неудовлетворительной репозиции не было. Данные табл. 5 четко указывают на то, что чем точнее выполнена репозиция отломков, тем короче сроки консолидации. Причем даже минимальное различие в ее качестве приводило к их увеличению. Об этом, в частности, свидетельствует значительное увеличение продолжительности консолидации при «хорошей» репозиции в сравнении со сроками при «отличной»: 71,6±4,5 и 55,5±3,2 дней.

Следующим шагом мы определили связь между стабильностью фиксации и сроками сращения. Поскольку данный параметр не имеет конкретной единицы измерения, о нем мы судили по величине микроподвижности отломков. С помощью оригинального устройства [16] ее мы изучили у 26 боль-

ных второй группы в сроки 3, 9, 15, 30, 45 и 60 дней после остеосинтеза. В данную подгруппу вошли 9 больных с анатомической, 13 — с отличной и 4 — с хорошей репозицией (табл. 6). Динамика микроподвижности отломков характеризовалась тремя последовательными стадиями низкой, высокой и стабильно снижающейся микроподвижности. Начальная стадия (низкой микроподвижности), по всей видимости, обусловлена тем, что в первые 3 сут действуют условия, достигнутые в ходе операции и в первые сутки после нее, аппаратной стабилизации отломков. На следующем этапе преобладают процессы лизиса и резорбции костной ткани на концах отломков, что закономерно вызывает увеличение их микроподвижности. Наконец, на третьей стадии, которая характеризуется процессом репаративной регенерации, микроподвижность отломков к моменту полной консолидации кости приближается к нулю. При этом, если принять во внимание тот факт, что величина данного показателя менее 30 мкм свидетельствует о практически наступившем сращении, очевидно, что изложенная динамика микроподвижности отломков имеет место только в условиях достижения точной репозиции и стабильной фиксации отломков. В противном случае она может не только не снижаться, но и иметь тенденцию к увеличению, в том числе и за счет нарастающей резорбции костной ткани вокруг спиц, что приводит к замедленной консолидации или несращению. Здесь мы затрагиваем вопрос, вокруг которого все еще идет дискуссия: что

Табл. 6. Показатели микроподвижности костных отломков в ходе лечения в зависимости от качества репозиции

Срок фиксации, сут	Величина микроподвижности отломков, мкм		
	анатомическая репозиция	отличная репозиция	хорошая репозиция
3	7±3	14±6	12±5
9	28±8	32±12	42±15
15	83±12	113±21	161±35
30	35±6	44±8	81±14
45	15±2	27±5	46±15
60	—	—	25±4

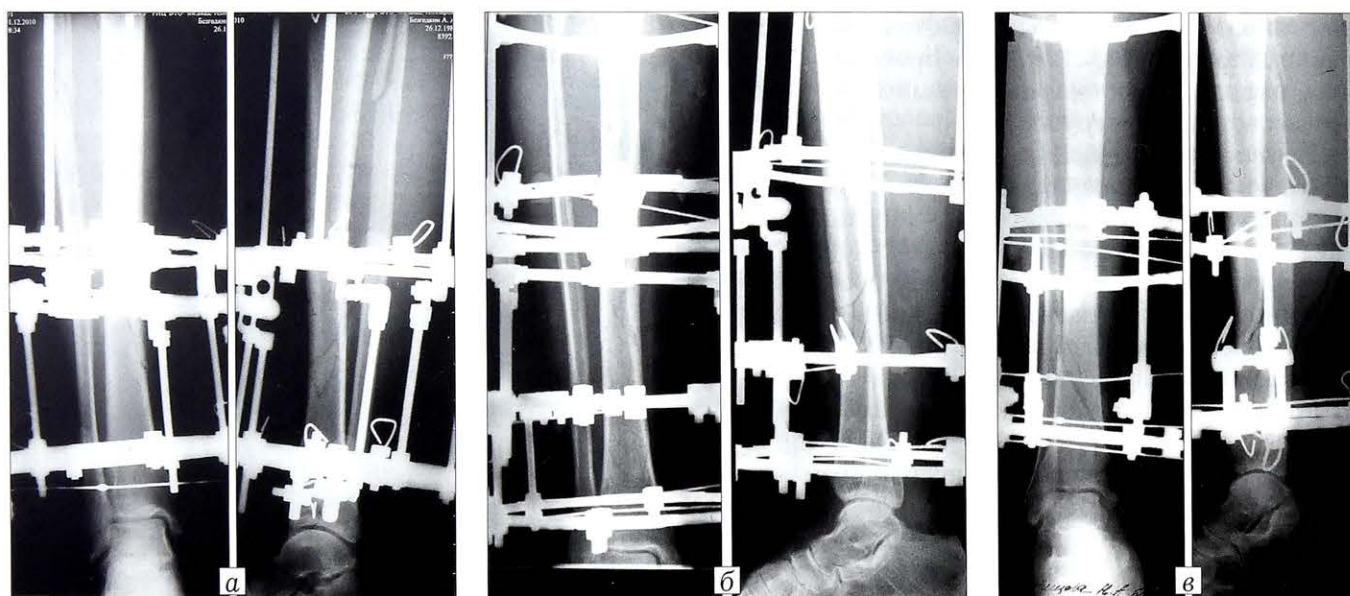


Рис. 2. Рентгенограммы голени больных при анатомической (а), отличной (б) и хорошей (в) репозиции.

важнее — точность репозиции или стабильность фиксации? Касательно, например, интрамедуллярного остеосинтеза, однозначно важнее стабильность, поскольку именно она и является главным преимуществом данного метода лечения. В чрескостном остеосинтезе ситуация иная. Если достижение точной репозиции закрытым способом характеризует совершенство самой технологии внешней фиксации, то обеспечение стабильности зависит, прежде всего, от соблюдения методических правил — выбора правильной компоновки аппарата с оптимальным числом опор и уровнем их расположения, проведения спиц с необходимым перекрестом и разбросом, равномерного их натяжения и т.д. Однако даже при педантичном соблюдении указанных правил обеспечить стабильную фиксацию без точной репозиции в условиях внешней фиксации невозможно по причине прогиба спиц под нагрузкой [4, 6, 9]. Вот почему точная репозиция должна считаться непременным и базовым условием стабильной фиксации. Из этого следует, что она является решающим фактором эффективности лечения переломов методом внешней фиксации. Это убедительно доказано результатами проведенных нами ранее исследований: при анатомической репозиции вторичные смещения отломков происходят почти при 2-кратно больших нагрузках, чем в случаях с остаточным поперечным смещением и 3–4-кратных — в случаях с остаточным угловым или ротационным смещением [4, 6, 9].

Данные о точности репозиции в исследуемых группах представлены в табл. 7. Мы посчитали необходимым вывести показатель качества репозиции, который определяли следующим образом. По рентгеновским снимкам больных, пролеченных за определенный период (не менее года), оценивали качество репозиции по представленной выше шкале, суммировали баллы и полученную сумму делили на число больных. Это весьма наглядный показатель, по которому можно судить о чистоте воспроизведения технологии. Если он выше 5,0, то внешняя фиксация представляется наиболее эффективной технологией лечения переломов длинных костей. При такой точности сопоставления отломков ярко проявляются мощные потенциальные возможности метода, связанные с его атравматичностью и функциональной стабильностью, которые в этом случае значительно перевешивают его недостатки. При показателе 4,3–5,0 метод все еще может составить достойную конкуренцию современным технологиям погружного остеосинтеза. Однако если он ниже 4,3, то чрескостный остеосинтез начинает уступать им как по

качеству достигаемых результатов, так и по срокам консолидации. При этом на первый план выходят такие его недостатки, как ограничение качества жизни пациента и воспалительные осложнения.

Следует особо отметить, что важность точной репозиции в чрескостном остеосинтезе не отрицается никем. Однако далеко не всегда она считается подчеркнута приоритетной. Например, ранее проводилось аналогичное исследование, в котором решающим фактором была признана величина исходного смещения отломков [8]. Однако, как было показано выше, прогнозирование сроков сращения по данному показателю возможно далеко не всегда. А во-вторых, являясь нерегулируемым фактором, он, даже при условии своей объективности, не имеет прикладного значения. Только точность репозиции, являясь объективным и регулируемым показателем, может стать основой для прогнозирования сроков сращения отломков, а также обозначения основных направлений совершенствования технологий внешней фиксации. Однако следует констатировать тот факт, что способность закрытого и точного сопоставления отломков приписывается многим аппаратам внешней фиксации, что не совсем соответствует действительности [8, 13–15]. Проблемы чрескостного остеосинтеза на современном этапе в значительной степени объясняются сложностью и низкой воспроизводимостью методик лечения известными аппаратами внешней фиксации, которая предопределяется, в первую очередь, показателем репозиции. Для того чтобы добиться высоких показателей репозиции, например, аппаратом Илизарова, нужен большой опыт, пространственное мышление и даже определенные математические способности. И, наоборот, технология работы с аппаратом Мацукатова настолько проста, что добиться показателя 5,0 и выше по силам любому врачу.

Полученные нами результаты также опровергают вывод о том, что повсеместно констатируемое увеличение сроков сращения связано с негативным влиянием техносферы [17–20]. Безусловно, этот фактор имеет определенное значение, но он не может быть ведущим. Мы считаем, что увеличение сроков сращения связано, в частности, с внедрением в практику медицинских стандартов, основная цель которых не повышение качества оказываемых услуг, а стремление к достижению их рентабельности.

Заключение. Точная репозиция и тесно связанная с ней стабильная фиксация позволяют ми-

Табл. 7. Распределение пациентов в зависимости от качества репозиции

Средство осуществления	Репозиция					Показатель репозиции
	анатомическая	отличная	хорошая	удовлетворительная	неудовлетворительная	
АИ 1987–88 гг.	13 (24,51)	16 (30,19)	17 (32,07)	5 (9,47)	2 (3,77)	4,62
АИ 1997–98 гг.	18 (22,22)	22 (27,16)	20 (24,69)	16 (19,75)	5(6,17)	4,39
АИ 2007–08 гг.	9 (12,5)	17 (22,86)	25 (33,67)	17 (22,86)	6 (8,11)	4,08
АМ 2009–13 гг.	29 (34,9)	51 (61,4)	3 (3,7)	0	0	5,31

Примечание. АИ — аппарат Илизарова, АМ — аппарат Мацукатова.

нимизировать или полностью устранить влияние негативных факторов на сроки консолидации переломов длинных костей при лечении их методом чрескостного остеосинтеза.

ЛИТЕРАТУРА [REFERENCES]

1. Барабаш А.П., Норкин И.А., Барабаш Ю.А. Атлас идеального остеосинтеза диафизарных переломов костей голени. Саратов: Оформитель; 2009 [Barabash A.P., Norkin I.A., Barabash Yu.A. Atlas of perfect osteosynthesis for diaphyseal shin bones fractures. Saratov: Oformitel'; 2009 (in Russian)].
2. Виноградова Т.П., Лаврищева Г.И. Регенерация и пересадка костей. М.: Медицина; 1974 [Vinogradova T.P., Lavrishcheva G.I. Regeneration and transplantation of bones. Moscow: Meditsina; 1974 (in Russian)].
3. Кузнецов А.В., Киреев С.И., Хритов М.С. Внеочаговый остеосинтез как метод выбора оперативного лечения закрытых переломов костей голени. В кн.: Сборник трудов молодых ученых «Травмы и заболевания опорно-двигательной системы». Саратов; 1998: 47–9 [Kuznetsov A.V., Kireev S.I., Khritov M.S. Extrafocal osteosynthesis as a method of choice for surgical treatment of closed tibial fractures. In: Injuries and diseases of locomotor system. Collected transactions of young scientists. Saratov; 1998: 47-9 (in Russian)].
4. Мацукатов Ф.А., Бойчук С.П., Хубаев Н.Д. Анализ функционально-эргономических характеристик аппаратов внешней фиксации и прогнозирование эффективности их применения в клинической практике. Гений ортопедии. 2013; 2: 51–7 [Matsukatov F.A., Boichuk S.P., Khubaev N.D. Analysis of functional-and-ergonomic characteristics of external fixators, and prediction of the effectiveness of their use in clinical practice. Geniy ortopedii. 2013; 2: 51-7 (in Russian)].
5. Мацукатов Ф.А. Внешняя фиксация: возможен ли ренессанс? Травматология жэне ортопедия. 2014; 3–4: 95 [Matsukatov F.A. External fixation: is Renaissance possible? Travmatologiya zhene ortopediya. 2014; 3-4: 95 (in Russian)].
6. Мацукатов Ф.А. Лечение больных с закрытыми винтообразными переломами костей голени на основе новых технологических решений управляемого чрескостного остеосинтеза: Автореф. дис... канд. мед. наук. Курган; 2013 [Matsukatov F.A. Treatment of patients with closed spiral tibial fractures on the basis of new technological solutions for controlled transosseous osteosynthesis. Cand. med. sci. Diss. Kurgan; 2013 (in Russian)].
7. Морозов В.П., Любичский А.П. Способ комбинированного остеосинтеза косых и винтовых переломов костей голени. В кн.: Тезисы докладов VII съезда травматологов-ортопедов России. т. 2. Новосибирск; 2002: 99–100 [Morozov V.P., Lyubitskiy A.P. Method of combined osteosynthesis in oblique and spiral tibial fractures. In: Proc. VII Cong. Trauma and Orth. Surg. of Russia. V.2. Novosibirsk; 2001: 99-100 (in Russian)].
8. Обоснование сроков консолидации отломков и реабилитации больных с винтообразными переломами костей голени в зависимости от величины смещения костных отломков при чрескостном остеосинтезе по Илизарову: отчет о научно-исследовательской работе (заключительный). Курган; 1991 [Substantiation of fragments' consolidation terms and rehabilitation of patients with spiral tibial fractures treated by Transosseous osteosynthesis by Ilizarov depending on the degree of bone fragments' displacement: report on scientific-research study (final). Kurgan; 1991 (in Russian)].
9. Мартель И.И., Мацукатов Ф.А., Шигарев В.М., Бойчук С.П. Современные представления об условиях консолидации переломов и возможность их обеспечения различными типами фиксаторов (обзор литературы). Гений ортопедии. 2012; 4: 131–6 [Martel' I.I., Matsukatov F.A., Shigarev V.M., Boichuk S.P. Contemporary understanding of the conditions of fracture consolidation, and the possibility of their creation with fixators of different types (Review of literature). Geniy ortopedii. 2012; 4: 131-6 (in Russian)].

10. Ziran B.H., Smith W.R., Anglen J.O., Tornetta Iii P. External fixation: how to make it work. Instr. Course Lect. 2008; 57: 37–49.
11. Santy J., Vincent M., Duffield B. The principles of caring for patients with Ilizarov external fixation. Nurs Stand. 2009; 23 (26): 50–5.
12. Баскевич М.Я. Актуальные вопросы регенерации, остеорепаляции и лечения переломов. Новосибирск: Издательство Новосибирского университета. 1992 [Baskevich M.Ya. Actual issues of fracture regeneration, osteoreparation and treatment. Novosibirsk: Izdatel'stvo Novosibirskogo universiteta; 1992 (in Russian)].
13. Шевцов В.И. К 90-летию со дня рождения Г.А. Илизарова. Вклад Г.А. Илизарова и созданной им школы в развитие метода чрескостного остеосинтеза. Гений ортопедии. 2011; 2: 7–14 [Shevtsov V.I. In commemoration of G.A. Ilizarov 90th birthday. The contribution of G. A. Ilizarov and the school created by him into the development of transosseous osteosynthesis method. Geniy ortopedii. 2011; 2: 7-14 (in Russian)].
14. Дьячкова Г.В. Метод Илизарова: настоящее и будущее. Гений ортопедии. 1998; 4: 117–9 [D'yachkova G.V. The Ilizarov method: the present and the future. Geniy ortopedii. 1998; 4: 117-9 (in Russian)].
15. Лаврищева Г.И. Недоосуществленное эпохальное достижение XX века в возможностях труднодоступного современного восстановления опорных органов. В кн.: Тезисы докладов VII съезда травматологов-ортопедов России. т. 2. Новосибирск; 2002: 80–1.
16. Щуров В.А., Кудрин Б.И., Шейн А.П. Метод измерения осевой микроподвижности костных фрагментов голени в условиях компрессионного остеосинтеза. Ортопедия, травматология и протезирование. 1981; 5: 52–3 [Shchurov V.A., Kudrin B.I., Shein A.P. Method for measuring the axial micromobility of tibial bone fragments under conditions of compression osteosynthesis. Ortopediya, travmatologiya i protezirovaniye. 1981; 5: 52-3 (in Russian)].
17. Акимова Т.Н., Савченко В.В., Гладкова Е.В. Средние сроки временной нетрудоспособности у больных с переломами длинных костей. Травма. 2009; 10 (1): 44–7 [Akimova T.N., Savchenko V.V., Gladkova E.V. Average temporary disability terms in patients with long bones fractures. Travma. 2009; 10 (1): 44-7 (in Russian)].
18. Губин А.В., Черников Р.А., Слепцов И.В., Заварухин В.И. Влияние нестероидных противовоспалительных средств на сращение костей. В кн.: Тезисы докладов VIII съезда травматологов-ортопедов России «Травматология и ортопедия XXI века». т. 1. Самара; 2006: 390–1 [Gubin A.V., Chernikov R.A., Sleptsov I.V., Zavarukhin V.I. Influence of nonsteroidal anti-inflammatory drugs on the bone consolidation. In: Traumatology and orthopaedics of the XXI century: Proc. VIII Cong. Trauma and Orth. Surg. of Russia. V. 1. Samara; 2006: 390-1 (in Russian)].
19. Корнилов Н.В., ред. Травматология и ортопедия: Руководство для врачей. т. 3. СПб: Гиппократ; 2006 [Kornilov N.V., ed. Traumatology and orthopaedics. Manual for physicians. V. 3. St.Petersburg: Gippokrat; 2006 (in Russian)].
20. Щуров И.В. Механические и биологические аспекты в лечении методом чрескостного остеосинтеза больных с закрытыми диафизарными переломами костей голени: Автореф. дис. ... канд. мед. наук. Курган; 2010 [Shchurov I.V. Mechanical and biomechanical aspects in treatment of patients with closed diaphyseal tibial fractures using transosseous osteosynthesis technique. Cand. med. sci. Diss. Kurgan; 2010 (in Russian)].

Сведения об авторах: Мацукатов Ф.А. — канд. мед. наук, врач травматолог-ортопед; Герасимов Д.В. — врач ортопед-травматолог.

Для контактов: Мацукатов Федор Алексеевич. 110000, Костанай, ул. Наримановская, д. 54. Тел.: +7 707398–92–44. E-mail: theodorosm@mail.ru.

ПРОФИЛАКТИКА ТРОМБОЭМБОЛИЧЕСКИХ ОСЛОЖНЕНИЙ ПОСЛЕ ОПЕРАТИВНОГО ЛЕЧЕНИЯ ПЕРЕЛОМОВ КОСТЕЙ НИЖНИХ КОНЕЧНОСТЕЙ: ОПЫТ ПРИМЕНЕНИЯ РИВАРОКСАБАНА В КЛИНИЧЕСКОЙ ПРАКТИКЕ

О.А. Каплунов, С.Н. Бирюков, Е.Ю. Некрасов

ГБОУ ВПО «Волгоградский государственный медицинский университет» Минздрава России, Волгоград, РФ

Проведена сравнительная оценка эффективности и клинической безопасности тромبو-профилактики при лечении закрытых переломов костей нижних конечностей с применением ривароксабана (основная группа, n=37) и эноксапарина (контрольная группа, n=29). Все пациенты были прооперированы в сроки до 8–12 сут с использованием аппарата наружной фиксации. Объем интра- и периоперационной кровопотери в группах наблюдения значимо не отличался ($p>0,05$). Частота развития симптомных тромбоэмболических осложнений в форме преходящего тромбоза глубоких вен голени, подтвержденного клиническими данными, в основной группе пациентов была значимо ниже (2,7%), чем у пациентов контрольной группы (6,8%; $p<0,05$). Клинически значимой тромбозомии легочной артерии ни у одного пациента выявлено не было. Полученные данные показали, что при сопоставимой с эноксапарином клинической эффективностью профилактика венозных тромбоэмболических осложнений с применением ривароксабана обеспечивает лучшую клиническую безопасность, удобство приема и законченность схемы профилактики без необходимости смены фармакологической поддержки.

Ключевые слова: переломы костей нижних конечностей, венозные тромбоэмболические осложнения, тромبوпрофилактика, чрескостный остеосинтез, ривароксабан, низкомолекулярные гепарины.

Prevention of Thromboembolic Complications after Surgical Treatment for Lower Extremity Bone Fractures: Experience in Rivaroxaban Use in Clinical Practice

O.A. Kaplunov, S.N. Biryukov, E.Yu. Nekrasov

Volgograd State Medical University, Volgograd, Russia

Comparative evaluation of rivaroxaban (main group, n=37) and enoxaparin (control group, n=29) safety in thromboprophylaxis at closed lower extremity bone fractures treatment was performed. All patients were operated on at terms from 8 to 12 day after injury using external fixation devices. The volume of intra- and perioperative blood loss in the groups did not differ significantly ($p>0.05$). The rate of symptomatic thromboembolic complications, i.e. calf deep vein thrombosis confirmed by clinical data, was significantly lower in patients from the main group (2.7%) as compared to the control group (6.8%; $p<0.05$). No one case of clinically important pulmonary embolism was diagnosed. The obtained data showed that in comparable with enoxaparin clinical efficacy for prevention of venous thromboembolic complications the use of rivaroxaban ensured the better clinical safety, convenience of intake and completeness of prophylaxis scheme without the change of pharmacological support.

Key words: lower extremity bone fractures, venous thromboembolic complications, thromboprophylaxis, transosseous osteosynthesis, rivaroxaban, low molecular weight heparins.

Введение. Вопросам профилактики и борьбы с венозными тромбоэмболическими осложнениями (ВТЭО) при оперативном лечении переломов костей нижних конечностей в последние десятилетия придается все большее значение, поскольку частота инструментально подтвержденных тромбозов глубоких вен у этих пациентов без профилактики достигает 50% [1]. Актуальность вопроса обусловлена неуклонным ростом травматизма и напряженности гомеостаза организма человека, в том числе его гемостатической составляющей, на фоне рисков и вызовов современного общества. Многочисленные тромбофилические факторы риска, связанные, на-

пример, с особенностями физической активности, вредными привычками и пищевыми предпочтениями, «старением» популяции, ростом частоты онкологических и эндокринных заболеваний, ведут к увеличению частоты сосудистых катастроф различной массивности и распространенности у больных с переломами бедра, голени и стопы [2].

В настоящее время в арсенале средств борьбы с ВТЭО безусловными лидерами являются низкомолекулярные гепарины (НМГ) и новые пероральные антикоагулянты (НОАК). Изучению эффективности НМГ посвящено большое количество исследований [3–8]. В рандомизированных клинических

проектах было показано снижение на 50% ВТЭО при применении НМГ по сравнению с плацебо у пациентов после переломов бедра или костей нижних конечностей [7, 8]. В связи с этим в международных и национальных рекомендациях после оперативного лечения переломов бедра рекомендовано проведение профилактики на срок до 5–6 нед.

В то же время опыт применения НОАК у пациентов после операций, связанных с переломами костей нижних конечностей, ограничен, так как не проводилось рандомизированных контролируемых исследований по профилактике ВТЭО у данных пациентов.

Вместе с тем в 2014 г. были опубликованы результаты наблюдательного международного многоцентрового исследования XAMOS по применению ривароксабана для профилактики ВТЭО в реальной клинической практике, в которое были включены пациенты после операций, выполненных в связи с переломами костей нижних конечностей [9]. Исследование подтвердило благоприятный профиль эффективности/безопасности ривароксабана, полученный ранее в обширной исследовательской программе RECORD [3]. Кроме того, четыре крупных клинических исследования продемонстрировали превосходство ривароксабана над эноксапарином после планового эндопротезирования тазобедренного и коленного суставов без увеличения риска кровотечений. Проведенный мета-анализ данных исследований выявил, что ривароксабан — первый антикоагулянт, который обеспечил значимое снижение симптоматических ВТЭО по сравнению с активным препаратом сравнения [10].

Клиники РФ в исследовании XAMOS не принимали участия, поскольку в нашей стране ривароксабан разрешен к применению у пациентов с переломами нижних конечностей только в 2014 г. Тем не менее, учитывая превосходящую эффективность ривароксабана над НМГ при аналогичном профиле безопасности, удобство применения, более низкую стоимость профилактики и собственный опыт использования ривароксабана после эндопротезирования тазобедренного и коленного суставов, начиная с 2013 г. мы стали использовать его в травматологической практике.

Цель настоящего сообщения: представить собственный опыт использования ривароксабана для профилактики ВТЭО после остеосинтеза переломов бедра и костей голени в сравнении с НМГ.

Общая характеристика пациентов

Локализация повреждения	Характеристика пациентов					Итого
	возраст, годы	пол		характер перелома		
		Ж	М	косопоперечный	фрагментарный	
Бедренная кость	53,6±5,2	11	24	20	15	35
Кости голени	47,4±4,1	9	11	14	6	20
Бедро + кости голени	41,3±4,5	3	8	7	4	11
Всего ...	60,8±4,7	23	43	41	25	66

ПАЦИЕНТЫ И МЕТОДЫ

В исследование включено 66 пациентов, прошедших лечение в 1-м ортопедическом отделении ГКБ №3. Большинство (66,6%) составили мужчины, средний возраст пациентов — 50,8 года.

Критерии включения: закрытые переломы бедренной и берцовых костей различной геометрии (косые, косопоперечные, фрагментарные) со сроком давности до 8–12 сут (т.е. относящиеся к свежим переломам; см. таблицу).

Всем пациентам был выполнен чрескостный компрессионный остеосинтез (ЧКО) спицевым (спицестержневым) аппаратом Илизарова.

Ретроспективно (с 2009 по 2012 г.) были проанализированы результаты лечения 29 пациентов, у которых с целью профилактики ВТЭО использовали эноксапарин (контрольная группа). Проспективно за период 2013–2015 г. изучены данные 37 пациентов, которым для профилактики ВТЭО назначали ривароксабан (основная группа).

Пациенты обеих групп наблюдения были отобраны методом слепой выборки. В качестве обезболивания во всех случаях была использована спинальная анестезия. С целью профилактики кровопотери у всех пациентов применяли рутинный арсенал мер: физико-механические (давящие повязки, холод к ране), в случае открытой репозиции — электрохирургию, ограничение размера доступа, во всех случаях введение гемостатиков в послеоперационном периоде.

У пациентов контрольной группы независимо от типа оперативного приема (закрытый или открытый) для профилактики ВТЭО эноксапарин назначали по следующей схеме. Если хирургическое вмешательство проводилось в 1-е сутки после поступления, то подкожную инъекцию эноксапарина в дозе 40 мг проводили за 12 ч до него, затем спустя 6–8 ч после операции в той же дозе и далее 1 раз в день (курс лечения 10–14 дней). В дальнейшем больных этой группы переводили на пероральный прием варфарина до 2 мес после операции с предварительным титрованием дозы за 3–4 сут до отмены НМГ. В случае, когда от момента госпитализации до оперативного вмешательства по тем или иным причинам проходило больше суток, эноксапарин назначали сразу после поступления, отменяли за сутки до вмешательства, а в послеоперационном периоде придерживались описанной выше схемы антикоагулянтной терапии.

В основной группе в предоперационном периоде больным, получавшим НМГ (или нефракционированный гепарин), прекращали его введение за сутки до вмешательства. В послеоперационном периоде независимо от методики вмешательства (закрытая или открытая) назначали ривароксабан 10 мг 1 раз в сутки ежедневно, начиная через 6–10 ч после операции, при этом курс лечения составлял 30–35 дней. Указанная схема разработана в соответствии с российскими клиническими рекомендациями [11, 12].

В каждой из исследуемых групп были выделены подгруппы в зависимости от использованной методики вмешательства, поскольку предполагались внутригрупповые различия результатов. Открытый ЧКО в контрольной группе был выполнен 5 пациентам, в основной — 7, закрытый ЧКО — 24 и 30 пациентам соответственно. По основным показателям сравниваемые подгруппы достоверно не различались ($p > 0,05$).

Конечными точками работы были приняты: наличие симптомных ВТЭО в форме клинически диагностированного тромбоза глубоких вен (ТГВ) и летальной/нелетальной ТЭЛА (критерии эффективности), величина интра- и периоперационной кровопотери, количество ревизий послеоперационной раны, связанных с кровотечением (критерии клинической безопасности). Для оценки безопасности проводимой профилактики тромбоэмболий регистрировали любые кровотечения во время лечения, а также геморрагические осложнения в области операционной раны (обширная имбиция краев, гематома).

Наблюдение осуществляли в течение стационарного этапа лечения, а при возникновении тромбоэмболических осложнений — до 1 мес после выписки. Клинический подход к диагностике ТГВ был обусловлен невозможностью выполнения стандартизированной УЗДГ сосудов оперированной конечности по причине фиксации травмированного сег-

мента/сегментов аппаратом наружной фиксации. В случае открытого вмешательства объем интраоперационной кровопотери оценивали по общепринятой клинической методике взвешивания использованных материалов. Послеоперационную потерю определяли по объему отделяемого по дренажам, а также с учетом динамики показателей красной крови, в частности разнице (дельте) количественных показателей гемоглобина до и на 2-е сутки после операции. Критической кровопотерей считали согласно классификации ЕМА падение уровня гемоглобина на 20 г/л и более с необходимостью ревизии операционной раны.

Статистическую обработку результатов исследования проводили с использованием программ STATISTICA 10.0 («StatSoft Inc») и Microsoft Excel 2010. Проверку нормальности распределения проводили методом Колмогорова — Смирнова с поправкой Лиллиефорса. Для сравнения двух независимых групп использовали t -критерий Стьюдента. Статистически значимыми считали различия при $p < 0,05$.

РЕЗУЛЬТАТЫ

Как видно на рис. 1, объем интра- и периоперационной кровопотери в группах наблюдения значительно не отличался ($p > 0,05$). Следует отметить, что в подгруппах закрытого ЧКО величину периоперационной кровопотери оценивали косвенно по реакции эритронов на вмешательство.

Динамика уровня гемоглобина представлена на рис. 2.

Разница количественных показателей гемоглобина также не имела статистически значимых отличий ($p > 0,05$). Снижение уровня гемоглобина, неизбежное после оперативного вмешательства, в подгруппах открытого ЧКО оказалось несколько более выраженным — 17–18% от исходного уровня, с закрытым вариантом остеосинтеза — минимальным, не превысив 12%.

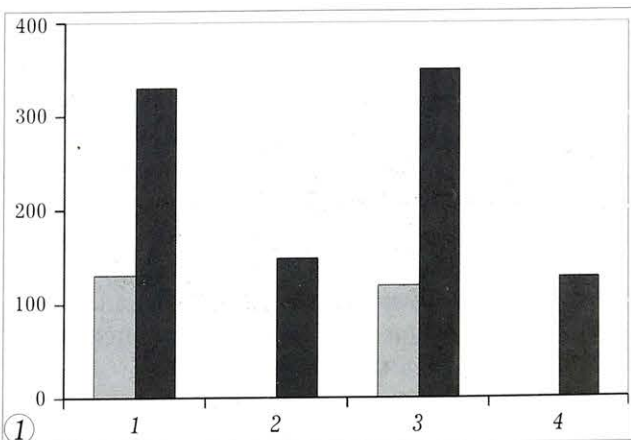


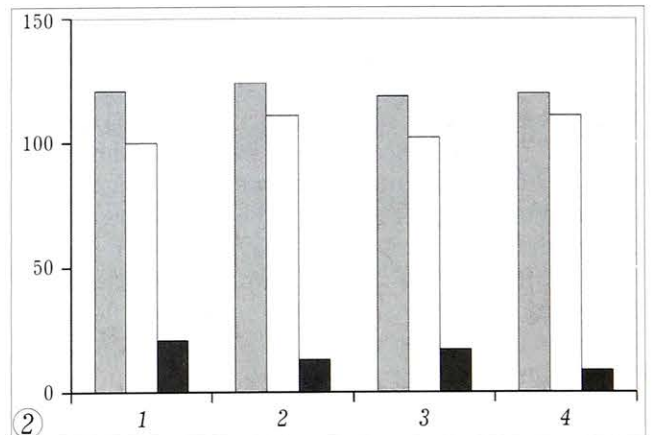
Рис. 1. Объем кровопотери (в мл) в исследуемых группах.

■ — интраоперационная кровопотеря, ■ — периоперационная кровопотеря.

Здесь и на рис. 2: Контрольная группа: 1 — открытый ЧКО, 2 — закрытый ЧКО. Основная группа: 3 — открытый ЧКО, 4 — закрытый ЧКО.

Рис. 2. Содержание гемоглобина (в г/л) до операции и на 2-е сутки после операции.

■ — до операции, □ — 2-е сутки после операции, ■ — Δ.



Ни в одной из групп и подгрупп наблюдения кровопотеря не потребовала проведения аллогемотрансфузии, однако в контрольной группе в подгруппе открытого ЧКО в 1 случае фрагментарного перелома бедра на границе средней и нижней трети в первые 4,5 ч послеоперационного периода темп дренажной эксфузии вынудил нас провести ревизию послеоперационной раны. В ходе повторного вмешательства источника кровотечения не установлено, что было интерпретировано как возможное влияние применявшегося до- и послеоперационно антикоагулянта (эноксапарин). Введение системных гемостатиков (транексамовая кислота, дицинон) и 210 мл свежезамороженной плазмы позволило улучшить гемостаз и остановить кровопотерю.

Еще у 1 пациента контрольной группы с косо-спиральным переломом костей голени в верхней/средней трети сегмента, которому был выполнен открытый ЧКО на 2-е-3-и сутки послеоперационного периода отмечалось обильное промокание повязок, несмотря на использование физико-механических средств гемостаза (давящая повязка, холод к ране) и системных гемостатиков. Контроль лабораторных показателей крови наряду со снижением параметров эритронов выявил также значимое снижение числа тромбоцитов (исходно 280 тыс. в 1 мм^3 , на 3-и сутки — 88 тыс. в 1 мм^3). Данное явление, известное как гепарининдуцированная тромбоцитопения (ГИТ), описано в литературе при применении гепарина и НМГ (чаще в форме дженериков) [13]. В нашем наблюдении имело место использование отечественного препарата амфибра в стандартной дозировке. Суточный перерыв введения антикоагулянта с последующей заменой амфибры на фраксипарин позволили преодолеть указанное осложнение.

Частота развития симптомных ВТЭО в форме переходящего ТГВ (венозного тромбоза, разрешившегося восстановлением кровообращения под воздействием комплекса консервативных мероприятий) голени, подтвержденными клиническими данными, в основной группе пациентов была статистически значимо ниже (1 из 37 пациентов, 2,7%), чем в контрольной группе (2 из 29 больных, 6,8%, $p < 0,05$). При клинически подтвержденном ТГВ дозу антикоагулянтов довели до лечебной и дополнительно воздействовали на микрососудистое русло и реологию крови (антиагреганты, реополиглокин, пентоксифиллин). Клинически значимых ТЭЛА ни у одного пациента выявлено не было. Геморрагические осложнения в области операционной раны в виде раневой гематомы встречались с одинаковой частотой независимо от вида проводимой терапии (по 1 пациенту в группах с ривароксабаном и эноксапарином).

ОБСУЖДЕНИЕ

Собственный скромный опыт использования ривароксабана, как представителя НОАК, с целью профилактики ВТЭО при лечении больных с пере-

ломами костей нижних конечностей продемонстрировал высокую клиническую эффективность и безопасность. В сравнении с НМГ (эноксапарин) средняя кровопотеря как в абсолютных цифрах при открытом остеосинтезе, так и в косвенном выражении по динамике снижения содержания гемоглобина после операции статистически значимо не отличались. В то же время при использовании эноксапарина в 1 (3,4%) наблюдении потребовалась ревизия раны в связи с активным дренажным кровотечением, еще в одном наблюдении констатирована ГИТ, чего не отмечено при применении ривароксабана.

Прямых сравнительных исследований влияния ривароксабана и эноксапарина на объем кровопотери и динамику уровня гемоглобина у пациентов с переломами костей нижних конечностей нам найти не удалось. Однако полученные нами данные все же косвенно согласуются с опытом наших зарубежных коллег. Так, в ретроспективном когортном исследовании, включившем 2050 пациентов с переломами нижних конечностей, частота значимых кровотечений в группе ривароксабана оказалась ниже, чем в группе НМГ (0,2% против 0,6%). Однако авторы не оценивали объем кровопотери и динамику уровня гемоглобина [14].

Важно, что наряду с очевидным преимуществом ривароксабана перед НМГ по удобству приема следует иметь в виду и такой позитивный момент, как возможность проведения законченной схемы тромбопрофилактики одним препаратом, не обременяя при этом больного и медицинский персонал процедурой перехода на иные фармакологические формы. Наконец, результаты исследования показали, что на практике «конфликта интересов» терапевтических усилий по профилактике кровопотери, с одной стороны, и антитромботической терапии — с другой, при использовании ривароксабана не отмечается.

ВЫВОДЫ

1. Приемы и методы профилактики ВТЭО при оперативном лечении переломов костей нижних конечностей требуют систематизации и рациональных схем фармакологической поддержки.
2. Применение с этой целью препарата группы НОАК ривароксабана (ксарелто) не уступает по эффективности НМГ (эноксапарин), но обнаруживает преимущества в аспекте клинической безопасности, исключая необходимость аллогемотрансфузий в связи с критичной послеоперационной кровопотерей.
3. Выбор НОАК, в частности ривароксабана, в травматологической практике при очевидном удобстве применения обеспечивает законченную схему тромбопрофилактики.
4. Необходимы дальнейшие исследования рутинного использования ривароксабана с целью профилактики ВТЭО при лечении переломов различной локализации.

ЛИТЕРАТУРА [REFERENCES]

1. Geerts W.H., Bergqvist D., Pineo G.F., Heit J.A., Samama C.M., Lassen M.R. et al. Prevention of venous thromboembolism: American College of Chest Physicians evidence-based clinical practice guidelines (8th Edition). Chest. 2008; 133(6 suppl): 381S–453S.
2. Heit J.A., Spencer F.A., White R.H. The epidemiology of venous thromboembolism. Journal of thrombosis and thrombolysis. 2016; 41 (1): 3–14.
3. Ageno W. Rivaroxaban for the prevention of venous thromboembolism following major orthopedic surgery: the RECORD trials. Expert review of cardiovascular therapy. 2009; 7 (6): 569–76.
4. Aglietti P., Lup D., Cuomo P., Baldini A., De Luca L. Total knee arthroplasty using a pie-crusting technique for valgus deformity. Clin. Orthop. Relat. Res. 2007; 464: 73–7.
5. Carson J.L., Terrin M.L., Noveck H., Sanders D.W., Chaitman B.R., Rhoads G.G. et al.; FOCUS Investigators. Liberal or restrictive transfusion in high-risk patients after hip surgery. N. Engl. J. Med. 2011; 365 (26): 2453–62.
6. Eriksson B.I., Borris L.C., Friedman R.J., Haas S., Huisman M.V., Kakkar A.K. et al. Rivaroxaban versus enoxaparin for thromboprophylaxis after hip arthroplasty. N. Engl. J. Med. 2008; 358 (26): 2765–75.
7. Lassen M.R., Borris L.C., Nakov R.L. Use of the low-molecular-weight heparin rivaroxaban to prevent deep-vein thrombosis after leg injury requiring immobilization. N. Engl. J. Med. 2002; 34 (10): 726–30.
8. Jørgensen P.S., Knudsen J.B., Broeng L., Josephsen L., Bjerregaard P., Hagen K. et al. The thromboprophylactic effect of a low-molecular-weight heparin (Fragmin) in hip fracture surgery. A placebo-controlled study. Clin. Orthop. Relat. Res. 1992; (278): 95–100.
9. Granero J., de Rada P.D., Lozano L.M., Martínez J., Herrera A. Rivaroxaban versus standard of care in venous thromboembolism prevention following hip or knee arthroplasty in daily clinical practice (Spanish data from the international study XAMOS). Rev. Esp. Cir. Ortop. Traumatol. (English Edition). 2016; 60 (1): 44–52.
10. Turpie A.G., Lassen M.R., Eriksson B.I., Gent M., Berkowitz S.D., Misselwitz F. et al. Rivaroxaban for the prevention of venous thromboembolism after hip or knee arthroplasty Pooled analysis of four studies. Thromb. Haemost. 2011; 105: 444–53.
11. Савельев В.С., Чазов Е.И., Гусев Е.И., Кириенко А.И. и др. Российские клинические рекомендации по диагностике, лечению и профилактике венозных тромбозов и тромбоэмболий. Флебология. 2010; 1 (2): 37 [Savel'ev V.S., Chazov E.I., Gusev E.I., Kirienko A.I., et al. Russian clinical recommendations on diagnosis, treatment and prevention on venous thromboembolic complications. Flebologiya. 2010; 1 (2): 37 (in Russian)].
12. Профилактика венозных тромбозов и тромбоэмболий в травматологии и ортопедии. Российские клинические рекомендации. Травматология и ортопедия России. 2012; 1 (63): 1–24 [Prevention of venous thromboembolic complications in traumatology and orthopedics. Russian clinical recommendations. Travmatologiya i ortopediya Rossii. 2012; 1 (63): 1–24 (in Russian)].
13. Зырянов С.К., Белоусов Ю.Б. Биоаналоги в современном здравоохранении: что нужно знать клиницисту? Клиническая фармакология и терапия. 2011; 20 (1): 18–20 [Zyryanov S.K., Belousov Yu.B. Biosimilar drugs in clinical practice: what clinician should know? Klinicheskaya farmakologiya i terapiya. 2011; 20 (1): 18–20 (in Russian)].
14. Long A., Zhang L., Zhang Y., Jiang B., Mao Z., Li H. et al. Efficacy and safety of rivaroxaban versus low-molecular-weight heparin therapy in patients with lower limb fractures. J. Thromb. Thrombolysis. 2014; 38 (3): 299–305.

Сведения об авторах: Каплунов О.А. — доктор мед. наук, профессор кафедры травматологии, ортопедии и ВПХ, зав. ортопедическим отделением ГКБ №3; Бирюков С.Н. — аспирант кафедры травматологии, ортопедии и ВПХ; Некрасов Е.Ю. — клинический ординатор кафедры травматологии, ортопедии и ВПХ.

Для контактов: Каплунов Олег Анатольевич. 400005, Волгоград, ул. Советская, д. 45. Тел.: +7 (8442) 23–45–52. E-mail: volortho@mail.ru.

ИНФОРМАЦИЯ

XII Конгресс артроскопического общества с международным участием

Москва, 10–11 ноября 2016 г.

Организаторы:

Министерство здравоохранения РФ, Российское артроскопическое общество,
ФГБУ «ЦИТО им. Н.Н. Приорова» Минздрава России,
Департамент здравоохранения города Москвы

ТЕМАТИКА:

- Основные этапы становления Российского артроскопического общества и развитие артроскопической хирургии в России с 1996 по 2016 г.
- Применение инновационных артроскопических технологий в лечении суставной патологии.
- Использование современных биокompозитных материалов при биологической реконструкции суставов и позвоночника.
- Инновационные технологии в диагностике, лечении и реабилитации пациентов с повреждениями и заболеваниями опорно-двигательного аппарата.
- Современные малоинвазивные методы лечения повреждений и заболеваний сухожильно-мышечного аппарата у спортсменов.
- Инновационные технологии в реконструкции суставного хряща.

Официальный сайт www.ator2016.com

ИЗУЧЕНИЕ ОСТЕОИНТЕГРАЦИИ ВНУТРИКОСТНЫХ ИМПЛАНТАТОВ С РАЗНЫМИ ТИПАМИ ПОКРЫТИЙ В УСЛОВИЯХ ЭКСПЕРИМЕНТА

Е.А. Назаров, В.Г. Папков, С.А. Кузьманин, И.Г. Веснов

ГБОУ ВПО «Рязанский государственный медицинский университет им. академика И.П. Павлова» Минздрава России, ФГБОУ ВПО «Рязанский государственный радиотехнический университет» Минобрнауки России, Рязань, РФ

В эксперименте на 29 беспородных кошках мужского пола изучено образование костной ткани вокруг штифтов из медицинской стали (1-я группа, 9 животных), из титанового сплава ВТ6 с модифицированной методом химико-термической обработки поверхностью (2-я группа, 8 животных), из титанового сплава ВТ6 с покрытием кальция фосфатом и 1% германием, нанесенным методом микродугового оксидирования (3-я группа, 5 животных) и из того же сплава с покрытием кальция фосфатом и 5% германием (4-я группа, 7 животных). Штифты устанавливали в проксимальные отделы бедренных костей. Через 3 мес (по выведению животных из эксперимента) проводили рентгенографию, компьютерную томографию с денситометрией, биомеханические испытания (с целью определения силы сцепления имплантата с костью) и гистологическое исследование. Установлено, что процессы остеointegrации были наиболее выражены в 3-й и 4-й группах.

Ключевые слова: асептическая нестабильность, внутрикостный имплантат, остеointegrация, сила сцепления имплантата с костью, кальцийфосфатные материалы, германий, титан, биосовместимость.

Study of Intraosseous Implant Osteointegration with Various Types of Coating in Experiment

E.A. Nazarov, V.G. Papkov, S.A. Kuz'manin, I.G. Vesnov

Ryazan State Medical University named after academician I.P. Pavlov,

Ryazan State Radio Engineering University, Ryazan', Russia

Bone tissue formation around the pins made of medical steel (1st group, n=9), titanium alloy ВТ6 with modified by chemical and thermal treatment surface (2nd group, n=8), titanium alloy ВТ6 with calcium phosphate and 1% germanium coating sprayed using microarc oxidation technique (3rd group, n=5) and of the same alloy with calcium phosphate and 5% germanium coating (4th group, n=7) was studied on 28 mongrel cats. The pins were inserted into the proximal femur. In 3 months (after euthanasia) roenthenography, CT with densitometry, biomechanical testing (to determine the strength of implant-bone adhesion) and histologic examinations were performed. It is shown that osteointegration processes were the most marked in the animals from 3rd and 4th groups.

Key words: aseptic instability, intraosseous implant, osteointegration, strength of implant-bone adhesion, calcium phosphate, germanium, titanium, biocompatibility.

Введение. В настоящее время прослеживается тенденция к ежегодному увеличению количества эндопротезирования крупных суставов не только за рубежом, но и в РФ. Потребность в подобных операциях в нашей стране составляет более 300 тыс. в год [1–3]. Вместе с тем растет число осложнений, одним из которых является асептическая нестабильность, зачастую требующая проведения ревизионного вмешательства [4–6]. Консервативное лечение асептической нестабильности требует значительных материальных затрат и не всегда эффективно, поэтому создание специальных покрытий эндопротезов, способных стимулировать остеointegrацию, представляется наиболее целесообразным [7].

Цель исследования: изучить в эксперименте влияние разных типов покрытий внутрикостных имплантатов на процессы их остеointegrации.

МАТЕРИАЛЫ И МЕТОДЫ

Для исследования ЗАО ТРЕК-Э Композит (Москва) были изготовлены 4 группы штифтов (рис. 1) круглого сечения диаметром 4 мм и длиной 20 мм [8]. Штифты 1-й группы изготовлены из медицинской стали, 2-й группы — из титанового сплава ВТ6 с модифицированной методом химико-термической обработки (ХТО) поверхностью (в результате ХТО на поверхности изделия образуется нанослой повышенной твердости из карбидов, оксидов и нитридов титана) [9], 3-й группы — из титанового сплава ВТ6 с композиционным покрытием из кальция фосфатов (КФ) и 1% германия, нанесенным методом микродугового оксидирования, и 4-й группы — из того же сплава с композиционным покрытием из КФ и 5% германия [10, 11].

Эксперименты проведены на 29 беспородных кошках мужского пола массой от 2500 до 3400 г в

возрасте от 1,5 до 4 лет, разделенных на 4 группы по 9, 8, 5 и 7 животных в соответствии с группами штифтов. Выбор обусловлен достаточными размерами их бедренных костей и выживаемостью при вмешательствах на двух задних конечностях. Содержание и уход проводили согласно требованиям «Европейской конвенции по защите позвоночных животных, используемых для экспериментальных и других научных целей» [12], рекомендациям по кормлению и содержанию лабораторных животных, а также Приказу Минздрава СССР от 12.08.1977 № 755 и общепринятым стандартам в экспериментальном моделировании.

Под внутримышечным наркозом золетилом в дозе 15 мг/кг с премедикацией атропина сульфатом в дозе 0,04 мг/кг подкожно и 0,2% раствором рометара в дозе 0,1 мл на 100 г массы тела выполняли разрез кожи и подлежащих тканей по наружной поверхности в верхней трети задней конечности длиной до 1,5 см [13]. Обнажали вертлужную ямку, откуда сверлом диаметром 4 мм формировали канал в дистальном направлении бедренной кости, в который с помощью специальной насадки-экстрактора устанавливали штифт (рис. 2). На противоположной стороне проводили аналогичное вмешательство. Раны послойно ушивали. Животных выводили из опыта через 3 мес (средние сроки сращения переломов бедренных костей у кошек) с соблюдением правил биомедицинской и ветеринарной этики [14]. Под внутримышечным наркозом золетилом в дозе 15 мг/кг в нижнюю полую вену вводили 20 мл 10% раствора магнезии. После остановки сердечной и дыхательной деятельности изымали кости и готовили макропрепараты, которые фиксировали в 10% растворе формалина. Проводили рентгенографию для уточнения местоположения штифтов.

Далее на микротомографе SkyScan 1176 выполняли анализ статической картины остеоинтеграции штифтов. Для этого оценивали визуальные признаки разрежения (рарефикации) костной ткани в областях, удаленных от имплантированного штифта (шейка бедренной кости).

Биомеханическим испытаниям (определение сил сцепления имплантатов с костью) подвергли 45 макропрепаратов (в одном случае испытание не состоялось по техническим причинам). Исследования проводили в испытательной лаборатории ЦИТО им. Н.Н. Приорова на универсальной испытательной машине Walter+Bai AG LFV 10-50T. В процессе исследования оценивали предел прочности соединения «штифт-кость» (максимальная нагрузка (в кН), фиксируемая при извлечении штифта из кости). Для этого макропрепарат бедренной кости экспериментального животного закрепляли в тисках машины. В резьбовое отверстие штифта ввинчивали насадку-экстрактор, которую фиксировали в захвате машины. Далее постепенно извлекали имплантат из кости со скоростью 5 мм/мин. Полученные данные обрабатывали с помощью программного обеспечения DionPro и программного




Рис. 1. Внешний вид штифтов.

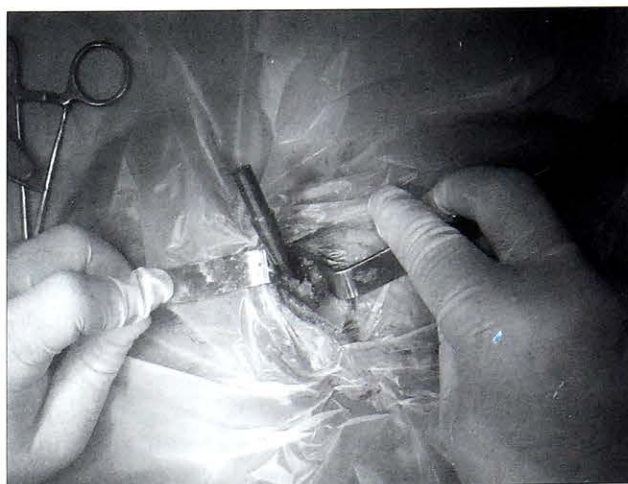

Рис. 2. Имплантация штифта в бедренную кость.

комплекса IBM SPSS Statistics Ver.21 по аналогии с [15, 16]. Поскольку отсутствие учета погрешности измерений (в наших экспериментах до 0,4%) может приводить к ошибочной интерпретации результата проверки статистической гипотезы, проводили варьирование исходных данных по каждой из групп в пределах погрешности измерений [17]. Установили, что погрешность измерений не влияет на полученные ранее выводы о нормальности, однородности и статистической значимости различия сравниваемых групп.

После извлечения штифтов готовили макропрепараты и проводили гистологическое исследование зоны имплантации штифтов. Из проксимальных отделов бедренных костей приготовили 46 поперечных пластинок толщиной 5 мм. Их помещали в 4% раствор азотной кислоты при температуре воздуха 18–22°C на 3 нед. Обезвоживание проводили спиртами возрастающей концентрации, заливали материал парафином. Гистологические срезы толщиной 7–10 мкм окрашивали гематоксилином и эозином [18]. Световую микроскопию проводили на микроскопах Karl Zeiss Jena (Германия) и БИОЛАМ (ЛОМО) с различным увеличением.

РЕЗУЛЬТАТЫ

По данным рентгенографии все штифты располагались внутрикостно с достаточной глубиной имплантации, подавляющее большинство — строго по продольной оси бедренной кости, некоторые — с незначительным отклонением от нее. Это обеспечивало высокую точность исследований сил сцепления штифтов с костной тканью.

Выявленное в ходе рентгеновской компьютерной микротомографии умеренное разрежение (рарефикация) костной ткани в шейках бедренных костей является косвенным признаком регенераторного процесса — организм «переводит» минеральную (рентгенконтрастную) составляющую костной ткани в зону выраженной регенерации (рис. 3). Максимально выраженное (64,3% случаев) разрежение кости в шейках бедренных костей наблюдалось в 4-й группе макропрепаратов (штифты из сплава ВТ6 с покрытием из КФ и 5% германия), менее выраженное (50% случаев) — в 3-й группе (штифты из сплава ВТ6 с покрытием из КФ и 1% германия). То есть регенеративные процессы в костной ткани максимально выражены в 4-й группе, несколько меньше — в 3-й.

По результатам биомеханического исследования статистическим анализом установлена нормальность и однородность исследуемых распределений сил сцепления имплантатов с костной тканью, что позволило использовать формат представления данных в виде $M \pm s$, где M — среднее арифметическое значение, а s — выборочное стандартное отклонение (табл. 1).

С целью выявления статистически значимого различия сил сцепления в группах имплантатов использовали t -критерий Стьюдента для независимых выборок. Для математически корректного применения этого критерия необходимо, чтобы полученные числовые значения были близки к нормальному закону распределения, а дисперсии выборок этих значений статистически значимо не отличались друг от друга (данные условия были проверены при помощи программы IBM SPSS Statistics). В табл. 2 приведены результаты расчета числа степеней свободы df , эмпирического значения критерия Стьюдента t_3 и минимального уров-

ня значимости p_2 , при котором можно отвергнуть нулевую гипотезу о равенстве средних двух генеральных совокупностей, из которых извлечены независимые выборки. Если $p_2 \leq 0,05$, то гипотеза о равенстве средних отвергается (достоверное различие средних); если $p_2 \geq 0,05$, то гипотеза о равенстве средних принимается (статистически значимое различие отсутствует).

Как видно из табл. 2, статистически значимо (достоверно) средние различались в следующих парах независимых выборок: медицинская сталь — КФ+1% германий; медицинская сталь — КФ+5% германий; КФ+1% германий — ВТ6+ХТО; КФ+5% германий — ВТ6+ХТО.

В ходе гистологического исследования установлено, что при имплантации штифтов из медицинской стали (1-я группа) стенки костномозговых каналов были выстланы волокнистой соединительной тканью. Местами на ее поверхности имелись небольшие очаги пролиферации фибробластов с формированием молодой костной ткани. В некоторых гаверсовых сосудах компактной костной ткани определялись белковые тромбы (рис. 4).

Во 2-й группе гистологических препаратов (штифты с модифицированной методом ХТО поверхностью) внутренняя поверхность трубчатой кости была с небольшим количеством разрушенных балок (рис. 5). Часть остецитов некротизирована. Имелись очаги умеренной пролиферации остеобластов с формированием молодой костной ткани. Гаверсовы системы компактной костной ткани умеренно расширены. Местами определялись обширные очаги пролиферирующих остеобластов и новообразованные сосуды.

В 3-й группе макропрепаратов (штифты, покрытые КФ и 1% германием) фрагменты трубчатой кости (внутренняя поверхность) характеризовались рядом морфологических изменений. В некоторых наблюдениях эта поверхность была покрыта тонким слоем мелкозернистой инородной массы (рис. 6, а). Там же располагались формирующиеся гаверсовы системы с наличием данных масс на внутренней поверхности каналов (рис. 6, б). Это можно трактовать как следствие включения материала покрытия в регенерирующую костную ткань.

Табл. 2. Результаты расчета степеней свободы df , эмпирического значения критерия Стьюдента t_3 и минимального значения уровня значимости p_2 для исследуемых пар независимых выборок

Пара независимых выборок	df	t_3	p_2
Медицинская сталь — ВТ6+КФ+1% германий	18	6,03	0,001
Медицинская сталь — ВТ6+КФ+5% германий	21	4,935	0,001
Медицинская сталь — ВТ6+ХТО	18	1,265	0,222
ВТ6+КФ+1% германий — КФ+германий 5%	21	0,721	0,479
ВТ6+КФ+1% германий — ВТ6+ХТО	18	3,847	0,001
ВТ6+КФ+5% германий — ВТ6+ХТО	21	3,725	0,001

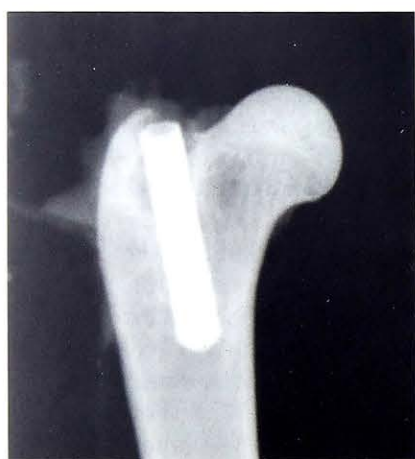

Рис. 3. Участок ра-рефикации костной ткани в шейке бедренной кости.

Табл. 1. Результаты определения сил сцепления имплантатов с костью ($M \pm s$)

Группа	Сила сцепления, Н
Медицинская сталь	53±49
ВТ6+ХТО	94±90
ВТ6+КФ+1% германий	249±90
ВТ6+КФ+5% германий	286±142

Имелись небольшие скопления остеобластов и остеокластов.

В 4-й группе микропрепаратов (штифты, покрытые КФ и 5% германием) на внутренней поверхности трубчатой кости имелись более массивные наложения крупнозернистой инородной массы. Она покрывала формирующиеся костные балки (рис. 7, а). Местами отмечено вращение остеобластов в данную массу, что может свидетельствовать о начале формирования костных балок (рис. 7, б). Фрагменты инородной массы образовывали выстилку костного канала (рис. 7, в). На внутренней поверхности костной трубки визуализировались многочисленные фрагменты разрушенных балок, подтверждающие их тесный контакт с покрытием штифта и их разрушение при его извлечении во время биомеханических испытаний.

Таким образом, процессы остеоинтеграции и регенерации костной ткани преобладали в 3-й и 4-й группах (более выражены в 4-й группе).

ОБСУЖДЕНИЕ

В настоящее время кальций-фосфатные материалы (КФМ) широко применяются в медицине для замещения дефектов костной ткани и создания биосовместимых покрытий имплантатов. Для улучшения ряда свойств КФМ многие авторы рекомендуют создавать на их основе композиты за счет добавления легирующих элементов [19–22].

С целью улучшения прочностных характеристик КФМ в них вводят дисперсные частицы частично стабилизированного диоксида циркония (ZrO_2), молекулы полимеров и другие вещества. Например, разработаны композиционные материалы на основе полиэтилена. Однако полиэтилен является биоинертным материалом и снижает остеоинтегративную способность [20, 21].

Известны работы, направленные на изучение композитов гидроксиапатит (ГА) — коллаген, которые по составу схожи с естественной костью [9]. В качестве полимеров используют не только коллаген, но и желатин, хитозан, полилак-

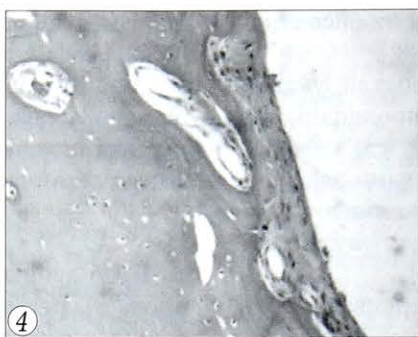


Рис. 4. Микропрепарат 1-й группы. x150.

Очаг пролиферации фибробластов на внутренней стенке костномозгового канала с образованием молодой костной ткани.

Здесь и на рис. 5–7 окраска гематоксилином и эозином.

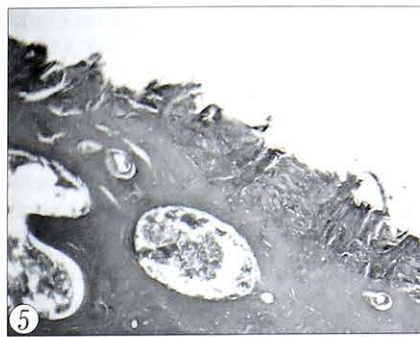

Рис. 5. Микропрепарат 2-й группы. x150.

Внутренняя поверхность трубчатой кости с небольшим количеством разрушенных костных балок.

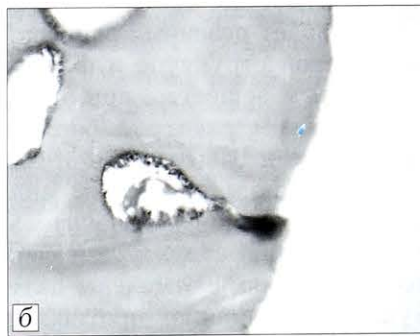


Рис. 6. Микропрепараты 3-й группы. x150.

а — внутренняя поверхность трубчатой кости, покрытая тонким слоем мелкозернистой инородной массы; б — формирующиеся гаверсовы системы с наложениями мелкозернистой инородной массы на внутренней поверхности.

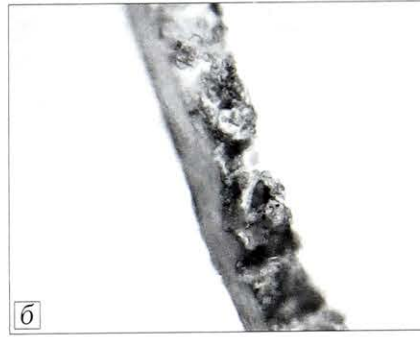
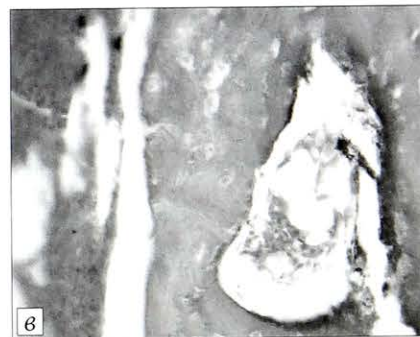
Рис. 7. Микропрепараты 4-й группы. x400.

а — формирующаяся костная балка, покрытая наложениями крупнозернистой инородной массы; б — вращение остеобластов в инородную массу; в — включение фрагментов инородной массы в структуру костного мозга.



тиды, полигликолиды и т.д. [9]. Ряд исследователей указывает на увеличение биоактивности КФМ при добавлении в них кремния [22]. В оригинальной работе материалы на основе анионмодифицированно-

го ГА были ранжированы по степени их биоактивности в ряду: Si-ГА > CO₂-ГА > ГА [22].

Другими авторами отмечен стимулирующий эффект кремния по отношению к пролиферации хондроцитов *in vivo*. Предполагается, что электромагнитные поля, генерируемые клетками эластичного или суставного хряща, при отражении от полупроводниковых кристаллов кремния стимулируют регенерацию хрящевой ткани [23, 24].

И.А. Скрипникова и соавт. подчеркивают роль микроэлемента кремния в процессах ремоделирования костной ткани и обосновывают возможность использования кремнийсодержащих добавок в комплексной профилактике остеопороза [25]. Доказано участие кремния в развитии соединительной ткани, формировании и минерализации костной ткани; отмечен положительный эффект кремнийсодержащих добавок на костную массу и маркеры костного метаболизма [25].

Возникает резонный вопрос: какое сходное по химической структуре и физическим свойствам с кремнием вещество, при этом обладающее более широким спектром биологических эффектов, можно добавить к КФМ для улучшения их свойств? Таким веществом является германий, характеризующийся значительным сходством с кремнием по структуре и свойствам. Многими исследователями отмечены антимикробные, иммуномодулирующие, противоопухолевые, гемо-

поэтические свойства германия и его соединений [26, 27]. В работе [28] выявлена его способность стимулировать рост фибробластов. При этом данных об использовании германия в составе КФМ нами при анализе литературы обнаружено не было, что и послужило поводом для исследования.

ВЫВОДЫ

1. По данным компьютерной микротомографии процессы регенерации костной ткани преобладают вокруг штифтов с композиционным покрытием на основе КФ и германия по сравнению с остальными группами. С увеличением концентрации германия данные процессы усиливаются.

2. Согласно результатам биомеханических исследований сила сцепления имплантатов с костью достоверно выше в группах штифтов с композиционным покрытием на основе КФ и германия по сравнению с остальными группами. Увеличение концентрации германия в покрытии статистически значимо не влияет на силу сцепления.

3. Результаты гистологического исследования показывают, что образование костной ткани и ее взаимодействие с поверхностью имплантатов более выражены в группе штифтов с композиционным покрытием на основе КФ и германия. Увеличение концентрации германия в покрытии усиливает данные процессы.

Авторы статьи выражают благодарность сотрудникам ФГБУ «ЦИТО им. Н.Н. Приорова» Минздрава России: канд. биол. наук В.В. Зайцеву за проведение компьютерной микротомографии; доктору техн. наук, проф. Н.С. Гаврюшенко и Л.В. Фомину за проведение биомеханических испытаний.

ЛИТЕРАТУРА | REFERENCES

1. Миронов С.П., Еськин Н.А., Андреева Т.М. Болезни костно-мышечной системы как социально-экономическая проблема. Вестник травматологии и ортопедии им. Н.Н. Приорова. 2012; 2: 3-7 [Mironov S.P., Es'kin N.A., Andreeva T.M. Musculoskeletal diseases as social and economic problem. Vestnik travmatologii i ortopedii im. N.N. Priorov. 2012; 2: 3-7 (in Russian)].
2. Косяков А.Н., Розенберг О.А., Бондарь В.К., Гребенников К.А., Сохань С.В., Ульянович Н.В. Биосовместимость материалов эндопротеза нового поколения при тотальном эндопротезировании тазобедренного сустава. Ортопедия, травматология и протезирование. 2010; 4: 105-15 [Kosyakov A.N., Rozenberg O.A., Bondar' V.K., Grebennikov K.A., Sokhan' S.V., Ul'yanchich N.V. Biocompatibility of new generation implant materials for total hip arthroplasty. Ortopediya, travmatologiya i protezirovaniye. 2010; 4: 105-15 (in Russian)].
3. Назаров Е.А., Рябова М.Н. Применение отечественных имплантатов в эндопротезировании тазобедренного сустава. Российский медико-биологический вестник им. академика И.П. Павлова. 2007; 2: 13-20 [Nazarov E.A., Ryabova M.N. Using the implants, produced in Russia for total arthroplastic of hip. Rossiyskiy medicobiologicheskii vestnik im. akademika I.P. Pavlova. 2007; 2: 13-20 (in Russian)].
4. Прохоренко С.П., Слободской А.Б., Мамедов А.А., Дунаев А.Г., Воронин И.В., Бадак И.С., Лежнев А.Г. Сравнительный анализ среднесрочных и отдаленных результатов первичного эндопротезирования тазобедренного сустава серийными эндопротезами бесцементной и цементной фиксации. Вестник травматологии и ортопедии им. Н.Н. Приорова. 2014; 3: 21-7

- [Prokhorenko V.M., Slobodskoy A.B., Mamedov A.A., Dunaev A.G., Voronin I.V., Badak I.S., Lezhnev A.G. Comparative analysis of short and mid-term results of primary total hip replacement by serial cemented and uncemented fixation implants. Vestnik travmatologii i ortopedii im. N.N. Priorov. 2014; 3: 21-7 (in Russian)].
5. Слободской А.Б., Осинцев Е.Ю., Лежнев А.Г. Осложнения после эндопротезирования тазобедренного сустава. Вестник травматологии и ортопедии им. Н.Н. Приорова. 2011; 3: 59-63 [Slobodskoy A.B., Osintsev E.Yu., Lezhnev A.G. Complications in Hip Arthroplasty. Vestnik travmatologii i ortopedii im. N.N. Priorov. 2011; 3: 59-63 (in Russian)].
6. Загородний Н.В., Нурждин В.И., Каграманов С.В., Хоранов Ю.Г., Кудинов С.В., Аюшев Д.Б. 20-летний опыт эндопротезирования крупных суставов в специализированном отделении ЦИТО им. Н.Н. Приорова. Вестник травматологии и ортопедии им. Н.Н. Приорова. 2011; 2: 52-8 [Zagorodniy N.V., Nuzhdin V.I., Kagramanov S.V., Khoranov Yu.G., Kudinov O.A., Ayusheev D.B., et al. Twenty years' experience in large joints arthroplasty at specialized department of CITO named after N.N. Priorov. Vestnik travmatologii i ortopedii im. N.N. Priorov. 2011; 2: 52-8 (in Russian)].
7. Миронов С.П. Состояние ортопедотравматологической службы в Российской Федерации и перспективы внедрения инновационных технологий в травматологии и ортопедии. Вестник травматологии и ортопедии им. Н.Н. Приорова. 2010; 4: 10-3 [Mironov S.P. State of orthopaedic-traumatologic service in Russian Federation and perspectives for introduction of innovative technologies in traumatology and orthopaedics. Vestnik travmatologii i ortopedii im. N.N. Priorov. 2010; 4: 10-3 (in Russian)].

8. Петров В.А., Чеботарев В.М., Сахно Н.В., Лишук А.П. Параметры штифтов для остеосинтеза костей у кошек. Ветеринария. 2003; 7: 56 [Petrov V.A., Chebotaryov V.M., Sakhno N.V., Lishuk A.P. Parameters of pins for osteosynthesis in cats. Veterinariya. 2003; 7: 56 (in Russian)].
9. Попков А.В. Биосовместимые имплантаты в травматологии и ортопедии (обзор литературы). Гений ортопедии. 2014; 3: 94–9 [Popkov A.V. Biocompatible implants in traumatology and orthopaedics (A review of literature). Geniy ortopedii. 2014; 3: 94–9 (in Russian)].
10. Баринов С.М. Керамические и композиционные материалы на основе фосфатов кальция для медицины. Успехи химии. 2010; 79: 15–32 [Barinov S.M. Calcium phosphate-based ceramics and composite materials for medicine. Uspekhi khimii. 2010; 79: 15–32 (in Russian)].
11. Легостаева Л.В., Комарова Е.Г., Шаркеев Ю.П., Уваркин П.В. Исследование влияния напряжения микродугового оксидирования на физико-химические свойства кальцийфосфатных покрытий на титане. Перспективные материалы. 2011; 13: 456–65 [Legostaeva L.V., Komarova E.G., Sharkeev Yu. P., Uvarkin P.V. Study of the micro-arc oxidation voltage upon physicochemical properties of calcium phosphate coatings on titanium. Perspektivnye materialy. 2011; 13: 456–65 (in Russian)].
12. European convention for the protection of vertebrate animals used for the experimental and other scientific purposes: Council of Europe 18.03.1986. Strasbourg, 1986.
13. Полатайко О. Ветеринарная анестезия: Практическое пособие. Киев: «ВД «Перископ»; 2009 [Polataiko O. Veterinary anesthesia: Practical guidance. Kiev: "VD "Periskop"; 2009 (in Russian)].
14. Денни Х., Баттерворф С. Ортопедия собак и кошек. Пер. с англ. М.: ООО «Аквариум – Принт»; 2007 [Denney H.R., Butterworth S. A Guide to canine and feline orthopaedic surgery. Moscow: ООО "Akvarium – Print"; 2007 (in Russian)].
15. Плохинский Н.А. Биометрия. М.: Издательство Московского университета; 1970 [Plokhinskiy N.A. Biometry. Moscow: Izdatel'stvo Moskovskogo universiteta; 1970 (in Russian)].
16. Назаров Е.А., Веснов И.Г., Мусаева Р.Ф. Стандартизированная оценка исходов операции реваскуляризации шейки и головки бедренной кости при дегенеративно-дистрофических заболеваниях тазобедренного сустава в отдаленные сроки. Вестник травматологии и ортопедии им. Н.Н. Приорова. 2012; 2: 27–31 [Nazarov E.A., Vesnov I.G., Musaeva R.F. Standardized assessment of femoral head and neck revascularization outcomes in degenerative dystrophic hip joint diseases at late terms. Vestnik travmatologii i ortopedii im. N.N. Priorov. 2012; 2: 27–31 (in Russian)].
17. Веснов И.Г. О влиянии воспроизводимости клинико-биохимического метода исследования на интерпретацию результата проверки статистической гипотезы в медико-биологических исследованиях. Российский медико-биологический вестник им. академика И.П. Павлова. 2010; 2: 22–6 [Vesnov I.G. Clinical-biochemical analysis reproducibility effect on statistical hypothesis test interpretation in medicobiological studies. Rossiyskiy mediko-biologicheskii vestnik im. akademika I.P. Pavlova. 2010; 2: 22–6 (in Russian)].
18. Саркисов Д.С., Перова Ю.Л. Микроскопическая техника. М.: Медицина; 1996 [Sarkisov D.S., Petrova Yu.L. Microscopic technique. Moscow: Meditsina; 1996 (in Russian)].
19. Баринов С.М., Комлев В.С. Биокерамика на основе фосфатов кальция. М.: Наука, 2005 [Barinov S.M., Komlev V.S. Calcium phosphate-based ceramics. Moscow: Nayka; 2005 (in Russian)].
20. Комлев В.С., Баринов С.М., Фадеева И.В. Повышение прочности пористой гидроксиапатитовой керамики посредством инфильтрации полимера. Перспективные материалы. 2002; 4: 65–9 [Komlev V.S., Barinov S.M., Fadeeva I.V. Raising of porous hydroxyapatite ceramics by polymer infiltration. Perspektivnye materialy. 2002; 4: 65–9 (in Russian)].
21. Попков А.В. Биосовместимые имплантаты в травматологии и ортопедии (обзор литературы). Гений ортопедии. 2014; 3: 94–9 [Popkov A.V. Biocompatible implants in traumatology and orthopaedics (A review of literature). Geniy ortopedii. 2014; 3: 94–9 (in Russian)].
22. Ковалева Е.С., Вересов А.Г., Соин А.В., Путляев В.И., Третьяков Ю.Д. Сравнительный анализ биоактивности материалов. Поверхность. Рентгеновские, синхротронные и нейтронные исследования. 2007; 11: 72–5 [Kovalyova E.S., Veresov A.G., Soin A.V., Putlyayev V.I., Tret'yakov Yu.D. Comparative analysis of materials' bioactivity. Poverkhnoct'. Rentgenovskie, sinkhrotropnye i neitronnye issledovaniya. 2007; 11: 72–5 (in Russian)].
23. Никитюк И.Е., Афоничев К.А., Петраш В.В., Ильина Л.В. Индуцирование регенерации эластического хряща кристаллическими аппликаторами из полупроводниковых материалов как потенциальный метод лечения глубоких ожогов ушной раковины (экспериментальное исследование). Травматология и ортопедия России. 2008; 1 (47): 45–8 [Nikityuk I.E., Afonichev K.A., Petrash V.V., Il'ina L.V. Induction of elastic cartilage regeneration with crystalline applicators of semi-conducting materials as a potential method for the floor of the auricle deep burns (experimental study). Travmatologiya i ortopediya Rossii. 2008; 1 (47): 45–8 (in Russian)].
24. Никитюк И.Е., Петраш В.В., Ильина Л.В. Полупроводниковые кристаллы как возможный материал для имплантатов, стимулирующих регенерацию суставного хряща. В кн.: Материалы симпозиума детских травматологов-ортопедов России с международным участием. СПб: 2008; 515–7 [Nikityuk I.E., Petrash V.V., Il'ina L.V. Semi-conducting crystals as potential material for implants stimulating articular cartilage regeneration. In: Proc. Symp. Child Traum. Orthop. Surg. with Int. Part. St. Petersburg, 2008; 515–7 (in Russian)].
25. Скрипникова И.А., Гурьев А.В. Микроэлементы в профилактике остеопороза: фокус на кремний. Остеопороз и остеопатии. 2014; 2: 36–40 [Skripnikova I.A., Gur'ev A.V. Microelements in the prevention of osteoporosis: focus on silicon. Osteoporoz i osteopatii. 2014; 2: 36–40 (in Russian)].
26. Лукевиц И.Я., Гар Т.К., Игнатович Л.М., Миронов В.Ф. Биологическая активность соединений германия. Рига: Знание; 1990 [Lukevits I.Ya., Gar T.K., Ignatovich L.M., Mironov V.F. Biologic activity of germanium compositions. Riga: Znanie; 1990 (in Russian)].
27. Гар Т.К., Миронов В.Ф. Биологическая активность соединений германия. М.: НИИТЭХИМ; 1982 [Gar T.K., Mironov V.F. Biologic activity of germanium compositions. Moscow: NIITEKhim; 1982 (in Russian)].
28. Carter J.M., Natiella J.R., Baier R.E., Natiella R.R. Fibroblastic activities postimplantation of cobaltchromium alloy and pure germanium in rabbits. Artificial Organs. 1984; 8 (1): 102–4.

Сведения об авторах: Назаров Е.А. — доктор мед. наук, профессор, зав. кафедрой травматологии, ортопедии, ВПХ РязГМУ; Попков В.Г. — доктор мед. наук, профессор, зав. кафедрой патологической анатомии с курсом судебной медицины РязГМУ; Кузьманин С.А. — аспирант кафедры травматологии, ортопедии, ВПХ РязГМУ; Веснов И.Г. — канд. физ.-мат. наук, доцент кафедры общей и экспериментальной физики РГРТУ.

Для контактов: Кузьманин Станислав Александрович. 390026, Рязань, ул. Высоковольтная, д. 9. Тел.: +7 (960) 568–04–60. E-mail: sinnersk@yandex.ru.

ОБЗОРЫ ЛИТЕРАТУРЫ



© А.Ф. Лазарев, И.В. Борозда, 2016

МАССИВНОЕ ЗАБРЮШИННОЕ КРОВОТЕЧЕНИЕ ПРИ ПЕРЕЛОМАХ ТАЗА

А.Ф. Лазарев, И.В. Борозда

ФГБУ «Центральный научно-исследовательский институт травматологии и ортопедии им. Н.Н. Приорова» Минздрава России, Москва; ГБОУ ВПО «Амурская государственная медицинская академия» Минздрава России, Благовещенск, Россия

Обзор посвящен проблемам лечения пациентов с нестабильными повреждениями таза, сопровождающимися массивным забрюшинным кровотечением. Детально рассмотрены вопросы определения источников внутритазового кровотечения, его интенсивности, объема и продолжительности, способы коррекции циркуляторных нарушений и хирургического гемостаза.

Ключевые слова: забрюшинная тампонада, нестабильные переломы таза, нестабильная гемодинамика, тактика лечения нестабильных повреждений таза, внеочаговый остеосинтез.

Massive Retroperitoneal Bleeding in Pelvic Fractures

A.F. Lazarev, I.V. Borozda

N.N. Priorov Central Institute of Traumatology and Orthopaedics, Moscow; Amur State Medical Academy, Blagoveshchensk, Russia

The review covers the problems of treatment of patients with unstable pelvic injuries accompanied by massive retroperitoneal bleeding. The questions of the determination of the source of intrapelvic bleeding, its intensity, volume and duration, methods for circulatory disorders correction and surgical hemostasis are considered in detail.

Key words: retroperitoneal tamponade, unstable pelvic fractures, unstable hemodynamics, treatment tactics for unstable pelvic injuries, extrafocal osteosynthesis

«Только пациенты с механической нестабильностью могут иметь гемодинамическую нестабильность, обусловленную травмой таза»

Марвин Тайл

Введение. Развитие хирургии таза, переживающей на наших глазах эволюционный скачок, было бы немыслимо без достижений анестезиологии и новых технологий восполнения кровопотери. Вместе с тем выбор тактики лечения ургентных повреждений таза должен быть надежно обоснован с точки зрения реанимационной безопасности для пациента, так как в этом случае приоритетным является лечение травматического шока и кровопотери.

Представленный обзор литературы является попыткой систематизации разрозненных и во многом противоречивых сведений, накопленных многими поколениями врачей, занимающихся лечением пациентов с повреждениями таза в остром периоде травматической болезни.

В настоящее время ведущее значение кровопотери в патогенезе травматического шока признано практически всеми учеными, занимающимися проблемой лечения тяжелой сочетанной травмы таза [1–24]. Острая кровопотеря и шок преобладают у пострадавших с сочетанной травмой. Она является

непосредственной причиной смерти 80% летальных исходов, особенно на догоспитальном этапе [24].

Тяжесть травматического шока при травмах таза непосредственно связана с объемом и скоростью внутритканевой кровопотери. В.М. Шаповалов и соавт. [25], анализируя данные литературы, отмечают, что травматический шок развивается у 30–58,9% пострадавших, из них у 20,2–30% при стабильных (изолированных) повреждениях таза и у 86,5–100% — при нестабильных. Шок III степени при тяжелых нестабильных переломах таза развивается у 75–86,5% пациентов, из них у 13,5–20% пострадавших, находящихся в терминальном состоянии [25–27].

Массивные внутритазовые кровотечения возникают у 37,5% пациентов с переломами таза. Артериальное кровотечение связано с нестабильными тазовыми переломами нестабильной гемодинамикой у 10–20% пациентов [28]. В 18,1% случаев гибель пациентов с повреждениями таза явилась следствием массивного артериального кровотечения [29].

Определение источников кровотечения

Массивное кровотечение при переломах таза обусловлено прежде всего анатомическими особенностями кровоснабжения тазовых костей и строения сосудистой системы [30]. Венозные стволы надкостницы связаны непосредственно с синусами губчатого вещества. Таким образом, вена имеет фиксированный и мобильный участки и повреждается на границе этих отделов. Тазовые костные и надкостничные вены широко анастомозируют с венами прилежащих мышц и внутренних органов. Кроме того, артерии, питающие кость, раздваиваются на две конечные ветви, которые образуют «лакуны», из которых берут начало вены [31]. Именно поэтому кровотечения при повреждениях таза бывают продолжительными и обильными.

В современной литературе [25, 32–34] выделяют следующие источники внутреннего кровотечения при нестабильных повреждениях таза:

- артериальные стволы: боковые и срединная артерии крестца (наиболее часто повреждаются), верхняя прямокишечная, запирательные и подвздошные артерии;
- венозные сосуды: пресакральные и паравезикальные сплетения, а также подвздошные вены;
- сосуды губчатой кости, которые, располагаясь в трабекулах, не спадаются и становятся причиной длительного многодневного кровотечения.

Р. O'Neill и соавт. (цит. по [25]) в результате анализа большого массива данных ангиографических исследований у пострадавших с нестабильными повреждениями таза определили наибольший риск повреждения артерий в заднем полукольце при травме по механизму вертикального сдвига, а в переднем — вследствие боковой компрессии, причем множественные источники кровотечения выявлены ими у 57% пострадавших с нестабильной гемодинамикой.

Массивная внебрюшинная гематома при нестабильных тяжелых переломах таза нередко располагается в клетчатке с трех–четырех сторон от брюшной полости [15, 35–37] и сопряжена с риском таких осложнений, как острая почечная недостаточность, механическая анурия, кишечная непроходимость, тромбоз подвздошных вен таза, компартмент-синдром, остеомиелит, сепсис, дегенеративные изменения в нервных сплетениях [21, 38–40]. Это требует поиска эффективных способов как остановки кровотечения в остром периоде, так и профилактики осложнений в ближайшем и отсроченном периоде.

Источниками массивного кровотечения в забрюшинное пространство и внутритазовую клетчатку чаще всего являются поврежденные внутритазовые магистральные сосуды, пресакральные и околузурные венозные сплетения и крупные сосуды губчатой кости таза [14, 41–43]. Повреждения различных сосудов таза встречаются в 22,1–30% случаев, причем при смертельных исходах чаще диагностируют повреждения артерий или одновременно артерий и магистральных вен [41, 44].

К.К. Стэльмах [21], проанализировав результаты 30 судебно-медицинских вскрытий погибших от тяжелых политравм с ведущим повреждением таза, отмечает, что ранение внутренней подвздошной артерии и вены имело место в 8 случаях, наружных подвздошных артерий и вен — в 3, внутренней подвздошной вены — в 11, полой вены — в 2 случаях и их ветвей — у всех погибших.

Интенсивность и продолжительность внутритазового кровотечения

В.С. Гостев [4] приводит данные о скорости кровотечения при множественных травмах таза, называя цифру 800–1000 мл/ч. При обширных повреждениях таза, особенно его заднего отдела, объем кровопотери может составлять 3000 мл при объемной скорости до 1000 мл/ч [45].

В.М. Шаповалов и соавт. [25], анализируя данные литературы, отмечает, что переломы крыла подвздошной кости, ветвей лонных костей без смещения отломков сопровождаются внутренним кровоизлиянием объемом от 200 до 500 мл. Если диагностируют подобные переломы со смещением отломков, а также разрывы лонного симфиза, она увеличивается до 700–1000 мл, двойные вертикальные переломы типа Мальгенья — до 1500–2500 мл, двусторонние двойные вертикальные переломы — до 2000–3500 мл.

Исследования А. Burgess и соавт. показали, что даже при относительно стабильных повреждениях по механизму боковой компрессии (при наличии перелома в заднем полукольце таза) суточная кровопотеря достигала 4760 мл и продолжалась до 7 сут (цит. по [25]). Что касается вертикально нестабильных повреждений таза, то приводятся данные о суммарной кровопотере, равной 10 089 мл [29].

Таким образом, интенсивность кровотечения зависит от степени разрушения губчатых костей тазового кольца (вертлужная впадина, задние отделы подвздошной кости), при переломе которых формируется так называемая «кровооточающая костная рана» [46]. Чем больше переломов, чем больше общая площадь этой костной раны, тем выраженнее кровотечение.

Обзор отечественной и иностранной литературы, проведенный М.М. Дятловым (2001), подробно освещает сложившиеся в настоящее время представления о патогенезе внутритканевого кровотечения при переломах таза [8]. В частности, экспериментально установлено, что в забрюшинное пространство при неповрежденном тазе входит под давлением 4 л жидкости (по данным других авторов — 5 л), а при переломе и дестабилизации тазового кольца, вскрытии забрюшинного пространства и лапаротомии — 20 л.

В эксперименте показано, что через сосуд диаметром 1,5 мм под давлением 10 мм рт. ст. за 1 ч можно ввести до 3 л жидкости. Причем гематома объемом 1 л занимает весь малый таз, 2 л — поднимается до почек по задней стенке живота и до пупочного кольца по передней стенке, 3 л — выше

паранефральной клетчатки, а 4 л — распространяется практически до диафрагмы [25]. Диастаз лонного сочленения величиной 10 см с расхождением крестцово-подвздошного сочленения на 3 см дополнительно увеличивает тазовый объем на 55% [8]. Причем емкость таза у тех больных, которым перед лапаротомией не была выполнена стабилизация отломков, была на 26% больше [47].

Для ранней диагностики жизнеопасного массивного кровотечения в забрюшинном пространстве вследствие разрыва магистральных сосудов таза используется симптомокомплекс, предложенный М.М. Дятловым [46]. В «диагностическую триаду» входят:

1) механизм травмы — тупой удар сбоку, спереди, снизу, сзади или в сочетании либо переезд (наезд) транспортного средства через таз;

2) типичное медиальное смещение острого края дистального отломка тазовой кости при над- и чрезвертлужных переломах, смещение половины таза при переломе или вывихе;

3) сочетание этих факторов с выраженной отрицательной динамикой лабораторных показателей красной крови и с неэффективностью своевременной интенсивной и полноценной по объему и скорости инфузионной терапии: с сохраняющимся более 2 ч критическим уровнем артериального давления (70–60/50–40 мм рт. ст.), уменьшением в 2–4 раза содержания в крови гемоглобина, эритроцитов и снижением гематокрита в 2–4 раза за первые 2 ч после начала интенсивной инфузионной терапии при обязательном исключении внутреннего кровотечения в брюшной, грудной и черепной полостях.

Наличие данного симптомокомплекса при повреждении тазового кольца или вертлужной впадины позволяет поставить диагноз «повреждение магистральных сосудов таза» и требует неотложного оперативного вмешательства в забрюшинном пространстве.

Еще одним грозным клиническим признаком, требующим экстренной операции, имеющей целью остановку кровотечения при повреждении запирающей артерии, М.М. Дятлов считает быстро нарастающую гематому мошонки при травме таза [46].

По данным В.М. Шаповалова (2000), кровотечение из губчатой кости останавливается при полноценном совмещении раневых поверхностей и адекватной межотломковой компрессии, достигающей значения 340–350 Н [25]. В работе [14] было показано, что уже смыкание краев костной раны и стабильный остеосинтез являются эффективным способом хирургического гемостаза.

При безуспешности интенсивной инфузионной терапии, в случае терминального состояния пострадавшего или шока III степени вследствие кровопотери при систолическом давлении, не поднимающемся выше 60–65 мм рт. ст., следует в первую очередь исключить повреждение магистральных сосудов таза. Спасти больного может только операция, ибо следствием такой длительно сохраня-

ющейся гипотензии является необратимый шок [14, 46]. В такой ситуации нужно немедленно производить или расширять лапаротомию с целью ревизии внутритазовой и забрюшинной гематом и оказания того или иного пособия (перевязка, клипирование артерий, тампонада забрюшинного пространства таза) [48] и любым эффективным способом выполнять обязательную экстренную стабилизацию тазового кольца, что приводит к немедленному подъему АД до 60–90 мм рт. ст. [14]. Однако этот феномен является результатом скорее централизации кровообращения, а не уменьшения интенсивности кровопотери. Только сочетание перевязки внутренних подвздошных артерий со стабилизацией тазового кольца позволяет получить положительные результаты. Без стабилизации тазового кольца пациенты после перевязки подвздошных артерий погибали не в первые часы поступления, в первые трое суток.

Объем внутритканевого кровотечения, физиологический ответ на кровотечение, условия его остановки

В ходе экспериментального изучения зависимости тяжести внутритканевого кровотечения от характера повреждений таза были получены следующие результаты [2].

1. Источники кровотечения при повреждениях таза в порядке увеличения скорости кровотечения располагаются следующим образом: кость, кость+вена, кость+артерия, кость+вена+артерия.

2. При одновременном повреждении кости и сосудов объемная скорость кровотечения увеличивается с $16,1 \pm 0,3$ до $25,7 \pm 0,2$ мл/мин при относительно-стабильных переломах и с $16,1 \pm 0,3$ до $28,6 \pm 0,2$ мл/мин — при нестабильных. Это позволяет сделать косвенный вывод о том, что изолированные разрывы лонного и крестцово-подвздошного сочленений могут сопровождаться менее выраженным кровотечением, чем переломы в переднем и заднем отделах таза, при расхождении лобковых костей менее 2 см.

3. При изучении зависимости объема кровотечения и максимального давления внутри полости таза от вида повреждения тазового кольца в условиях биомеханического эксперимента установлено, что стабильные повреждения и разрывы сочленений сопровождалась кровотечением в объеме 670 ± 125 мл при максимальном давлении в полости таза 150 ± 8 мм водн. ст.; относительно стабильные повреждения — 890 ± 150 мл (135 ± 11 мм водн. ст.); нестабильные повреждения — 1230 ± 180 мл (120 ± 8 мм водн. ст.), что свидетельствует о снижении давления в полости внутритазовой гематомы и росте ее объема пропорционально степени нестабильности повреждения таза.

Полученные данные были сопоставлены с минимальным показателем систолического артериального давления при травматическом шоке (70 мм рт. ст.) и нормальным показателем центрального венозного давления (120 мм водн. ст.). Сделан вывод о том, что давление в полости таза, создаваемое забрюшинной гематомой, может служить препятствием только для

венозного кровотечения в полости таза, так как уровень центрального венозного давления не превышает 120 мм водн. ст.

В то же время забрюшинная гематома не может являться препятствием для дальнейшего развития артериального внутритканевого кровотечения, так как давление в ее полости не превышает 150 мм водн. ст., а минимальный показатель систолического артериального давления составляет 70 мм рт. ст. (952 мм водн. ст.). При этом забрюшинная гематома, блокируя отток крови по нижней полой вене, даже служит своеобразным «венозным жгутом», за счет которого артериальное внутритазовое кровотечение только усиливается.

Поскольку кровотечение из поврежденных костей таза (сосудистых лакун) носит смешанный артериовенозный характер, очевидно, что при травмах тазового кольца, сопровождающихся переломами тазовых костей, даже без повреждения крупных артериальных сосудов внутритазовое кровотечение носит «неудержимый» характер и без соответствующего лечения станет фатальным. В подобной ситуации устоявшееся клиническое понятие «тазовый объем», подразумевающее наличие какой-то ограниченной полости, введенное М.С. Moss и М.Д. Bircher в 1996 г., справедливо только по отношению к распространению венозного кровотечения и неточно отражает способность внутритазовой гемато-

мы к фатальному распространению при артериальном кровотечении.

С данной точки зрения более рационально описание этого процесса как «эффект дымохода» (chimney effect), [34], когда тазовое кровоизлияние распространяется краниально, выше *m. psoas* или по ягодичным мышцам вследствие разрушения фиброзно-мышечных футляров с риском развития тазового и абдоминального компартмент-синдрома. Эти случаи часто представляются как абдоминальные повреждения. Так как ретроперитонеальное пространство не закрыто, то давление, вызванное самопроизвольной тампонадой, не имеет клинического значения [49].

Весьма интересны данные, которые приводит А.Н. Смоляр (2012), основываясь на анализе результатов лечения 34 пациентов с разрывом аневризмы брюшной аорты и формированием острой обширной забрюшинной гематомы. При этом отмечено наличие умеренной положительной корреляции и линейной зависимости между объемом забрюшинного кровоизлияния и внутрибрюшным давлением. При максимальном объеме забрюшинного кровоизлияния в 2385 мл внутрибрюшное давление повышается до уровня внутрибрюшной гипертензии I–II степени, т.е. не может служить единственной причиной компартмента. Автор считает, что для

Табл. 1. Варианты лечения пациентов с тазовой и гемодинамической нестабильностью

Вид лечения	Преимущества	Недостатки	Эффективность
Самопроизвольная тампонада	Нет	Эффективна только у гемодинамически стабильных пациентов	Да
MAST	Прямая компрессия (уменьшение объема полости) тазового кольца и нижних конечностей	При разрушении компартментов Ограничение доступа к поврежденной области Возможны осложнения	Нет
Перевязка подчревной артерии	Нет	Развитые коллатерали	Нет
Тазовый пояс/пегля	Прямая компрессия (уменьшение объема полости) таза без ограничения доступа к поврежденной области Биомеханически эффективно	Неизвестны	Возможно
Ангиография/эмболизация	Нет необходимости в открытом доступе к ретроперитонеальному пространству Изолированное кровотечение может быть остановлено без хирургического вмешательства	Артериальный источник кровотечения встречается только в 10–20% случаев Занимает много времени Опасно развитием глубоких некрозов тканей	Возможно
Временное прижатие аорты	Эффективно в острой ситуации	Ограничено во времени	Да
Внешняя фиксация	Легкое и быстрое применение Остановка кровотечения смыканием костных ран, уменьшением тазового объема Предотвращение повторного кровотечения	Затруднение доступа к брюшной полости Малозффективен при С-типе повреждений	Да
Прямая остановка артериального кровотечения	Остановка кровотечений из крупных сосудов	Трудоемкость	Да
С-рама	Стабилизация задних отделов — основа для тампонады	Специальные показания, знание анатомии Возможны осложнения	Да
Внутренняя фиксация после эксплоративной лапаротомии	Биомеханически очень эффективна	Специальные показания, трудоемкость Необходим опыт	Да

Примечание. MAST — армейские противошоковые брюки (пневмокомпрессия)

Табл. 2. Прогноз тяжести травматического шока при сочетанной травме таза

Вид повреждения	Объем кровопотери, мл	Количество баллов
<i>Переломы таза</i>		
Тип А	500	10
Тип В	1500	30
Тип С, перелом вертлужной впадины	2500	50
<i>Сопутствующие повреждения</i>		
<i>Закрытые переломы</i>		
Кисть, предплечье, стопа	750	15
Плечо	1500	30
Бедро	2000	40
Ребро	250	5
Грудина	1500	30
Позвонок	2000	40
<i>Открытые переломы, раны</i>		
Перелом сегмента	+500	10
<i>Грудная клетка</i>		
Пневмоторакс	500	10
Напряженный клапанный пневмоторакс	500×k (k=5)	50
Гемоторакс малый	500	10
Гемоторакс средний	1500	30
Гемоторакс большой	2500	50
<i>Повреждения внутренних органов брюшной полости и таза</i>		
Полый орган	500	10
Паренхиматозный орган	2500	50
<i>Возраст больного</i>		
18–50 лет	×k (k=1)	-
>50 лет	×k (k=1,5)	-
<i>Время, прошедшее с момента травмы до начала противошокового лечения</i>		
≤30 мин	×k (k=1)	-
30–60 мин	×k (k=1,5)	-
≥60 мин	×k (k=2)	-
<i>Прогноз (тяжесть травматического шока)</i>		
Благоприятный (средняя степень тяжести)	1000	<20
Сомнительный (тяжелый)	1000–2500	21–50
Неблагоприятный (крайне тяжелый)	2500–5000	51–100

Примечание. Нейрохирургическая травма в схему не включена. 1 балл=потеря 50 мл крови.

развития синдрома внутрибрюшной гипертензии необходимо сочетание нескольких факторов, таких как массивная инфузионная терапия, распространенное забрюшинное кровоизлияние, операция на органах брюшной полости. Хотя синдром интраабдоминальной гипертензии был диагностирован только у 0,5% пациентов с закрытой травмой живота, летальность при данном патологическом состоянии была очень высока [50].

W. Smith и соавт. [34] провели анализ эффективности различных методов остановки кровотечения при дезинтегрирующих (относительно стабильных и нестабильных) повреждениях таза (табл. 1).

Вышеприведенные сведения могут служить еще одним аргументом в пользу активной хирургической тактики в случаях, когда достоверно установлено, что источником внутритазового кровотечения является поврежденная артерия. На долю профузных (артериальных) кровотечений приходится 10–20% от общего числа пострадавших с повреждениями таза, и, как правило, такие пациенты погибают на месте происшествия или при транспортировке в стационар [32].

Данные собственных исследований [2] позволили создать шкалу прогноза тяжести повреждений при сочетанной травме таза, удобную для быстрого расчета величины кровопотери и тяжести травматического шока (табл. 2).

Таким образом, внутритканевое тазовое кровотечение останавливается за счет следующих механизмов: падения АД в момент травматического шока; свертывания крови; тампонады вен и сосудистых лакун при формировании забрюшинной гематомы и противошоковой фиксации костей таза.

В то же время повреждения крупных артериальных стволов сопровождаются быстро развивающимся неукротимым кровотечением, остановить которое можно лишь оперативным путем.

Способы коррекции циркуляторных нарушений

Поскольку внутритканевое кровотечение имеет продолженный характер, до стабилизации и тампонады пространств малого таза и забрюшинных пространств восполнение компонентами крови должно носить опережающий характер — не менее 140% первично определенного объема кровопотери.

Методика вычисления утраченной крови наиболее полно разработана в Ганноверской высшей медицинской школе и проводится согласно формуле:

$$V = (Hb_n - Hb_{\text{больного}}) \cdot V_n / Hb_n$$

При поступлении пострадавшего сразу определяют концентрацию гемоглобина ($Hb_{\text{больного}}$). Полученную величину вычитают из среднего показателя уровня гемоглобина человека (Hb_n), чем устанавливают количество утраченного гемоглобина. Последнее умножают на средний объем крови в теле человека (V_n), а результат умножения делят на показатель гемоглобина в норме (Hb_n). Таким образом, получают искомую величину — количество утраченной крови к моменту поступления больного в стационар.

Согласно данным [29] к моменту госпитализации выжившие больные потеряли 2768 мл (от 1046 до 4151 мл) крови, а впоследствии умершие — 2716 мл (от 1549 до 4016 мл). Затем расчет строится таким образом: в ближайшие минуты и час нужно влить не меньше, чем утрачено. В первые 3 ч выжившим больным было влито 3,7 л (от 1,5 до 6,6 л), а впоследствии умершим — 5,5 л (от 2,1 до 11,7 л крови).

Основой лечения при массивном кровотечении кроме его остановки является безотлагательная и интенсивная терапия, которую необходимо начинать уже на догоспитальном этапе, когда в процессе транспортировки пострадавшему вливают внутривенно струйно волемиические растворы и кристаллоиды.

Продолжающаяся или начатая в приемном либо реанимационном отделении больницы адекватная по объему, скорости и составу трансфузионная терапия включает 2–3 л кровезаменителей в виде коллоидов и кристаллоидов, нагнетаемых под давлением с суммарной скоростью 200–300 мл/мин. Причем 3 л кровезаменителей стремятся ввести в первые 10 мин. Это позволяет через 10–15 мин поднять АД до 100–110 мм рт. ст. и выше. Далее струйно вливают не менее 2 л плазмы и свежечитратной крови со сроком хранения не более 2 сут. Считается, что для 2/3 больных с травмой таза и неповрежденной сзади брюшиной инфузии такого количества препаратов крови и кровезаменителей оказывается достаточно. Однако отдельным авторам приходилось вливать пострадавшим и 5–10 л крови, а при открытых переломах и того больше — от 14,8 до 36 л за весь период лечения [9, 51].

Кровопотеря должна возмещаться препаратами крови, темп кровезамещения должен превышать темп кровопотери, продолжительность кровезамещения должна быть равна длительности кровотечения. Объем инфузионной терапии должен превышать величину кровопотери в тем большей степени, чем больше ее величина: при потере 40% ОЦК — в 2–2,5 раза, 50% ОЦК — в 3 раза [14].

Одновременно высказываются предостережения от перегрузки циркуляции, которая так же опасна, как и гиповолемия, в связи с чем крайне важен строгий учет количества вводимых в кровоток

растворов и почасового диуреза (не менее 100 мл/ч без стимуляции).

Если есть техническая возможность во время операции собрать из полостей аутокровь, незаменимой является реинфузия. При чрезвычайном обескровливании массивную реинфузию (т.е. более 1 л) следует расценивать как самое главное экстренное реанимационное мероприятие [9, 17].

Сама по себе заместительная инфузионная терапия ни коим образом не может и не должна рассматриваться в отрыве от немедленной внешней стабилизации тазового кольца и, по показаниям, внутренней тампонады полости таза.

Способы хирургического гемостаза

При выявлении клинических и/или рентгенологических признаков повреждений таза, нарушающих стабильность тазового кольца, противошоковая тазовая скоба или АНФ должны быть наложены в первые 30–60 мин после поступления в стационар [52]. При отсутствии возможности наложения перечисленных выше устройств, в основном на догоспитальном этапе, для стабилизации тазового кольца может быть использован тазовый бандаж или специальная тазовая повязка, разработанная в ВМА им С.М. Кирова [53, 54].

С.И. Гильфанов и соавт. [5] приводят данные о том, что использование С-скобы Ganz (которое показано в тех редких благоприятных случаях, когда имеется наружно-ротационное повреждение тазового кольца — «чистая открытая книга» и нет опасности пролабирования фиксаторов в полость таза через линию перелома) в среднем повышает систолическое АД у пострадавшего на 30–35 мм рт. ст.

В других клинических ситуациях приходится использовать стержневые АНФ таза, позволяющие надежно фиксировать, как правило, только передний его отдел [44, 55].

К сожалению, большинство конструкций АНФ с передней рамой, в отличие от С-скобы Ganz, мешают проведению лапаротомии. Однако ряд компоновок внешней рамы аппарата все же позволяет несколько сместить внешнюю раму вниз, что открывает более широкие возможности для лапаротомии на фоне стабилизированного таза [53, 56, 57].

Таким образом, тезис, выдвинутый когда-то М.М. Дятловым, о том, что каждая лапаротомия должна обязательно заканчиваться с участием травматолога и внешней стабилизацией таза, по-прежнему актуален [46].

Использовать экстренную стабилизацию таза АНФ с передней рамой в комбинации с противошоковой рамой Ganz предлагает Е.А. Литвина [16], что позволило, в частности, быстро стабилизировать АД на уровне 110/60 мм рт. ст. в течение 2 ч у пострадавшего с тяжелой политравмой.

Если в ходе лапаротомии найдено нарушение целостности париетальной брюшины и сообщение полости гематомы с брюшной полостью, а также в случаях, когда внешняя фиксация и массивная инфузия не привели в течение 30 мин к стабилизации

состояния пациента, единственным возможным способом может быть только тампонада полости таза. Используют 8–10 марлевых салфеток, помещаемых ближе к заднему отделу пограничной линии, с целью тугого заполнения полости таза [42, 58, 59].

Только при ангиографически верифицированных разрывах артериальных стволов может быть показана активная хирургическая тактика по перевязке сосуда [60]. Кровотечение из артерий диаметром до 1 мм обычно останавливается самостоятельно, от 1,5 до 3 мм (по некоторым данным до 5 мм) — требует чрескожной эмболизации сосуда, при большем диаметре сосуда (>3 мм) рассматривают возможность открытого лигирования артерии [25]. Техника селективной эмболизации сосуда требует, помимо соответствующего технического обеспечения и времени на выполнение вмешательства, высокой подготовки ангиохирурга, так как последствия этой манипуляции в виде обширных некрозов мышц таза могут быть непредсказуемыми [35, 61].

Заключение. Энергия механического воздействия травмирующего агента определяет степень разрушения (системной дезинтеграции) тазового кольца, как костной основы, так и мягкотканых образований. Тактика диагностики и лечения пациентов с дезинтегрирующими повреждениями таза определяется, в конечном итоге, объемом и темпом кровопотери, а также характером сопутствующих повреждений.

Изолированные многооскольчатые переломы таза сопровождаются внутритканевыми кровотечениями, которые сами по себе (при своевременной стабилизации отломков тазового кольца) не являются опасными для жизни при отсутствии других источников внетазовых кровотечений.

Самым распространенным источником кровотечения при повреждении тазового кольца являются поврежденные венозные сосуды: венозные пресакральные и паравезикальные сплетения, наружные и внутренние подвздошные вены и их притоки, а также лакуны губчатой кости, которые являются источниками смешанного кровотечения и имеют не спадающиеся стенки, при наличии внетазовых источников продолжающегося кровотечения могут быть жизнеугрожающими.

На догоспитальном этапе стабилизация костей таза должна быть выполнена посредством наложения бандажа или тазовой повязки.

Переключать пациента в стационаре можно только один раз! Больного следует помещать на рентгенпрозрачный щит или операционный стол в противошоковой операционной.

Методом выбора хирургической остановки кровотечений являются: немедленная наружная стабилизация тазового кольца с репозицией для смыкания краев костных ран и ограничения объема полости таза.

В случае отсутствия эффекта от проводимой интенсивной трансфузионной терапии в течение 30–45 мин нужно немедленно производить или

расширять лапаротомию с целью ревизии внутритазовой и забрюшинной гематом и оказания того или иного пособия (перевязка, клипирование артерий, тампонада забрюшинного пространства таза) с обязательной экстренной стабилизацией тазового кольца — любым эффективным способом.

Тампонада забрюшинного пространства таза позволяет выровнять давление в полости гематомы с давлением в кровотокающих сосудах, а также нивелирует присасывающий эффект, возникающий при движении диафрагмы. Сама по себе тампонада полости таза без стабилизации тазового кольца неэффективна. В большинстве случаев стабилизацию таза можно выполнить С-рамой Ganz. Если разрушение задних отделов подвздошной кости не позволяет выполнить стабилизацию С-рамой, следует использовать АНФ.

Стабилизация тазового кольца должна предшествовать лапаротомии, выполнение которой в противном случае дестабилизирует отломки и провоцирует дальнейшее кровотечение.

Ошибочно и опасно откладывать стабилизацию таза С-рамой или АНФ до стабилизации состояния пациента!

Только стабильный таз может гарантировать стабилизацию гемодинамики в остром периоде тяжелой травмы, сопровождающейся ко всем прочим повреждениям массивными разрушениями тазового кольца.

ЛИТЕРАТУРА [REFERENCES]

1. *Бондаренко А.В., Смазнев К.В., Пелеганчук В.А.* Возможности репозиции и фиксации нестабильных повреждений таза внешними системами. В кн.: Материалы международного конгресса «Травматология и ортопедия: современность и будущее». М.; 2003: 275 [Bondarenko A.V., Smaznev K.V., Peleganchuk V.A. Possibilities of unstable pelvic injuries reposition and fixation with external devices. In: Mistakes and complications in traumatology and orthopaedics: Traumatology and orthopaedics: contemporaneity and future: Proc. Int. Cong. Moscow, 2003; 275 (in Russian)].
2. *Борозда И.В.* Комплексная диагностика сочетанных повреждений таза, проектирование и управление конструкциями внешней фиксации: Автореф. дис. ... д-ра мед. наук. Якутск; 2009 [Borozda I.V. Complex diagnosis of concomitant pelvic injuries, designing and management of external fixation devices. Dr. med. sci. Diss. Yakutsk; 2009 (in Russian)].
3. *Вабель Г.М.* Кровопотеря при закрытых переломах костей таза. Актуальные вопросы судебной медицины. 1977; 3: 81–2 [Vabel' G.M. Blood loss in closed pelvic bones fractures. Aktual'nye voprosy sudebnoy meditsiny. 1977; 3: 81–2 (in Russian)].
4. *Гостев В.С.* Закрытые повреждения таза: Автореф. дис. ... канд. мед. наук. Л.; 1973 [Gostev V.S. Closed pelvic injuries. Cand. med. sci. Diss. Leningrad; 1973 (in Russian)].
5. *Гильфанов С.И., Даниляк В.В., Веденев Ю.М., Емелин М.А., Вржесинский В.В.* Фиксация заднего полукольца при нестабильных повреждениях таза. Травматология и ортопедия России. 2009; 2 (52): 53–8 [Gil'fanov S.I., Danilyak V.V., Vedenev Yu.M., Emelin M.A., Vrzhesinskiy V.V. Fixation of posterior pelvic ring in unstable pelvic fractures. Travmatologiya i ortopediya Rossii. 2009; 2 (52): 53–8 (in Russian)].
6. *Дерябин И.И., Беликов А.А., Губарь Л.Н.* Особенности клиники и лечения травматического шока при различ-

- ной локализации повреждений. Военно-медицинский журнал. 1983; 10: 21-4 [Deryabin I.I., Belikov A.A., Gubar' L.N. Peculiarities of traumatic shock clinical picture and treatment in various injury localization. *Voenno-meditsinskiy zhurnal*. 1983; 10: 21-4 (in Russian)].
7. Джурко Б.И. Взаимосвязь между восстановлением объема циркулирующей крови и состоянием системной гемодинамики при острой кровопотере. Л.: Медицина; 1995: 59-68 [Dzhurko B.I. Interrelation between the restoration of circulating blood volume and status of systemic hemodynamics in acute blood loss. Leningrad: Meditsina; 1995: 59-68 (in Russian)].
 8. Дятлов М.М. Повреждение кровеносных сосудов таза при его нестабильных переломах и вывихах у больных с сочетанной травмой. Вестник травматологии и ортопедии им. Н.Н. Приорова. 1999; 2: 27-33 [Dyatlov M.M. Injuries of pelvic blood vessels in its unstable fractures and dislocations in patients with concomitant injury. *Vestnik travmatologii i ortopedii im. N.N. Priorov*. 1999; 2: 27-33 (in Russian)].
 9. Дятлов М.М. Массивное кровотечение при травмах таза: что делать? Вестник травматологии и ортопедии им. Н.Н. Приорова. 2001; 1: 66-73 [Dyatlov M.M. Massive bleeding in pelvic injuries: what to do? *Vestnik travmatologii i ortopedii im. N.N. Priorov*. 2001; 1: 66-73 (in Russian)].
 10. Карпенко Е.С. Закрытые переломы таза: Автореф. дис. ... канд. мед. наук. Свердловск; 1953 [Karpenko E.S. Closed pelvic fractures. *Cand. med. sci. Diss. Sverdlovsk*; 1953 (in Russian)].
 11. Брюсов П.Г., Нечаев Э.А., ред. Военно-полевая хирургия. М.: ГЭОТАР-Медиа; 1996: 391-7 [Bryusov P.G., Nechaev E.A., ed. *Military surgery*. Moscow: GEOTAR-Media; 1996: 391-7 (in Russian)].
 12. Краснов А.Ф., Мирошниченко В.Ф., Котельников Г.П. Травматология. Самара: СГМУ; 1995 [Krasnov A.F., Miroshnichenko V.F., Kotelnikov G.P. *Traumatology*. Samara: SGMU; 1995 (in Russian)].
 13. Кутепов С.М., Минеев К.П. Клинические аспекты травматологии. В кн.: Тезисы докладов науч.-практ. конференции травматологов-ортопедов «Дорожно-транспортный травматизм, профилактика, тактика и результаты лечения пострадавших». Ижевск; 1989: 35-6 [Kutepov S.M., Mineev K.P. Sources and arrest of massive pelvic hemorrhage in RTA. In: *Road-traffic traumatism: Proc. Interreg. Sci-Pract. Conf. Trauma and Orthop. Surg. Izhevsk*; 1989: 35-6 (in Russian)].
 14. Лазарев А.Ф. Оперативное лечение повреждений таза: Дис. ... д-ра мед. наук. М.; 1992 [Lazarev A.F. *Surgical treatment of pelvic injuries: Dr. med. sci. Diss. Moscow*; 1992 (in Russian)].
 15. Ланда М.И. Забрюшинные и тазовые предбрюшинные кровоизлияния у больных с множественными и сочетанными переломами костей таза. Ортопедия, травматология, протезирование. 1972; 3: 35-40 [Landa M.I. Retroperitoneal and pelvic preperitoneal bleeding in patients with multiple and concomitant pelvic bone fractures. *Ortopediya, travmatologiya i protezirovanie*. 1973; 3: 35-40 (in Russian)].
 16. Литвина Е.А. Экстренная стабилизация переломов костей таза у больных с полигравмой. Вестник травматологии и ортопедии им. Н.Н. Приорова. 2014; 1: 19-26 [Litvina E.A. Emergent stabilization of pelvic bones fractures in polytrauma. *Vestnik travmatologii i ortopedii im. N.N. Priorov*. 2014; 1: 19-26 (in Russian)].
 17. Минеев К.П. Использование полигликолина при травме таза с повреждением внутренних подвздошных артерий и мочевого пузыря. В кн.: Межвузовский сборник научных трудов «Кровезаменители в комбустиологии и интенсивной терапии». Саранск: МГУ; 1983: 34-5 [Mineev K.P. Use of polyglycine in pelvic injury with lesion of internal iliac arteries and bladder. In: *Blood substitutes in combustiology and intensive care. Transactions. Saransk: MGU*; 1983: 34-5 (in Russian)].
 18. Насонкин О.С., Пашковский Э.В. Нейрофизиология шока. М.: Медицина; 1984 [Nasonkin O.S., Pashkovskiy E.V. Shock neurophysiology. Moscow: Meditsina; 1984 (in Russian)].
 19. Пожариский В.Ф. Некоторые особенности течения и лечения шока и терминальных состояний при переломах костей таза. Ортопедия, травматология и протезирование. 1961; 9: 39-42 [Pozhariskiy V.F. Some peculiarities of shock and terminal states course and treatment in pelvic fractures. *Ortopediya, travmatologiya i protezirovanie*. 1961; 9: 39-42 (in Russian)].
 20. Ратнер Г.Л. Травматический шок в биологическом аспекте. Вестник хирургии им. И.И. Грекова. 1988; 3: 113-5 [Ratner G.L. Traumatic shock in biological aspect. *Vestnik khirurgii im. I.I. Grekova*. 1988; 3: 113-5 (in Russian)].
 21. Стэльмах К.К. Лечение нестабильных повреждений таза: Дис. ... д-ра мед. наук. Курган; 2005 [Stelmakh K.K. Treatment of unstable pelvic injuries. *Dr. med. sci. Diss. Kurgan*; 2005 (in Russian)].
 22. Шустер Х.П., Шенборн Х., Лауэр Х. Шок. М.: Медицина; 1981 [Shuster Kh.P., Shenborn Kh., Lauer Kh. *Shock*. Moscow: Meditsina; 1981 (in Russian)].
 23. Cannada L.K., Taylor R.M., Reddix R., Mullis B., Moghadamian E., Erickson M. *Southeastern Fracture Consortium*. The Jones-Powell Classification of open pelvic fractures: A multicenter study evaluating mortality rates. *J. Trauma Acute Care Surg*. 2013; 74 (3): 901-6.
 24. Соколов В.А. Дорожно-транспортные травмы: Руководство для врачей. М.: ГЭОТАР-Медиа; 2009: 55 [Sokolov V.A. Road-traffic injuries. Manual for physicians. Moscow: GEOTAR-Media; 2009: 55 (in Russian)].
 25. Шаповалов В.М., Гуманенко Е.К., Дулаев А.К., Дыдыкин А.В. Хирургическая стабилизация таза у раненых и пострадавших. СПб: МОПСАР АВ; 2000 [Shapovalov V.M., Gumanenko E.K., Dulaev A.K., Dydykin A.V. *Surgical pelvic stabilization in wounded and victims*. St. Petersburg: MORSAR AV; 2000 (in Russian)].
 26. Dong J.L., Zhou D.S. Management and outcome of open pelvic fractures: A retrospective study of 41 cases. *Injury*. 2011; 42 (10): 1003-7.
 27. Yoshihara H., Yoneoka D. Demographic epidemiology of unstable pelvic fracture in the United States from 2000 to 2009: trends and in-hospital mortality. *J. Trauma Acute Care Surg*. 2014; 76 (2): 380-5.
 28. Pohlemann T. Outcome after pelvic ring injuries. *Injury*. 1996; 27 (2): 31-8.
 29. Pohlemann T., Bosch U., Gänsslen A., Tscherner H. The Hannover experience in management of pelvic fractures. *Clin. Orthop. Relat. Res*. 1994; (305): 69-80.
 30. Баиров Г.А. Детская травматология. СПб: «Питер»; 2000 [Bairov G.A. *Child traumatology*. St. Petersburg: "Piter"; 2000 (in Russian)].
 31. Школьников Л.Г., Селиванов В.П., Цодыкс В.М. Повреждение таза и тазовых органов. М.: Медицина; 1966 [Shkol'nikov L.G., Selivanov V.P., Tsodyks V.M. *Injuries of pelvis and pelvic organs*. Moscow: Meditsina; 1966 (in Russian)].
 32. Huittinen V., Slatys P. Postmortem angiography and dissection of the hypogastric artery in pelvic fractures. *Surgery*. 1973; 73: 454-62.
 33. Matityahu A., Marmor M., Elson J.K., Lieber C., Rogalski G., Lin C., Belaye T., Miclau T. 3rd, Kandemir U. Acute complications of patients with pelvic fractures after pelvic angiographic embolization. *Clin. Orthop. Relat. Res*. 2013; 471 (9): 2906-11.
 34. Smith W.R., Ziran B.H., Morgan S.J. Fractures of the pelvis and acetabulum. Informa Healthcare; 2007.
 35. Трещев В.С., Матышев А.А. Пути распространения гематом при закрытых переломах таза. Вестник хирургии им. И.И. Грекова. 1964; 10: 59-62 [Treshchev V.S., Matyshev A.A. Ways of hematomas spreading in closed pelvic fractures. *Vestnik khirurgii im. I.I. Grekova*. 1964; 10: 59-62 (in Russian)].
 36. Трещев В.С. Оперативное лечение больных с переломами костей таза: Автореф. дис. ... д-ра мед. наук. Куйбышев; 1981 [Treshchev V.S. *Surgical treatment of*

- patients with pelvic bones fractures. Dr. med. sci. Diss. Kuibyshev; 1981 (in Russian)].
37. *Цуман В.Г., Муромский Ю.А.* Забрюшинные травматические кровоизлияния. В кн.: Труды научной сессии института Склифосовского, посвященной памяти С.С. Юдина «Закрытая травма живота и забрюшинных органов». М.: Институт Склифосовского; 1961: 118–23 [Tsuman V.G., Muromskiy Yu.A. Traumatic retroperitoneal hemorrhage. In: Closed injury of the abdomen and retroperitoneal organs. Transactions of the scientific session of Sklifosovskiy institute dedicated to the memory of S.S. Yudin. Moscow: Sklifosovskiy institute; 1961: 118–23 (in Russian)].
 38. *Гостев В.С.* Перевязка внутренних подвздошных артерий при тяжелых травмах таза. Вестник хирургии им. И.И. Грекова. 1972; 3: 99–102 [Gostev V.S. Ligation of internal iliac artery in severe pelvic injuries. Vestnik khirurgii im. I.I. Grekova. 1972; 3: 99–102 (in Russian)].
 39. *DuBose J., Inaba K., Barmparas G., Teixeira P.G., Schnuriger B., Talving P., Salim A., Demetriades D.* Bilateral internal iliac artery ligation as a damage control approach in massive retroperitoneal bleeding after pelvic fracture. J. Trauma. 2010; 69 (6): 1507–14.
 40. *Poole G.V., Ward E.F.* Causes of mortality in patients with pelvic fractures. Orthopedics. 1994; 17 (8): 691–6.
 41. *Стародубцев Н.Г.* Об индивидуальных особенностях пристеночных сосудов таза человека. В кн.: Материалы конференции «Вопросы морфологии и патологии сердечно-сосудистой и нервной систем». Ярославль; 1967: 70–3 [Starodubtsev N.G. On individual peculiarities of human parietal pelvic vessels. In: Issues of morphology and pathology of cardiovascular and nerve systems: Proc. Conf. Yaroslavl', 1967; 70–3 (in Russian)].
 42. *Султанова М.И.* Артериальное кровоснабжение безымянных костей и его прикладное значение: Автореф. дис. ... канд. мед. наук. Л.; 1950 [Sultanova M.I. Arterial blood supply of nameless bones and its applied importance. Cand. med. sci. Dis. Leningrad; 1950 (in Russian)].
 43. *Фокин В.И.* Множественные повреждения сосудов при травме таза. Судебно-медицинская экспертиза. 1974; 3: 52–5 [Fokin V.I. Multiple vascular injuries in pelvic trauma. Sudebno-meditsinskaya ekspertiza. 1974; 3: 52–5 (in Russian)].
 44. *Ушаков С.А., Лукин С.Ю., Никольский А.В.* Лечение вертикально нестабильных повреждений тазового кольца у пострадавших с осложненной травмой таза. Вестник травматологии и ортопедии им. Н.Н. Приорова. 2014; 1: 26–32 [Ushakov S.A., Lukin S.Yu., Nikol'skiy A.V. Treatment of vertically unstable pelvic ring injuries in patients with complicated pelvic trauma. Vestnik travmatologii i ortopedii im. N.N. Priorova. 2014; 1: 26–32 (in Russian)].
 45. *Матышев А.А.* Морфологическая характеристика и судебно-медицинская экспертиза повреждений таза при смертельной тупой травме: Автореф. дис. ... д-ра мед. наук. Л.; 1975 [Matyshev A.A. Morphologic description and forensic medical examination of pelvic injuries in lethal blunt trauma. Dr. med. sci. Diss. Leningrad; 1975 (in Russian)].
 46. *Дятлов М.М.* Сложные повреждения таза. Что делать?: Руководство для врачей и студентов. Гомель: «Гомельский государственный медицинский университет»; 2006 [Dyatlov M.M. Complicated pelvic injuries. What to do? Manual for physicians and students. Gomel': "Gomel'skiy gosudarstvennyi meditsinskiy universitet"; 2006 (in Russian)].
 47. *Ghanayem A.J., Wilber J.H., Lieberman J.M., Motta A.O.* The effect of laparotomy and external fixator stabilization on pelvic volume in an unstable pelvic injury. J. Trauma. 1995; 38 (3): 396–401.
 48. *Charbit J., Millet I., Martinez O., Roustan J.P., Merigeaud S., Taourel P., Capdevila X.* Does the size of the hemoperitoneum help to discriminate the bleeding source and guide therapeutic decisions in blunt trauma patients with pelvic ring fracture? J. Trauma Acute Care Surg. 2012; 73 (1): 117–25.
 49. *Grimm M., Vrahas M., Thomas K.* Pressure-volume characteristics of the intact and disrupted pelvic retroperitoneum. J. Trauma. 1998; 44 (3): 454–9.
 50. *Смоляр А.Н.* Диагностика и лечение травматических забрюшинных кровоизлияний: Автореф. дис. ... д-ра мед. наук. М.; 2012 [Smolyar A.N. Diagnosis and treatment of traumatic retroperitoneal hemorrhages. Dr. med. sci. Diss. Moscow; 2012 (in Russian)].
 51. *Burgess A.R., Eastridge B.J., Young J.W., Ellison T.S., Ellison P.S. Jr, Poka A., Bathon G.H., Brumback R.J.* Pelvic ring disruptions: effective classification system and treatment protocols. J. Trauma. 1990; 30 (7): 848–56.
 52. *Pohlemann T., Culemann U., Gansslen A., Tscherne H.* [Severe pelvic injury with pelvic mass hemorrhage: determining severity of hemorrhage and clinical experience with emergency stabilization]. Unfallchirurg. 1996; 99 (10): 734–43.
 53. *Денисенко В.В.* Роль и место тактики многоэтапного хирургического лечения на этапах медицинской эвакуации: Автореф. дис. ... канд. мед. наук. СПб; 2010 [Denisenko V.V. Role and place of the tactics of multistep surgical treatment during medical evacuation: Cand. med. sci. Diss. St. Petersburg; 2010 (in Russian)].
 54. *Самохвалов И.М., Борисов М.Б., Денисенко В.В., Гребнев А.Р., Ганин Е.В.* Временная неинвазивная стабилизация таза. Вестник травматологии и ортопедии им. Н.Н. Приорова. 2014; 1: 6–11 [Samokhvalov I.M., Borisov M.B., Denisenko V.V., Grebnev A.R., Ganin E.V. Temporary noninvasive pelvic stabilization. Vestnik travmatologii i ortopedii im. N.N. Priorova. 2014; 1: 6–11 (in Russian)].
 55. *Иванов П.А., Заднепровский Н.Н.* Эффективность различных компоновок стержневых аппаратов внешней фиксации таза у пациентов с политравмой на реанимационном этапе. Вестник травматологии и ортопедии им. Н.Н. Приорова. 2014; 1: 12–8 [Ivanov P.A., Zadneprovskiy N.N. Efficacy of various arrangements of pelvic external rod fixators in polytraumatized patients at resuscitation step. Vestnik travmatologii i ortopedii im. N.N. Priorova. 2014; 1: 12–8 (in Russian)].
 56. *Борозда И.В., Бушманов А.В., Ганжуров Н.А., Капустянский А.А., Фахрутдинова С.В.* Противошоковый аппарат внешней фиксации таза. Патент на полезную модель RUS 145481 [Borozda I.V., Bushmanov A.V., Ganzhurov N.A., Kapustyanskiy A.A., Fakhrutdinova S.V. Antishock pelvic external fixation apparatus. Patent RF, #145481 (in Russian)].
 57. *Papathanasopoulos A., Tzioupis C., Giannoudis V.P., Roberts C., Giannoudis P.V.* Biomechanical aspects of pelvic ring reconstruction techniques: Evidence today. Injury. 2010; 41 (12): 1220–7.
 58. *Tai D.K., Li W.H., Lee K.Y., Cheng M., Lee K.B., Tang L.F., Lai A.K., Ho H.F., Cheung M.T.* Retroperitoneal pelvic packing in the management of hemodynamically unstable pelvic fractures: a level I trauma center experience. J. Trauma. 2011; 71 (4): 79–86.
 59. *White C., Hsu J.R., Holcomb J.B.* Haemodynamically unstable pelvic fractures. Injury. 2009; 40: 1023–30.
 60. *Brun J., Guillot S., Bouzat P., Broux C., Thony F., Genty C. et al.* Detecting active pelvic arterial haemorrhage on admission following serious pelvic fracture in multiple trauma patients. Injury. 2014; 45 (1): 101–6.
 61. *Thorson C.M., Ryan M.L., Otero C.A., Vu T., Borja M.J., Jose J. et al.* Operating room or angiography suite for hemodynamically unstable pelvic fractures? J. Trauma Acute Care Surg. 2012; 72 (2): 364–70; discussion 371–2.

Сведения об авторах: Лазарев А.Ф. — доктор мед. наук, профессор, зав. отделением травматологии взрослых ЦИТО; Борозда И.В. — доктор мед. наук, доцент, зав. каф. травматологии с курсом медицины катастроф Амурской ГМА.
Для контактов: Борозда Иван Викторович. 675000, Благовещенск, ул. Горького, д. 95. Тел.: +7 (963) 801–07–21. E-mail: bivdok@mail.ru.

© Коллектив авторов, 2016

АНАЛИЗ ОПЫТА ПРИМЕНЕНИЯ УГЛЕРОДНЫХ НАНОСТРУКТУРНЫХ ИМПЛАНТАТОВ В ТРАВМАТОЛОГИИ И ОРТОПЕДИИ

Д.Ю. Борзунов, В.И. Шевцов, М.В. Стогов, Е.Н. Овчинников

ФГБУ «Российский научный центр «Восстановительная травматология и ортопедия»
им. академика Г.А. Илизарова» Минздрава России, Курган; ООО «НаноТехМед Плюс», Великий Новгород, РФ

Проведен анализ безопасности и эффективности применения углеродных наноструктурных имплантатов (УНИ) для лечения костной патологии в различных клиниках Российской Федерации. Отмечена эффективность применения изделия при замещении дефектов межпозвонкового диска и тел позвонков, а также при пластике дефектов длинных костей различной этиологии. Частота отсутствия эффекта не превышала 6,1%. Серьезных нежелательных событий, связанных с использованием изделия, не зафиксировано. Анализ имеющихся данных дает основание сделать вывод, что УНИ обладает достаточным набором характеристик (остеоиндуктивность, биоинертность, безопасность), позволяющих использовать его в травматологии и ортопедии.

Ключевые слова: углеродные имплантаты, костные дефекты, безопасность, эффективность.

Analysis of the Experience of Carbon Nanostructured Implants Use in Traumatology and Orthopaedics

D. Yu. Borzunov, V. I. Shevtsov, M. V. Stogov, E. N. Ovchinnikov

G.A. Ilizarov Scientific Center "Restorative Traumatology and Orthopaedics", Kurgan;
ООО "NanoTechMed Plus", Velikiy Novgorod, Russia

Analysis of the carbon nanostructured implants (CNI) safety and efficacy for the treatment of bone pathology was performed at different clinics of the Russian Federation. Devices showed their efficacy at substitution of intervertebral disc and vertebral body defects as well as at plasty of long bone defects of various etiology. The rate of effect absence did not exceed 6.1%. No serious adverse effects were recorded. It is concluded that CNI possesses the number of characteristics (osteoinduction, bioinertia, safety) that allow using it in traumatology and orthopaedics.

Key words: carbon implants, bone defects, safety, efficacy.

Введение. В практике современной реконструктивной хирургии опорно-двигательного аппарата для замещения дефектов костей все большее распространение получают искусственные материалы. Основными характеристиками последних являются их инертность по отношению к живым тканям, отсутствие канцерогенности, наличие запаса механической прочности и стойкости к воздействию факторов внутренней среды организма [1–3]. Наиболее часто используемыми искусственными материалами в настоящее время являются нержавеющие стали, кобальтхромовые сплавы, керамика, титан и титановые сплавы и др. [4–8].

Опыт клинической практики использования имплантатов из различных материалов в России и за рубежом позволяет сделать некоторые выводы. В частности, при всех положительных характеристиках имплантатов, изготовленных из титана, керамики и полимеров, их клиническое применение выявило ряд недостатков. Большая хрупкость имплантатов из керамики и высокий модуль упругости ограничивают возможности использования в зонах значительной механической нагрузки, а полимеры в процессе биологического старения могут выделять низкомолекулярные продукты, оказывающие ток-

сическое и канцерогенное воздействие на организм человека [9–11].

В связи с этим на поиск материалов, которые были бы лишены этих недостатков и приближались по своим физико-техническим и медико-биологическим характеристикам к кости человека, и были направлены проводимые в последние десятилетия в России и за рубежом исследования. Так, было обнаружено, что к материалам, обладающим высокой биологической совместимостью с костной тканью и одновременно имеющим необходимые прочностные характеристики, можно отнести углеродные композиционные материалы [12].

Первые попытки использования углерода в медицинской практике были предприняты еще в начале прошлого столетия, а в 70-х годах началось его применение [13]. Однако интерес к этому материалу постепенно пропал. Видимо, это было связано с тем, что имплантаты изготавливались из промышленного углерода, для которого характерна повышенная прочность и отсутствие пор, необходимых для прорастания в них костной ткани. С начала 90-х годов удалось изменить его прочностные и улучшить остеоинтегративные свойства, что снова вызвало интерес к данному материалу [14–21].

На сегодняшний день композиционные изделия из углерода, пока в ограниченном количестве, используются при реконструктивно-восстановительных операциях в челюстно-лицевой области; оперативном лечении дегенеративно-дистрофических поражений позвоночника; замещении костных дефектов при травмах конечностей и позвоночника, а также при остеомиелитических, туберкулезных и злокачественных поражениях костей; для эндопротезирования; аллогерниопластики при хирургическом лечении абдоминальных грыж и аллотенопластики при поражении связок и сухожилий; реконструктивных операциях на лобных синусах [21–25].

В Российской Федерации для задач травматологии и ортопедии предложены к применению «Имплантаты углеродные наноструктурные» (Регистрационный номер медицинского изделия РЗН 2014/2080). Данные углеродные наноструктурные имплантаты (УНИ) выпускались с 2008 г. как «Имплантаты углеродные для компенсации костных дефектов композиционные ГАРГО» (регистрационное удостоверение № ФСР 2008/03617). За период с 2008 г. по настоящее время накоплен опыт применения указанных имплантатов, однако обобщенный анализ этих данных до сих пор не проводился.

Цель работы: проанализировать опыт клинического применения УНИ в практике травматологии и ортопедии и нейрохирургии.

За период с 2008 по 2014 г. УНИ были применены у 123 пациентов с костной патологией в медицинских учреждениях Перми, Тюмени, Тобольска, Ишима, Самары Екатеринбург, Ростова-на-Дону, Санкт-Петербурга и Ленинградской области (табл. 1) [26–31].

Безопасность. Отмеченные в ближайшем и раннем послеоперационном периоде (нахождение в стационаре) нежелательные явления (табл. 2) были расценены нами как нежелательные события, т.е. являли собой любое нежелательное медицинское проявление, которое может быть и не связанным с исследуемым медицинским изделием (согласно ГОСТ Р ИСО 14155-2014 «Клинические исследования. Надлежащая клиническая практика»). Серьезных нежелательных событий, нежелательных воздействий изделия и непредвиденных серьезных нежелательных воздействий за время использования УНИ не зафиксировано.

Локальная остеоинтеграция межтелового имплантата (4 случая) и отсутствие признаков сращения трансплантата (1 случай), отнесенные исследователями к нежелательным событиям, по нашему

Табл. 1. Сводные данные по применению УНИ в клинической практике

Показания	Число пациентов	Оперативная технология
Полное или частичное замещение тел позвонков и (или) межпозвонковых дисков при повреждениях и заболеваниях позвоночника	75	75 — УНИ+костная аутопластика
	36	
	14	
	2	
	3	
	20	
Замещение дефектов при переломах костей верхних и нижних конечностей	10	4 — УНИ+АВФ
		2 — УНИ+костная пластика+костная пластина
		2 — УНИ+костная пластика +аппарат Илизарова
		1 — УНИ
Остеомиелитические, туберкулезные и злокачественные поражения костей	23	1 — УНИ+костная пластина
		21 — УНИ + костная аутопластика
		1 — УНИ + аппарат Илизарова
Восстановление высоты мыщелков бедренной и большеберцовой костей при их импакт-переломах	15	1 — УНИ
		14 — УНИ + костная аутопластика
		1 — УНИ +костная пластика + костная пластина

Примечание. АВФ — аппарат внешней фиксации.

Табл. 2. Нежелательные события, возникшие в ближайшем и раннем послеоперационном периоде при применении УНИ

Показания	Нежелательное событие
Полное или частичное замещение тел позвонков и (или) межпозвонковых дисков при повреждениях и заболеваниях позвоночника	3 — реактивный плеврит
	2 — серома послеоперационного шва
	3 — расхождение швов
	1 — отсутствие признаков сращения трансплантата
	1 — миграция имплантата из костного ложа
	4 — локальная остеоинтеграция межтелового имплантата
Замещение дефектов при переломах костей верхних и нижних конечностей	1 — нагноение в области операции (абсцесс), повышение температуры тела;
	1 — нестабильность аппарата
Остеомиелитические, туберкулезные и злокачественные поражения костей	2 — поверхностное инфицирование послеоперационной раны
Восстановление высоты мыщелков бедренной и большеберцовой костей при их импакт-переломах	1 — поверхностное инфицирование послеоперационной раны

мнению, соответствуют признакам эффективности лечения. Следовательно, общее число нежелательных событий при применении УНИ составило 14 из 117 (6 случаев применения имплантатов в связи с отсутствием данных по результатам лечения в общую статистику по безопасности не включены), что составило 12%.

Оценивая причинно-следственную связь между использованием УНИ и зафиксированными нежелательными событиями, нужно отметить, что большинство из них (13 событий из 14) нельзя отнести к нежелательному воздействию изделия (см. табл. 2). Данные отклонения скорее вызваны ошибками, связанными с технической реализацией оперативной технологии (недостаток хирургической практики и опыта послеоперационного ведения больных с установленным УНИ). На основании этого связь между 13 наблюдаемыми нежелательными событиями и применением УНИ можно определить как маловероятную. Возможную связь с применением УНИ имеет 1 случай нагноения в области операции (лечебная тактика: вскрытие абсцесса и проведение антибактериальной и антипиретической терапии). Поверхностное воспаление в области вмешательства успешно купировали общехирургическими мероприятиями (перевязка, аппликации антибактериальных препаратов, ультрафиолетовое облучение раны). Миграция имплантата из костного ложа потребовала дополнительной внешней иммобилизации, что, по мнению исследователей, не повлияло на результат лечения [27]. Нестабильность АВФ (1 случай) ликвидирована после перепроведения 4 винтов Шанца.

Несмотря на наличие нежелательных событий, во всех случаях применения УНИ рана заживала первичным натяжением, признаков генерализованного воспаления, аллергических реакций не наблюдалось. При использовании УНИ в целях восстановления высоты мышечков бедренной и большеберцовой костей при импакт-переломах не отмечалось некротических и атрофических изменений в периартикулярных тканях, избыточного образования коллоидной ткани или втянутого рубцевания в области операционного доступа [28].

Случаев развития нежелательных событий в отдаленном периоде (более года после окончания лечения) в анализируемых источниках не представлено.

Эффективность. При использовании УНИ в целях полного или частичного замещения тел позвонков и (или) межпозвонковых дисков при повреждениях и заболеваниях позвоночника признаки формирования костно-углеродного блока обнаруживали у 59 (78,7%) из 75 пациентов в сроки до 1,5 мес после операции. В частности, начальные признаки костного сращения аутотрансплантатов с ложем через 1 мес после операции в группе при замещении тел позвонков с применением УНИ выявлены в 71,9% случаев, в контрольной группе (без применения УНИ) — лишь в 46,7% ($p < 0,01$).

Отмечен 1 случай отсутствия признаков сращения трансплантата (признаки остеолита) в ближайшем послеоперационном периоде [29].

В случае применения УНИ при остеомиелитических, туберкулезных и злокачественных поражениях костей сроки консолидации после операции не отличались от таковых, когда дефекты замещали только костными аутотрансплантатами. Функция суставов восстанавливалась в полном объеме. Признаки остеоинтеграции УНИ при выписке присутствовали у всех пациентов. Миграции имплантата не обнаружено [29].

При использовании УНИ в целях восстановления высоты мышечков бедренной и большеберцовой костей при их импакт-переломах средний срок временной нетрудоспособности пациентов составил 16–18 нед, средний период формирования костно-углеродного блока — 68,8 дня. Через 35–40 дней после операции больные отмечали купирование болевого синдрома [28].

Для случаев применения УНИ с целью замещения дефектов при переломах костей верхних и нижних конечностей данные представлены только по 3 пациентам, у которых признаки остеоинтеграции определялись в среднем через 1 мес после вмешательства.

В целом признаки остеоинтеграции УНИ (по данным рентгенографии, КТ, МРТ) в ближайшем послеоперационном периоде (до и при выписке из стационара) имели место в 99 (86,1%) случаях из 115, по которым были представлены данные по остеоинтеграции; признаки остеолита в зоне трансплантата, отсутствие признаков сращения в ближайшем послеоперационном периоде — в 1 (0,8%) случае.

При использовании УНИ для полного или частичного замещения тел позвонков и (или) межпозвонковых дисков при повреждениях и заболеваниях позвоночника хорошие и отличные результаты лечения в отдаленном периоде отмечены в 52 наблюдениях, удовлетворительные — в 11. Удовлетворительные результаты лечения исследователи связывают с характером (осложненный) повреждений сегментов позвоночного столба и выраженным неврологическим дефицитом. У 2 пациентов имело место нарушение формирования костного блока из-за отсутствия сращения концов трансплантатов, из них в 1 наблюдении на фоне резорбции. У 4 пациентов регистрировали явления локальной остеоинтеграции межтелового имплантата, что свидетельствовало о неполном соответствии формы ложа и прилегающего к нему имплантата (неполное формирование костно-углеродного блока).

Анализ применения УНИ при остеомиелитических, туберкулезных и злокачественных поражениях костей (21 случай) показал, что углеродный материал и кость образуют прямое соединение без признаков резорбции. Через 3 мес после операции поры УНИ заполняются костной тканью, обеспечивая биологическую фиксацию в конструкции «им-

плантат-кость» с формированием прочного костно-углеродного блока [29].

Применение УНИ в целях восстановления высоты мышечков бедренной и большеберцовой костей при импакт-переломах позволило получить хорошие и отличные результаты лечения (61–80 баллов по шкале LEFS) у подавляющего числа пациентов (12 человек). Удовлетворительный результат лечения (41–60 баллов) зарегистрирован у двух пациентов пожилого возраста с переломом типа С3, при этом снижение уровня качества жизни в послеоперационном периоде у них не выявлено [28].

В целом отдаленные результаты применения УНИ как хорошие расценены в 64 (83,1%) наблюдениях, как удовлетворительные — в 13 (16,9%), неудовлетворительных исходов не отмечено. Признаки неполного формирования (по данным рентгенографии, КТ, МРТ) костно-углеродного блока в зоне трансплантата, отсутствие признаков сращения зарегистрированы в 6 (6,1%) из 98 случаев, по которым имеются данные по остеоинтеграции УНИ в отдаленном периоде.

Анализ и менеджмент рисков. На основе имеющего опыта клинического применения УНИ были разработаны методические рекомендации по менеджменту рисков применения данного медицинского изделия [32]. Авторами выделены лечебно-хирургические риски, связанные с человеческим фактором, а также организационно-тактические риски. После принятия корректирующих мероприятий по минимизации обнаруженных рисков, вероятность возникновения отмеченных выше нежелательных событий (миграция имплантата из костного ложа и инфицирование послеоперационной раны) может быть сведена к нулю.

Заключение. Проведенный анализ показал, что исследователи отмечают клиническую эффективность использования УНИ при замещении дефектов межпозвоночного диска и тел позвонков, а также при пластике дефектов костей различной этиологии. Полученные данные свидетельствуют об остеоинтегративных свойствах УНИ и их биологической инертности. Все исследователи констатируют хорошую переносимость изделия, отсутствие серьезных осложнений и побочных эффектов, в том числе при длительном (до 1 года) наблюдении за пациентами.

Частота нежелательных событий оценена нами в 12%. В подавляющем большинстве (92,9%) случаев возникшие нежелательные события можно объяснить отсутствием достаточного хирургического опыта применения изделия и опыта по ведению пациентов. Ошибки применения изделия, связанные с человеческим фактором, а также риск, обусловленный использованием изделия неквалифицированным персоналом, можно отнести к категории возможных, но попадающих в область допустимых значений.

В 6,1% наблюдений использование УНИ признано неэффективным. Ни в одной из представленных работ не отмечено случаев нарушения физико-ме-

ханических характеристик (деформации, нарушение целостности и т.д.) изделия при его применении на всех этапах лечения (имплантация, ранний послеоперационный период, отдаленные результаты).

Таким образом, анализ имеющегося опыта применения УНИ позволяет заключить, что изделие обладает достаточным набором характеристик (остеоиндуктивность, биоинертность, безопасность), позволяющих использовать изделие в практике травматологии и ортопедии, что расширяет возможности оперативного лечения костной патологии различной этиологии. Наряду с этим необходимы проспективные исследования, направленные на всестороннее изучение результатов применения УНИ при лечении ортопедо-травматологических больных.

ЛИТЕРАТУРА [REFERENCES]

1. Agrawal C.M. Reconstructing the human body using biomaterials. JOM: J. Miner. Metals Mater. Soc. 1998; 50 (1): 31–5.
2. Kokubo T., Kim H.M., Kawashita M. Novel bioactive materials with different mechanical properties. Biomaterials. 2003; 24 (13): 2161–75.
3. Li Y. Synthesis and characterization of bone-like minerals: Macroscopic approach and microscopic emulation. Leiden; 1994.
4. Pihlajamäki H.K., Salminen S.T., Tynnenen O., Böstman O.M., Laitinen O. Tissue restoration after implantation of polyglycolide, polydioxanone, polylevulactide, and metallic pins in cortical bone: an experimental study in rabbits. Calcif. Tissue Int. 2010; 87 (1): 90–8.
5. Bhat A., Dreifke M.B., Kandimalla Y., Gomez C., Ebraheim N.A., Jayasuriya A.C. Evaluation of cross-linked chitosan microparticles for bone regeneration. J. Tissue Eng. Regen. Med. 2010; 4 (7): 532–42.
6. Calvo-Guirado J.L., Maté-Sánchez J.E., Delgado-Ruiz R.A., Romanos G.E., De Aza-Moya P., Velázquez P. Bone neo-formation and mineral degradation of 4Bone® Part II: histological and histomorphometric analysis in critical size defects in rabbits. Clin. Oral Implants Res. 2015; 26 (12): 1402–6. doi: 10.1111/clr.12465.
7. Yang J., Chen H.J., Zhu X.D., Vaidya S., Xiang Z., Fan Y.J. et al. Enhanced repair of a critical-sized segmental bone defect in rabbit femur by surface microstructured porous titanium. J. Mater. Sci. Mater. Med. 2014; 25 (7): 1747–56.
8. Yang X., Wang D., Liang Y., Yin H., Zhang S., Jiang T. et al. A new implant with solid core and porous surface: the biocompatibility with bone. J. Biomed. Mater. Res. A. 2014; 102 (7): 2395–2407.
9. Путьяев В.И. Современные биокерамические материалы. Сорский образовательный журнал. 2004; 1: 44–9 [Putlyayev V.I. Modern bioceramic materials. Sorovskiy obrazovatel'nyi zhurnal. 2004; 1: 44–9 (in Russian)].
10. Demirkiran H. Bioceramics for osteogenesis, molecular and cellular advances. Adv. Exp. Med. Biol. 2012; 760: 134–47.
11. Junker R., Dimakis A., Thoneick M., Jansen J.A. Effects of implant surface coatings and composition on bone integration: a systematic review. Clin. Oral Implants Res. 2009; 20 (Suppl 4): 185–206.
12. Гордеев С.К. Углеродные наноконпозиционные материалы из наноалмаза: получение и свойства. Сверхтвердые материалы. 2002; 6: 60–7 [Gordeev S.K. Carbonaceous nanocomposite materials from nanodia-

- mond: synthesis and properties. *Sverkhvyyordye materialy*. 2002; 6: 60-7 (in Russian)].
13. Benson J. Elemental carbon as a biomaterial. *J. Biomed. Material Res.* 1971; 5 (44): 44-6.
 14. Guiral J., Ferrández L., Curto J.M., Basora J., Vicente P. Carbon and polyester fibers as a scaffold for bone repair. Studies of segmentary implants in the rabbit radius. *Acta Orthop. Scand.* 1990; 61 (1): 16-20.
 15. Curtin W., Reville W., Heapes M., Lyons J., Muckle D. The chondrogenic potential of carbon fiber and carbon fiber periosteum implants: an ultrastructural study in the rabbit. *Osteoarthritis Cartilage.* 1994; 2 (4): 253-8.
 16. Boriani S., Bandiera S., Biagini R., De Iure F., Giunti A. The use of the carbon-fiber reinforced modular implant for the reconstruction of the anterior column of the spine. A clinical and experimental study conducted on 42 cases. *Chir. Organi Mov.* 2000; 85 (4): 309-35.
 17. Qiu Y.S., Shahgaldi B.F., Revell W.J., Heatley F.W. Evaluation of Gateshead carbon fibre rod as an implant material for repair of osteochondral defects: a morphological and mechanical study in the rabbit knee. *Biomaterials.* 2002; 23 (19): 3943-55.
 18. Castranova V., Schulte P.A., Zumwalde R.D. Occupational nanosafety considerations for carbon nanotubes and carbon nanofibers. *Acc. Chem. Res.* 2013; 46 (3): 642-9.
 19. Liao C.Z., Li K., Wong H.M., Tong W.Y., Yeung K.W., Tjong S.C. Novel polypropylene biocomposites reinforced with carbon nanotubes and hydroxyapatite nanorods for bone replacements. *Mater. Sci. Eng. C. Mater. Biol. Appl.* 2013; 33 (3): 1380-8.
 20. Wujcik E.K., Monty C.N. Nanotechnology for implantable sensors: carbon nanotubes and graphene in medicine. *Wiley Interdiscip. Rev. Nanomed. Nanobiotechnol.* 2013; 5 (3): 233-49.
 21. Kenar H., Akman E., Kacar E., Demir A., Park H., Abdul-Khalig H. et al. Femtosecond laser treatment of 316L improves its surface nanoroughness and carbon content and promotes osseointegration: An in vitro evaluation. *Colloids Surf. B. Biointerfaces.* 2013; 108: 305-12.
 22. Беляков М.В., Гусева В.Н., Мушкин А.Ю., Виноградова Т.И., Маничева О.А., Гордеев С.К. Использование многофункциональных углеродных имплантатов в хирургии воспалительных заболеваний позвоночника. *Хирургия позвоночника.* 2010; 1: 57-61 [Belyakov M.V., Guseva V.N., Mushkin A.Yu., Vinogradova T.I., Manicheva O.A., Gordeev S.K. Multifunction carbon implants in surgical treatment of inflammatory spinal diseases. *Khirurgiya pozvonochnika.* 2010; 1: 57-61 (in Russian)].
 23. Govindaraj S., Costantino P.D., Friedman C.D. Current use of bone substitutes in maxillofacial surgery. *Facial Plast. Surg.* 1999; 15 (1): 73-81.
 24. Baker D., Kadambande S.S., Alderman P.M. Carbon fibre plates in the treatment of femoral periprosthetic fractures. *Injury.* 2004; 35 (6): 596-8.
 25. Vandrovcová M., Bačáková L. Adhesion, growth and differentiation of osteoblasts on surface-modified materials developed for bone implants. *Physiol. Res.* 2011; 60 (3): 403-17.
 26. Скрыбин В.Л., Денисов А.С. Использование углеродных наноструктурных имплантатов для замещения пострезекционных дефектов при опухолевых и кистозных поражениях костей (клинические рекомендации). Пермь: ПГМА; 2014 [Skryabin V.L., Denisov A.S. Use of carbon nanostructural implants for substitution of postresection defects in bone tumors and cysts (clinical recommendations). Perm': PGMA; 2014 (in Russian)].
 27. Сергеев К.С. Межтеловой спондилодез с использованием углеродных наноструктурных имплантатов при травмах позвоночного столба (клинические рекомендации). Тюмень: ТГМА; 2014 [Sergeev K.S. Interbody fusion with carbon nanostructural implants in spine injuries. (clinical recommendations). Tyumen': TGMA; 2014 (in Russian)].
 28. Сергеев К.С., Гринь А.А. Использование углеродных наноструктурных имплантатов для замещения посттравматических дефектов при внутрисуставных переломах проксимального отдела большеберцовой кости (клинические рекомендации). Тюмень: ТГМА; 2014 [Sergeev K.S., Grin' A.A. Use of carbon nanostructural implants for substitution of post-traumatic defects in intraarticular fractures of proximal femur (clinical recommendations). Tyumen': TGMA; 2014 (in Russian)].
 29. Гусева В.Н., Беляков М.В., Мушкин А.Ю., Виноградова Т.И., Бурлаков С.В., Олейник В.В.* и др. Передний спондилодез с применением углеродных наноструктурных имплантатов (клинические рекомендации). СПб: Санкт-Петербургский НИИ физиопульмонологии; 2014 [Guseva V.N., Belyakova M.V., Mushkin A.Yu., Vinogradova T.I., Burlakov S.V., Oleinik V.V., et al. Anterior fusion using carbon nanostructural implants. (clinical recommendations). St. Petersburg: Cankt-Peterburgskiy NII ftiziopul'monologii; 2014 (in Russian)].
 30. Шевцов В.И., Шатохин В.Д., Пушкин С.Ю. Опорная пластика дефектов костей с использованием наноструктурных имплантатов (клинические рекомендации). Самара: Самарская ОКБ; 2014 [Shevtsov V.I., Shatokhin V.D., Pushkin S.Yu. Weight bearing plasty of bone defects using carbon nanostructural implants. (clinical recommendations). Samara; Samarskaya ОКБ; 2014 (in Russian)].
 31. Шевцов В.И., Белов И.М., Беляков М.В., Бурлаков С.В., Вишневецкий А.А., Волокитина Е.А. и др. Результаты практического применения, клинико-экономической оценки, мониторинга безопасности углеродных наноструктурных имплантатов. Великий Новгород: «НТМ+»; 2014 [Shevtsov V.I., Belov I.M., Belyakov M.V., Burlakov S.V., Vishnevskiy A.A., Volokitina E.A., et al. Results of clinical use, clinical and economic evaluation, safety monitoring of carbon nanostructural implants. Velikiy Novgorod: "NTM+"; 2014 (in Russian)].
 32. Шевцов В.И., Мушкин А.Ю., Сергеев К.С., Скрыбин В.Л., Шатохин В.Д. Методические рекомендации по менеджменту рисков применения имплантатов углеродных наноструктурных. Великий Новгород: «НТМ+»; 2014 [Shevtsov V.I., Mushkin A.Yu., Sergeev K.S., Skryabin V.L., Shatokhin V.D. Methodical recommendations on management of risks in carbon nanostructural implants use. Velikiy Novgorod: "NTM+"; 2014 (in Russian)].

Сведения об авторах: Борзунов Д.Ю. — доктор мед. наук, зам. директора по научной работе РНЦ «ВТО»; Шевцов В.И. — доктор мед. наук, профессор, консультант по медицинским вопросам ООО «НаноТехМед Плюс»; Стогов М.В. — доктор биол. наук, вед. науч. сотр. лаборатории биохимии РНЦ «ВТО»; Овчинников Е.Н. — канд. биол. наук, ученый секретарь РНЦ «ВТО».

Для контактов: Овчинников Евгений Николаевич. 640014, Курган, ул. М. Ульяновой, д. 6. Тел.: 8 (3522) 45-27-10. E-mail: omu00@list.ru.


ПОЗДРАВЛЯЕМ ЮБИЛЯРОВ !

СТЕПАН ТИМОФЕЕВИЧ ВЕТРИЛЭ

Исполнилось 75 лет одному из ведущих ортопедов-травматологов России, ученому с мировым именем профессору С.Т. Ветрилэ.

Степан Тимофеевич является автором целого ряда научных методик, используемых в лечении тяжелых деформаций позвоночника: сколиоза, кифоза, травм и их последствий. Под его руководством разработаны методы диагностики и лечения краниовертебральной патологии и сколиотической деформации позвоночника у детей и взрослых с применением современных технологий; методика предоперационной подготовки пациентов с тяжелыми сколиотическими и кифотическими деформациями позвоночника любой этиологии с применением галопельвиктракции; система диагностики и лечения больных с переломами тел позвонков на фоне остеопороза; кровесберегающие методы хирургической коррекции тяжелых сколиотических деформаций позвоночника; сконструирован галоаппарат; внедрена методика транспедикулярной фиксации и дифференцированной стабилизации сегментов после дискэктомии с помощью динамических систем. Также разработаны система комплексной диагностики гематогенного неспецифического остеомиелита позвоночника и новые методы его лечения: чрескожные, дископункционные, методы торакоскопической санации и вентрального спондилодеза. Научные исследования и практическая деятельность Ветрилэ Степана Тимофеевича способствовали улучшению результатов лечения за счет сокращения продолжительности операции, койко-дня и снижения уровня инвалидизации населения.

Степан Тимофеевич является автором многочисленных научных публикаций и изобретений, в том числе 5 монографий. Под его руководством подготовлено 19 кандидатов и 5 докторов наук. Долгие годы Степан Тимофеевич являлся членом Ученого Совета ЦИТО, председателем



лем проблемной комиссии института по ортопедии, входил в состав диссертационного совета по защите докторских диссертаций при ЦИТО им. Н.Н. Приорова и ученого совета при Московской медицинской академии им. И.М. Сеченова, членом Государственной медицинской комиссии по отбору космонавтов, был членом редколлегии журнала «Вестник травматологии и ортопедии им. Н.Н. Приорова». Он является почетным членом Ученого Совета ЦИТО, членом редакционного совета журнала «Хирургия позвоночника», вице-президентом Всероссийской ассоциации вертебрологов.

За научно-практические достижения С.Т. Ветрилэ награжден серебряной медалью ВДНХ (1985), медалью «В память 850-летия Москвы» (1997), дипломом первой национальной премии лучшим врачам России «Призвание» (2001) и удостоен почетных званий «Заслуженный врач Российской Федерации» (2001) и «Заслуженный деятель науки Российской Федерации» (2011).

Редколлегия журнала «Вестник травматологии и ортопедии им. Н.Н. Приорова» и коллектив ЦИТО им. Н.Н. Приорова искренне желают Степану Тимофеевичу доброго здоровья, поддержки коллег и удачи во всем! Пусть тепло семейного очага всегда защищает от жизненных невзгод, а многие лета жизни будут наполнены добрыми событиями, здоровьем, радостью и счастьем!

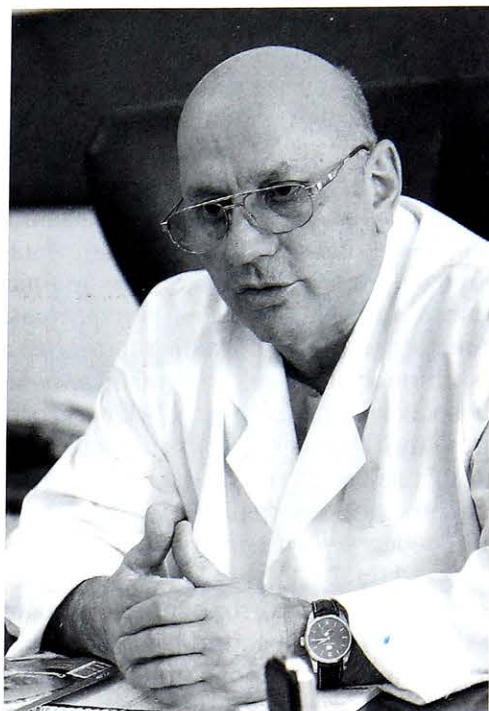
МОГЕЛИ ШАЛВОВИЧ ХУБУТИЯ

17 июня 2016 г. исполнилось 70 лет доктору медицинских наук, профессору, члену-корреспонденту РАМН Могели Шалвовичу Хубутия. Он является учеником научной школы академика В.И. Шумакова, проработав под его началом более 20 лет. С 2006 г. по настоящее время является директором НИИ СП им. Н.В. Склифосовского, а также заведующим кафедрами трансплантологии и искусственных органов МГМСУ им. А.И. Евдокимова и физики живых систем МФТИ.

Научные исследования и вклад профессора М.Ш. Хубутия в медицинскую науку и практическое здравоохранение связаны со становлением и развитием в нашей стране трансплантологии и решением проблемы искусственных органов. Им разрабатываются научные направления по трансплантации сердца, печени, почек, поджелудочной железы, легких, мультиорганной трансплантации, научные основы трупного донорства, создания и применения искусственных органов; изучаются физиологические и патофизиологические процессы при трансплантации органов, аспекты хирургического лечения острой и хронической сердечной недостаточности, научные и организационные основы оказания скорой и неотложной медицинской помощи.

М.Ш. Хубутия является одним из пионеров трансплантации сердца в нашей стране, в его работах обобщен первый опыт таких операций, изучены фундаментальные механизмы отторжения аллотрансплантата, описаны особенности физиологии и патофизиологии трансплантированного сердца. Цикл его работ посвящен проблемам ксенотрансплантации и созданию искусственных органов, механических клапанов сердца, новых видов кардиостимуляторов, использованию вспомогательного кровообращения при острой и хронической сердечной недостаточности.

Исследования последних 5 лет касаются фундаментальных и прикладных направлений трансплантации органов и тканей. Совместно с сотрудниками МФТИ создан и успешно прошел клинические испытания материал на основе кожи генномодифицированных свиней, применяемый для лечения ожоговых ран. При участии специалистов МГТУ им. Н.Э. Баумана разработана технология производства гемосорбентов из промышленного активированного угля для селективного извлечения из крови свободного гемоглобина с целью приведения заготавливаемых компонентов крови в соответствие с требованиями регламента. Под руководством М.Ш. Хубутия разработан электрохимический метод измерения редокс-потенциала в плазме крови для ранней диагностики осложнений у пациентов с трансплантированными органами.



М.Ш. Хубутия проведены исследования, посвященные патогенезу и профилактике послеоперационных осложнений при пересадке печени, почек, поджелудочной железы, мультиорганной трансплантации, разработке принципов кровосберегающих технологий при трансплантации печени, изучению возможностей пересадки печени при злокачественных поражениях и при циррозе печени вирусной этиологии. Им разработаны и внедрены усовершенствованные схемы иммуносупрессивной терапии при пересадке печени, почки и поджелудочной железы.

Им подготовлены научно-организационные основы, как кадровые, так и материально-технические, обеспечившие успешный старт и развитие трансплантационных программ на базе НИИ СП им. Н.В. Склифосовского. Являясь высококлассным поливалентным трансплантологом, он первым в Институте провел трансплантации сердца, почек, поджелудочной железы, продолжил пересадки печени. Под его руководством впервые в стране бригадой отечественных хирургов выполнены успешные трансплантации легких, в том числе у больных с муковисцидозом, начаты пересадки кишечника. За последние 3 года им лично выполнены около 300 операций по трансплантации различных органов, а также более 100 операций на открытом сердце с хорошими клиническими результатами. Средняя продолжительность жизни этих больных после пересадки органов соответствует мировым показателям в этой области. Довольно большое число трансплантаций выполнено больным, находящимся в состояниях, угрожающих жизни.

Под его руководством ведутся научные исследования по хирургической коррекции приобретенных пороков сердца, расслаивающей аневризмы аорты, другой сложнейшей экстренной патологии сердечно-сосудистой системы. При его активном участии совместно с сотрудниками кафедры МФТИ проведены изыскания по созданию отечественного аппарата для временной поддержки кровообращения и длительной постоянной имплантации пациентам с тяжелыми формами сердечной недостаточности. Данный аппарат с хорошими клиническими результатами апробирован и внедрен как в НИИ СП им. Н.В. Склифосовского (8 конструкций), так и в других городах РФ (18 конструкций) и является одним из примеров импортозамещения дорогостоящих медицинских приборов на отечественную продукцию.

С 2009 г. НИИ СП им. Н.В. Склифосовского осуществлял функцию головного учреждения в стране по проблемам скорой и неотложной медицинской помощи, проводя координацию научных исследований по данному направлению в стране среди профильных НИУ и кафедр вузов в рамках Научного совета РАМН и 6 проблемных комиссий.

Все годы руководства Институтом М.Ш. Хубутия много времени и сил отдает организации и оказанию скорой высококвалифицированной медицинской помощи наиболее тяжелому контингенту больных при массовых поступлениях пострадавших в результате чрезвычайных ситуаций не только в Москве, но и в стране, осуществляя консультативную и лечебную работу на месте катастроф.

За последние 5 лет проведена оптимизация структуры НИИ СП им. Н.В. Склифосовского за счет реорганизации и создания новых структурных подразделений, таких как региональный сосудистый центр, являющийся головным по г. Москве, отдел неотложной кардиологии и сердечно-сосудистой хирургии с отделением неотложной кардиохирургии, вспомогательного кровообращения и трансплантации сердца, клеточных и тканевых технологий с двумя лабораториями, отделений неотложной кардиологии для больных инфарктом миокарда, пересадки почки и поджелудочной железы, а также серьезной реорганизации приемного отделения.

Значительно расширены научные исследования по всем этим направлениям. В практику Института постоянно внедряются новые высокоэффективные лечебные и диагностические технологии, ряд из которых разработан и создан в стенах НИИ СП им. Н.В. Склифосовского. Это новые подходы в использовании клеточных технологий, в частности в комбустиологии, в неотложной хирургии и трансплантологии,

метод экстракорпоральной оксигенации при тяжелых формах легочной патологии. В неотложной кардиологии, нейрохирургии и сердечно-сосудистой хирургии внедряются новейшие эндоваскулярные и гибридные технологии. Использование высокотехнологичных методов нейровизуализации, трактографии и нейронавигации позволило проводить радикальные операции по удалению труднодоступных злокачественных опухолей, а также патологически измененных участков головного мозга у пациентов с тяжелой фармакорезистентной эпилепсией.

М.Ш. Хубутия ведет большую научно-общественную работу являясь, членом профильной комиссии по скорой помощи Минздрава РФ, председателем Ученого и диссертационного советов НИИ СП им. Н.В. Склифосовского, главным специалистом-трансплантологом Департамента здравоохранения Москвы. Избран президентом 2 научных обществ: «Общества трансплантологов» и «Общества врачей неотложной медицины». За последние 5 лет под эгидой этих 2 научных обществ проведены 2 съезда врачей неотложной медицины, в которых приняли участие более 2000 специалистов, и 15 крупных научно-практических симпозиумов с международным участием для решения важнейших задач скорой и неотложной медицинской помощи и трансплантологии.

При его непосредственном участии учреждены 2 научно-практических рецензируемых издания, входящих в Перечень ВАК РФ: «Трансплантология» и «Неотложная медицинская помощь», главным редактором которых он является.

М.Ш. Хубутия — автор более 500 научных работ, 12 монографий, книг, руководств, 6 учебных пособий, 8 изобретений, 23 патента. Под его руководством и при консультации защищены 2 докторских и 21 кандидатская диссертация. Его лекции как заведующего кафедрами, посвященные использованию высоких медицинских технологий в неотложной медицине и трансплантологии, вызывают большой интерес студентов.

Заслуги М.Ш. Хубутия как крупного ученого и организатора известны за рубежом. Он является членом международного общества трансплантологов, академиком Европейской академии информатики.

В 1998 г. за внедрение в клиническую практику трансплантации сердца Могели Шалвович удостоен Премии правительства РФ в области науки и техники. Он является лауреатом премии мэрии г. Москвы (2008), награжден орденами «За заслуги перед Отечеством» (III и IV степени), «Почета», удостоен почетного звания «Заслуженный врач РФ».

От души поздравляем юбиляра и желаем здоровья, счастья, благополучия, творческих успехов!

ЮРИЙ ИВАНОВИЧ ЕЖОВ

7 июня 2016 г. после продолжительной болезни ушел из жизни Юрий Иванович Ежов — доктор медицинских наук, профессор, Заслуженный деятель науки РФ, академик РАЕН, врач травматолог-ортопед высшей квалификационной категории, Почетный гражданин Нижнего Новгорода, Почетный гражданин Гагинского района Нижегородской области, дважды Лауреат премии Нижнего Новгорода в области науки и здравоохранения.

После окончания в 1967 г. Горьковского медицинского института в течение 5 лет Ю.И. Ежов работал хирургом, главным врачом участковой и районной больниц Лукояновского района; с 1972 по 1974 г. проходил обучение в клинической ординатуре в ЦИТО (Москва); с 1974 г. начал работать в Горьковском (Нижегородском) НИИ травматологии и ортопедии младшим научным сотрудником; с 1987 по 2012 г. был заместителем директора по науке, совмещая работу на этой должности в 1991–1998 гг. с заведованием кафедрой травматологии и ортопедии факультета усовершенствования врачей Нижегородской государственной медицинской академии.

В 1974 г. Ю.И. Ежов за время обучения в клинической ординатуре ЦИТО под руководством академика АМН СССР, профессора М.В. Волкова, непосредственных научных руководителей — докторов медицинских наук В.Л. Андрианова, И.С. Шепелевой, доктора медицинских наук, профессора М.К. Климовой написал и защитил кандидатскую диссертацию «Доброкачественные опухоли и опухолеподобные дисплазии трубчатых костей у детей, осложненные патологическими переломами». Докторская диссертация (1989) Юрия Ивановича была посвящена реконструктивно-восстановительным операциям при дегенеративно-дистрофических заболеваниях тазобедренного сустава и именно в этом социально значимом научном направлении Юрий Иванович максимально проявил себя и как врач, и как ученый. При его непосредственном участии в Нижегородском НИИ травматологии и ортопедии активное развитие получило эндопротезирование суставов.

Им опубликовано около 300 научных работ, в том числе 4 монографии. Профессор Ю.И. Ежов — автор 47 авторских свидетельств и патентов. Под его научным руководством выполнены и защищены 6 докторских и 25 кандидатских диссертаций. На протяжении многих лет научной работы он консультировал больных, принимал активное участие в подготовке кадров для практического здравоохранения, читал лекции врачам-хирургам, повышающим квалификацию на факультете усовершенствования врачей.



Юрий Иванович был активным общественным и политическим деятелем. В период учебы в медицинском институте он возглавлял общеинститутский совет студенческих научных обществ. В течение 5 лет был председателем профсоюзной организации ГИТО. В конце 80-х годов пришел в политику. Вместе с губернатором И.П. Склярёвым создал движение «Нижегородский Край». По инициативе Юрия Ивановича была разработана программа развития города «Нижний Новгород — духовное и физическое возрождение». Он был координатором этой программы, объединив видных профессионалов в области науки, образования, здравоохранения, техники, искусства.

За многогранную деятельность Ю.И. Ежов награжден орденом «Дружбы», медалью ордена «За заслуги перед Отечеством» II степени, медалью «За доблестный труд», медалью «Ветеран труда», золотой медалью фонда Мира и др. За заслуги в области медицинской науки, развития здравоохранения, подготовки кадров, многолетнюю врачебную деятельность, направленную на сохранение здоровья жителей Нижнего Новгорода, а также большую общественную работу награжден многими почетными грамотами и благодарственными письмами главы администрации города и городской Думы, Губернатора и председателя Законодательного собрания, полномочного представителя Президента и главного федерального инспектора по Нижегородской области. Самой главной наградой Юрий Иванович считал присуждение звания «Почетный гражданин Нижнего Новгорода».

Юрий Иванович Ежов был активным и оптимистичным человеком. Жизнь ушедших в вечность продолжается в памяти живых.

Выражаем соболезнования родным и близким Юрия Ивановича Ежова

ОТЧЕТ

о VII Съезде Межрегиональной ассоциации хирургов-вертебрологов

27–28 мая 2016 г. состоялся VII Съезд Межрегиональной ассоциации хирургов-вертебрологов (RASS), посвященный осложнениям в спинальной хирургии. Значительное место в программе Съезда занял образовательный курс SRS Worldwide Course — 2016, который провели эксперты международного Общества исследования сколиоза Scoliosis Research Society (SRS).

Съезд проходил при поддержке ФГБУ «ЦИТО им. Н.Н. Приорова» Минздрава России, на него собрались врачи из разных регионов России, а также из США, Франции, Голландии, Бразилии, Италии, Испании, Китая, Южной Кореи, Беларуси, Латвии, Литвы, Украины и Донецкой Народной Республики, Казахстана, Кыргызстана, Таджикистана, Молдавии и Абхазии. Столь масштабное присутствие зарубежных делегатов зафиксировано впервые. Съезд собрал на одной площадке 620 делегатов — травматологов-ортопедов, нейрохирургов — рекордное количество участников за всю историю ежегодных встреч членов Ассоциации. Общее количество зарегистрированных на Съезд превысило 700 человек.

В своей приветственной речи доктор мед. наук, профессор РАН, заведующий отделением нейрохирургии Научного центра неврологии и президент Межрегиональной Ассоциации хирургов-вертебрологов А.О. Гуца отметил: «Тема осложнений еще ни разу не обсуждалась на наших съездах, однако ее актуальность растет в связи с быстрым развитием спинальной хирургии в России. Осложнения неизбежны, и наша задача учиться на своих ошибках, анализировать проблемы, возникающие в процессе деятельности травматологов-ортопедов, нейрохирургов и находить общие алгоритмы их решения».

По статистике, оперативное вмешательство на позвоночнике по тем или иным показаниям требуется 2 млн жителей России, а за год в стране выполняется порядка 40 тыс. операций. Для сравнения: в США ежегодно проводится свыше 250 тыс. инструментальных фиксаций позвоночника. Эти данные привел на первом пленарном заседании доктор мед. наук, профессор, заведующий отделением патологии позвоночника ЦИТО, член SRS и председатель программного комитета Съезда С.В. Колесов. Он также представил данные по заболеваемости сколиозом в нашей стране: на сегодняшний день 250 тыс. россиян имеют деформацию позвоночника с углом искривления больше 30°, при этом ежегодное количество операций не превышает 3 тыс., однако операционная активность растет, и, выполняя вмешательства, важно свести к минимуму риск осложнений.

В ходе работы Съезда состоялось 13 пленарных заседаний, где 35 ведущих российских и зарубежных специалистов зачитали более 70 докладов. Большое внимание было уделено разбору клинических случаев из практики — их было рассмотрено почти 50. Этот новый формат работы на ежегодных встречах Ассоциации оказался очень востребован: врачи представляли свой успешный опыт лечения осложнений,

обменивались мнениями о сложных случаях, обсуждали редкие патологии и причины неудач в оперативном лечении.

В течение двух дней врачи анализировали неврологические и ортопедические осложнения, возникающие при операциях на позвоночнике и спинном мозге, при коррекции деформаций позвоночника, хирургическом лечении травм, дегенеративных заболеваний, опухолей позвоночника и спинного мозга; определяли оптимальную тактику диагностики и лечения осложнений, рассматривали вопросы стандартизации в спинальной хирургии, минимально инвазивные технологии, особенности подготовки хирургов-вертебрологов.

На сегодняшний день SRS — самое авторитетное в мире некоммерческое объединение спинальных хирургов. Оно было создано в США в 1966 г. и сейчас объединяет более 1000 членов из 61 страны. Членами SRS становятся врачи, которые не менее 20% рабочего времени посвящают спинальной хирургии. Работа объединения ведется через четыре канала: образование, исследования, международные мероприятия и пропаганда.

Тесное сотрудничество SRS с Россией началось после того, как в 2013–2014 г. в состав этого международного объединения вошли пять отечественных специалистов: доктор мед. наук, профессор С.В. Колесов (ЦИТО им. Н.Н. Приорова, Москва), доктор мед. наук, профессор М.В. Михайловский (ННИИ травматологии и ортопедии им. Я.Л. Цивьяна, Новосибирск), доктор мед. наук, профессор Д.А. Пташников (РНИИТО им. Р.Р. Вредена, Санкт-Петербург), канд. мед. наук С.Г. Млявых (ПФМИЦ, Нижний Новгород), канд. мед. наук А.Н. Бакланов (Центр патологии позвоночника и нейрохирургии Городской больницы г. Салавата, Башкирия). Российские спинальные хирурги намерены активно продолжать интеграцию в международное отраслевое сообщество. В частности, во время расширенного заседания правления Межрегиональной ассоциации хирургов-вертебрологов намечались пути дальнейшей совместной работы с Международной Ассоциацией Остеосинтеза (АО/ASIF), сотрудничество с которой ведется с 2012 г. Обсуждалось и дальнейшее сотрудничество с Eurospine — с 2015 г. RASS является аффилированным членом этой европейской вертебрологической организации, насчитывающей более 6000 членов.

В работе Съезда приняли участие 46 ведущих мировых и российских производителей имплантатов, оборудования, инструментария и других изделий медицинского назначения для вертебрологии и смежных направлений, организовавших 11 мастер-классов с участием известных российских и зарубежных специалистов.

Два мастер-класса подразделения «DePuy Synthes» были посвящены технологии проведения остеотомии (SPO, PONTE, VCR, PSO) для коррекции деформации позвоночника. Тема очень актуальная, так как ранняя диагностика сколиоза и кифоза в России недостаточно распространена, а новейшие техники остеотомии позволяют эффективно лечить подобные заболевания и избегать осложнений.

Эндоскопические технологии, используемые в спинальной нейрохирургии, были освещены на сим-

позиуме «Karl Storz». На мастер-классе компании «Stryker» рассматривалось клиническое течение и хирургическое лечение болезни Бехтерева. Один из мастер-классов «Zimmer Biomet» был посвящен сохранению баланса туловища при хирургическом лечении дегенеративно-дистрофических заболеваний поясничного отдела позвоночника, второй — дегенеративным изменениям позвоночника у детей.

Повышенное внимание вызвали мастер-классы компании «Medtronic» по минимально инвазивным технологиям при позвоночно-тазовой фиксации и по спинальной стимуляции при лечении деформаций позвоночника. Последний собрал наиболее продвинутых врачей, которые либо уже применяют эту довольно сложную технологию лечения болевого синдрома, либо собираются начать использовать.

На симпозиуме российской компании «КИМПФ» обсуждались результаты первого российского мультицентрового исследования в оперативной вертебрологии, посвященного использованию стержней из нитинола для стабилизации позвоночника. Работа ведется более 2 лет, на базе ЦИТО и ряда других лечебных учреждений в регионах России выполнено свыше 200 операций. Результаты еще одного мультицентрового клинического исследования, связанного с применением углеродных наноструктурных имплантатов, были представлены на мастер-классе российского производителя «НаноТехМед Плюс». Углеродные имплантаты — это инновационная разработка, не имеющая аналогов ни в России, ни в мире. Уже проведено 82 операции с использованием данных медицинских изделий при различных патологиях позвоночника. На сегодняшний день их используют спинальные хирурги в ЦИТО им. Н.Н. Приорова, Новосибирском НИИТО им. Я.Л. Цивьяна, НИИ фтизиопульмонологии и РНИИТО им. Р.Р. Вредена (Санкт-Петербург), а также в Краснодарской краевой клинической больнице им. профессора Очаповского.

Накануне Съезда директор Иркутского научного центра хирургии и травматологии доктор мед. наук, профессор В.А. Сорокинов отметил: «Я ожидаю преобразования Межрегиональной ассоциации хирургов-вертебрологов во Всероссийскую». Это мнение разделяют многие спинальные хирурги, и на Съезде было решено активизировать работу по расширению сообщества. Сейчас в Ассоциации состоят 350 врачей, в разных регионах России создано 29 ячеек, а для того, чтобы RASS стала всероссийской, число региональных ячеек должно увеличиться до 52. Съезд также рекомендовал экспертному совету Ассоциации активно сотрудничать с комиссией Минздрава РФ по разработке стандартов и клинических рекомендаций. Еще одним направлением работы Ассоциации станет поддержка фундаментальных исследований за счет привлечения российских и международных грантов. Также в фокусе внима-

ния вопрос написания национального руководства по оперативной вертебрологии.

Участники Съезда сошлись во мнении о необходимости расширения программы импортозамещения при условии, что в своей работе российские производители будут руководствоваться мировыми стандартами качества, а также обеспечат наличие современного инструментария для операций. В 2016 г. при поддержке Ассоциации на базе клиники НИИТО в Новосибирске открылся крупнейший в России медицинский технопарк для разработки и клинических испытаний новых образцов отечественной медтехники и медизделий. Особо было отмечено, что для полноценного развития отечественной оперативной вертебрологии требуется укреплять междисциплинарное сотрудничество травматологов-ортопедов, нейрохирургов, онкологов и соответствующих кафедр медицинских вузов.

Почетным гостем Съезда стал С.Т. Ветрилэ — профессор, вице-президент Ассоциации хирургов-вертебрологов, член общества травматологов-ортопедов Москвы и Московской области, международных организаций GICD, IITS, общества ортопедов-травматологов Республики Молдова, почетный член NASS и общества травматологов-ортопедов Румынии. Он высоко оценил достижения спинальной хирургии, особо отметив доклад Коновалова о робототехнике, напомнив при этом, что суть хирургии осталась неизменной: она заключается в тщательном планировании операций и неспешности, что в свою очередь позволяет избежать тяжелых осложнений.

На закрытии Съезда почетный председатель SRS Worldwide Course — 2016, профессор хирургии позвоночника М. ДеКлевер (Нидерланды) отметил: «Я впечатлен масштабами конгресса, количеством участников, уровнем презентаций и дискуссий. Впечатлен развитием российской ассоциации хирургов-вертебрологов, ее открытостью, готовностью врачей говорить не только об успехах, но и о трудностях — это залог успешного развития. Я надеюсь на долгосрочное сотрудничество с Россией. Вызовы, которые ставит перед нами будущее, связаны с внедрением новых технологий и ростом числа пациентов. Необходимо сохранять доступность медицинских услуг и вместе с тем повышать их уровень. Необходимо избегать ошибок и не вредить здоровью пациентов. Чем лучше хирург умеет бороться с осложнениями, тем выше его профессионализм. ... Главная ошибка хирурга — быть слишком самоуверенным и думать, что никогда не ошибешься. Никто не застрахован от ошибок. Мы всегда надеемся на лучшее, но должны быть готовы к худшему».

VIII Съезд Межрегиональной ассоциации хирургов-вертебрологов пройдет в Иркутске при поддержке Научного центра хирургии и травматологии. Его темой станут стандарты в спинальной хирургии.

ОТЧЕТ

о первой научно-практической конференции с международным участием «Перипротезная инфекция — современный взгляд на проблему»

5 сентября 2015 г. в Смоленске состоялась первая научно-практическая конференция с междуна-

родным участием «Перипротезная инфекция — современный взгляд на проблему». Организаторами конференции выступили: Министерство здравоохранения Российской Федерации; ФГБУ «ЦИТО им. Н.Н. Приорова» Минздрава России, ФГБУ

«РНИИТО им. Р.Р. Вредена» Минздрава России, ФГБУ «ФЦТОЭ» Минздрава России.

Основной целью конференции было сформировать представление об особенностях эпидемиологии, течения и лечебно-диагностической тактики при инфекционных осложнениях после эндопротезирования суставов.

В работе конференции приняли участие 147 человек из научно-исследовательских институтов, высших учебных заведений и лечебно-профилактических учреждений Смоленска, Москвы, Санкт-Петербурга, Нижнего Новгорода, Барнаула, Новосибирска, Центрального, Приволжского, Сибирского округов, а также Беларуси, Латвии, Польши, Австрии, Германии, Франции, Южной Кореи.

На первом пленарном заседании «Инфекции в современной травматологии: проблемы и перспективы» обсуждались вопросы резистентности актуальных возбудителей перипротезных инфекций к антимикробным препаратам, профилактики инфекционных осложнений в условиях центров высоких технологий, стратегии лечения сепсиса в травматологии и ортопедии, применение новых антибактериальных препаратов при перипротезной инфекции, клиническая микробиология инфекционных осложнений после эндопротезирования суставов. Два доклада были посвящены современным возможностям по сдерживанию антибактериальной резистентности, путям ее достижения (Р.С. Козлов, Смоленск) и профилактике инфекций, связанных с оказанием медицинской помощи (В.Г. Акимкин, Москва). Темой докладов М. Монтраверс (Франция) и О.Н. Ершова (Москва) стал сепсис в травматологии и ортопедии, а также вопросы инфекционной безопасности пациентов, находящихся в критическом состоянии. Большой интерес вызвал доклад Н.А. Гординой и соавт. (Нижний Новгород), касавшийся вопросов микробиологического мониторинга и определения молекулярно-генетических характеристик госпитальной микрофлоры. Также были представлены алгоритм диагностики перипротезной инфекции (В. Юркевич, Латвия) и первые результаты внедрения алгоритма диагностики инфекции суставов при эндопротезировании (Л.Г. Григоричева и др., Барнаул). В докладе А.В. Овсянкина и соавт. (Смоленск) было дано микробиологическое обоснование выбора антибиотиков не только для профилактики, но и лечения перипротезной инфекции.

На втором пленарном заседании «Хирургическое лечение больных с перипротезной инфекцией. Тактика, выбор метода лечения» обсуждались современные концепции лечения перипротезной инфекции крупных суставов. Р.М. Тихилов (Санкт-Петербург) сделал акцент на необходимости формирования регистра перипротезной инфекции, чтобы иметь представление о частоте этого грозного осложнения в России, отметив, что первый такой регистр уже создан на базе РНИИТО им. Р.Р. Вредена. Опираясь на данные этого регистра, И.И. Шубняков (Санкт-Петербург) охарактеризовал социальные аспекты и экономические нагрузки, возникающие при лечении перипротезной инфекции, которые значительно превосходят экономические

затраты на первичное эндопротезирование. Доклад В.М. Прохоренко и В.В. Павлова (Новосибирск) касался факторов риска, игнорирование которых приводит к развитию инфекционных осложнений при эндопротезировании. В докладе К.М. Бухтина и соавт. (Москва) представлены экспериментальные и клинические доказательства перспективности применения ионов серебра в лечении перипротезной инфекции. Большинство докладов этого заседания касались лечения перипротезной инфекции различных суставов. Доклады Н.С. Николаева (Чебоксары), Я. Блаха (Польша) и В.Н. Митрофанова и соавт. (Нижний Новгород) были посвящены общим подходам в лечении перипротезной инфекции, предусматривающим возможность использования различных спейсеров или проведение двухэтапного ревизионного вмешательства (В. Юркевич, Литва).

В рамках конференции был проведен мастер-класс по ревизионному эндопротезированию коленного (проф. О. Джахани, Австрия) и тазобедренного (проф. Р.М. Тихилов, Санкт-Петербург) суставов.

Решения конференции. Считать представленные на конференции данные о современном состоянии проблемы перипротезной инфекции актуальными. Учитывая сложившуюся глобальную тенденцию к росту числа эндопротезирований крупных суставов и увеличение частоты ревизионных вмешательств после эндопротезирования, в том числе вследствие перипротезной инфекции, рост антибиотикорезистентности, обуславливающих увеличение социальной и экономической нагрузки, рекомендовать:

- оптимизировать подходы к ведению пациентов с перипротезной инфекцией через разработку новых и внедрение в клиническую практику уже созданных на основе принципов доказательной медицины клинических рекомендаций по диагностике и лечению перипротезной инфекции;
- для решения проблемы распространения антибиотикорезистентности возбудителей перипротезной инфекции проводить на регулярной основе локальные исследования и расширять сотрудничество центров высокотехнологичной медицинской помощи с научно-методическим центром Минздрава России по мониторингу антибиотикорезистентности в рамках исследований чувствительности наиболее значимых возбудителей перипротезных инфекций;
- сформировать единый подход к тактике этапного лечения пациентов с перипротезной инфекцией с выделением подгруппы пациентов, требующих двухэтапного ревизионного вмешательства с выполнением первого этапа оперативного лечения в специализированных отделениях гнойной остеологии;
- выделить отдельно модель пациента по установке спейсера в программе государственных гарантий бесплатного оказания гражданам медицинской помощи согласно разделу II Перечня видов высокотехнологичной медицинской помощи, не включенных в базовую программу ОМС;
- проводить данную научно-практическую конференцию на постоянной основе с привлечением ведущих специалистов не только в области травматологии-ортопедии, но и микробиологии, иммунологии, антибиотикотерапии. Очередную конференцию провести в г. Смоленске в сентябре 2016 г.

СОДЕРЖАНИЕ

CONTENS

<i>Тоцкая Е.Г., Садовой М.А.</i> Организационные механизмы управления инновационной деятельностью и их реализация в здравоохранении (на примере ФГБУ «Новосибирский научноисследовательский институт травматологии и ортопедии им. Я.Л. Цивьяна»)...	5	<i>Totskaya E.G., Sadovoy M.A.</i> Organizational of Mechanisms of Innovation Management and Their Realization in Public Health (on the example of the Tsiv'yan Novosibirsk Research Institute of Traumatology and Orthopedics)	5
<i>Колесов С.В., Бакланов А.Н., Шавырин И.А., Кудряков С.А., Шаболдин А.Н., Казьмин А.И.</i> Оценка влияния галогравитационной тракции на результаты лечения тяжелых нейромусcular деформаций (мультицентровое ретроспективное исследование).....	12	<i>Kolesov S.V., Baklanov A.N., Shavyrin A.I., Kudryakov S.A., Shabol'din A.N., Kaz'min A.I.</i> Evaluation of the Influence of HaloGravity Traction upon the Results of Severe Neuromuscular Deformity Treatment	12
<i>Снетков А.А., Колесов С.В., Сажнев М.Л., Шаболдин А.Н.</i> Хирургическое лечение тяжелых форм врожденных сколиозов	18	<i>Snetkov A.A., Kolesov S.V., Sazhnev M.L., Shabol'din A.N.</i> Surgical Treatment of Severe Congenital Scoliosis	18
<i>Бондаренко А.В., Круглыхин И.В., Войтенко А.Н.</i> Использование канюлированных винтов в хирургии повреждений таза	25	<i>Bondarenko A.V., Kruglykhin I.V., Voitenko A.N.</i> Use of Cannulated Screws in Pelvic Injury Surgery	25
<i>Шумский А.А., Родионова С.С., Каграманов С.В.</i> Особенности прогрессирования асептического некроза головки бедренной кости при двустороннем поражении после эндопротезирования одного из суставов	35	<i>Shumskiy A.A., Rodionova S.S., Kagramanov S.V.</i> Peculiarities of Femoral Head Aseptic Necrosis Progression in Bilateral Lesion after One Joint Arthroplasty	35
<i>Горбатенко А.И., Костяная Н.О.</i> Применение обогащенной тромбоцитами аутоплазмы в комплексной терапии остеоартроза коленных суставов	40	<i>Gorbatenko A.I., Kostyanaya N.O.</i> Use of PlateletRich Autoplasma in Complex Therapy of Knee Osteoarthrosis	40
<i>Алабут А.В., Сикилинда В.Д., Кубасов Д.О.</i> Артроскопия в лечении осложненных эндопротезирования коленного сустава	46	<i>Alabut A.V., Sikilinda V.D., Kubasov D.O.</i> Arthroscopy in Treatment of Knee Arthroplasty Complications	46
<i>Мацукатов Ф.А., Герасимов Д.В.</i> О факторах, влияющих на сроки консолидации переломов	50	<i>Matsukatov F.A., Gerasimov D.V.</i> Factors Affecting the Terms of Fracture Consolidation	50
<i>Каплунюв О.А., Бирюков С.Н., Некрасов Е.Ю.</i> Профилактика тромбоэмболических осложнений после оперативного лечения переломов костей нижних конечностей: опыт применения ривароксабана в клинической практике	57	<i>Kaplunov O.A., Biryukov S.N., Nekrasov E.Yu.</i> Prevention of Thromboembolic Complications after Surgical Treatment for Lower Extremity Bone Fractures: Experience in Rivaroxaban Use in Clinical Practice	57
<i>Назаров Е.А., Папков В.Г., Кузьманин С.А., Веснов И.Г.</i> Изучение остеointegrации внутрикостных имплантатов с разными типами покрытий в условиях эксперимента	62	<i>Nazarov E.A., Papkov V.G., Kuz'manin S.A., Vesnov I.G.</i> Study of Intraosseous Implant Osteointegration with Various Types of Coating in Experiment	62
Обзоры литературы		Literature Review	
<i>Лазарев А.Ф., Борозда И.В.</i> Массивное забрюшинное кровотечение при переломах таза	68	<i>Lazarev A.F., Borozda I.V.</i> Massive Retroperitoneal Bleeding in Pelvic Fractures	68
<i>Борзунов Д.Ю., Шевцов В.И., Стогов М.В., Овчинников Е.Н.</i> Анализ опыта применения углеродных наноструктурных имплантатов в травматологии и ортопедии	77	<i>Borzunov D.Yu., Shevtsov V.I., Stogov M.V., Ovchinnikov E.N.</i> Analysis of the Experience of Carbon Nanostructured Implants Use in Traumatology and Orthopaedics	77
Юбилей		Jubilee	
С.Т. Ветрилэ	82	S.T. Vetrile	82
М.Ш. Хубутия	83	M.Sh. Khubutiya	83
Некролог		Obituary	
Ю.И. Ежов	85	Yu.I. Ezhov	85
Информация		Information	
Отчет о VII Съезде Межрегиональной ассоциации хирургов-вертебрологов	86	Report on the VII Congress of the Russian Association of Spinal Surgeons (RASS) with Scoliosis Research Society (SRS) Worldwide Course – 2016 (WWC)	86
Отчет о первой научно-практической конференции с международным участием «Перипротезная инфекция — современный взгляд на проблему»	88	Report on the 1st scientific and practical conference with international participation “Periprosthetic infection and modern view of the problem”	88