

ВЕСТНИК

ТРАВМАТОЛОГИИ

И ОРТОПЕДИИ

ИМЕНИ Н.Н.ПРИОРОВА



НАУЧНО-ПРАКТИЧЕСКИЙ ЖУРНАЛ
ОСНОВАН В 1994 ГОДУ

2
апрель-июнь
2015

ЦЕНТРАЛЬНЫЙ
НАУЧНО-ИССЛЕДОВАТЕЛЬСКИЙ ИНСТИТУТ
ТРАВМАТОЛОГИИ И ОРТОПЕДИИ
им. Н.Н. ПРИОРОВА



В Е С Т Н И К

ТРАВМАТОЛОГИИ И ОРТОПЕДИИ

ИМЕНИ Н.Н.ПРИОРОВА

Ежеквартальный научно-практический журнал

Главный редактор С.П. МИРОНОВ

РЕДАКЦИОННАЯ КОЛЛЕГИЯ:

А.Г. БАИНДУРАШВИЛИ, А.В. БАЛБЕРКИН, В.П. ВОЛОШИН,
Н.А. ЕСЬКИН (зам. главного редактора), И.О. ГОЛУБЕВ, Н.В. ЗАГОРОДНИЙ,
П.А. ИВАНОВ, Г.М. КАВАЛЕРСКИЙ, В.В. КЛЮЧЕВСКИЙ, И.С. КОСОВ,
Г.П. КОТЕЛЬНИКОВ, В.Н. МЕРКУЛОВ, Л.К. МИХАЙЛОВА, А.К. МОРОЗОВ,
Г.И. НАЗАРЕНКО, А.А. ОЧКУРЕНКО, С.С. РОДИОНОВА, А.С. САМКОВ,
А.В. СКОРОГЛЯДОВ, А.И. СНЕТКОВ, Р.М. ТИХИЛОВ,
М.Б. ЦЫКУНОВ (отв. секретарь), М.В. ЧЕЛЮКАНОВА, Н.А. ШЕСТЕРНЯ

2
апрель-июнь
2015

ФГБУ "ЦИТО им. Н.Н. Приорова"
Медицинская
библиотека

РЕДАКЦИОННЫЙ СОВЕТ:

А.В. ГУБИН (Курган), С.А. ДЖУМАБЕКОВ (Бишкек),
В.И. ЗОРЯ (Москва), Г.А. КЕСЯН (Москва),
О.В. КОЖЕВНИКОВ (Москва), Н.А. КОРЖ (Харьков),
А.И. КРУПАТКИН (Москва), А.Ф. ЛАЗАРЕВ (Москва),
А.Н. МАХСОН (Москва), М.М. ПОПОВА (Москва),
М.А. САДОВОЙ (Новосибирск)

«Вестник травматологии и ортопедии им. Н.Н. Приорова»
включен в следующие зарубежные каталоги:
«*Biological Abstracts*», «*Index to Dental Literature*»,
«*Excerpta Medica*», «*Index Medicus*»,
«*Ulrich's International Periodicals Directory*»

Адрес редакции журнала:
127299, Москва
ул. Приорова, 10, ЦИТО
Тел. 8-495-450-24-24, 8-903-679-74-71
E-mail: vto-priorov@mail.ru
www.cito-vestnik.ru
Зав. редакцией М.В. Челюканова

Редактор М.В. Челюканова

Компьютерная графика И.С. Косов

Операторы компьютерного набора и верстки И.С. Косов

Подписано в печать 28.06.15	Формат 60x88 ¹ / ₈ .	Печать офсетная.	Печ. л. 12,00	Усл. печ. л. 11,76
Уч.-изд. л. 13,40	Заказ № P1620		Тираж 455 экз.	

ООО «Издательство «Репроцентр М»»
125252, Москва, ул. Куусинена, дом 19А.
Отпечатано с готовых диапозитивов в ООО РПЦ «Возрождение»
117105, г. Москва, Варшавское ш., дом 37а

*Все права защищены. Ни одна часть этого издания не может быть занесена
в память компьютера либо воспроизведена любым способом без предварительного
письменного разрешения издателя*

ISSN 0869-8678



© ФГБУ «ЦИТО им. Н.Н. Приорова», 2015

CENTRAL INSTITUTE
OF TRAUMATOLOGY AND ORTHOPAEDICS
NAMED AFTER N.N. PRIOROV



V E S T N I K

travmatologii i ortopedii

IM. N.N. PRIOROVA

Quarterly Scientific-Practical Journal

Editor-in-chief S.P. MIRONOV

EDITORIAL BOARD:

A.G. BAUNDURASHVILI, A.V. BALBERKIN, V.P. VOLOSHIN,
N.A. ES'KIN (deputy editor), I.O. GOLUBEV, N.V. ZAGORODNIY, P.A. IVANOV,
G.M. KAVALERSKIY, V.V. KLYUCHEVSKIY, I.S. KOSOV, G.P. KOTEL'NIKOV,
V.N. MERKULOV, L.K. MIKHAILOVA, A.K. MOROZOV, G.I. NAZARENKO,
A.A. OCHKURENKO, S.S. RODIONOVA, A.S. SAMKOV, A.V. SKOROGLYADOV,
A.I. SNETKOV, R.M. TIKHILOV, M.B. TSYKUNOV (resp. secretary),
M.V. CHELYUKANOVA, N.A. SHESTERNYA

2
April-June
2015

ФГБУ "ЦИТО им. Н.Н. Приорова"
Медицинская
библиотека

PUBLICATIONS COUNCIL:

A.V. GUBIN (Kurgan), S.A. DJUMABEKOV (Bishkek),
V.I. ZORYA (Moscow), G.A. KESYAN (Moscow),
O.V. KOZHEVNIKOV (Moscow), N.A. KORZH (Khar'kov),
A.I. KRUPATKIN (Moscow), A.F. LAZAREV (Moscow),
A.N. MAKHSON (Moscow), M.M. POPOVA (Moscow),
M.A. SADOVOY (Novosibirsk)

Vestnik Travmatologii i Ortopedii im. N.N. Priorova
is indexed in

«Biological Abstracts», «Index to Dental Literature»,
«Excerpta Medica», «Index Medicus»,
«Ulrich's International Periodicals Directory»

Editorial office:

CITO, 10 Priorov Street,
127299, Moscow, Russia
Tel.: +7-495-450-24-24, +7-903-679-74-71
E-mail: vto-priorov@mail.ru
www.cito-vestnik.ru

ООО «Издательство «Репротсентр М»»
Moscow, Russia

Reliability of advertisement information is the responsibility of advertiser

ISSN 0869-8678



9 770869 867007

Copyright© All Rights Reserved, 2015

© Коллектив авторов, 2015

РАННИЕ И СРЕДНЕСРОЧНЫЕ РЕЗУЛЬТАТЫ ПЕРВИЧНОГО ЭНДОПРОТЕЗИРОВАНИЯ ТАЗОБЕДРЕННОГО СУСТАВА С ПРИМЕНЕНИЕМ ЭНДОПРОТЕЗА ИЛЬЗА

С.П. Миронов, А.В. Балберкин, Н.В. Загородний, В.Н. Карпов,
А.Ф. Колондаев, Д.А. Шавырин, Д.А. Снетков

ФГБУ «Центральный научно-исследовательский институт травматологии и ортопедии им. Н.Н. Приорова»
Минздрава России, ГБОУ ВПО «МАТИ — Российский государственный технологический университет
им. К.Э. Циолковского», Москва, РФ

Статья посвящена рассмотрению проблем эндопротезирования тазобедренного сустава в условиях широкого внедрения этой операции в медицинскую практику и оценке перспектив применения клиновидных бедренных ножек бесцементной фиксации на примере высокотехнологичного отечественного эндопротеза Ильза. Рассмотрены технические характеристики имплантата, особенности хода операций с его использованием, ранние и среднесрочные клинические и рентгенологические результаты 581 оперативного вмешательства. В сроки 1, 2 и 3 года после операции отмечено стабильное улучшение функции тазобедренного сустава — с 37,6 балла по Харрису до операции до 89,3, 92,2 и 89,1 балла соответственно. Выживаемость бедренного компонента через 6 лет после операции составила 98,6%, общая — 96,2%. Доказана универсальность данного бедренного компонента, позволяющая добиваться надежной первичной и вторичной его фиксации у абсолютного большинства пациентов. Полученные данные позволяют говорить о надежности клиновидных бедренных ножек эндопротезов тазобедренного сустава и значительных перспективах применения в широкой клинической практике.

Ключевые слова: деформирующий коксартроз, переломы и ложные суставы шейки бедренной кости, клиновидная ножка, остеоинтеграция, ремоделирование, нестабильность, перипротезный перелом.

Early and Mid-Term Results of Primary Hip Arthroplasty Using Il'za Endoprosthesis

*S.P. Mironov, A.V. Balberkin, N.V. Zagorodniy, V.N. Karpov,
A.F. Kolondaev, D.A. Shavyrin, D.A. Snetkov*

*Central Institute of Traumatology and Orthopaedics named after N.N. Priorov,
MATI Russian State Technological University, Moscow, Russia*

The problems of hip arthroplasty under conditions of wide introduction of that surgical intervention into clinical practice and the perspectives of cementless wedge-shaped femoral stems use are discussed on the example of high-technology home endoprosthesis "Il'za" are discussed. Technical characteristics of the implant, peculiarities of surgical procedure with its application, early and mid-term clinical and roentgenologic results of 581 operations are considered. Stable deterioration of hip function has been noted in 1, 2 and 3 years after operation — from 37.6 points by Harris hip score to 89.3, 92.2, and 89.1 points, respectively. Survival of the femoral component in 6 years after arthroplasty made up 98.6%, general survival — 96.2%. Universality of this femoral component that enables to achieve its stable primary and secondary fixation in the absolute majority of patients is proved. The achieved data allow to talk of the reliability of wedge-shaped femoral hip stems and significant prospective for their use in wide clinical practice.

Key words: deforming coxarthrosis, femoral neck fractures and pseudarthrosis, wedge-shaped stem, osteointegration, remodeling, instability, periprosthetic fracture.

Введение. Заболевания и последствия травматических повреждений суставов конечностей занимают одно из лидирующих мест в структуре болезни костно-мышечной системы. В нашей стране их доля превышает 1/3 среди взрослого населения в целом и 40% — у лиц пенсионного возраста [1]. Нередко их диагностика и последующее кон-

сервативное лечение осуществляются на поздних стадиях, что не позволяет добиться клинически значимого результата. В таких ситуациях на первый план выходит оперативное лечение, ведущую роль в котором в последние годы все чаще играет эндопротезирование крупных суставов, обеспечивающее значительное улучшение качества жизни

в ближайшем и отдаленном периоде после оперативного вмешательства [2, 3].

Эндопротезирование крупных суставов конечностей, в первую очередь тазобедренного, в последние годы получило массовое распространение и в нашей стране. Число таких операций за последние 10 лет увеличилось на порядок, превысив в 2013 г. 85 000, и продолжает расти [1].

Общемировой тенденцией является постоянное увеличение доли операций по эндопротезированию, проводимых не в ведущих ортопедических центрах, а в травматолого-ортопедических отделениях региональных, областных и городских больниц, что, несомненно, сказывается на частоте интра- и послеоперационных осложнений [4–6]. Подтверждением этому является опережающий, на 10–15% в год, рост числа затратных и сопряженных с повышенным риском осложнений ревизионных эндопротезирований [7]. Одним из решений этой не только медико-социальной, но и экономической проблемы является использование в клинической практике надежных, долговечных, простых в применении имплантатов.

Нами проведена оценка клинического опыта, ранних и среднесрочных результатов использования клиновидной ножки бесцементной фиксации Ильза в ходе первичного эндопротезирования тазобедренного сустава у пациентов с заболеваниями и травмами тазобедренного сустава.

ПАЦИЕНТЫ И МЕТОДЫ

Под наблюдением находились 511 больных (мужчин 236, женщин 275, возраст от 28 до 81 года (средний $58,6 \pm 4,3$ года)), которым была выполнена 581 операция. Продолжительность наблюдения составила в среднем 3,93 года (от 1 до 9 лет).

Деформирующий коксартроз имел место у 460 пациентов (в том числе диспластический коксартроз

у 67), переломы и ложные суставы шейки бедренной кости — у 51. Сопутствующий остеопороз диагностирован в 96 наблюдениях.

В предоперационном периоде выполняли необходимое клиническое, лабораторное обследование, ультразвуковую доплерографию (УЗДГ) вен нижних конечностей. Проводили прямую обзорную рентгенографию обоих тазобедренных суставов с захватом проксимального отдела диафизов бедренных костей и рентгенографию интересующего тазобедренного сустава по Лауэнштейну. Для предоперационного планирования использовали прозрачные шаблоны компонентов эндопротеза, которые накладывали на рентгенограммы тазобедренного сустава, выполненные в двух проекциях

В качестве бедренного компонента использовали клиновидную ножку бесцементной фиксации Ильза (рис. 1). Ножка выполнена в форме двойного клина и в поперечном сечении имеет прямоугольный профиль с симметричным закруглением латеральной и медиальной сторон (рис. 2, а). Данная особенность профиля увеличивает до 8 раз площадь контакта с кортикальной костью в области максимальной передачи нагрузки по сравнению с похожими ножками SL-Plus или Alloclassic и обеспечивает более равномерное распределение и передачу нагрузки на костные структуры (рис. 2, б, 3). Угол клина в сагиттальной плоскости по всей длине ножек составляет 2° , во фронтальной — $5^\circ 43'$. Шеечно-диафизарный угол стандартных ножек составляет 135° , а латерализованных ножек — 128° . Шейка ножек заканчивается конусом Морзе размером 12/14 мм с шероховатой поверхностью ($Rz\ 6-40\ \mu\text{м}$), обеспечивающей надежную фиксацию головки. Ножки изготавливаются из титанового сплава BT6 (Ti-6Al-4V) или BT20 (Ti-6Al-1V-Mo-2Zr) с шероховатой поверхностью ($Rz\ 30-60\ \mu\text{м}$).

Бедренные головки эндопротеза имеют диаметр 28 мм с коническим отверстием под конусом

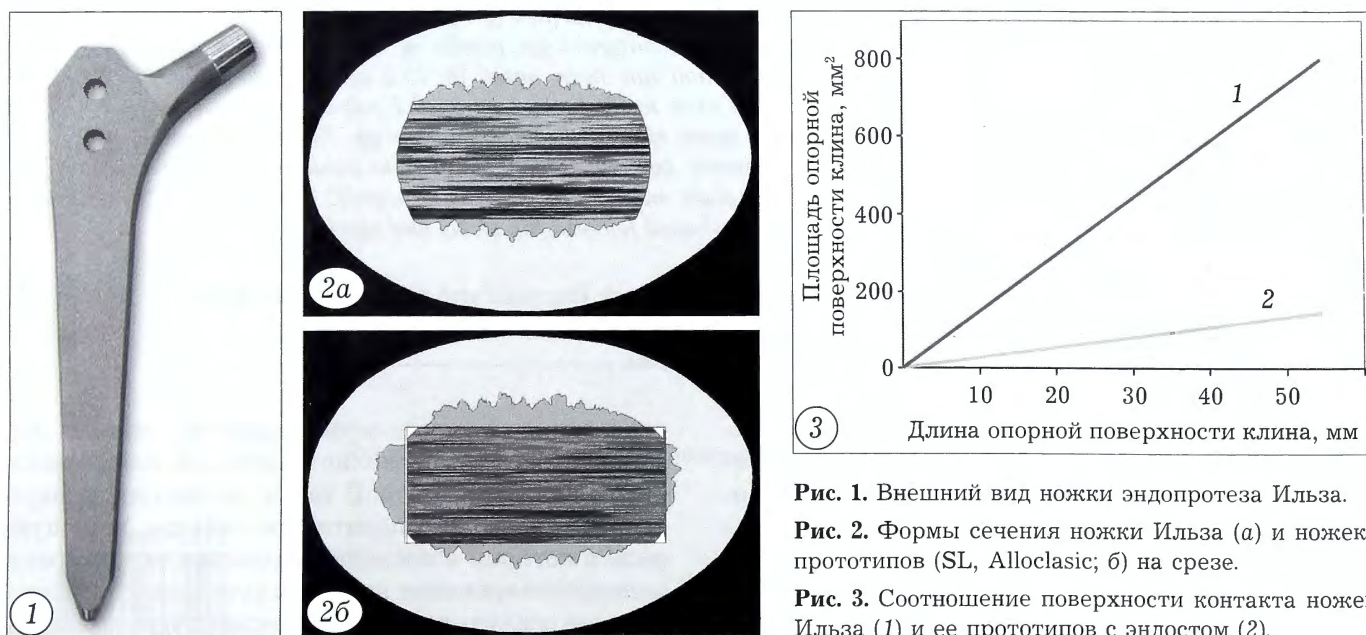


Рис. 1. Внешний вид ножки эндопротеза Ильза.

Рис. 2. Формы сечения ножки Ильза (а) и ножек-прототипов (SL, Alloclassic; б) на срезе.

Рис. 3. Соотношение поверхности контакта ножек Ильза (1) и ее прототипов с эндостом (2).

Морзе 12×14 мм, существует 5 типоразмеров. Головки изготавливаются из титанового сплава ВТ6 (Ti-6Al-4V) или титанового сплава ВТ20 с уникальной для этого компонента ультрадисперсной микроструктурой типа А₁ по ИСО 5832-3, с наноструктурированной коррозионно- и износостойкой поверхностью, которая исключает износ головки и минимизирует износ полиэтилена, обеспечивая низкий коэффициент трения в паре со сверхвысокомолекулярным полиэтиленом [8].

Противопоказанием к использованию ножки Ильза служили резко выраженные деформации либо дефекты проксимального отдела бедренной кости, являвшиеся следствием системных наследственных заболеваний скелета или травм и исключавшие надежную первичную «пресс-фит» фиксацию.

В качестве вертлужного компонента применяли чашки различных способов фиксации (пресс-фит, винтовые, цементируемые) и фирм («Имплант МТ», «Smith&Nephew», ЭСИ, «DePuy», «Implant-cast» и др.).

У всех пациентов с I и у части — со II степенью дисплазии вертлужной впадины по Crowe использовали «пресс-фит» вертлужные компоненты [9]. При более тяжелой степени недоразвития имплантировали винтовые чашки, при необходимости выполняли пластику тела подвздошной кости ауто-трансплантатом из резецируемой головки бедренной кости.

Чашки цементной фиксации использовали в 18 (3,1%) случаях у лиц преклонного возраста при тяжелом остеопорозе из-за невозможности надежной фиксации «пресс-фит» компонента.

Показанием к монополярному эндопротезированию у 29 (5%) пациентов послужил старческий возраст с тяжелыми когнитивными расстройствами, отягощенным неврологическим анамнезом, при условии наличия сохранной вертлужной впадины [10].

Операции проводили в положении на здоровом боку из доступа по Hardinge. Использовали стандартный набор инструментов, прилагаемый к эндопротезу. При обработке бедренной кости особое внимание уделяли соосности направления рашпелей и костномозгового канала, правильному соотношению их размера и диаметра канала, а также избегали слишком травматического воздействия на костную ткань, что являлось средством профилактики интраоперационных переломов. При необходимости избыток костной крошки укладывали по передней или задней поверхности в ходе обработки костномозгового канала рашпилем в образовавшееся свободное пространство.

Всем больным проводили антибиотико- и тромبوпрофилактику по стандартным схемам. Ультразвуковую доплерографию вен нижних конечностей повторяли на следующий день после операции и перед выпиской.

В послеоперационном периоде выполняли стандартный комплекс реабилитационно-восстановительных мероприятий, рассчитанный на 2-недельное пребывание в стационаре, с последующим продолжением в поликлинических условиях до 3 мес. У ослабленных пациентов старческого возраста, пациентов с тяжелым течением ревматоидных заболеваний реабилитацию проводили по индивидуальной программе.

Оценку функционального состояния пораженного сустава до операции, спустя 6 мес, 1 год после операции и на момент последнего осмотра проводили по Харрису [11]. Выживаемость эндопротезов оценивали с помощью метода Каплана — Мейера.

Рентгенологический контроль и повторные осмотры пациентов выполняли на следующий день после операции, через 3, 6, 12 мес, далее ежегодно. При оценке рентгенологических результатов операций выявляли признаки остеоинтеграции компонентов эндопротеза, оценивали выраженность процессов ремоделирования костной ткани их ложа в зонах Груена (для ножки) и DeLee — Charnley (для чашки), соосность ножки во фронтальной и сагиттальной плоскостях, плотность ее контакта с эндостом, углы наклона и антеверсии (ретроверсии) чаши, наличие и характеристику зон остеолита вокруг компонентов эндопротеза (форма, распространенность по зонам интереса, ширина) [8, 12, 13].

РЕЗУЛЬТАТЫ

В ходе оперативных вмешательств у всех больных было достигнуто корректное положение ножки эндопротеза (отклонение от оси бедренной кости не превышало 2°, отсутствовали ретроторсия или избыточная антеторсия, достигалась значительная зона контакта ножки с эндостом по медиальной и латеральной сторонам). Угол наклона ацетабулярного компонента варьировал от 33° до 56° (в среднем 44,7°), антеверсия — от 0° до 25°. У всех пациентов покрытие чаши было полным или удовлетворительным. Качество цементной мантии при фиксации цементного компонента во всех случаях оказалось достаточным.

В ходе импакции ножки у 7 (1,2%) пациентов возникли перипротезные переломы типа А2 по системе Vancouver [14], что потребовало удаления ножки, наложения серкляжных лент или швов перед окончательной имплантацией ножки и последующей коррекции реабилитационно-восстановительного лечения (ходьба без нагрузки на оперированную конечность в течение 2 мес и последующий индивидуальный режим ЛФК). При этом удалось избежать значимой миграции ножек эндопротезов и последующего развития асептической нестабильности, а также снижения функционального результата через 1 год после операции.

Вывихи эндопротеза в сроки от 2 дней до 6 мес после операции имели место в 12 (2,1%) случаях.

Причиной данного осложнения явились выраженные изменения мышц и капсульно-связочного аппарата на фоне ревматоидных заболеваний либо грубые нарушения ортопедического режима. После закрытого или открытого (с заменой вкладыша чаши на специальный, с запирающим кольцом) вправления реабилитационно-восстановительное лечение проводилось по индивидуальной программе, предусматривающей ношение в течение 6 нед жесткого шарнирного отводящего ортеза тазобедренного сустава. Рецидивов вывихов не было.

При контрольной УЗДГ в сроки от 1 до 14 сут после операции у 8 (1,4%) больных, несмотря на полноценную профилактику тромбоэмболических осложнений, выявлены флотирующие тромбы глубоких вен оперированной конечности, в связи с чем проведена экстренная установка кава-фильтра.

Среди пациентов старше 60 лет в сроки от 1,5 до 6 мес после операции в 8,4% наблюдений развилась клиническая картина выраженной люмбаго-ишиалгии на стороне вмешательства, что потребовало лечения у невролога, с одной стороны, и дополнительного обследования с целью исключения осложнений непосредственно эндопротезирования — с другой.

В позднем послеоперационном периоде имели место 6 (1%) случаев перипротезных переломов (при падениях) проксимального отдела бедренной кости (типы V1 и V2) и 1 — вертлужной впадины (стабильный, без смещения отломков). Сращение переломов было достигнуто в ходе консервативного лечения, однако у 3 больных впоследствии потребовались ревизионные операции ввиду миграции и нестабильности соответственно бедренного и вертлужного компонентов эндопротезов.

Глубокие нагноения в позднем послеоперационном периоде в сроки от 2 до 2,5 лет отмечены дважды (0,3%) и потребовали ревизий с удалением

имплантата и формированием неоартроза. Поверхностные нагноения, купированные консервативно, имели место в 11 (1,9%) случаях.

Летальность в раннем послеоперационном периоде составила 0,5%.

В сроки 1, 2 и 3 года после операции отмечено стабильное улучшение функции тазобедренного сустава — с 37,6 балла по Харрису до операции до 89,3, 92,2 и 89,1 балла соответственно.

Не отмечено существенной разницы в достигнутом функциональном результате у пациентов с умеренно выраженной дисплазией (I–II степени) тазобедренного сустава (90,1 балла через 1 год после операции) по сравнению с общей группой. В то же время у соматически отягощенных больных преклонного возраста после монополярного эндопротезирования сохранялись эпизодические боли в бедре и тазобедренном суставе при ходьбе без дополнительной опоры, легкая хромота, а каждый второй пациент через год после операции передвигался преимущественно с помощью трости, что сказывалось на общей оценке функционального результата в группе — 76,2 балла по Харрису.

Выживаемость бедренного компонента (по методу Каплана — Мейера) через 6 лет после операции составила 98,6%, общая — 96,2%.

Рентгенологические изменения костного ложа имплантата чаще (57%) характеризовались развитием слабо выраженной гипертрофии кортикального слоя, прилежащего к имплантату, во 2-й, 3-й, 5-й или 6-й зонах Груена, а также 1-й зоне DeLee — Charnley, возникавшей через 8–15 мес после операции, и постепенно нарастающей к 24 мес. У большинства пациентов в эти же сроки выявлялось снижение рентгенологической плотности костной ткани большого вертела (7-я зона Груена) и 2-й зоны DeLee — Charnley. Почти у половины больных на рентгенограммах в изученные сроки не удавалось выявить значимых признаков ремоделирования кортикального слоя проксимального отдела бедренной кости (рис. 4).

Линейные зоны резорбции костной ткани вдоль ножки эндопротеза (в 1-й и 7-й зонах Груена), толщиной менее 1 мм, не сопровождающиеся проявлениями нестабильности или формированием «пьедестала», в последующем не прогрессирующие и не повлиявшие на функциональный результат, обнаружены при контрольном обследовании в сроки от 12 до 18 мес в 4,8% наблюдений. В основном это были мужчины моложе 55 лет, склонные к более активной реабилитации и нарушениям ортопедического режима. Гипертрофия кортикального слоя во 2, 3, 5 и 6-й зонах Груена у этой группы пациентов была во всех случаях достаточно выражена.

Дистальная миграция ножки эндопротеза, отмеченная в единичных случаях, не превышала 2 мм, не сопровождалась клиническими проявлениями нестабильности и не сказывалась на функциональном результате.

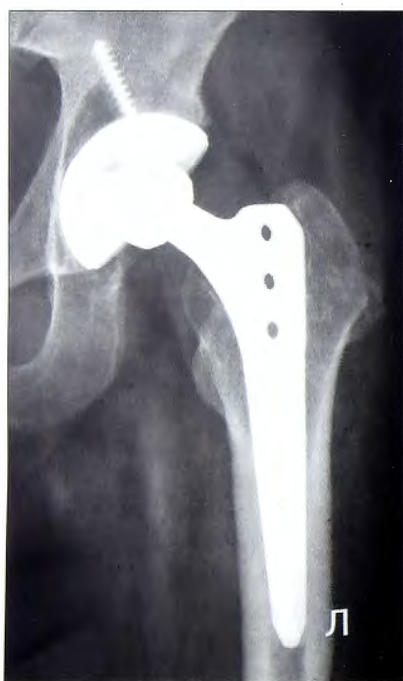

Рис. 4. Отсутствие выраженного ремоделирования костного ложа ножки Ильза на рентгенограмме в отдаленные сроки (спустя 7 лет) после операции.

Среди 87 пациентов, сроки наблюдения за которыми составили от 6 до 9 лет, у 45 (51,7%) отмечено нарушение центрации головки эндопротеза в чашке с миграцией ее в задневерхнем направлении, величина которой во всех случаях составила 1–2 мм. У 11 пациентов с чашками цементной фиксации в сроки от 7 до 9 лет признаков износа узла трения на контрольных рентгенограммах не отмечалось.

Формирование гетеротопических оссификатов имело место в 8,8% случаев. Их выраженность соответствовала 1-й и 2-й степени по Брукеру, что не требовало повторных вмешательств и не влияло на итоговый функциональный результат.

У больных с выраженным остеопорозом (по данным денситометрии) в отличие от пациентов общей группы восстановления массы костной ткани до исходных значений в среднем по всем зонам Груена к 12-му месяцу после операции не происходило. Наиболее выраженной эта потеря была через 6–9 мес после операции в 1-й и 7-й зонах, где нередко превышала 50%. Несмотря на это в данной группе ни в одном случае не отмечено признаков асептической нестабильности. Благодаря индивидуально проводимому реабилитационно-восстановительному лечению удалось избежать падений с развитием перипротезных переломов, резко отягощающих соматический статус пожилых пациентов.

ОБСУЖДЕНИЕ

Анализ отдаленных результатов (более 15–20 лет) эндопротезирования тазобедренного сустава выявил ряд нерешенных проблем, связанных с недостаточным знанием взаимоотношений между имплантатом и окружающим его костным ложем. Так, было обнаружено, что стрессовое ремоделирование костной ткани вокруг массивных имплантатов, замедляясь к 1,5–2 годам после операции, не прекращается полностью и во все последующие годы, вследствие чего в отдаленном периоде резко возрастает риск перипротезных переломов, нестабильности эндопротезов, а сложность ревизионных операций растет из-за формирования массивных дефектов костной ткани [15].

Попытки цементной фиксации массивных имплантатов с целью более равномерного распределения нагрузок на костную ткань принципиально не изменили характер отдаленных негативных изменений перипротезного костного ложа. Надежды на достижение положительных результатов эндопротезирования в отдаленные (15–20 и более лет) сроки после операции в настоящее время все больше связывают с использованием бесцементных компонентов, в частности бедренных проксимальной фиксации [16–22].

Ставший в последнее десятилетие сравнительно доступным при разработке имплантатов и оценке результатов эндопротезирования математический метод конечных элементов (FEA) позволил

объективизировать полученные клинические данные и дал толчок к развитию новых направлений в эндопротезировании [12, 13, 23, 24].

Математическое обоснование конструкции ножки Ильза проводилось в соответствии с современными требованиями, с учетом биомеханики взаимодействия имплантата и модели бедренной кости, методом конечных элементов, что позволило выработать оптимальные требования к форме, структуре поверхности и механическим свойствам материалов имплантата [25–27].

Проведенные расчеты показали отсутствие дистальной передачи нагрузок на бедренную кость; подобный тип фиксации ножки эндопротеза было предложено называть промежуточным — преимущественно в подвертельной области [23].

Доказано, что в отличие от ножек анатомической формы с воротником при росте вертикальной нагрузки на клиновидные ножки существенно возрастает их ротационная стабильность, что снижает риск развития асептической нестабильности [24, 28].

Проведенный нами анализ распределения участков гипертрофии кортикального слоя по зонам Груена в зависимости от формы бедренного канала подтверждает мнение об универсальности данного типа ножки эндопротеза [29]. Так, почти в половине случаев заметной гипертрофии не развивалось, что свидетельствует о большой площади контакта имплантата с костным ложем и достаточно равномерном распределении нагрузки. В остальных случаях участки гипертрофии были слабо выражены и локализовались в дистальных отделах 2-й и 6-й зон либо проксимальных отделах 3-й и 5-й зон Груена. Ни в одном случае не было отмечено формирования «пъедестала» у основания ножки.

Особенностью бедренного компонента эндопротеза Ильза является его прямоугольное сечение со сглаженными краями. Это позволяет значимо увеличить контакт с эндостом медиальной и латеральной поверхности кортикального слоя бедренной кости. Анализ полученных нами результатов подтверждает теоретически обоснованные преимущества данного дизайна. Так, дистальная миграция компонента, в отличие от ножек сходного дизайна, была исключительно редкой и ни в одном случае не превышала 2 мм. Линейные зоны резорбции вокруг ножки в 1-й и 7-й зонах Груена, свидетельствующие об отсутствии полной остеоинтеграции, сопровождающиеся избыточным ремоделированием костного ложа и риском развития асептической нестабильности, также выявлялись очень редко в отличие от исследований зарубежных коллег [17, 29, 30].

Универсальность ножки Ильза подтверждается тем, что ее надежная первичная фиксация и последующая остеоинтеграция достигались при различных типах строения проксимального отдела бедренной кости, что позволяло добиться от-

личных результатов эндопротезирования у абсолютного большинства пациентов [8, 31]. В связи с этим данный бедренный компонент можно назвать не промежуточным, а универсальным (рис. 5).

В нашей работе не было отмечено случаев нестабильности или повышения частоты перипротезных переломов в ходе имплантации у пациентов с остеопорозом. Тем не менее плотная установка клиновидного компонента требует осторожности и тщательного соблюдения техники операции, особенно при метаболических остеопатиях, регионарном остеопорозе или ревизионных операциях.

Согласно математическим расчетам методом конечных элементов после установки клиновидного бедренного компонента окончательное его заклинивание происходит лишь в результате циклических нагрузок при начале ходьбы в послеоперационном периоде, что исключает необходимость приложения чрезмерных усилий, сопровождающихся риском интраоперационного перелома, в ходе его имплантации.

Расчетное распределение относительного смещения ножки по ее длине при первичном нагружении, сразу после имплантации, силой в 3300 Н в 3-й и 5-й зонах Груена составляет 0,3–0,4 мм. При разгрузке упругая реакция кости лишь частично возвращает ножку к исходному положению, преодолевая трение на контактных поверхностях. При последующих нагружениях смещение ножек в осевом направлении уменьшается на 1–2 порядка. Таким образом, с увеличением числа циклов нагружения ножка «стабилизируется» в кости, и расчетная амплитуда циклических смещений в цикле «нагрузка–разгрузка» устанавливается на уровне не более 30 мкм в проксимальной части ножки и от 5 до 20 мкм — в дистальной, что позволяет добиться последующей надежной остеоинтеграции [8].

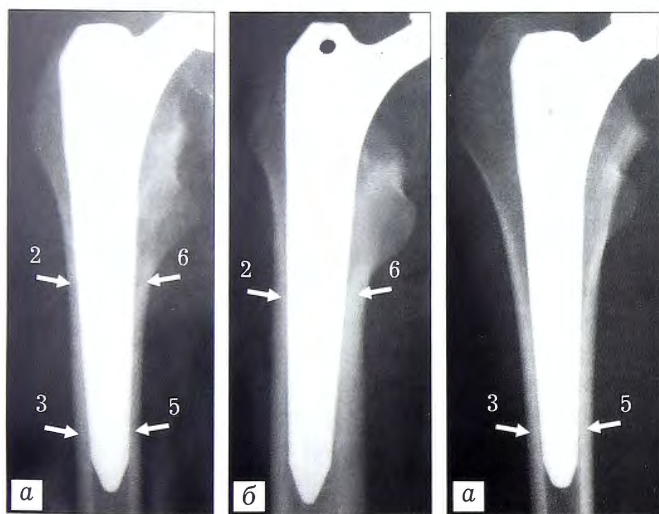


Рис. 5. Варианты первичной фиксации ножки Ильза в зависимости от индивидуальных анатомических особенностей бедренной кости.

а — наиболее частый вариант контакта в четырех зонах Груена, *б, в* — варианты контакта в двух зонах Груена.

Зоны Груена указаны стрелками.

С другой стороны, оригинальная форма сечения ножки Ильза требует особенно тщательной обработки костномозгового канала рашпилями с целью достижения наилучшей фиксации. Следует уделять особое внимание соблюдению соосности в ходе внедрения ножки. С этой целью необходимо вводить ее в разработанное костномозговое ложе рукой, лишь затем добывая на оставшиеся 1,5–2 см импактором, не прикладывая избыточных усилий.

Несмотря на сравнительную простоту имплантации и универсальность клиновидных ножек бесцементной фиксации, пренебрежение нюансами техники оперативного вмешательства чревато развитием осложнений. В целом частота интраоперационных переломов проксимального отдела бедренной кости при первичном эндопротезировании, по данным зарубежных авторов, составляет около 1%. Риск этого осложнения резко повышается при наличии остеопороза, деформаций или дисплазии проксимального отдела бедренной кости [32–34].

Согласно [35] риск переломов бедренной кости при установке бесцементных клиновидных имплантатов в резко измененное костное ложе очень высок и при нарушении техники имплантации может превышать 10%.

Высоки требования к инструментам для установки бесцементных клиновидных бедренных компонентов. Так, использование грубых рашпелей и осцилляторных пил, слишком грубая импакция повышают риск интраоперационных переломов бедренной кости в несколько раз [30, 35]. Метод компактизации костной ткани при установке клиновидных бесцементных бедренных ножек сочетает в себе как преимущества увеличения прочности первичной фиксации и окончательной их биоинтеграции, так и повышенный риск интраоперационного перелома, предъявляя особые требования к качеству инструментария и технике оперирующего ортопеда [36, 37].

Данные проведенных ранее экспериментов свидетельствуют о том, что применение головок эндопротезов Ильза с ультрадисперсной микроструктурой типа A_1 по ИСО 5832-3, с наноструктурированной коррозионно- и износостойкой поверхностью позволяет снизить износ в паре трения с полиэтиленом по сравнению с не только обычными сплавами титана, но и комохромом [8, 31].

Полученные в ходе трибологических испытаний значения крутящего момента для серийно выпускаемых узлов трения эндопротеза Ильза колебались в диапазоне от 1 до 1,3 Нм, коэффициент трения — от 0,032 до 0,041, что лучше норматива ГОСТа для тазобедренного сустава при подобных испытаниях (соответственно 1,5 Нм и 0,07). При испытаниях пары трения «сверхвысокомолекулярный полиэтилен — комохром» с размером головки 28 мм (серийный образец) крутящий момент составил 2,06 Нм, коэффициент трения — 0,065 [8].

Полученные нами клинические результаты полностью подтверждают данные трибологических экспериментов. Незначительная (не более 2 мм) децентрация головок эндопротезов, свидетельствующая об износе полиэтилена узла трения, в сроки от 6 до 9 лет после операции отмечена лишь примерно в 1/2 случаев, а при использовании цементуемых вертлужных компонентов не наблюдалась.

Заключение. Использование эндопротезов бесцементной фиксации для первичного эндопротезирования тазобедренного сустава становится в последние годы определяющей тенденцией в большинстве развитых стран. Особое внимание уделяется использованию прямоугольных в сечении клиновидных бедренных компонентов из титановых сплавов, позволяющих избежать выраженного ремоделирования костного ложа, сопровождающего с риском тяжелых осложнений в отдаленные (более 15–20 лет) сроки после операции.

Новые отечественные высокотехнологичные способы обработки титановых сплавов позволяют создать более износостойкие и устойчивые к циклическим нагрузкам компоненты эндопротезов, улучшить клинические результаты их применения.

Проанализированный нами опыт использования отечественного эндопротеза бесцементной фиксации Ильяза и полученные ранние и среднесрочные результаты свидетельствуют о перспективности применения этого имплантата при первичном эндопротезировании тазобедренного сустава в различных возрастных группах. Доказана универсальность данного бедренного компонента, позволяющая добиваться надежной первичной и вторичной фиксации у абсолютного большинства пациентов, достигнуть преимущественно хороших и отличных результатов у лиц с дегенеративно-дистрофическими заболеваниями тазобедренных суставов, переломами и ложными суставами шейки бедренных костей.

ЛИТЕРАТУРА [REFERENCES]

1. Андреева Т.М., Огрызко Е.В., Попова М.М. Травматизм, ортопедическая заболеваемость, состояние травматолого-ортопедической помощи населению России в 2013 году: Сборник. Под ред. С.П. Миронова. М.; 2014. [Andreeva T.M., Ogryzko E.V., Popova M.M. Traumatism, orthopaedic morbidity, state of traumatologic and orthopaedic care to the population in Russia in 2013. Mironov S.P., ed. Moscow: Teler; 2014 (in Russian)].
2. Allen Butler R., Rosenzweig S., Myers L., Barrack R.L. The Frank Stinchfield Award: the impact of socioeconomic factors on outcome after THA: a prospective, randomized study. Clin. Orthop. Relat. Res. 2011; 469 (2): 339–47.
3. Pedersen A.B., Baron J.A., Overgaard S., Johnsen S.P. Short- and long-term mortality following primary total hip replacement for osteoarthritis: a Danish nationwide epidemiological study. J. Bone Joint Surg. Br. 2011; 93 (2): 172–7.
4. Pitto R.P., Lang I., Kienapfel H., Willert H-G. The German Arthroplasty Register. Acta Orthop. Scand. (Suppl 305). 2002; 73: 30–3.
5. Soohoo N.F., Farnig E., Lieberman J.R., Chambers L., Zingmond D.S. Factors that predict short-term complication rates after total hip arthroplasty. Clin. Orthop. Relat. Res. 2010; 468 (9): 2363–71.
6. The Swedish hip arthroplasty register. Annual report 2005. Department of Orthopaedics Sahlgrenska University Hospital. August 2006.
7. Mahomed N.N., Barrett J.A., Katz J.N., Phillips C.B., Losina E., Lew R.A. et al. Rates and outcomes of primary and revision total hip replacement in the United States Medicare population. J. Bone Joint Surg. Am. 2003; 85 (1): 27–32.
8. Дустов Х.С. Результаты клинического применения отечественного эндопротеза «Ильза» при лечении больных с заболеваниями и повреждениями тазобедренного сустава. Дис. ... канд. мед. наук. М.; 2013 [Dustov Kh.S. Results of home implant "Il'za" use for the treatment of patients with hip joint pathology and injuries. Cand. med. sci. Diss. Moscow; 2013 (in Russian)].
9. Fousek J., Indrakova P. Total hip arthroplasty in post-dysplastic hip arthritis. Can type and position of the acetabular component influence longevity of the prosthesis? Acta Chir. Orthop. Traumatol. Cech. 2007; 74: 47–54 [Article in Czech].
10. Hopley C., Stengel D., Ekkernkamp A., Wich M. Primary total hip arthroplasty versus hemiarthroplasty for displaced intracapsular hip fractures in older patients: systematic review. BMJ. 2010; 340 (c2332): 1–14.
11. Harris W.H. Traumatic arthritis of the hip after dislocation and acetabular fractures: treatment by mold arthroplasty. An end-result study using a new method of result evaluation. J. Bone Joint Surg. Am. 1969; 51 (4): 737–55.
12. Елкин Д.В. Клинико-анатомическое обоснование применения бедренных компонентов дистальной фиксации при эндопротезировании тазобедренного сустава: Дис. ...канд. мед. наук. М.; 2008 [Elkin D.V. Clinical and anatomical substantiation of the use of distal fixation femoral components in hip arthroplasty. Cand. med. sci. Diss. Moscow; 2008 (in Russian)].
13. Загородный Н.В. Эндопротезирование при повреждениях и заболеваниях тазобедренного сустава: Дис. ... д-ра мед. наук. М.; 1998 [Zagorodny N.V. Arthroplasty in hip joint injuries and diseases. Dr. med. sci. Diss. Moscow; 1998 (in Russian)].
14. Brady O.H., Kerry R., Masri B.A., Garbus D.S., Duncan K.P. The Vancouver classification of periprosthetic fractures of the hip: a rational approach to treatment. Techn. Orthop. 1999; 14: 107–14.
15. Mueller L.A., Nowak T.E., Haeberle L., Mueller L.P., Kress A., Voelk M. et al. Progressive femoral cortical and cancellous bone density loss after uncemented tapered-design stem fixation. Acta Orthop. 2010; 81 (2): 171–7.
16. Bourne R.B., Corten K. Cemented versus cementless stems: a verdict is in. Orthopedics. 2010; 33 (9): 638.
17. Carl H.D., Ploetzner J., Swoboda B., Weseloh G., Mueller L.A. Cementless total hip arthroplasty in patients with rheumatoid arthritis using a tapered designed titanium hip stem minimum: 10-year results. Rheumatol. Int. 2011; 31 (3): 353–9.
18. Corten K., Bourne R.B., Charron K.D., Au K., Rora-beck C.H. What works best, a cemented or cementless primary total hip arthroplasty?: minimum 17-year followup of a randomized controlled trial. Clin. Orthop. Relat. Res. 2011; 469 (1): 209–17.
19. Kim Y.H., Choi Y., Kim J.S. Cementless total hip arthroplasty with ceramic-on-ceramic bearing in patients younger than 45 years with femoral-head osteonecrosis. Int. Orthop. 2010; 34 (8): 1123–7.
20. Kress A.M., Schmidt R., Holzwarth U., Forst R., Mueller L.A. Excellent results with cementless total hip

- arthroplasty and alumina-on-alumina pairing: minimum ten-year follow-up. *Int. Orthop.* 2011; 35 (2): 195–200.
21. *McLaughlin J.R., Lee K.R.* Uncemented total hip arthroplasty with a tapered femoral component: a 22- to 26-year follow-up study. *Orthopedics.* 2010; 33 (9): 639.
 22. *Yamada H., Yoshihara Y., Henmi O.* Cementless total hip replacement: past, present, and future. *J. Orthop. Sci.* 2009; 14: 228–41.
 23. Ильин А.А., Загородний Н.В., Мамонов А.М., Балберкин А.А., Карпов В.Н., Макунин В.И. и др. Обоснование конструкции и исследование биомеханического поведения клиновидной ножки цементной фиксации эндопротезов тазобедренного сустава. Вестник травматологии и ортопедии им. Н.Н. Приорова. 2005; 3: 3–10 [Ili'in A.A., Zagorodniy N.V., Mamonov A.M., Balberkin A.A., Karpov V.N., Makunin V.I., et al. Substantiation of the design and study of biomechanical behavior of wedge-shaped cemented hip implant stem. *Vestnik travmatologii i ortopedii im. N.N. Priorova.* 2005; 3: 3–10 (in Russian)].
 24. Палтievич А.Р., Поляков О.А., Курников Д.А. и др. Компьютерное моделирование ротационной стабильности бедренных компонентов эндопротезов тазобедренного сустава. В кн.: Тезисы докладов Всероссийской научно-технической конференции «Новые материалы и технологии», НМТ-2004. М.: ЛАТМЭС; 2004: 81–2 [Paltievich A.R., Polyakov O.A., Kurnikov D.A., et al. Computer modeling of rotation stability of hip implant femoral components. In: *New materials and technologies, NMT-2004: Proc. All Rus. Scient.-Techn. Conf. Moscow: LATMES; 2004: 81–2 (in Russian)*].
 25. Ильин А.А., Мамонов А.М., Скворцова С.В. и др. Некоторые инновационные технологии в производстве медицинских имплантатов из титановых сплавов. Технология легких сплавов. 2007; 3: 131–7 [Ili'in A.A., Mamonov A.M., Skvortsov S.V., et al. Certain innovation technologies in the production of medical implants made of titanium alloys. *Nekhnologii lyogkikh splavov.* 2007; 3: 131–7 (in Russian)].
 26. Ильин А.А., Скворцова С.В., Лукина Е.А., Карпов В.Н., Поляков О.А. Низкотемпературное ионное азотирование имплантатов из титанового сплава VT20 в различных структурных состояниях. *Металлы.* 2005; 2: 38–45 [Ili'in A.A., Skvortsov S.V., Lukina E.A., Karpov V.N., Polyakov O.A. Low-temperature ion nitriding of implants made of VT20 Ti alloy in different structural states. *Metally.* 2005; 2: 38–45 (in Russian)].
 27. Поляков О.А. Влияние технологических факторов на структуру и механические свойства компонентов эндопротезов из титанового сплава VT20: Дис. ... канд. техн. наук. М.; 2007 [Polyakov O.A. Effect of technologic factors on the structure and mechanical characteristics of implants made of VT20 Ti alloy. *Cand. tech. sci. Diss. Moscow; 2007 (in Russian)*].
 28. *Thomson A., Lee A.J.* Torsional stability of a polished, collarless, tapered total replacement hip joint stem under vertical load: an in vitro investigation. *Proc. Inst. Mech. Eng. H.* 2011; 225 (1): 77–85.
 29. *Dalury D.F., Gonzales R.A., Adams M.J.* Minimum 5-year results in 96 consecutive hips treated with a tapered titanium stem system. *J. Arthroplasty.* 2010; 25 (1): 104–7.
 30. *Greidanus N.V., Mitchell P.A., Masri B.A., Garbuz D.S., Duncan C.P.* Principles of management and results of treating the fractured femur during and after total hip arthroplasty. *Instr. Course Lect.* 2003; 52: 309–22.
 31. Балберкин А.В., Ильин А.А., Мамонов А.М., Карпов В.Н., Колондаев А.Ф., Баранецкий А.Л. и др. Применение отечественных эндопротезов «СФЕН-Ц» и «ИЛЬЗА» у больных остеопорозом. *Кремлевская медицина.* 2007; 1: 67–9 [Balberkin A.V., Ili'in A.A., Mamonov A.M., Karpov V.N., Kolondaev A.F., Baranetskiy A.L., et al. Use of Russian made endoprostheses "SFEN-TS" and "IL'ZA" in patients with osteoporosis. *Kremlyovskaya meditsina.* 2007; 67–9 (in Russian)].
 32. *Lewallen D.G., Berry D.J.* Periprosthetic fractures associated with hip arthroplasty. In: *Joint Replacement Arthroplasty.* 3rd ed., Philadelphia, Pa: Churchill Livingstone; 2003: 902–19.
 33. *Meek R.M.D., Norwood T., Smith R., Brenkel I.J., Howie C.R.* The risk of peri-prosthetic fracture after primary and revision total hip and knee replacement. *J. Bone Joint Surg. Br.* 2011; 93 (1): 96–101.
 34. *Streit M.R., Merle C., Clarius M., Aldinger P.R.* Late peri-prosthetic femoral fracture as a major mode of failure in uncemented primary hip replacement. *J. Bone Joint Surg. Br.* 2011; 93 (2): 178–83.
 35. *Berend K.R., Lombardi A.V. Jr.* Intraoperative femur fracture is associated with stem and instrument design in primary total hip arthroplasty. *Clin. Orthop. Relat. Res.* 2010; 468 (9): 2377–81.
 36. *Kold S., Mouzin O., Bourgeault C., Søballe K., Bechtold J.E.* Femoral fracture risk in hip arthroplasty: smooth versus toothed instruments. *Clin. Orthop. Relat. Res.* 2003; 408: 180–8.
 37. *Kold S., Rahbek O., Zippor B., Bechtold J.E., Søballe K.* Bone compaction enhances fixation of hydroxyapatite-coated implants in a canine gap model. *J. Biomed. Mater. Res. B. Appl. Biomater.* 2005; 75 (1): 49–55.

Сведения об авторах: Миронов С.П. — академик РАН и РАМН, профессор, директор ЦИТО; Балберкин А.В. — доктор мед. наук, зав. отделением костной патологии взрослых ЦИТО; Загородний Н.В. — доктор мед. наук, профессор, зав. отделением эндопротезирования ЦИТО; Карпов В.Н. — доктор мед. наук, профессор кафедры материаловедения и технологии обработки материалов МАТИ — РГТУ; Колондаев А.Ф. — канд. мед. наук, врач отделения костной патологии взрослых ЦИТО; Шавырин Д.А. — доктор мед. наук, врач того же отделения; Снетков Д.А. — канд. мед. наук, врач того же отделения.

Для контактов: Колондаев Александр Федорович. 127299, Москва, ул. Приорова, д. 10, ЦИТО. Тел.: 8 (495) 450–37–49. E-mail: klnd@inbox.ru.

ФАКТОРЫ РИСКА РАЗВИТИЯ ПЕРИПРОТЕЗНОЙ ИНФЕКЦИИ ПОСЛЕ ЭНДОПРОТЕЗИРОВАНИЯ КРУПНЫХ СУСТАВОВ

А.Б. Слободской, Е.Ю. Осинцев, А.Г. Лежнев, И.В. Воронин, И.С. Бадак, А.Г. Дунаев

ГУЗ «Саратовская областная клиническая больница», ГБОУ ВПО «Саратовский государственный медицинский университет им. В.И. Разумовского» Минздрава России, Саратов, РФ

По результатам 3641 операции эндопротезирования крупных суставов, проведенной у 3210 больных, изучены факторы риска развития гнойных осложнений после подобных операций. Эндопротезирование тазобедренного сустава проведено 2523 больным, коленного — 881, плечевого — 105 и локтевого — 132 пациентам. Операции ревизионного эндопротезирования тазобедренного и коленного сустава выполнены в 221 случае, по поводу диспластического коксартроза, врожденных и приобретенных деформаций, в условиях дефицита костной ткани и в других сложных случаях — в 492. В связи с острой травмой прооперирован 351 пациент. Перипротезная инфекция диагностирована в 58 случаях, что составило 1,59%. Установлено, что к критериям риска развития перипротезной инфекции относятся тяжелая сопутствующая патология (сахарный диабет, системные заболевания, степень их тяжести и продолжительность, ВИЧ-инфекция и др.), операции при диспластическом коксартрозе, ревизионное и сложное эндопротезирование тазобедренного сустава. В этих случаях риск осложнений возрастает в 1,5–3,5 раза. Гнойно-воспалительный процесс в области тазобедренного сустава в анамнезе, а также каждая повторная операция на тазобедренном суставе увеличивают риск осложнений в послеоперационном периоде в разы. Различий в частоте осложнений в зависимости от вида фиксации и фирмы-производителя использованных имплантатов отмечено не было.

Ключевые слова: перипротезная инфекция, тазобедренный сустав, коленный сустав, локтевой сустав, плечевой сустав, прогнозирование, профилактика.

Risk Factors for Periprosthetic Infection after Large Joint Arthroplasty

A.B. Slobodskoy, E.Yu. Osintsev, A.G. Lezhnev, I.V. Voronin, I.S. Badak, A.G. Dunaev

Saratov Regional Clinical Hospital, Saratov State Medical University named after V. I. Razumovsky, Saratov, Russia

Risk factors for the development of purulent complications after large joints arthroplasty were studied by the results of 3641 operations (3210 patients). Hip, knee, shoulder and elbow arthroplasty was performed in 2523, 881, 105 and 132 patients, respectively. Hip and knee revision replacements were performed in 221 cases and in 492 cases surgical interventions were performed for dysplastic coxarthrosis, congenital and acquired deformities, under conditions of bone tissue deficit and other complicated cases. Three hundred fifty one patients were operated on due to acute injury. Periprosthetic infection was diagnosed in 58 cases (1.59%). It was stated that risk factors for periprosthetic infection development included severe concomitant pathology (diabetes mellitus, operations somatic diseases, degree of their severity and duration, HIV infection and other conditions), surgical interventions for dysplastic coxarthrosis and complex total hip replacement. In those cases the risk of complications increased by 1.5-3.5 times. Pyoinflammatory process in the area of hip joint in history as well as every repeated surgery on the hip increased the risk of postoperative complications significantly. No differences in complication rate depending on the type of fixation and implant manufacturers were noted.

Key words: periprosthetic infection, hip joint, knee joint, elbow joint, shoulder joint, prognostication, prevention.

Введение. Рост числа операций эндопротезирования крупных суставов отмечается в большинстве стран мира, в том числе в России [1–4]. Несмотря на повышение качества применяемых имплантатов, совершенствование технологий эндопротезирования, а также накопление практического опыта у хирургов, процент осложнений и не-

удовлетворительных исходов остается достаточно высоким. Так, по данным ряда авторов, перипротезная инфекция (ППИ) как в раннем послеоперационном периоде, так и поздние сроки развивается в 1,5–6% случаев [5–8]. Доказано, что число этих же осложнений после предшествующих операций на суставе, после ревизионного эндопротезирова-

ния, а также целого ряда сопутствующих или перенесенных ранее заболеваний возрастает в разы [9–12]. На Международной согласительной конференции по перипротезной инфекции в Филадельфии (2013 г.), один из ее председателей проф. Дж. Парвази сказал, что «... перипротезная инфекция с ее ужасающими последствиями остается вызовом ортопедическому сообществу» [12]. Таким образом, изучение возможных причин и разработка путей профилактики ППИ были и остаются актуальными вопросами травматологии и ортопедии.

Цель исследования: изучить факторы риска развития гнойных осложнений после эндопротезирования крупных суставов, разработать возможные пути прогноза и профилактики.

ПАЦИЕНТЫ И МЕТОДЫ

В период с 1996 г. по настоящее время под нашим наблюдением находилось 3210 больных в возрасте от 18 до 94 лет, которым выполнена 3641 операция эндопротезирования крупных суставов, из них 381 пациенту заменено два и более суставов. Мужчин было 1227, женщин — 2414. Пациентов моложе 30 лет было 59, в возрасте 31–40 лет — 374, 41–50 лет — 603, 51–60 лет — 1009, 61–70 лет — 1092 и старше 70 лет — 504. Эндопротезирование тазобедренного сустава выполнено у 2523 больных, коленного — у 881, плечевого — у 105 и локтевого — у 132 пациентов. В 1492 случаях использованы эндопротезы фирмы «Zimmer» (США), в 504 — «DePuy» (США), в 258 — «Biomet» (Великобритания), в 152 — «Wright» (США), в 19 — «Seraver» (Франция), в 20 — «Mathis» (Швейцария), в 1196 — ЭСИ (Россия). Бесцементная фиксация компонентов эндопротеза применена при 1722 операциях, гибридная — при 614, цементная — при 1305. Операций ревизионного эндопротезирования тазобедренного и коленного сустава выполнено 221 у 212 больных. В 9 случаях ревизия выполнена с двух сторон. Соотношение операций первичного и ревизионного эндопротезирования составляло 1:14. Укрепляющие конструкции (кольца Мюллера, Бурх-Шнайдера и др.) использовали в ходе 41 вмешательства. Операций по поводу диспластического коксартроза, врожденных и приобретенных деформаций суставов, в условиях дефицита костной ткани и в других сложных случаях произведено 492. В связи с острой травмой был пролечен 351 пациент.

На 3641 операцию диагностировано 58 случаев ППИ, что составило 1,59%. В 2 случаях это были ранние осложнения, в остальные — поздние (спустя 1 и более года после операции). С целью определения факторов, влияющих на риск развития ППИ, мы проанализировали следующие критерии: пол, возраст пациентов, индекс массы тела Кетле (ИМТ), наличие системных заболеваний, степень их активности и продолжительность, наличие сахарного диабета различного типа и тяжести, наличие сопутствующих специфических инфекций

(ВИЧ, гепатит С и др.), наличие гнойных процессов в анамнезе, количество предшествующих операций на суставе, ревизий эндопротеза, продолжительность операции и объем интра- и послеоперационной кровопотери, вид использованной системы для дренирования раны и реинфузии крови, вид имплантата и способ фиксации, продолжительность температурной реакции в послеоперационном периоде, опыт хирурга (количество операций в год), сложность эндопротезирования (вмешательства при дисплазии, деформации, дефиците костной ткани и др.), выполнялась ли операция по поводу острой травмы или в плановом порядке.

Статистическую обработку данных проводили с использованием программ Microsoft Excel 7.0 и Statistica (StatSoft, Inc., 2007) методом вариационной статистики для малых рядов наблюдений. Для определения различий вычисляли доверительный коэффициент t -критерий Стьюдента и определяли величину p . Степень достоверности выявленной корреляционной связи при небольшой выборке ($n < 50$) оценивали с помощью критерия В.И. Романовского.

РЕЗУЛЬТАТЫ И ОБСУЖДЕНИЕ

Данные о частоте развития ППИ после эндопротезирования суставов представлены в табл. 1.

Анализ случаев развития ППИ после эндопротезирования крупных суставов выявил следующее. Так, гнойно-воспалительные осложнения среди пациентов в возрасте от 31 года до 50 лет наблюдались не чаще, чем в 0,8–1% наблюдений с незначительным повышением (до 1,6%) у больных 50–70 лет и еще большим ростом (до 2,4%) у пациентов пожилого возраста, старше 70 лет. Рост числа гнойно-воспалительных осложнений у пациентов пожилого возраста обусловлен в первую очередь тем, что у них, как правило, увеличивается количество и тяжесть сопутствующих заболеваний, снижается резистентность к инфекции. Кроме того, у данной категории больных замедляются репаративно-восстановительные процессы, снижается тонус мышечно-связочного аппарата, повышен риск переломов костей. Однако и в группе пациентов моложе 30 лет ППИ (все в позднем послеоперационном периоде) отмечена в 5,1% случаев. Последнее объясняется большим числом сложных эндопротезирований у молодых пациентов (по поводу диспластического коксартроза и другой врожденной патологии), перенесенных в детском возрасте операций на тазобедренном суставе и некоторыми другими причинами.

Выявлена четкая зависимость между ИМТ и частотой развития ППИ. Так, при нормальной и избыточной массе тела или ожирении I степени гнойно-воспалительные осложнения развивались не чаще чем в 0,3–0,7% наблюдений. Однако при ожирении II степени отмечался рост частоты осложнений до 2,3%, при III степени она достигала 64,9%! На наш взгляд, ожирение I–II степени яв-

Табл. 1. Изучаемые факторы риска и частота развития ППИ

Фактор	Всего	Количество случаев ППИ	
Пол	мужчины	1227	18 (1,5)
	женщины	2414	40 (1,6)
Возраст, годы:	до 30	59	3 (5,1)*
	31–40	374	3 (0,8)
	41–50	603	6 (1,0)
	51–60	1009	16 (1,6)
	61–70	1092	18 (1,6)
	старше 70	504	12 (2,4)*
ИМТ:	18–24,9	819	2 (0,3)
	25–29,9	503	4 (0,8)
	30–34,9	1185	8 (0,7)
	35–39,9	932	21 (2,3)*
	40 и более	202	23 (64,9)*
Сопутствующие системные заболевания	694	21 (3,1)*	
Активность процесса при системном заболевании:	0	281	2 (0,7)
	I	338	7 (2,1)*
	II	75	12 (16,0)*
	III	0	0
Продолжительность системного заболевания:	до 1 года	17	0
	от 1 года до 3 лет	62	1 (1,6)
	от 3 до 5 лет	222	4 (1,8)
	от 5 до 10 лет	195	7 (3,6)*
	более 10 лет	198	9 (4,5)*
Сахарный диабет:	1-й тип	7	3 (42,8)*
	2-й тип	284	21 (7,4)*
Степень тяжести сахарного диабета:	I (легкая)	189	10 (5,3)*
	II (средняя)	99	12 (12,1)*
	III (тяжелая)	3	2 (66,7)*
Наличие ВИЧ-инфекции, гепатита С	53	11 (20,7)*	
Гнойные процессы в анамнезе вне зоны оперативного вмешательства	51	7 (13,7)*	
Гнойные процессы в анамнезе в области оперативного вмешательства	31	27 (87,1)*	
Число предшествовавших операций на суставе:	1	229	4 (1,7)
	2	156	3 (1,9)*
	3	39	3 (7,7)*
	4	14	4 (28,6)*
	5 и более	12	4 (33,4)*
Ревизии эндопротеза	221	17 (7,7)*	
Продолжительность операции, мин:	до 60	1294	14 (1,1)
	60–90	1522	18 (1,2)
	90–120	511	16 (3,1)*
	более 120	314	10 (3,2)*
Объем интра- и послеоперационной кровопотери, мл:	менее 500	855	11 (1,2)
	от 500 до 900	2289	30 (1,3)
	более 900	497	17 (3,4)*
Активное дренирование раны обычными системами	3127	56 (1,8)*	
Активное дренирование раны специальными системами с возможностью реинфузии крови	514	2 (0,4)*	
Фирма-производитель имплантата:	«Zimmer»	1492	23 (1,5)
	«Biomet»	258	3 (1,2)
	«Matis»	20	0
	«DePuy»	504	9 (1,7)*
	«Wright»	152	0
	«Seraver»	19	0
	ЭСИ	1196	22 (1,8)*

Табл. 1. Изучаемые факторы риска и частота развития ППИ (продолжение)

Фактор	Всего	Количество случаев ППИ
Протезируемый сустав:	тазобедренный	37 (1,5)*
	коленный	11 (1,3)
	плечевой	3 (2,9)*
	локтевой	7 (5,3)*
Фиксация:	бесцементная	27 (1,6)*
	цементная	22 (1,7)*
	гибридная	9 (1,5)*
Температура в послеоперационном периоде до 38°C и более	до 3 сут	38 (1,3)
	до 5 сут	11 (2,1)*
	до 7 сут	5 (2,8)*
	более 7 сут	4 (44,5)*
Эндопротезирование выполнено хирургом, проводящим	до 10 операций в год	5/20,8*
	до 100 операций в год	6 (1,5)
	до 200 операций в год	7 (1,3)
	более 200 операций в год	40 (1,4)
Эндопротезирование в особо сложных случаях	492	26 (5,3)*
Эндопротезирование по поводу острой травмы	351	4 (1,2)

Примечание. В скобках указан процент. * $p < 0,01$.

ляется критическим, когда выполнение операции эндопротезирования еще возможно при благоприятной ситуации по другим показателям. При ИМТ более 40 необходимо выставлять противопоказания к оперативному вмешательству.

При сопутствующих системных заболеваниях (чаще ревматоидный артрит, системная красная волчанка и др.) частота развития ППИ составила 3,1%. Прослеживалась четкая закономерность между активностью процесса и продолжительностью заболевания. Если после выполнения операций при нулевой активности ревматоидного процесса ППИ диагностировали только у 0,7% больных, то при II степени активности — уже у 16%. При III степени активности процесса не выполнено ни одной операции. Аналогичная закономерность имела место и в зависимости от продолжительности ревматоидного процесса (см. табл. 1).

Сопутствующий сахарный диабет, его тип и тяжесть существенно влияют на риск развития ППИ. Так, если при диабете 2-го типа осложнения развились у 7,4% оперированных, то при диабете 1-го типа эта цифра составила 42,8%. Тяжелая степень заболевания ассоциирована с чрезвычайно высокой частотой развития ППИ (см. табл. 1).

Таким образом, сопутствующие системные заболевания при низкой степени активности ревматоидного процесса (0, I) и непродолжительных сроках заболевания (до 5–7 лет) практически не влияют на частоту развития ППИ. Однако высокая активность воспалительного процесса (II, III степень) является поводом для временного отказа от операции, коррекции базисной терапии основного заболевания с последующей постановкой вопроса о возможности оперативного вмешательства. Применительно к больным, у которых продолжитель-

ность болезни составляет 10 и более лет, решение о выполнении операции должно приниматься с большой осторожностью, также с возможной длительной предоперационной подготовкой и коррекцией гемостаза. Аналогичный подход имеет место и при наличии у пациентов сопутствующего сахарного диабета. Исходя из полученных данных, сахарный диабет 1-го типа, так же как и тяжелое течение сахарного диабета 2-го типа, должны рассматриваться как противопоказания к эндопротезированию суставов. В любом случае тщательное предоперационное обследование больного с максимальной коррекцией углеводного обмена следует проводить в обязательном порядке, желательно в специализированном отделении.

Негативным образом на характер течения послеоперационного периода сказывалось наличие ВИЧ-инфекции, гепатита С, обусловивших развитие ППИ практически у каждого пятого прооперированного (см. табл. 1). При решении вопроса об эндопротезировании суставов у ВИЧ-инфицированных и больных СПИДом, гепатитом С и рядом других хронических инфекций необходимо оценивать тяжесть нарушения иммунного статуса, проконсультировать их у специалиста по СПИДу или инфекциониста.

Гнойно-септические процессы вне зоны оперативного вмешательства в анамнезе (гнойные заболевания легких, абсцессы, плевриты, перитониты, тяжелые гнойные поражения мягких тканей, обширные и глубокие ожоги и др.) повышали частоту развития ППИ до 13,7%. Наличие в анамнезе инфекционно-воспалительных заболеваний в области операции (гнойные артриты, остеомиелиты, ППИ после эндопротезирования) являлось причиной развития гнойно-воспалительных процессов

как в раннем, так и в позднем периоде у большинства больных (87,1%).

Одними из основных факторов, влияющих на риск развития ППИ, является число предшествовавших вмешательств на суставе и ревизионный характер эндопротезирования. Так, если эндопротезирование было первой операцией на суставе, то гнойно-воспалительные осложнения в последующем развивались не чаще чем в 0,6–0,9% наблюдений. В случаях, когда эндопротезированию предшествовала одна операция на суставе (остеосинтез, остеотомии, другие реконструктивно-восстановительные операции), эта цифра возрастала до 1,7%, достигая 33,4% среди пациентов, перенесших 5 и более операций (см. табл. 1). Ревизионное эндопротезирование осложнилось развитием ППИ у 17 пациентов из 221, что составило 7,7%. Каждая последующая операция на суставе, так же как и ревизии эндопротеза, повышают риск развития ППИ ввиду развившегося рубцово-спаечного процесса, нарушения нормальной анатомии органа, микроциркуляции и иннервации в тканях, утяжеления самой операции, увеличения ее продолжительности и величины кровопотери. Кроме того, в ходе каждой операции происходит инфицирование тканей, образование спор, которые могут активизироваться при последующей операции.

Изучая влияние продолжительности операции на частоту ППИ, мы установили, что с увеличением продолжительности оперативного пособия с 60–90 до 90–120 мин и более риск развития осложнений увеличивается почти в 3 раза (см. табл. 1).

Общая (интра- и послеоперационная) кровопотеря в объеме до 900 мл практически не влияла на частоту развития ППИ, однако при более высоких объемах осложнения развивались у 3,4% больных.

Активное дренирование операционной раны специальными системами (Celtrans и аналогичными), имеющими специальные антилипидные, антитромботические и др. фильтры, с возможностью последующей реинфузии аутокрови способствовало снижению количества осложнений с 1,8 до 0,4%, т.е. более чем в 4 раза.

Частота развития ППИ после эндопротезирования тазобедренного и коленного суставов оказалась примерно одинаковой — 1,5 и 1,3% случаев соответственно. Среди пациентов, перенесших эндопротезирование плечевого и локтевого суставов, ППИ диагностировали несколько чаще — в 2,9 и 5,3% случаев соответственно.

Продолжительность температурной реакции напрямую коррелировала с частотой ППИ: чем дольше держалась температура в послеоперационном периоде, тем чаще диагностировали гнойно-воспалительные осложнения (см. табл. 1). Так, при сохранении температуры выше 38°C в течение 7 и более суток после операции, различные виды ППИ развивались у половины прооперированных.

Установлено, что немаловажную роль играет и опыт хирурга выполняющего эндопротезирование.

Так, у хирургов, проводивших до 10 операций в год (обычно на этапе становления или разработке нового вида операции), осложнения развивались в 20,8% случаев (5 операций из 24). У хирургов, оперирующих более 100 пациентов ежегодно, эта цифра составляла 1,3–1,5%.

При артропластике в особо сложных случаях (тяжелые диспластические и посттравматические артрозы, врожденные и застарелые посттравматические вывихи головки бедренной кости, дефекты вертлужной впадины и проксимального отдела бедренной кости, дефекты мышечков бедренной и большеберцовой костей, анкилозы и тяжелые контрактуры суставов), частота развития ППИ повышалась до 5,3%. Причины этого очевидны — изменения нормальной анатомии сустава и окружаю-

Табл. 2. Прогнозирование развития ППИ при эндопротезировании суставов

Критерий риска	Баллы
Возраст до 30 лет	5
Возраст старше 70 лет	5
ИМТ 30–34,9	5
ИМТ 35–39,9	10
ИМТ 40 и более	20
Активность процесса при сопутствующем системном заболевании I степени	5
Активность процесса при сопутствующем системном заболевании II степени	10
Продолжительность системного заболевания от 5 до 10 лет	5
Продолжительность системного заболевания более 10 лет	10
Сахарный диабет 1-го типа	100
Сахарный диабет 2-го типа легкой степени тяжести	10
Сахарный диабет 2-готипа средней степени тяжести	20
Сахарный диабет 2-го типа тяжелой степени тяжести	50
ВИЧ-инфекция, СПИД, гепатит С	35
Гнойные процессы в анамнезе не в области оперативного вмешательства	20
Гнойные процессы в анамнезе в области оперативного вмешательства	100
Предшествующие операции на суставе (более 2)	5
Предшествующие операции на суставе (более 3)	7
Предшествующие операции на суставе (более 4)	10
Предшествующие операции на суставе (более 5)	15
Ревизионное эндопротезирование	20
Продолжительность операции более 90 мин	5
Продолжительность операции более 120 мин	10
Общая кровопотеря более 900 мл	10
Эндопротезирование тазобедренного сустава	1
Эндопротезирование коленного сустава	1
Эндопротезирование плечевого сустава	5
Эндопротезирование локтевого сустава	10
Эндопротезирование сустава в особо сложных случаях	20

щих тканей, различная степень дефицита костной ткани, патология со стороны мышечно-связочного аппарата, сосудистой и нервной системы, нарушение оттока лимфы, увеличение времени операции и величины кровопотери, применение дополнительных средств фиксации, укрепляющих конструкций и др.

Установлено, что пол больного, вид использованного эндопротеза (фирма-производитель), а также характер фиксации имплантата (бесцементный, цементный, гибридный) никак не повлияли на частоту развития ППИ. Также мы не отметили увеличения частоты ППИ после операций на суставах по поводу острой травмы.

Изучив частоту встречаемости различных факторов риска развития ППИ, мы присвоили каждому из них числовое значение (табл. 2), суммируя которые при оценке состояния пациента можно прогнозировать развитие осложнений в дооперационном периоде и принимать соответствующие решения. При сумме баллов до 40 риск развития ППИ расценивается как низкий, от 41 до 70 — как средний, от 71 до 100 — как высокий, свыше 100 — как крайне высокий.

ВЫВОДЫ

1. При эндопротезировании тазобедренного сустава перипротезная инфекция развивается в 1,5% случаев, коленного — в 1,3%, плечевого — в 2,9% и локтевого — в 5,3%.

2. К критериям риска развития осложнений гнойно-воспалительного характера относятся как молодой (до 30 лет), так и преклонный возраст пациентов (старше 70 лет), тяжелая сопутствующая патология — сахарный диабет, системные заболевания, степень их тяжести и продолжительность, ВИЧ-инфекция и др. В этих случаях риск осложнений возрастает в 1,5–3,5 раза.

3. Прослеживается явный рост числа случаев ППИ после каждой последующей операции на суставе — до 28,6–33,4% при 4 и более операциях, ревизионном эндопротезировании — до 7,7% и наличии гнойного процесса в области сустава в анамнезе — до 87,1%.

4. Вид фиксации эндопротеза и применяемый имплантат не влияют на частоту развития ППИ.

ЛИТЕРАТУРА [REFERENCES]

1. Загородний Н.В. Руководство по эндопротезированию тазобедренного сустава. М.: ГЭОТАР-медиа; 2012 [Zagorodniy N.V. Manual of hip arthroplasty. Moscow: GEOTAR-media; 2012 (in Russian)].
2. Корнилов Н.Н., Куляба Т.А. Артропластика коленного сустава. СПб: РНИИТО им. Р.Р. Вредена; 2012 [Kornilov N.N., Kulyaba T.A. Knee arthroplasty. St. Petersburg: RNIITO im. R.R. Vredena; 2012 (in Russian)].
3. Прохоренко В.М. Первичное и ревизионное эндопротезирование тазобедренного сустава. Новосибирск:

Новосибирский НИИТО; 2007 [Prokhorenko V.M. Primary and revision hip arthroplasty. Novosibirsk: Novosibirskiy NIITO; 2007 (in Russian)].

4. Тихилов Р.М., Шаповалов В.М., ред. Руководство по эндопротезированию тазобедренного сустава. СПб: РНИИТО им. Р.Р. Вредена; 2008 [Tikhilov R.M., Shapovalova V.M., ed. Manual of hip arthroplasty. St. Petersburg: RNIITO im. R.R. Vredena; 2008 (in Russian)].
5. Волокитина Е.А., Зайцева О.П., Колотыгин Д.А., Вишняков А.А. Локальные интраоперационные и ранние послеоперационные осложнения эндопротезирования тазобедренного сустава. Гений ортопедии. 2009; 3: 71–7 [Volokitina E.A., Zaitseva O.P., Kolotygin D.A., Vishnyakov A.A. Local intraoperative and early postoperative complications after endoprostheses of the hip. Geniy ortopedii. 2009; 3: 71-7 (in Russian)].
6. Волошин В.П., Еремин А.В., Оноприенко Г.А., Савицкая К.И. Хирургическое лечение хронического гнойного поражения тазобедренного и коленного суставов после тотального эндопротезирования. В кн.: Всероссийский монотематический сборник научных статей «Эндопротезирование в России». Казань–СПб; 2008: 201–14 [Voloshin V.P., Eryomin A.V., Onoprienko G.A., Savitskaya K.I. Surgical treatment of chronic purulent lesion of hip and knee joints after total joint arthroplasty. In: All-Russian mono-subject collection of scientific articles "Arthroplasty in Russia". Kazan'-St. Petersburg; 2008: 201-14 (in Russian)].
7. Прохоренко В.М., Павлов В.В., Петрова Н.В. Профилактика, диагностика и лечение ранней инфекции области хирургического вмешательства при эндопротезировании тазобедренного сустава. Травматология и ортопедия России. 2008; 2: 84–90 [Prokhorenko V.M., Pavlov V.V., Petrova N.V. The prophylaxis, diagnostics and treatment of the early infection of surgical intervention area at hip replacement. Travmatologiya i ortopediya Rossii. 2008; 2: 84-90 (in Russian)].
8. Arnold J. Suda A.J., Mechthild Kommerell M., Geiss H.K., Burckhardt I., Zimmermann S. et al. Prosthetic infection: improvement of diagnostic procedures using 16S ribosomal deoxyribonucleic acid polymerase chain reaction. Int. Orthop. 2013; 37 (12): 2515–23.
9. Линник С.А., Ромашов П.П., Новоселов К.А., Хаймин В.В., Харитонов А.А., Марковиченко Р.В., Петров В.А. Раннее двухэтапное ревизионное эндопротезирование тазобедренного и коленного суставов после глубокого нагноения. Травматология и ортопедия России. 2009; 3: 151–5 [Linnik S.A., Romashov P.P., Novosyolov K.A., Khaimin V.V., Kharitonov A.A., Markovichenko R.V., Petrov V.A. Early two-stage revision hip and knee joint replacement after a deep suppuration. Travmatologiya i ortopediya Rossii. 2009; 3: 151-5 (in Russian)].
10. Прохоренко В.М., Павлов В.В., Петрова Н.В. Мониторинг инфекционных осложнений при эндопротезировании тазобедренного сустава. В кн.: Всероссийский монотематический сборник научных статей «Эндопротезирование в России». Казань–СПб; 2006: 226–30 [Prokhorenko V.M., Pavlov V.V., Petrova N.V. Monitoring of infectious complications at hip arthroplasty. In: All-Russian mono-subject collection of scientific articles "Arthroplasty in Russia". Kazan'-St. Petersburg; 2006: 226-30 (in Russian)].
11. Castelli C., Gotti V., Ferrari R. Two-stage treatment of infected total knee arthroplasty: two to thirteen year experience using an articulating preformed spacer. Int. Orthop. 2014; 38 (2): 405–12.
12. Proceedings of the international consensus meeting on periprosthetic joint infection. Chairs: J. Parvizi, T. Gehrke. Philadelphia; 2013: 353.

Сведения об авторах: Слободской А.Б. — доктор мед. наук, зав. отделением ортопедии СаpОКБ; Осинцев Е.Ю. — доктор мед. наук, профессор каф. хирургии усовершенствования врачей СаpГМУ; Лежнев А.Г. — канд. мед. наук, ассистент кафедры анестезиологии и реанимации СаpГМУ; Бадак И.С. — врач отделения ортопедии СаpОКБ; Воронин И.В. — канд. мед. наук, врач отделения ортопедии СаpОКБ; Дунаев А.Г. — врач отделения ортопедии СаpОКБ. **Для контактов:** Слободской Александр Борисович. 410002, Саратов, Смирновское ущелье, д. 1, СаpОКБ. Тел.: +7 (903) 382-13-38. E-mail: slobodskoy59@mail.ru.

МАГНИТНО-РЕЗОНАНСНАЯ ТОМОГРАФИЯ ВСЕГО ТЕЛА (DWIBS). ВОЗМОЖНОСТИ И ПЕРСПЕКТИВЫ ПРИМЕНЕНИЯ В КОСТНОЙ ПАТОЛОГИИ

А.К. Морозов, А.Н. Махсон, И.Н. Карпов

ФГБУ «Центральный научно-исследовательский институт травматологии и ортопедии им. Н.Н. Приорова»
Минздрава России, ГАУЗ «Московская городская онкологическая больница №62»
Департамента здравоохранения г. Москвы, Москва, РФ

Проведено исследование с целью определения роли и места МРТ всего тела в режиме DWIBS в ранней диагностике онкологической патологии опорно-двигательного аппарата человека. Обследовано 256 пациентов с подозрением на онкологическое заболевание. Полученный сигнал оценивали по шкале истинных интенсивностей сигнала в минимальном объеме исследования (вокселе), проведенной через объемное образование или в выделенной площади произвольной формы. Результаты исследования верифицировали с помощью стандартных протоколов МРТ (T1, T2, STIR), контрастного усиления, МСКТ, радионуклидного и морфологического исследований. Показана высокая чувствительность метода к патологически измененным тканям со сниженным коэффициентом диффузии воды. Магнитно-резонансная томография в режиме DWIBS может быть рекомендована как неинвазивный скрининговый метод исследования для выявления онкологического процесса как первичного, так и вторичного (метастазы) характера.

Ключевые слова: лучевая диагностика, новообразование, метастаз, воспаление, МРТ, КТ, рентгенография, диффузно-взвешенные изображения, DWIBS.

Magnetic Resonance Imaging of the Whole Body (DWIBS). Potentialities and Perspectives for Application in Bone Pathology

A.K. Morozov, A.N. Makhson, I.N. Karpov

Central Institute of Traumatology and Orthopaedics named after N.N. Priorov,
City Oncologic Hospital №62, Moscow, Russia

The purpose of the study was to determine the role and place of whole body MRI with DWIBS in diagnosis of human loco-motor system oncologic pathology. Two hundred fifty six patients with presumptive diagnosis of oncologic disease were examined. Obtained signal was evaluated by true signal intensity scale in minimal examination volume (voxel), either drawn through the volumetric lesion or in an isolated area of arbitrary shape. Study results were verified using standard MRI protocols (T1, T2, STIR), contrast enhancement, MSCT, radionuclide and morphologic examination. High sensitivity of the technique to pathologically changed tissues with reduced water diffusion coefficient was demonstrated. Magnetic resonance diffusion-weighted whole-body imaging with DWIBS may be recommended as noninvasive screening technique for the diagnosis of both primary and secondary (metastases) oncologic process.

Key words: radiation diagnosis, neoplasm, metastasis, inflammation, MRT, CT, roentgenography, diffusion-weighted imaging, DWIBS.

Введение. Современная лучевая диагностика заболеваний опорно-двигательного аппарата базируется на высокотехнологичных методах — цифровой рентгенографии, мультиспиральной компьютерной томографии (МСКТ), магнитно-резонансной томографии (МРТ), применении различных видов контрастирующих веществ, радиоизотопных препаратов. С помощью каждой из этих методик в отдельности более чем в 50% случаев [1, 2] удается определить генез заболевания. При комплексном их применении частоту верификации можно повысить до 80% [3–5], однако это не всегда выполнимо по ряду известных причин (инвазивность, отрицательное воздействие на организм контра-

стирующих препаратов, дороговизна всего комплекса исследований и т.п.). Тем более затруднено применение лучевых методов в скрининговом исследовании всего тела при подозрении на онкологическую патологию, метастатические поражения скелета, начальные стадии злокачественного процесса [6, 7]. Применение в этих случаях радиоизотопного скенирования ввиду неудовлетворительного пространственного разрешения, полиморфности процессов, сопровождающихся накоплением радиофармпрепарата, инвазивности методики не всегда способствует пониманию сущности патологического процесса [8]. Так, например, очаги воспалительного характера, выраженные локальные

дегенеративно-дистрофические изменения, ткани в ранний период травмы, злокачественные и доброкачественные объемные процессы, метастатические поражения имеют схожие характеристики накопления препарата [9, 10]. Это характерно также и для контрастирования препаратами йода (МСКТ) и гадолиния (МРТ) [11, 12]. Диагностические критерии при этих исследованиях имеют относительную ценность и для правильной их интерпретации в большинстве случаев необходимо дополнительное комплексное обследование. Еще одним способом повышения информативности может стать разработка новых и совершенствование существующих технологий лучевой диагностики.

Существенную помощь в определении злокачественности оказывают количественные оценки диффузно-взвешенных последовательностей — метод DWI и его модификация DWIBS (Diffusion Weighted Whole Body Imaging with Background Body Signal Supression — диффузно-взвешенные изображения всего тела с подавлением фонового сигнала тела) — исследование сегмента или всего тела при различных характеристиках b-фактора (от 1 до 1000), являющегося параметром DWI-техники и определяющего чувствительность МР-томографа к диффузии молекул воды в тканях. Принятые в клинических исследованиях так называемые apparent diffusion coefficient (ADC) вычисляются при различных величинах b-фактора (от 0 до 1000). Показано, что величина ADC (скорость диффузии воды) равная или меньшая $1,03 \cdot 10^{-3} \text{ мм}^2/\text{с}$ является серьезным основанием для подозрения на злокачественность объемного образования или малигнизацию. Естественно, что морфологическую характеристику объемного образования по данным DWI и ADC получить невозможно ввиду отсутствия специфичности скорости диффузии к виду неопластического процесса.

Цель исследования: определить роль и место МРТ всего тела в режиме DWIBS в ранней диагностике онкологической патологии опорно-двигательного аппарата человека.

ПАЦИЕНТЫ И МЕТОДЫ

Магнитно-резонансная томография всего тела была выполнена 256 пациентам с подозрением на первичный и вторичный (метастатическое поражение) опухолевый процесс. Исследования проводили на МР-томографе INJENIA-1,5T (Philips) с использованием режима DWIBS. Общая длина сканирования тела не превышала 210 см. Обработку полученных данных осуществляли на рабочей станции. Проводили количественную оценку сигнала по шкале истинных интенсивностей сигнала в минимальном объеме исследования (вокселе), проведенной через объемное образование или в выделенной площади произвольной формы. Участки измененного МР-сигнала оценивали как низко-, средне- и высокоинтенсивные. Результаты исследования верифицировали с помощью стандар-

тных протоколов МРТ (T1, T2, STIR), контрастно-го усиления, МСКТ, радионуклидного и морфологического исследований.

РЕЗУЛЬТАТЫ И ОБСУЖДЕНИЕ

Во всех исследованиях определена высокая чувствительность DWIBS к патологически измененным тканям со сниженным коэффициентом диффузии воды. Величина интенсивности сигнала, измеренная у объектов с повышенной яркостью на аксиальных DWIBS взвешенных изображениях (ВИ) по встроенной шкале МР-томографа, варьировалась от 2000 до 12 000. Граница между объемными образованиями злокачественного характера и прочими патологическими процессами (доброкачественные опухоли, воспалительные и дегенеративно-дистрофические заболевания) находилась в пределах от 6000 до 8000 единиц. Более низкие значения были характерны для доброкачественных процессов, высокие указывали на злокачественное перерождение. Множественные поражения остеолитического характера, как правило, были заметно интенсивнее на DWIBS ВИ, чем остеобластического, с разницей в 2000–3000 единиц шкалы. Причем в некоторых случаях не выявлено корреляции между высоким сигналом на DWIBS ВИ и уровнем накопления контрастирующего агента при последующем прицельном МРТ-исследовании или радиоизотопном скенировании, как самой опухоли, так и в очагах метастазирования остеобластического характера (случаи с подтвержденными данными биопсии первичным злокачественным процессом).

По результатам МРТ в режиме DWIBS и последующего дополнительного обследования вторичные поражения диагностированы в 45 наблюдениях, лимфомы — в 11, рак легкого — в 4, остеосаркома — в 6, гигантоклеточная опухоль — в 8, хондросаркома — в 5, хондробластома — в 3, синовиальная саркома — в 4, рак прямой кишки — в 2, аденокарцинома щитовидной железы — в 3, рак мочевого пузыря — в 2, неврилеммома (шваннома) — в 5, нейрофиброматоз — в 3, хордома — в 2, аневризмальная киста — в 7, гемангиома — в 16, фиброма — в 3, липома — в 5. У 122 обследованных патологических изменений не выявлено.

Сигнал высокой интенсивности, полученный при проведении МРТ в режиме DWIBS различных сегментов тела и конечностей человека, позволяет уверенно идентифицировать такую опухолевую патологию, как фиброма (рис. 1), синовиома (рис. 2), единичные метастатические очаги литического характера (рис. 3). Особую значимость режим DWIBS приобретает при исследовании всего тела в случае подозрения на метастатическое поражение при различной онкопатологии, позволяя выявить как метастазы, так и основной очаг поражения (рис. 4–6). Причем уверенно определяются очаги метастатического поражения как литического, так и остеобластического характера (рис. 7, 8). Так

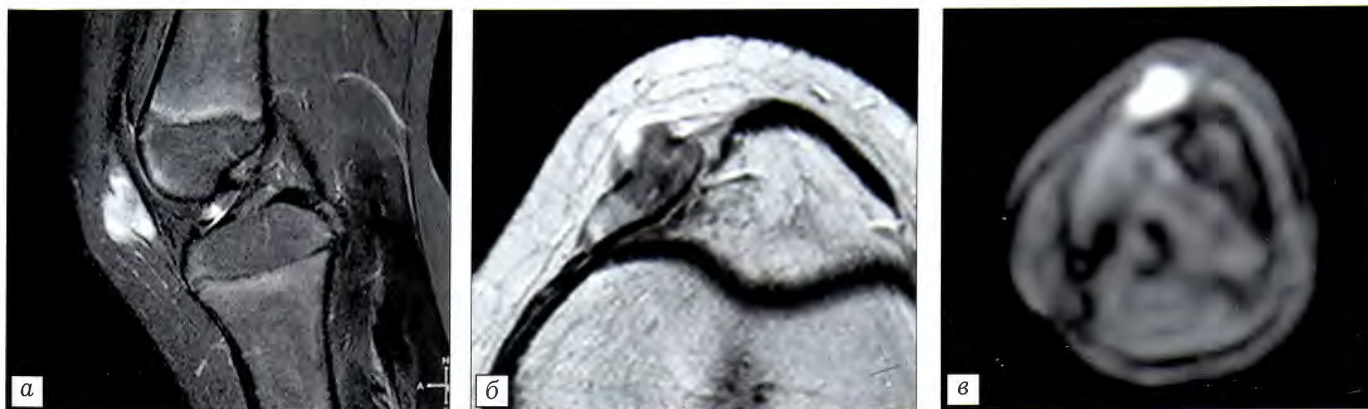


Рис. 1. Пациент К. Фиброма собственной связки надколенника.

На МР-томограмме в сагиттальной плоскости (а) выявляется опухоль с гиперинтенсивным сигналом в режиме STIR, характеризующаяся неоднородным сигналом в аксиальной плоскости в режиме T2 (б); на томограмме в режиме DWIBS (в) опухоль имеет высокую интенсивность сигнала.

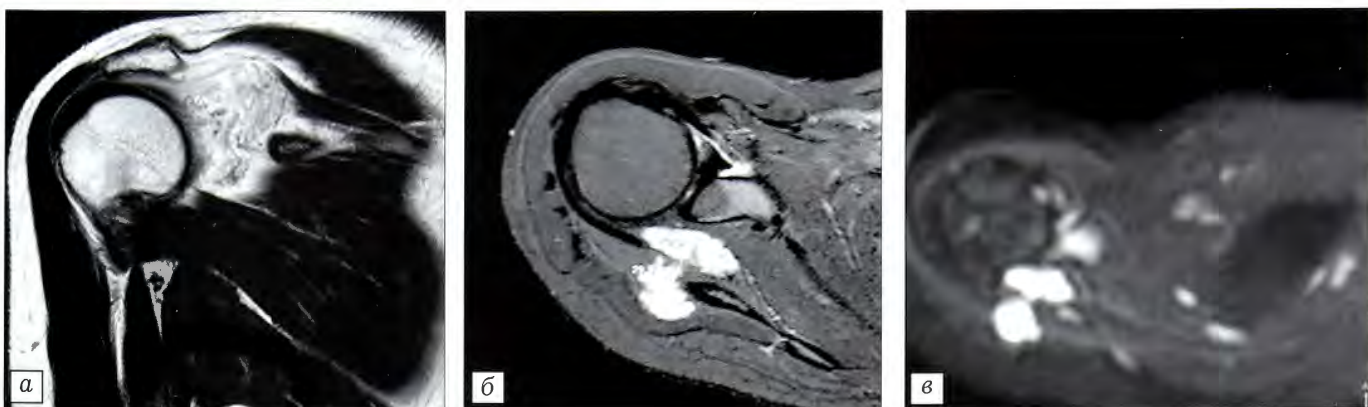


Рис. 2. Пациент Н. Синовиома плечевого сустава.

На МР-томограмме в сагиттальной плоскости (а) выявляется опухоль с неоднородным гиперинтенсивным сигналом в режиме T2, с гиперинтенсивным сигналом в аксиальной плоскости (б) в режиме STIR; на томограммах в режиме DWIBS (в) опухоль имеет высокую интенсивность сигнала.

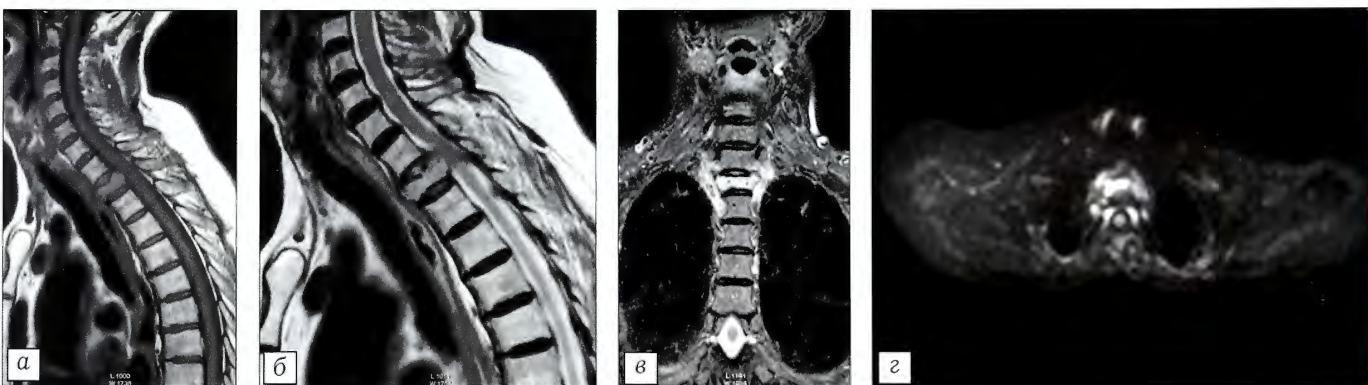


Рис. 3. Пациент В. Патологический перелом Th2 позвонка на фоне метастатического поражения.

На МР-томограмме в сагиттальной плоскости выявляется опухоль с гипоинтенсивным сигналом в режиме T1 (а) и изоинтенсивным — в режиме T2 (б), с гиперинтенсивным сигналом в коронарной плоскости (в) в режиме STIR; на аксиальных томограммах в режиме DWIBS (г) опухоль имеет высокую интенсивность сигнала.

же уверенно при DWIBS-скрининге всего тела верифицируются лимфопролиферативные заболевания: выявляются как множественные группы увеличенных лимфоузлов с повышенной яркостью (рис. 9), так измененные внутренние органы и костная ткань при лимфомах IV–V стадий (рис. 10).

Таким образом, в ходе настоящей работы подтверждена [13] высокая специфичность МРТ в ре-

жиме DWIBS к солитарным и множественным неопластическим процессам по сравнению со стандартными исследованиями с применением контрастирующих агентов или радиоизотопных препаратов. Пример МР-томограмм пациента с множественным метастатическим поражением смешанного характера (рис. 8) показывает, что часть очагов (остеобластического характера) при радиоизотопном ске-

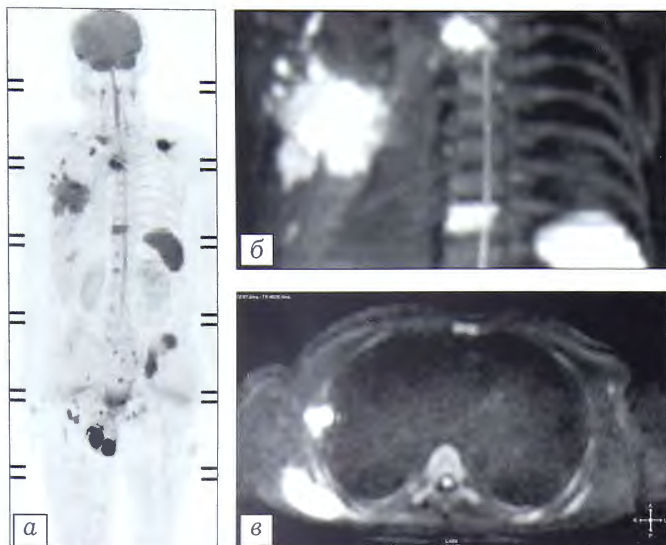


Рис. 4. Пациент Ф. Остеосаркома лопатки.
На МРТ-томограмме всего тела (а), объемной реконструкции (б) и аксиальной томограмме (в) в режиме DWIBS выявляются опухоль с гиперинтенсивным сигналом, множественное метастатическое поражение позвоночника, ребер, ключицы, крыла левой подвздошной кости.

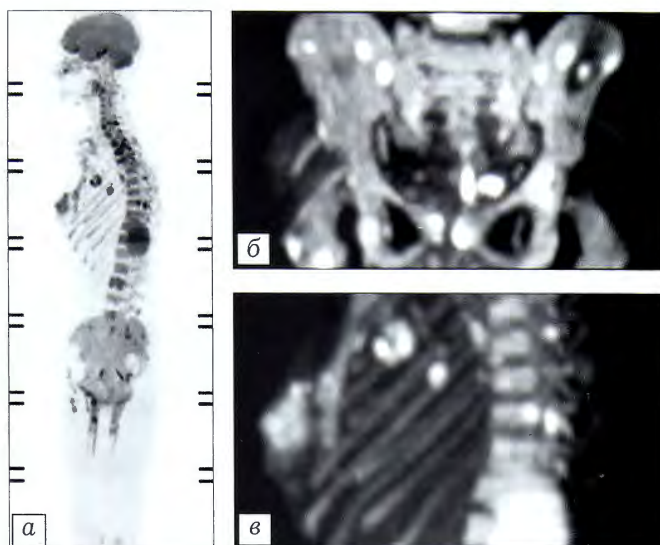


Рис. 5. Пациент М. Опухоль молочной железы.
На МРТ всего тела (а), объемной реконструкции (б, в) в режиме DWIBS выявляется опухоль с гиперинтенсивным сигналом, множественное метастатическое поражение позвоночника, легких, костей таза, верхней трети правой бедренной кости.

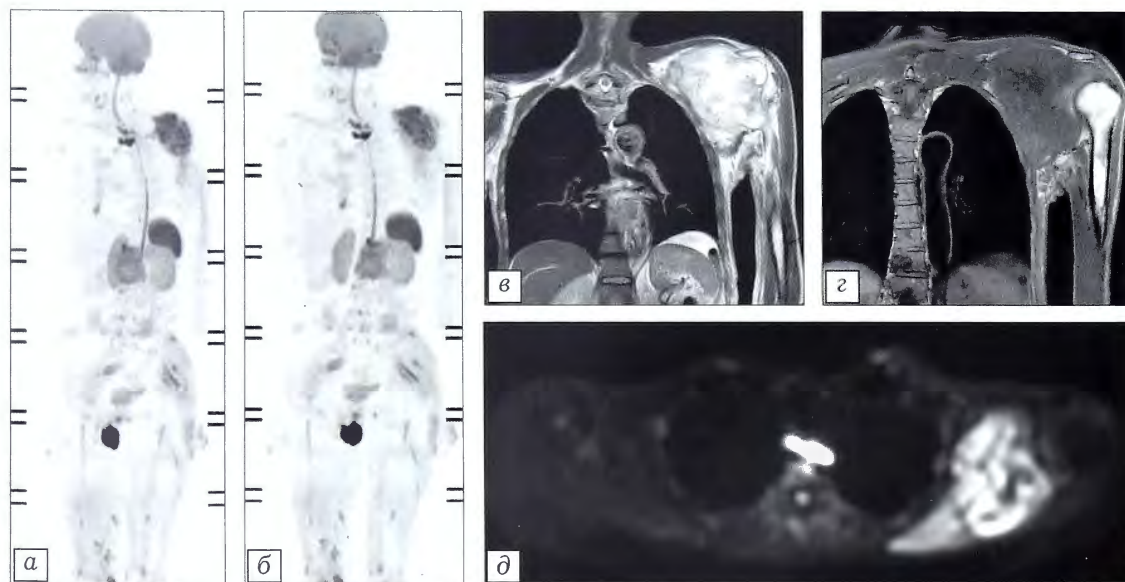


Рис. 6. Пациент Л. Хондросаркома лопатки.
На МРТ всего тела в режиме DWIBS (а, б), коронарных плоскостях в режимах T2 и T1 (в, г) и в аксиальной плоскости (д) в режиме DWIBS выявляется опухоль с гиперинтенсивным сигналом в режимах T2 и DWIBS и гипоинтенсивным — в режиме T1 с множественным метастатическим поражением позвоночника, паравертебральных лимфатических узлов.

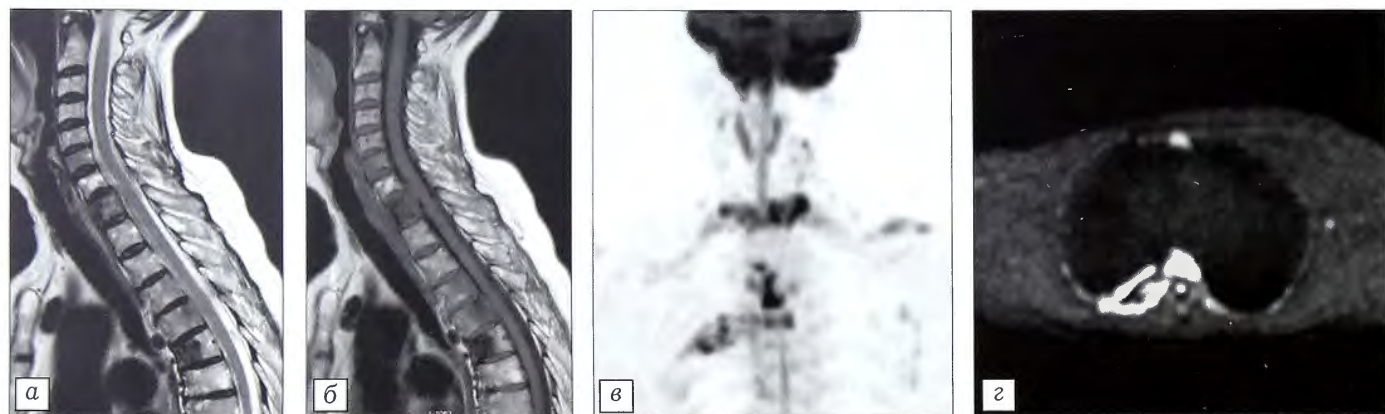


Рис. 7. Пациент К. Хондросаркома лопатки.
На МРТ в сагиттальных плоскостях в режимах T2 и T1 (а, б), в объемной реконструкции (в) и аксиальной плоскости (г) в режиме DWIBS выявляется множественное метастатическое поражение позвоночника (остеолизического и остеобластического характера), ребер с неоднородным сигналом в режимах T2 и T1 и гиперинтенсивным сигналом в режиме DWIBS.

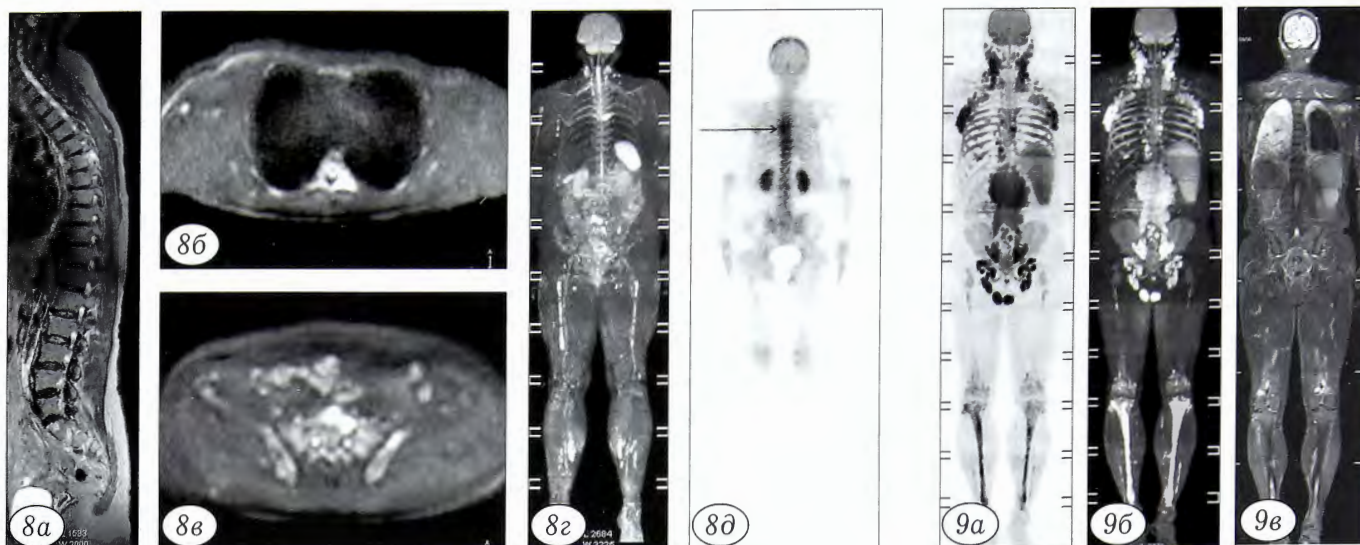


Рис. 8. Пациент Б. Множественное метастатическое поражение смешанного типа.

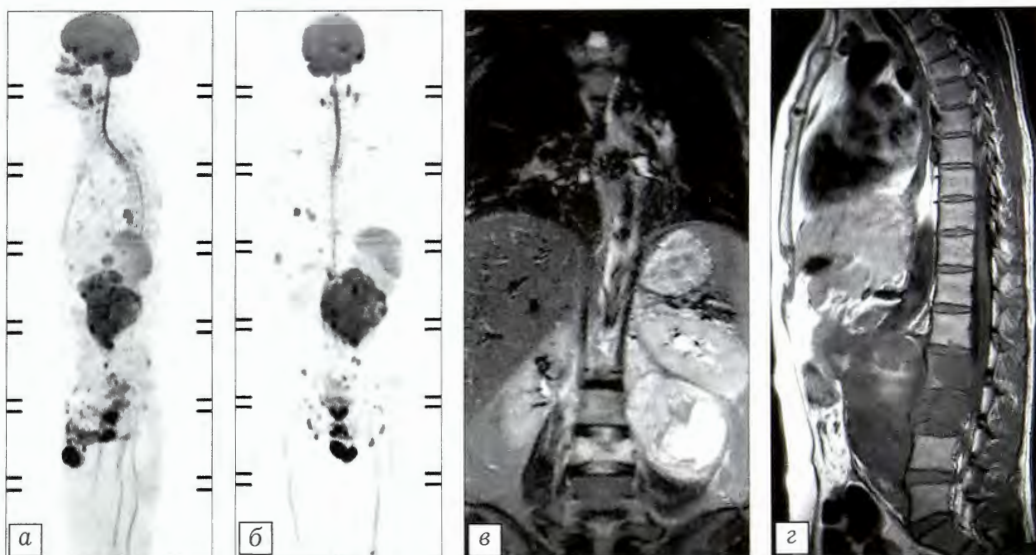
На МРТ позвоночника в сагиттальной плоскости в режиме T2 (а), в аксиальной плоскости (б, в) и всего тела в режиме DWIBS выявляется множественное метастатическое поражение позвоночника (остеолизического и остеобластического характера), с неоднородным сигналом в режиме T2 и гиперинтенсивным сигналом в режиме DWIBS. На радиоизотопной скенограмме (г) определяется единичный очаг накопления радиофармпрепарата в грудном отделе позвоночника.

Рис. 9. Пациент Б. Лимфома.

На МРТ всего тела в режиме DWIBS в прямом (а) и инверсном (б) изображениях, всего тела в режиме STIR (в) выявляются увеличенные лимфоузлы и гиперплазия лимфоидной ткани с гиперинтенсивным сигналом, с наличием воспалительных изменений в легких и выпотом в плевральных полостях.

Рис. 10. Пациент У. Лимфома IV-Стадии.

На МРТ всего тела в режиме DWIBS (а, б), в режимах T2 и T1 (в, г) забрюшинно выявляется выраженная очаговая гиперплазия лимфоидной ткани с гиперинтенсивным сигналом на DWIBS В1, неоднородным сигналом на T2 В1 и гипоинтенсивным сигналом на T1 В1. Определяется вовлечение в опухолевый процесс L2 и L3 позвонков (г).



нировании не выявляется [13]. В то же время при МРТ в режиме DWIBS уверенно определяются очаги патологической клеточной пролиферации объемом вплоть до 5 мм³ (в соответствии с техническими характеристиками примененного МР-томографа и данными собственных клинических и фантомных наблюдений).

Следует особо отметить, что в сложных диагностических случаях, при подозрении на комбинированную или осложненную патологию применение режима DWIBS должно сопровождаться дополнительным сканированием в стандартных режимах T1, T2 или STIR (FS) с целью диагностики, например, воспалительной патологии различной локализации (см. рис. 9) [14, 15]. Этот недостаток

режима DWIBS может быть компенсирован применением дополнительного STIR (FS) сканирования всего тела, занимающего минимальное время (от 4 до 10 мин в зависимости от класса применяемого современного МР-томографа). Существуют и другие, более значимые недостатки: нестабильность яркостных характеристик получаемых изображений, обусловленная типом применяемых антенн, пространственным положением сегмента тела (наложение сигналов на граница двух антенн при сканировании всего тела), условной преемственностью данных, полученных при использовании разных аппаратов у конкретного пациента.

Заключение. Магнитно-резонансная томография в режиме DWIBS показана как скрининговый

неинвазивный метод исследования для выявления онкологических заболеваний. Совершенствование методики должно идти по пути разработки стандартизированного скринингового алгоритма дифференциальной диагностики неопластических процессов, а также методов контроля и стандартизации параметров режима DWIBS МР-томографов.

ЛИТЕРАТУРА [REFERENCES]

1. Lecouvet F.E., Malghem J., Michaux L., Maldague B., Ferrant A., Michaux J.L., Vande Berg B.C. Skeletal survey in advanced multiple myeloma: radiographic versus MR imaging survey. Br. J. Haematol. 1999; 106 (1): 35-9.
2. Krishnamurthy G.T., Tubis M., Hiss J., Bland W.H. Distribution pattern of metastatic bone disease. JAMA. 1977; 237 (23): 837-42.
3. Heywang-Kobrunner S.H. Contrast-enhanced magnetic resonance imaging of the breast. Invest. Radiol. 1994; 29: 94-100.
4. Imamura F., Kuriyama K., Seto T., Hasegawa Y., Nakayama T., Nakamura Si., Horai T. Detection of bone marrow metastases of small cell lung cancer with magnetic resonance imaging: early diagnosis before destruction of osseous structure and implications for staging. Lung Cancer. 2000; 27 (3): 189-97.
5. Daldrup-Link H.E., Franzius C., Link T.M., Laukamp D., Sciuk J., J rgens H. et al. Whole-body MR imaging for detection of bone metastases in children and young adults: comparison with skeletal scintigraphy and FDG PET. AJR Am. J. Roentgenol. 2001; 177 (1): 229-36.
6. Gerwin P.S., Maximilian F.R., Andrea B. Whole-body imaging of the musculoskeletal system: the value of MR imaging Skeletal Radiol. 2007; 36 (12): 1109-19.
7. Lauenstein T., Freudenberg L., Goehde S. Whole-body MRI using a rolling table platform for the detection of bone methastases. Eur. Radiol. 2009; 12: 2011-9.
8. Eustace S., Tello R., De Carvalho V., Carey J., Wroblecka J.T., Melhem E.R., Yucel E.K. A comparison of whole body turbo STIR MR imaging and planar 99m TC-methylenediphosphonate cintigraphy in the examination of patients with suspected skeletal metastases. AMR Am. J. Roentgenol. 1997; 169: 1655-61.
9. Weatherall P.T., Maale G.E., Mendelsohn D.B., Sherry C.S., Erdman W.E., Pascoe H.R. Chondroblastoma: classic and confusing appearance at MRI. Radiology. 1994; 190 (2): 467-74.
10. Moschetta M., Telegrafo M., Rella L., Capolongo F., Ianora A.A.S., Angelelli G. MR evaluation of breast lesions obtained by diffusion-weighted imaging with background body signal suppression (DWIBS) and correlation with histological findings. Magnetic Resonance Imaging. 2014; 32: 605-9.
11. Murphey M.D., wan Jaovisidha S., Temple H.T., Gannon F.H., Jelinek J.S., Malawer M.M. Telangiectatic osteosarcoma: radiologic-pathologic comparison. Radiology. 2003; 229 (2): 545-53.
12. Frick M.A., Sundaram M., Unni K.K., Inwards C.Y., Fabbri N., Trentani F. et al. Imaging findings in desmoplastic fibroma of bone: distinctive T2 characteristics. AJR Am. J. Roentgenol. 2005; 184 (6): 1762-7.
13. Wu Q., Yang R., Zhou F., Hu Y. Comparison of whole-body MRI and skeletal scintigraphy for detection of bone metastatic tumors: A meta-analysis. Surg. Oncol. 2013; 22 (4): 261-6. doi.org/10.1016/j.suronc.2013.10.004.
14. Khoo M.M., Tyler P.A., Saifuddin A., Padhani A.R. Diffusion-weighted imaging (DWI) in musculoskeletal MRI: a critical review. Skeletal Radiol. 2011; 40 (6): 665-81.
15. Neubauer H., Evangelista L., Hassold N., Winkler B., Schlegel P. G., Köstler H., Hahn D., Beer M. Diffusion-weighted MRI for detection and differentiation of musculoskeletal tumorous and tumor-like lesions in pediatric patients. World J. Pediatr. 2012; 8 (4): 342-9.

Сведения об авторах: Морозов А.К. — доктор мед. наук, зав. отделением лучевой диагностики ЦИТО; Махсон А.Н. — доктор мед. наук, профессор, главврач МГОВ №62; Карпов И.Н. — канд. мед. наук, старший науч. сотр. отделения лучевой диагностики ЦИТО.

Для контактов: Карпов Игорь Николаевич. 127299, Москва, ул. Приорова, д. 10, ЦИТО. Тел.: +7 (916) 611-97-58. E-mail: igorkarpoff@mail.ru.

ВНИМАНИЕ !

Подписаться на «Вестник травматологии и ортопедии им. Н.Н. Приорова» можно в любом почтовом отделении

Наши индексы в Каталоге «ГАЗЕТЫ И ЖУРНАЛЫ» АО «Роспечать»:

для индивидуальных подписчиков **73064**
для предприятий и организаций **72153**

В розничную продажу «Вестник травматологии и ортопедии им. Н.Н. Приорова» не поступает



© Коллектив авторов, 2015

РАННИЕ РЕЗУЛЬТАТЫ РЕВЕРСИВНОГО ЭНДОПРОТЕЗИРОВАНИЯ ПЛЕЧЕВОГО СУСТАВА ПРИ ОПУХОЛЕВОМ ПОРАЖЕНИИ ПЛЕЧЕВОЙ КОСТИ

В.Ю. Карпенко, В.А. Державин, А.В. Бухаров, Т.В. Данилова, М.С. Андреев

Московский научно-исследовательский онкологический институт им. П.А. Герцена — филиал ФГБУ «Национальный медицинский исследовательский радиологический центр» Минздрава России, Москва, РФ

В настоящее время 90% пациентов со злокачественным поражением длинных костей и крупных суставов возможно выполнить органосохраняющее лечение — онкологическое эндопротезирование. Риск развития осложнений при проведении такого типа операций на верхней конечности не высок, однако достичь адекватных функциональных результатов после этих операций не представляется возможным. Проанализированы онкологические и функциональные результаты применения анатомических (1-я группа, n=28) и реверсивных (2-я группа, n=14) эндопротезов плечевого сустава у больных с опухолевым поражением проксимального отдела плечевой кости. Средний возраст больных составил 32±4 и 38±3 года в 1-й и 2-й группе соответственно. Первичные опухоли костей диагностированы у 19 (68%) больных 1-й группы и у 12 (86%) — 2-й. Средний срок наблюдения составил 42 мес. Прогрессирование заболевания в сроки от 6 до 14 мес имело место у 4 больных с первичными злокачественными опухолями костей. В 1-й группе функциональный результат по шкале MSTS в диапазоне 60–80% оценен у 3 пациентов, 40–60% — у 6 и менее 40% — у 19. Во 2-й группе у 6 больных результат находился в диапазоне от 80 до 100%, у 6 — от 60 до 80%, у 2 — от 40 до 60%. Отмечено улучшение функционального статуса при реверсивном эндопротезировании на 75%. Использование модульных реверсивных эндопротезов в лечении больных с опухолевым поражением проксимального отдела плечевой кости является перспективной методикой, так как позволяет значительно повысить функциональный результат и социальную адаптацию после операции.

Ключевые слова: опухоли костей, эндопротезирование, обратный эндопротез, плечевой сустав, функциональный результат.

Early Outcomes of Reverse Shoulder Arthroplasty for Tumors of the Humerus

V.Yu. Karpenko, V.A. Derzhavin, A.V. Bukharov, T.V. Danilova, M.S. Andreev

P. A. Gertsen Moscow Research Center, Moscow, Russia

At present in 90% of patients with malignant tumors of long bones and large joints the organ-saving intervention — oncologic joint replacement can be performed. The risk of complications after such operations on the upper extremity is low however the adequate functional results can not be achieved. The analysis and evaluation of oncologic and functional results after application of anatomic (group 1, n=28) and reverse (group 2, n=14) shoulder prostheses in patients with proximal humerus tumors was performed. Mean age of patients made up 32±4 and 38±3 years in the 1st and 2nd groups, respectively. Primary bone tumors were diagnosed in 19 (68%) patients from the 1st and 12 (86%) patients from the 2nd group. Mean follow up period was 42 months. Progression of the disease at terms from 6 to 14 months was observed in 4 patients with primary malignant bone tumors. Functional result by MSTS scale was 60-80% in 3, 40-60% in 6 and under 40% in 19 patients from the 1st group. In 2nd group functional result ranged from 80 to 100% in 6, from 60 to 80% in 6 and from 40 to 60% in 2 patients. Application of modular reverse prosthesis for the treatment of patients with proximal humerus tumors is a perspective technique as it enables to increase functional result and social adaptation of patients significantly.

Key words: bone tumors, arthroplasty, reverse joint implant, shoulder joint, functional result.

Первичные злокачественные опухоли костей составляют от 0,2 до 2% от всех злокачественных новообразований [1]. По морфологическому строению наиболее часто встречаются остеосаркома (55–63%), хондросаркома (17–25%) и опухоли семейства саркомы Юинга (8–15%) [2, 3]. Кроме того, в

кости часто метастазируют другие солидные опухоли. Поражение скелета выявляется у 65–73% больных раком молочной железы, у 56–68% — раком предстательной железы и у 30–36% — раком легкого [4–6]. Первичные злокачественные и метастатические опухоли костей могут поражать лю-

бой сегмент скелета, но чаще всего локализуются в метадиафизах бедренной, плечевой и большеберцовой костей [7, 8]. Основными клиническими проявлениями опухолевого поражения костей являются боль, нарушение функции конечности и, как следствие, снижение качества жизни больного.

До 70-х годов прошлого столетия при опухолевом поражении костей конечностей операцией выбора являлась ампутация или экзартикуляция [9]. Благодаря совершенствованию хирургической техники, развитию анестезиологического пособия и антибактериальной терапии у пациентов с опухолевым поражением длинных костей стало возможным проведение органосохранного оперативного лечения с использованием металлоимплантатов. В современной онкоортопедии стандартом оперативного лечения этой категории больных является сегментарная резекция кости с онкологическим эндопротезированием [2, 10, 11]. При выполнении подобных операций на костях и суставах нижней конечности частота возникновения значимых послеоперационных осложнений, таких как инфицирование или вывих эндопротеза и развитие асептической нестабильности, не превышает 5–10%, и у большинства больных после операции удается достичь хорошего функционального результата и социальной адаптации [2, 12–15]. При опухолевом поражении длинных костей верхней конечности риск развития послеоперационных осложнений также невысок и не превышает 3%, однако функциональные результаты значимо хуже [2]. Основные причины этого — частая травматизация подмышечного нерва в стремлении достигнуть максимального радикализма операции, удаление в блоке с опухолью массива отводящих мышц плечевого сустава с последующим нарушением их функции, недостаточная конгруэнтность головки эндопротеза поверхности плечевого отростка лопатки [16–18]. Не так давно при онкологическом эндопротезировании плечевого сустава применяли только так называемые анатомические металлоимплантаты, головка которых фиксировалась к плечевому отростку лопатки и акромиону при помощи биосинтетической манжеты, к которой реимплантировались фрагменты резецированных мышц. Подобная методика позволяла добиться адекватной стабильности в оперированной конечности, однако у большинства больных после операции наблюдалось значимое ограничение отведения и поднятия оперированной конечности в плечевом суставе из-за недостаточной конгруэнтности головки эндопротеза и суставной поверхности плечевого отростка лопатки [2, 18].

С изобретением и внедрением в ортопедию и онкоортопедию модифицированной реверсивной («обратной») конструкции эндопротеза плечевого сустава со стабилизированной суставной площадкой, которая фиксируется к плечевому отростку лопатки, и суставной впадиной, находящейся на

головке эндопротеза, стало возможным в послеоперационном периоде не только обеспечивать необходимую стабильность искусственного сустава, но и значимо повысить мобильность оперированной конечности в нем [19, 20]. Вышеизложенное свидетельствует о перспективности использования в онкоортопедии реверсивных эндопротезов плечевого сустава как метода оперативного лечения пациентов с опухолевым поражением плечевой кости, позволяющего достичь адекватных онкологических и функциональных результатов.

Цель настоящего исследования — проанализировать онкологические и функциональные результаты применения анатомических и реверсивных эндопротезов плечевого сустава у больных с опухолевым поражением проксимального отдела плечевой кости.

ПАЦИЕНТЫ И МЕТОДЫ

С января 2006 г. по июнь 2014 г. оперативное лечение в объеме проксимальной резекции плечевой кости с эндопротезированием плечевого сустава проведено 42 пациентам с опухолевым поражением проксимального отдела плечевой кости. В зависимости от типа установленного металлоимплантата больные были разделены на две группы. Анатомический эндопротез (1-я группа) был установлен 28 пациентам (13 мужчин и 15 женщин, средний возраст 32 ± 4 года), реверсивный эндопротез (2-я группа) — 14 больным (6 мужчин и 8 женщин, средней возраст 38 ± 3 года). Первичные опухоли костей были диагностированы у 19 (68%) больных 1-й группы и у 12 (86%) — 2-й. Распределение больных в зависимости от морфологической принадлежности опухоли и типа выполненной операции представлено в табл. 1.

В 1-й группе у 6 больных первичными злокачественными опухолями клиническая стадия процесса установлена как Ia, у 2 — Ib, у 1 — IIa и у 5 — IIb, во 2-й группе — у 2, 2, 1 и 4 соответственно.

Операции у пациентов с метастатическим поражением плечевой кости выполняли только при солитарном поражении.

На этапе предоперационного планирования всем пациентам проводили компьютерную томографию (КТ) легких, УЗИ брюшной полости, печени, регионарных зон, области поражения и сосудов нижних конечностей, остеосцинтиграфию, стандартное рентгеновское исследование пораженной плечевой кости с двух проекциях. При наличии клинических признаков вовлечения магистрального сосудисто-нервного пучка выполняли магнитно-резонансную томографию (МРТ). Верификацию диагноза у всех пациентов с первичными злокачественными опухолями костей перед операцией проводили морфологически, у больных с метастатическим поражением плечевой кости морфологически (8 больных) и цитологически (3).

Больным с первичными опухолями низкой степени злокачественности (GI) выполняли только

оперативное вмешательство. Пациентам с заболеванием, соответствующим GII и GIII, проводили комбинированное лечение согласно протоколам, утвержденным в МНИОИ им. П.А. Герцена.

Все операции выполняли под интубационным наркозом. У всех пациентов 1-й группы был реализован передний дельтопекторальный доступ и проведены внутрисуставные резекции с отсечением сухожилия дельтовидной мышцы у места прикрепления к плечевой кости.

Во 2-й группе у 6 (43%) больных использовали модифицированный заднемедиальный доступ Campbell — Anderssen. Этот доступ, по нашему мнению, с учетом всех онкологических принципов, позволяет более экономно выполнять резекцию дельтовидной мышцы плеча, сохранить ее иннервацию и прикрепление к плечевой кости, является оптимальным при небольших объемах мягкотканного компонента опухоли [21]. У остальных пациентов был использован передний дельтопекторальный хирургический доступ.

Как видно из табл. 2, у наибольшего числа пациентов как 1-й, так и 2-й группы иссечение волокон дельтовидной мышцы было минимальным и затрагивало только область биопсии. Резекция акромиального пучка дельтовидной мышцы проведена у меньшего числа больных — в 27 и 28% наблюдений соответственно. Дельтовидная мышца была резецирована субтотально у 11% больных 1-й группы и у 7% — 2-й. Пластическое формирование ложа эндопротеза перемещенным торакодорсальным лоскутом было проведено у 1 больного 2-й группы. В целом распределение пациентов в зависимости от степени резекции дельтовидной мышцы в обеих группах было сопоставимым.

Уровень резекции определяли на этапе предоперационного планирования по результатам стандартной рентгенографии, КТ и МРТ. Протяженность резекции составила в среднем 100 мм от оси вращения сустава. После удаления макропрепарата с опиала плечевой кости осуществляли забор костного мозга для срочного цитологического исследования и определения радикальности костной резекции. Для придания стабильности и лучшего формирования ложа эндопротеза во всех случаях имплантат укрывали биосинтетической манжетой, к которой подшивали края резецированных мышц. Рану ушивали послойно, в ложе эндопротеза оставляли дренаж на 1–2 сут.

В послеоперационном периоде назначали профилактическую антикоагулянтную, антибактериальную и симптоматическую терапию. Все больные были активизированы на 1–2-е сутки после операции.

Функциональную реабилитацию проводили соответственно установленному типу эндопротеза. При имплантации анатомического эндопротеза оперированную конечность фиксировали отводящей шиной на срок до 2–3 мес. После установки реверсивного эндопротеза иммобилизацию конеч-

Табл. 1. Распределение очагов поражения плечевой кости в зависимости от морфологической принадлежности

Морфологическая форма	1-я группа	2-я группа	Итого
Остеосаркома	5	4	9 (22)
Хондросаркома	8	5	1 (31)
Злокачественная фиброзная гистиоцитома	1	–	1 (2)
Гигантоклеточная опухоль	5	3	8 (20)
Метастаз рака молочной железы	3	–	3 (6)
Лимфопролиферативные заболевания	1	–	1 (2)
Метастаз рака почки	4	2	6 (15)
Метастаз рака легкого	1	–	1 (2)
Всего ...	28	14	42 (100)

Примечание. Здесь и в табл. 2 в скобках указан процент.

Табл. 2. Объем резекции дельтовидной мышцы

Объем резекции	1-я группа	2-я группа	Итого
Только иссечение области биопсии	12 (42)	6 (44)	18 (43)
Акромиальный пучок	8 (27)	4 (28)	12 (29)
Лопаточный пучок	1 (4)	–	1 (2)
Ключичный и акромиальный пучки	2 (8)	1 (7)	3 (7)
Акромиальный и лопаточный пучки	2 (8)	2 (14)	4 (9,5)
Субтотальная резекция	3 (11)	1 (7)	4 (9,5)
Всего ...	28 (100)	14 (100)	42 (100)

ности шиной осуществляли в течение 23–30 дней. С целью предотвращения развития мышечных контрактур и достижения адекватного функционального результата назначали лечебную физкультуру и специальную гимнастику.

После окончания лечения пациента оставляли под динамическим наблюдением. Первые три года кратность контрольного обследования для выявления возможного прогрессирования заболевания составляла 1 раз в 3 месяца, в следующие 5 лет — каждые 6 месяцев, далее один раз в год.

РЕЗУЛЬТАТЫ

Функциональные результаты после операции оценивали по шкале MSTS [22]. Для удобства восприятия показатель MSTS в диапазоне 80–100% был принят за отличный функциональный результат, 60–80% — за хороший, 40–60% — за удовлетворительный и менее 40% — за неудовлетворительный (рис. 1).

У большинства пациентов, которым проведено реверсивное эндопротезирование плечевого сустава, удалось достигнуть отличного (43%) и хорошего (43%) функциональных результатов, в то время как у больных с анатомическими эндопротезами

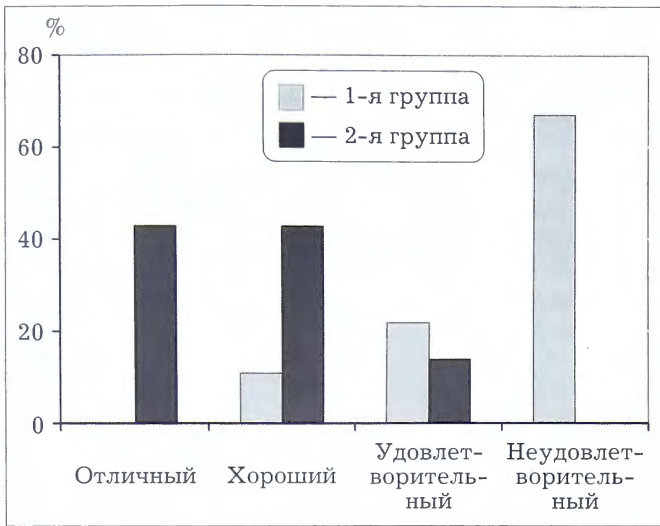


Рис. 1. Распределение больных в зависимости от функционального результата после операции.

отличных результатов получено не было, а хороший функциональный результат констатировали значительно реже — в 11% наблюдений. В целом функциональный статус больных после реверсивного эндопротезирования оказался на 75% лучше, чем в группе пациентов, которым был установлен анатомический эндопротез (рис. 2).

Онкологические результаты. Под наблюдением находилось 42 пациента, выбывших из-под наблюдения не было. По результатам планового морфологического исследования у 1 больного после анатомического эндопротезирования диагностирован положительный (индекс R1) край резекции опухоли по мягким тканям. У всех остальных пациентов обеих групп операции были радикальными (индекс R0).

Средний период наблюдения в 1-й группе составил 26 (14–82) мес. За это время прогрессирование заболевания констатировано у 6 (22%) больных. Из них у 5 диагностировано метастатическое поражение легких, у 1 больной возник местный рецидив, по поводу которого проведено оперативное лечение в объеме межлопаточногрудного вычленения. От прогрессирования заболевания умерло 4 больных.

Средняя продолжительность наблюдения во 2-й группе составила 10 (6–24) мес. Прогрессирование процесса выявлено у 3 (21%) больных: у 2 пациентов диагностированы метастазы в легкие, у 1 — местный рецидив с метастатическим поражением легких. За период наблюдения от прогрессирования заболевания скончался 1 больной.

Небольшое количество пациентов и непродолжительные сроки наблюдения пока не позволяют

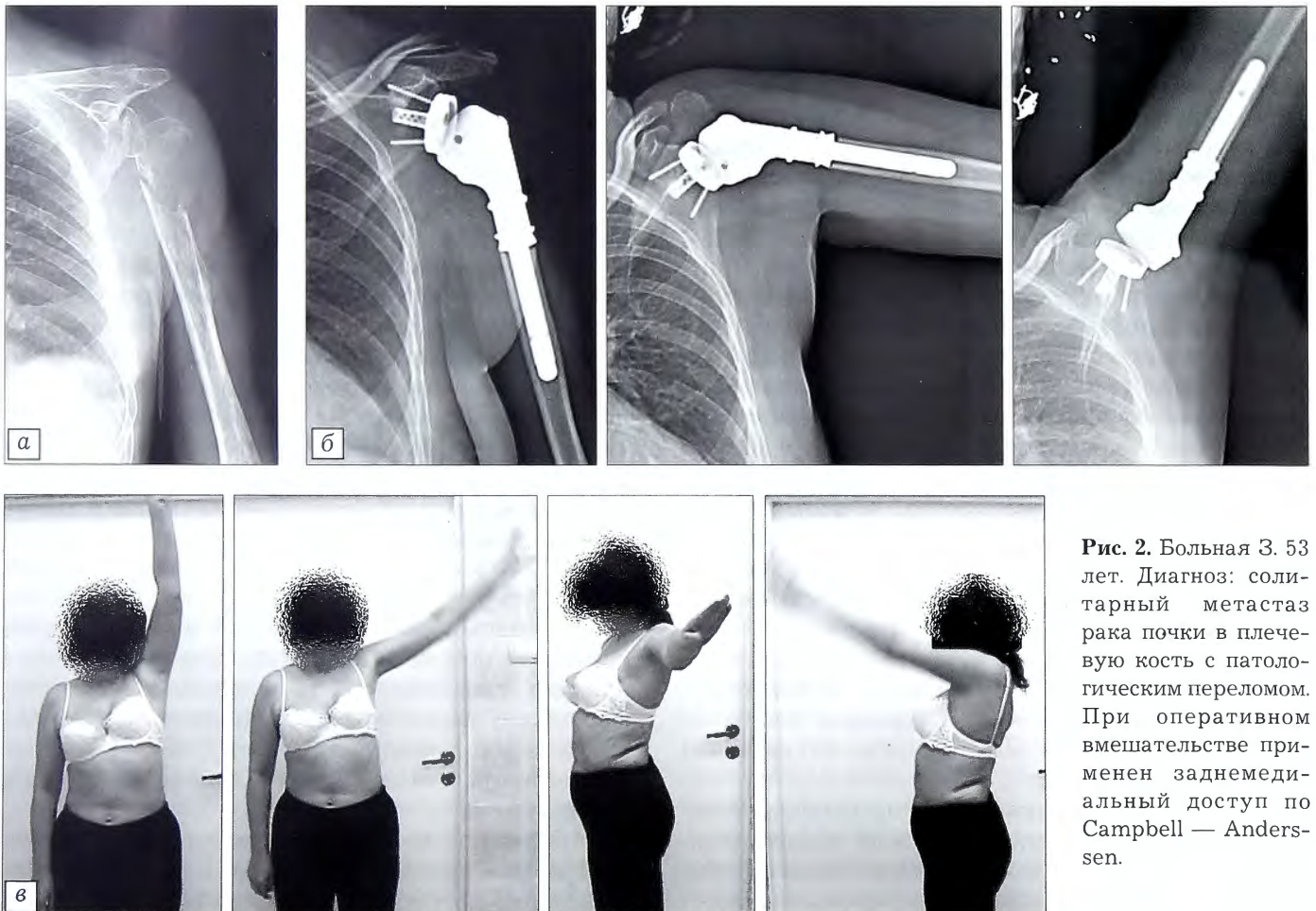


Рис. 2. Больная 3. 53 лет. Диагноз: солитарный метастаз рака почки в плечевую кость с патологическим переломом. При оперативном вмешательстве применен заднемедиальный доступ по Campbell — Andersen.

а — рентгенограмма плечевой кости до операции; рентгенограммы (б) и функциональный результат (в) через 1 мес после операции.

делать однозначных заключений. Однако анализ имеющихся данных значимых различий в онкологических результатах пациентов, которым было выполнено анатомическое или реверсивное эндопротезирование, не выявил.

Осложнения в послеоперационном периоде диагностированы у 2 (7%) пациентов 1-й группы: Это были: инфицирование ложа эндопротеза и вывих головки эндопротеза. Больному с инфицированным ложем эндопротеза металлоимплантат был удален. Реэндопротезирование не проводилось по причине сохранения инфекции в ложе металлоимплантата по результатам бактериологического исследования на протяжении 14 мес после удаления эндопротеза. Больному с вывихом головки эндопротеза корригирующее хирургическое лечение также не выполнялось ввиду отсутствия значимой отрицательной клинической динамики на фоне вывиха (рис. 3).

Во 2-й группе за период наблюдения осложнений после проведенного лечения не выявлено.

ОБСУЖДЕНИЕ

Основные цели органосохранного оперативного лечения больных с опухолевым поражением длинных костей — обеспечить максимальный радикализм во время операции и достичь адекватных функциональных и эстетических результатов с целью улучшения качества жизни больного.

Если на современном уровне развития хирургии, анестезиологии выполнить органосохранные операции в радикальном объеме удается более чем у 90% больных с опухолевым поражением костей [23, 24], то обеспечить максимально высокий функциональный статус прооперированной конечности в подавляющем большинстве случаев не представляется возможным.

По данным зарубежной литературы, широко используемые до настоящего времени анатомические эндопротезы плечевого сустава у больных с опухолевым поражением проксимального отдела плечевой кости имеют ряд недостатков. Так, G. Gosheger и соавт. [2, 18], проанализировав данные 39 пациентов, установили, что головка анатомического эндопротеза в большинстве случаев не конгруэнтна суставной поверхности плечевого отростка лопатки, что обуславливает значимое нарушение движения в сформированном суставе при отведении и поднятии плеча вверх и не обеспечивает необходимой стабильности. По мнению [25], биосинтетическая манжета, фиксирующая эндопротез к лопатке, увеличивает стабильность сустава и снижает риск инфекционных осложнений, но на увеличение объема движений в нем значимо не влияет.

Опыт ряда зарубежных клиник, использующих реверсивные системы модульного эндопротезирования плечевого сустава у больных с опухолевым поражением проксимального отдела плечевой кости, свидетельствует о возможности получить луч-

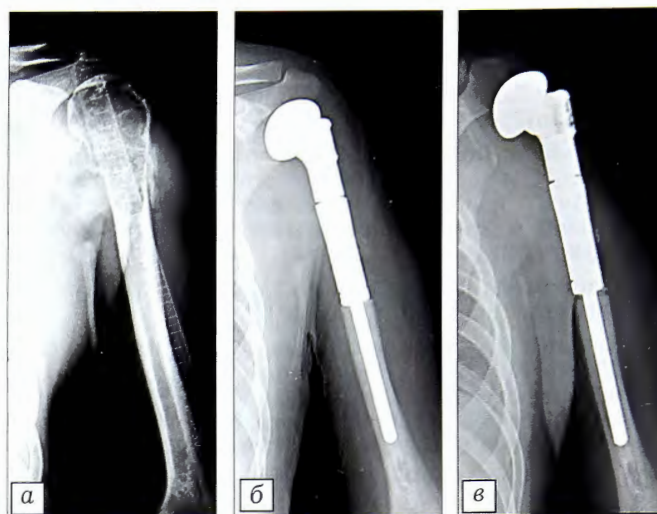


Рис. 3. Рентгенограммы больного Б. 48 лет. Диагноз: хондросаркома проксимального отдела левой плечевой кости T2N0M0 GI IIb ст.

а — до операции; б — на 3-и сутки после операции: головка эндопротеза находится близко к плечевому отростку лопатки, акромион находится над ней; в — через 3 мес после операции: головка эндопротеза смещена вверх и латерально, акромион находится сбоку медиально.

шие по сравнению с анатомическим эндопротезированием функциональные результаты при сопоставимой частоте осложнений. По нашим данным, использование «обратного» эндопротеза у данной категории больных улучшает функциональные исходы операции на 75%, при этом развития осложнений нам удалось избежать.

Таким образом, полученные нами первичные, хотя и немногочисленные, но все же обнадеживающие данные, а также результаты других клиник указывают на перспективность применения реверсивного эндопротезирования из заднемедиального доступа у больных с опухолевым поражением проксимального отдела плечевой кости в онкоортопедической практике.

ЛИТЕРАТУРА [REFERENCES]

1. Timothy A. Orthopaedic surgery essentials. Oncology and Basic Science. Lippincot Williams & Wilkins; 2008: 3, 63.
2. Gosheger G., Gebert C., Ahrens H., Streitbuerger A., Winkelmann W., Harges J. Endoprosthetic reconstruction in 250 patients with sarcoma. Clin. Orthop. Relat. Res. 2006; 450: 164–71.
3. Некачалов В.В. Патология костей и суставов: Руководство. СПб: Сотис; 2000 [Nekachalov V.V. Bone and Joint Pathology. Guidelines. St. Petersburg: Sotis; 2000 (in Russian)].
4. Aliev M.D., Teplyakov V., Sicheva L., Karpenko V. Modern orthopaedical treatment of metastatic lesion of long bones. 17th Annual Meeting of the EMSOS. Oslo, Norway; 2004: 46
5. Asavamongkolkul A., Eckardt J.J., Eilber F.R., Dorey F.J., Ward W.G., Kelly C.M. et al. Endoprosthetic reconstruction for malignant upper extremity tumors. Clin. Orthop. Relat. Res. 1999; (360): 207–20.
6. Карпенко В.Ю. Хирургическое лечение метастатического поражения длинных трубчатых костей как

- этап комбинированной терапии: Дис. ... канд. мед. наук. М.; 2005: 126–7 [Karpenko V.Yu. Surgical treatment of metastatic long tubular bone lesions as a step of combined therapy. Cand. med. sci. Diss. Moscow; 2005: 126–7 (in Russian)].
7. Berruti A., Dogliotti L., Gorzegno G., Tampellini M., Tucci M. et al. Differential patterns of bone turnover in relation to bone pain and disease extent in bone in cancer patients with skeletal metastases. *Clin. Chem.* 1999; 45 (Pt 8): 1240–7.
 8. Iwamoto Y. Diagnosis and Treatment of Ewing's Sarcoma. *Jpn J. Clin. Oncol.* 2007; 37 (2): 79–89.
 9. Rougraff B.T., Simon M.A., Kneisl J.S., Greenberg D.B., Mankin H.J. Limb salvage compared with amputation for osteosarcoma of the distal end of the femur. A long-term oncological, functional, and quality-of-life study. *J. Bone Joint Surg. Am.* 1994; 76: 649–56.
 10. Mittermayer F., Krepler P., Dominkus M., Schwameis E., Sluga M., Heinzl H., Kotz R. Long-term follow up of uncemented tumor endoprostheses for the lower extremity. *Clin. Orthop. Relat. Res.* 2001; 388: 167–77.
 11. Sluga M., Windhager R., Lang S., Heinzl H., Bielack S., Kotz R. Local and systemic control after ablative and limb sparing surgery in patients with osteosarcoma. *Clin. Orthop. Relat. Res.* 1999; 358: 120–7.
 12. Gosheger G., Goetze C., Harges J., Joosten U, Winkelmann W, von Eiff C. The influence of the alloy of megaprosthesis on infection rate. *J. Arthroplasty.* 2008; 23 (6): 916–920
 13. Harges J., Ahrens H., Gebert C., Streitbuenger A., Buerger H., Erren M. et al. Lack of toxicological sideeffects in silver-coated megaprosthesis in humans. *Biomaterials.* 2008; 28 (18): 2869–75.
 14. Harges J., von Eiff C., Streitbuenger A., Balke M., Budny T., Henrichs M.P. et al. Reduction of periprosthetic infection with silver-coated megaprosthesis in patients with bone sarcoma. *J. Surg. Oncol.* 2010; 101 (5): 389–95.
 15. Балберкин А.В., Шавырин Д.А., Карпов В.Н. Клиническое обоснование конструкции модульной эндосистемы коленного сустава, дистального отдела бедренной кости и проксимального отдела большеберцовой кости. Саркомы костей, мягких тканей и опухоли кожи. 2011; 4: 12–20 [Balberkin A.V., Shavyrin D.A., Karpov V.N. Clinical application of the modular endosystem construction of knee joint, distal part of femur and proximal part of tibia. *Sarkomy kostei, myagkikh tkanei i opukholi kozhi.* 2011; 4: 12–20 (in Russian)].
 16. Dieckmann R., Liem D., Gosheger G., Henrichs M.P. Evaluation of a reconstruction reverse shoulder for tumour surgery and tribological comparison with an anatomical shoulder arthroplasty. *Int. Orthop. (SICOT);* 2013; 37: 451–6.
 17. Gupta G.R., Yasko A.W., Lewis V.O., Cannon C.P., Raymond A.K., Patel S., Lin P.P. Risk of local recurrence after deltoid-sparing resection for osteosarcoma of the proximal humerus. *Cancer.* 2009; 115: 3767–73.
 18. Gosheger G., Harges J., Ahrens H., Gebert C., Winkelmann W. Endoprosthetic replacement of the humerus combined with trapezius and latissimus dorsi transfer: a report of three patients. *Arch. Orthop. Trauma Surg.* 2005; 125: 62–5.
 19. Flury M.P., Frey P., Goldhahn J., Schwyzer H.K., Simmen B.R. Reverse shoulder arthroplasty as a salvage procedure for failed conventional shoulder replacement due to cuff failure—midterm results. *Int. Orthop.* 2011; 35 (1): 53–60.
 20. Boileau P., Watkinson D., Hatzidakis A.M., Hovorka I. Neer Award 2005: The Grammont reverse shoulder prosthesis: results in cuff tear arthritis, fracture sequelae, and revision arthroplasty. *J. Shoulder Elbow Surg.* 2006; 15 (5): 527–40.
 21. Canale T.S., Beaty J.H. Campbell's Operative Orthopaedics. 12th ed. Elsevier; 2012: 2004–67.
 22. Enneking W.F., Dunham W., Gebhardt M.C., Malawer M., Pritchard D.J. A system for the functional evaluation of reconstructive procedures after surgical treatment of tumours of the musculoskeletal system. *Clin. Orthop. Relat. Res.* 1993; 286:241–6.
 23. Мачак Г.Н. Современные возможности и перспективы комбинированного лечения остеосаркомы: Автореф. дис. ... д-ра мед. наук. М.; 2007: 43–5 [Machak G.N. Modern possibilities and perspectives for combined treatment of steosarcoma. Dr. med. sci. Diss. Moscow; 2007: 43–5 (in Russian)].
 24. Wodajo F.M., Bickels J., Wittig J., Malawer M. Complex reconstruction in the management of extremity sarcomas. *Curr. Opin. Oncol.* 2003; 15: 304–312.
 25. Raiss P., Kinkel S., Sauter U., Bruckner T., Lehner B. Replacement of the proximal humerus with MUTARS tumor endoprostheses. *EJSO.* 2010; 36: 371–7.

Сведения об авторах: Карпенко В.Ю. — канд. мед. наук, старший науч. сотр. группы опухолей костей и мягких тканей, отдела хирургического лечения опухолей центральной нервной и костно-мышечной систем; Державин В.А., Бухаров А.В. — кандидаты мед. наук, научные сотрудники группы опухолей костей и мягких тканей, отдела хирургического лечения опухолей центральной нервной и костно-мышечной систем; Данилова Т.В. — канд. биол. наук, ученый секретарь; Андреев М.С. — очный аспирант группы опухолей костей и мягких тканей, отдела хирургического лечения опухолей центральной нервной и костно-мышечной систем.

Для контактов: Державин Виталий Андреевич. 127562, Москва, 2-й Боткинский пр., д. 3. Тел.: +7 (926) 389–31–17. E-mail: osteosa@yandex.ru.

© Р.В. Гаряев, И.А. Рычков, 2015

ПРЕДИКТОРЫ ТРОМБОЗА ВЕН ПРИ ЭНДОПРОТЕЗИРОВАНИИ СУСТАВОВ НИЖНИХ КОНЕЧНОСТЕЙ У ОНКОЛОГИЧЕСКИХ БОЛЬНЫХ

Р.В. Гаряев, И.А. Рычков

ФГБНУ «Российский онкологический научный центр им. Н.Н. Блохина», Москва, РФ

Целью исследования было выявить факторы, обуславливающие повышение риска образования тромбов в венах нижних конечностей при эндопротезировании суставов нижних конечностей у онкологических больных. Ретроспективно изучены данные, полученные при обследовании 374 пациентов, перенесших эндопротезирование тазобедренного, коленного суставов, тотальное эндопротезирование бедренной кости. Изучаемые факторы риска: возраст, пол, масса тела, рост, индекс массы тела, уровень гемоглобина до операции, гистологическое строение опухоли, проведение полихимиотерапии до операции, наличие патологического перелома, применение транексамовой кислоты, использование турникета, вид регионарного обезболивания, объем интраоперационной кровопотери, продолжительность вмешательства. Статистический анализ выполнен с помощью метода многофакторной логистической регрессии. Независимым фактором риска периоперационного тромбоза вен был возраст больного (максимум правдоподобия $\chi^2=26,6$; $p=0,000$). У пациентов в возрасте 40 лет и старше по сравнению с более молодыми частота тромбоза вен была выше: 24,4% (31/127) против 6,1% (15/247; $p=0,000$; отношение шансов 5; 95% доверительный интервал 2,6–9,7. Перед операцией риск развития тромбоза вен возрастал не только с увеличением возраста больного, но и при наличии патологического перелома костей (максимум правдоподобия $\chi^2=29,8$; $p=0,000$). Остальные изучаемые факторы частоту тромбоза не увеличивали. При наличии патологического перелома костей следует рассматривать возможность назначения антикоагулянтов сразу после поступления пациента в стационар. Для обезболивания при рассматриваемых видах вмешательств можно использовать и продленную эпидуральную, и продленную периферическую блокаду нервов, не опасаясь увеличения частоты венозных тромбозов.

Ключевые слова: предикторы тромбоза вен, эндопротезирование, тазобедренный сустав, коленный сустав.

Predictors of Vein Thrombosis at Lower Limb Joints Arthroplasty in Oncologic Patients

R.V. Garyaev, I.A. Rychkov

N. N. Blokhin Russian Cancer Research Center, Moscow, Russia

Purpose of the study was to detect the factors that stipulated risk of vein thrombosis at arthroplasty of lower limb joints in oncologic patients. Retrospective data on 374 patients after hip and knee arthroplasty as well as after total femur replacement were studied. The following risk factors were studied: age, gender, weight, height, body mass index, preoperative hemoglobin level, tumor morphology, presence of pathologic fracture, use of tranexamic acid, tourniquet application, type of regional anesthesia, intraoperative blood loss, duration of surgical intervention. Statistical analysis was performed using the method of multifactorial logistic regression. Independent risk factor for perioperative vein thrombosis was the age of patient (likelihood ratio $\chi^2=26,6$; $p=0,000$). In patients of 40 years and older the rate of thrombosis was higher as compared to younger ones: 24.4% (31/127) versus 6.1% (15/247); $p=0.000$; odds ratio 5; 95% confidence interval 2.6–9.7. Preoperative risk of vein thrombosis increased not only with patient's age but in presence of pathologic fracture as well (likelihood ratio $\chi^2=29,8$; $p=0,000$). Other studied factors did not increase the rate of thrombosis. In presence of pathologic fracture the possibility of early anticoagulant therapy should be considered. Both prolonged epidural and peripheral nerve blockades can be used at such surgical interventions without risk of vein thrombosis rate increase.

Key words: vein thrombosis predictors, arthroplasty, hip joint, knee joint.

Введение. Факторы, увеличивающие риск тромбоза вен при эндопротезировании суставов нижних конечностей, условно можно разделить на две группы. К первой, более многочисленной, относятся

признаки, которые невозможно удалить или скорректировать (наличие опухоли, возраст, тип операции и др.), вторую группу составляют факторы, поддающиеся коррекции или устранению

(гиперкоагуляция, дегидратация, недостаточное обезбоживание и др.). Частота тромбоэмболических осложнений при выполнении подобных операций остается высокой, несмотря на проводимую тромбопрофилактику, поэтому необходимо максимально возможно исключать все факторы, значимо увеличивающие вероятность тромбообразования. Пациенты, которым выполняют эндопротезирование суставов нижних конечностей, относятся к группе высокого риска развития венозных тромбоэмболических осложнений, однако остается неясным, возрастает ли количество факторов риска при эндопротезировании суставов по онкологическим, а не ортопедическим показаниям. Возможные механизмы увеличения такого риска могут быть связаны с наличием опухоли (сдавление венозных сосудов, высвобождение тканевого тромбопластина), проведением полихимиотерапии, наличием патологического перелома (нарушение венозного оттока), анемии.

Цель исследования: выявить факторы, способствующие образованию тромбов в венах нижних конечностей при эндопротезировании суставов нижних конечностей у онкологических больных.

ПАЦИЕНТЫ И МЕТОДЫ

Проведено одноцентровое ретроспективное исследование. Проанализированы данные, полученные в ходе обследования 374 больных (ASA I–III), прооперированных в РОНЦ им. Н.Н. Блохина РАМН в период 2006–2013 гг. в объеме удаления опухолей костей с замещением дефекта тотальными эндопротезами тазобедренного ($n=66$), коленного ($n=284$) суставов, тотальным эндопротезом бедренной кости ($n=24$). Для обезбоживания применяли общую или спинальную анестезию в комбинации с периоперационной эпидуральной или проводниковой анальгезией. Общая анестезия включала индукцию: фентанил 100 мкг, пропофол 1,2–1,5 мг/кг, рокурония бромид 0,6 мг/кг, интубацию трахеи, проведение низкочастотной искусственной вентиляции легких (1 л/мин); поддержание анестезии: севофлюран 0,9–1 минимальной альвеолярной концентрации. Для эпидуральной анальгезии катетер № 18G (Perifix® ONE, «B.Braun», Германия) устанавливали перед введением наркозом на уровне L3–4. Эпидурально подключали смесь, содержащую в 1 мл 2 мг ропивакаина (наропин®), 2 мкг фентанила и 2 мкг адреналина со скоростью 5 мл/ч. Для блокады бедренного и седалищного нервов использовали 0,2% ропивакаин по 20 мл с последующим проведением перинеурального катетера (Contiplex Tuohy, Contiplex D, «B.Braun», Германия). Комбинированную спинально-эпидуральную анестезию выполняли на уровне L3–4 методом «иголка через иглу» с помощью одноразового набора Portex® Regional Anaesthesia Tray 27G/18G («Smiths Medical ASD Inc.», США). Субарахноидально вводили изобарический бупивакаин (маркаин® спинал) 10–12,5 мг или гипербаричес-

кий ропивакаин 15 мг (готовили *ex tempore* перед введением путем смешивания 1% наропина 1,5 мл и 5% глюкозы («B.Braun», Германия) 1,5 мл), затем устанавливали эпидуральный катетер.

В послеоперационном периоде всем больным в течение не менее 3 сут проводили продленную эпидуральную или проводниковую анальгезию. Эпидурально вводили указанную трехкомпонентную смесь со скоростью 5 мл/ч, перинеурально — 0,2% наропин 5–8 мл/ч. С появлением в клинике транексамовой кислоты (транексам®) данный препарат стали вводить всем больным перед кожным разрезом внутривенно в дозе 15 мг/кг.

Для профилактики тромбоза вен после операции назначали низкомолекулярный гепарин в профилактической дозе, рекомендуемой производителем для группы высокого риска (первое введение эноксапарина, надропарина, далтепарина за 12 ч до операции, затем 1 раз в сутки до выписки пациента), или аписабан в дозе 2,5 мг 2 раза в сутки в течение 2 нед (при наличии препарата в клинике); утром перед операцией на здоровую ногу надевали компрессионные чулки дозированной компрессии или бинтовали эластичным бинтом до верхней трети бедра. Перед операцией и через 3–7 сут после операции всем пациентам выполняли ультразвуковое дуплексное сканирование вен нижних конечностей (ACUSON Antares Ultrasound System, «Siemens», Германия).

В качестве предикторов тромбоза вен рассматривали возраст, пол, массу тела, рост, индекс массы тела, уровень гемоглобина до операции, гистологическое строение опухоли, проведение полихимиотерапии до операции, наличие патологического перелома, применение транексамовой кислоты, использование турникета, вид обезбоживания, объем интраоперационной кровопотери, продолжительность вмешательства.

Статистическую обработку данных проводили с помощью программы Statistica 6.0 (Statsoft Inc., США). Количественные признаки представляли в виде медианы и квартилей (25%, 75%) [$Me (Q_1; Q_3)$], качественные — в долях от общего (проценты). Для сравнения двух несвязанных групп по количественному признаку применяли *U*-критерий Манна — Уитни, частот бинарного признака в двух несвязанных группах — двусторонний точный критерий Фишера; для исследования связи бинарного признака с несколькими количественными и качественными независимыми (прогностическими) признаками использовали многофакторный логистический регрессионный анализ. Для оценки логит-модели выбран метод максимального правдоподобия, минимизации функции потерь — квази-ньютоновский алгоритм. Критической величиной уровня значимости считали 0,05.

РЕЗУЛЬТАТЫ

Периоперационный период. Тромбоз вен нижних конечностей в периоперационном периоде за-

Табл. 1. Значения клинических факторов в группах без тромбоза вен и с наличием тромбоза

Фактор	Тромбоза не было (328/374; 87,7%)	Тромбоз был (46/374; 12,3%)	p
<i>Количественные признаки [Me (Q₁; Q₃)]</i>			
Возраст, годы	29 (21; 46)	48 (33; 59)	0,000
Масса тела, кг	68 (58; 80)	77 (68; 85)	0,003
Рост, см	170 (163; 175)	168 (161; 176)	0,855
Индекс массы тела, кг/м ²	23,8 (19,8; 28)	26,5 (23,8; 31,9)	0,000
Гемоглобин перед операцией, г/дл	13 (11; 14,3)	12,5 (11; 14,2)	0,587
Кровопотеря, % от ОЦК	12 (8; 18)	12 (10; 20)	0,561
Продолжительность операции, мин	170 (130; 200)	180 (130; 220)	0,479
<i>Качественные бинарные признаки</i>			
<i>Пол:</i>			
мужчины	86% (143/167)	14% (24/167)	0,499
женщины	86% (139/161)	14% (22/161)	0,499
<i>Тип новообразования:</i>			
остеосаркома	40% (130/328)	26% (12/46)	0,051
хондросаркома	12% (38/328)	13% (6/46)	0,463
саркома Юинга	5% (18/328)	0% (0/46)	0,089
гигантоклеточная опухоль	24% (78/328)	26% (12/46)	0,428
злокачественная фиброгистиоцитома	5% (18/328)	4% (2/46)	1,000
метастаз рака почки	3% (9/328)	11% (5/46)	0,019
<i>Предоперационный статус:</i>			
полихимиотерапия перед операцией	41% (136/328)	33% (15/46)	0,162
патологический перелом	11% (37/328)	22% (10/46)	0,057
<i>Особенности операции:</i>			
турникет	43% (112/260)	22% (10/24)	1,000
прием транексамовой кислоты	22% (71/328)	13% (6/46)	0,242
<i>Тип обезболивания:</i>			
продленная эпидуральная анальгезия	53% (174/328)	54% (25/46)	1,000
продленная блокада периферических нервов	47% (154/328)	46% (21/46)	1,000

Примечание. Для количественных признаков значения *p* вычислены с помощью *U*-критерия Манна — Уитни, для качественных бинарных — с помощью точного критерия Фишера.

фиксирован в 12,3% (46/374) случаев. Однофакторный анализ выявил несколько клинических признаков, статистически значимо влияющих на развитие данного осложнения: возраст, масса тела, индекс массы тела, наличие метастаза рака почки (табл. 1). Остальные признаки (уровень гемоглобина перед операцией, проведение полихимиотерапии, наличие патологического перелома, пол, вид обезболивания, применение транексамовой кислоты, объем интраоперационной кровопотери, продолжительность вмешательства) не увеличивали риск периоперационного тромбоза вен.

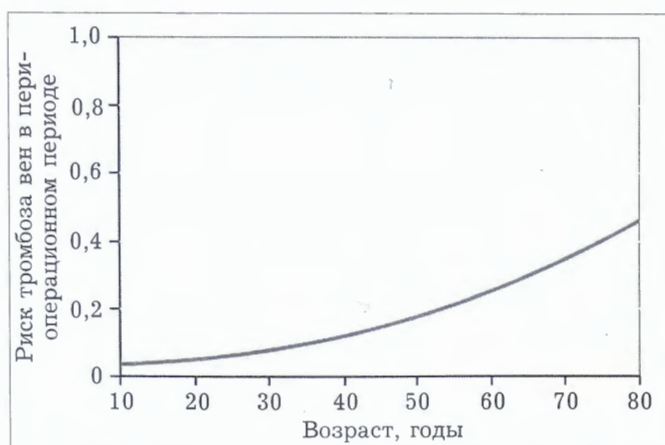
Многофакторный регрессионный анализ, исключая ошибку, связанную с взаимным влиянием факторов друг на друга или воздействием третьих факторов, показал, что только один предиктор оказался независимым — возраст больного (максимум правдоподобия многофакторной модели $\chi^2=26,6$; $p=0,000$, табл. 2). Изменение значения прогностического признака на одну единицу увеличивает вероятность возникновения тромбоза вен в число раз, равное величине отношения шансов (ОШ). Таким образом, при увеличении возраста на

1 год риск тромбоза возрастал в 1,043 раза (на 4,3%). Результатом регрессионного анализа является расчет оценок коэффициентов регрессии и построение уравнения, служащего математической моделью зависимости тромбоза вен от независимых факторов. Графическое изображение уравнения представлено на рисунке.

Среди пациентов в возрасте 40 лет и старше частота тромбоза была достоверно выше, чем среди более молодых: 24,4% (31/127) против 6,1%

Табл. 2. Однофакторный и многофакторный анализ предикторов тромбоза вен в периоперационном периоде

Признак	Однофакторный анализ, значение <i>p</i>	Многофакторный анализ (модель в целом: $\chi^2=26,6$; $p=0,000$)		
		ОШ	95% ДИ	<i>p</i>
Возраст	0,000	1,043	1,018–1,069	0,000
Масса тела	0,003	–	–	0,203
Индекс массы тела	0,000	–	–	0,651
Метастаз рака почки	0,019	–	–	0,633



Зависимость частоты тромбоза вен в периоперационном периоде от возраста больного (теоретическая кривая, производная модели логистической регрессии, построенной на основе актуальных данных).

Табл. 3. Однофакторный и многофакторный анализ предикторов тромбоза вен до операции

Признак	Однофакторный анализ, значение p	Многофакторный анализ (модель в целом: $\chi^2=29,8$; $p=0,000$)		
		ОШ	95% ДИ	p
Возраст	0,000	1,069	1,033–1,107	0,000
Масса тела	0,007	–	–	0,181
Индекс массы тела	0,002	–	–	0,765
Патологический перелом	0,000	3,49	1,201–10,143	0,021
Метастаз рака почки	0,009	–	–	0,843

(15/247) ($p=0,000$, ОШ=5; 95% доверительный интервал (ДИ) 2,6–9,7).

Тромбоз вен перед операцией. Накануне вмешательства тромбы в венах нижних конечностей были обнаружены в 4,8% (18/374) случаев. Выявлено два независимых фактора, увеличивающих вероятность предоперационного тромбоза вен: возраст больного и наличие патологического перелома (максимум правдоподобия многофакторной модели $\chi^2 = 29,8$; $p=0,000$, табл. 3).

Тромбоз вен после операции. После операции венозный тромбоз развился в 7,9% (28/356) случаев. Предикторы послеоперационного тромбоза не удалось выявить ни с помощью однофакторного, ни многофакторного анализа.

ОБСУЖДЕНИЕ

Независимо от количества присутствующих факторов риска, проведение плановой тромбопрофилактики при эндопротезировании крупных суставов нижних конечностей обязательно [1–7]. Тем не менее понимание преобладающего механизма тромбообразования может оптимизировать срок первоначального назначения антикоагулянта и продолжительность терапии.

Возраст. Была обнаружена четкая зависимость увеличения частоты венозного тромбоза от возраста больного. По данным литературы, риск тромбоза начинает расти после 40 лет [1–3]. Пациенты с опухолями костей, в отличие от ортопедических больных, были в основном лицами молодого возраста — 31 (22; 49) год.

Патологический перелом. Иммобилизация и ограничение движений, связанные с патологическим переломом костей, статистически значимо увеличивали риск предоперационного тромбоза вен.

Масса тела. Ожирение (индекс массы тела выше 30 кг/м²) в некоторых исследованиях служило фактором риска развития венозного тромбоза [1–3]. Однако в нашем исследовании пациенты с опухолями костей были, как правило, с нормальной массой тела или даже несколько истощены, поэтому данный предиктор не мог играть большого значения, хотя и был обнаружен при однофакторном анализе.

Метастаз рака почки. Среди всех видов новообразований только при метастазе рака почки в кости частота тромбоза вен возрастала с 3 до 11%. Несмотря на то что при многофакторном анализе обнаруженное повышение было статистически недостоверным, пациенты с метастатическим поражением костей почечноклеточным раком требуют особого внимания как при удалении такого новообразования (высокий риск значительной/массивной кровопотери [8]), так и при ведении в периоперационном периоде (развитие тромбозов). Метастатическое поражение костей раком почки часто ассоциируется с патологическим переломом [8].

Среди факторов, не повлиявших на развитие тромбоза, следует отметить использование транексамовой кислоты. На фоне введения данного препарата, способствующего снижению кровопотери и частоты переливания аллогенных компонентов крови, риск венозного тромбоза не возрастал, что соответствует данным мета-анализа свыше 250 рандомизированных контролируемых исследований [9]. Проведение полихимиотерапии, использование пневмотурникета (при эндопротезировании коленного сустава), объем кровопотери, продолжительность операции также не увеличивали риск тромбоза.

Пожалуй, наиболее важным результатом для анестезиолога оказалось отсутствие влияния способа регионарного обезболивания на частоту венозного тромбоза. Учитывая односторонний характер блокады периферических нервов по сравнению с эпидуральной блокадой, было основание полагать, что частота тромбоза при проводниковом обезболивании могла быть выше.

Заключение. Эндопротезирование суставов нижних конечностей у онкологических больных требует обязательного проведения тромбопрофилактики. Наиболее значимым предиктором развития тромбоза вен нижних конечностей при данных вмешательствах является возраст больного. При

наличии патологического перелома костей следует рассматривать возможность назначения антикоагулянтов сразу после поступления пациента в стационар. Выполнение хирургического вмешательства с рутинным использованием транексамовой кислоты, пневмотурникета не увеличивало риск венозного тромбоза. Для обезболивания при данных вмешательствах можно использовать как продленную эпидуральную, так и продленную периферическую блокаду нервов, не опасаясь увеличения риска венозных тромбозов.

Конфликта интересов нет.

ЛИТЕРАТУРА [REFERENCES]

1. Профилактика венозных тромбоэмболических осложнений в травматологии и ортопедии. Российские клинические рекомендации. Травматология и ортопедия России. 2012; 1 (63): 1–24 [Prevention of venous thromboembolic complications in traumatology and orthopedics. Russian clinical recommendations. *Travmatologiya i ortopediya Rossii*. 2012; 1 (63): 1–24 (in Russian)].
2. Российские клинические рекомендации по диагностике, лечению и профилактике венозных тромбоэмболических осложнений. *Флебология*. 2010; 4 (2): 2–37 [Russian clinical recommendations on diagnosis, treatment and prevention of venous thromboembolic complications. *Flebologiya*. 2010; 4 (2): 2–37 (in Russian)].
3. Российские клинические рекомендации по профилактике и лечению венозных тромбоэмболических осложнений у онкологических больных [Электронный ресурс]. Ассоциация флебологов России. Режим доступа: свободный (дата обращения: 31.05.2014). http://www.phlebo-union.ru/db.img/vte_in_oncology_final_04.05.2011.pdf
4. Приказ МЗ РФ № 233 от 09.06.2003 г. об утверждении отраслевого стандарта ОСТ 91500.11.0007–2003: «Протокол ведения больных. Профилактика тромбоэмболии легочной артерии при хирургических и иных инвазивных вмешательствах» [RF Ministry of Health Order № 233 of 09.06.2003 “Protocol for patient management. Prevention of pulmonary embolism in surgical and other invasive interventions” (in Russian)].
5. Johanson N.A., Lachiewicz P.F., Lieberman J.R., Lotke P.A., Parvizi J., Pellegrini V. et al. Prevention of symptomatic pulmonary embolism in patients undergoing total hip or knee arthroplasty. *J. Am. Acad. Orthop. Surg.* 2009; 17 (3): 183–96.
6. Mont M.A., Jacobs J.J., Boggio L.N., Bozic K.J., Della Valle C.J., Goodman S.B. et al. Preventing venous thromboembolic disease in patients undergoing elective hip and knee arthroplasty. *J. Am. Acad. Orthop. Surg.* 2011; 19: 768–76.
7. Guyatt G.H., Akl E.A., Crowther M., Gutterman D.D., Schunemann H.J. Executive Summary: Antithrombotic therapy and prevention of thrombosis, 9th ed: American College of Chest Physicians Evidence-Based Clinical Practice Guidelines. *Chest*. 2012; 141 (Suppl. 2): 7S–47S.
8. Anderson M.R., Jeng C.L., Wittig J.C., Rosenblatt M.A. Anesthesia for patients undergoing orthopedic oncologic surgeries. *J. Clin. Anest.* 2010; 22: 565–72.
9. Henry D.A., Carless P.A., Moxey A.J., O’Connell D., Stokes B.J., Fergusson D.A., Ker K. Anti-fibrinolytic use for minimising perioperative allogeneic blood transfusion. *Cochrane Database Syst. Rev.* 2011; 3: CD001886.

Сведения об авторах: Гаряев Р.В. — канд. мед. наук, старший науч. сотр. отдела анестезиологии и реаниматологии; Рычков И.А. — врач отдела анестезиологии и реаниматологии.

Для контактов: Гаряев Роман Владимирович. 115478, Москва, Каширское ш., д. 24. Тел.: +7 (499) 324–11–14. E-mail: romvga@mail.ru.

ВНИМАНИЮ АВТОРОВ!

При направлении статей в редакцию просим обращать особое внимание на правильность представления материала.

Библиографические списки составляются с учетом «Единых требований к рукописям, представляемым в биомедицинские журналы» Международного комитета редакторов медицинских журналов (Uniform Requirements for Manuscripts Submitted to Biomedical Journals). Правильное описание используемых источников в списках литературы является залогом того, что цитируемая публикация будет учтена при оценке научной деятельности ее авторов и организаций, где они работают.

В оригинальных статьях допускается цитировать не более 30 источников, в обзорах литературы — не более 60, в лекциях и других материалах — до 15. Библиография должна содержать помимо основополагающих работ, публикации за последние 5 лет. В списке литературы все работы перечисляются в порядке цитирования. Библиографические ссылки в тексте статьи даются в квадратных скобках. Ссылки на неопубликованные работы не допускаются.

Библиографическое описание книги (после ее названия): город (где издана); после двоеточия название издательства; после точки с запятой год издания. Если ссылка дается на главу книги: авторы; название главы; после точки ставится «В кн.:

» или «In:» и фамилия(и) автора(ов) или редактора(ов), затем название книги и выходные данные.
Библиографическое описание статьи из журнала: автор(ы); название статьи; название журнала; год; после точки с запятой номер журнала (для иностранных журналов том, в скобках номер журнала), после двоеточия цифры первой и последней страниц. При авторском коллективе до 6 человек включительно упоминаются все, при больших авторских коллективах — 6 первых авторов «и др.», в иностранных «et al.»; если в качестве авторов книг выступают редакторы, после фамилии следует ставить «ред.», в иностранных «ed.»

© Коллектив авторов, 2015

РОССИЙСКИЙ ОПЫТ РАЦИОНАЛЬНОЙ ТРОМБОПРОФИЛАКТИКИ В ТРАВМАТОЛОГИИ И ОРТОПЕДИИ

С.А. Фирсов, А.Г. Левшин, Р.П. Матвеев

НУЗ «Дорожная клиническая больница на ст. Ярославль» ОАО РЖД,
Центр травматологии и ортопедии, Ярославль; ГБОУ ВПО «Северный государственный
медицинский университет» Минздрава России, Архангельск, РФ

Проведен анализ безопасности и эффективности представленных на фармацевтическом рынке пероральных антикоагулянтов у пациентов после эндопротезирования крупных суставов. Обследовано 5025 пациентов после тотального замещения коленного сустава и 5216 — тазобедренного сустава. Все пациенты были разделены на группы в зависимости от назначенного антикоагулянтного препарата. Продолжительность терапии данными препаратами после эндопротезирования тазобедренного и коленного суставов составила 35 сут и 6 нед с момента операции соответственно. Всем пациентам выполняли УЗИ вен нижних конечностей перед операцией и на 5-е сутки после нее. В группе пациентов, принимавших дабигатран, частота развития клинически значимого тромбоза глубоких вен была ниже, чем среди больных, получавших ривароксабан и апиксабан, тогда как частота развития послеоперационных гематом в последних двух группах, напротив, выше.

Ключевые слова: тромбопрофилактика, эндопротезирование, пероральные антикоагулянты.

Russian Experience in Rational Thromboprophylaxis in Traumatology and Orthopaedics

S.A. Firsov, A.G. Levshin, R.P. Matveev

Yaroslavl' Railway Clinical Hospital, Center of Traumatology and Orthopaedics, Yaroslavl',
Northern State Medical University, Arkhangel'sk, Russia

Analysis of safety and efficacy of the currently marked peroral anticoagulants was performed in long term follow up of patients after large joints arthroplasty. Total number of 5025 patients after total knee arthroplasty and 5216 patients after total hip arthroplasty were examined. All patients were divided into groups depending on the prescribed anticoagulant. The course of anticoagulant therapy made up 35 days and 6 weeks after surgery, respectively. US examination of the veins of lower extremities was performed to all patients prior to and on day 5 after operation. In patients on Dabigatran the rate of clinically significant deep vein thrombosis was lower than in group of patients on Rivaroxaban and Apixaban, but the rate of postoperative hematomas in last two groups was higher.

Key words: thromboprophylaxis, arthroplasty, peroral anticoagulants.

Развитие венозных тромбозов и тромбоэмболий в травматологии и ортопедии до сих пор остается огромной проблемой, даже несмотря на существующие стандарты и клинические рекомендации. Данные клинических исследований как отечественных, так и зарубежных авторов свидетельствуют о том, что первичная профилактика развития венозных тромбозов позволяет существенно снизить частоту тромбоза глубоких вен и тромбоэмболии легочной артерии (ТЭЛА) [1–3]. В Европе число летальных исходов после венозной тромбоэмболии достигает 600 000 случаев в год. Для сравнения: вследствие рака молочной железы погибает 86 831 человек, рака предстательной железы — 63 636, транспортных катастроф — 53 599, СПИДа — 5860 [4].

Операции эндопротезирования коленного и тазобедренного суставов относятся к вмешательствам

высокого риска развития тромбозов и тромбоэмболий, частота развития которых без проведения антикоагулянтной терапии может достигать 57 и 85% соответственно [4–8]. Особенно тяжелым осложнением является тромбоэмболия легочной артерии (ТЭЛА), вероятность которой может достигать 28% [7, 8]. При использовании антикоагулянтов частота данных осложнений снижается в десятки раз. Кроме того, при наличии у пациента дополнительных факторов риска тромбозы глубоких вен могут осложнять послеоперационный период даже после малоинвазивных артроскопических вмешательств [2, 9, 10].

В настоящее время на медицинском рынке представлен достаточно широкий спектр антикоагулянтных препаратов [1]. Однако травматологов-ортопедов до сих пор волнует вопрос опти-

мального баланса между эффективным предотвращением тромбоза глубоких вен и риском развития массивных кровотечений [10, 11]. Все представленные на рынке лекарственные препараты являются великолепными антикоагулянтами, однако, у всех них имеются нежелательные эффекты, самый опасный из которых — это развитие кровотечений в послеоперационном периоде. Риск развития этих нежелательных явлений, в частности, определяется особенностями пациента и фармакокинетикой препаратов.

Данные многочисленных клинических исследований показывают, что эффективность и безопасность тромбопрофилактики достоверно не зависят от времени начала терапии [11, 12]. Сравнительные результаты оценки эффекта введения первой дозы антикоагулянта за 12 ч и за 2 ч до начала операции свидетельствуют о том, что введение за 2 ч до операции влияет только на величину интраоперационной кровопотери в сторону ее увеличения [7, 9, 13]. В связи с этим во многих ранних клинических рекомендациях предлагалось начинать курс антикоагулянтов только после операции, причем время начала зависело от конкретного препарата.

Цель исследования: оценить безопасность и эффективность представленных на отечественном фармацевтическом рынке пероральных антикоагулянтов у пациентов после эндопротезирования крупных суставов.

ПАЦИЕНТЫ И МЕТОДЫ

Проведен анализ историй болезни пациентов, которые в период с 2009 по 2014 г. находились на лечении в российских клиниках после тотального замещения тазобедренных и коленных суставов и которым проводилась тромбопрофилактика с применением пероральных антикоагулянтных препаратов. Число пациентов после тотального эндопротезирования коленного сустава (ТЭКС) составило 5025 человек, после тотального эндопротезирования тазобедренного сустава (ТЭТС) — 5216. Возраст пациентов составил 55,4 года (95% доверительный интервал (ДИ) 35–75).

Все пациенты были разделены на группы в зависимости от использованного антикоагулянтного препарата. Дабигатрана этексилат назначали в дозе 220 мг 1 раз в сутки, ривароксабан — 10 мг 1 раз в сутки, апиксабан (начали использовать с 2013 г.) — 2,5 мг 2 раза в сутки (табл. 1). Терапия данными препаратами проводилась в течение 35 сут с момента оперативного вмешательства у пациентов после ТЭТС и в течение 6 нед — после ТЭКС. Согласно клиническим рекомендациям, прием дабигатрана начинали через 4 ч после окончания операции, ривароксабана — через 10 ч, апиксабана — через 12 ч.

Кроме того, всем пациентам проводилась дополнительная тромбопрофилактика посредством аппарата перемежающейся компрессии и ношения компрессионного трикотажа.

Табл. 1. Распределение пациентов по группам

Операция	Дабигатран	Ривароксабан	Апиксабан
ТЭКС (n=5025)	2359	2054	612
ТЭТС (n=5216)	2746	1945	525
Всего...	5105	3999	1137

Всем пациентам дважды выполняли ультразвуковое доплеровское исследование вен нижних конечностей: до операции и перед выпиской пациентов из стационара на 5-е сутки после операции.

О безопасности антикоагулянтных препаратов судили по частоте кровотечений в послеоперационном периоде, об эффективности — по частоте развития клинически значимых тромбозов глубоких вен нижних конечностей.

Статистический анализ данных проводили с использованием программного обеспечения EpiInfo (TM) 3.4.1 и SPSS 17.0 для Windows. Количественные данные представлены в виде средней арифметической. Номинальные данные представлены в виде относительных частот и их 95% ДИ. Достоверными считались результаты при $p < 0,05$.

РЕЗУЛЬТАТЫ

Среди пациентов, перенесших ТЭКС, реже всего тромбоз глубоких вен нижних конечностей диагностировали в группе больных, получавших дабигатран — в 214 (9%) наблюдениях (табл. 2). Наибольшие показатели отмечены в группе апиксабана — 93 (15,2%) случая. Послеоперационные гематомы также реже всего выявляли в группе дабигатрана — у 2,1% больных, в группе ривароксабана данное нежелательное явление развилось у 5,8% прооперированных ($p < 0,05$), в группе апиксабана — у 5,4% ($p < 0,05$). Фатальная ТЭЛА имела место только в группе дабигатрана (3 (0,1%) случая), однако разница с остальными группами по этому показателю была статистически незначимой. Частота развития нефатальной ТЭЛА во всех трех группах исследования оказалась сопоставимой (см. табл. 2). Бессимптомный венозный тромбоз по данным УЗИ на 5-е сутки после операции в группах дабигатрана и ривароксабана констатировали примерно с одинаковой частотой — 11 и 11,8% соответственно, тогда как в группе апиксабана — почти в 2 раза чаще, хотя статистически значимых различий ввиду малого объема выборки выявлено не было (см. табл. 2).

У пациентов, которым тромбопрофилактика проводилась после ТЭТС, в целом прослеживалась аналогичная тенденция (табл. 3). Так, тромбоз глубоких вен в группе дабигатрана диагностировали в 4,9% случаев, в группе ривароксабана — в 8,6% ($p < 0,05$), в группе апиксабана — в 12,9%. Послеоперационные гематомы статистически значимо ($p < 0,01$) реже формировались в группе больных, принимавших дабигатран — 4,9% против 8,6 и 11,2% в группах ривароксабана

Табл. 2. Частота развития тромботических осложнений и кровотечений у пациентов, перенесших ТЭКС

Осложнение	Дабигатран	Ривароксабан	Апиксабан
Тромбоз глубоких вен (клинически значимый)	214 (9%, 95% ДИ 6,9–9,1)	251* (12,2%, 95% ДИ 10,5–13,4)	93 (15,2%, 95% ДИ 13,7–16,3)
Послеоперационная гематома	49 (2,1%, 95% ДИ 0,8–3,5)	121* (5,8%, 95% ДИ 4,2–7,2)	33 (5,4%, 95% ДИ 4,1–6,8)
Нефатальная ТЭЛА	12 (0,4%, 95% ДИ 0,1–0,7)	18 (0,9%, 95% ДИ 0,4–1,4)	6 (0,8%, 95% ДИ 0,3–1,3)
Фатальная ТЭЛА	3 (0,1%, 95% ДИ 0,05–0,2)	–	–
БВТ (по данным УЗИ)	296 (11%, 95% ДИ 9,8–12,2)	243 (11,8%, 95% ДИ 6,4–12,9)	136 (22,2%, 95% ДИ 20,8–23,7)

Примечание. Здесь и в табл. 3: БВТ — бессимптомный венозный тромбоз. Достоверность различий по сравнению с группой дабигатрана: * — $p < 0,05$, ** — $p < 0,01$.

Табл. 3. Частота развития тромботических осложнений и кровотечений у пациентов, перенесших ТЭТС

Осложнение	Дабигатран	Ривароксабан	Апиксабан
Тромбоз глубоких вен (клинически значимый)	133 (4,9%, 95% ДИ 2,9–5,4)	167* (8,6%, 95% ДИ 7,1–9,7)	68 (12,9%, 95% ДИ 12,4–15,2)
Послеоперационная гематома	134 (4,9%, 95% ДИ 3–5)	169* (8,6%, 95% ДИ 8,2–10,2)	59** (11,2%, 95% ДИ 10,2–12,4)
Нефатальная ТЭЛА	8 (0,2%, 95% ДИ 0,1–0,3)	5 (0,3%, 95% ДИ 0,2–0,4)	4 (0,6%, 95% ДИ 0,3–0,9)
Фатальная ТЭЛА	2 (0,06%, 95% ДИ 0,02–0,09)	–	–
БВТ (по данным УЗИ)	245 (8,9%, 95% ДИ 6,3–8,5)	256** (13,1%, 95% ДИ 12,7–14,9)	69 (13,1%, 95% ДИ 12,2–15,0)

и апиксабана соответственно. Тромбоэмболия легочной артерии, повлекшая летальный исход, в группе дабигатрана констатирована в 2 (0,06%) наблюдениях (см. табл. 3).

ОБСУЖДЕНИЕ

Требования, предъявляемые к современным антикоагулянтным препаратам, заключаются в следующем: препарат должен обеспечивать высокую эффективность, иметь низкий риск кровотечений, быть простым в применении (пероральный прием, отсутствие необходимости в подборе дозы и специальном мониторинге), безопасным (возможность применения у пожилых пациентов, больных с почечной недостаточностью, с печеночной недостаточностью) и удобным для применения в амбулаторной практике [14–17].

Дабигатран, ривароксабан и апиксабан — новые пероральные антикоагулянтные препараты, получившие широкое распространение в травматологии и ортопедии при ведении пациентов, перенесших операции эндопротезирования тазобедренного и коленного суставов [4–6]. Эти антикоагулянты позиционируются как эффективные, удобные и безопасные лекарственные средства. Они не требуют постоянного лабораторного контроля и титрования дозы, как, например, варфарин. Несомненным их достоинством является то, что при продолжительном приеме они не вызывают тромбоцитопении, в отличие от гепарина. Од-

нако клинические исследования по оценке их безопасности и эффективности в травматологии и ортопедии продолжаются и в настоящее время [18].

М. Huisman и соавт. в 2010 г. [13] обобщили сведения по эффективности и безопасности дабигатрана и ривароксабана, полученные в ходе шести рандомизированных исследований III фазы, включивших 18 450 пациентов, перенесших эндопротезирование тазобедренного и коленного суставов. Об эффективности препаратов судили по частоте развития венозных тромбозов и общей смертности, о безопасности — по частоте развития кровотечений. Дабигатран оказался сопоставимым с эноксапаринном по изучаемым параметрам, тогда как ривароксабан — менее безопасным. Так, риск больших кровотечений на ривароксабана увеличился на 21%, всех кровотечений — на 50% по сравнению со стандартной антикоагулянтной терапией.

В 2012 г. N. Rosencher и соавт. [19] опубликовали данные международного наблюдательного клинического исследования, в котором 5292 пациентам, перенесшим эндопротезирование тазобедренного и коленного суставов, проводилась антикоагулянтная терапия дабигатраном в дозировке 220 мг в сутки. У 40% пациентов было более одного потенциального фактора риска развития кровотечений и/или венозной тромбоэмболии. Частота больших кровотечений составила 0,72% (95% ДИ, 0,51–0,98%), частота всех кровотечений — 3,82% (95% ДИ, 3,32–4,37%). Дабигатран в данном исследовании

довании характеризовался низким риском развития кровотечений даже у пациентов с отягощенным анамнезом (хроническая сердечная недостаточность, венозные тромбоэмболические осложнения в анамнезе, длительный прием нестероидных противовоспалительных препаратов, активное курение, сопутствующий прием аспирина, ИБС).

По результатам постмаркетингового открытого исследования XAMOS (17 701 пациент после ТЭТС или ТЭКС), данные которого были опубликованы в 2014 г., ривароксабан охарактеризован

как высокоэффективный препарат в отношении любых тромбоэмболических событий [20]. Однако риск геморрагических осложнений в сравнении с дабигатраном и фондапаринуксом был повышен (табл. 4).

Отдельно от дабигатрана и ривароксабана стоит новый пероральный антикоагулянтный препарат апиксабан, сравнительно недавно появившийся на российском рынке. Апиксабан является структурно новым нейтральным бициклическим пиразолом, который действует как селективный

Табл. 4. Частота (в %) развития осложнений на фоне антикоагулянтной терапии по данным исследования XAMOS [20]

Конечная точка	Ривароксабан (n=8548 ³)	Стандартная терапия (n=7968 ³)	Отношение рисков (95% ДИ)
Большие кровотечения ¹	0,4	0,3	1,35 (0,94–1,93)
Большие кровотечения ЕМА ²	1,9	1,5	1,21 (1,01–1,45)
Небольшие кровотечения ЕМА	4,4	2,9	1,52 (1,35–1,71)
Небольшие кровотечения	3	1,7	1,76 (1,52–2,04)
Все кровотечения	4,9	3,3	1,50 (1,34–1,68)
Отделяемое из раны	0,5	0,2	2,65 (1,78–3,92)

Примечание. ¹ — клинически выраженное кровотечение, либо фатальное, либо в критический орган, либо требующее повторной операции, либо кровотечение за пределами операционной раны и сопровождающееся падением уровня гемоглобина на 2 г/дл и более, либо потребовавшее переливания 2 и более единиц крови. ² — большие кровотечения ЕМА (Европейское медицинское агентство) — также включали в себя кровотечения, потребовавшие прекращения лечения, а также кровотечения из операционной раны, сопровождающиеся падением уровня гемоглобина на 2 г/дл и более, либо потребовавшие трансфузии 2 единиц крови и более. ³ — данные приведены по скорректированной safety-популяции.

Табл. 5. Частота развития клинически значимых кровотечений на фоне приема новых антикоагулянтов в сравнении с эноксапарином [22]

Исследование	Новый антикоагулянт	Эноксапарин	Относительный риск		Частота нежелательных явлений, %	Относительный риск (95% ДИ)
			в пользу новых антикоагулянтов	в пользу эноксапарина		
<i>Дабигатран</i>						
RE-MODEL	107/1402	46/699			9,0	1,16 (0,83–1,62)
RE-NOVATE	141/2331	58/1162				1,21 (0,9–1,63)
RE-MOBILIZE	55/1739	33/876			6,9	0,84 (0,55–1,28)
RE-NOVATE II	37/1036	29/1019			5,9	1,25 (0,78–2,02)
Всего...	340/6508	166/3756			31,8	0,12 (0,94–1,35)
<i>Ривароксабан</i>						
RECORD 1	105/2266	87/2275			10,6	1,02 (0,92–1,16)
RECORD 2	63/1252	52/1257			8,3	1,22 (0,85–1,74)
RECORD 3	54/1254	45/1277			7,7	1,22 (0,83–1,8)
RECORD 4	66/1584	46/1564			8,1	1,42 (0,98–2,05)
PROFF CONCEPT	3/84	3/162			0,8	1,93 (0,4–9,35)
ODIXA KNEE	3/102	5/105			1,0	0,62 (0,15–2,52)
ODIXA HIP (2 раза в день)	11/139	2/136			0,9	5,38 (1,22–23,83)
ODIXA HIP (1 раз в день)	4/147	8/60			1,3	0,54 (0,17–1,77)
Всего...	309/6838	248/6936			38,6	1,25 (1,05–1,49)

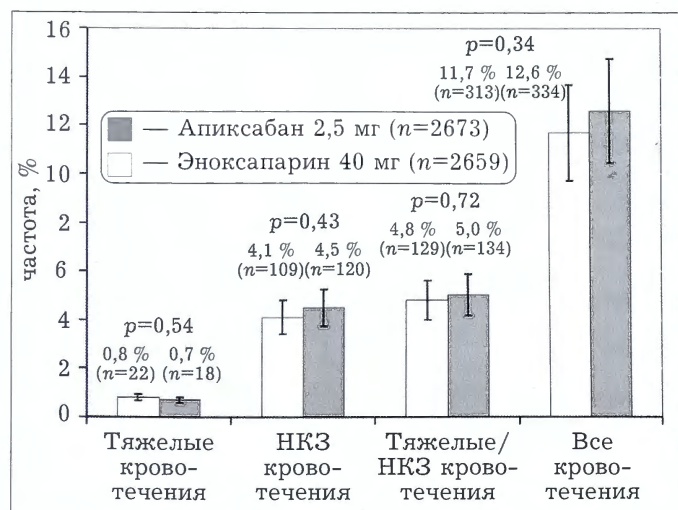
ингибитор фактора Ха [21]. В 2010 г. были опубликованы первые данные об этом препарате, полученные в ходе исследования ADVANCE-3, проведенного на 1949 пациентах. Аликсабан назначали пациентам, перенесшим тотальное замещение тазобедренного и коленного суставов. Развитие венозной тромбоземболии констатировали у 1,4% (95% ДИ, 1,22–1,54) пациентов в группе аликсабана против 3,9% в группе эноксапарина. Частота тяжелых кровотечений составила 0,8% , тогда как в группе эноксапарина — 0,7% (см. рисунок). Фатальных кровотечений ни в одной группе не возникло [21].

В настоящем исследовании наибольшую эффективность в отношении предотвращения развития клинически значимого тромбоза глубоких вен нижних конечностей продемонстрировал дабигатрана этексилат как после ТЭКС (9% против 12,2 и 15,2% в группах ривароксабана и аликсабана соответственно), так и после ТЭТС (4,9% против 8,6 и 12,9% соответственно).

Частота развития послеоперационных гематом в группе дабигатрана также оказалась ниже, составив 2,1 и 4,9% после ТЭКС и ТЭТС соответственно. В группах аликсабана и ривароксабана данное осложнение диагностировали практически в 2 раза чаще, вне зависимости от вида операции.

Сравнительные данные по ривароксабану и дабигатрану согласуются с результатами клинических исследований, в которых указанные препараты сравнивали с эноксапарином (табл. 5).

Таким образом, полученные в ходе настоящего исследования данные позволяют заключить, что современные пероральные антикоагулянтные препараты являются эффективным и безопасным средством профилактики тромбозов в травматологии и ортопедии. Однако прием данных лекарственных средств сопряжен с риском развития серьезных нежелательных явлений, одним из которых является кровотечение в послеоперацион-



Частота развития кровотечений в период лечения антикоагулянтами по данным исследования ADVANCE-3 [21].

НКЗ — нетяжелые клинически значимые.

ном периоде. Наш 6-летний опыт использования этих препаратов и данные международных исследований позволяют говорить о том, что наилучшие результаты в отношении кровотечений в послеоперационном периоде демонстрирует ривароксабан. Препаратом, характеризующимся наибольшей эффективностью и лучшим профилем безопасности, следует признать дабигатрана этексилат, показавший наилучшие показатели при использовании у больных после больших ортопедических операций эндопротезирования тазобедренного и коленного суставов.

ЛИТЕРАТУРА [REFERENCES]

1. Профилактика венозных тромбоземблических осложнений в травматологии и ортопедии. Российские клинические рекомендации. Травматология и ортопедия России. 2012; 1 (63): 1–24 [Prevention of venous thromboembolic complications in traumatology and orthopedics. Russian clinical recommendations. *Traumatologiya i ortopediya Rossii*. 2012; 1 (63): 1-24 (in Russian)].
2. Botella Gabriel F., Labios Gomez M., Balaguer Martinez J.V., Fernández Llopez A. Prevention of venous thromboembolism: unfractionated heparins and low-molecular weight heparins. Analysis of these 2 options. *An. Med. Interna*. 2009; 16 (11): 590–600 [In Spanish].
3. Camporese G., Bernardi E., Prandoni P., Noventa F., Verlato F., Simioni P. Low-molecular-weight heparin versus compression stocking for thromboprophylaxis after knee arthroscopy: a randomized trial. *Ann. Intern. Med.* 2008; 149 (2): 73–82.
4. Cohen A.T., Agnelli G., Anderson F.A., Arcelus J.I., Bergqvist D., Brecht J.G., Greer I.A., Heit J.A., Hutchinson J.L., Kakkar A.K., Mottier D., Oger E., Samama M.M., Spannagi M., VTE Impact Assessment Group in Europe (VITAE). Venous thromboembolism (VTE) in Europe. The number of VTE events and associated morbidity and mortality. *Thromb. Haemost.* 2007; 98 (4): 756–64.
5. Carneiro J.L., Targueta G.P., Marino L.O. Evaluation of venous thromboembolism prophylaxis in a high complexity hospital. *Rev. Col. Bras. Cir.* 2010; 37 (3): 204–10.
6. Dahl O.E. Efficacy and safety profile of dabigatran etexilate compared with enoxaparin in primary venous thromboembolism prevention after total knee or hip replacement surgery in patients over 75 years. *Blood*. 2008; 112: 167.
7. Eikelboom J.W., Quinlan D.J., Douketis J.D. Extended duration prophylaxis against venous thromboembolism after total hip or knee replacement: a meta-analysis of the randomized trials. *Lancet*. 2002; 358: 9–15.
8. Eriksson B., Kakkar A.K., Turpie A.G., Gent M., Bandel T.J., Homering M. et al. Oral rivaroxaban for the prevention of symptomatic venous thromboembolism after elective hip and knee replacement. *J. Bone Joint Surg. Br.* 2009; 91 (5): 636–44.
9. Hill J., Treasure T. Reducing the risk of venous thromboembolism in patients admitted to hospital: summary of the NICE guideline. *Heart*. 2010; 96 (11): 879–82.
10. NICE Clinical Guideline 46. Venous thromboembolism: reducing the risk of venous thromboembolism (deep vein thrombosis and embolism) in inpatients undergoing surgery. 2007 Available at www.guidance.nice.org.uk/CG46
11. Gussoni G., Campanini M., Silingardi M., Scannapieco G., Mazzone A., Magni G. et al. In-hospital symptoma-

- tic venous thromboembolism and antithrombotic prophylaxis in Internal Medicine. Findings from a multicenter, prospective study. *Thromb. Haemost.* 2009; 101 (5): 893–901.
12. *Samama C.M., Ravaud P., Parent F., Barrü J., Merti P., Mismetti P.* Epidemiology of venous thromboembolism after lower limb arthroplasty: the FOTO study. *J. Thromb. Haemost.* 2007; 5 (12): 2360–7.
 13. *Huisman M.V., Quinlan D.J., Dahl O.E., Schulman S.* Enoxaparin versus dabigatran or rivaroxaban for thromboprophylaxis after hip or knee arthroplasty results of separate pooled analyses of phase III multicenter randomized trials. *Cardiovasc. Qual. Outcomes.* 2010; 3 (6): 652–60.
 14. *Geerts W.H., Bergqvist D., Pineo G.F., Heit J.A., Samama C.M., Lassen M.R., Colwell C.W.* Prevention of venous thromboembolism: American College of Chest Physicians Evidence-Based Clinical Practice Guidelines. 8th ed. *Chest.* 2008; 133 (6 Suppl): 381S–453S.
 15. *Pellegrini Jr V.D., Sharrock N.E., Paiement G.D., Morris R., Warwick D.J.* Venous thromboembolic disease after total hip and knee arthroplasty: current perspectives in a regulated environment. *AAOS Instr. Course Lect.* 2008; 57: 637–61.
 16. *Ramos J., Perrotta C., Badariotti G., Berenstein G.* Interventions for preventing venous thromboembolism in adults undergoing knee arthroscopy. *Cochrane Database Syst Rev.* 2007; 2: CD005259.
 17. *Sandoval-Chagoya G.A., Laniado-Laborin R.* Deep vein thrombosis prophylaxis. *Rev. Med. Inst. Mex. Seguro Soc.* 2013; 51 (6): 688–91.
 18. *Warwick D., Dahl O.E., Fisher W.D.* Orthopaedic thromboprophylaxis: limitations of current guidelines. *J. Bone Joint Surg.* 2008; 90 (2): 127–32.
 19. *Rosecher N., Albaladejo P.* A new approach with anticoagulant development: tailoring anticoagulant therapy with dabigatran etexilate according to patient risk. *Expert. Opin. Pharmacother.* 2012; 13 (2): 217–26. doi: 10.1517/14656566.2012.648614.
 20. *Turpie A.G., Haas S., Kreutz R., Mantovani L.G., Pattanayak C.W., Holberg G., Jamal W., Schmidt A. et al.* A non-interventional comparison of rivaroxaban with standard of care for thromboprophylaxis after major orthopaedic surgery in 17,701 patients with propensity score adjustment. *Thromb. Haemost.* 2014; 111 (1): 94–102.
 21. *Lassen M.R., Gallus A., Borris L.C. et al.* Apixaban versus enoxaparin for thromboprophylaxis after hip replacement. *N. Engl. J. Med.* 2010; 363: 2487–98.
 22. *A. Gomez-Outes.* Dabigatran, rivaroxaban, or apixaban versus enoxaparin for thromboprophylaxis after total hip or knee replacement: systematic review, meta-analysis, and indirect treatment comparisons. *BMJ.* 2012; 344: e. 36–75

Сведения об авторах: Фирсов С.А. — доктор мед. наук, руководитель Центра травматологии и ортопедии; Левшин А.Г. — врач травматолог-ортопед Центра травматологии и ортопедии; Матвеев Р.П. — доктор мед. наук, зав. кафедрой травматологии, ортопедии и военной хирургии СГМУ.

Для контактов: Фирсов Сергей Анатольевич. 150000, Ярославль, ул. Суздальское шоссе, д. 21. Тел.: +7 (910) 973–79–81. E-mail: serg375@yandex.ru.

ИНФОРМАЦИЯ

III СЪЕЗД ТРАВМАТОЛОГОВ-ОРТОПЕДОВ ДАЛЬНЕВОСТОЧНОГО ФЕДЕРАЛЬНОГО ОКРУГА «ИННОВАЦИОННЫЕ МЕТОДЫ ЛЕЧЕНИЯ В ТРАВМАТОЛОГИИ И ОРТОПЕДИИ ДАЛЬНЕГО ВОСТОКА»

под эгидой XII Международного форума «Инновационные методы лечения
в традиционной российской и китайской медицине»

(23-25 сентября 2015 г., Благовещенск)

Организаторы:

Министерство здравоохранения Российской Федерации,
ФГБУ «ЦИТО им. Н.Н. Приорова» Минздрава России
ГБОУ ВПО «Амурская государственная медицинская академия» Минздрава России
ГАУЗ Амурская областная клиническая больница
Ассоциация травматологов-ортопедов России
Ассоциация травматологов-ортопедов
Амурской области

ТЕМАТИКА СЪЕЗДА:

1. Инновационные аспекты развития травматологии и ортопедии в ДФО.
2. Проблемы подготовки кадров и кадровой политики.
3. Актуальные вопросы лечения боевых повреждений.
4. Травматология и ортопедия детского возраста на современном этапе.
5. Гнойно-септические осложнения в травматологии и ортопедии.
6. Тромбоэмболические осложнения в травматологии и ортопедии.
7. Современные технологии диагностики и лечения заболеваний и повреждений опорно-двигательной системы на фоне остеопороза.

Секретариат: 675000, г. Благовещенск, ул. Горького 95,
кафедра травматологии, ортопедии с курсом стоматологии Амурской ГМА.

Тел.: 8 (4162) 42-92-03, факс: 8 (4162) 31-90-07.

E-mail: bivdok@mail.ru.

© М.А. Данилов, И.В. Борозда, 2015

ЛЕЧЕНИЕ БОЛЬНЫХ С РАЗРЫВАМИ АКРОМИАЛЬНО-КЛЮЧИЧНОГО СОЧЛЕНЕНИЯ МОДЕЛИРОВАННОЙ СПИЦЕЙ И КОРТИКАЛЬНЫМ ВИНТОМ

М.А. Данилов, И.В. Борозда

ГБОУ ВПО «Амурская государственная медицинская академия», Благовещенск, РФ

Представлены сравнительные результаты лечения 154 пациентов с закрытыми повреждениями акромиально-ключичного сочленения. Основную группу составили 34 пациента, прооперированных с использованием предложенного способа фиксации моделированной спицей Киришера и винтом, разработанного с учетом данных биомеханического экспериментального исследования. В группу сравнения вошло 120 больных, у которых для фиксации применяли крючок Ли (n=76), спицы Киришера (n=25), крючководную пластину (n=19). Предложенный метод показал себя как эффективный (оценка по шкале Constant — Murley 95,9 балла), малозатратный способ лечения, характеризующийся небольшими сроками госпитализации (13,0±0,71 дня) и временной нетрудоспособности (40,4±0,71 дня), низкой частотой послеоперационных осложнений (3 (8,8%) случая).

Ключевые слова: вывих, акромиальный конец ключицы, акромиально-ключичное сочленение, акромиально-ключичная связка, ключично-ключовидная связка, прочностные характеристики, шинирование, малоинвазивная технология.

Treatment of Patients with Ruptures of Clavicular Acromial End using Designed Pin and Cortical Screw

M.A. Danilov, I.V. Borozda

Amur State Medical Academy, Blagoveshchensk, Russia

Comparative treatment results are presented for 154 patients with closed injuries of the acromioclavicular joint. Main group included 34 patients who were operated on using the proposed fixation technique with designed K-wire and screw. The technique was elaborated with regard for the data of biomechanical studies. In control group (120 patients) fixation was performed with Lee hook (n=76), K-wires (n=25) and hook plate (n=19). Proposed method was considered to be an effective (95.5 points by Constant-Murley score) and low-cost treatment technique characterized by short terms of hospitalization, (13.0±0.71 days) and temporary disability (40.4±0.71) days as well as by low rate of postoperative complications (3 (8.8%) cases).

Key words: dislocation, clavicular acromial end, acromio-clavicular joint, acromioclavicular ligament, coracoclavicular ligament, strength characteristics, splinting, low invasive technology.

Вывихи акромиального конца ключицы являются довольно распространенными повреждениями опорно-двигательного аппарата, составляют от 3–15 до 19% от общего числа вывихов [1] и занимают третье место после вывихов плеча и предплечья [2]. Наиболее часто этим травмам подвержены молодые, трудоспособные люди, ведущие активный образ жизни и занимающиеся спортом. Несмотря на сравнительно высокую встречаемость, вопросы биомеханики этих повреждений и роли связок, удерживающих ключицу в правильном положении, изучены не до конца [3, 4].

Несмотря на применение современных дорогостоящих металлоконструкций и новых технологий оперативного лечения, высокой остается частота послеоперационных осложнений, варьирующая от 20 до 60% [5, 6].

В настоящее время известно более 300 методик оперативного лечения разрывов акромиаль-

но-ключичного сочленения, которые условно можно сгруппировать в четыре направления.

Первое направление — метод шинирования акромиально-ключичного сочленения металлическими конструкциями, проведенными через акромиальный отросток и ключицу. Несмотря на кажущуюся простоту методики, были отмечены многочисленные отрицательные ее стороны: развитие контрактур, миграция спиц [7]. Даже применение самой современной из этих конструкций — крючководной пластины не лишено недостатков, несмотря на ее относительно высокую стоимость. В работе Н. Lin и соавт. [8] имплантация крючководной пластины для восстановления акромиально-ключичного сочленения сопровождалась развитием импиджмент-синдрома у 37,5% больных, а ее удаление — повреждением вращательной манжеты плеча в 15% случаев, что обусловило в последующем существенное ограничение движений в

плечевом суставе. С.Г. Гиршин и соавт. [3] ограничили использование этого фиксатора при лечении вывихов ключицы из-за высокой вероятности возникновения импиджмент-синдрома при введении штыка пластинки.

Второе направление — восстановление связочного аппарата АКС [9]. Эти способы стабилизации достаточно часто сопровождаются патологической перестройкой ключицы от давления, случаями развития поздней инфекции, требующими удаления нитей с потерей стабильности [10].

Третье направление — использование устройств внешней фиксации [11]. Развитие миофасциотендезов со стороны плечевого сустава, нагноение мягких тканей, развитие некрозов, дерматитов и расшатывание модулей аппаратов — самые частые осложнения подобного рода оперативных вмешательств [12].

Четвертое направление представляет собой комбинацию вышеуказанных методик [8, 13]. Недостатками в данном случае являются неоправданное увеличение объема оперативного вмешательства и времени его выполнения, а также потребность в высокотратных расходных материалов при использовании эндоскопических технологий MINAR (minimally invasive acromioclavicular reconstruction) [14, 15].

Таким образом, разработка новых способов оперативного лечения вывихов акромиального конца ключицы является актуальной, социально и экономически оправданной.

Целью настоящего исследования было разработать биомеханически обоснованный метод фиксации акромиально-ключичного сочленения для улучшения результатов лечения больных с его травматическим повреждением акромиально-ключичного сочленения и вывихом акромиального конца ключицы.




Рис. 1. Исследование жесткости на разрыв моделированной спицы и винта при полном пересечении связок акромиально-ключичного сочленения.

1 — моделированная спица с винтом; 2 — спица Киршнера; 3 — полукольцо от аппарата Илизарова диаметром 180 мм; 4 — карабин; 5 — трос диаметром 2,5 мм; 6 — ролик; 7 — индикатор линейных измерений; 8 — приставка к индикатору линейных измерений; 9 — станина; 10 — секционный стол; 11 — груз.

МАТЕРИАЛ И МЕТОДЫ

Работа состояла из экспериментальной и клинической части.

Биомеханическое исследование выполнено на 43 трупах людей обоего пола (31 мужчина, 12 женщин), умерших от общесоматической патологии, и проходило в три этапа.

Первым этапом изучали изменение взаимоотношения суставных поверхностей акромиального конца ключицы и акромиального отростка лопатки при последовательном пересечении элементов мышечно-капсульно-связочного аппарата. При этом оценивали направление смещения акромиального конца ключицы и величину диастаза между суставными поверхностями, которую измеряли с помощью индикатора перемещений часового типа. Исследование проводили с целью определения значимости отдельных элементов связочного аппарата в стабилизации акромиально-ключичного сустава.

Вторым этапом оценивали прочностные биомеханические параметры каждой из связок. Для этого с помощью импровизированного стенда, на котором закрепляли биоманекен, изучали отдельные элементы мышечно-капсульно-связочного аппарата на прочность, постепенно нагружая их и регистрируя величину смещения ключицы индикатором линейных перемещений часового типа. Полученные в ходе исследования данные в последующем сравнивали с показателями стабильности фиксации предложенной конструкцией.

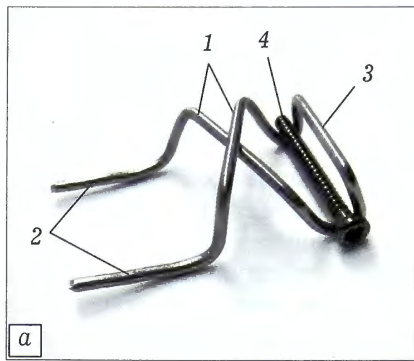
Третьим этапом исследовали стабильность акромиально-ключичного сустава в условиях фиксации разработанным устройством (рис. 1). На трупе, фиксированном на биомеханическом стенде, моделировали полный разрыв акромиально-ключичного сочленения с вывихом акромиального конца ключицы, затем осуществляли фиксацию по разработанной методике. К ключице прикладывали смещающее усилие, и постепенно нагружая и регистрируя величину смещения ключицы индикатором линейных перемещений часового типа, исследовали прочность фиксатора.

Клиническая часть работы включала анализ результатов лечения 154 пациентов с закрытыми повреждениями акромиально-ключичного сочленения, находившихся на стационарном лечении в АОКБ г. Благовещенска в период с 2000 по 2014 г. Все пациенты были разделены на основную группу ($n=34$) и группу сравнения ($n=120$).

Самым частым видом травмы, сопровождавшимся повреждением акромиально-ключичного сочленения, являлась бытовая, которая имела место у 52,9% пострадавших в основной группе и у 73,3% — в группе сравнения. Большинство как в основной группе, так и в группе сравнения составили мужчины — 30 (88,3%) и 107 (89,2%) человек соответственно ($p>0,05$). Наиболее часто данный вид повреждения диагностировали у людей среднего возраста: в основной группе средний возраст

Рис. 2. Общий вид разработанного устройства до (а) и после (б) фиксации на макете.

1 — тело, состоящее из перекрещивающихся концов спицы Киршнера; 2 — два штыковидно изогнутых конца; 3 — дистальный отдел представлен полукольцом 3/4 с двумя петлями; 4 — кортикальный винт диаметром 3,5 мм, проведенный через 2 петли устройства и ключицу.



32% больных составил $35,9 \pm 1,08$ года, в группе сравнения эти показатели составили 29,1% и $34,4 \pm 2,13$ года соответственно ($p > 0,05$).

В основную группу (проспективное исследование) были включены пациенты, оперированные по разработанной нами методике с применением моделированной 1,8 мм спицы Киршнера и 3,5 мм винта (приоритетная справка №201110773; рис. 2).

В группу клинического сравнения (ретроспективное исследование) вошли пациенты, при лечении которых применялись погружные конструкции различных типов: крючок Ли ($n=76$), спицы Киршнера ($n=25$), крючковидная пластина ($n=19$).

Предоперационная подготовка в основной группе не отличалась от общепринятой. Операцию проводили на 2–е–3–и сутки с момента поступления. Под эндотрахеальным наркозом выполняли линейный доступ длиной 4 см непосредственно над акромиально-ключичным сочленением. Поврежденный мениск удаляли. Как правило, конструкцию изготавливали во время операции с учетом индивидуальных анатомических особенностей пациента, для чего спицу Киршнера изгибали, используя плоскогубцы. После установки конструкции и устранения вывиха в ключице сверлом диаметром 2,8 мм формировали канал в сагиттальной плоскости, в направлении спереди-назад для введения 3,5 мм винта. Канал мечиковали. После введения винта и контроля гемостаза рану послойно ушивали. В раннем послеоперационном периоде проводили обработку раны растворами антисептиков; швы снимали на 11–12-е сутки после операции. Фиксацию надплечья осуществляли мягкой повязкой. Затем пациента выписывали на амбулаторное лечение с рекомендациями по ограничению физической нагрузки в течение 1 мес после операции. В этот период проводили физиотерапевтическое лечение, лечебную физкультуру для разработки движений в плечевом суставе. По истечении этого времени пациента выписывали к труду. Удаляли конструкцию через 4 мес после первичной операции.

В группе сравнения раньше всего (через 4 нед после операции) удаляли чрескожно проведенные спицы Киршнера, так как первичная операция не требовала открытого доступа, сопровождающегося выделением большого количества тканей и неминуемо приводящего к нарушению трофики и

увеличению сроков регенерации тканей данной области; к этому времени происходило сращение связочного аппарата. Удаление погружных конструкций в группе сравнения (крючковидная пластина, крючок Ли) в связи с большим объемом оперативного вмешательства осуществляли не ранее чем через 4 мес после операции.

Результат лечения оценивали с помощью, шкалы, разработанной в 1987 г. С. Constant и А. Murley [16] через 4 мес после операции (перед удалением конструкции).

Статистический анализ результатов проводили стандартными методами математической статистики с использованием пакетов прикладных программ Excel, Statistica v 6.0, по руководству С. Гланца (1998). Для оценки показателей выборки вычисляли среднюю (M) и ошибку средней (m), достоверность различий средних значений оценивали с помощью параметрического критерия Стьюдента. Различия считали значимыми при $p < 0,05$.

РЕЗУЛЬТАТЫ

Экспериментальная часть. При последовательном пересечении элементов мышечно-капсульно-связочного аппарата акромиально-ключичного сустава (*I этап* биомеханического исследования) были получены следующие данные. При отсечении от ключицы *m. deltoideus* и *m. trapezius* дисконгруэнтности в акромиально-ключичном сочленении не возникало, однако появлялась нестабильность ключицы при смещении кзади и кпереди. Дополнительное пересечение акромиально-ключичной связки приводило к расширению суставной щели до $0,73 \pm 0,02$ см (норма до 0,5 см) при этом ключица смещалась кверху до $1,01 \pm 0,02$ см. Последующее пересечение ключично-клювовидной связки способствовало увеличению смещения ключицы кверху до $1,57 \pm 0,03$ см и кзади до $2,12 \pm 0,04$ см.

Изолированное пересечение ключично-клювовидной связки вызывало лишь смещение клювовидного отростка лопатки книзу, при этом нарушения взаимоотношения в акромиально-ключичном суставе отмечено не было. В то же время изолированное пересечение акромиально-ключичной связки и капсулы сустава обусловило расширение суставной щели до $0,69 \pm 0,03$ см и смещение ключицы кверху на $0,97 \pm 0,07$ см.

При исследовании прочностных характеристик акромиально-ключичной связки (*II этап*) под действием смещающей нагрузки мы установили, что величина усилия, приводящего к разрыву связки, составляет $89,3 \pm 1,45$ Н, при этом максимальная величина смещения акромиального конца ключицы до разрыва составила $4,0 \pm 0,18$ мм.

В ходе *III этапа* экспериментального исследования было выявлено, что критическая деформация предложенной конструкции наступает при величине нагрузки $116 \pm 1,15$ Н, при этом максимальная величина смещения акромиального конца ключицы до разрыва составляет $4,5 \pm 0,02$ мм.

Основываясь на полученных данных о том, что основная роль в удержании ключицы в правильном положении принадлежит акромиально-ключичной связке, мы посчитали, что металлоконструкция должна располагаться именно в зоне прикрепления акромиально-ключичной связки, что соответствует акромиальному концу ключицы и акромиальному отростку лопатки. Так как во время разрыва указанной связки происходит смещение ключицы кверху, то жесткая часть конструкции, фиксируемая винтом, должна находиться на акромиальном конце ключицы, вне зоны суставных поверхностей костей, образующих акромиально-ключичное сочленение. Было решено, что рациональнее всего расположить конструкцию по боковым поверхностям, а длина штыкообразно изогнутых концы спиц, внедряемых под акромион, должна составлять $3/4$ длины последнего.

Таким образом, форма предложенной конструкции в целом соответствует форме крючковидной пластины, но при ее введении структурам, образующим акромиально-ключичное сочленение, наносится меньшая травма. В частности, штыковидно изогнутые концы спицы меньше травмируют вращательную манжету, чем штык крючковидной пластины. Установив величину усилия, приведшего к разрыву связки ($89,3 \pm 1,45$ Н), мы сделали вы-

вод, что конструкция должна выдерживать нагрузки с некоторым запасом прочности — критическая деформация предложенной конструкции наступает при величине нагрузки $116 \pm 1,15$ Н.

Клиническая часть. Отсутствие статистически значимых различий между пациентами по полу, возрасту и виду травмы свидетельствовало об однородности сформированных групп.

Результаты лечения больных групп сравнения представлены в табл. 1.

Закономерно, что в процессе лечения болевой синдром у пациентов внутри каждой из исследуемых групп значительно уменьшился. По окончании лечения статистически значимых различий между группами по показателю выраженности боли отмечено не было.

Оценка больными качества жизни во все группах продемонстрировала выраженную положительную динамику с небольшим преимуществом в основной группе и подгруппе крючковидной пластины (см. табл. 1), что свидетельствует о хорошей переносимости проводимого лечения. Некоторое отличие от максимального показателя шкалы мы объясняем оценкой критерия пациентами, продолжавшими в этот срок адаптационную нагрузку, тогда как их профессиональная деятельность, связанная с тяжелым физическим трудом, была несколько ограничена. У пациентов же, не занимающихся физическим трудом, отмечено полное восстановление функции.

Показатель объема движений в плечевом суставе по прошествии 4 мес после операции в основной группе практически соответствовал максимально возможному — $39,5 \pm 0,1$ балла и статистически значимо ($p < 0,001$) превосходил показатели, полученные у пациентов после фиксации крючком Ли и чрескожной фиксации спицами Киршнера.

Способность выполнять силовые нагрузки восстанавливалась в значительной мере и у пациен-

Табл. 1. Анатомические и функциональные результаты лечения по шкале Constant—Murley

Показатель	Основная группа (n=34)		Группа сравнения					
			крючок Ли (n=76)		спицы Киршнера (n=25)		крючковидная пластина (n=19)	
	Срок обследования							
	до операции	через 4 мес после операции	до операции	через 4 мес после операции	до операции	через 4 мес после операции	до операции	через 4 мес после операции
1	2	3	4	5	6	7	8	
Боль (15)	1,03	14,9	1,25	14,5	1,2	14,8	1,05	14,7
Повседневная деятельность (20)	5,47	19,8	4,95	19,0 ** 2,4	4,32 * 1,5	19,2 * 2,6	4,32 * 1,7	19,7
Объем движений в плечевом суставе (40)	10,8	39,5	10,3	36,6 ** 2,4	8,16 ** 1,5	37,6 ** 2,6	8,0 ** 1,7	38,5
Силовая нагрузка (25)	0,0	21,9	0,03	19,6	0,08	19,5 * 2,6	0,0	20,7
Общая оценка (100)	17,3	95,9	16,53	89,7	13,76	91,1	13,37	93,6

Примечание. В скобках указано максимальное количество баллов. * — $p < 0,05$, ** — $p < 0,001$, цифры в индексе — группы сравнения.

тов основной группы составляла $21,9 \pm 0,39$ балла из 25 возможных. При этом статистически значимые различия касались только группы прооперированных с использованием спиц Киршнера (см. табл. 1).

Интегральные оценки в основной группе, подгруппах крючковидной пластины и спиц Киршнера соответствовали отличному результату (см. табл. 1). Отсутствие достоверных различий между группами, на наш взгляд, обусловлено малым числом наблюдений внутри подгрупп группы сравнения, а также с объединением разнородных показателей в один.

Следует отметить, что в послеоперационном периоде (в течение 3 нед) у всех пациентов группы сравнения проводили иммобилизацию гипсовыми повязками, в том числе и 19 пациентам, которым был выполнен остеосинтез крючковидной пластиной. Применяли гипсовую повязку Смирнова — Вайнштейна — 103 (85,9%) пациента, гипсовую повязку Дезо — 15 (12,5%) и гипсовую повязку Турнера — 2 (1,6%). По мере освоения методик фиксации крючковидной пластиной (в группе сравнения) и моделированной спицей и кортикальным винтом (в основной группе) от фиксации верхней конечности гипсовой повязкой отказались и применяли для этих целей мягкую повязку.

Табл. 2. Сроки лечения пациентов групп исследования

Показатель	Основная группа (n=34)	Группа сравнения		
		крючок Ли (n=76)	спицы Киршнера (n=25)	крючковидная пластина (n=19)
Общий койко-день	$13,0 \pm 0,71$	$15,1 \pm 0,46^*$	$11,7 \pm 0,84$	$12,2 \pm 0,97$
Послеоперационный койко-день	$8,94 \pm 0,48$	$11,1 \pm 0,39^{**}$	$8,56 \pm 0,91$	$8,32 \pm 0,89$
Сроки временной нетрудоспособности, сут	$40,4 \pm 0,71$	$55,2 \pm 0,57^{**}$	$51,7 \pm 0,96^{**}$	$42,1 \pm 0,67$

Примечание. Здесь и в табл. 3 достоверность различий по сравнению с основной группой: * — $p < 0,05$, ** — $p < 0,001$.

Табл. 3. Послеоперационные осложнения

Показатель	Основная группа (n=34)	Группа сравнения		
		крючок Ли (n=76)	спицы Киршнера (n=25)	крючковидная пластина (n=19)
Воспаление, нагноение мягких тканей в области послеоперационной раны	1 (2,9 %)	3 (3,9 %)	4 (16 %)	2 (10,5%)
Интраоперационный перелом акромиального конца ключицы	0	2 (2,6 %)	0	0
Артроз акромиально-ключичного сустава	1 (2,9 %)	3 (3,9 %)	1 (4 %)	2 (10,5%)
Миграция конструкции	0	13 (17%)*	6 (24%)*	0
Деформация металлоконструкции	0	3 (3,9%)	0	0
Перелом конструкции	1 (2,9%)	2 (2,6%)	1 (4%)	0
Всего...	3 (8,8 %)	26 (34,2%)*	12 (48%)*	4 (21%)

*** $p < 0,01$.

Как видно из табл. 2, общий и послеоперационный койко-день в группах были сопоставимы при нескольких худших показателях у пациентов, прооперированных с использованием крючка Ли.

Продолжительность временной нетрудоспособности в основной группе ($40,4 \pm 0,71$) была на 15, 11 и 2 дня меньше, чем при использовании крючка Ли ($p < 0,001$), фиксации спицами ($p < 0,001$) и крючковидной пластины ($p > 0,05$), что говорит об эффективности предложенной методики.

В целом сроки лечения пациентов в основной группе были статистически значимо лучше, чем в подгруппах, где фиксаторами служили спицы Киршнера и крючок Ли в отсутствие различий с подгруппой прооперированных с применением крючковидной пластины.

Анализ послеоперационных осложнений в основной группе и группе сравнения был проведен в сроки до 4 мес после операции (табл. 3).

В основной группе осложнения возникли у 3 (8,8%) больных. Поверхностное воспаление в области послеоперационной раны купировали введением антибиотиков, что в итоге не повлияло на продолжительность лечения. Перелом моделированной спицы, потребовавший повторного вмешательства, был связан с ранней функциональной активностью пациента.

В группе сравнения чаще всего осложнения развивались при использовании в качестве фиксатора спиц Киршнера и крючка Ли (см. табл. 3). Большое разнообразие осложнений — от нагноения послеоперационной раны, до переломов и миграции металлоконструкции подчеркивает несовершенство этих методик. В свою очередь достоверность различий демонстрирует преимущества предложенной методики. Как правило, эти осложнения обуславливали увеличение сроков госпитализации и ухудшение результатов лечения.

В то же время в сравнении с результатами применения крючковидной пластины, статистически значимых различий выявлено не было (см. табл. 3).

Приводим клиническое наблюдение.

Больной Ч., 25 лет, поступил в травматологическое отделение АОКБ 23.05.11 с жалобами на боли в области правого надплечья, выстояние акромиального конца ключицы. Производственную травму получил при от-

работке нормативов: загнулся за пожарный рукав и упал с упором на правую руку; почувствовал боль и обратил внимание на деформацию в правом надплечье. При поступлении: правая верхняя конечность фиксирована повязкой типа Дезо. После снятия последней: кожные покровы правого надплечья обычной окраски, визуально определяется выстояние акромиального конца ключицы под кожей (рис. 3). При пальпации отмечается положительный симптом «клавиши рояля», сопровождающийся выраженной болью. Движения в правом плечевом суставе затруднены из-за болей. Пульсация на артериях правого предплечья сохранена, неврологических нарушений не выявлено.

На рентгенограмме правой ключицы от 23.05.11: нарушение конгруэнтности в акромиально-ключичном сочленении, акромиальный конец ключицы полностью смещен кверху (на всю толщину) относительно акромиального отростка лопатки. На 3-и сутки после поступления выполнена операция: открытое вправление вывиха акромиального конца ключицы, фиксация моделированной спицей и винтом. Продолжительность вмешательства составила 1 ч. На контрольных рентгенограммах определяется удовлетворительное взаимоотношение в левом акромиально-ключичном сочленении (рис. 4).

В послеоперационном периоде правую верхнюю конечность фиксировали косыночной повязкой. Проводили обезболивающую терапию анальгетиками. На 10-е сутки швы удалены, рана зажила первичным натяжением. Пациент выписан 06.06.11. Металлоконструкция удалена через 4 мес после операции (рис. 5). Достигнут хороший клинический и рентгенологический результат, оцененный в 98 баллов по шкале Constant — Murley.

ОБСУЖДЕНИЕ

Использование современных металлоконструкций, в частности крючковидной пластины, для фиксации акромиально-ключичного сочленения не всегда возможно ввиду сравнительно высокой их стоимости, что заставляет искать альтернативу, обеспечивающую достижение сопоставимых результатов.

Традиционные методики фиксации, к сожалению, зачастую не отвечают требованиям стабильности (спицы),

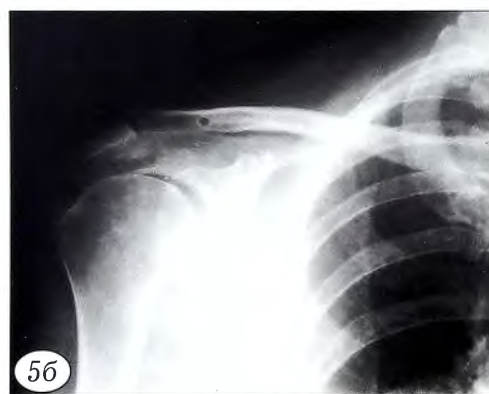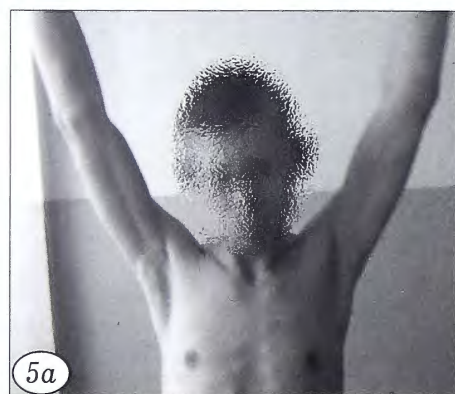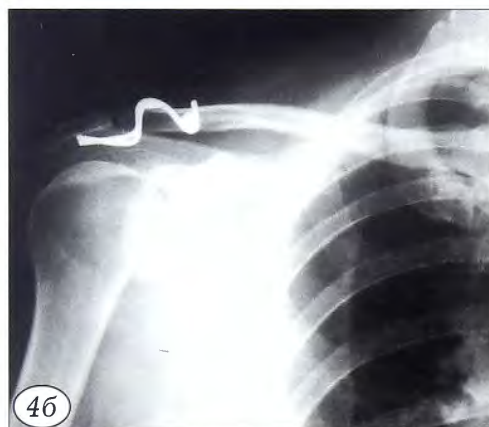
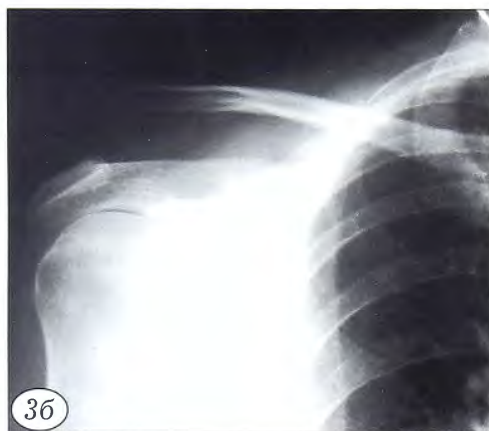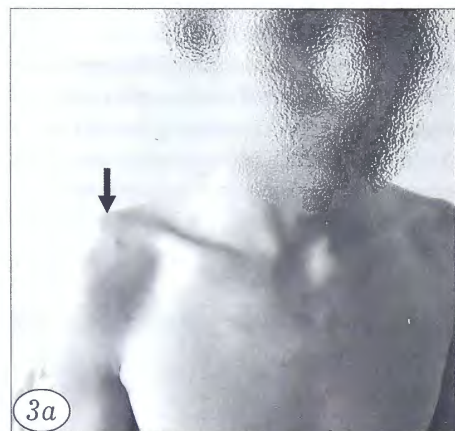


Рис. 3. Внешний вид (а) и рентгенограмма (б) пациента Ч. 25 лет при поступлении.

Рис. 4. Тот же больной. Внешний вид (а) и рентгенограмма (б) после операции.

Рис. 5. Тот же больной. Внешний вид (а) и рентгенограмма (б) после удаления конструкции.

функциональности, либо их применение сопровождается высокой частотой различных осложнений (остеосинтез крючком Ли) [6, 7], что нашло подтверждение и в ходе нашей работы. Так, максимальное количество осложнений возникало именно при фиксации крючком Ли (34,2%) и чрескожной фиксации спицами Киршнера (48%).

Среди преимуществ предложенной нами оригинальной конструкции можно выделить следующие: простота изготовления, доступность, индивидуальность (может быть изготовлена в операционной в зависимости от анатомических особенностей пациента). В ходе ее установки, в отличие от других металлоконструкций, применяется менее инвазивный доступ; сохраняется микроподвижность в акромиально-ключичном сочленении и отсутствует интерпонирующий между суставными поверхностями имплантат. В условиях биомеханического эксперимента предложенная конструкция продемонстрировала способность выдерживать смещающее усилие в $116 \pm 1,15$ Н, что соответствует параметрам прочности акромиально-ключичной связки, играющей основную роль в удержании ключицы в правильном положении.

Предложенный метод лечения позволяет избежать травматизации суставных поверхностей акромиального отростка лопатки и акромиального конца ключицы, не сопровождается миграцией конструкции, что имеет место при использовании спиц Киршнера и крючка Ли. Немаловажным аспектом является отсутствие потребности в гипсовой иммобилизации.

Полученные в ходе исследования данные свидетельствуют о сопоставимости разработанной конструкции и крючковидной пластины по целому ряду параметров (сроки лечения, частота послеоперационных осложнений, оценка по шкале Constant — Murley), при том, что в первом случае ввиду меньших размеров предложенной конструкции, а также необходимости использования одного винта вместо четырех или пяти (при применении крючковидной пластины) уменьшается травматичность оперативного вмешательства.

Таким образом, фиксация акромиально-ключичного сочленения моделированной спицей и винтом позволяет достичь клинических результатов, сравнимых с таковыми при использовании крючковидной пластиной (эталонной методики), является экономически более доступной, обеспечивает индивидуальный подход к каждому больному и может расширить арсенал средств для лечения пациентов с повреждениями акромиально-ключичного сочленения.

ЛИТЕРАТУРА [REFERENCES]

1. Пономаренко Н.С., Тишков Н.В., Алекперов А.А. Опыт хирургического лечения вывихов акромиального конца ключицы. В кн.: Сборник тезисов IX съезда травматологов-ортопедов. Саратов; 2010: 235–6 [Ponomarenko N.S., Tishkov N.V., Alekperov A.A. Experience in surgical treatment for dislocations of

- clavicular acromial end. In: Proc. XI Cong. Trauma-Orthop. Surg. Saratov; 2010: 235–6 (in Russian)].
2. Абдулла Х.М. Оптимизация хирургического лечения нестабильных повреждений акромиально-ключичного сочленения: Автореф. дис. ... канд. мед. наук. Уфа; 2003 [Abdulla Kh.M. Optimization of surgical treatment of instable acromioclavicular joint injuries. Cand. med. sci. Diss. Ufa; 2003 (in Russian)].
3. Гиршин С.Г., Лазивили Г.Д., Дубров В.Э. Повреждения и заболевания мышц, сухожилий и связок: клинический опыт и обзор литературы. М.: Дом книги; 2013: 7–23 [Girshin S.G., Lazishvili G.D., Dubrov V.E. Injuries and diseases of the muscles, tendons and ligaments: clinical experience and literature review. Moscow: Dom knigi; 2013: 7–23 (in Russian)].
4. Виноградова Т.Д., Кулевич А.Ю. Лечение травматических вывихов акромиального конца ключицы. Военно-медицинский журнал. 1982; 8: 25–8 [Vinogradova T.D., Kulevich A.Yu. Treatment of traumatic dislocations of the clavicular acromial end. Voennno-meditsinskiy zhurnal. 1982; 8: 25–8 (in Russian)].
5. Grutter P.W., Petersen S.A. Anatomical acromioclavicular ligament reconstruction: a biomechanical comparison of reconstructive techniques of the acromioclavicular joint. Am. J. Sports Med. 2005; 11: 92–110.
6. Сорокин А.А. Тактика хирургического лечения вывихов акромиального конца ключицы: Дис. ... канд. мед. наук. М.; 2008: 29–32 [Sorokin A.A. Tactics of surgical treatment for dislocations of clavicular acromial end. Cand. med. sci. Diss. Moscow; 2008: 29–32 (in Russian)].
7. Корнилов Н.В., Грязнухин Э.Г. Травматология и ортопедия: Пособие для врачей. т. 2. СПб: Гиппократ; 2005: 31–7 [Kornilov N.V., Gryaznukhin E.G. Traumatology and orthopaedics: Guidance for physicians. V. 2. St. Petersburg: Gippokrat; 2005: 3–11 (in Russian)].
8. Lin H.Y., Wong P.K., Ho W.P., Chuang T.Y., Liao Y.S., Wong C.C. Clavicular hook plate may induce subacromial shoulder impingement and rotator cuff lesion - dynamic sonographic evaluation. J. Orthop. Surg. Res. 2014; 9: 6.
9. Mazzocca A.D., Sellards R., Carretson R., Remeo A.A. Injuries to the acromioclavicular joint in adults and children. In: De Lee J.C., Drez. D. Jr., Miller M.D. Orthopaedic Sports Medicine. Principles and practice. 2nd ed. vol. 1. Elsevier; 2003: 912–33.
10. Грищук А.А., Столяров А.А. Стабильность двухпучковой фиксации акромиального конца ключицы. В кн.: Сборник тезисов IX съезда травматологов-ортопедов. Саратов; 2010: 117–8 [Gritsyuk A.A., Stolyarov A.A. Stability of double-bundle fixation of the clavicular acromial end. In: Proc. XI Cong. Trauma-Orthop. Surg. Saratov; 2010: 117–8 (in Russian)].
11. Титаренко С.В., Абдрахманов Р.Ф., Потанов А.Н., Фурса Н.А., Грищенко О.Б. Оперативное лечение вывихов акромиального конца ключицы в условиях МУЗ ГВБСМП г. Таганрога. В кн.: Сборник тезисов IX съезда травматологов-ортопедов. Саратов; 2010: 55–6 [Titarenko S.V., Abdrakhmanov R.F., Potapov A.N., Fursa N.A., Grishchenko O.B. Surgical treatment for dislocations of clavicular acromial end at Taganrog Hospital for Emergency Medical Care. In: Proc. XI Cong. Trauma-Orthop. Surg. Saratov; 2010: 55–6 (in Russian)].
12. Соломин Л.Н. Основы чрескостного остеосинтеза аппаратом Г.А. Илизарова. СПб: Морсар АВ; 2005: 374–5. [Solomin L.N. Principles of transosseous osteosynthesis with G.A. Ilizarov apparatus. St. Petersburg: Morsar AV; 374–5 (in Russian)].
13. Ключевский В.В. Хирургия повреждений. Ярославль — Рыбинск: Рыбинский дом печати; 2004 [Klyuchevskiy V.V. Surgery damage. Yaroslavl' – Rybinsk. Rybinskiy dom pechat; 2004 (in Russian)].
14. Буркхард С.С., Ло Ян К.И., Брэйди П.К., Денард П.Д. Артроскопическая хирургия плечевого сустава: Практическое руководство. М.: Издательство Панфилова;

2015: 371–94 [Burkhart S.S. MD, Lo Yan K.I., Brady P.K., Denard P.J. Shoulder arthroscopy. Practical guide. Moscow: Izdatel'stvo Panfilova; 2015:371-94 (in Russian)].

15. Алан Бербер Ф., Фишер С.П. Хирургия плечевого и локтевого суставов. М.: Медицинская литература;

2014: 16–21 [Barber F.A., Fischer S.P. Surgical Techniques for the Shoulder and Elbow. Moscow: Meditsinskaya literatura; 2014: 16-21 (in Russian)].

16. Constant C.R., Murley A.H.G. A clinical method of functional assessment of the shoulder. Clin. Orthop. Relat. Res. 1987; 214: 160–4.

Сведения об авторах: Данилов М.А. — соискатель кафедры травматологии, ортопедии с курсом стоматологии Амурской ГМА, ординатор отделения травматологии Амурской ОКБ; Борозда И.В. — доктор мед. наук, доцент, зав. каф. травматологии, ортопедии с курсом стоматологии Амурской ГМА.

Для контактов: Данилов Михаил Анатольевич. 675000, Благовещенск, ул. Горького, д. 95. Тел.: +7 (914) 615–10–44. E-mail: danilov.mikhail.1979@mail.ru.

© Коллектив авторов, 2015

ИТРОГЕННЫЕ ПОВРЕЖДЕНИЯ НАДКЛЮЧИЧНЫХ НЕРВОВ ПРИ ОПЕРАТИВНОМ ЛЕЧЕНИИ ПЕРЕЛОМОВ КЛЮЧИЦЫ

А.С. Золотов, М.С. Фещенко, О.И. Пак

Школа биомедицины ФГАОУ ВПО «Дальневосточный федеральный университет», ФГАОУ ВПО «Дальневосточный федеральный университет», КГАУЗ ВРБ №2, Владивосток, РФ

Проанализированы частота и характер нарушений чувствительности в зоне операции у 24 пациентов с переломами ключицы. Травматическое повреждение надключичных нервов при переломах ключицы (вне связи с операцией) встретилось только в 1 наблюдении. Нарушение чувствительности в зоне вмешательства выявлено у 21 (87,5%) прооперированного. Площадь участка анестезии составила в среднем $44,5 \pm 29,3$ см² (от 8 до 124,5 см²). Данное осложнение возникло при выполнении как горизонтального, так и вертикального оперативного доступа. У 6 пациентов надключичные нервы были визуализированы и сохранены во время операции, однако в 4 случаях в раннем послеоперационном периоде определялось нарушение чувствительности. Предварительное выделение надключичных нервов не во всех случаях гарантирует сохранение чувствительности в раннем послеоперационном периоде.

Ключевые слова: перелом ключицы, надключичные нервы, зона анестезии, оперативный доступ, предварительная визуализация.

Iatrogenic Supraclavicular Nerve Injuries in Surgical Treatment of Clavicle Fractures

A.S. Zolotov, M.S. Feshchenko, O.I. Pak

Far Eastern Federal University School of Biomedicine; Far Eastern Federal University Medical Centre; Clinical Hospital № 2, Vladivostok, Russia

Incidence and pattern of disturbed sensitivity in the zone of surgical intervention was studied in 24 patients with clavicle fractures. Traumatic damage of supraclavicular nerve (not related to surgery) was observed only in 1 case. Disturbance of sensitivity in the zone of surgical intervention was noted in 21 (87.5%) patients. Mean area of anesthesia made up 44.5 ± 29.3 cm² (from 8.0 to 125.5 cm²). That complication developed at both horizontal and vertical surgical approaches. Intraoperatively supraclavicular nerves were visualized and preserved in 6 patients however disturbed sensitivity in early postoperative period was observed in 4 cases. Preventive isolation of supraclavicular nerves does not always ensure the preservation of sensitivity in early postoperative period.

Key words: clavicle fracture, supraclavicular nerves, zone of anesthesia, surgical approach, preventive visualization.

В течение многих десятилетий консервативный метод лечения переломов ключицы считался основным. Классическими показаниями к операции были и остаются открытые повреждения ключицы, сопутствующее ранение сосудисто-нервного пучка, угроза перфорации кожи костным от-

ломком изнутри [1]. В последние годы ситуация изменилась. При переломах ключицы со смещением хирурги гораздо чаще, чем прежде выполняют операции. Безусловно, пациенты с переломами ключицы, перенесшие оперативное лечение, имеют более высокое качество жизни по сравне-

нию с теми, кого лечили консервативно, что очень важно для современного человека. Кроме того, ряд исследователей при сравнении отдаленных результатов лечения на большом клиническом материале доказали очевидные преимущества оперативного метода над консервативным [2, 3]. При анализе отдаленных результатов хирурги сравнивают сроки лечения, количество несращений, ложных суставов, деформаций и укорочений ключицы, степень нарушения функции, уровень снижения силы руки, частоту инфекционных осложнений [2]. За исключением последнего критерия, оперативное лечение превосходит по эффективности консервативное лечение. Однако в большинстве публикаций игнорируются и не учитываются нарушение чувствительности кожи и болезненные ощущения в области рубца в зоне вмешательства, которые связаны с ятрогенным ранением надключичных нервов во время операции и доставляют некоторым пациентам существенные неудобства и беспокойство. Данное осложнение оперативного лечения переломов ключицы упоминается в единичных работах [4, 5].

Цель исследования: проанализировать частоту и характер нарушений чувствительности в зоне операции при оперативном лечении переломов ключицы.

ПАЦИЕНТЫ И МЕТОДЫ

Проанализированы результаты оперативного лечения 24 пациентов с переломами ключицы в возрасте от 15 до 59 лет. Средний возраст больных составил $33,4 \pm 12,8$ года. Среди пациентов был 21 (87,5%) мужчина и 3 (12,5%) женщины. Левая ключица была травмирована в 13 (54,2%) наблюдениях, правая — в 11 (45,8%). Переломы ключицы в большинстве случаев имели оскольчатый характер — 18 (75%) человек. Косая линия излома была выявлена у 2 (8,3%) пациентов, поперечная — у 4 (16,7%).

У всех пациентов перед операцией предельно осторожно исследовали тактильную и болевую чувствительность в области ключицы на стороне предстоящего вмешательства. Для этого использовали импровизированный инструмент из косметической ватной палочки, которую косо разрезали ножницами на уровне середины. Острым концом в обследуемой области осторожно наносили уколы и определяли болевую чувствительность. Мягким (ватным) концом исследовали тактильную чувствительность. Кожным маркером обозначали зону анестезии. Результаты исследования документировали с помощью цифровой фотокамеры Panasonic Lumix DMC-LF1. Для калибровки изображения использовали линейку или монету с известным диаметром, которые временно укладывали рядом с участком анестезии. Полученные цифровые изображения обрабатывали с помощью компьютерной программы AreaS, позволяющей вычислить площадь фигуры любой формы [6]. Работа программы

основана на сканировании двух фигур (шаблон и участок анестезии), площадь одной из которых известна (шаблон), их сравнением с последующим расчетом площади другой фигуры (участок анестезии).

Все операции проводили в положении пациента на спине с небольшим валиком между лопатками под общей (23 больных) или проводниковой (блокада шейного сплетения; 1 больной) анестезией. У 22 (91,7%) пациентов выполняли горизонтальный доступ длиной 6–10 см, у 2 (8,3%) — вертикальный (по типу «сабельного удара») длиной 6–7 см. Перелом фиксировали реконструктивной или малой прямой пластиной на 7, 8, 9 или 10 отверстий в зависимости от вида повреждения (21 пациент); при дистальных переломах остеосинтез осуществляли крючководной пластиной (2) и методом стягивающей петли (1). В 10 (41,7%) случаях при осуществлении доступа к ключице были визуализированы надключичные нервы. У 3 пациентов идентифицирован латеральный надключичный нерв, у 4 — промежуточный и еще в 3 наблюдениях были визуализированы сразу две кожные ветви: латеральная или медиальная вместе с промежуточной. В ходе остеосинтеза их отодвигали и защищали небольшими крючками и тонкими держалками. Однако в 4 случаях даже после мобилизации нервы значительно затрудняли процесс репозиции и остеосинтеза и в итоге были пересечены без последующего восстановления.

Спустя 3–7 дней после операции в условиях перевязочной у всех пациентов повторно исследовали тактильную и болевую чувствительность в области надплечья. Результаты исследования документировали с помощью цифровой фотокамеры. Двоих пациентов обследовали спустя 2–2,5 мес, и еще двоих — через 1 год после операции.

РЕЗУЛЬТАТЫ

Нарушение чувствительности в надключичной области до операции выявлено только в 1 случае. Это был пациент с оскольчатым переломом ключицы. Площадь участка анестезии в форме неправильного овала составила 32 см^2 . Во время операции был визуализирован промежуточный надключичный нерв без видимых повреждений. К сожалению, сохранить его во время операции не удалось. Участок анестезии после операции составил 80 см^2 .

Нарушение чувствительности в надключичной области после оперативного вмешательства выявлено в подавляющем большинстве случаев — у 21 (87,5%) из 24 больных. Участок анестезии в форме неправильного овала располагался ниже ушитой операционной раны, его площадь составила в среднем $44,5 \pm 29,3 \text{ см}^2$ (от 8 до $124,5 \text{ см}^2$).

В группе из 14 пациентов, у которых при выполнении доступа надключичные нервы не визуализировались, у 13 в послеоперационном периоде выявлено нарушение чувствительности в надключичной области (рис. 1). Площадь участка ане-

стезии составила в среднем $38,3 \pm 20,0 \text{ см}^2$ (от 8 до $61,6 \text{ см}^2$). Чувствительность в зоне операции сохранилась у пациента, которого оперировали по поводу перелома акромиального конца ключицы с фиксацией реконструктивной пластиной. Два пациента с нарушением чувствительности дополнительно осмотрены спустя год после операции. Полная анестезия сменилась на гипестезию, площадь участка кожи с нарушенной чувствительностью не изменилась. Оба жаловались на неприятные ощущения в области послеоперационного рубца.

Вертикальный доступ мы использовали при лечении 2 пациентов (без предварительной визуализации нервов) и в обоих случаях после операции обнаружили значительный участок анестезии кнаружи от ушитой раны ($50,4$ и 57 см^2).

В 4 случаях, когда надключичные нервы были выявлены во время операции, но пересечены, участок анестезии занимал площадь $71,2 \pm 47,3 \text{ см}^2$ (от $9,6$ до $124,5 \text{ см}^2$).

В 6 наблюдениях надключичные нервы были предварительно визуализированы и сохранены во время операции. У 2 больных из этой группы расстройств чувствительности после операции не выявлено (рис. 2), у 4 участок анестезии занимал площадь $38,4 \pm 26,9 \text{ см}^2$ (от 18 до 78 см^2). Один из пациентов осмотрен повторно через 2,5 мес. после операции — чувствительность восстановилась полностью.

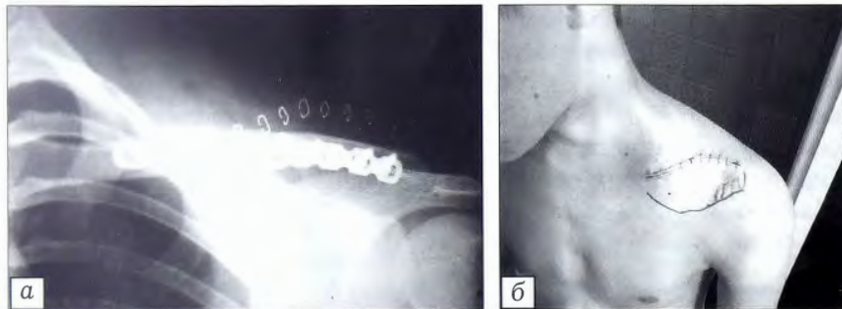


Рис. 1. Больной П. 18 лет с переломом ключицы.

a — рентгенограмма после операции; *б* — вид послеоперационной раны и участка анестезии ($30,6 \text{ см}^2$), очерченного фломастером (во время операции надключичные нервы не визуализировались).

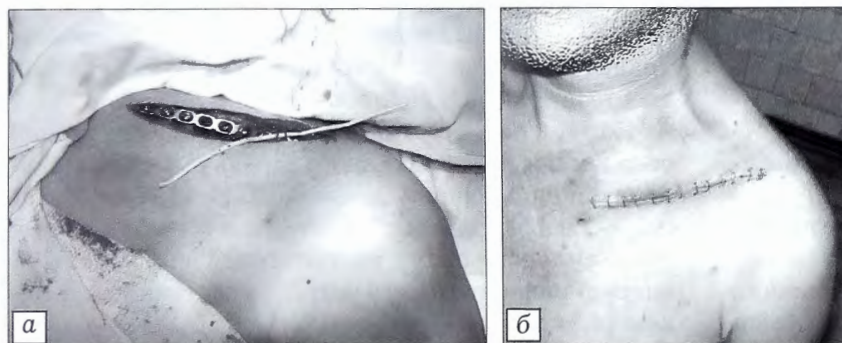


Рис. 2. Больной О. 33 лет с переломом ключицы.

a — интраоперационное фото: визуализирован и сохранен латеральный надключичный нерв, состоящий из двух веточек (взят на резиновую держалку); *б* — вид послеоперационной раны, расстройств чувствительности не выявлено.

ОБСУЖДЕНИЕ

Остеосинтез переломов ключицы в настоящее время является весьма популярной операцией. При выполнении доступа к ключице ряд авторов настоятельно рекомендует визуализировать надключичные нервы, чтобы сберечь их при проведении основного этапа операции [3, 7]. Сохранение кожных нервов предупреждает расстройство чувствительности и образование болезненных невром в области послеоперационного рубца.

Однако визуализировать и идентифицировать надключичные нервы во время операции не так просто. Это связано с небольшими размерами и непостоянством хирургической анатомии надключичных нервов. Nn. supraclaviculares формируются из корешков С3, С4, следуют к заднему краю кивательной мышцы и выходят из-за него, немного ниже поперечного нерва шеи, располагаясь здесь в области надключичного треугольника, под фасцией [8]. Далее, прободая фасцию, они направляются книзу, к ключице и, расходясь, формируют три группы: медиальную, промежуточную и наружную. Топография надключичных нервов довольно вариабельна, и даже их количество непостоянно. Т. Nathe и соавт. [7] при изучении 37 трупов идентифицировали медиальную и латеральную ветви в 97% случаев, а дополнительно промежуточную ветвь — только в 49% случаев. Кроме того, авторы пришли к выводу, что наиболее «безопасными» с точки зрения риска повреждения зонами являются самая медиальная (2,7 см) и самая латеральная (1,9 см) части ключицы. Над этими участками надключичные нервы не обнаружены. Е. Navet и соавт. [4] выявили еще одну особенность: частое деление промежуточной и латеральной ветвей на 2–3 более мелкие.

В нашем исследовании надключичные нервы были идентифицированы у 10 (41,7%) пациентов. Чаще находили промежуточный надключичный (4) и латеральный (3) нервы. Латеральный нерв обнаруживался вместе с промежуточным еще в 2 случаях, медиальный нерв и промежуточный нерв идентифицированы в 1 случае. Интраоперационная визуализация и сохранение надключичных нервов у 6 наших пациентов позволили избежать нарушения чувствительности только у 2 из них. У остальных 4 пациентов сформировалась зона анестезии, причем у одного из них данное осложнение оказалось преходящим — через 2,5 мес чувствительность восстановилась полностью.

Для профилактики обсуждаемого осложнения К. Wang и соавт. [9] ре-

комендуют использовать не горизонтальный доступ к ключице, а вертикальный, который сопряжен с меньшим риском ранения надключичных нервов, так как направлен параллельно их ходу. Вертикальный доступ мы использовали при лечении 2 пациентов и в обоих случаях после операции обнаружили значительный участок анестезии кнаружи от ушитой раны. Данное обстоятельство можно объяснить тем, что ветви всех трех надключичных нервов идут не параллельно друг другу, а, спускаясь книзу, расходятся веером. И если разрез проходит параллельно одному из надключичных нервов, то это не означает, что он параллелен и двум другим. О серьезности рассматриваемой проблемы нас заставило задуматься клиническое наблюдение тяжелой ятрогении — ранение надключичного нерва при остеосинтезе ключицы пластиной (рис. 3). Пациент проходил лечение в другом лечебном учреждении и обратился к нам через 1 год после травмы. В области надплечья и верхней трети плеча был выявлен обширный участок анестезии, а в проксимальной части рубца клинически определялась неврома. Это наблюдение не является типичным по размерам рубца, его форме и направлению. Однако, как показало настоящее исследование, и при использовании традиционных оперативных доступов к ключице возможно повреждение надключичных нервов.

Надключичные нервы могут повреждаться непосредственно во время самой травмы [10, 11]. В редких случаях это может быть связано с анатомическими особенностями, когда ветвь надключичного нерва проходит через костно-фиброзный канал в ключице [12, 13]. У одного из наших пациентов участок «онемения» в надключичной области был выявлен до операции. В ходе оперативного вмешательства и ревизии промежуточного надключичного нерва видимых повреждений нерва не обнаружено. Вероятно, в данном случае имело место травматическое повреждение по типу нейропраксии.

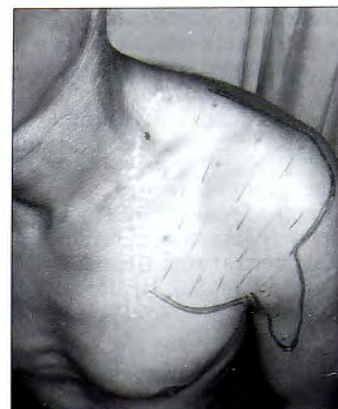Данное исследование, безусловно, является предварительным — и по количеству оперированных пациентов, и по срокам наблюдения. Особенно важным представляется изучение отдаленных результатов лечения, как самих переломов, так и сопутствующих неврологических нарушений со стороны надключичных нервов, которые с течением времени меняются.

ВЫВОДЫ

1. Травматическое повреждение надключичных нервов при переломах ключицы (вне связи с операцией) встречается крайне редко.

2. У большинства пациентов с переломами ключицы в раннем послеоперационном периоде наблюдается нарушение чувствительности в зоне вмешательства, обусловленное ятрогенным повреждением надключичных нервов.

Рис. 3. Больной Б., 28 лет. Определяется обширная зона анестезии кнаружи от рубца (отмечена фломастером). Испытывает постоянные боли и неприятные ощущения в области рубца. Прикосновение к верхней части рубца вызывает резкую боль по типу «удара током».



3. Данное осложнение может возникнуть при выполнении как горизонтального, так и вертикального хирургического доступа.

4. Предварительная визуализация надключичных нервов не гарантирует сохранение чувствительности в раннем послеоперационном периоде.

5. Обсуждая с пациентом оперативное лечение перелома ключицы, целесообразно предупреждать о том, что после операции может возникнуть нарушение чувствительности в области надплечья.

ЛИТЕРАТУРА [REFERENCES]

1. *R. edi Th., Schweiberer L., Bandi W., Holz U.* Лопатка, ключица, плечо. В кн.: М.Е. Мюллер, М. Альговер, Р. Шнайдер, Х. Виллингер: Руководство по внутреннему остеосинтезу. Springer — Verlag: AdMarginem; 1996.
2. *Perez E.A.* Fractures of the shoulder, arm and forearm. In: S.T. Canale, J.H. Beaty. Campbell's Operative Orthopaedics, 12th ed. Philadelphia: PA; 2013.
3. *McKee M.D.* Clavicular fractures. In: R.W Bucholz, J.D. Heckman, C.M. Court-Brown. Rockwood And Green's Fractures In Adults. 7th ed. Lippincott: Williams & Wilkins; 2010.
4. *Havet E., Duparc F., Tobenas-Dujardin A.C., Muller J.M., Fréger P.* Morphometric study of the shoulder and subclavicular innervation by the intermediate and lateral branches of supraclavicular nerves. Surg. Radiol. Anat. 2007; 29 (8): 605–10.
5. *d'Heurle A., Le T., Grawe B., Casstevens E. C., Edgington J., Archdeacon M.T., Wyrick J.* Perioperative risks associated with the operative treatment of clavicle fractures. Injury. 2013; 44 (11): 1579–81.
6. *Пермяков А.Н.* Программа по определению площади сложных фигур «AreaS». <http://ssaa.ru/index.php?id=proekt&sn=05> [Permyakov A.N. «AreaS» program for determination of complex figures area. Available at: <http://ssaa.ru/index.php?id=proekt&sn=05> (in Russian)].
7. *Nathe T., Tseng S., Yoo B.* The anatomy of the supraclavicular nerve during surgical approach to the clavicular shaft. Clin. Orthop. Relat. Res. 2011; 469: 890–4.
8. *Синельников Р.Д.* Атлас анатомии человека. т. 3. М.: Медицина; 1968 [Sinel'nikov R.D. Yuman anatomy atlas. V. 3. Moscow: Meditsina; 1968 (in Russian)].
9. *Wang K., Dowrick A., Choi J., Rahim R., Edwards E.* Postoperative numbness and patient satisfaction following plate fixation of clavicular fractures. Injury. 2010; 41 (10): 1002–5.
10. *Mehta A., Birch R.* Supraclavicular nerve injury: the neglected nerve? Injury. 1997; 28 (7): 491–2.

11. O'Neill K., Stutz C., Duverney M., Schoenecker J. Supraclavicular nerve entrapment and clavicular fracture. *J. Orthop. Trauma.* 2012; 26 (6): 63–5.
12. Natsis K., Didagelos M., Totlis T., Tsikaras P., Koebke J. Intermediate supraclavicular nerve perforating the clavicle: a rare anatomical finding and its clinical significance. *Aristotle University Medical J.* 2007; 34 (1): 61–3.
13. Gelberman R.H., Verdeck W.N., Brodhead W.T. Supraclavicular nerve-entrapment syndrome. *J. Bone Joint Surg.* 1975; 57 (1): 119.

Сведения об авторах: Золотов А.С. — доктор мед. наук, профессор каф. клинической и экспериментальной хирургии Школы биомедицины ДВФУ, рук. центра травматологии и ортопедии Медицинского центра ДВФУ; Фещенко М.С. — врач травматолог-ортопед КГАУЗ ВКБ №2; Пак О.И. — канд. мед. наук, главврач Медицинского центра ДВФУ.
Для контактов: Фещенко Марина Сергеевна. 690069, Владивосток, проспект 100-летия Владивостоку, д. 110, кв. 54. Тел.: +7 (4232) 31-05-38. E-mail: marishka-f@mail.ru.

ПОЗДРАВЛЯЕМ ЮБИЛЕРА!

СВЕТЛАНА СЕМЕНОВНА РОДИОНОВА

В мае 2015 г. отмечала свой юбилей руководитель научно-клинического центра остеопороза ЦИТО им. Н.Н. Приорова профессор, доктор медицинских наук Светлана Семеновна Родионова.

Окончив в 1969 г. 2-й Московский государственный медицинский институт им. Н.И. Пирогова, она поступила в интернатуру по травматологии и ортопедии, после которой работала в отделении детской ортопедии областной больницы города Архангельска. Работая врачом, Светлана Семеновна не переставала интересоваться достижениями отечественной медицины, активно занималась научной работой и в 1982 г. блестяще защитила кандидатскую, а впоследствии и докторскую диссертации. Находясь у истоков исследований проблемы остеопороза в травматологии и ортопедии, в 2006 г. она основала научно-клинический центр остеопороза ЦИТО, находящийся на базе поликлинического отделения института, который возглавляет по сей день.

Основными направлениями работы центра являются: лечение первичного остеопороза, асептического некроза костей; профилактика асептической нестабильности эндопротезов тазобедренных и коленных суставов; консервативное ведение переломов периферических костей с коррекцией нарушений костного метаболизма, лечение несовершенного остеогенеза.

Многолетний опыт ведения пациентов с остеопорозом, в том числе в нескольких поколениях, заставили Светлану Семеновну обратить внимание на концепцию семейной предрасположенности к болезни, что позволило в ряде случаев выявлять и начинать раннее лечение заболевания. Возможно, в будущем проведение генетического анализа позволит в индивидуальном порядке подбирать необходимую терапию.

Одним из учеников С.С. Родионовой развито направление лечения такой тяжелой патологии суставов, как асептический некроз костей. На основе принципов функционирования костной ткани, ими был разработан и внедрен в клиническую практику метод консервативной патогенетической терапии данного заболевания.

Большое внимание в своей работе профессор уделяет изучению замедленной консолидации переломов. В рамках экспериментальной работы под руководством Светланы Семеновны идет поиск новых методов улучшения свойств костных имплантатов с применением антирезорбтивных препаратов и морфогенетических белков. Результаты проведенных исследований уже продемонстрировали возможность более длительного сохранения механических свойств костных имплантатов, что так важно в реконструктивной хирургии, в том числе

при ревизионном эндопротезировании.

Продолжая традиции своего учителя известного ортопеда-травматолога профессора С.Т. Зацепина, Светлана Семеновна активно занимается лечением пациентов с костной патологией — болезнью Педжета, диспластическими поражениями костей, доброкачественными опухолями. Часто на приеме можно встретить пациентов, которых С.С. Родионова оперировала более 20 лет назад.

Принимая со своими сотрудниками участие в международных клинических исследованиях по изучению влияния медикаментозного лечения на метаболизм костной ткани, Светлана Семеновна остается на передовой отечественной и зарубежной медицины, используя в лечении пациентов самые новые разработки.

Сотрудничество с ведущими институтами страны (Курчатовский институт, химико-технологический университет им Д.И. Менделеева и др.) позволяет разрабатывать новые способы исследования костной ткани лабораторных животных и биоптатов человека, проводить работу, направленную на совершенствование методов диагностики костной патологии.

Светлана Семеновна является вдохновителем и бесценным организатором конференций с международным участием «Проблема остеопороза в травматологии и ортопедии», которые проходят в ЦИТО с периодичностью 1 раз в 3 года.

Весь свой опыт и умения профессор С.С. Родионова с большим энтузиазмом передает своим ученикам. Под ее руководством защищены десятки докторских и кандидатских диссертаций. Она является автором более 350 печатных работ.

Светлана Семеновна — человек с прекрасной репутацией. В общении с коллегами она всегда готова открыто обсуждать «неудобные ситуации», приходить к обоюдному согласию, не взирая на статусы и регалии. Несмотря ни на какие жизненные перипетии, Светлана Семеновна остается открытым, искренним, добрым человеком и красивой женщиной. Уважение и следование в своей работе прежде всего интересам пациента снижали ей их заслуженную любовь и признательность.

Сердечно поздравляем Светлану Семеновну с замечательным юбилеем и желаем доброго здоровья, благополучия и многих лет активной творческой жизни.



Коллектив Центрального научно-исследовательского института травматологии и ортопедии им. Н.Н. Приорова, редакция журнала «Вестник травматологии и ортопедии им. Н.Н. Приорова»

© Коллектив авторов, 2015

СРАВНИТЕЛЬНАЯ ОЦЕНКА РЕЗУЛЬТАТОВ КОМПЛЕКСНОГО И КОНСЕРВАТИВНОГО ЛЕЧЕНИЯ ПЛОСКОВАЛЬГУСНОЙ ДЕФОРМАЦИИ СТОП У ДЕТЕЙ

О.В. Кожевников, И.С. Косов, А.В. Иванов, И.В. Грибова, А.В. Болотов

ФГБУ «Центральный научно-исследовательский институт травматологии и ортопедии им. Н.Н. Приорова»
Минздрава России, Москва, РФ

Проведена сравнительная оценка результатов лечения 122 пациентов в возрасте от 1,5 до 18 лет с плосковальгусной деформацией стоп. Консервативное лечение (47 пациентов, 94 стопы) включало традиционные методы ЛФК, физиотерапевтического лечения и ортезирования. Комплексное лечение предусматривало оперативное вмешательство (модификация реконструкции стопы по Куммер — Коуэл — Рамсею, артрозрез подтаранного сустава и двухэтапная комбинированная методика) в сочетании с методом функционального биоуправления. Результаты оценивали в сроки от 6 мес до 4 лет на основании данных объективных инструментальных методов исследования (компьютерная подография, рентгенография, электромиография) и показателей оценки по международной системе AOFAS. Установлено, что консервативное лечение обеспечивает стабилизацию состояния, прирост среднего балла по шкале AOFAS составил 5,82. В то же время комплексное лечение способствовало восстановлению костно-суставных взаимоотношений, обеспечило функциональную состоятельность. Средняя оценка по шкале AOFAS в данной группе пациентов увеличилась на 29,48 балла. Положительные результаты использования комплексного анатомо-функционального подхода в лечении детей с плосковальгусной деформацией позволяет говорить о перспективности предложенной методики.

Ключевые слова: дети, стопа, плосковальгусная деформация, функциональный статус, коэффициент реципрокности.

Comparative Evaluation of the Results of Complex and Conservative Treatment of Planovalgus Foot Deformity in Children

O.V. Kozhevnikov, I.S. Kosov, A.V. Ivanov, I.V. Gribova, A.V. Bolotov

Central Institute of Traumatology and Orthopaedics named after N.N. Priorov,
Moscow, Russia

Comparative evaluation of treatment results was performed for 122 patients, aged 1.5 – 18 years, with planovalgus foot deformity. Complex treatment included surgical intervention (modification of foot reconstruction by Kummer-Kouel-Ramsey, subtalar joint arthroereisis and two step combined technique) in combination with the method of functional biomanagment. Results were assessed at terms from 6 months to 4 years basing on the data of objective instrumental examinations (computed podography, roentgenography, electromyography) and the data on the international AOFAS system. It was stated that conservative treatment ensured stabilization of the condition and increase of mean point by AOFAS scale made up 5.82. In the same time complex treatment contributed to the restoration of osteoarticular interrelation and ensured functional competence. Mean estimate by AOFAS scale increased by 29.48 points in that group of patients. Positive results of complex anatomic-functional approach to the treatment of children with planovalgus deformity enable to consider the proposed technique as a prospective one.

Key words: children, foot, planovalgus deformity, functional status, reciprocity coefficient.

Введение. Плосковальгусная деформация стоп (ПВДС) является широко распространенной и еще не нашедшей решения проблем детской ортопедии в связи, в частности, с неуклонным прогрессированием заболевания и низкой эффективностью консервативного лечения [1]. Основной задачей лечебных мероприятий является восстановление нормального анатомического строения стопы и создание оптимальных условий для правиль-

ной реализации ее функций, а именно опоры, балансирования и движения. Практические ортопеды чаще ориентированы на консервативное лечение ПВДС [2]. Однако оно не всегда позволяет достигать искомого результата даже при легких формах деформации и не обеспечивает его стабильности.

Оперативные методы лечения дают более стойкий эффект. В то же время выбор способа коррек-

ции и сроки ее проведения сильно варьируют [3–8]. Перечень предлагаемых вмешательств довольно широк: от операций на мягких тканях, сопровождающихся сухожильно-мышечными транспозициями, до операций на костных структурах с использованием металлоостеосинтеза [9–12]. Выбор наиболее рациональной тактики лечения ПВДС остается предметом споров [13]. Однако данных сравнительной оценки результатов лечения с использованием различных способов коррекции в доступной нам литературе мы не встретили, что и определило цель настоящего исследования.

ПАЦИЕНТЫ И МЕТОДЫ

За период с 2007 по 2013 г. в отделении детской ортопедии ЦИТО им. Н.Н. Приорова наблюдали 122 пациентов с ПВДС в возрасте от 1,5 до 18 лет. Консервативное лечение (ЛФК, физиотерапевтическое лечение и ортезирование) выполнено 47 пациентам (94 стопы; контрольная группа), комплексное — 75 пациентам (150 стоп; основная группа). Комплексное лечение предусматривало выполнение оперативного вмешательства (модификация реконструкции стопы по Куммер — Коул — Рамсею, артролиз подтаранного сустава и двухэтапная комбинированная методика, сочетающая первые операции) и применение технологии функционального биоуправления в до- и послеоперационном периоде.

Все пациенты обследованы согласно алгоритму, включающему компьютерную подографию, рентгенографию, электромиографию.

Компьютерная подография проведена 72 пациентам (144 стопы), из них 27 (54 стопы) из контрольной группы. Оценивали следующие показатели: подометрический индекс, высоту костного свода, угол вальгусного отклонения оси пяточной кости и индекс высоты костного свода. Всего выполнено 215 исследований в период наблюдения за ребенком до 12 мес включительно.

Рентгенографию стоп выполняли в положении опоры в двух проекциях до и после лечения через 6 мес, 1 и 3 года. Оценивали угол и высоту продольного свода, наклон пяточной кости, наклон таранной кости, отклонение I пальца стопы. Высоту свода стопы считали основным показателем и определяли как перпендикуляр, проведенный от бугристости ладьевидной кости к линии, соединяющей головку I плюсневой кости и бугор пяточной кости. В ряде случаев определяли таранно-берцовый, пяточно-берцовый, таранно-пяточный, таранно-ладьевидный углы.

Функциональная электромиография позволила оценить функциональное состояние передней большеберцовой мышцы (основной мышцы, поддерживающей продольный свод и выполняющей супинационные движения стопы): исследовали статическое напряжение (в мкВ) потенциалов передней большеберцовой мышцы во время ее первого и второго максимумов сокращения в периоде шага, био-

электрический профиль передней большеберцовой мышцы (графический анализ).

Эффективность процесса обучения избирательному напряжению мышц пораженных конечностей оценивали на аппаратно-программных комплексах ConAn и Biofeedback Myomed 932 («Enraf Nonius») у 28 больных основной группы и 11 — контрольной группы. Оценивали мышечную биоэлектрическую активность до начала курса, после 3, 8 и 15 сеансов тренировок по ее интегральному показателю — средней амплитуде ЭМГ за 1 с.

Для качественной и количественной оценки эффективности лечения при анализе ЭМГ использовали коэффициент реципрокности. Значения коэффициента реципрокности отражали координаторные отношения мышц-антагонистов и позволяли судить об адекватности выполнения мышцами голени стабилизирующей функции.

Статистическая обработка проведена с использованием алгоритмов программ Microsoft Excel, Statistica 6.0 и SPSS 17.0 и включала составление и анализ вариационных рядов с вычислением относительных и средних величин, корреляционных зависимостей, построение графических изображений. Средние показатели количественных величин представлены в виде $M \pm m$. Для сравнения средних значений двух количественных выборок с нормальным распределением использовали *t*-критерий Стьюдента, трех и более — однофакторный дисперсионный анализ. Для выборок с распределением, не отвечающим условиям нормальности, использовали критерии Манна — Уитни и Вилкоксона. В случае с номинальными и порядковыми данными использовали критерий χ^2 .

РЕЗУЛЬТАТЫ

Результаты проведенного комплексного лечения оценивали в сроки от 6 месяцев до 3 лет, консервативного — от 1 года до 4 лет.

Из данных, представленных в табл. 1, видно, что после консервативного лечения выраженного прироста показателей подометрического индекса, высоты костного свода, угла вальгусного отклонения оси пяточной кости и индекса высоты костного свода не было. В то же время, несмотря на продолжающийся рост ребенка, отрицательной динамики выявлено не было.

Как видно из табл. 2, у пациентов получивших комплексное лечение, имела место выраженная положительная динамика ряда подометрических показателей: угол Шопарова сустава, угол отклонения I пальца, подометрический индекс, угол вальгусного отклонения пяточного отдела стопы и другие улучшились на 5–35%. Заметим, что за небольшим исключением, все полученные нами данные были статистически значимы ($p < 0,005$).

В контрольной группе средние значения рентгенологических показателей (высоты свода и угла свода стопы) соответствовали более легкой степени деформации (табл. 3). Несмотря на это прове-

Табл. 1. Показатели компьютерной подографии в контрольной группе (n=54) до и после лечения (M±m)

Показатель	До лечения	После лечения	p
Угол Шопарова сустава, град.	159,6±1,90	162,6±1,60	0,002
Угол отклонения I пальца, град.	15,80±1,83	13,70±1,07	0,002
Линейный показатель высоты свода	0,77±0,04	0,71±0,05	0,035
Подометрический индекс, %	10,0±0,92	13,4±0,67	0,001
Угол вальгусного отклонения оси пяточного отдела стопы относительно вертикали, град.	9,8±1,16	7,71±0,98	0,004
Наибольшая высота супинатора пяточного отдела стопы, мм	3,6±0,39	2,86±0,37	0,014
Показатель дуги свода, мм	4,45±0,56	7,64±0,55	0,001
Индекс высоты внутреннего продольного свода, %	2,14±0,27	3,26±0,30	0,001
Высота костного свода, мм	5,91±2,39	13,39±1,57	0,001

Табл. 2. Показатели компьютерной подографии в основной группе (n=90) до и после лечения (M±m)

Показатель	До лечения	После лечения	p
Угол Шопарова сустава, град.	158,6±1,90	167,6±1,60	0,001
Угол отклонения I пальца, град.	16,80±1,83	10,70±1,07	0,001
Линейный показатель высоты свода	0,79±0,04	0,65±0,05	0,025
Подометрический индекс, %	9,13±0,92	14,4±0,67	0,002
Угол вальгусного отклонения оси пяточного отдела стопы относительно вертикали, град.	10,40±1,16	10,40±1,16	0,003
Наибольшая высота супинатора пяточного отдела стопы, мм	3,76±0,39	2,36±0,37	0,014
Показатель дуги свода, мм	3,45±0,56	8,64±0,55	0,001
Индекс высоты внутреннего продольного свода, %	1,74±0,27	4,26±0,30	0,001
Высота костного свода, мм	3,91±2,30	17,39±1,00	0,001

денное комплексное лечение позволило добиться более выраженной коррекции деформации, нежели консервативное лечение, показав спустя 6 мес прирост высоты свода стопы в 126% от исходной величины против 7,5% в контрольной группе. Угол свода стопы в основной группе в большей степени приблизился к нормативным значениям (125–130°). Через 3 года ситуация продолжала оставаться стабильной, потеря коррекции в обеих группах не превысила 5%.

Значения интегрального показателя биоэлектрической активности пораженных мышц (табл. 4) свидетельствовали о выраженной инверсии амплитудных показателей произвольной биоэлектрической активности исследованных мышц в обеих группах в начале лечения. В процессе лечения в основной группе отмечено снижение интегрального показателя ЭМГ передних большеберцовых мышц в 1,2 раза, в контрольной — повышение в 1,1 раза ($p < 0,05$), для икроножных мышц отмечен прирост интегрального показателя в 4,6 раза в основной группе и в 2,4 раза — в контрольной ($p < 0,05$), что указывает на улучшение функции уровня биоуправления «А» [14].

При оценке динамики восстановления адекватных реципрокных отношений мышц голени пока-

ливаются

Табл. 3. Показатели рентгенографии в основной и контрольной группах в динамике наблюдения

Группа	Показатель	Исходно	Через 6 мес	Через 3 года
Основная (n=75)	Высота свода стопы, мм	11,3±1,3	25,6±1,7	24,2±1,7
	Угол свода стопы, град.	156,8±2,5	136,5±2,0	140,1±2,0
Контрольная (n=47)	Высота свода стопы, мм	17,3±2,1	18,6±2,1	17,8±2,1
	Угол свода стопы, град.	145,7±1,8	143,0±2,1	144,1±2,1

Табл. 4. Динамика интегрального показателя биоэлектрической активности (в мкВ·с⁻¹) мышц голени

Группа	Отведение	Исходно	3-й сеанс	8-й сеанс	15-й сеанс
Основная (n=28)	Передняя большеберцовая мышца	287±36	271±30	255±33	231±31*
	Икроножная мышца	94±21	146±37	296±41*	433±37*
Контрольная (n=11)	Передняя большеберцовая мышца	291±34	287±40	306±54	327±29*
	Икроножная мышца	92±24	130±29	176±35*	221±26*

Примечание. Здесь и в табл. 5: * — достоверность различий по сравнению с исходным значением при $p < 0,05$.

Табл. 5. Изменение коэффициента реципрокности при тренировке с БОС по ЭМГ

Группа	Исходно	3-й сеанс	8-й сеанс	15-й сеанс
Основная (n=28)	305±33	186±42	86±26*	53±14*
Контрольная (n=11)	316±38	221±48	174±29*	148±25*

зано, что в основной группе выборке коэффициент реципрокности снизился с 305±33 до 53±14, а в контрольной — с 316±38 до 148±25 ($p < 0,05$; табл. 5) при показателе «нормы» 27±6, т. е. в основной группе имело место отчетливое улучшение адекватного стереотипа активности мышц.

Полученные результаты свидетельствуют о возможности восстановления деятельности сегментарного аппарата нейромышечной системы, связанной с функционированием уровня биоуправления «В». Эффект применения средств функционального биоуправления демонстрирует высокую подверженность двигательной сферы детей с ПВДС стоп моторному обучению и возможность формирования адекватных двигательных навыков при повышении уровня мотивации во время тренировок.

Оценку анатомо-функциональных результатов лечения проводили по шкале AOFAS в сроки от 1 до 3 лет после начатого лечения. Подобный анализ отдаленных результатов проведен у 104 больных, из них у 69 основной группы и 35 — контрольной.

Как видно из табл. 6, исходно функциональное состояние стоп пациентов основной группы по сравнению с контрольной было значительно хуже. Декомпенсация отмечалась более чем у трети больных. В результате проведенного лечения характер их функционального статуса сильно изменился. Данные таблицы свидетельствуют о большей степени восстановления формы и функции пораженной конечности у больных основной группы: 39,2% из них удалось

Табл. 6. Распределение больных в зависимости от оценки функции стопы по шкале AOFAS

Функция стопы	До лечения		Через 1–3 года	
	группа			
	конт- рольная	основ- ная	конт- рольная	основ- ная
Норма	0	0	0	27 (39,2%)
Компенсация	0	0	6 (17,1%)	34 (49,2%)
Субкомпенсация	29 (85,7%)	44 (63,8%)	26 (74,3%)	6 (8,7%)
Декомпенсация	5 (14,3%)	25 (36,2%)	3 (8,6%)	2 (2,9%)
Всего...	35 (100%)	69 (100%)	35 (100%)	69 (100%)

довести до нормы, а 49,2% — до компенсации функции, что в целом составило 88,4% пациентов. Заболевание осталось на стадии декомпенсации у 2 детей с тяжелыми стопами-качалками, коррекции которых в полной мере достичь не удалось. В итоге средний балл по шкале AOFAS в основной группе вырос на 29,48 единиц — с 64,15 до 93,63. В то же время в контрольной группе состояние улучшилось только у 8 (22,86%) пациентов. На одну ступень выше с уровня субкомпенсации и декомпенсации функции «поднялись» 6 и 2 больных соответственно. Нормы не достиг ни один ребенок. Средний показатель AOFAS в группе контроля прибавил 5,82 балла — с 71,43 до 77,25.

ОБСУЖДЕНИЕ

Подографическая картина и данные рентгенометрического исследования свидетельствуют о том, что эффективность предложенного комплексного лечения ПВДС гораздо выше традиционных методов лечения, а полученный результат является стабильным.

Используемые нами методики оперативных вмешательств позволяют восстановить костно-суставные взаимоотношения в стопе и обеспечить ее функциональную состоятельность. Использование в послеоперационном периоде методики функционального биоуправления позволило закрепить полученные результаты и улучшить анатомо-функциональное состояние стопы.


Результат консервативной терапии проявился не столько в достижении коррекции, сколько в стабилизации состояния на достаточно продолжительный промежуток времени. Однако это не является дискредитацией консервативных способов лечения ПВДС. Полученные данные лишней раз подтверждают целесообразность рационального комплексного использования современных, патогенетически обоснованных хирургических вмешательств и консервативной восстановительной терапии с целью более эффективной коррекции деформации. Выявленные патологические изменения диктуют необходимость формирования адекватного двигательного навыка у пациентов после коррекции деформации на уровне пассивных стабилизаторов стопы.

Учитывая вышесказанное, в настоящее время мы отдаем предпочтение комплексному подходу к лечению. Оперативную коррекцию мы сочетаем с восстановлением мышечного баланса и выработкой адекватного двигательного навыка путем тренировки мышц методом функционального биоуправления. Положительные результаты использования предложенного комплексного анатомо-функционального подхода к лечению пациентов с ПВДС свидетельствуют о перспективности разработанной технологии и позволяют рекомендовать ее к более широкому применению в клинической практике.

ЛИТЕРАТУРА REFERENCES]

1. *Walczak M., Napiontek M.* Flexible flatfoot in children – a controversial subject. *Chir. Narzadow. Ruchu. Ortop. Pol.* 2003; 68 (4): 261–7.
2. *Бублик В.Г., Овсепян В.А.* К вопросу о выборе метода лечения статического плоскостопия у детей. В кн.: Материалы Всероссийской научно-практической конференции детских ортопедов-травматологов «Хирургическая коррекция и восстановительное лечение повреждений и заболевания опорно-двигательного аппарата у детей. ч. 1. Казань, 1996: 64–5 [*Bublik V.G., Ovsepyan V.A.* Choice of technique for the treatment of static platypodia in children. In: *Surgical correction and rehabilitation in loco-motor system injuries and pathology. Proc. All-Rus. Scient.-Pract. Conf. of Pediatric Trauma- Orthop. Surg. P. 1. Kazan', 1996: 64-5 (in Russian)*]
3. *Волков С.Е.* Дифференциальная диагностика и раннее комплексное лечение врожденных деформаций стоп у детей: Автореф. дис. ...д-ра мед. наук. М.; 1999 [*Volkov S.E.* Differential diagnosis and early complex treatment of congenital foot deformities in children. *Dr. med. sci. Diss. Moscow; 2010 (in Russian)*].
4. *Конюхов М.П., Лапкин Ю.А., Клычкова И.Ю., Дрозжина Л.А.* Врожденные и приобретенные деформации у детей и подростков: Пособие для врачей. СПб: НИИДОИ им. Г.И. Турнера; 2000 [*Konyukhov M.P., Lapkin Yu.A., Klychkova I.Yu., Drozhzhina L.A.* Congenital and acquired deformities in children and adolescents. *Manual for physicians. St. Petersburg: NIIDOI im. G.I. Turnera; 2000 (in Russian)*].
5. *Косов И.С., Геллер И.И., Михайлова С.А., Кхир Бек М.* Механомиография — новый метод клинического исследования сократимости мышц. *Вестник травматологии и ортопедии им. Н.Н. Приорова.* 2006; 3: 76–9 [*Kosov I.S., Geller I.I., Mikhailova S.A., Kkhir Bek. M.* *Mechanomyography – a new method for clinical testing of muscle contractility. Vestnik travmatologii i ortopedii im. N.N. Priorova.* 2006; 3: 76-9 (in Russian)].
6. *Кузнецихин Е.П., Трубин И.В., Кузин А.С., Козлов А.С., Махров Л.А., Моисеев С.Н.* Врожденная плосковальгусная деформация стоп с вертикальным положением таранной кости и методы ее коррекции у детей. *Вестник травматологии и ортопедии им. Н.Н. Приорова.* 2005; 1: 65–9 [*Kuznecikhin E.P., Trubin I.V., Kuzin A.S., Kozlov A.S., Makhrov L.A., Moiseev S.N.* Congenital flat-valgus foot with vertical position of talus in children and its correction. *Vestnik travmatologii i ortopedii im. N.N. Priorova.* 2005; 1: 65-9 (in Russian)].
7. *Кузнецихин Е.П., Ульрих Э.В.* Хирургическое лечение детей с заболеваниями и деформациями опорно-двигательной системы. М.: Медицина; 2004 [*Kuznecikhin E.P., Ul'rikh E.V.* *Surgical treatment of children with loco-motor system diseases and deformities. Moscow: Meditsina; 2004 (in Russian)*].
8. *Soomekh D.J., Baravarian B.* Pediatric and adult flatfoot reconstruction: subtalar arthroereisis versus realignment osteotomy surgical options. *Clin. Podiatr. Med. Surg.* 2006; 23 (4): 695–708.
9. *Scialpi L., Mori C., Mori F., Solarino G.* Arthroereisis with Giannini's endoarthrotic implant and Pisani's talocalcaneal arthroereisis. A comparison of surgical methods. *Chir. Organi Mov.* 2008; 92 (1): 61–5.
10. *Smith R.D., Rappaport M.J.* Subtalar arthroereisis. A four-year follow-up study. *J. Am. Podiatry Association.* 1983; 73: 356–61.
11. *Needleman R.L.* A surgical approach for flexible flatfeet in adults including a subtalar arthroereisis with the MBA sinus tarsi implant. *Foot Ankle Int.* 2006; 27 (1): 9–18.
12. *Scher D.M., Bansal M., Handler-Matasar S., Bohne W.H., Green D.W.* Extensive implant reaction in failed subtalar joint arthroereisis: report of two cases. *Hss J.* 2007; 3: 177–81.
13. *Bosker B.H., Goosen J.H., Castelein R.M., Mostert A.K.* Congenital convex pes valgus (congenital vertical talus). The condition and its treatment: a review of the literature. *Acta Orthop Belg.* 2007; 73 (3): 366–72.
14. *Миронов С.П., Цыкунов М.Б., Косов И.С.* Биологическая обратная связь как перспективное направление реабилитации в травматологии и ортопедии при нарушениях двигательной функции. *Вестник травматологии и ортопедии им. Н.Н. Приорова.* 1999; 4: 3–8 [*Mironov S.P., Tsykunov M.B., Kosov I.S.* Biological feedback as prospective direction in traumatology and orthopaedics for rehabilitation in motor function disturbance. *Vestnik travmatologii i ortopedii im. N.N. Priorova.* 1999; 4: 3-8 (in Russian)].

Сведения об авторах: *Кожевников О.В.* — доктор мед. наук, зав. 10-м травматолого-ортопедическим детским отделением; *Косов И.С.* — доктор мед. наук, зав. лабораторией клинической физиологии и биомеханики; *Иванов А.В.* — канд. мед. наук, вед. науч. сотр. 10-го травматолого-ортопедического детского отделения; *Грибова И.В.* — канд. мед. наук, старший науч. сотр. того же отделения; *Болотов А.В.* — аспирант ЦИТО.
Для контактов: Грибова Инна Владимировна. 127299, Москва, ул. Приорова, д. 10. Тел.: (499) 154-82-42. (8) 916-621-82-44. E-mail: 10otdcito@mail.ru.



Если Вы хотите разместить Вашу рекламу
 в «Вестнике травматологии и ортопедии им. Н.Н. Приорова»,
 обращайтесь в редакцию журнала

127299, Москва, ул. Приорова, 10, ЦИТО.
 Тел.: 8(495)450-24-24, 8(968)897-37-91

© Коллектив авторов, 2015

ОСНОВНЫЕ ПРОБЛЕМЫ В ОРГАНИЗАЦИИ ОКАЗАНИЯ СПЕЦИАЛИЗИРОВАННОЙ, В ТОМ ЧИСЛЕ ВЫСОКОТЕХНОЛОГИЧНОЙ, ТРАВМАТОЛОГО-ОРТОПЕДИЧЕСКОЙ ПОМОЩИ ДЕТЯМ В НОВОСИБИРСКОЙ ОБЛАСТИ

Л.С. Шалыгина, Т.А. Мылникова, Е.А. Финченко

ФГБУ «Новосибирский научно-исследовательский институт травматологии и ортопедии им. Я.Л. Цивьяна»
Минздрава России, ГБОУ ВПО «Новосибирский государственный медицинский университет»
Минздрава России, Новосибирск, РФ

Дана комплексная оценка состояния и организации оказания специализированной, в том числе высокотехнологичной, медицинской помощи травматолого-ортопедического профиля детям в Новосибирской области. Используются официальные статистические данные ЦИТО им. Н.Н. Приорова, Минздрава Новосибирской области, основные показатели здравоохранения Новосибирской области за 2005–2012 гг. Определены основные проблемы в организации специализированной травматолого-ортопедической помощи детям в Новосибирской области: низкая выявляемость болезней костно-мышечной системы, связанная, в том числе, с недостаточным уровнем подготовки травматологов-ортопедов, хирургов и детских хирургов; неравномерное распределение ресурсов по территории, что обуславливает низкую доступность специализированной, в том числе высокотехнологичной, медицинской помощи детям из сельских районов; несбалансированность объемов медицинской помощи; несоответствие структуры коечного фонда рекомендуемым нормативам (дефицит коек ортопедического профиля); низкий уровень развития медицинской реабилитации; недостаточные объемы оказания высокотехнологичной медицинской помощи. Выявленные недостатки должны быть учтены при разработке мероприятий по совершенствованию оказания специализированной травматолого-ортопедической помощи детям в Новосибирской области.

Ключевые слова: травматизм, болезни костно-мышечной системы, травматолого-ортопедическая помощь, детское население, Новосибирская область.

Main Problems in Organization of Specialized Medical Care, Including High-Tech Traumatologic and Orthopaedic Care, to Children in Novosibirsk Region

L.S. Shalygina, T.A. Myl'nikova, E.A. Finchenko

Novosibirsk Institute of Traumatology and Orthopaedics named after Ya. L. Tziv'yan,
Novosibirsk State Medical University, Novosibirsk, Russia

Complex evaluation of the state and organization of specialized medical care, including high-tech traumatologic and orthopaedic care, to children in Novosibirsk region is presented. Official statistic data from CITO named after N.N. Priorov, Health Ministry of Novosibirsk region and basic indices of the Health Ministry of Novosibirsk region for 2005-2012 have been used. The main problems in organization of expert traumatologic and orthopaedic care to children in Novosibirsk region were identified: poor diagnosis of osteomuscular system diseases resulting from insufficient training of trauma and orthopaedic surgeons, general and pediatric surgeons; imbalance in territorial distribution of the staff. All that condition low availability of expert medical care for rural population, including the high-tech one; imbalance in the volume of medical care; non-compliance of bedspace structure with the recommended standards (deficit of orthopaedic beds); low level of medical rehabilitation; insufficient volumes of high-tech medical care. The revealed shortcomings should be taken in consideration at elaboration of measures directed to the perfection of specialized traumatologic and orthopaedic care to children in Novosibirsk region.

Key words: traumatism, osteomuscular system diseases, traumatologic and orthopaedic care, child population, Novosibirsk region.

Введение. Частота травм опорно-двигательного аппарата (ОДА) и показатели заболеваемости болезнями костно-мышечной системы (БКМС) у детей имеют устойчивую тенденцию к росту. В связи с этим потребность в травматолого-ортопеди-

ческой помощи детям остается высокой [1, 2]. Однако в организации этого вида медицинской помощи имеют место определенные проблемы. В связи с недостаточной укомплектованностью амбулаторной службы травматологами-ортопедами

большинство детей с травмами и БКМС получают лечение у специалистов общей лечебной сети [3, 4]. Только четвертая часть от всех госпитализированных детей получает лечение на специализированных травматолого-ортопедических койках для детей, более половины — в хирургических отделениях для взрослых и детей, более трети — в стационарах хирургического профиля для взрослых [5]. Высокотехнологичная медицинская помощь (ВМП) недостаточно доступна для детского населения, особенно сельского, хотя ежегодно в ней нуждаются 25–30% детей, при этом в федеральных центрах ВМП оказывают не более 16–18% детей [6, 7]. Сеть учреждений восстановительного лечения и реабилитации в большинстве регионов России развита недостаточно, большинство поликлиник не имеют условий для полноценной реабилитации детей с патологией ОДА [3, 8]. Таким образом, совершенствование организации специализированной, в том числе высокотехнологичной, травматолого-ортопедической помощи детям является одной из приоритетных задач здравоохранения.

Цель исследования: дать комплексную оценку состояния и организации оказания специализированной, в том числе высокотехнологичной, травматолого-ортопедической помощи детям в Новосибирской области.

МАТЕРИАЛЫ И МЕТОДЫ

Использованы официальные данные: 16 годовых статистических отчетов ЦИТО им. Н.Н. Приорова (сборники научных трудов ЦИТО «Травматизм, ортопедическая заболеваемость, состояние травматолого-ортопедической помощи населению России») и основных показателей здравоохранения Новосибирской области, 96 годовых статистических отчетов Минздрава Новосибирской области и медицинских организаций Новосибирской области по формам №№ 12, 14, 17, 30, 47, 57 за 2005–

2012 гг.; собственные первичные документы: 760 карт социологического опроса населения, 182 экспертные карты [9].

РЕЗУЛЬТАТЫ

Рост показателя распространенности травм и отравлений у детей до 17 лет в Новосибирской области составил 30% (табл. 1), в России — 8,2% (со 108,6 в 2005 г. до 117,5 в 2012 г. (на 1000 детского населения до 17 лет)). Показатель по Новосибирску в 2012 г. был в 2 раза выше, чем в сельских районах Новосибирской области. Данная тенденция прослеживается на протяжении всего исследуемого периода.

У детей до 14 лет в Новосибирской области рост числа травм и отравлений составил 26,7%, в России — 6,1% (со 104,1 до 110,4). Показатель по Новосибирской области в 2012 г. превышал таковой по России на 5,2%, а темпы его роста превосходили среднероссийские в 4,4 раза. Распространенность травм и отравлений у детей до 14 лет в Новосибирске в 2012 г. оказалась в 2 раза выше, чем в сельских районах Новосибирской области.

Темпы роста числа травм и отравлений у подростков Новосибирской области были сопоставимы со среднероссийскими: на 61%, или в 1,6 раза, в России — на 66,3%, или в 1,7 раза (с 97,3 до 161,8 на 1000 подросткового населения). Данный показатель применительно к подросткам Новосибирской области в 2012 г. превысил таковой по России на 10%, в Новосибирске был в 2 раза выше, чем в сельских районах Новосибирской области.

Рост травматизма у детей до 17 лет в Новосибирской области за исследуемый период составил 31,1% (табл. 2), в Российской Федерации — 8,8%.

В динамике с 2005 г. рост показателя бытового травматизма варьировал от 27,2 до 39% (см. табл. 2). В структуре детского травматизма в Новосибирской области в 2012 г. наибольшую долю составили бытовой травматизм — 41,3% (в Российской Феде-

Табл. 1. Показатели распространенности травм, отравлений и некоторых других последствий воздействия внешних причин среди детского населения Новосибирской области за 2005–2012 гг.

Территории	Годы							
	2005	2006	2007	2008	2009	2010	2011	2012
На 1000 детского населения до 17 лет								
Сельские районы и города Новосибирской области	63,1	62,2	71,1	79,9	73,1	68,6	82,7	79,8
Новосибирск	130,9	131,9	127,8	124,6	141,9	132,2	147,4	166,1
Новосибирская область	97,4	97,4	100,7	103,8	105,8	102,2	118,8	126,6
На 1000 детского населения до 14 лет								
Сельские районы и города Новосибирской области	59,5	56,6	64,2	69,9	66,2	61,4	72,0	71,4
Новосибирск	124,2	123,9	120,2	115,7	129,9	123,2	136,0	154,5
Новосибирская область	91,9	88,0	92,5	93,5	96,7	95,1	106,3	116,4
На 1000 подросткового населения								
Сельские районы и города Новосибирской области	69,9	76,0	90,5	113,1	99,5	100,5	135,5	120,1
Новосибирск	150,5	156,8	153,2	158,1	194,3	177,5	199,8	230,4
Новосибирская область	111,7	118,7	127,1	141,5	144,5	136,5	175,9	179,8

Табл. 2. Показатели травматизма по месту получения травмы у детей в Новосибирской области (на 1000 детского населения до 17 лет)

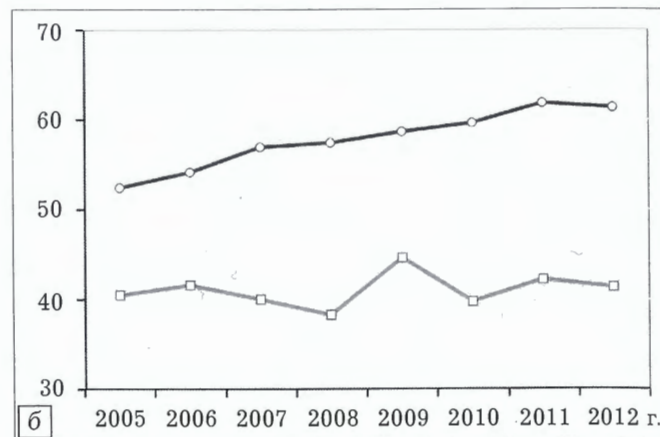
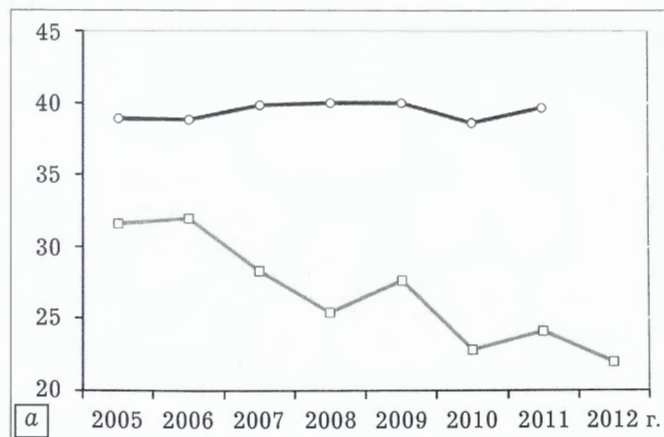
Вид травматизма	2005 г.		2012 г.		Рост, %
	на 1000	доля, %	на 1000	доля, %	
Бытовой	36,9	40,2	49,7	41,3	34,7
Уличный	42,7	46,5	54,3	45,2	27,2
Транспортный	0,7	0,8	0,5	0,5	—
Школьный	5,9	6,4	8,2	6,8	39,0
Спортивный	5,0	5,4	6,9	5,7	38,0
Прочий	0,6	0,7	0,7	0,5	16,6
Всего...	91,8	100,0	120,3	100,0	31,1

рации 49,7%) и уличный — 45,2% (в Российской Федерации 32,8%) [10].

Показатели первичной заболеваемости БКМС у детей до 17 лет в Новосибирской области за исследуемый период снизились на 26% (табл. 3), по России отмечались стабильные показатели (41,842,1 на 1000 детского населения до 17 лет). Показатели в Новосибирске и в сельских районах Новосибирской области находились практически на одном уровне.

Табл. 3. Показатели первичной заболеваемости болезнями костно-мышечной системы и соединительной ткани у детского населения Новосибирской области за 2005–2012 гг.

Территории	Годы							
	2005	2006	2007	2008	2009	2010	2011	2012
На 1000 детского населения до 17 лет								
Сельские районы и города Новосибирской области	30,4	27,2	31,0	26,3	34,3	27,4	30,9	26,3
Новосибирск	36,6	41,1	30,3	29,1	26,8	23,8	23,2	23,7
Новосибирская область	33,8	34,3	30,9	28,1	30,8	25,7	27,1	25,0
На 1000 детского населения до 14 лет								
Сельские районы и города Новосибирской области	26,5	21,6	25,6	21,0	28,5	22,3	25,3	21,2
Новосибирск	36,4	43,1	30,9	29,4	26,6	23,4	22,7	22,9
Новосибирская область	31,6	32,0	28,3	25,4	27,6	22,8	24,1	22,0
На 1000 подросткового населения								
Сельские районы и города Новосибирской области	42,6	45,0	49,5	46,3	59,4	51,9	60,1	54,6
Новосибирск	37,0	36,2	28,5	28,0	27,9	25,7	25,7	27,6
Новосибирская область	40,5	41,6	40,0	38,3	44,6	39,7	42,2	41,4



Динамика первичной заболеваемости болезнями костно-мышечной системы и соединительной ткани (на 1000) у детей до 14 лет (а) и подростков (б) в Новосибирской области (—□—) и Российской Федерации (—○—).

Первичная заболеваемость БКМС у детей до 14 лет в Новосибирской области снизилась на 30,4%, и оказалась в 1,8 раза ниже показателей по России (см. рисунок, а).

Показатели первичной заболеваемости БКМС у детей до 14 лет в Новосибирске в 2012 г. на 8% выше, чем в сельских районах и городских округах Новосибирской области, причем темпы снижения уровня первичной заболеваемости в Новосибирске (37,1%) также превышали таковые по сельским районам (20%).

У подростков в Новосибирской области за исследуемый период зарегистрирован незначительный рост первичной заболеваемости БКМС — на 2,2%, в Российской Федерации — на 17% (см. рисунок, б).

Показатели у подростков в Новосибирской области ниже показателей по России в 1,5 раза; в сельских районах и городских округах НСО в два раза выше, чем в Новосибирске; темпы роста первичной заболеваемости по сельским районам составляют 28,2%, по Новосибирску — снижение на 25,4%.

Амбулаторная травматолого-ортопедическая помощь детям в Новосибирской области оказыва-

ется в 46 травматолого-ортопедических отделениях (кабинетах).

В соответствии с приказом Минздрава Новосибирской области от 13.06.2013 № 1908 «Об организации работы кабинетов неотложной травматологии и ортопедии (травматологических пунктов)» [11] в Новосибирске функционируют 6 травматологических пунктов для детей, из них 4 круглосуточных.

В районах Новосибирской области неотложная помощь детям при травмах оказывается детскими хирургами и хирургами в хирургических кабинетах поликлиник, приемных отделениях больниц. Прием детей травматологами-ортопедами организован в 4 крупных центральных районных (городских) больницах (ЦРБ, ЦГБ): Куйбышевской ЦРБ, Бердской ЦГБ, Искитимской ЦГБ, Карасукской ЦРБ.

Амбулаторную ортопедическую помощь детям в Новосибирске оказывают травматологи-ортопеды детских поликлиник, а также профильных отделений (кабинетов), расположенных на базе крупных детских стационаров.

Выявление детей с врожденными деформациями ОДА начинается уже в родильном доме. Врачи детских отделений родильных домов направляют всех новорожденных с патологией ОДА в травматолого-ортопедические кабинеты по месту жительства для углубленного обследования и лечения.

В условиях сельской местности выявлением таких больных занимаются участковые педиатры и фельдшера. При подозрении на врожденные заболевания детей направляют на обследование в ЦРБ (ЦГБ), как правило, к врачу-хирургу для проведения клинического и рентгенологического обследования, по результатам которого ребенка направляют на консультативный прием детского травматолога-ортопеда в Государственную Новосибирскую областную клиническую больницу (ГНОКБ) или Новосибирский НИИТО.

Сеть медицинских организаций, оказывающих стационарную травматолого-ортопедическую помощь детям, включает в себя 38 организаций, из них 1 федеральная, 1 региональная, 1 детская городская клиническая многопрофильная больница, 2 городские многопрофильные клинические больницы, 29 ЦРБ, 3 ЦГБ, 1 районная больница.

Специализированная медицинская помощь травматолого-ортопедического профиля детям в Новосибирской области представлена детскими травматологическим (на 45 коек) и ортопедическим (на 15 коек) отделениями на базе городской детской клинической больницы скорой медицинской помощи (ГДКБ СМП); детским травматологическим (на 40 коек) отделением на базе ГНОКБ; 5 детскими травматологическими койками в составе травматологического отделения Искитимской ЦГБ.

В районах Новосибирской области стационарная помощь травматолого-ортопедического профиля детям оказывается в хирургических отделениях.

При наличии показаний осуществляется направление или перевод больных в специализированные отделения ГНОКБ и НИИТО.

Специализированная, в том высокотехнологичная, медицинская помощь травматолого-ортопедического профиля детям в Новосибирской области оказывается в Новосибирском НИИТО, ГНОКБ, ГДКБ СМП.

Травматолого-ортопедическую помощь в Новосибирской области оказывают 207 травматологов-ортопедов, из них 180 в медицинских организациях подчинения Минздрава Новосибирской области. Обеспеченность травматологами-ортопедами населения Новосибирской области за исследуемый период остается стабильной (1,2 на 10 000 населения). Вместе с тем только 9,7% травматологов-ортопедов от общего числа (20 из 207 врачей) работают в сельских районах и городах Новосибирской области. Отмечается тенденция к снижению обеспеченности детского населения сельских районов травматологами-ортопедами на 4,3% — с 1,63 до 1,56 на 10 000 детского населения до 17 лет. Укомплектованность травматологами-ортопедами в Новосибирской области составляет 95,3% и обусловлена высоким уровнем совместительства (коэффициент совместительства в 2012 г. составил 1,6).

Число посещений травматологов-ортопедов за 2005—2012 гг. выросло в 1,7 раза (со 195,2 в 2005 г. до 338,4 в 2012 г. на 1000 детского населения до 17 лет). По Новосибирску число посещений увеличилось в 1,5 раза и составило 594,1; по сельским районам Новосибирской области — в 3 раза и составило 69,4. Число посещений травматологов-ортопедов по Новосибирску превышает этот показатель по сельским районам области в 8,6 раза. При этом значительное число детей с патологией ОДА вынуждено обращаться на прием к детским хирургам и хирургам. Анализ числа посещений детских хирургов и хирургов на 1 посещение травматолога-ортопеда показал, что в сельских районах на 1 посещение травматолога-ортопеда приходится 5,1 посещения детских хирургов, 3,7 — хирургов; в Новосибирске — 1,2 и 0,03 соответственно.

Эти данные подтверждаются результатами экспертной оценки. Хирурги, детские хирурги, ведущие амбулаторный прием, считают, что доля приема детей с травматолого-ортопедической патологией составляет не менее 10%.

За исследуемый период произошло увеличение мощности коечного фонда травматолого-ортопедического профиля на 5,5% (с 2,92 до 3,08 на 10 000 детского населения до 17 лет) при росте среднегодовой занятости койки в 1,5 раза (с 233,2 до 336,7 дней), сокращении средней длительности пребывания в стационаре на 2,1 дня (с 11,8 до 9,7), повышении оборота койки в 1,8 раза (с 19,8 до 34,7). При этом доля коечного фонда ортопедического профиля для детей в Новосибирской области составляет 14,3%, в то время как по рекомендуемым нормативам должна составлять не менее 23,4% [12].

Таким образом, в структуре коечного фонда травматолого-ортопедического профиля в Новосибирской области имеются диспропорции.

Частота госпитализации детей с травмами выросла с 16,7 на 1000 детского населения до 17 лет включительно до 17,8 (на 6,6%), что объясняется ростом детского травматизма (на 31,1%). Фактические объемы стационарной помощи детскому населению в Новосибирской области (частота госпитализации) в 3 раза превышают рекомендуемые — 6,03 на 1000 детского населения [13].

Число операций на КМС у детей с 2005 по 2012 г. выросло в 1,9 раза (с 1912 до 3520), высокотехнологичных — на 19,4% (с 484 до 578). Доля высокотехнологичных операций на КМС у детей от общего количества операций в 2012 г. составила всего 16,4%, т.е. имеет место снижение доли подобных вмешательств.

ОБСУЖДЕНИЕ

Анализ показал, что за период 2005–2012 гг. распространенность травм и отравлений у детей в Новосибирской области выше, чем в Российской Федерации, динамика роста также превышает таковую по России. Показатели и темпы роста числа травм и отравлений в Новосибирске выше, чем в сельских районах и городских округах Новосибирской области. Рост травматизма у детей обусловлен в основном бытовым и уличным травматизмом.

Показатели первичной заболеваемости БКМС у детей в Новосибирской области ниже аналогичных параметров по Российской Федерации. В определенной мере данная ситуация объясняется низкой выявляемостью и несвоевременной диагностикой данной патологии при проведении профилактических осмотров детей не только в организованных коллективах, но и по обращаемости [14, 15]. Немаловажное значение имеет и тот факт, что профилактические осмотры детского населения в большинстве случаев проводятся формально и не всегда квалифицированно и чаще всего без участия травматологов-ортопедов [16, 17].

В ходе исследования выявлена неравномерная обеспеченность детского населения специализированной медицинской помощью, в том числе ВМП. Так, доля детей из сельских районов не превышает 0,9% от числа получивших лечение на ортопедических койках и 23% от прошедших лечение в федеральном центре (Новосибирском НИИТО), при том, что доля детей, проживающих в сельских районах, составляет 50,8 %.

Реабилитационная помощь детям в Новосибирской области оказывается в ограниченном объеме в связи с тем, что осуществляется в организациях различной ведомственной подчиненности, ввиду отсутствия преемственности в ведении больных на разных этапах лечения. Как итог — снижение эффективности проводимого лечения.

Результаты проведенного исследования позволили определить основные проблемы в организации специализированной травматолого-ортопедической помощи детям в Новосибирской области:

- увеличение потребности в данном виде медицинской помощи на фоне устойчивого роста детского травматизма;
- низкая выявляемость БКМС, связанная, в том числе, с недостаточным уровнем подготовки травматологов-ортопедов, хирургов и детских хирургов по вопросам детской травматологии и ортопедии;
- низкая доступность специализированной, в том числе высокотехнологичной, медицинской помощи травматолого-ортопедического профиля детям из сельских районов вследствие неравномерного распределения ресурсов (кадров и коечного фонда);
- несбалансированность объемов медицинской помощи (относительно высокие объемы стационарной помощи при недостаточных объемах амбулаторно-поликлинической);
- несоответствие структуры коечного фонда рекомендуемым нормативам (дефицит коек ортопедического профиля);
- низкий уровень медицинской реабилитации для больных с последствиями травм и БКМС;
- дефицит информации о потребности детского населения в ВМП травматолого-ортопедического профиля.

ВЫВОДЫ

1. Выявлен устойчивый рост уровня травматизма у детей в Новосибирской области — на 31,1 % с 2005 по 2012 г. Первичная заболеваемость БКМС, напротив, имеет тенденцию к снижению (на 26%), что в определенной мере обусловлено низкой выявляемостью и несвоевременной диагностикой данной патологии, в том числе при проведении профилактических осмотров.

2. Анализ ресурсного обеспечения и показателей деятельности травматолого-ортопедической службы позволил выявить основные проблемы в организации специализированной травматолого-ортопедической помощи детям в Новосибирской области, знание которых должно помочь в разработке целевых мероприятий для ее совершенствования.

ЛИТЕРАТУРА [REFERENCES]

1. Баиндурашвили А.Г., Норкин И.А., Соловьева К.С. Травматизм и ортопедическая заболеваемость у детей Российской Федерации. Организация специализированной помощи и перспективы ее совершенствования. Вестник травматологии и ортопедии им. Н.Н. Приорова. 2010; 4: 13–7 [Baindurashvili A.G., Norkin I.A., Solov'yova K.S. Traumatism and orthopaedic morbidity in children of russian federation. Organization of specialized care and perspectives for its perfection. Vestnik travmatologii i ortopedii im. N.N. Priorova. 2010; 4: 13-7 (in Russian)].
2. Садовой М.А., Садовая Т.Н., Цыцорина И.А. Организация оказания специализированной ортопедической

- помощи детям с деформациями позвоночника. Хирургия позвоночника. 2011; 3: 99–105. doi: <http://dx.doi.org/10.14531/ss2011.3.99-105> [Sadovoy M.A., Sadovaya T.N., Tsytzorina I.A. Organization of specialized orthopedic care to children with spinal deformities. Spine surgery. 2011; 3: 99-105].
3. Баиндурашвили А.Г., Соловьева К.С. Отчет о работе Всероссийской научной конференции с международным участием «Актуальные проблемы детской травматологии и ортопедии». Вестник травматологии и ортопедии им. Н.Н. Приорова. 2008; 1: 93–4 [Baïndurashvili A.G., Solov'yova K.S. Report on All-Russia scientific conference with international participation «urgent problems in pediatric traumatology and orthopaedics». Vestnik travmatologii i ortopedii im. N.N. Priorova. 2008; 1: 93-4 (in Russian)].
 4. Михайловский М.В., Фомичев Н.Г., Садовая Т.Н. К вопросу о проблемах и перспективах хирургического лечения деформаций позвоночника в России. Хирургия позвоночника. 2007; 1: 87–90 [Mikhailovskiy M.V., Fomichyov N.G., Sadovaya T.N. Problems and perspectives of surgical treatment of spine deformities in Russia. Khirurgiya pozvonochnika. 2007; 1: 87-90 (in Russian)].
 5. Малахов О.А., Поздникин Ю.И., Соловьева К.С. Пути развития и совершенствования детской травматолого-ортопедической помощи в России. Вестник травматологии и ортопедии им. Н.Н. Приорова. 2004; 4: 3–9 [Malakhov O.A., Pozdnikin Yu.I., Solov'yova K.S. Development and Perfection of Pediatric Traumatologic and Orthopaedic Service in Russia. Vestnik travmatologii i ortopedii im. N.N. Priorova. 2004; 4: 3-9 (in Russian)].
 6. Ваганов Н.Н. Организация высокотехнологичных видов медицинской помощи в России. Состояние. Проблемы. Задачи. Перспективы. Детская больница. 2007; 1: 3–5 [Vaganov N.N. Organization of high-tech medical care in Russia. State. Problems. Objects. Perspectives. Detskaya bol'nitsa. 2007; 1: 3-5 (in Russian)].
 7. Татарникова М.А., Глухова Г.А. Нормативно-правовое регулирование организации и финансирования высокотехнологичной медицинской помощи. Экономика здравоохранения. 2011; 1: 80–4 [Tatarnikova M.A., Glukhova G.A. Regulatory and legal frameworks of organization and financing of high-tech medical care. Ekonomika zdravookhraneniya. 2011; 1: 80-4 (in Russian)].
 3. Финченко Е.А., Толоконская Е. В. Организация фармакоэкономического исследования при восстановительном лечении больных терапевтического профиля. В кн.: Материалы международной научно-практической конференции «Экономика здравоохранения». Новосибирск; 2012: 144–6 [Finchenko E.A., Tolokonskaya E.V. Farmacoeconomic research settlement at regenerative treatment of patients of the therapeutic profile. In: Public health economics: Proc. Int. Scient.-Techn. Conf. Novosibirsk; 2012: 144-6 (in Russian)].
 9. Об утверждении статистического инструментария для организации Министерством здравоохранения Российской Федерации федерального статистического наблюдения за деятельностью учреждений системы здравоохранения: Приказ Росстата от 14.01.2013 № 13 [Электронный ресурс] consultant.ru/document/cons_doc_LAW_172138/ (дата обращения: 17.04.2014).
 10. Об утверждении годовых форм федерального государственного статистического наблюдения за заболеваемостью населения, профилактическими прививками и медицинской помощью женщинам и детям: Постановление Госкомстата РФ от 29.06.1999 № 49 [Электронный ресурс] consultant.ru/document/cons_doc_LAW_173929/
 11. Об организации работы кабинетов неотложной травматологии и ортопедии (травматологических пунктов) на территории города Новосибирска: Приказ Минздрава Новосибирской области от 13.06.2013 № 1908 [Электронный ресурс]. <http://zdrav.nso.ru/normdoc/npa/Pages/default.aspx> (дата обращения: 15.05.2014).
 12. О формировании и экономическом обосновании территориальной программы государственных гарантий оказания гражданам Российской Федерации бесплатной медицинской помощи на 2012 год: Информационное письмо Минздравсоцразвития РФ от 22.12.2011 № 20-2/10/1-8234 [Электронный ресурс] consultant.ru/document/cons_doc_LAW_108103 (дата обращения: 25.01.2014).
 13. О Методике расчета потребности субъектов Российской Федерации в медицинских кадрах: Письмо Минздравсоцразвития РФ от 26.12.2011 № 16-1/10/2-13164 [Электронный ресурс]. consultant.ru/document/cons_doc_LAW_167657/ (дата обращения: 11.06.2014).
 14. Садовая Т.Н., Цыцорина И.А. Скрининг деформаций позвоночника у детей как компонент охраны здоровья населения. Политравма. 2011; 3: 23–8 [Sadovaya T.N., Tsytzorina I.A. Screening of spinal deformations in children as component of public health protection. Polytravma. 2011; 3:23-8].
 15. Травматология: Национальное руководство. Под ред Г.П. Котельникова, С.П. Миронова. М.: ГЭОТАР-Медиа; 2011 [Kotel'nikov G.P., Mironov S.P., eds. Traumatology: National guidance. Moscow: GEOTAR-Media; 2011 (in Russian)].
 16. Бахшецян А.Э. Оценка качества раннего выявления ортопедической заболеваемости у детского населения г. Еревана по материалам выборочного анонимного опроса врачей роддомов и поликлиник. Медицинский вестник Эрбуну. [Электронный ресурс]. 2010; 43. med-practic.com/rus/885/article.html [Bakhshetsyan A.E. Evaluation of the quality of early diagnosis of orthopaedic morbidity in children from Erevan on the data of selective anonymous questioning of physicians in maternity hospitals and outpatient clinics. Meditsinskiy vestnik Erebuni. 2010. Available at: <http://www.med-practic.com/rus/885/16329/article.html>]
 17. Миронов С.П., Троценко В.В., Андреева Т.М., Попова М.М. Состояние травматолого-ортопедической службы в Российской Федерации и методы высоких технологий в диагностике и лечении травматолого-ортопедических больных. В кн.: Сборник тезисов докладов VIII съезда травматологов-ортопедов России «Травматология и ортопедия XXI века». Самара; 2006: 95 [Mironov S.P., Trotsenko V.V., Andreeva T.M., Popova M.M. State of traumatologic and orthopaedic service in Russian Federation and high-tech methods in diagnosis and treatment of trauma-orthopaedic patients. In: Traumatology and orthopaedics of the XXI century. Proc. VIII Cong. Traum. Orthop. Surg. of Russia. Samara; 2006: 95 (in Russian)].

Сведения об авторах: Шалыгина Л.С. — канд. мед. наук, зам. директора по организационно-методической работе Новосибирского НИИТО им. Я.Л. Цивьяна, ассистент кафедры организации здравоохранения и общественного здоровья ФПК и ППв НГМУ; Мильникова Т.А. — руководитель научно-организационного отдела Новосибирского НИИТО им. Я.Л. Цивьяна; Финченко Е.А. — доктор мед. наук, главный науч. сотр. Новосибирского НИИТО им. Я.Л. Цивьяна.
Для контактов: Мильникова Тамара Алексеевна. 630091, Новосибирск, ул. Фрунзе, д. 17. Тел.: 8 (383) 363–31–31 (1441). E-mail: TMylnikova@niito.ru.



ОБЗОРЫ ЛИТЕРАТУРЫ

© Коллектив авторов, 2015

РАДИКАЛЬНЫЕ ДОРСАЛЬНЫЕ ВМЕШАТЕЛЬСТВА В ЛЕЧЕНИИ КИФОТИЧЕСКИХ ДЕФОРМАЦИЙ

М.В. Михайловский, В.В. Новиков, И.Г. Удалова

ФГБУ «Новосибирский научно-исследовательский институт травматологии и ортопедии им. Я.Л. Цивьяна» Минздрава России, Новосибирск, РФ

В обзоре представлены широко используемые в клинической практике операции, направленные на коррекцию тяжелых кифотических деформаций позвоночника, — остеотомии Ponte, Smith-Petersen, Pedicle Subtraction Osteotomy, Vertebral Column Resection. Описаны их техника, используемые при планировании параметры сагиттального контура позвоночника и таза, результаты практического применения.

Ключевые слова: кифоз, радикальные операции, PSO, SPO, VCR, сагиттальный дисбаланс.

Radical Dorsal Interventions in Treatment of Kyphotic Deformities (Literature Review)

M.V. Mikhailovskiy, V.V. Novikov, I.G. Udalov

Novosibirsk Institute of Traumatology and Orthopaedics named after Ya. L. Tziv'yan

Widely used in clinical practice surgical interventions directed to the correction of severe kyphotic spine deformities, i.e. Ponte osteotomy, Smith-Peterson osteotomy, pedicle subtraction osteotomy and vertebral column resection are presented. Surgical techniques, surgery planning based on spinal and pelvic sagittal contour parameters, treatment results are described.

Key words: kyphosis, radical operations, Smith-Peterson osteotomy, pedicle subtraction osteotomy and vertebral column resection, sagittal imbalance.

Радикальные корригирующие вмешательства при тяжелых кифотических деформациях различной этиологии получили широкое распространение во всем мире. Они с успехом, хотя сравнительно нечасто, выполняются и в нашей стране. В то же время в отечественной литературе практически отсутствуют как описание техники этих вмешательств, так и их результаты. Все это побудило нас к написанию данного обзора. Оказалось, что эти весьма непростые операции имеют достаточно давнюю историю. К сожалению, в современной западной ортопедической литературе многие разработки XX столетия почти не упоминаются, поэтому мы сочли уместным привести их краткое описание.

Операции середины XX века

Судя по всему, приоритет принадлежит России. В 1933 г. великий В.Д. Чаклин выполнил операцию двухэтапной коррекции бехтеревого кифоза. В ходе первого этапа были удалены остистые отростки, полудужки и суставные отростки L3 и L4 позвонков, после чего рана ушита. Вторым этапом из внебрюшинного доступа осуществлена клиновидная резекция диска L3-4 и прилежащих участков тел позвонков. Коррекция кифоза достигнута подкладыванием под спину пациента подушек, после чего «в зияющую между позвонками щель» вбит костный аутотрансплантат. Описание операции опубликовано автором только в 1964 г. [1].

В 1946 г. E. LaChapelle описал аналогичное вмешательство [2]. Отличие состояло в том, что из вентрального доступа производилось лишь рассечение передней продольной связки на уровне дорсальной вертебротомии.

Н. Briggs и соавт. [3] предложили свой вариант вертебротомии при анкилозирующем спондилите. Операция осуществляется на уровне L3-L4 позвонков. Сначала через остистый отросток L3 позвонка проводят сечение в вентральном направлении так, чтобы его линия прошла выше основания нижних суставных отростков и захватила часть его дужки. Второе сечение выполняют под углом 45° к первому через остистый отросток L4 позвонка, при этом удаляют краниальную часть остистого отростка, верхние суставные отростки и краниальную часть полудужки L4. Проводят широкую фораминотомию. Коррекция осуществляется путем давления руками хирурга на поясничную область и достигается за счет разрыва передней продольной связки и фиброзного кольца. Для после-

дующей фиксации используют металлические пластины с болтами, проведенными через остистые отростки L1–L5 позвонков (рис. 1).

Delitala и Pais [цит. по 4] вертебротомию выполняли не на операционном столе, а на кровати Путти, на которой закреплен специальный гамак, позволяющий дозированно исправлять деформацию позвоночника с визуальным контролем операционного поля. Дефект задних отделов позвонков, по высоте равный 4 см, формируется за счет удаления полудужки L3 и резекции полудужек L2 и L4 позвонков. Отводя вправо и влево дуральный мешок, обнажают переднюю стенку позвоночного канала и делают в спонгиозе тел смежных позвонков и межпозвоночном диске клин высотой до 1 см, вершиной обращенный вентрально. Коррекцию осуществляют с помощью гамака до смыкания краев костного дефекта (рис. 2, а). В случае, если коррекция невозможна в связи с массивными костными разрастаниями, возможна вентральная вертебротомия по Herbert.

Б. Бойчев (1958) разработал свой метод, основным отличием которого от операции Delitala — Pais является формирование более глубокого клина в телах позвонков [5]. Дефект должен быть распространяться «почти на всю толщю позвонка», а вершиной достигать его вентральной трети (рис. 2, б).

Ж. Herbert (1948) представил технику двухэтапной вертебротомии у больных с ригидными кифотическими деформациями [6]. При осуществлении вмешательства в грудном или поясничном отделе единым блоком производят резекцию дорсальных отделов позвонков в виде буквы Т. По средней линии, соответствующей вертикали буквы Т, резецируют остистые отростки и полудужки двух позвонков, по линии, соответствующей горизонтали буквы Т, — полудужки до межпозвоночных отверстий (фораминотомия), причем ширина этой части костного дефекта не должна превышать 1 см. Рану ушивают. Больного укладывают на подушки, путем смены которых на протяжении 2–3 дней достигается постепенная коррекция кифоза. Иногда это происходит одно-

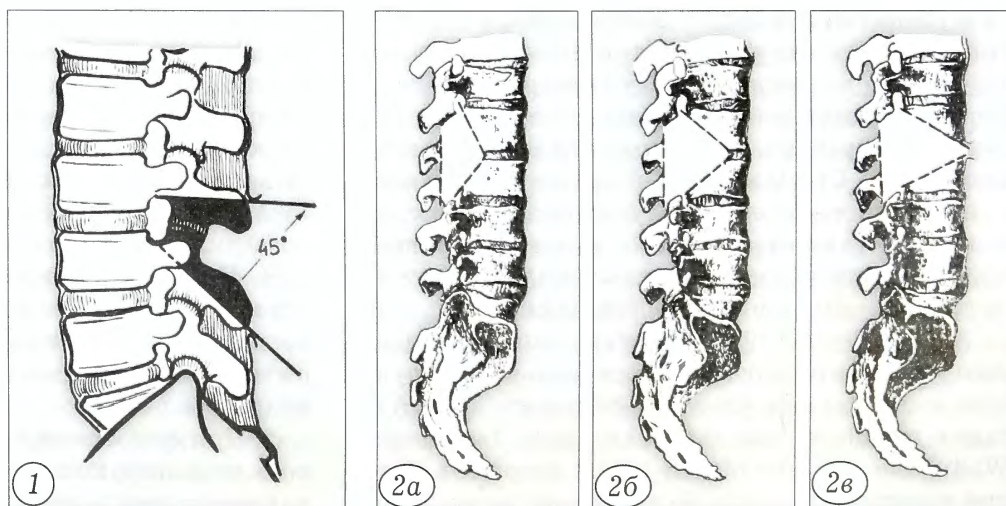
моментно. Если коррекции не удается достичь, осуществляют второй этап вмешательства, заключающийся в рассечении межпозвоночного диска, соответствующего уровню горизонтальной части буквы Т, продолжают постепенную коррекцию подушками с последующим ношением гипсового корсета сроком не менее 12 мес.

М. Goel (1968) описал операцию, в основе которой лежит резекция полудужек и суставных отростков с последующей «жесткой, но осторожной» гиперэкстензией поясничного отдела позвоночника. При этом с характерным звуком рвется передняя продольная связка, и деформация позвоночника устраняется [7].

Я.Л. Цивьян (1971) предложил операцию, названную им корригирующей вертебротомией [8]. В задних отделах на уровне L2–L3 позвонков формировали 8-гранный дефект с высвобождением двух пар спинномозговых корешков. В передней колонне позвоночника двумя сходящимися под углом остеотомами формировали клиновидный дефект с рассечением вентральной замыкательной пластинки и передней продольной связки. Таким образом позвоночный столб разделяли на два практически свободных сегмента, что позволяло достичь на операционном столе одномоментной и полной коррекции за счет превращения пологого кифоза в угловой лордоз с вершиной на уровне вертебротомии (рис. 2, в). В то время как хирург осуществлял вертикальное давление на поясничную область, два ассистента подкладывали высокий плотный валик под верхнюю половину грудной клетки и плечевой пояс. Для фиксации использовали гипсовый корсет с тугорами на бедрах. После заживления раны корсет заменяли на обычный экстензионный, который изготовляли в положении пациента стоя. Всего автором метода было прооперировано 180 больных. Во всех случаях получена полная клиническая коррекция тяжелой кифотической деформации позвоночника. Среди осложнений отмечены нарушение мозгового кровообращения (1), формирование ликворного свища (1), нагноение операционной раны (3), рецидив кифо-

Рис. 1. Схема вертебротомии по Briggs, Keats, Schlesinger [Н. Briggs et al., 1947].

Рис. 2. Схемы вертебротомии по Delitala-Pais (а), Бойчеву (б) и Цивьяну (в) [Цивьян Я.Л., 1990].



тической деформации (2), развитие cast-синдрома (3), внесудистая окклюзия брюшной аорты (4). В ближайшем послеоперационном периоде было 6 (3,3 %) летальных исходов.

Операции Smith-Petersen и Ponte

М. Smith-Petersen и соавт. (1945), обосновывая принципы разрабатываемого ими метода, пришли к выводу, что анкилозированные истинные суставы позвоночника — это те структуры, которые должны быть разрушены в первую очередь, чтобы получить коррекцию кифоза при болезни Бехтерева. Кроме того, оперировать необходимо до обызвествления связочного аппарата и обездвиживания дисков. Техника операции сводится к следующему. После доступа удаляют под основание минимум три остистых отростка поясничных позвонков. Желтую связку отделяют от мест крепления к полудужкам. Под полудужки заводят элеватор, по которому затем производят сечение обеих пар суставных отростков (на 1–3 уровнях). Затем медленно поднимают головной и ножной концы операционного стола, кифотическая деформация исправляется, дефекты в дорсальных отделах позвоночника смыкаются, после чего выполняют дорсальный спондилодез аутокостью. Послеоперационную внешнюю иммобилизацию с целью профилактики рецидива деформации авторы рекомендовали осуществлять в течение 2–3 лет [9]. Несмотря на четкое авторское описание техники операции, в последующем многие авторы приводили его в своих работах с разнообразными вариациями [4, 10, 11].

Наличие общих черт остеотомии Ponte (разработанная в 1978 г.) и остеотомии Smith-Petersen (SPO) вызывало в течение ряда лет многочисленные недоразумения, что побудило А. Ponte выступить на 48-й ежегодной конференции SRS в Лионе со специальной лекцией и расставить все точки над *i*, перечислив и подробно истолковав различия между этими двумя операциями [12].

Вероятно, будет нелишним упомянуть некоторые обстоятельства биографии обоих хирургов. Marius Nygaard Smith-Petersen (1886–1953) родился в Норвегии и в 1903 г. эмигрировал в США. В 1910 г. он окончил университет в Висконсине, а в 1914 г. — медицинскую школу Гарварда. Во время Первой мировой войны служил госпитальным хирургом во Франции. Был награжден Большим крестом ордена Св. Олава. В течение многих лет возглавлял ортопедическую службу главного госпиталя в Массачусетсе. В 1925 г. разработал и внедрил в практику трехлопастной гвоздь для остеосинтеза фрагментов шейки бедренной кости.

Alberto Ponte в 1953 г. получил диплом Туринского университета, осваивал специальность в лучших госпиталях Европы, стажировался в США у таких специалистов, как John Cobb, Joe Risser, Walter Blount, John Moe. В 1960 г. впервые в Италии начал оперировать больных сколиозом, осно-

вал и в течение многих лет руководил первым в Италии центром хирургии позвоночника (Pietra Ligure).

SPO была предложена для пациентов с кифотическими деформациями, сформировавшимися на фоне анкилозирующего спондилита. Техника ее предполагает использование дорсальных отделов тела позвонка (средняя позвоночная колонна) в качестве точки вращения при коррекции деформации через заблокированный межпозвонковый диск (на самом деле Smith-Petersen предпочитал оперировать до полного обездвиживания позвоночника). Результатом является удлинение передней и укорочение задней колонн позвоночника в поясничном его отделе. При этом происходит разрыв передней продольной связки и расхождение тел позвонков с формированием некоторого пространства между ними. Манипуляция сопровождается высоким риском повреждения крупных сосудов. Отличительные черты техники Smith-Petersen (с точки зрения Ponte):

- осуществляется в поясничном отделе позвоночника (1–3 уровня);
- удаляется суставной хрящ дугоотростчатых суставов (Smith-Petersen и соавт.: суставные отростки пересекаются полностью под углом 45° к фронтальной плоскости);
- желтая связка отделяется от кости, но не удаляется (Smith-Petersen и соавт. не исключали удаления желтой связки, но подчеркивали, что это может быть опасно из-за спаек с дуральным мешком);
- производится силовое удлинение передней позвоночной колонны.

Грубые кифотические деформации грудного отдела позвоночника (наиболее показательный пример — болезнь Шойерманна) не удается корригировать за счет минимальных резекций, используемых при SPO. В таких случаях для укорочения дорсальной позвоночной колонны необходимо более агрессивное вмешательство на костных структурах и связочном аппарате — операция Ponte.

Отличительные черты техники Ponte:

- осуществляется в грудном отделе позвоночника (11–13 уровней);
- остистые и суставные отростки удаляются полностью;
- производится широкая резекция полудужек;
- желтая связка удаляется полностью;
- в тяжелых случаях резецируются корни дужек.

Анализ этой информации, приведенный Ponte, позволил ему сделать ряд выводов.

1. Приложение дорсального корригирующего усилия при SPO смещает центра ротации дорсально ввиду использования очень короткого плеча рычага, что невыгодно с точки зрения биомеханики (рис. 3).

2. При остеотомии Ponte приложение дорсального корригирующего усилия использует очень длинное плечо рычага и смещает центр ротации

вентрально, что с точки зрения биомеханики представляется выгодным.

3. Результатом операции Ponte является укорочение задней колонны позвоночника, что не сопровождается повреждением как вентрально расположенных по отношению к телам позвонков крупных сосудов, так и средней позвоночной артерии.

4. SPO предполагает удлинение вентральной колонны позвоночника, что подвергает риску травматизации вышеупомянутые сосудистые структуры.

Мы сочли полезным привести эти противоречивые данные, поскольку обе операции (SPO и Ponte) до сих пор находят применение, а возникающие в литературе разногласия и столкновение мнений интересны сами по себе.

Техники PSO и pVCR

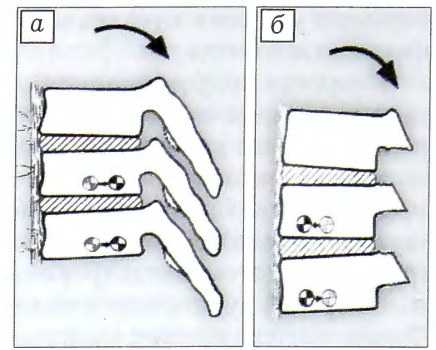
Pedicle Subtraction Osteotomy (PSO) — описана E. Thomasen в 1985 г. как трехколонная дорсальная вертебротомия для коррекции ригидных деформаций на почве анкилозирующего спондилита [13]. Обычно выполняется на уровне L2 или L3 позвонков, т.е. каудальнее *conus medullaris*. Операция известна под несколькими названиями: *transpedicular wedge procedure*, *closing wedge osteotomy*. Считаем целесообразным привести описание техники вмешательства более подробно, поскольку в последние два десятилетия она получила широкое распространение.

Установка имплантатов. После обнажения дорсальных отделов позвонков и выбора уровня вертебротомии имплантируют фиксирующие элементы конструкции (педикулярные шурупы и/или крюки). Важно выполнить эти манипуляции до начала резекции, чтобы обеспечить временную фиксацию позвоночника.

Планирование резекции. Нижняя граница резецируемых задних отделов расположена каудальнее намеченного к удалению корню дужки, а верхняя — краниальнее настолько, чтобы смыкание клина привело к коррекции кифоза. Задние элементы на необходимом протяжении удаляют кусачками и костными ложками, и все фрагменты кости сохраняют для последующего спондилодеза. На границах зоны резекции костные края «подкусывают» для формирования некоторого дополнительного пространства, чтобы при смыкании клина и сопровождающем этот маневр выпячивании дурального мешка последний не был сдавлен костными краями.

Удаление поперечных отростков. Поперечные отростки могут быть удалены или только остеотомированы у основания. Второй вариант предпочтительнее, так как обеспечивает сохранение поперечных отростков в качестве васкуляризованных аутотрансплантатов. При удалении корня дужки необходимо защищать дуральный мешок корешковым ретрактором. Корни дужек удаляются ку-

Рис. 3. Биомеханические различия операций Smith-Petersen (a) и Ponte (б). Объяснения в тексте [A. Ponte, 2013].



сачками и дрелью максимально полно, так как оставшаяся каудальная часть корня дужки может надавить на спинномозговой корешок во время коррекции кифоза и стать причиной радикулопатии.

Мобилизация тела позвонка. В ходе этого этапа используют шарнирный ретрактор — с его помощью субпериостально выделяют тело позвонка, на уровне которого планируется вертебротомия. Введение ретрактора начинают каудальнее диска, расположенного над этим телом позвонка, и продолжают кпереди и латерально, смещая подобным же образом сегментарные сосуды. Шарнирный ретрактор на конце имеет изгиб в форме ложки, который скользит по телу позвонка, пока не достигает его вентральной поверхности. Это окончательная позиция ретрактора, позволяющая облегчить выполнение вертебротомии. При этом важно не натягивать спинномозговые корешки в зоне выполненной резекции.

Резекция тела позвонка. В соответствии с результатами ранее проведенного измерения величины костного клина производят сечение сначала в краниальной его части, затем — в каудальной. Линии этих сечений должны сойтись в области вентральной замыкательной пластинки тела позвонка. Латеральную стенку надламывают и удаляют.

Удаление спонгиозной кости производится костными ложками и кусачками. Обработку кости осуществляют слева направо и справа налево насколько это достижимо. Принципиально важно убрать спонгиозу до передней замыкательной пластинки, но последнюю не повреждать и использовать как точку вращения. Тщательно останавливают неизбежное на данном этапе кровотечение. После завершения этапа для предотвращения несвоевременного смыкания костного клина или сублюксации можно использовать временный стержень, фиксированный в головках педикулярных шурупов. Все манипуляции проводят с обеих сторон позвоночного столба последовательно.

Удаление дорсальной замыкательной пластинки тела позвонка. Перед выполнением этого этапа следует быть уверенным, что дуральный мешок по краям костного клина свободен и что смыкание задних отделов не приведет к локальному стенозированию позвоночного канала. Дуральный мешок осторожно и тщательно отделяют от подлежащей замыкательной пластинки. Последнюю ос-

торожно удаляют кусачками на всю ширину дефекта задних отделов.

Коррекция деформации позвоночника. Устанавливают второй временный стержень. Смыкание резекционного клина возможно пассивным путем — за счет провисания под действием собственного веса с последующей компрессией педикулярными шурупами для плотного контакта костных краев (рис. 4). При этом всегда формируется петлеобразный перегиб дурального мешка по средней линии. Только хирург решает, насколько этот перегиб допустим в конкретной ситуации. Если все стабильно, временные стержни меняют на постоянные, выполняют финальную компрессию крюков и дорсальный спондилодез аутокостью. В ходе вмешательства осуществляют постоянный мониторинг функции спинного мозга (моторные и соматосенсорные вызванные потенциалы, при необходимости — проба с пробуждением).

Операция применяется при различных патологических состояниях позвоночника, сопровождающихся развитием выраженного сагиттального дисбаланса (до 12 см и более).

S. Lewis [14] описал варианты техники PSO:

- асимметричная резекция костных структур для коррекции деформации позвоночника во фронтальной плоскости;
- чрездисковая PSO — полное удаление одного или двух дисков увеличивает объем сагиттальной коррекции и площадь контакта костных поверхностей. Показана при значительных изменениях дисков (травма, воспалительный процесс);
- частичная или полная резекция позвоночного столба (VCR).

Posterior Vertebral Column Resection (pVCR) представлена как техника для лечения опухолевых поражений позвоночника, спондилоптозов, врожденных кифозов. Заключается в резекции одного или более позвоночных сегментов, включая дорсальные элементы (остистые отростки и полудужки), корни дужек, тела позвонков и диски. Считается показанной, когда операции типа SPO или

PSO расцениваются как недостаточно эффективные в конкретной клинической ситуации.

Техника операции. Полностью удаляют задние элементы намеченных к резекции позвонков. Формируют широкий дефект до основания остистых отростков, что позволяет хорошо контролировать визуально дуральный мешок и предотвратить его повреждение. В грудном отделе осуществляют билатеральную костотрансверзэктомия для облегчения удаления тела позвонка. При полном удалении тела позвонка пострезекционный контакт типа bone-on-bone практически невозможен, поэтому после достижения коррекции выполняют вентральный спондилодез кейджем или ригидным аллотрансплантатом. В остальном техника операции аналогична таковой при выполнении PSO (рис. 5).

Первым описанием pVCR считается работа S. Suk и соавт. [15], хотя ранее K. Tomita и соавт. [16] представили практически аналогичную технику вмешательства, названного ими Total en bloc spondylectomy и первоначально предназначенного для удаления опухолевых очагов позвоночника.

Eggshell procedure (C. Heinig, 1984) описана как декомпрессионная операция, выполняемая из дорсального доступа [17]. Собственно декомпрессия может быть выполнена первым этапом. Фиксацию (крючковую или педикулярную) осуществляют на 2–3 уровнях краниальнее и каудальнее пораженного сегмента. Транспедикулярно маленькими кюретками начинают удаление спонгиозной кости (транспедикулярный доступ к спонгиозе тела позвонка как диагностическая манипуляция впервые описана Michelle, Krudger в 1949 г. [18]). Удаляют латеральную стенку корня дужки, кюретаж продолжают в медиальном и краниальном направлениях через межпозвоночный диск. При планируемой вертебротомии необходимо удалить задневерхний отдел тела с формированием клиновидного дефекта от нижнего края корня дужки дорсально до передневерхнего угла тела позвонка (рис. 6). Перед завершением удаления спонгиозы желательнее имплантировать

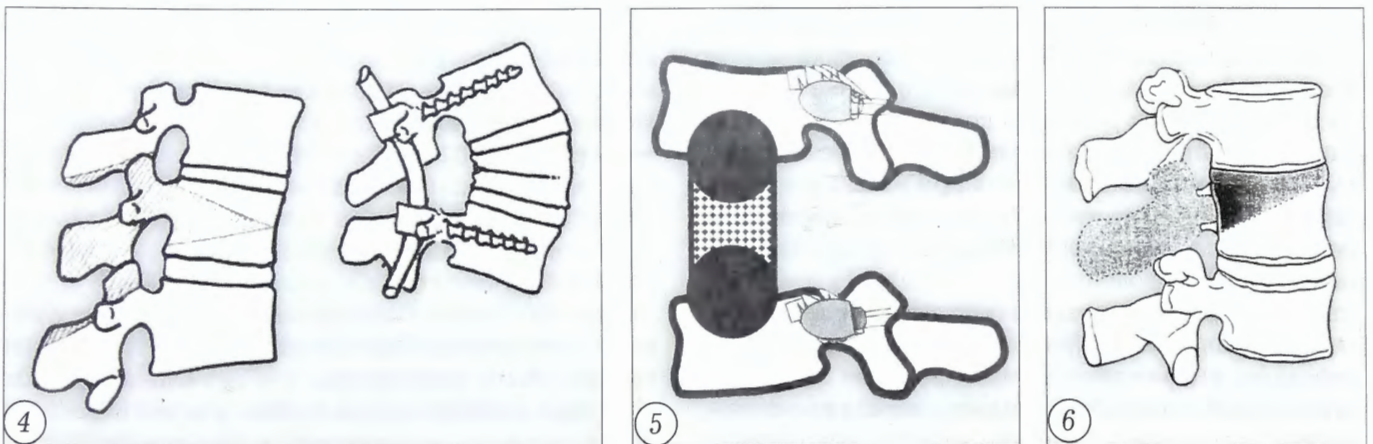


Рис. 4. Схема коррекции кифоза с помощью PSO. Объяснения в тексте [Т. Kiaer et al., 2010].

Рис. 5. Схема операции pVCR. Объяснения в тексте [D. Murrey et al., 2002].

Рис. 6. Схема Eggshell procedure. Объяснения в тексте [D. Murrey et al., 2002].

односторонний временный стержень, а после завершения удаляют медиальную стенку корня дужки и дорсальную замыкательную пластинку тела позвонка. Задние элементы позвонка (остистый отросток, полудужку) резецируют таким образом, чтобы при смыкании дефекта не возникло компрессии дурального мешка. На двух стержнях осуществляют смыкание резекционного клина и дорсальный спондилодез. Судя по авторскому описанию, операция мало отличается от типичной PSO.

Планирование и оценка результата корригирующего вмешательства

Корригирующие остеотомии позвоночника предназначены для исправления грубых ригидных деформаций, сопровождающихся развитием выраженного дисбаланса как в сагиттальной (в большей степени), так и во фронтальной плоскости. В основном это ригидные сколиозы взрослых, анкилозирующие спондилиты, врожденные и посттравматические кифозы и т.д. Грубые нарушения баланса ставят перед хирургом задачу восстановления состояния позвоночного столба, которое в англоязычной литературе обозначается как normal spinal alignment.

При планировании операции используют профильные спондилограммы, выполненные в положении стоя с минимальным захватом от С7 позвонка до головок бедренных костей (идеально — от головы до стоп). Рентгенографические данные анализируют с помощью математических формул, скиаграмм и т.д. Функциональные спондилограммы (в положении переднего и заднего наклона) помогают оценить мобильность сегментов позвоночника, которую также необходимо учитывать при планировании [19].

Сагиттальный дисбаланс туловища. Согласно [11] существует два типа дисбаланса в сагиттальной плоскости. *Тип I* — это дисбаланс на сегментарном или регионарном уровне, когда общий баланс туловища сохранен, т.е. линия отвеса из тела С7 позвонка проецируется на диск L5–S1.

Рис. 7. Позвоночные параметры, характеризующие сагиттальный баланс.

Объяснения в тексте [Schwab et al., 2009].

TK — thoracic kyphosis, LL — lumbar lordosis, SPI — spinopelvic inclination, SVA — sagittal vertical axis.

Рис. 8. Тазовые параметры, характеризующие сагиттальный баланс.

Объяснения в тексте [J. Smith et al., 2012].

PT — pelvic tilt, SS — sacral slope, PI — pelvic inclination.

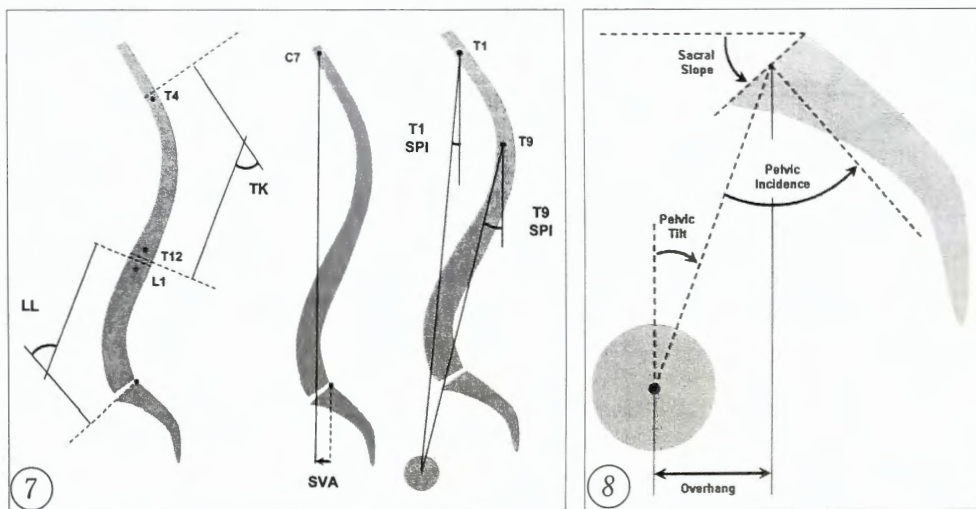
У таких больных обычно развивается короткий (2–3 сегмента) гиперкифоз с компенсаторными гиперлордозами каудально и/или краниально. *Тип II* — результат более протяженной деформации, когда линия отвеса проходит более чем в 5 см вентральнее диска L5–S1. Компенсация такой деформации (например, при болезни Бехтерева) становится невозможной, и пациент вынужден сгибать коленные и тазобедренные суставы для сохранения горизонтального взора.

Из числа параметров, характеризующих сагиттальный контур позвоночника, к наиболее часто употребляемым относятся величины грудного кифоза (Th4–Th12) и поясничного лордоза (L1–S1), определенные по методу Cobb. Линия отвеса, опущенного из центра тела С7 позвонка (SVA — sagittal vertical axis), определяет так называемый GSA (global spinal alignment) и в норме у взрослого отстоит от задневерхнего угла S1 позвонка не более чем на 0,5 см [23]. Еще один метод оценки сагиттального баланса был предложен G. Duval-Beaupere и соавт. [20]: позвоночно-тазовый наклон (spinopelvic inclination SPI) позвонков Th1 и Th9 (рис. 7).

Тазовые параметры. Положение таза в сагиттальной плоскости оценивается по трем измерениям (рис. 8).

- Наклон таза (pelvic tilt — PT) — угол между вертикалью и линией, соединяющей центр краниальной замыкательной пластинки S1 и центр головки бедренной кости. Когда позвоночник наклонен вперед (усиление грудного кифоза, сглаженность поясничного лордоза и т.д.), пациент старается вернуть ему вертикальное положение, т.е. «поместить» его строго над крестцом. Один из путей достижения этого — ретроверсия таза (увеличение PT), т.е. поворот его кзади вокруг головок бедер.

- Наклон таза (pelvic incidence — PI) — угол между перпендикуляром к середине краниальной замыкательной пластинки S1 позвонка и линией, соединяющей эту же точку с центром головки бедра. Этот параметр рассматривается как один из важ-



нейших с точки зрения определения пространственного взаиморасположения позвоночника и таза.

- Наклон крестца (sacral slope — SS) — угол между горизонталью и краниальной замыкательной пластинкой S1 позвонка.

Взаимоотношения между тремя величинами выражаются формулой: $PI = PT + SS$.

J. Lazennec и соавт. [21] одними из первых исследовали взаимосвязь между оценкой больным результата операции и PT. В группе из 81 пациента, подвергнутого люмбосакральному спондилодезу, были проанализированы тазовые параметры в пре- и послеоперационном периоде и остаточный болевой синдром. Показано, что больные с более выраженным послеоперационным PT и более выраженной тазовой ретроверсией чаще отмечали сохранение болей.

J. Smith и соавт. [22] проанализировали спондилограммы 147 больных, подвергнутых PSO, на предмет определения оптимальной методики планирования операции и предсказания послеоперационного сагиттального баланса туловища. Основной вывод сформулирован следующим образом: применение математической модели, не учитывающей тазовых параметров и возможных изменений неблокированных сегментов позвоночного столба, не позволяет предугадать послеоперационный GSA и ассоциировано с риском неудовлетворительного клинического исхода лечения. Наилучшим признан подход V. Lafage и соавт. [23, 24], основанный на использовании PT и компенсаторных изменений в сегментах позвоночника. Эти авторы считают ключевыми два параметра: PT и SVA (sagittal vertical axis). По мере нарастания их величин (высокими считаются $PT > 25^\circ$ и $SVA > 50$ мм) пациенты отмечают усиление болей и увеличение выраженности функциональных нарушений после операции.

Результаты применения PSO

В настоящее время PSO — одна из наиболее широко применяемых методик в лечении пациентов с различной вертебральной патологией.

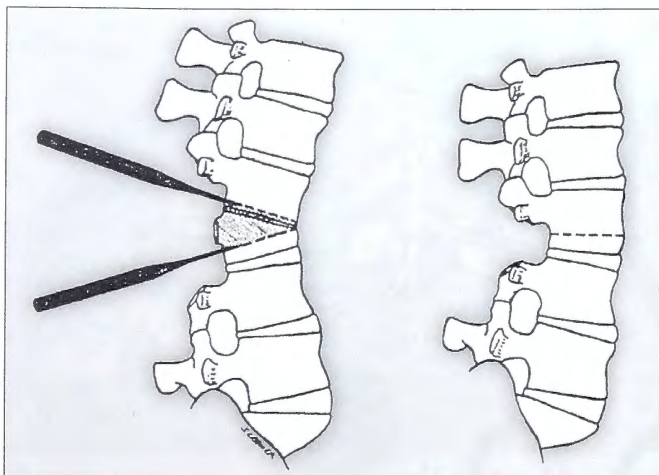


Рис. 9. Схема операции Steffee. Объяснения в тексте [S. Lehmer et al., 1994].

S. Lehmer и соавт. [25] опубликовали результаты оперативного лечения 41 больного с постламинэктомическими и посттравматическими кифозами и выраженной болью. Авторы применили свою разработку (операция Steffee), заключающуюся в формировании клиновидного дефекта двумя сходящимися сечениями остеотома (рис. 9). Величина коррекции кифоза в среднем составила 35° . До операции неврологический дефицит выявлен у 14 больных, из них у 8 отмечено улучшение. У 8 больных неврологические симптомы появились после вмешательства, причем у трех — тяжелые. Восемнадцати пациентам потребовалось 26 дополнительных операций, в основном из-за боли.

G. Bacaloudis и соавт. [26] использовали PSO у 12 детей и подростков (средний возраст 12,6 года), причем у всех — в грудном отделе позвоночника. Этиология деформаций: инфантильный и ювенильный идиопатический сколиоз ($90-135^\circ$), постламинэктомический кифоз (95°), спондилоэпифизарная дисплазия, островершинный врожденный кифоз. Средний срок наблюдения составил 2,4 года. Сколиотическая дуга исправлена в среднем на 61° (62,3%), кифотическая — на $38,5^\circ$ (65%). Стойкого неврологического дефицита и осложнений, обусловленных имплантатами, не выявлено.

S. Berven и соавт. [27], выполнив 13 операций у больных с кифозами различной этиологии, добились нормализации сагиттального баланса на 63%, увеличения поясничного лордоза с 15° до 45° . Из осложнений зарегистрировали 3 случая развития легкой неврологической симптоматики с полным восстановлением, 1 случай формирования PJK (Proximal Junctional Kyphosis). Удовлетворенность больных результатами лечения не зависела от этиологии деформации.

В работах [28–30] проанализированы результаты PSO у больных анкилозирующим спондилитом. Всего было прооперировано 169 пациентов, сроки послеоперационного наблюдения варьировали от 36 до 50 мес. Коррекция кифотической деформации колебалась в пределах от 34° до 45° . Средняя продолжительность вмешательства составила 180–225 мин, средняя кровопотеря — 1150–2450 мл. Неврологические осложнения отмечены 6 раз, нарушения зрения — дважды. Анкетирование больных выявило высокую степень удовлетворенности результатами лечения.

D. Murrey и соавт. [31] использовали PSO и технику Eggshell procedure в серии клинических наблюдений, требовавших декомпрессии дурального мешка, коррекции деформации и спондилодеза. Всего прооперировано 59 больных (37 с деформациями, 22 с опухолями и воспалительные поражения). Средний возраст составил 47 лет, срок наблюдения — 4,5 года. До операции неврологически интактен был 31 больной и таковым остался после вмешательства. Все 14 человек с неполным поражением спинного мозга после операции продемонстрировали улучшение. У 4 больных с полным по-

ражением спинного мозга динамики не отмечено. В 5 случаях исходная корешковая симптоматика исчезла частично или полностью. Коррекция кифоза составила в среднем 26° , кровопотеря — 2342 мл. 95% больных оказались полностью или частично удовлетворены результатами лечения.

К. Bridwell и соавт. [32, 33] проанализировали результаты применения PSO у 66 больных с выраженным сагиттальным дисбалансом, из них у 33 срок послеоперационного наблюдения превысил 2 года. Больные были оперированы в возрасте 53,4 года. Средняя продолжительность операции — всех этапов, включая удаление ранее имплантированного эндокорректора и вентральный доступ — составила 12,2 ч, кровопотеря — 2386 мл. Результатом вмешательства стала нормализация сагиттального баланса с 16,6 до 1,7 см, увеличение роста больных в среднем со 158 до 161 см. Данные анкетирования свидетельствовали о значимом уменьшении болей, повышении всех видов активности. Среди осложнений диагностировали преходящую неврологическую (корешковую) симптоматику (у 5), которую расценивали как результат травматизации краями костного дефекта и которая регрессировала после дополнительного расширения канала; развитие PJK (у 2).

К-Ж. Cho и соавт. [34] сравнили результаты использования SPO и PSO в двух группах больных (30 и 41 больной соответственно) преимущественно с идиопатическим сколиозом и дегенеративным сагиттальным дисбалансом, при этом почти все больные ранее уже были оперированы. SPO была произведена в среднем на 2,5 уровнях, PSO — всегда на одном. Коррекция кифоза в группе SPO составила $24,9^\circ$ ($10,7^\circ$ на сегмент), в группе PSO — $31,7^\circ$. Средняя нормализация сагиттального баланса составила 4 см в группе SPO и 11,2 см в группе PSO. Смертей и тяжелых неврологических осложнений отмечено не было. Ложные суставы блока выявлены 3 раза в группе SPO и 9 раз в группе PSO, глубокие нагноения — в 3 и 1 случае соответственно, преходящая неврологическая симптоматика — в 1 и 3 случаях, так же как и разрывы дурального мешка. Кровопотеря была существенно больше в группе PSO — 2617 мл против 1398 мл. Результаты анкетирования больных в обеих группах оказались примерно одинаковыми.

Р. Van Loon и соавт. [35] у 11 больных с груднопоясничными гиперкифозами применили PSO в сочетании с многоуровневой фасетэктомией. Общий объем коррекции составил $38,8^\circ$, причем на долю PSO пришлось $26,9^\circ$ (66% коррекции). Отмечена высокая степень удовлетворенности результатами лечения.

Исследование [36] было посвящено неврологическим осложнениям поясничной PSO. Прооперировано 108 больных, средний возраст которых составил 55 лет. Поясничный лордоз удалось увеличить с 17° до 49° , а сагиттальный дисбаланс уменьшить со 131 до 23 мм. Интра- и послеоперацион-

ный неврологический дефицит выявлен у 12 (11,1%) больных. Интраоперационный мониторинг при этом никаких нарушений не выявил. Дефицит во всех случаях был односторонним, обычно не соответствовал уровню вертебротомии и не распространялся проксимально. У 3 из 12 больных добиться полного регресса неврологической симптоматики не удалось, однако со временем все трое получили возможность ходить. В 9 случаях указанные симптомы послужили основанием для проведения повторного вмешательства с целью расширения позвоночного канала и декомпрессии его содержимого. Причинами развития осложнений авторы считают комбинацию подвывиха на уровне остеотомии, дорсального смещения дурального мешка и деформацию твердой мозговой оболочки. Авторы рекомендуют проведение wake-up теста после коррекции деформации и закрытия костного дефекта.

У. Kim и соавт. [37] первыми опубликовали отдаленные (5–8 лет) результаты применения PSO. В группу исследования вошло 35 больных (средний возраст 53 года). Уровень PSO варьировал от L1 до L4 позвонка. Основные изменения в состоянии пациентов пришлось на первые два года после операции, в дальнейшем ситуация стабилизировалась. Сагиттальный дисбаланс уменьшен с 14 до 2 см, через два года увеличился до 3 см, а к концу срока наблюдения — до 5 см. Поясничный лордоз увеличен с 16° до 50° , а затем сглажен до 45° . У 8 больных выявлено 10 случаев ложного сустава блока, потребовавших ревизионных вмешательств, но ни одного из них — на уровне PSO. Пять легких неврологических осложнений купированы полностью (три — оперативно). Данные анкетирования продемонстрировали высокую степень удовлетворенности результатами лечения.

М. Ikenaga и соавт. [38] проанализировали осложнения, возникшие в группе из 67 больных с груднопоясничными кифозами различной этиологии (средний возраст 68 лет; срок наблюдения 3,8 года). Продолжительность операции составила в среднем 4 ч 37 мин, кровопотеря — 1988 мл, средний угол коррекции — 34° в поясничном отделе и 27° — в грудном. Всего у 27 больных зарегистрировано 48 осложнений: легкий неврологический дефицит (3), массивная (5000 мл) кровопотеря (3), неполная параплегия за счет эпидуральной гематомы (2), прогрессирование кифоза (19), радикулопатия (1), тромбоз глубоких вен (1), нагноение (2), ложный сустав блока (7), перелом стержня (3), повторные вмешательства (7). В целом 35 больных оценили результат как отличный, 19 — как хороший.

В 2009 г. Р. Rose и соавт. [39] исследовали возможность предсказания результата PSO на 40 больных после поясничной коррекции флексионной деформации позвоночника. В сроки более двух лет выявлено уменьшение сагиттального дисбаланса с 15 до 4,5 см, при этом средний угол иссекаемого в ходе вмешательства костного клина составил $32,4^\circ$.

Авторов интересовало, как увязать величину PI и грудного кифоза с углом поясничного лордоза, чтобы добиться оптимального сагиттального баланса. Оказалось, что сумма углов pelvic incidence (со знаком +), поясничного лордоза (со знаком -) и грудного кифоза (со знаком +), не превышающая 45°, в 91% случаев указывает на наличие идеального сагиттального баланса через два года после вмешательства.

М. El-Sharkawi и соавт. [40] сравнили результаты применения PSO (43 наблюдения) и вентрального спондилодеза (37) у больных с посттравматическими кифозами. PSO продемонстрировала преимущество практически по всем параметрам, хотя различия не всегда были статистически значимыми. Средняя коррекция кифоза после PSO составила 30°, после переднего спондилодеза — 22°. Результаты анкетирования больных (VAS, ODI) в группе дорсального вмешательства оказались значительно лучше. Количество и тяжесть осложнений в группе PSO были существенно ниже, чем в группе вентрального спондилодеза.

М. Yagi и соавт. [41] изучили результаты поясничной PSO у 32 больных (средний возраст 51 год, средний срок наблюдения 8,6 года). Поясничный лордоз был увеличен с 16° до 52°, сагиттальный дисбаланс уменьшен с 10,4 до 3,6 см. Среди осложнений зафиксированы разрывы ТМО (2), нагноения (3), радикулопатия (1), механические нарушения (3), псевдартроз (3), декомпенсация (1), РЖК (1). В 8 случаях потребовалась повторная операция. Отмечено, что при короткой протяженности спондилодеза (до Th8) вероятность рецидива сагиттального дисбаланса больше, чем при большой (до Th6).

Результаты и частота осложнений после поясничной PSO в зависимости от состава хирургической бригады проанализированы в работе [42]. В одних случаях (42 операции) это был опытный хирург-вертебролог, которому ассистировали молодые специалисты, в других (36 операций) — два опытных хирурга работали одновременно, каждый на своей стороне позвоночника. Возраст пациентов в группах был сравним — 57,6 и 64,3 года соответственно. У подавляющего большинства (66 из 78) больных проведенная операция была повторной. Полученная коррекция (сагиттальный дисбаланс, поясничный лордоз, наклон таза, наклон крестца) оказалась сопоставимой. В группе с двумя хирургами отмечены существенно меньшие кровопотеря и продолжительность операции (5279 мл и 7,6 и 2003 мл и 5 ч соответственно). Осложнения в течение первых 30 дней после вмешательства отмечены у 45% больных в группе с одним хирургом и у 25% — с двумя. Повторные вмешательства потребовались у 19 и 8% больных соответственно.

Заключение. Приведенные данные, как мы полагаем, убедительно показывают, что степень радикализма корригирующих вмешательств, име-

ющих целью исправление тяжелых кифотических и кифосколиотических деформаций различной этиологии, постепенно нарастала, начиная с 30-х годов прошлого столетия. Это объясняется не только развитием хирургической техники, специального вертебрального инструментария и методов анестезиологической защиты, но и более глубоким пониманием патогенеза и особенностей биомеханики этих тяжелых деформаций позвоночного столба. Нельзя не отметить, что, несмотря на активное развитие хирургической вертебрологии, операции типа PSO и pVCR остаются высокотравматичными, требуют значительного времени, сопровождаются большой кровопотерей и сопряжены с высоким риском осложнений, в первую очередь неврологических. Следовательно, они должны выполняться по строгим показаниям и исключительно в высокоспециализированных клиниках руками наиболее опытных хирургов. В этих условиях вышеописанные радикальные корригирующие вмешательства дают превосходные результаты, позволяют исправить калечащие деформации позвоночника, обеспечить декомпрессию содержимого позвоночного канала, а в целом — резко повысить то, что в англоязычной литературе принято обозначать как HRQOL: health related quality of life — качество жизни, связанное со здоровьем.

ЛИТЕРАТУРА [REFERENCES]

1. Чаклин В.Д. Основы оперативной ортопедии и травматологии. М.: Медицина; 1964 [Chaklin V.D. Principles of surgical orthopaedics and traumatology. Moscow: Meditsina; 1964 (in Russian)].
2. LaChapelle E. Osteotomy of the lumbar spine for correction of kyphosis in a case of ankylosing spondylitis. J. Bone Joint Surg. 1946; 28: 851–8.
3. Briggs H., Keats S., Schlesinger. Wedge osteotomy of the spine with bilateral intervertebral foraminotomy. J. Bone Joint Surg. 1947; 29 (4): 1075–82.
4. Цивьян Я.Л. Хирургия болезни Бехтерева. Ташкент: Медицина; 1990 [Tshiv'yan Ya.L. Surgery in Bekhterev's disease. Tashkent: Meditsina; 1990 (in Russian)].
5. Бойчев Б., Конфорти Б., Чоканов К. Оперативная ортопедия и травматология. София: Медицина и физкультура. 1962 [Boichev B., Konforti B., Chokanov K. Surgical orthopaedics and traumatology. Sofia: Meditsina i fizkul'tura; 1962 (in Russian)].
6. Herbert J.J. Vertebral osteotomy. J. Bone Joint Surg. 1948; 30-A (3): 680–9.
7. Goel M. Vertebral osteotomy for correction of fixed flexion deformity of the spine. J. Bone Joint Surg. 1968; 50-A (2): 287–94.
8. Цивьян Я.Л. Поясничная корригирующая вертебротомия при анкилозирующем спондилоартрите. Хирургия. 1971; 6: 47 [Tshiv'yan Ya.L. Lumbar corrective vertebrotomy in ankylosing spondyloarthritis. Khirurgiya. 1971; 6: 47 (in Russian)].
9. Smith-Petersen M., Larson C., Aufranc O. Osteotomy of the spine for correction of flexion deformity in rheumatoid arthritis. J. Bone Joint Surg. 1945; 27: 1–11.
10. Dorward I., Lenke L. Osteotomies in the posterior-only treatment of complex adult spinal deformity: a comparative review. Neurosurgical focus. 2010; 26 (3): E4.

11. Gill B., Levin A., Burd T., Longley M. Corrective osteotomies in the spine. Current concept review. *J. Bone Joint Surg.* 2008; 90-A (11): 2509–20.
12. Ponte A. What is a true Ponte osteotomy? 48th Annual Meeting & Course. Half-day Courses. Lion, France; 2013: 63–5.
13. Thomasen E. Vertebral osteotomy for correction of kyphosis in ankylosing spondylitis. *Clin. Orthop. Relat. Res.* 1985; 194: 142–52.
14. Lewis S. Pedicle subtraction osteotomy: technical aspects. 48th Annual Meeting & Course. – Half-day Courses. Lion, France. 2013: 65–8.
15. Suk S., Kim J., Kim W., Lee S.M., Chung E.R., Nah K.H. Posterior vertebral column resection for severe spinal deformities. *Spine.* 2002; 27: 2374–82.
16. Tomita K., Toribatake Y., Kawahara N., Ohnari H., Kose H. Total en bloc spondylectomy and circumspinal decompression for solitary spinal metastasis. *Paraplegia.* 1994; 32 (1): 36–46.
17. Heinig C. Eggshell procedure. In: Luque E.R., ed. *Segmental Spinal Instrumentation.* Thorofare, NJ: Slack; 1984: 221–30.
18. Michelle A., Krudger F. A surgical approach to the vertebral body. *J. Bone Joint. Surg.* 1949; 41-A: 873–8.
19. Schwab F. Technical planning and intraoperative execution of sagittal plane correction. 48th Annual Meeting & Course. Half-day Courses. Lion, France; 2013: 81–3.
20. Duval-Beaupere G., Robain G. Visualization on full spine radiographs of the anatomical connections of the centers of the segmental body mass supported by each vertebra and measured *in vivo*. *Int. Orthop.* 1987; 11: 261–9.
21. Lazennec J., Ramare S., Arafati N., Laudet C.G., Gorin M., Roger B. et al. Sagittal alignment in lumbosacral fusion: relations between radiological parameters and pain. *Eur. Spine J.* 2000; 9: 47–55.
22. Smith J., Bess S., Shaffrey C., Burton D.C., Hart R.A., Hostin R. et al. Dynamic changes of the pelvic and spine are key to predicting postoperative sagittal alignment after pedicle subtraction osteotomy. *Spine.* 2012; 37 (10): 845–53.
23. Lafage V., Schwab F., Patel A., Hawkinson N., Farcy J.P. Pelvic tilt and truncal inclination. Two key radiographic parameters in the setting of adults with spinal deformity. *Spine.* 2009; 34 (17): E599–E606.
24. Lafage V., Schwab F., Skalli W., Hawkinson N., Gagey P.M., Ondra S. Standing balance and sagittal plane spinal deformity. *Spine.* 2008; 33 (14): 1572–8.
25. Lehmer S., Keppler L., Biscup R., Enker P., Miller S.D., Steffee A.D. Posterior transvertebral osteotomy for adult thoracolumbar kyphosis. *Spine.* 1994; 19 (18): 2060–7.
26. Bacaloudis G., Lolli L., Di Silvestre M., Greggi T., Astolfi S., Martikos K. et al. Thoracic pedicle subtraction osteotomy in the treatment of severe pediatric deformities. *Eur. Spine J.* 2011; 20 (suppl): S95–S104.
27. Berven S., Deviren V., Smith J., Emami A., Hu S.S., Bradford D.S. Management of fixed sagittal plane deformity. *Spine.* 2001; 26 (18): 2036–43.
28. Chen I-H., Chien J-T., Yu T-C. Transpedicular wedge osteotomy for correction of thoracolumbar kyphosis in ankylosing spondylitis. Experience with 78 patients. *Spine.* 2001; 26 (16): E354–E340.
29. Kiaer T., Gehrchen M. Transpedicular closed wedge osteotomy in ankylosing spondylitis: results of surgical treatment and prospective outcome analysis. *Eur. Spine J.* 2010; 19: 57–64.
30. Kim K-T., Suk K-S., Cho Y-J., Hong G.P., Park B.J. Clinical outcome results of pedicle subtraction osteotomy in ankylosing spondylitis with kyphotic deformity. *Spine.* 2002; 27 (6): 612–8.
31. Murrey D., Brigham C., Kiebzak G., Finger F., Chewing S.J. Transpedicular decompression and pedicle subtraction osteotomy (Eggshell procedure). A retrospective review of 59 patients. *Spine.* 2002; 27 (21): 2338–45.
32. Bridwell K., Lewis S., Edwards C., Lenke L.G., Ifrig T.M., Berra A. et al. Complications and outcomes of Pedicle subtraction osteotomy for fixed sagittal imbalance. *Spine.* 2003; 28 (18): 2093–2101.
33. Bridwell K., Lewis S., Lenke L., Baldus C., Blanke K. Pedicle subtraction osteotomy for the treatment of fixed sagittal imbalance. *J. Bone Joint Surg. Am.* 2003; 85 (3): 454–63.
34. Cho K-J., Bridwell K., Lenke L., Berra A., Baldus C. Comparison of Smith-Petersen versus Pedicle subtraction osteotomy for the correction of fixed sagittal imbalance. *Spine.* 2005; 30 (18): 2030–7.
35. Van Loon P., Van Stralen G., Van Loon C. van Susante J.L. A pedicle subtraction osteotomy as an adjunctive tool in the surgical treatment of a rigid thoracolumbar hyperkyphosis; a preliminary report. *Spine J.* 2006; 6: 195–200.
36. Buchowski J., Bridwell K., Lenke L., Kuhns C.A., Lehman R.A. Jr, Kim Y.J. et al. Neurologic complications of lumbar pedicle subtraction osteotomy. A 10-year assessment. *Spine.* 2007; 32 (20): 2245–52.
37. Kim Y., Bridwell K., Lenke L., Cheh G., Baldus C. Results of lumbar pedicle subtraction osteotomies for fixed sagittal imbalance. A minimum 5-year follow-up study. *Spine.* 2007; 32 (20): 2189–97.
38. Ikenaga M., Shikata J., Takemoto M., Tanaka C. Clinical outcomes and complications after pedicle subtraction osteotomy for correction of thoracolumbar kyphosis. *J. Neurosurg.* 2007; 6: 330–6.
39. Rose P., Bridwell K., Lenke L., Cronen G.A., Mulconrey D.S., Buchowski J.M., Kim Y.J. Role of pelvic incidence, thoracic kyphosis, and patient factors on sagittal plane correction following pedicle subtraction osteotomy. *Spine.* 2009; 34 (8): 785–91.
40. El-Sharkawi M., Koptan W., El-Miligi Y.H., Said G.Z. Comparison between pedicle subtraction osteotomy and anterior corpectomy and plating for correction post-traumatic kyphosis: a multicenter study. *Eur. Spine J.* 2011; 20: 1434–40.
41. Yagi M., King A., Cunningham M. et al. Long-term and radiographic outcomes of pedicle subtraction osteotomy for fixed sagittal imbalance: does level of proximal fusion affect the outcome? Minimum 5-year follow-up. *Spine Deformity.* 2013; 1: 123–31.
42. Ames C., Barry J., Keshavarzi S., Dede O., Weber M.H., Deviren V. Perioperative outcomes and complications of pedicle subtraction osteotomy in cases with single versus two attending surgeons. *Spine Deformity.* 2013; 1: 51–8.

Сведения об авторах: Михайловский М.В. — доктор мед. наук, проф. зав. клиникой детской и подростковой вертебрологии; Новиков В.В. — канд. мед. наук, старший науч. сотр. клиники детской и подростковой вертебрологии; Удалова И.Г. — канд. мед. наук, врач-невролог клиники детской и подростковой вертебрологии.

Для контактов: Михайловский Михаил Витальевич. 630091, Новосибирск, ул. Фрунзе, д. 17. Тел.: +7 (913) 946–48–77. E-mail: MMihailovsky@niito.ru.

© Коллектив авторов, 2015

КОКСОВЕРТЕБРАЛЬНЫЙ СИНДРОМ И ЕГО ЗНАЧЕНИЕ В КОМПЛЕКСНОМ ЛЕЧЕНИИ БОЛЬНЫХ С СОЧЕТАНИЕМ ДЕГЕНЕРАТИВНО-ДИСТРОФИЧЕСКОЙ ПАТОЛОГИИ ТАЗОБЕДРЕННОГО СУСТАВА И ПОЗВОНОЧНИКА

А.Л. Кудяшев, В.В. Хоминец, В.М. Шаповалов, Ф.В. Мироевский

ФГБВОУ ВПО «Военно-медицинская академия им. С.М. Кирова» Министерства обороны РФ, Санкт-Петербург, РФ

Сочетание дегенеративно-дистрофических изменений в тазобедренном суставе и в пояснично-крестцовом отделе позвоночника, сопровождающееся их взаимным тягостением, получило в иностранной литературе название hip-spine syndrome (коксовертбральный синдром). Данное патологическое состояние характеризуется многообразием клинических форм, морфологических проявлений и степеней выраженности патологического процесса, что предопределяет объективные трудности в диагностике и лечении больных рассматриваемого профиля. Основную роль в развитии дегенеративно-дистрофических процессов в позвоночнике играют биомеханические факторы, определяемые, в том числе, позвоночно-тазовыми взаимоотношениями. Причиной болевого синдрома в пояснице у больных с коксартрозом в подавляющем большинстве наблюдений являются изменения в позвоночно-двигательных сегментах, которые прогрессируют по мере развития деформирующего артроза тазобедренных суставов и, как следствие, — биомеханических нарушений. Указанные факты вызывают объективные трудности в диагностике этой сложной патологии и могут служить причиной неудовлетворенности больных результатами эндопротезирования тазобедренных суставов.

Ключевые слова: коксовертбральный синдром, позвоночно-тазовые взаимоотношения, артроз тазобедренного сустава, дегенеративно-дистрофическое заболевание позвоночника.

Hip-spine Syndrome and its Significance in Complex Treatment of Patients with Combination of Degenerative Dystrophic Pathology of Hip Joint and Spine (literature review)

A.L. Kudyashev, V.V. Khominets, V.M. Shapovalov, F.V. Miroevskiy

S. M. Kirov Military Medical Academy, St. Petersburg, Russia

In foreign literature a combination of degenerative dystrophic changes in hip joint and lumbosacral spine accompanied by their mutual aggravation is referred to as hip-spine (coxovertebral)syndrome. This pathologic condition is characterized by the variety of clinical forms, morphologic manifestations and degrees of the pathologic process intensity that predetermines objective difficulties in diagnosis and treatment of such patients. The main role in the process of degenerative dystrophic changed development is played by biomechanical factors including vertebropelvic relationships. In the overwhelming majority of patients with coxarthrosis the low back pain is caused by the changes in spinal motion segments that progress with the development of hip deforming arthrosis resulting in biomechanical disorders. All that leads to objective difficulties in diagnosis of this complex pathology and patients' dissatisfaction with the hip arthroplasty results.

Key words: coxo-vertebral syndrome, vertebra-pelvic relationships, hip arthrosis, degenerative-dystrophic spinal diseases.

Данные современной научной литературы свидетельствуют о том, что сочетание дегенеративно-дистрофических изменений в тазобедренном суставе и в позвоночнике обуславливает существенные трудности в диагностике и лечении больных вследствие синдрома взаимного тягостения. Этот факт позволил выделить самостоятельный полиэтиологичный симптомокомплекс, получивший название коксовертбральный синдром (hip-spine syndrome) [1–5].

Указанное состояние, как правило, более выражено, чем изолированные заболевания тазо-

бедренного сустава или пояснично-крестцового отдела позвоночника и характеризуется болью, значительными функциональными нарушениями вследствие изменений анатомических и биомеханических взаимоотношений в системе «тазобедренный сустав – таз – позвоночник». При этом неизбежно формируются различные миодистрофические и нейрогенные синдромы, способствующие возникновению и дальнейшему прогрессированию дегенеративно-дистрофических процессов в позвоночнике и тазобедренных суставах [2].

Впервые термин hip-spine syndrome был введен в клиническую практику в 1983 г. канадскими исследователями С. Offierski и I. Macnab [4–6]. Авторы первыми обратили внимание на многообразие клинических проявлений коксовертебрального синдрома, указали на его частую встречаемость среди пациентов пожилого возраста, а также подчеркнули объективные трудности в диагностике.

С. Offierski и I. Macnab предложили классифицировать описанный ими синдром как простой, сложный, вторичный и ошибочный. При этом в случае простого коксовертебрального синдрома преобладающим источником болевой импульсации был или тазобедренный сустав или позвоночник. Пациентам со сложным типом синдрома для выявления происхождения боли требовалось проведение диагностической блокады корешка спинномозгового нерва. Вторичный коксовертебральный синдром был четко позиционирован исследователями как следствие влияния грубых дегенеративно-дистрофических изменений тазобедренного сустава на позвоночник.

Выделение ошибочного hip-spine синдрома позволило авторам не только начать на страницах научной печати дискуссию о сложности диагностики этого состояния, но и на примерах неудач хирургического лечения больных убедительно обосновать необходимость продолжения поисков с целью решения этой проблемы [5, 6].

Недостатком этой работы, по мнению Y. Nakamura и соавт. [7], являлось отсутствие проспективного клинического анализа, отражающего влияние эндопротезирования тазобедренного сустава и оперативных вмешательств на позвоночнике на течение заболевания. Кроме того, в представленной С. Offierski и I. Macnab рабочей классификации отсутствуют такие важные классификационные признаки, как длительность заболевания и степень выраженности патологических изменений в тазобедренном суставе и позвоночнике, что делает ее неприемлемой для лиц пожилого возраста. И, наконец, авторы обращают внимание на отсутствие корреляций между интенсивностью болевого синдрома и выраженностью морфологических проявлений дегенеративного процесса [6].

Обсуждение нового симптомокомплекса в научной печати вызвало живой интерес ортопедов, занимающихся лечением больных как с патологией тазобедренного сустава, так и с дегенеративно-дистрофическими заболеваниями позвоночника, и послужило толчком к выполнению разноплановых работ. При этом часть ученых рассматривали деформирующий артроз тазобедренного сустава в качестве предпосылки к развитию дегенеративно-дистрофических заболеваний позвоночника, тогда как другие считали патологию позвоночного столба причиной формирования коксартроза. Так, японские исследователи [8, 9] изучали влияние патологии позвоночника на состояние тазобедрен-

ных суставов. В представленных ими клинических наблюдениях было обращено внимание на то обстоятельство, что на почве дегенеративного поясничного кифоза и изменения осанки у пациентов имел место гипертонус подвздошно-поясничных мышц, а также четырехглавой и двуглавой мышц бедер. Указанные нарушения, по мнению авторов, следует рассматривать как предпосылку к возникновению артропатии вследствие увеличения нагрузок на тазобедренные суставы из-за недопокрытия головок бедер.

Н. Yoshimoto и соавт. [10] изучал сагиттальную деформацию позвоночно-тазового комплекса в двух группах по 150 больных с остеоартрозом тазобедренного сустава и с болью в поясничной области (low back pain). Исследователи описали две разновидности патологического позвоночно-тазового профиля. Первая из них была типична для пациентов с болью в поясничной области и характеризовалась формированием кифоза поясничного отдела позвоночника (уменьшение поясничного лордоза (global lumbar lordosis)) и компенсаторной избыточной ретроверсии таза (уменьшение наклона крестца (sacral slope)). Данный вариант, по мнению авторов, следует рассматривать в качестве предпосылки к развитию коксартроза вследствие формирования недопокрытия головок бедренных костей. Второй вид патологической сагиттальной вертикальной осанки был ассоциирован с увеличением анатомически постоянного тазобедренного угла (pelvic incidence — PI) при нормальных значениях величины поясничного лордоза и также являлся предрасполагающим фактором к формированию остеоартроза тазобедренного сустава [10].

Напротив, работа [11] была посвящена влиянию коксартроза на состояние позвоночника. В данной статье описана возможность формирования спондилолистеза у пациентов с подвывихом головок бедер. У них также наблюдали избыточную антеверсию таза и усиление поясничного лордоза. Однако исследователи отметили отсутствие убедительных данных в пользу возникновения спондилолистеза при поясничном гиперлордозе и, как следствие, указали на необходимость дальнейшего изучения этого вопроса.

Схожее мнение о негативном влиянии на позвоночный столб патологических процессов в тазобедренном суставе высказывал Y. Nakamura и соавт. [7], руководствуясь собственными данными. Исследователи утверждали, что первичный и быстро прогрессирующий коксартроз сопровождается уплощением поясничного лордоза, а также усилением ретроверсии таза с небольшими значениями угла наклона крестца. Напротив, у больных с терминальной стадией деформирующего артроза тазобедренного сустава типичным вариантом сагиттальной деформации позвоночно-тазового комплекса является увеличение антеверсии таза и поясничный гиперлордоз с характерным болевым синдромом.

Особого внимания среди публикаций, посвященных диагностике и лечению больных с коксовертебральным синдромом, заслуживают работы, описывающие динамику клинической картины заболевания после оперативной коррекции патологии тазобедренного сустава или позвоночника.

В последние десятилетия эндопротезирование тазобедренного сустава признано одним из самых эффективных методов лечения больных с коксартрозом [12–16]. Между тем отдаленные положительные результаты первичного эндопротезирования тазобедренного сустава, по данным Шведского национального регистра, имеют место лишь у 76–89% пациентов [17].

Перспективное клиническое исследование влияния артропластики на болевой синдром в области поясничного отдела позвоночника у больных с тяжелыми формами остеоартроза провели P. Ven-Galim и соавт. [6]. По мнению авторов, остеоартроз тазобедренного сустава является причиной нарушения походки, изменения сагиттальных позвоночных параметров и ассоциирован с болью в области поясницы. Все пациенты, которым планировалась артропластика тазобедренного сустава в связи с тяжелой степенью остеоартроза, были подвергнуты независимому клинико-рентгенологическому обследованию перед оперативным вмешательством, через 3 мес и спустя 2 года после его проведения. Показано, что тотальное эндопротезирование достоверно улучшило функциональные характеристики поясничного отдела позвоночника и тазобедренного сустава. Данное исследование по сути является клиническим доказательством существования коксовертебрального синдрома, а также демонстрацией эффективности артропластики тазобедренного сустава при боли в области поясницы [6].

В.М. Шаповалов и соавт. [18] описали восстановление сагиттального позвоночно-тазового баланса у больного с сочетанием дегенеративно-дистрофического поражения тазобедренных суставов и позвоночника. При этом представленные результаты убедительно свидетельствовали о купировании боли в спине после двустороннего последовательного тотального эндопротезирования тазобедренных суставов, несмотря на выраженность и длительность существования дегенеративно-дистрофических изменений в суставах и в поясничных позвоночно-двигательных сегментах.

В 2012 г. эти же исследователями поделились опытом успешного восстановления позвоночно-тазовых взаимоотношений в сагиттальной плоскости у военнослужащего с двусторонним асептическим некрозом головок бедренных костей после тотального эндопротезирования тазобедренных суставов. Внимание коллег было обращено не только на ликвидацию боли в спине и восстановление сагиттального профиля позвоночника, но и на перспективу сохранения профессиональной пригодности [19].

Вместе с тем, даже после успешно и обоснованно выполненного тотального эндопротезирования тазобедренного сустава отдельные авторы отмечают прогрессирование симптомов, характерных для патологии позвоночного столба [20].

Особую группу больных из числа перенесших тотальное эндопротезирование тазобедренного сустава составляют лица с вертеброгенным болевым синдромом [21, 22]. Согласно данным А.О. Денисова и соавт. [23], из 1000 пациентов, подвергшихся тотальной артропластике тазобедренного сустава, у 15,1% сохранились, а у 14,9% возникли новые болевые ощущения в области пояснично-крестцового отдела позвоночника.

Таким образом, под термином «коксовертебральный синдром» большинство авторов понимают сложный дегенеративно-дистрофический процесс, зависящий от множества этиопатогенетических факторов и характеризующийся полиморфизмом клинических проявлений. Высокая актуальность и сложность проблемы побудили исследователей к применению дополнительных рентгенологических методов обследования с целью изучения параметров позвоночно-тазового баланса.

Впервые понятие позвоночно-тазового баланса в исследовании физиологии и патологии позвоночника ввели в 1987 г. G. Duval-Beaupere и соавт. [24]. Опубликованная ими статья содержала описание результатов рентгенологической визуализации позвоночника, выполненной в положении стоя [25]. Большинство авторов основное внимание уделяют исследованию позвоночно-тазового баланса в сагиттальной плоскости, так как считается, что фронтальные взаимоотношения позвоночника и таза сбалансированы [7, 24, 26–28]. Однако, по мнению [24], наличие у пациента сколиотической осанки и сколиоза следует считать исключением из данного постулата.

В последние годы было доказано, что пространственная конфигурация позвоночника определяется взаимной компенсацией его искривлений. В сагиттальной плоскости позвоночный баланс зависит от соотношения величин грудного кифоза и поясничного лордоза [29–32].

Для характеристик сагиттального профиля позвоночника ряд авторов использовали вертикальный отвес, проведенный на боковых рентгенограммах, выполненных в положении больного стоя, из центра тела С2 или С7 позвонка. Для оценки варианта сагиттального позвоночно-тазового профиля принято использовать понятие «нейтральная точка». Одни авторы [29, 32–34] считают нейтральной точкой передний край верхней замыкательной пластинки S1 позвонка, который хорошо визуализируется на рентгенограммах, другие [31, 35–38], после исследований R. Jackson (1998), локализуют нейтральную точку на заднем крае верхней замыкательной пластинки S1 позвонка. Смещение линии, построенной из центра тела С7 позвонка, кзади относительно нейтральной точки определяют как

отрицательный дисбаланс, а смещение кпереди — как положительный.

Таким образом, большинство исследователей признает, что позвоночный баланс определяется соотношением грудного кифоза и поясничного лордоза, при этом причины формирования осанки в сагиттальной плоскости остаются не до конца изученными [35].

Впервые связь величины поясничного лордоза с рентгенологическими параметрами таза выявил в 1985 г. J. During [35]. Однако более полно корреляции позвоночного баланса с тазовыми параметрами изучили G. Duval-Beaupere и соавт. [27, 39–42]. По данным этих исследователей, сагиттальные морфологические характеристики таза напрямую определяют индивидуальные для каждого человека параметры поясничного лордоза. Взаимная компенсация сагиттальных изгибов позвоночника обеспечивает устойчивое равновесие тела в вертикальном положении, которое является наиболее рациональным с точки зрения механики и мышечных усилий [40, 43–45].

Последние исследования демонстрируют, что широкий диапазон параметров сагиттального профиля позвоночника коррелирует с таким же широким диапазоном характеристик тазового анатомического профиля, при этом крестец оказывается вовлеченным в эти отношения. По мнению ряда авторов имеются многочисленные корреляции между сагиттальным профилем позвоночника и параметрами крестца [42, 46, 47].

Доказано, что значения показателя PI постоянны для взрослого человека в течение всей жизни, так как кости таза прекращают свой рост. Данный параметр является анатомически постоянным и не может быть изменен посредством операций на позвоночнике [48, 49].

Параметр PI позволяет объединить ряд переменных тазовых характеристик [26, 42–44, 47, 48]. В частности, было описано строгое взаимоотношение между PI и сагиттальным отклонением (tilt) верхней крестцовой пластинки (тазобедренный угол — pelvic tilt (PT)), а также между этим параметром (PT) и величиной поясничного лордоза — global lumbar lordosis (GLL). Когда отклонение крестца и сагиттальные позвоночные изгибы правильно сбалансированы с PI, вес тела в вертикальном положении проецируется позади или рядом с поясничным отделом позвоночника, кзади и максимально близко к середине верхней замыкательной пластинки S1 позвонка и кзади от бикоксофеморальной оси. В этом случае положение стоя является наиболее рациональной позицией с точки зрения оптимального соотношения воздействия силы тяжести и напряжения мышц [40, 43, 44, 45].

Данная гипотеза была подтверждена бароцентрометрическими исследованиями, выполненными в разные годы на здоровых волонтерах [25, 40, 45, 46], а также на пациентах с патологией позвоночника [25, 40, 43].

Наличие анатомически постоянного индивидуального параметра PI и его корреляций с переменными тазовыми и позвоночными параметрами доказывает возможность различных индивидуальных конфигураций сагиттальных изгибов позвоночника. Следовательно, измерение тазобедренного угла крайне важно для оценки сагиттального позвоночного баланса. Также, по мнению [50], необходимо изучить адекватность соотношений между пространственным расположением крестца и величиной лордотического изгиба пояснично-крестцового отдела позвоночника. Отклонения указанных параметров от нормальных значений свидетельствуют об изменении проекции силы тяжести тела в вертикальном положении.

Общими недостатками бароцентрометрических исследований, выполненных G. Duval-Beaupere с коллегами, признаваемыми самими авторами, являются невозможность проведения их в повседневной клинической практике из-за высокой лучевой нагрузки на пациента от гамма-сканера, а также их большая длительность и трудоемкость. Помимо этого, методика не позволяет оценить изменения в отдельно взятых позвоночно-двигательных сегментах. В своих работах исследователи также указывали на необходимость дальнейшего изучения позвоночно-тазового баланса у больных с морфологическими изменениями тазовых параметров [28, 51, 52].

Зависимость тазовых параметров и сагиттального профиля позвоночника была выявлена во многих исследованиях [40, 42, 53, 54], как у взрослых лиц, так и у больных с заболеваниями позвоночного столба [25, 29, 40, 53, 55]. Пределы референсных значений параметров сагиттального профиля позвоночника в вертикальном положении тела определены в ходе нескольких рентгенологических исследований, проведенных на здоровых добровольцах [28, 42, 54].

Рядом авторов [25, 28, 37, 42] было предложено множество радиографических методов исследования патологических анатомических взаимоотношений между L5 и S1 позвонками, однако, по мнению R. Vialle с соавт. [56], ни по одному из этих измерений нельзя достоверно предсказать исход заболевания. Так, группой исследователей была изучена взаимосвязь между увеличением параметра PI и наличием спондилолистеза [57]. Однако убедительных доказательств взаимозависимости этих признаков авторами получено не было [56].

P. Chanplakorn и соавт. [58] описали изменение отклонения таза (pelvic tilt) в положении пациента стоя и лежа. Авторы отметили, что недооценка данного фактора при имплантации вертлужного компонента приводит к некорректному позиционированию ацетабулярной чашки, нерациональному покрытию головки эндопротеза и дальнейшему прогрессированию дегенеративных изменений в позвоночнике. Неудовлетворительное положение вертлужного компонента способно также привес-

ти к быстрому остеолиту из-за избыточного износа полиэтиленового вкладыша, и, как следствие, к ранней асептической нестабильности эндопротеза. Исследователи отмечают, что достичь правильного позиционирования имплантата возможно только учитывая пространственную ориентацию таза, варьирующую у разных людей, а также принимая во внимание наличие и длительность существования дегенеративно-дистрофических изменений в позвоночнике, что требует дополнительного рентгенологического обследования [58].

Аналогичное мнение высказали французские исследователи [59, 60]. Авторы утверждают, что некоторые факторы, характеризующие особенности пациента и квалификацию хирурга, способны негативно влиять на правильную ориентацию вертлужного компонента эндопротеза. Так, важнейшее значение имеет переменный тазовый параметр отклонения таза (pelvic tilt), изменяющийся при вертикальном положении тела (стоя и во время ходьбы) и в положении лежа (на операционном столе). Изменение РТ в двух позициях способно дезориентировать хирурга и обусловить некорректное позиционирование ацетабулярной чашки. Более того, некоторые пациенты имеют увеличенный или уменьшенный поясничный лордоз, который меняет ориентацию таза и вертлужной впадины в пространстве при ходьбе, сидении, а также подъеме и спуске по лестнице. Чем сильнее выражен поясничный лордоз, тем, по мнению тех же авторов, должна быть больше антеверсия ацетабулярной чашки, необходимая для предупреждения заднего вывиха эндопротеза. Напротив, при уменьшении поясничного лордоза антеверсия таза становится минимальной, а антеверсия чашки — избыточной, что является предпосылкой к возникновению переднего вывиха имплантата [59, 60].

Также необходимость учета переменного тазового параметра РТ при имплантации вертлужного компонента эндопротеза тучным пациентам отмечена в работе [61]. Установлено, что при избытке мягких тканей в ягодичной области происходит смещение таза в положении больного лежа как на спине, так и на боку. Кроме того, у пациентов с высоким индексом массы тела значительно упрощается неконтролируемое изменение положения тела на операционном столе во время оперативного вмешательства. Оба этих фактора являются предпосылкой к неправильному позиционированию ацетабулярной чашки и возможному возникновению вывихов эндопротеза.

Таким образом, анализ данных научной литературы показал, что морфологические характеристики таза и пояснично-крестцового отдела позвоночника играют важную роль в формировании вертикальной осанки человека, оценке прогноза течения дегенеративно-дистрофических заболеваний позвоночника, а также в корректном позиционировании компонентов эндопротеза тазобедренного

сустава. Диагностика и последующее лечение сочетанной дегенеративно-дистрофической патологии тазобедренных суставов и позвоночника представляется довольно сложной задачей, требующей комплексного и взвешенного подхода как со стороны хирургов, выполняющих эндопротезирование суставов конечностей, так и врачей-специалистов смежных направлений — вертебологов и неврологов.

ЛИТЕРАТУРА [REFERENCES]

1. Вакуленко В.М., Худобин В.Ю., Бублик Л.А. Дегенеративно-дистрофические поражения тазобедренных суставов и позвоночника. Травма. 2000; 1 (1): 24–6 [Vakulenko V.M., Khudobin V.Yu., Bublik L.A. Degenerative dystrophic lesions of hip joints and spine. Travma. 2000; 1 (1): 24–6 (in Russian)].
2. Вакуленко В.М. Концепция ведения больных коксартрозом на фоне дегенеративно-дистрофического поражения пояснично-крестцового отдела позвоночника. Травма. 2008; 9 (1): 6–12 [Vakulenko V.M. Conception of management of patients with coxarthrosis on the background of degenerative dystrophic lesions of lumbosacral spine. Travma. 2008; 9 (1): 6–12 (in Russian)].
3. Fogel G., Esses S. Hip spine syndrome: management of coexisting radiculopathy and arthritis of the lower extremity. Spine. 2003; 3 (3): 238–41.
4. Matsuyama Y. Hip-spine syndrome: total sagittal alignment of the spine and clinical symptoms in patients with bilateral congenital hip dislocation. Spine. 2004; 29: 2432–7.
5. Offierski C., Macnab I. Hip-spine syndrome. Spine. 1983; 8 (3): 316–21.
6. Ben-Galim P., Ben-Galim T., Rand N. The effect of total hip replacement surgery on low back pain in severe osteoarthritis of the hip. Spine. 2007; 32 (19): 2099–2102.
7. Nakamura Y., Funayama K., Kita J. et al. Hip-spine syndrome: tracing of coxarthropathy and the relationship between the lumbar and sacral angles. Sendai Red. Cross. Mtd. J. 1996; 5: 73–6.
8. Iwahara T., Takemitsu Y., Tokabe M. et al. Physical discussion and roentgenological investigation of degenerative lumbar kyphosis: focus on influence on pelvic inclination and hip joint. Clin. Orthop. Surg. 1988; 23: 811–9.
9. Takemitsu Y., Harada Y., Atsuta Y. et al. Degenerative lumbar kyphosis in the middle-aged and elderly. Orthop. Surg. 1987; Suppl. 12: 18–21.
10. Yoshimoto H., Sato S., Masuda T., Kanno T., Shundo M., Hyakumachi T., Yanagibashi Y. Spinopelvic alignment in patients with osteoarthritis of the hip. Spine. 2005; 30 (14): 1650–7.
11. Funayama K., Suzuki T., Irei O. Coxarthropathy and lumbago: hip-spine syndrome. MB Orthop. 1989; 15: 85–93.
12. Волченко Д.В., Ким Н.И. Оценка качества жизни пациентов с травмами и заболеваниями тазобедренного сустава. В кн.: Тезисы 64-й открытой научно-практической конференции молодых ученых «Актуальные проблемы экспериментальной и клинической медицины». Волгоград; 2006: 267 [Volchenko D.V., Kim N.I. Evaluation of Life Quality in Patients with Hip Joint Injuries and Diseases. In: Actual problems of experimental and clinical medicine: Proc. 64th Open Scient. Pract. Conf. of Young Scientists. Volgograd, 2006; 267 (in Russian)].
13. Загородный Н.В. Эндопротезирование при повреждениях и заболеваниях тазобедренного сустава: Дис. ... д-ра мед. наук. М.; 1998 [Zagorodny N.V. Arthroplasty

- in Hip Joint Injuries and Diseases. Dr. med. sci. Diss. Moscow; 1998 (in Russian)].
14. Кузьменко В.В., Фокин В.А. Эндопротезирование тазобедренного сустава, современное состояние и перспективы развития метода. Ортопедия, травматология и протезирование. 1991; 10: 74–8 [Kuz'menko V.V., Fokin V.A. Total hip arthroplasty, current state and perspectives for technique development. Ortopediya, travmatologiya i protezirovaniye. 1991; 10: 74–8 (in Russian)].
 15. Тихилов Р.М., Шаповалов В.М., ред. Руководство по эндопротезированию тазобедренного сустава. СПб; 2008 [Tikhilov R.M., Shapovalov V.M., ed. Manual of hip arthroplasty. St. Petersburg; 2008 (in Russian)].
 16. Шаповалов В.М., Аверкиев В.А., Артюх В.А. Результаты эндопротезирования тазобедренного сустава после переломов вертлужной впадины. Лечение сочетанных травм и повреждений конечностей. М.; 2008: 9–13 [Shapovalov V.M., Averkiev V.A., Artyukh V.A. Outcomes of total hip replacement after acetabular fractures. Treatment of concomitant injuries of the extremities. Moscow: 9–13 (in Russian)].
 17. Hailer N., Garellick G., Kyrholm J. Uncemented and cemented primary total hip arthroplasty in the Swedish Hip Arthroplasty Register. Acta Orthop. 2010; 81 (1): 34–41.
 18. Шаповалов В.М., Аверкиев В.А., Кудяшев А.Л. Восстановление сагиттального позвоночно-тазового баланса у больного с сочетанным поражением тазобедренных суставов и позвоночника (клиническое наблюдение). Гений ортопедии. 2011; 3: 152–5 [Shapovalov V.M., Averkiev V.A., Kudyashev A.L., Artiukh V.A., Kapilevich B. Ya. Restoration of sagittal spine-pelvis balance in a patient with combined injury of the hips and the spine (clinical study). Geniy ortopedii. 2011; 3: 152–5 (in Russian)].
 19. Шаповалов В.М., Аверкиев В.А., Кудяшев А.Л. Случай восстановления сагиттального позвоночно-тазового баланса у военнослужащего с асептическим некрозом головок бедренных костей. Военно-медицинский журнал. 2012; 333 (4): 62–3 [Shapovalov V.M., Averkiev V.A., Kudyashev A.L. Restoration of sagittal spine-pelvis balance in a serviceman with aseptic necrosis of femoral heads (case report). Voenno-meditsinskiy zhurnal. 2012; 333 (4): 62–3 (in Russian)].
 20. Герцен Г.И., Остапчук М.П., Буштрук А.М. Деформирующий артроз великих суглобов. Український медичний часопис. 2003; 5 (37): 55–60 [Gertsen G.I., Ostapchuk M.P., Bushtruk A.M. Deforming arthrosis of big joints. Ukrainskiy meditsinskiy zhurnal. 2003; 5 (37): 55–60 (in Ukrainian)].
 21. Шильников В.А., Тихилов Р.М., Денисов А.О. Болевой синдром после эндопротезирования тазобедренного сустава. Травматология и ортопедия России. 2008; 2: 106–9 [Shil'nikov V.A., Tikhilov R.M., Denisov A.O. The pain syndrome after hip replacement. Travmatologiya i ortopediya Rossii. 2008; 2: 106–9 (in Russian)].
 22. Шильников В.А., Неверов В.А., Климов А.В., Ярмилко А.В., Байбародов А.Б. Болевой синдром эндопротезированного тазобедренного сустава. Травматология и ортопедия России. 2006; 2: 319–20 [Shil'nikov V.A., Neverov V.A., Klimov A.V., Yarmilko A.V., Baibarodov A.B. Pain syndrome after total hip arthroplasty. Travmatologiya i ortopediya Rossii. 2006; 2: 319–20 (in Russian)].
 23. Денисов А.О. Болевой синдром после эндопротезирования тазобедренного сустава: Автореф. дис. ... канд. мед. наук. СПб; 2010 [Denisov A.O. Pain syndrome after total hip replacement. Cand. med. sci. Diss. St. Petersburg; 2010 (in Russian)].
 24. Продан А.И., Хвистюк А.Н. Корреляция параметров сагиттального позвоночно-тазового баланса и дегенеративных изменений нижнепоясничных сегментов. Хирургия позвоночника. 2007; 1: 44–51 [Prodan A.I., Khvisyuk A.N. Correlation between sagittal spinopelvic balance parameters and degenerative changes of the lower lumbar spinal segments. Hirurgia pozvonochnika. 2007; 1: 44–51 (in Russian)].
 25. Duval-Beaupere G., Robain G. Visualization on full spine radiographs of the anatomical connections of the centres of the segmental body mass supported by each vertebra and measured in vivo. Int. Orthop. 1987; 11: 261–9.
 26. Legaye J., Hecquet J., Marty C., Duval-Beaupere G. Equilibre sagittal du rachis. Relations entre bassin et courbures rachidiennes sagittales en position debout. Rachis. 1993; 3: 215–26.
 27. Roussouly P., Gollogly S., Berthonnaud E., Dimnet J. Classification of the normal variation in the sagittal alignment of the human lumbar spine and pelvis in the standing position. Spine. 2005; 30 (3): 346–53.
 28. Vaz G., Roussouly P., Berthonnaud E., Dimnet J. Sagittal morphology and equilibrium of pelvis and spine. Eur. Spine J. 2002; 11: 80–7.
 29. Celb D., Lenke L.G., Bridwell K.H., Blanke K., McEneary K.W. An analysis of sagittal spinal alignment in 100 asymptomatic middle and older aged volunteers. Spine. 1995; 20: 1351–8.
 30. Jackson R., Peterson M., McManus A. Compensatory spinopelvic balance over the hip axis and better reliability in measuring lordosis to the pelvic radius on standing lateral radiographs of adult volunteers and patients. Spine. 1998; 23: 1750–67.
 31. Kumar M., Baklanov A., Chopin D. Correlation between sagittal plane changes and adjacent segment degeneration following lumbar spine fusion. Eur. Spine J. 2001; 10: 314–9.
 32. Vedantam R., Lenke L., Keeney J., Bridwell K.H. Comparison of standing sagittal spinal alignment in asymptomatic adolescents and adults. Spine. 1998; 23: 211–5.
 33. Van Royen B., Toussaint H., Kingma I., Bot S.D., Caspers M., Harlaar J., Wuisman P.I. Accuracy of the sagittal vertical axis in a standing lateral radiograph as a measurement of balance in spinal deformities. Eur. Spine J. 1998; 7: 408–12.
 34. Vedantam R., Lenke L., Bridwell K.H., Linville D.L., Blanke K. The effect of variation in arm position on sagittal spinal alignment. Spine. 2000; 25: 2204–9.
 35. Продан А.И., Радченко В.А., Хвистюк А.Н., Куценко В.А. Закономерности формирования вертикальной осанки и параметры сагиттального позвоночно-тазового баланса у пациентов с хронической люмбагией и люмбоишалгией. Хирургия позвоночника. 2006; 4: 61–9 [Prodan A.I., Radchenko V.A., Khvisyuk A.N., Kutsenko V.A. Mechanism of vertical posture formation and parameters of sagittal spinopelvic balance in patients with chronic low back pain and sciatica. Hirurgia pozvonochnika. 2006; 4: 61–9 (in Russian)].
 36. Cil A., Yazici M., Uzumcugil A., Kandemir U., Alanay A., Alanay Y. et al. The evolution of sagittal segmental alignment of the spine during childhood. Spine. 2005; 30: 93–100.
 37. Jackson R., McManus A. Radiographic analysis of sagittal plane alignment and balance in standing volunteers and patients with low back pain matched for age, sex, and size. A prospective controlled clinical study. Spine. 1994; 19: 1611–8.
 38. Marks M., Stanford C., Mahar A. Standing lateral radiographic position does not represent customary standing balance. Spine. 2003; 28: 1176–82.

39. Descamps H., Commare M., Marty C. et al. Le parameter incidence chez le petit enfant. *Rachis*. 1996; 8: 177–80.
40. Duval-Beaupere G., Schmidt C., Cosson P. A barycentremetric study of the sagittal shape of spine and pelvis: the condition required for an economic standing position. *Ann. Biomed. Eng.* 1992; 20: 451–62.
41. Duval-Beaupere G., Schmidt C., Cosson P. Sagittal shape of the spine and pelvis. The conditions for an economic standing position. Barycentremetric study. Proceeding of Scoliosis Research Society (24th Annual meeting) combined with the European Spinal Deformity Society. Amsterdam, 1989.
42. Legaye J., Duval-Beaupere G., Hecquet J. Pelvic incidence: a fundamental pelvic parameter for three-dimensional regulation of spinal sagittal curves. *Eur. Spine J.* 1998; 7: 99–103.
43. Duval-Beaupere G., Legaye J. Composante sagittale de la statique rachidienne. *Rev. Rhum.* 2004; 71:105–19.
44. Lagrone M.O., Bradford D.S., Moe J.H., Lonstein J.E., Winter R.B., Ogilvie J.W. Treatment of symptomatic flatback after spinal fusion. *J. Bone Joint Surg. Am.* 1988; 70 (4): 569–80.
45. Legaye J., Santin J., Hecquet J., Marty C., Duval-Beaupere G. Bras de levier de la pesanteur supportee par les vertebres lombaires. *Rachis*. 1993; 5: 13–20.
46. Cosson P., Duval-Beaupere G. Determination personnalisee in vivo chez l'homme des exercices sur les etages vertebraux thoraciques et lombaires en position debout et assise. *Rachis*. 1993; 5: 5–12.
47. Descamps H., Commare M., Marty C., Hecquet J., Duval-Beaupere G. Modification of pelvic angle during the human growth. *Biom. Hum. Anthropol.* 1999; 17: 59–63.
48. Marty C., Boisaubert B., Descamps H., Montigny J. The sagittal anatomy of the sacrum among young adults, infants and spondylolisthesis patients. *Eur. Spine J.* 2002; 11: 119–25.
49. Mangione P., Gomez D., Senegas J. Study of the course of incidence angle during growth. *Eur. Spine J.* 1997; 6: 163–7.
50. Legaye J., Duval-Beaupere G. Gravitational forces and sagittal shape of the spine. Clinical estimation of their relations. *Int. Orthop.* 2007; 32 (6): 809–16.
51. Farfan H. The biomechanical advantage of lordosis for upright activity. *Spine*. 1978; 3 (4): 336–42.
52. Gangnet N., Dumas R., Skalli W., Vital J. Variability of the spine and pelvis location with respect to the gravity line: a three-dimensional stereoradiographic study using a force platform. *Surg. Radiol. Anat.* 2003; 25: 424–33.
53. During J., Goudfrootij H., Keessen W., Beeker T., Crowe A. Toward standards for posture. Postural characteristics of the lower back system in normal and pathologic conditions. *Spine*. 1985; 10: 83–7.
54. Vialle R., Levassor N., Rillardon L., Templier A., Skalli W., Guigui P. Radiographic analysis of the sagittal alignment and balance of the spine in asymptomatic subjects. *J. Bone Joint Surg Am.* 2005; 87: 260–7.
55. Guigui P., Levassor N., Rillardon L., Wodecki P., Cardinne L. Physiological value of pelvic and spinal parameters of sagittal balance: analysis of 250 healthy volunteers. *Rev. Chir. Orthop. Reparatrice Appar. Mot.* 2003; 89: 496–506.
56. Vialle R., Ilharreborde B., Dauzac C., Lenoir T., Rillardon L., Guigui P. Is there a sagittal imbalance of the spine in isthmic spondylolisthesis? A correlation study. *Eur. Spine J.* 2007; 16: 1641–9.
57. Jackson R., Phipps T., Hales C., Surber J. Pelvic lordosis and alignment in spondylolisthesis. *Spine*. 2003; 28: 151–60.
58. Chanplakorn P., Wongsak S., Woratanarat P., Wajanavisit W., Laohacharoensombat W. Lumbopelvic alignment on standing lateral radiograph of adult volunteers and the classification in the sagittal alignment of lumbar spine. *Eur. Spine J.* 2011; 20 (5): 706–12.
59. Lazennec J., Rousseau M.A., Rangel A., Gorin M., Belicourt C., Brusson A., Catonnü Y. Pelvis and total hip arthroplasty acetabular component orientations in sitting and standing positions: measurements reproductibility with EOS imaging system versus conventional radiographies. *Orthop. Traumatol. Surg. Res.* 2011; 97 (4): 373–80.
60. Legaye J. Influence of the sagittal balance of the spine on the anterior pelvic plane and on the acetabular orientation. *Int. Orthop.* 2009; 33: 1695–700.
61. Rossi R., Castoldi F., eds. Primary total hip replacement. Turin: Edizioni Minerva medica; 2013.

Сведения об авторах: Кудяшев А.Л. — канд. мед. наук, ВрИО зам. начальника кафедры и клиники военной травматологии и ортопедии; Хоминец В.В. — доктор мед. наук, начальник кафедры и клиники военной травматологии и ортопедии; Шаповалов В.М. — доктор мед. наук, профессор кафедры военной травматологии и ортопедии; Мироевский Ф.В. — слушатель ординатуры при кафедре военной травматологии и ортопедии.
Для контактов: Кудяшев Алексей Леонидович. 194021, Санкт-Петербург, пр. Непокоренных, д. 2. Тел. +7 (911) 770–49–01. E-mail: a.kudyashev@gmail.com.

© Коллектив авторов, 2015

РЕВИЗИОННОЕ ЭНДОПРОТЕЗИРОВАНИЕ ТАЗОБЕДРЕННОГО СУСТАВА: ЭПИДЕМИОЛОГИЯ, ПРИЧИНЫ, ФАКТОРЫ РИСКА (ОБЗОР ЗАРУБЕЖНОЙ ЛИТЕРАТУРЫ)

А.В. Каминский, Л.О. Марченкова, А.В. Поздняков

ФГБУ «Российский научный центр «Восстановительная травматология и ортопедия» им. акад. Г.А. Илизарова»
Минздрава России, Курган, РФ

Проанализированы публикации зарубежных авторов, касающиеся вопросов ревизионного эндопротезирования тазобедренного сустава. Приведены данные национальных Регистров различных стран, освещены вопросы эпидемиологии и прогнозирования потребности в ревизионном эндопротезировании, описаны причины (демографические, клинические, хирургические, реабилитационные) и наиболее значимые факторы риска, обуславливающие несостоятельность первичного протезирования тазобедренного сустава.

Ключевые слова: тазобедренный сустав, ревизионное эндопротезирование, перипротезные переломы, инфекция, асептическое расшатывание, вывих, нестабильность.

Revision Hip Arthroplasty: Epidemiology, Causes, Risk Factors (foreign literature review)

A.V. Kaminskiy, L.O. Marchenkova, A.V. Pozdnyakov

Russian Ilizarov Scientific Center for Restorative Traumatology and Orthopaedics,
Kurgan, Russia

Publications related to revision hip arthroplasty were analyzed. Data of National Registers from different countries were presented, problems of epidemiology and prognostication of need in revision arthroplasty were highlighted, the causes (demographic, clinical, surgical, rehabilitation) and the most significant risk factors that conditioned the failure of primary hip arthroplasty were described.

Key words: hip joint, revision arthroplasty, periprosthetic fractures, infection, aseptic loosening, dislocation, instability.

Тотальное эндопротезирование является высокоэффективным хирургическим пособием, используемым в лечении больных с заболеваниями и повреждениями тазобедренных суставов и их последствиями, сопровождающимися интенсивным болевым синдромом и функциональным дефицитом. Современные технологии эндопротезирования и конструкции протезов позволяют эффективно реабилитировать больных с суставной патологией различной этиологии и большинство пациентов трудоспособного возраста возвращать к труду. С момента внедрения в клиническую практику тотального эндопротезирования значение последнего в лечении различных патологических состояний опорно-двигательного аппарата неуклонно растет. Тем не менее, несмотря на неоспоримые достижения в данной области ортопедии и постоянное совершенствование технологии вмешательства, только в США ежегодная потребность в ревизионном эндопротезировании тазобедренного сустава составляет порядка 50 000 случаев [1]. А с учетом того, что число выполненных первичных вмешательств ежегодно растет (по данным экспертной группы ВОЗ в мире ежегодно выполняется до 1,5 млн тотальных замещений тазобедренного сустава [2]), повышается и потребность в ревизиях. Так, по долгосрочным прогнозам, в США к 2030 г. потребность в первичных вмешательствах вырастет на 174%, в ревизионных — на 137% [3].

S. Kurtz и соавт. [4], проанализировав данные National Hospital Discharge Survey (США) за период с 1990 по 2002 г., отмечают, что за 13 лет потребность в первичном вмешательстве увеличилась на 50% на 100 000 населения, при этом число ревизий увеличилось на 3,7 процедуры на то же количество жителей и составило за исследуемый период 17,5%.

Ревизионное вмешательство — это трудоемкая, технически сложная, дорогостоящая процедура, существенно отличающаяся по ресурсам от первичной артропластики и требующая от хирурга высоких профессиональных навыков и значительной ответственности [5–8]. В связи с этим постоянного изучения требуют причины и факторы риска, обуславливающие несостоятельность первичных протезов, и, как следствие, необходимость в выполнении ревизионных операций.

В зарубежной литературе представлено значительное число публикаций, как освещающих отдельные причины неудач при первичной артропластике, так и обобщающих данные национальных артропластических Регистров.

Как правило, причины, определяющие неудачные результаты, авторы группируют по нескольким основным направлениям: демографическому, клиническому, хирургическому, реабилитационному, которые в свою очередь включают ряд факторов, predisposing к неудачам [9–11].

Демографические факторы — возраст, пол, масса тела, социальный статус, курение, алкоголизм, расовая принадлежность, образ жизни.

Клинические факторы — основной диагноз, сопутствующие заболевания, включая диабет, применение лекарственных средств (например, стероиды), одно- или двусторонняя первичная артропластика, предшествующие вмешательства на тазобедренном суставе, роды в период после первичного эндопротезирования.

Хирургические факторы и риски, связанные с конструкцией имплантатов, — цементная, бесцементная, гибридная фиксация, размер головки бедренного компонента, покрытие имплантатов, продолжительность операции, оперативный доступ, вид анестезии, профилактика инфекции, техника фиксации, переливание крови.

Общемедицинские и организационные факторы — статус госпиталя, образовательный статус персонала, местоположение госпиталя (город, сельская местность), уровень подготовки и опыт хирургов.

Эпидемиология. М. Villanueva-Martinez и соавт. [12] изучили данные национального Регистра Испании за 2001–2008 гг., касающиеся заболеваемости, демографической характеристики, сопутствующих заболеваний, внутригоспитальной смертности у пациентов, подвергнутых ревизионному эндопротезированию тазобедренного сустава. Авторы указывают, что ежегодная потребность в ревизии составила в 2001 г. 20,2 случая, в 2008 г. — 21,1 случая на 100 000 населения. Причем для пациентов женского пола этот показатель за 8 лет остался неизменным, а для мужчин увеличился с 17,8 до 19,8. Среди мужчин наиболее высокий процент ревизий наблюдался в возрастных группах 40–54, 75–84 года и старше 85 лет, среди женщин — только в возрасте 75–84 года и старше 85 лет. Самый низкий (6%) показатель констатировали у пациентов в возрасте 65–74 лет. Соотношение первичное эндопротезирование/ревизия за изучаемый период практически не изменилось, составив 20,42–20,01%.

По данным W. Tian и соавт. [13], в США за период 1993–2005 гг. 14–17% первичных артропластик потребовали ревизий, в Канаде (данные за 2001–2006 гг.) этот показатель составил 11–13%, в Норвегии [14] — 12,3% в 2003 г., 13,6% в 2007 г. и 14% в 2008 г.

По данным национального Регистра Австралии [15], за период 2003–2009 гг. число выполненных первичных вмешательств выросло на 32,5%, ревизионных — на 9,3%. В Великобритании [16] ревизии в течение первых трех лет после первичной операции выполнены в 0,8–2,6% случаев, в Финляндии [17] — в 3,25% и в 6% в более поздние сроки, в США [18] в течение 5 лет — в 19%.

Причины. Значительное число публикаций зарубежных авторов посвящено анализу причин неудовлетворительных исходов первичных операций, обуславливающих необходимость проведения ревизии. При этом обращает на себя внимание разброс показателей долевого вклада каждой из причин.

Так, в работе [12] по изучению эпидемиологии ревизий после тотального эндопротезирования тазобедренного сустава, отмечено, что чаще полнокомпонентные ревизии выполняются вследствие вывихов (22,5%), механического расшатывания (19,7%) и инфекции (14,8%).

S. Ulrich и соавт. [19], проанализировав причины 237 ревизий у 225 пациентов выявили, что в 51,9% случаев они были обусловлены асептическим расшатыванием, в 16,9% — вывихами, 8% — болевым синдромом и в 5,5% — инфекцией. В половине случаев повторные вмешательства выполнены менее чем через 5 лет после первичной тотальной артропластики, в 33% случаев они были обусловлены вывихами, в 24% — инфекцией (табл. 1).

Как видно из табл. 1, в первые 5 лет необходимость в ревизии возникает вследствие асептической нестабильности и вывихов и в меньшей степени — по причине развития инфекции. По прошествии 5 лет в подавляющем большинстве случаев ревизия является следствием асептического расшатывания.

Асептическая нестабильность. Практически все исследователи основной причиной ревизионных вмешательств считают асептическую нестабильность эндопротеза [19]. Доля данного осложнения среди прочих причин варьирует от 45 до 89% и возрастает с увеличением времени, прошедшего с момента установки имплантата. Взгляды авторов на проблему возникновения асептической нестабильности довольно противоречивы. Одни связывают выживаемость имплантатов с качеством материала протезов и их дизайном, другие, и их большинство, неудачи объясняют нарушением процесса ремодели-

Табл. 1. Зависимость причин ревизий от сроков проведения ревизионных вмешательств (по [19])

Срок до ревизии	Число ревизий	Причина ревизии, %					
		асептическая нестабильность	инфекция	вывихи	несостоятельность компонентов протеза	перипротезные переломы	болевой синдром
≥ 2 лет	79	17,7	24,0	33,0	3,8	6,3	15,2
2–5 лет	39	46,2	10,3	25,6	—	5,1	12,8
5–10 лет	49	67,3	14,3	10,3	—	2,0	6,1
≥ 10 лет	70	90,0	5,8	—	—	2,8	1,4
≤ 5 лет	118	27,1	19,6	30,5	2,5	5,9	14,4
≥ 5 лет	119	80,7	9,2	4,2	—	2,5	3,4
Всего...	237	51,9	15,6	16,9	2,1	5,5	8,0

лирования костной ткани. Авторы отмечают прямую корреляционную связь между развитием асептического расшатывания и исходным количественным и качественным состоянием прилежащей к эндопротезу кости, а также величиной ее потери в период стрессового ремоделирования [20]. При изучении [21] особенностей стрессового ремоделирования после тотального эндопротезирования тазобедренного сустава с помощью двухэнергетической рентгеновской абсорбциометрии показано, что в зоне, прилежащей к имплантату, происходит значительное снижение минеральной плотности кости. При этом на интенсивность потери и прироста прилежащей к эндопротезу костной массы оказывает влияние не только имплантат, но и исходное нарушение метаболизма костной ткани (системный остеопороз). Это в свою очередь создает предпосылки к увеличению микроподвижности и ускоряет развитие асептической нестабильности [2].

По мнению ряда авторов [5, 22, 23], асептическое расшатывание чаще развивается у пациентов моложе 50 лет, страдающих педиатрическими заболеваниями тазобедренных суставов, а также при цементной фиксации ножки протеза (вследствие изменения качества кости и физико-химических свойств цемента во внутренней среде организма, что приводит к снижению площади контакта и силы сцепления в системе «кость — имплантат») и гидроксиапатитном покрытии ацетабулярного компонента. Что касается последнего фактора, то мнения о влиянии данного вида покрытия на выживаемость имплантата носят диаметрально противоположный характер [24, 25].

Вывихи. В данном аспекте интересными представляются исследования, выполненные N. Hailer и соавт. [26], которые изучили риски ревизий в зависимости от оперативного доступа, размера головки бедра, пола пациента и основного диагноза и пришли к заключению, что при малых диаметрах головки, а также при первичных вмешательствах, выполненных по поводу переломов шейки бедра, некрозов головки, риск ревизий вследствие вывихов значительно выше. Кроме того, авторами показано, что выполнение операций из малоинвазивного доступа также является фактором риска повторных вмешательств вследствие вывихов.

Некоторые авторы [27] делают акцент на том, что при эндопротезировании суставов у пациентов, имеющих в анамнезе педиатрические болезни тазобедренного сустава, вывихи наблюдаются чаще, чем при другой патологии и происходят в ранние (до 6 мес) сроки после операции.

Перипротезные переломы являются нечастым осложнением первичной артропластики тазобедренного сустава, а причиной ревизионного вмешательства выступают в 2–6% случаев. Согласно данным [28] из 1555 ревизий, проведенных с 1990 по 1999 г., только 40 были выполнены по поводу перипротезных переломов. При этом авторы не выявили зависимости частоты возникновения переломов от типа протезов, однако у мужчин это осложнение регистрировали достоверно чаще.

Инфекция занимает 2–3-е ранговое место, составляя от 0,6 до 16% в структуре всех причин ревизионных вмешательств [20, 29, 30].

По данным NARA (Северный артропластический регистр: Дания, Финляндия, Норвегия и Швеция) [31], за период 1995–2009 гг. глубокая инфекция стала причиной ревизий в 0,6% случаев в течение 5 лет после первичного вмешательства, причем достоверной разницы в зависимости от вида фиксации (цементная, бесцементная, гибридная) и моно- и билатеральной установки имплантата авторами не выявлено. Анализ показал, что инфекция чаще развивается у мужчин при вмешательствах по поводу воспалительных заболеваний, переломов бедра и некроза головки бедренной кости.

S. Lakemeier и соавт. [32], оценив современное состояние ревизионного тотального эндопротезирования тазобедренного сустава в Германии на основе опросника, содержащего общие (статус госпиталя, отдела) и частные, касающиеся лечения пациента, вопросы, отмечают, что при бесцементной фиксации компонентов протеза основной причиной ревизий является инфекция, развившаяся в раннем послеоперационном периоде (через 6 нед после имплантации) у возрастных пациентов.

H. Dale и соавт. [33], руководствуясь данными Норвежского артропластического Регистра, провели анализ развития глубокой инфекции после первичных пластик за четыре временных периода (1987–1992, 1993–1997, 1998–2002 и 2003–2007) и доказали, что реже всего инфекционно-воспалительные осложнения развивались в 1987–1992 гг. с постепенным ростом от периода к периоду. Причем эта тенденция характерна как для бесцементной фиксации, так и для цементной, за исключением случаев, когда к цементу добавлялись антибиотики. Стоит также отметить, что в процентном отношении при бесцементной фиксации частота развития инфекции за последние пять лет (2003–2007) был выше, чем при цементной.

Сводные данные о причинах ревизий приведены в табл. 2.

Факторы, определяющие риск ревизионных вмешательств

Основной диагноз. Риск развития несостоятельности имплантатов напрямую зависит от того, какое патологическое состояние послужило причиной выполения замещения сустава. Несмотря на то что единого взгляда на эту проблему нет, большинство авторов отмечают, что наилучшие результаты удается получить у больных, прооперированных по поводу первичного остеоартроза [20, 37].

Группа авторов из Норвегии [38], основываясь на данных Национального Регистра, провели сравнительный анализ ревизионных вмешательств вследствие инфекции у больных ревматоидным артритом и остеоартрозом. За период с 1987 по 2008 г. было выполнено 84 492 первичных вмешательства, которые в 534 случаях осложнились инфекцией, потребовавшей проведения ревизионной операции. В целом 5-летняя выживаемость протезов в послеоперационном периоде составила 99,5% у пациен-

Табл. 2. Сводные данные о причинах ревизионных вмешательств

Автор	Год	Количество суставов	Причины ревизии
S. Ulrich и соавт. [19]	2008	237	51,9 % — асептическая нестабильность 16,9 % — вывихи 15,6 % — инфекция 8,0 % — боль 5,5 % — перипротезные переломы 2,1 % — несостоятельность компонентов
T. Hassan и соавт. [30]	2000	1265	69,5 % — асептическая нестабильность 9,5 % — инфекция 9,1 % — вывихи
P. Lachiewicz и соавт. [29]	2005	100	38,0 % — асептическая нестабильность обоих компонентов 22,0 % — асептическое расшатывание ацетабулярного компонента 10,0 % — инфекция 2,0 % — перипротезные переломы 2,0 % — вывихи 1,0 % — остеолитичес
S. Weeden и соавт. [34]	2002	188	82,0 % — асептическая нестабильность 14,0 % — вывихи 8,0 % — инфекция 5,0 % — перипротезные переломы
R. Sarvilinna и соавт. [28]	2003	1605	14,5 % — асептическая нестабильность обоих компонентов 16,2 % — асептическая нестабильность ацетабулярного компонента 36,5 % — нестабильность бедренного компонента 9,3 % — вывихи 7,2 % — инфекция 3,2 % — некорректное положение протеза 2,6 % — перепротезные переломы
B. Springer и соавт. [35]	2009	1100	45,0 % — асептическая нестабильность 16,0 % — вывихи 16,0 % — остеолитичес 11,0 % — глубокая перипротезная инфекция 6,0 % — перипротезные переломы 7,0 % — другие причины
S. Jafari и соавт. [36]	2010	1366	51,0 % — асептическая нестабильность 15,0 % — вывихи 14,0 % — износ протеза 8,0 % — инфекция 5,0 % — перипротезные переломы 7,0 % — прочие причины
N. Hailer и соавт. [26]	2012	1302	31,0 % — инфекция 31,0 % — вывихи 16,0 % — асептическая нестабильность 11,0 % — перипротезные переломы 11,0 % — прочие причины

тов с ревматоидным артритом и 99,4% у пациентов с остеоартрозом. Что же касается развития инфекционных осложнений, то значительно больше их было у больных ревматоидным артритом.

N. Hailer и соавт. [26], изучив причины дислокаций элементов протезов, заключили, что данное осложнение реже встречается у больных остеоартрозом, чем у пациентов с другой патологией, требующей замены сустава. Такого же мнения придерживаются J. Franklin и соавт. [39].

Согласно [19] асептическое расшатывание чаще всего (60%) встречается при воспалительных процессах и дисплазии сустава, а вывихи — при посттравматических артритах и остеонекрозе. Кроме того, не выявлено корреляции между первичным диагнозом и временным интервалом между первичным вмешательством и ревизией. Так, в период до 2 лет потребность в ревизии была выше у больных с посттравматическим артритом и остеонекрозом; в период от 2 до 5 лет — при остеоартритах и остео-

некрозах, через 5–10 лет — при воспалительных артритах, дисплазиях и остеоартритах; через 10 лет и более в половине случаев — при воспалительных процессах и в равной степени при остеоартрозах, дисплазиях и посттравматическом артрите.

J. Girard и соавт. [40] отмечают, что у молодых пациентов до 30 лет ревизии чаще выполняются при педиатрических заболеваниях тазобедренного сустава, аваскулярных некрозах и септических процессах.

Сопутствующие заболевания. Соматический статус больного играет немаловажную роль в исходах первичных эндопротезирований и может существенно влиять на результаты лечения, хотя публикаций по данному вопросу в доступной зарубежной литературе значительно меньше, чем по другим проблемам эндопротезирования крупных суставов.

P. Cram и соавт. [41], проанализировав данные за 2007–2008 гг. о 202 773 первичных операциях и 40 973 ревизионных вмешательствах, отметили пря-

мую зависимость числа ревизий от наличия сопутствующих заболеваний, в том числе сахарного диабета. Так, из 6431 больного, потребовавшего ревизионного вмешательства, 15,7% страдали сахарным диабетом, 4,7% имели избыточную массу тела или ожирение, 6% — почечную патологию.

Конструктивные особенности имплантатов являются факторами, в немалой степени определяющими исход оперативного вмешательства, хотя данный факт признается не всеми исследователями. В связи с этим продолжается поиск оптимальных конструктивных решений, позволяющих улучшать биомеханические и прочностные качества компонентов протеза и продлевать сроки их полноценного функционирования. В настоящее время внедрено и успешно используется множество конструкций, усовершенствование которых идет по пути разработок материалов для изготовления компонентов имплантата и всевозможных покрытий, позволяющих продлить выживаемость протезов и исключить конфликт между биологической средой организма пациента и имплантируемым инородным телом.

Интересными в данном аспекте представляются исследования, проведенные авторами [30] при изучении 1265 случаев ревизий в Великобритании при использовании различных конструкций имплантатов (табл. 3).

Из табл. 3 видно, что чаще всего ревизии выполнялись у пациентов с эндопротезом Charnley. Однако этот факт не может служить доказательством «неполноценности» данного имплантата ввиду того, что в свое время это был один из самых часто устанавливаемых эндопротезов, продемонстрировавший довольно высокие показатели выживаемости. Накопленный опыт по применению данного типа протеза значительно богаче, чем для других протезов, что, вероятно, и обуславливает достаточно высокий процент ревизий.

T. Thien и соавт. [42] изучили результаты 100 786 первичных вмешательств (1702 ревизии) с использованием трех вариантов конструкций бедренных компонентов цементной фиксации — Exterer polished (две разновидности), Lubinus SPII и Spectron EF Primary. За 3-летний период при использовании конструкции Lubinus SPII необходимость в ревизии возникла в 0,8% случаев; Exterer Polished более ранней версии — в 2,1%, версии V40 — в 1,1%; Spectron EF — в 1,4% случаев. При этом вне зависимости от вида протеза ревизий по поводу несостоятельности конструкции не потребовалось ни в одном случае. На результаты первичных вмешательств оказывали влияние размер головки (худшие результаты при d=22 мм, конструкция Exterer), размер ножки (худшие результаты — extra-small, протез Lubinus, Spectron).

Фиксация. Многочисленные исследования последних лет показывают, что цементная фиксация является оптимальной в плане долговечности функционирования протезов, особенно при использовании костных цементов, пропитанных антибиотиками.

Так, K. Corbett и соавт. [43] обобщили данные по выживаемости протезов в зависимости от варианта

Табл. 3. Типы имплантатов, удаленных при ревизии (по [30])

Тип имплантата	Число ревизий	%
Charnley (Depuy Int. Ltd., Leeds, UK)	547	43,2
Howse (J&J, Berkshire, UK)	128	10,1
Muller (Strarec Medical, UK)	47	3,7
Lord (Bacneux, France)	47	3,7
Furlong (JRI Ltd., London, UK)	32	2,5
Exterer (Howmedica Int. Ltd., UK)	30	2,4
Прочие	99	7,9

фиксации. При цементной фиксации выживаемость в течение 10 лет составила 88% в Финляндии и 95% в Норвегии. При бесцементной фиксации эти показатели составили в Финляндии 80%, в Швеции 85%. Сведения о выживаемости при гибридной фиксации имелись только в Шведском Регистре — 92,7%.

По данным [27], из 1366 ревизий (1272 пациента, 2000-2007 гг.) 74% выполнены после бесцементной фиксации обоих компонентов первичного протеза, 25% — при цементной фиксации, доля гибридной фиксации составила 1%.

Согласно [16] в течение первого года после первичной пластики сустава при цементной фиксации необходимость в ревизиях у мужчин возникла в 0,5% случаев, при бесцементной — в 1%, при гибридной — в 0,9%; у женщин эти показатели составили 0,3, 1 и 0,6% соответственно. По прошествии 3 лет у мужчин ревизионные вмешательства проведены в 1,1% случаев при цементной фиксации, в 2,4% — при бесцементной и в 1,9% — при гибридной; у женщин — в 0,8, 1,6 и 1,2% случаев соответственно.

Возраст. К сожалению, в последние годы наметилась отчетливая тенденция «омоложения» артропластических операций, которые в настоящее время выполняются даже у детей. Однако, как показывает мировой опыт, это довольно часто заканчивается неблагоприятными исходами ввиду более активного образа жизни молодого населения.

Так, L. Corbett и соавт. [43] проанализировали Шведский, Норвежский, Датский и Финский Регистры и показали, что у молодых пациентов потребность в ревизиях возникает значительно чаще — 10-летняя выживаемость протезов 72–86%, чем у пожилых, у которых аналогичный показатель составляет 90–97%.

K. Ong и соавт. [18] по результатам наблюдения в течение 5 лет за пациентами старше 65 лет отметили, что риски ревизий в возрастных группах 70–74, 75–79, 80–84 года, 85 лет и старше были ниже, чем в возрастной группе 65–69 лет на 15, 20, 26 и 34% соответственно. Авторы также указывают на более высокий риск ревизий у темнокожих больных и пациентов женского пола. Что касается повторных ревизионных вмешательств, то, по данным авторов, они имели место только у пациентов молодого возраста.

Подобную тенденцию подтверждают и данные авторского коллектива из Франции [41], обследовавших 941 пациента моложе 30 лет. Необходимость в

ревизиях возникла у более молодых пациентов, при этом у данного контингента в течение первых трех месяцев после первичной операции в 14% случаев возникли переломы, в 10% — вывихи и в 7,8% — неврологические расстройства. Достоверного влияния на исход первичной пластики половой принадлежности, индекса массы тела, инклинации чашки протеза и ее диаметра авторами не выявлено.

Оперативный доступ вкуче с другими факторами может отрицательно сказываться на исходах первичных операций. Работ, посвященных данному вопросу, в доступной литературе не так много, однако без их анализа картина причин ревизий будет не полной. V. Lindgren и соавт. [20] изучили исходы первичных пластик, выполненных их заднего и переднелатерального трансглютеального (ALT) доступа с использованием трех типов протезов: Lubinus SPII (I), Exeter Polished (II), Spectron EF Primary (III). Полученные авторами данные носят неоднозначный характер и специфичны для каждого вида протезов. Так, при операциях из переднелатерального доступа достоверно снизилось число смещений, однако несколько увеличился процент развития асептической нестабильности при использовании I типа протеза; при использовании II типа протеза оперативный доступ никак не повлиял на развитие вышеуказанных осложнений; в третьем случае снизилась частота дислокаций и существенно возросло число асептических расшатываний. Ни в одном случае доступ не повлиял на развитие инфекционных осложнений.

A. Arthursson и соавт. [9] показали, что использование латерального доступа при установке протеза Charnley в сочетании с вертельной остеотомией сопряжено с низким риском развития смещений и асептического расшатывания. При этом без выполнения остеотомии вид доступа не повлиял на развитие осложнений. С данными предыдущих авторов согласуются результаты исследования [26], в котором при использовании латерального доступа удалось получить наилучшие результаты и снизить потребность в ревизионных вмешательствах.

Таким образом, потребность в первичных артропластических вмешательствах по поводу различной суставной патологии, неуклонно растет, что в свою очередь обуславливает рост числа ревизионных операций. Неоценимую помощь в работе по прогнозированию, систематизации данных по эндопротезированию, изучению результатов подобных операций оказывают национальные Регистры, сформированные во многих странах мира. Согласно данным подобных регистров в подавляющем большинстве случаев причиной ревизионных вмешательств, особенно с течением времени, является асептическое расшатывание (до 89%), вывихи составляют до 16–17%, инфекция как причина ревизий занимает второе–третье место (до 16%). Перипротезные переломы являются нечастой причиной повторных вмешательств, составляя от 2 до 6% среди прочих причин. Неудачные исходы операций первичного эндопротезирования предопределяются многочисленными факторами, каждый из которых необходимо учи-

тывать при планировании операции артропластики. Заклучая вышеизложенное, можно сказать, что эндопротезирование, с одной стороны, позволяет радикально решить проблему лечения пациентов с суставной патологией, с другой — ставит перед исследователями все новые и новые задачи, касающиеся усовершенствования технологии оперативных вмешательств, конструкций протезов, исключения рисков и разработки оптимальной программы реабилитационных мероприятий. Глубокое всестороннее изучение процессов, происходящих как непосредственно в области установки имплантатов, так и в организме пациента в целом, позволит вывести метод эндопротезирования на более высокий уровень, улучшить качество жизни пациентов после подобных операций и получить значительный экономический эффект.

ЛИТЕРАТУРА [REFERENCES]

1. Prokopetz J.J.Z., Losina E., Bliss R.L., Wright J., Baron J.F., Katz J.N. Risk factors for revision of primary total hip arthroplasty: a systematic review. *BMS Musculoskelet. Disord.* 2012; 13: 251–63.
2. Sagalovsky S., Schonert M. Cellular and molecular mechanisms of development of aseptically instability of hip implant. *Trauma.* 2012; 1 (13): 153–60.
3. Kurtz S., Ong K., Lau E., Mowat F., Halpern M. Projections of primary and revision hip and knee arthroplasty in the United States from 2005 to 2030. *J. Bone Joint Surg. Am.* 2007; 89 (4): 780–5.
4. Kurtz S., Mowat F., Ong K., Chan N., Lau E., Halpern M. Prevalence of primary and revision total hip and knee arthroplasty in the United States from 1990 through 2002. *J. Bone Joint Surg. Am.* 2005; 87 (7): 1487–97.
5. Lazarinis S., Karrholm J., Hailer N.P. Increased risk of revision of acetabular cups coated with hydroxyapatite. *Acta Orthopaedica.* 2010; 81 (1): 53–9.
6. Barrack R.L., Hoffman G.J., Tejero W.V., Carpenter L.J., Jr. Surgeon work input and risk in primary versus revision total joint arthroplasty. *Clin. Orthop. Relat. Res.* 2010; 468: 2046–51.
7. Crowe J.F., Sculco T.P., Kahn B. Revision total hip arthroplasty: hospital cost and reimbursement analysis. *Clin. Orthop. Relat. Res.* 2003; 413: 175–82.
8. Ritter M.A., Carr K.D., Keating E.M., Faris P.N., Bankoff D.L., Ireland P.M. Revision total joint arthroplasty: does medicare reimbursement justify time spent? *Orthopedics.* 1996; 19: 137–9.
9. Arthursson A.J., Fumes O., Espehaug B., Havelin L.I., Soreide J.A. Prosthesis survival after total hip arthroplasty — does surgical approach matter? Analysis of 19304 Charnley and 6002 Exeter primary total hip arthroplasties reported Norwegian Arthroplasty Register. *Acta Orthop.* 2007; 78 (6): 719–729.
10. Bozic K.J., Kurtz S.M., Lau E., Ong K., Vail T.P., Berry D.J. The epidemiology of revision total hip arthroplasty in the United States. *J. Bone Joint Surg. Am.* 2009; 91 (1): 128–33.
11. Hailer N.P., Garellick G., Karrholm J. Uncemented and cemented primary total hip arthroplasty in the Swedish Hip Arthroplasty Register. *Acta Orthop.* 2010; 81 (1): 34–41.
12. Villanueva-Martinez M., Hernandez-Barrera V., Chana-Rodriguez F., Rojo-Manaute J., Ryo-Luna A., San Roman Montero J., Gil-de-Miguel A., Jimenez-Garcia R. Trends in incidence and outcomes of revision total hip arthroplasty in Spain: a population based study. *BMC Musculoskelet. Disord.* 2012; 13: 37–46.
13. Tian W., DeJoing G., Brown M., Hsieh C., Zamfirov Z.P., Horn S.D. Looking upstream: Factors shaping the demand

- for postacute joint replacement rehabilitation. Arch. Phys. Med. Rehabil. 2009; 90: 1260–8.
14. Norwegian Arthroplasty Register., Available at: [http://nriweb.ihelse.net/eng/Annual_Report_2009.pdf] Accessed 10 January 2012.
 15. Australian National Joint Register. Available at [http://earisview.com/2011/08/07/australian-national-joint-registry-2010-summary-on-hip-replacements/] Accessed 10 January 2012.
 16. Sibanda N., Copley L.P., Lewsey J.D., Borroff M., Gregg P., MacGregor A.J., Pickford M., Porter M., Tucker K., van der Meulen J.H. On behalf of the Steering Committee of the National Joint Registry (NJR) for England and Wales. Revision rates after primary hip and knee replacement in England between 2003 and 2006. PLoS Med. 2008; 5 (9): e 179. doi: 10.1371/journal.pmed.0050179.
 17. Peltola M., Malmivaara A., Paavola M. Hip prosthesis introduction and early revision risk. A nationwide population-based study covering 39,125 operations. Acta Orthop. 2013; 84 (1): 25–31.
 18. Ong K.L., Lau E., Suggs J., Kurtz S.M., Manley M.T. Risk of subsequent revision after primary and revision total joint arthroplasty. Clin. Orthop. Relat. Res. 2010; 468: 3070–6.
 19. Ulrich S.D., Seyler T.M., Bennett D., Delanois R.E., Saleh K.J., Thongtrangan I., Kuskowski M., Cheng E.Y., Sharkey P.F., Parvizi J., Stiehl J.B., Mont M.A. Total hip arthroplasties: what are reasons for revision? Int. Orthop. (SICOT). 2008; 32: 597–604.
 20. Lindgren V., Garellick G., Karrholm J., Wretenberg P. The type of surgical approach influences the risk of revision in total hip arthroplasty. A study from the Swedish Hip Arthroplasty Register of 90,662 total hip replacements with 3 different cemented prostheses. Acta Orthop. 2012; 83 (6): 559–65.
 21. Drees P., Huber L.C. Molekulare und zelluläre Mechanismen der aseptischen Prothesenlockerung. Rheuma Nachrichten. 2005; 37: 12–7.
 22. Dohmae Y., Bechtold J.E., Sherman R.E., Puno R.M., Gustilo R.B. Reduction in cement-bone interface shear strength between primary and revision arthroplasty. Clin. Orthop. Relat. Res. 1988; 236: 214–20.
 23. Paulsen A., Pedersen A.B., Johnsen S.P., Riis A., Lucht U., Overgaard S. Effect of hydroxyapatite coating on risk of revision after primary total hip arthroplasty in younger patients: findings from the Danish Arthroplasty Registry. Acta Orthop. 2007; 78: 622–8.
 24. Ali M.S., Kumar A. Hydroxyapatite-coated RM cup in primary hip arthroplasty. Int. Orthop. 2003; 27: 90–3.
 25. Cheung K.W., Yung S.H., Wong K.C., Chiu K.H. Early failure of smooth hydroxyapatite-coated press-fit acetabular cup – 7 years of follow-up. J. Arthroplasty. 2005; 20: 627–31.
 26. Hailer N.P., Weiss R.J., Stark A., Rarrholm J. The risk of revision due to dislocation after total hip arthroplasty depends on surgical approach, femoral head size, sex, and primary diagnosis. Acta Orthop. 2012; 83 (5): 442–8.
 27. Thillemann T.M., Pedersen A.B., Johnsen S.P., Soballe K. Implant survival after primary total hip arthroplasty due to childhood hip disorders: results from the Danish Hip Arthroplasty Registry. Acta Orthop. 2008; 79 (6): 769–76.
 28. Sarvilinna R., Huhtala H.S.A., Puolakka T.J.S., Nevalainen J.K., Pajamaki K.J.J. Periprosthetic fractures in total hip arthroplasty: an epidemiologic study. Int. Orthop. (SICOT). 2003; 27: 359–61.
 29. Lachiewicz P.F., Soileau E.S. Changing indications for revision total hip arthroplasty. J. Surg. Orthop. Adv. 2005; 14 (2): 82–4.
 30. Hassan T., Birtwistle S., Power R.A., Harper W.M. Revision hip arthroplasty activity in a single UK health region: an audit of 1265 cases. Ann. R. Coll. Surg. Engl. 2000; 82: 283–6.
 31. Dale H., Fenstad A.M., Hallan G., Havelin L.I., Furnes O., Overgaard S., Pedersen A.B. et al. Increasing risk of prosthetic joint infection after total hip arthroplasty. 2,778 revisions due to infection after 432,168 primary THAs in the Nordic Arthroplasty Register Association (NARA). Acta Orthop. 2012; 83 (5): 449–58.
 32. Lakemeier S., Peterli C.D., Belz A., Timmesfeld N., Fuchs-Winkelmann S., Schofer M.D. Current status of revision total hip arthroplasty in Germany. Biomed. Tech. 2010; 55 (4): 219–27.
 33. Dale H., Hallan G., Espehaug B., Havelin L.I., Engesaeter L.B. Increasing risk of revision due to deep infection after hip arthroplasty. A study on 97,344 primary total hip replacements in the Norwegian Arthroplasty Register from 1987 to 2007. Acta Orthop. 2009; 80 (6): 639–45.
 34. Weeden S.H., Paprosky W.G. Minimal 11-year follow-up of extensively porous-coated stems in femoral revision total hip arthroplasty. J. Arthroplasty. 2002; 17 [4 Suppl. 1]: 134–7.
 35. Springer B.D., Fehring T.K., Griffin W.L., Odum S.M., Masonis J.L. Why revision total hip arthroplasty fails. Clin. Orthop. Relat. Res. 2009; 467: 166–73.
 36. Jafari S.M., Coyle C., Mortazavi S.M.J., Sharkey P.F., Parvizi J. Revision hip arthroplasty. Infection in the most common cause of failure. Clin. Orthop. Relat. Res. 2010; 468: 2046–51.
 37. Engesaeter L.B., Engesaeter I., Fenstad A.M., Havelin L.I., Karrholm J., Garellick G. et al. Low revision rate after total hip arthroplasty in patients with pediatric hip diseases. Acta Orthop. 2012; 83 (5): 436–41.
 38. Schrama J.C., Espehaug B., Hallan G., Engesaeter L.B., Furnes O., Havelin L.I., Fevang B-T.S. Risk of revision for infection in primary total hip and knee arthroplasty in patients with rheumatoid arthritis compared with osteoarthritis: a prospective, population-based study on 108,786 hip and knee joint arthroplasties from the Norwegian Arthroplasty Register. Arthritis Care Res. 2010; 62 (4): 473–9.
 39. Franklin J., Robertsson O., Gestsson J., Lohmander L.S., Ingvarsson T. Revision and complication rates in 654 Exeter total hip replacements, with a maximum follow-up of 20 years. BMC Musculoskelet. Disord. 2003; 4: 6–10.
 40. Girard J., Glorion C., Bonnomet F., Frjn D., Migaud H. Risk factors for revision of hip arthroplasties in patients younger than 30 years. Clin. Orthop. Relat. Res. 2011; 469: 1141–7.
 41. Cram P., Ibrahim S.A., Lu X., Wolf B.R. Impact of alternative coding schemes on incidence rates of key complications after total hip arthroplasty: a risk-adjusted analysis of a national data set. Geriatric Orthop. Surg. Rehab. 2012; 3 (1): 17–26.
 42. Thien T.M., Karrholm J. Design-related risk factors for revision of primary cemented stems. Acta Orthop. 2010; 81 (4): 407–12.
 43. Corbett K.L., Losina E., Nti A.A., Prokopetz J.J.Z., Katz J.N. Population-based rates of revision of primary total hip arthroplasty: a systematic review. PLoS One. 2010; 5 (10): e 13520. doi:10.1371/journal.pone.00113520.

Сведения об авторах: Каминский А.В. — канд. мед. наук, старший науч. сотр. лаборатории реконструктивного эндопротезирования и артроскопии, зав. травматолого-ортопедическим отделением № 8; Марченкова Л.О. — канд. мед. наук, вед. специалист организационно-методического отдела; Поздняков А.В. — канд. мед. наук, лаборант-исследователь лаборатории реконструктивного эндопротезирования и артроскопии.

Для контактов: Марченкова Лариса Олеговна. 640014, Курган, ул. Марии Ульяновой, д. 6, РНЦ «ВТО» им. акад. Г.А. Илизарова. Тел.: (3522) 45–45–70. E-mail: mlo59@mail.ru.

ПАМЯТНЫЕ ДАТЫ

© М.Ш. Кнопов, В.К. Тарануха, 2015

М.Ш. Кнопов, В.К. Тарануха

НИКОЛАЙ НИКОЛАЕВИЧ ПРИОРОВ — ЖИЗНЬ, ПОСВЯЩЕННАЯ ТРАВМАТОЛОГИИ И ОРТОПЕДИИ (К 130-ЛЕТИЮ СО ДНЯ РОЖДЕНИЯ)

ГБОУ ДПО «Российская медицинская академия последипломного образования» Минздрава России, Москва

В статье представлен жизненный и творческий путь выдающегося отечественного травматолога-ортопеда, талантливого организатора здравоохранения, известного общественного деятеля науки, создателя крупной научной школы, академика АМН СССР, заслуженного деятеля науки РСФСР Николая Николаевича Приорова.

Ключевые слова: Н.Н. Приоров, травматология, ортопедия, протезное дело, лечебно-протезный институт, ЦИТО.

Nikolay Nikolaevich Priorov — Life Devoted to Traumatology and Orthopaedics (In commemoration of 130th anniversary of birth)

M.Sh. Knopov, V.K. Taranukha

Russian Medical Academy of Postgraduate Education, Moscow, Russia

The article presents the life and creative path of the outstanding home trauma and orthopaedic surgeon, talented public health organizer, noted man of science, founder of prominent scientific school, Academician of USSR AMSc, Honored Science Worker of RSFSR Nikolay Nikolaevich Priorov.

Key words: N.N. Priorov, traumatology, orthopaedics, prosthetics, medical prosthetic institute, CIТО.

История бережно хранит имена выдающихся деятелей науки, с жизнью и деятельностью которых связаны становление и развитие целой отрасли знаний. Сегодня мы с благодарностью и признательностью вспоминаем тех, кто находился у истоков отечественной травматологии и ортопедии, кто закладывал фундамент их нынешних успехов. Наряду с такими выдающимися представителями российской медицины, как Г.И. Турнер, Р.Р. Вреден, В.Д. Чаклин, В.А. Чернавский, В.Н. Блохин и др. у истоков этой области знаний стоял человек с большим организаторским талантом и неиссякаемой энергией, видный хирург нашей страны, создатель научной школы, академик АМН СССР, заслуженный деятель науки РСФСР профессор Николай Николаевич Приоров. В медицине он прошел большой и сложный путь от рядового врача до одного из ведущих специалистов страны в области травматологии и ортопедии. Исключительно целеустремленный человек, беспредельно преданный науке, он посвятил ей всю свою жизнь. Своей многолетней и разнообразной врачебной деятельностью он внес большой вклад в дело улучшения медицинского обслуживания населения, подготовку медицинских кадров, в развитие отечественной медицинской науки. Плодотворная практическая деятельность Н.Н. Приорова и солидные научные труды в различных областях травматологии и ортопедии снискали ему всеобщее уважение и признание, а его имя сделали хорошо известным в широких кругах медицинской общественности страны и за ее пределами. Развитие упомянутой области знаний в нашей стране прочно связано с его именем. Его по праву считают одним из основоположников отечественной травматологии и ортопедии.

Н.Н. Приоров родился 10 июня 1885 г. в г. Шенкурске Архангельской губернии в семье служащего. В 1907 г. он поступил на медицинский факультет Томского университета, который с отличием окончил в 1912 г. Трудовая деятельность будущего ученого началась довольно рано. Еще в студенческие годы, в 1909 г., он работает в должности заведующего медико-производственным пунктом по оказанию помощи грузчикам в Архангельске; в 1910 г. во время эпидемии холеры — помощником врача в холерном бараке, а в 1911–1912 гг. как заведующий медицинской частью участвовал в двух северных экспедициях в Карском море и на Новой Земле для устройства радиостанций на острове Вайгач и Югорском Шаре. К 1912 г. относится и его первая научная работа «Экспедиция в Карское море».

Став врачом, с 1913 по 1927 г. (с перерывом на время Первой мировой войны) Н.Н. Приоров работал в Солдатенковской больнице (ныне Московская городская клиническая больница им. С.П. Боткина) под руководством известного хирурга профессора В.Н. Розанова, чей яркий образ талантливого клинициста Николай Николаевич пронес через всю свою жизнь, считая его своим учителем. Под его влиянием формировались и сложились основные направления организационной и научной деятельности Н.Н. Приорова и созданной им научной школы. Именно В.Н. Розанов привлек Н.Н. Приорова к решению проблем протезирования, ортопедии, восстановительного лечения, а также к организации и заведению учреждения нового, своеобразного профиля. Одновременно с 1916 по 1921 г. Н.Н. Приоров заведует отделением в ортопедическом госпитале, а впоследствии возглавляет Центральный госпиталь для увеч-

ных раненых, участвует в организации протезных мастерских и протезного завода в Москве, руководит протезными отделами Народного комиссариата социального обеспечения и Народного комиссариата здравоохранения. Совместно с В.Н. Розановым он организовал первые курсы по подготовке техников-инструкторов по протезно-ортопедическому делу (1919 г.).

С 1921 г. и до конца жизни (1961 г.) Н.Н. Приоров был директором основанного им Лечебно-протезного института в Москве, ставшего в 1940 г. Центральным научно-исследовательским институтом травматологии и ортопедии — научно-методическим центром травматолого-ортопедической помощи населению всей страны. В стенах этого научного учреждения, во главе которого ученый находился на протяжении 40 лет, и были заложены в 20–30-е годы прошлого столетия основы научной школы Н.Н. Приорова. На базе института в 1931 г. им была организована кафедра ортопедии и травматологии Центрального института усовершенствования врачей (ныне Российская медицинская академия последилового образования), которой он заведовал почти до конца своей жизни. С 1933 по 1938 г. он одновременно возглавлял кафедру травматологии и ортопедии 1-го Московского медицинского института. По инициативе Николая Николаевича в эти годы были организованы кафедры травматологии и ортопедии и в других институтах усовершенствования врачей и в медицинских институтах.

В 1939 г. во время военного конфликта в районе реки Халхин-Гол он направляется в зону боевых действий, в Читу, Улан-Уде, где принимает активное участие в организации лечения раненых, а в 1939–1940 гг., во время советско-финской войны, организовал в Ленинграде специальный госпиталь для лечения раненых, где являлся постоянным консультантом и выезжал с группами усиления на фронт. В период ВОВ Н.Н. Приоров был главным хирургом эвакуационных госпиталей Наркомздрава РСФСР (1941–1944 гг.) и Наркомздрава СССР (1945 г.). С 1945 по 1947 г. он — заместитель министра здравоохранения СССР. В 1942 г. ему было присвоено почетное звание заслуженного деятеля науки РСФСР. В 1952 г. его избирают членом-корреспондентом АМН СССР, а в 1957 г. — академиком АМН СССР.

Перу Н.Н. Приорова принадлежит свыше 250 научных работ, посвященных в основном вопросам травматологии, протезирования, организации ортопедо-травматологической помощи. Особого упоминания заслуживают следующие: «Ампутация конечностей и протезы» (1941), «Ранения таза» (1945), «Ложные суставы и несрастающиеся переломы» (1948), «Теория и практика остеосинтеза при лечении переломов костей» (1956), «О путях развития отечественной травматологии и ортопедии» (1959), «Пластика костей и суставов» (1959), «Применение в травматологии и ортопедии костных гомотрансплантатов, консервированных охлаждением» (1959, совместно с М.И. Пановой), «Ожоги и их лечение» (1960), «Открытые переломы костей, их особенности и лечение» (1960).

В научном наследии Н.Н. Приорова можно выделить три основных направления: 1) теория и практика протезирования и протезостроения органов опорно-двигательного аппарата; 2) восстановительное лечение инвалидов войны; 3) разработка и внедрение в практику здравоохранения единой системы борьбы с травматизмом и стройной системы специализированной травматолого-ортопедической помощи населению.

Н.Н. Приоров по праву является одним из основоположников протезирования в нашей стране. Изучению этой проблемы посвящено около одной трети научных трудов ученого. Так, уже в 1918 г. в научном сборнике «Помощь увечным воинам» напечатана его работа «Вопросы снабжения инвалидов протезами в Москве», в которой автор проводит детальный анализ состояния протезирования в Москве и намечает конкретные меры по улучшению работы на этом важном участке здравоохранения. В 1924 г. на страницах «Московского медицинского журнала» (NN 7 и 9) напечатаны его статьи, посвященные нерешенным проблемам теории и практики протезирования и протезостроения в СССР. В работе «Вопросы протезирования» (1924) он писал: «В деле восстановления утраченной трудоспособности протезирование — снабжение больных и инвалидов протезами и другими механическими аппаратами играет одну из самых существенных ролей... До сих пор еще имеется много неотложных вопросов по протезированию, требующих научного разрешения как со стороны техников, так и со стороны врачей».

Николай Николаевич был одним из первых специалистов в нашей стране, кто занялся изучением восстановления функций верхней конечности после ампутации. Им вместе с В.Н. Розановым еще в 1917–1918 гг. произведено более 100 пластических операций по кинематизации культы по Зауербруху. Им же сконструирован для этих случаев специальный протез. Дальнейшие научные поиски Н.Н. Приорова были направлены на разработку и внедрение в практику других, более эффективных способов восстановления функций верхней конечности после ампутации. В 1920 г. он вместе с В.Н. Розановым выполнил первую в СССР операцию расчленения предплечья по способу Крукенберга. Н.Н. Приоров разработал свою модификацию операции и немало способствовал ее широкому распространению в нашей стране. Учитывая возрастающую актуальность протезирования, в мае 1924 г. на XVI съезде российских хирургов Н.Н. Приоров выступил с программным докладом на тему «Культя, годная для протеза». Важными составными характеристиками годности культы для протеза он считал выносливость и длину культы, способность ее к движениям. Многолетний опыт выполнения ампутаций и протезирования служил основой докладов ученого на 20-м (1928), 21-м (1929) и 22-м (1932) съездах российских хирургов.

В 1928 г. выходит в свет один из первых в стране научных сборников — «Протезное дело». В написании нескольких разделов его принимает участие и Н.Н. Приоров («Временные протезы», «Ортопедическая обувь», «Ортопедические аппараты», «Ортопедические корсеты», «Протезы» и др.). Николай Николаевич — автор раздела «Основные принципы протезирования» в учебном руководстве «Основы травматологии» (1936), вышедшего под редакцией профессора В.В. Гориневской. По этому руководству изучало травматологию и протезирование целое поколение хирургов и травматологов-ортопедов Советского Союза. Из научных трудов этого направления следует особо выделить докторскую диссертацию Н.Н. Приорова «Ампутация конечностей и протезы» (май 1941 г.). Написанная на основе большого клинического материала, собранного автором на протяжении многолетней работы, она сыграла важную роль в развитии учения о культе и протезе. Признанный авторитет в области протезирования и протезостроения, организации протезно-ортопедической помощи в стране, Н.Н. Приоров являлся автором основной массы статей по упомянутым разделам меди-

цины в изданиях Большой советской энциклопедии, Большой медицинской энциклопедии и Энциклопедического словаря военной медицины.

Солидный удельный вес в научном наследии Н.Н. Приорова занимают труды, относящиеся ко второму направлению его многогранной деятельности. Это работы, посвященные вопросам восстановительного лечения раненых с последствиями огнестрельных ранений и организации комплексного лечения инвалидов Великой Отечественной войны. Одна из первых работ ученого по названной проблеме на тему «Хирургическая работа в госпиталях тылового района» была напечатана уже в начале 1940 г. в журнале «Хирургия». Как значится в сноске, сделанной к статье самим автором, в ней «обзор деятельности тыловых госпиталей составлен на основе личных наблюдений и впечатлений». В этой и целом ряде других работ Н.Н. Приоровым дан глубокий анализ обслуживания раненых в тыловых госпиталях по материалам боевых действий у озера Хасан (29.07–11.08.1938), на реке Халхин-Гол (11.05–16.09.1939) и в советско-финской войне (30.11.1939–13.03.1940).

Снабжение протезами и ортопедическими аппаратами инвалидов Великой Отечественной войны Н.Н. Приоров считал важной частью комплексного восстановительного лечения этого контингента больных. Указанной проблеме посвящено немало его работ, в том числе и обстоятельная статья «Современное протезирование» в журнале «Хирургия» (№ 4/1944). Организационное кредо Н.Н. Приорова в части протезно-ортопедической помощи инвалидам ВОВ состояло в том, что этот вид восстановительного лечения должен быть приближен к лечебным учреждениям, он должен полностью войти в состав лечебного учреждения.

Во многом благодаря усилиям Николая Николаевича, его организаторскому таланту были открыты специализированные госпитали для лечения инвалидов ВОВ, организованы областные, городские и районные врачебно-отборочные комиссии для выявления инвалидов, нуждающихся в лечении и направлении их в лечебно-профилактические учреждения. Инициатива, проявленная Н.Н. Приоровым как основателем и руководителем ЦИТО, сыграла положительную роль в том, что для научной разработки новых рациональных форм восстановительного лечения инвалидов войны и для научно-консультативного и методического руководства лечебными учреждениями была создана сеть институтов ортопедии и восстановительной хирургии (Свердловск, Новосибирск, Иркутск, Саратов, Горький, Минск, Ташкент, Донецк, Рига, Тбилиси, Ереван, Баку и др.).

Положительные результаты работы военно-полевых хирургов страны в годы войны и вопросы восстановительного лечения инвалидов были отражены Н.Н. Приоровым и на страницах зарубежной медицинской печати (Англия, Иран; 1945). В июне 1957 г. он выступил с программным докладом на Международной медицинской конференции по вопросам восстановления функций и возвращения к активному труду инвалидов войны. Результаты своих многочисленных наблюдений в части ортопедического лечения последствий огнестрельных ранений и повреждений позвоночника и спинного мозга, а также ортопедических операций при последствиях повреждений периферических нервов у инвалидов войны он подытожил в соответствующих разделах многолетнего труда «Опыт советской медицины в Великой Отечественной войне 1941–1945 гг.» (1952, т.т. 11 и 20).

В поле зрения Н.Н. Приорова постоянно находились проблемы организации травматолого-ортопедической помощи, которые составляют третье направление его научной деятельности. Он не ограничивался узкими рамками какого-либо частного вопроса медицины, а всегда видел широту и глубину изучаемой проблемы. Этим обстоятельством можно объяснить его большой интерес к разработке и внедрению в практику здравоохранения единой системы борьбы с травматизмом и стройной системы специализированной травматолого-ортопедической помощи населению нашей страны. Упомянутой проблеме посвящено около 50 работ ученого, в том числе несколько монографий и брошюр, вышедших из-под его пера как автора или редактора: «Профилактика травматизма в лесной промышленности» (1955), «Профилактика травматизма в основных отраслях промышленности» (1956), «Профилактика сельскохозяйственного травматизма» (1957) и др.

В одной из своих работ (1947) об основных принципах оказания травматологической помощи он писал: «Травматологическая помощь мирного времени, также как и военного, требует четкой организации работы сети медицинских учреждений. Правильная расстановка сил, быстрое и рациональное оказание первой помощи, хороший транспорт, приближение своевременной и квалифицированной помощи травмированному, применение наиболее современных методов лечения и доведение лечения травмированного до конца, до возвращения его к труду — вот основные принципы травматологии, которые каждый травматолог-хирург должен усвоить и проводить в жизнь».

Следует отметить важную роль Н.Н. Приорова в изучении вопросов профилактики деформаций опорно-двигательного аппарата у детей, организации ортопедической помощи детям, лечения последствий полиомиелита, спастических параличей, сколиоза и др.

Николай Николаевич проявил большой интерес к вопросам физиологии и патологии костей, в частности консервации и пересадке костной ткани. По его инициативе впервые в нашей стране при ЦИТО была организована специальная лаборатория консервации тканей.

Заслуживают упоминания и научные работы Н.Н. Приорова о профилактике, патогенезе, клинике и лечении электротравм и термических ожогов, опухолевого и туберкулезного поражения костной системы, а также работы о внедрении пластмасс и биологических препаратов (лидазы, ронидазы) в практику здравоохранения. Он был инициатором и организатором проведения первых в СССР специальных научных конференций: по применению пластмасс в травматологии и ортопедии (1954), по пересадке тканей (1957), по биохимии травм (1957), по комбинированным и радиационным поражениям (1958), по изучению электротравм (1960) и остеонкологии (1960).

Немалая заслуга ученого и в развитии отечественной спортивной травматологии. Выход спортсменов страны на международную арену (1952, XV Олимпийские игры в Финляндии) поставил отечественную медицину перед необходимостью более глубокого изучения проблем профилактики и лечения спортивных травм. С этой целью Н.Н. Приоровым в августе 1952 г. при ЦИТО было создано отделение спортивной травмы, ставшее впоследствии научным центром разработки данной проблемы в СССР. Опыт этого центра послужил основой для проведения в 1957 г. 1-й Всесоюзной конференции по вопросам профилактики, диагностики и лечения спортивных травм. Признанный специалист в спортивной травматологии, Н.Н. Приоров

был одним из организаторов XII Международного конгресса по спортивной медицине (1958), на котором выступил с программным докладом на тему «Хронические микротравмы как причина длительных нарушений структуры и функций опорно-двигательного аппарата у спортсмена».

Передовые идеи выдающегося отечественного травматолога-ортопеда постоянно привлекали к нему многочисленных учеников и последователей, которые составили научную школу Н.Н. Приорова. Издавна считается, что ученый славен не только тем, что сделал он сам, но и тем, что сделали его ученики. Николай Николаевич мог гордиться своей школой. Среди его учеников В.Н. Блохин, Т.П. Виноградова, Р.Л. Гинзбург, А.С. Имамалиев, З.С. Миронова, М.Д. Михельман, М.И. Панова, В.А. Поляков, Ф.М. Хитров, В.А. Чернавский, Г.С. Юмашев и др. Это профессора, руководители крупных институтов травматологии и ортопедии, заведующие большими травматологическими отделениями и сотни врачей, благодарных Н.Н. Приорову за то, что он дал им «путевку» в практическое здравоохранение. В современных условиях, когда остро стоит вопрос о подготовке кадров, еще значительнее становится роль Николая Николаевича в создании научной и клинической школы. Под руководством ученого выполнено свыше 65 кандидатских и докторских диссертаций. Многие врачи, по праву называвшие себя выходцами из школы Н.Н. Приорова, продолжали успешно разрабатывать проблемы, изучению которых много времени уделял их учитель. Н.Н. Приоров и его «ученики» брались за разработку самых злободневных проблем травматологии и ортопедии, которые ставила жизнь перед наукой. Вот почему научная школа академика Н.Н. Приорова всегда отличалась новизной и перспективностью научных направлений, постоянным поступательным движением.

Воспитанники Н.Н. Приорова всегда с большим теплом вспоминали своего учителя. Так, один из его учеников профессор В.Н. Блохин писал: «Талант организатора и личные качества позволили Николаю Николаевичу установить контакты с ведущими ортопедами и хирургами, которые стали его друзьями и которых он считал своими учителями. Это профессора Г.И. Турнер, Р.Р. Вреден, Т.П. Краснобаев, Н.Н. Бурленко, С.С. Гирголав, С.И. Спасокукоцкий, Г.А. Альбрехт. Активное совместное участие в работе Всесоюзного общества хирургов положило начало дружбе со многими хирургами – Ю.Ю. Джанелидзе, П.А. Куприянов, С.С. Юдин, А.Н. Бакулев, А.А. Вишневский, Н.Н. Еланский, Б.В. Петровский, В.И. Стручков, А.Н. Шабанов и др. Н.Н. Приоров был очень внимателен и отзывчив к больным, к своим сотрудникам, независимо от их положения, к врачам с периферии и особенно к молодым специалистам, которым безотказно помогал консультациями и советами. Как хирург, Николай Николаевич обладал большим мастерством, был быстр, находчив в принятии рациональных и простых решений при сложных операциях».¹

Другой его ученик профессор А.С. Имамалиев особо подчеркивал: «...Воспитывая молодых специалис-

тов, Н.Н. Приоров пользовался методом раскрепощения молодого врача, освобождая его от давления авторитетов, находя нужные слова и формы подхода, чтобы не заглушать инициативу начинающего медика. Иными словами, он помогал ученику находить себя, а это главное на творческом пути. Особое место в воспитании молодежи Н.Н. Приоров уделял совершенствованию и специализации молодых ученых. С чувством высокой ответственности относился он к подбору руководителей отдельных звеньев института (ЦИТО — прим. авторов). Он считал, что если воспитанник института достиг достаточного мастерства в специальности, завоевал авторитет своих товарищей по работе, то его можно назначать на ответственный пост, невзирая на возраст».²

Научно-исследовательская и общественная работа Н.Н. Приорова удачно дополняли друг друга. Николай Николаевич пользовался большим авторитетом у представителей медицинской общественности нашей страны и за рубежом. Он был председателем Ученого медицинского совета Министерства здравоохранения СССР, заместителем главного редактора журналов «Госпитальное дело», «Хирургия», «Ортопедия, травматология и протезирование», редактором редотдела «Хирургия» 2-го издания Большой медицинской энциклопедии, членом редакционной коллегии многолетнего труда «Опыт советской медицины в Великой Отечественной войне 1941–1945 гг.», заместителем редактора международного журнала «Пластическая хирургия», членом экспертной комиссии ВАК. В 1932 г. по его инициативе было организовано Общество травматологов и ортопедов Москвы и Московской области, а в 1946 г. — Всесоюзное общество травматологов-ортопедов, бессменным председателем которого он являлся до конца жизни. Н.Н. Приоров являлся почетным членом Всесоюзного хирургического общества, Московского и Ленинградского обществ травматологов-ортопедов, Общества ортопедов Великобритании и Чехословацкого научного общества им. Пуркинье и др. Он был членом Международной ассоциации хирургов, председателем организационного комитета 25-го и заместителем председателя 26-го и 27-го Всесоюзных съездов хирургов. Он награжден двумя орденами Ленина, орденами Красной Звезды, «Знак Почета» и многими медалями.

Н.Н. Приоров умер 15 апреля 1961 г. и похоронен на Новодевичьем кладбище в Москве.

Одна из улиц Москвы названа в честь Н.Н. Приорова. Центральный институт травматологии и ортопедии носит его имя. На здании по улице Новослободская, где Николай Николаевич прожил более 20 лет, установлена мемориальная доска.

Выдающийся ученый и хирург-новатор, известный общественный деятель и основатель научной школы, человек исключительно внимательный к окружающим — таким навсегда вошел в историю отечественной медицины Николай Николаевич Приоров. Его жизненный и творческий путь является образцом самоотверженного служения своему народу и избранной профессии.

Сведения об авторах: Кнопов М.Ш. — доктор мед. наук, профессор, профессор кафедры медицины катастроф; Тарануха В.К. — канд. мед. наук, доцент, начальник консультативного отдела Филиала №6 ФГБУ «3 Центральный военный клинический госпиталь им. А.А. Вишневского» Минобороны России.

Для контактов: Кнопов Михаил Шмулевич. 123995, Москва, ул. Баррикадная, д. 2/1. Тел.: 8 (495) 946-05-32.

¹ Ортопедия и травматология. — 1971. — № 3. — С. 10, 14.

² Хирургия. — 1985. — № 2. — С. 137.



ИНФОРМАЦИЯ

XI КОНГРЕСС РОССИЙСКОГО АРТРОСКОПИЧЕСКОГО ОБЩЕСТВА С МЕЖДУНАРОДНЫМ УЧАСТИЕМ И ПРОВЕДЕНИЕМ КОНФЕРЕНЦИИ «MOSCOW SHOULDER COURSE» С ОБУЧАЮЩИМИ МАСТЕР-КЛАССАМИ

Конгрессы Российского Артроскопического общества (РАО), как правило, проходят с периодичностью один раз в два года. Данный конгресс, начиная с 1996 г. уже одиннадцатый, прошел в Москве с 22 по 25 апреля 2015 г. в зданиях РАН и ЦКБ РАН.

В мероприятии, посвященном 130-летию со дня рождения выдающегося травматолога-ортопеда, ученого, основателя ЦИТО академика Н.Н. Приорова, приняли участие более 300 участников из всех субъектов Российской Федерации, а также специалисты из стран ближнего и дальнего зарубежья, в том числе представители ESSKA.

В рамках научной программы обсуждались современные аспекты артроскопической хирургии в спортивной травматологии; оперативная и диагностическая артроскопия в амбулаторной травматологии и ортопедии; инновационные артроскопические технологии, используемые при лечении крупных суставов, при обследовании и лечении эндопротезированных суставов и др.

На открытии конгресса в своем вступительном слове президент РАО и Ассоциации травматологов-ортопедов России академик РАН и РАМН С.П. Миронов отметил, что сегодня в РАО состоит более 700 врачей из многих городов России и стран СНГ. В качестве исторического экскурса С.П. Миронов напомнил, что одни из первых артроскопических операций были выполнены в отделении спортивной, балетной и цирковой травмы ЦИТО, сформированном по инициативе Н.Н. Приорова и многие годы работавшем под руководством З.С. Мироновой. Накопленный опыт по применению эндоскопической техники, прежде всего для обследования коленного сустава, стал той основой, которая позволила высказаться о целесообразности объединения специалистов, занимающихся артроскопией. Решение о создании общественной организации «Российское Артроскопическое общество», было принято на учредительной конференции в Москве при активном участии 72 врачей — представителей ведущих травматологических клиник Российской Федерации.

На сегодняшний день многие артроскопические методики стали неотъемлемой частью мероприятий, используемых при обследовании и лечении больных с суставной и параартикулярной патологией. Артроскопические операции на крупных су-

ставах почти во всех субъектах Российской Федерации стали обычным оперативным вмешательством. По самым скромным подсчетам ежегодно в России выполняется более 20 тыс. артроскопических операций. Довольно активно артроскопия внедряется в ревматологии. Постоянно растет количество реконструктивных операций, выполняемых как на связочном аппарате суставов, так и на суставном хряще. В последние годы, учитывая малоинвазивность методики, лечение неосложненной патологии коленного сустава все чаще проводятся в условиях дневного стационара.

Несмотря на общий позитивный фон, во многих городах в силу разных причин артроскопия развивается не так активно. Одна из причин этого — недостаточная подготовка травматологов-ортопедов. В связи с этим было решено расширить формат конгресса, который в этом году предусматривал и теоретическую, и практическую часть — впервые в рамках конгресса прошла конференция «MOSCOW SHOULDER COURSE» с обучающими мастер-классами по плечевому и локтевому суставам в кадавер-центре ЦКБ РАН. Это позволило участникам не только познакомиться с новыми научными идеями и технологиями, но и приобрести практические навыки.

Своими научными знаниями и практическим опытом поделились ведущие специалисты России, а также представители ESSKA, в частности вице-президент профессор R. Seil, председатель комитета ESSKA по локтевому и лучезапястному суставу профессор L. Pederzini, исполнительный директор Z. Kovachuk и десять лекторов из Италии, Германии, Польши, Франции и Швейцарии.

Тематика пленарного заседания определила основные теоретические и практические направления последующей работы конгресса. Докладчики пленарного заседания (Орлецкий А.К., Москва; Гончаров Е.Н., Москва; Лазышвили Г.Д., Москва; Кузнецов И.А., Санкт-Петербург) в своих выступлениях отразили основные тенденции развития оперативной артроскопии в России. После общего собрания членов РАО теоретическая часть программы продолжилась в секциях, которые проходили в трех залах под председательством ведущих специалистов из Москвы, Санкт-Петербурга, Волгограда, Иркутска. Делегаты конгресса познакомились с инновационными технологиями в диагностике и лечении повреждений и заболеваний опорно-двигательного аппарата в спортивной медицине, новыми высокотехнологичными артроскопическими методиками в хирургии верхних и нижних конечностей. Всего в первый день работы конгресса было заслушано 42 доклада. Особый интерес был проявлен к докладом специалистов из Крыма, которые представили результаты удлинения бедра полностью имплантируемыми дистракционными аппаратами Блискунова (Ткач А.В., Федуличев П.Н., Тарыкин Д.Н., Крым, Симферополь) и научные разработки по скрининг-диагностике компарт-

мент-синдрома при обширных травмах конечностей (Плоткин А.В., Страфун С.С., Дмитриева С.Н., Крым, Симферополь). Участники конгресса познакомились с возможностями применения стержней из нитинола для динамической фиксации пояснично-крестцового отдела позвоночника у спортсменов (Колесов С.В., Колбовский Д.А., Казьмин А.И., Морозова Н.С., Москва), а также с результатами артроскопического лечения стойкого болевого синдрома после эндопротезирования коленных суставов (Сикилинда В.Д., Глухов А.В. и др., Ростов-на-Дону). Необходимо отметить сравнительно большее количество сообщений, посвященных применению стволовых клеток и современных биокompatивных материалов для биологической реконструкции суставного хряща при остеохондральных заболеваниях крупных суставов, не только зарубежных (Кон Е., Ваннини Ф., Италия), но и отечественных исследователей из Москвы и Волгограда. Были представлены результаты использования высокотехнологичных артроскопических оперативных методов по восстановлению связочного аппарата коленного и плечевого суставов.

Особенностью настоящего конгресса стало большое количество представленных для обсуждения работ по артроскопической хирургии крупных суставов у детей.

Содержание докладов первого дня конгресса позволяет говорить о том, что наметилась определенная тенденция к более частому применению оперативной артроскопии для лечения внутрисуставной патологии при заболеваниях и травмах локтевого, голеностопного и кистевого суставов, а также использованию артроскопии в сочетании с внутрисуставным введением хондропротекторов. Об этом говорилось на проходивших в рамках конгресса двух сателлитных симпозиумах по применению моно и комбинированной терапии протезами синовиальной жидкости компаний «СанofiАвентис» (Раман Р., Великобритания) и «РУСВИСК» (Маланин Д.А., Волгоград).

Немало докладов второго дня конгресса было представлено членами европейских профессио-

нальных ассоциаций ESSKA, ICR (международное общество по восстановлению хряща) и РАС. Тематика докладов в основном отражала научно-практические разработки по восстановлению суставного хряща и лечению остеоартрозов, а также современное состояние артроскопической хирургии локтевого сустава. Доклад профессора Л. Педерзини по этой теме на следующий день был дополнен практическими занятиями с 16 участниками конгресса в кадавер-центре ЦКБ РАН.

24–25 апреля впервые в рамках конгресса РАО ведущими ортопедами из Италии, Швейцарии, Польши и Франции была проведена конференция «MOSCOW SHOLDER COURSE». Выступления докладчиков сопровождались видеотрансляцией из операционной и постоянным диалогом оперирующих специалистов с участниками конференции. В ходе данного мероприятия более 20 российских врачей под руководством европейских специалистов в кадавер-центре обучались современным методикам артроскопической хирургии плечевого сустава, некоторые из которых они смогли видеть во время видеотрансляций из операционных.

Такой формат подачи информации был позитивно оценен всеми делегатами конгресса, которые единогласно высказались за то, чтобы использовать подобную практику проведения конгресса в будущем.

В процессе работы XI конгресса РАО было проведено несколько встреч с представителями ESSKA — ведущей европейской организации по спортивной медицине, хирургии коленного сустава и артроскопии, на которых президентом РАО С.П. Мироновым были согласованы вопросы по вхождению общественной организации РАО в состав этой международной организации в качестве ассоциативного члена, а также оговорены предпочтения для членов общества.

Завершающим аккордом XI Конгресса РАО стало принятие решения членом совета ESSKA о признании РАО своим филиалом в России.

*Проф. Очкуренко А.А. (Москва)
доктор мед. наук Перминов В.А. (Москва)*

СОДЕРЖАНИЕ

Миронов С.П., Балберкин А.В., Загородний Н.В., Карпов В.Н., Колондаев А.Ф., Шавырин Д.А., Снетков Д.А. Ранние и среднесрочные результаты первичного эндопротезирования тазобедренного сустава с применением эндопротеза Ильяза	5
Слободской А.Б., Осинцев Е.Ю., Лежнев А.Г., Воронин И.В., Бадак И.С., Дунаев А.Г. Факторы риска развития перипротезной инфекции после эндопротезирования крупных суставов	13
Морозов А.К., Махсон А.Н., Карпов И.Н. Магнитно-резонансная томография всего тела (DWIBS). Возможности и перспективы применения в костной патологии	19
Карпенко В.Ю., Державин В.А., Бухаров А.В., Данилова Т.В., Андреев М.С. Ранние результаты реверсивного эндопротезирования плечевого сустава при опухолевом поражении плечевой кости	25
Гаряев Р.В., Рычков И.А. Предикторы тромбоза вен при эндопротезировании суставов нижних конечностей у онкологических больных	31
Фирсов С.А., Левшин А.Г., Матвеев Р.П. Российский опыт рациональной тромбопрофилактики в травматологии и ортопедии	36
Данилов М.А., Борозда И.В. Лечение больных с разрывами акромиально-ключичного сочленения моделированной спицей и кортикальным винтом	43
Золотов А.С., Фещенко М.С., Пак О.И. Ятрогенные повреждения надключичных нервов при оперативном лечении переломов ключицы	50
Кожевников О.В., Косов И.С., Иванов А.В., Грибова И.В., Болотов А.В. Сравнительная оценка результатов комплексного и консервативного лечения плосковальгусной деформации стоп у детей	55
Шальгина Л.С., Мьльникова Т.А., Финченко Е.А. Основные проблемы в организации оказания специализированной, в том числе высокотехнологичной, травматолого-ортопедической помощи детям в Новосибирской области	60
Обзоры литературы	
Михайловский М.В., Новиков В.В., Удалова И.Г. Радиальные дорсальные вмешательства в лечении кифотических деформаций	66
Кудяшев А.Л., Хоминец В.В., Шаповалов В.М., Мироевский Ф.В. Коксовертебральный синдром и его значение в комплексном лечении больных с сочетанием дегенеративно-дистрофической патологии тазобедренного сустава и позвоночника	76
Каминский А.В., Марченкова Л.О., Поздняков А.В. Ревизионное эндопротезирование тазобедренного сустава: эпидемиология, причины, факторы риска (обзор зарубежной литературы)	83
Памятные даты	
Кнопов М.Ш., Тарануха В.К. Николай Николаевич Приоров — жизнь, посвященная травматологии и ортопедии (к 130-летию со дня рождения)	90
Юбилей	
С.С. Родионова	54
Информация	
Отчет об XI конгрессе Российского Артроскопического общества с международным участием и проведением конференции «Moscow sholder course» с обучающими мастер-классами	93

CONTENS

Mironov S.P., Balberkin A.V., Zagorodniy N.V., Karpov V.N., Kolondaev A.F., Shavyrin D.A., Snetkov D.A. Early and Mid-Term Results of Primary Hip Arthroplasty Using Il'za Endoprosthesis	
Slobodskoy A.B., Osintsev E.Yu., Lezhnev A.G., Voronin I.V., Badak I.S., Dunaev A.G. Risk Factors for Periprosthetic Infection after Large Joint Arthroplasty	
Morozov A.K., Makhson A.N., Karpov I.N. Magnetic Resonance Imaging of the Whole Body (DWIBS). Potentialities and Perspectives for Application in Bone Pathology	
Karpenko V.Yu., Derzhavin V.A., Bukharov A.V., Danilova T.V., Andreev M.S. Early Outcomes of Reverse Shoulder Arthroplasty for Tumors of the Humerus	
Garyaev R.V., Rychkov I.A. Predictors of Vein Thrombosis at Lower Limb Joints Arthroplasty in Oncologic Patients	
Firsov S.A., Levshin A.G., Matveev R.P. Russian Experience in Rational Thromboprophylaxis in Traumatology and Orthopaedics	
Danilov M.A., Borozda I.V. Treatment of Patients with Ruptures of Clavicular Acromial End using Designed Pin and Cortical Screw	
Zolotov A.S., Feshchenko M.S., Pak O.I. Iatrogenic Supraclavicular Nerve Injuries in Surgical Treatment of Clavicle Fractures	
Kozhevnikov O.V., Kosov I.S., Ivanov A.V., Gribova I.V., Bolotov A.V. Comparative Evaluation of the Results of Complex and Conservative Treatment of Planovalgus Foot Deformity in Children	
Shalygina L.S., Myl'nikova T.A., Finchenko E.A. Main Problems in Organization of Specialized Medical Care, Including High-Tech Traumatologic and Orthopaedic Care, to Children in Novosibirsk Region	
Literature Review	
Mikhailovskiy M.V., Novikov V.V., Udalov I.G. Radical Dorsal Interventions in Treatment of Kyphotic Deformities (Literature Review)	
Kudyashev A.L., Khominets V.V., Shapovalov V.M., Mi-roevskiy F.V. Hip-spine Syndrome and its Significance in Complex Treatment of Patients with Combination of Degenerative Dystrophic Pathology of Hip Joint and Spine (literature review)	
Kaminskiy A.V., Marchenkova L.O., Pozdnyakov A.V. Revision Hip Arthroplasty: Epidemiology, Causes, Risk Factors (foreign literature review)	
Memorable Dates	
Knopov M.Sh., Taranukha V.K. Nikolay Nikolaevich Priorov — Life Devoted to Traumatology and Orthopaedics (In commemoration of 130th anniversary of birth)	
Jubilee	
S.S. Rodionova	
Information	
Report on XI Congress of the Russian Arthroscopic Society on the occasion of the 130 th anniversary of academician N.N. Priorov	

ВНИМАНИЮ АВТОРОВ

«Вестник травматологии и ортопедии им. Н.Н. Приорова» предназначен для травматологов-ортопедов и специалистов смежных областей медицины — научных работников, практических врачей, организаторов науки и здравоохранения. В журнале публикуются оригинальные статьи — теоретические, клинические и экспериментальные исследования, заметки из практики (краткие сообщения), лекции, обзоры литературы, информационные сообщения по актуальным проблемам травматологии и ортопедии.

Решение о публикации статьи принимается редакционной коллегией на основании отзыва независимого рецензента (специалиста по проблеме), оценки соответствия работы этическим требованиям, а также правилам технической подготовки рукописи. Редакция оставляет за собой право редактировать статью.

Требования к оформлению рукописей

- Статья представляется в одном экземпляре, подписанном всеми авторами. На первой странице — виза руководителя, заверенная печатью. Рукопись сопровождается официальным направлением от учреждения, в котором выполнена работа, с указанием, что данный материал не публиковался в других изданиях, и заключением об отсутствии в нем сведений, не подлежащих опубликованию. Кроме того, прикладываются копии авторских свидетельств, патентов, удостоверений на рационализаторские предложения или разрешений на публикацию, если эти документы упомянуты в тексте статьи.
- Статья печатается с одной стороны листа, все элементы текста через 2 межстрочных интервала, ширина полей справа, сверху и внизу — 2,5 см, слева — 4 см. Используется шрифт Times New Roman, размер шрифта 12 пунктов. Страницы нумеруются арабскими цифрами. Общий объем оригинальной статьи — до 12, обзорной работы — до 16, кратких сообщений — до 5 страниц.
- На титульном листе приводятся: название статьи; имена, фамилии, отчества авторов на русском и английском языках с указанием их ученой степени, звания, места работы и занимаемой должности; полное название учреждения (учреждений), где выполнена работа, в именительном падеже с указанием ведомственной принадлежности. Дается информация «для контактов» — почтовый и электронный адрес, телефон одного из авторов (для переписки с редакцией и публикации в журнале).
- Оригинальные статьи, как правило, должны иметь следующие разделы: «введение», «материал и методы», «результаты», «обсуждение», «заключение» («выводы»).
- К статьям прилагается резюме (не более 1/2 страницы) на русском и английском языках, в котором кратко излагаются цель работы, материал и методы, основные выводы. В конце резюме приводятся 3–8 ключевых слов (словосочетаний).
- Список литературы печатается на отдельном листе, через 2 интервала, каждый источник с новой строки. Все работы перечисляются в порядке цитирования. В списке обязательно указываются: по книгам — фамилия автора (авторов) и его инициалы, полное название книги, место и год издания, цитируемые страницы (от — до); по журналам, сборникам, научным трудам — фамилия автора (авторов) и его инициалы, название статьи, название журнала, сборника, научного труда, год, том, номер и страницы (от — до). Неопубликованные работы в список не включаются. Для оригинальных статей список литературы следует ограничить 30 источниками, для обзорных — 60, для лекций и других материалов — 15. Библиографические ссылки в тексте статьи даются в квадратных скобках номерами в соответствии с пристатейным списком литературы.
- Иллюстрации (рисунки, графики, фотографии, схемы) представляются в двух экземплярах с указанием их номера, фамилии автора, пометкой «верх». Иллюстрации должны быть четкими, пригодными для воспроизведения. Их число не должно превышать 10 (включая а, б и т.д.). Подписи к рисункам печатаются на отдельном листе с указанием номера рисунка. В подписях приводится объяснение значения всех кривых, букв, цифр и других условных обозначений. В подписях к микрофотографиям указывается увеличение (окуляр, объектив) и метод окраски или импрегнации материала. В тексте обязательно дается ссылка на каждый рисунок.
- Таблицы должны быть построены наглядно, иметь название; заголовки граф должны точно соответствовать их содержанию. В тексте указывается место таблицы и ее порядковый номер.
- Сокращения слов в тексте следует избегать (за исключением общепринятых сокращений — ГОСТ 7.12–93 для русского и ГОСТ 7.11–78 для иностранных европейских языков). Если все-таки приходится пользоваться сокращениями, их следует расшифровать при первом упоминании термина и далее использовать по всему тексту.
- Единицы измерения должны приводиться в соответствии с Международной системой единиц (СИ).
- К рукописи должна быть приложена ее электронная версия. Иллюстрации представляются обязательно в виде отдельных графических файлов (без дополнительных обозначений — стрелок, букв и т.п.): в формате TIFF или JPG (разрешение 400 dpi), векторные рисунки — в виде публикации Corel Draw (версия 7), диаграммы — в виде таблиц данных Excel. Используются следующие типы носителей: CD-R; CD-RW; дискеты 1,44 МВ.

Не принятые к печати рукописи редакцией не возвращаются.