

В Е С Т Н И К

Травматологии

и ортопедии

ИМЕНИ Н.Н.ПРИОРОВА



НАУЧНО-ПРАКТИЧЕСКИЙ ЖУРНАЛ
ОСНОВАН В 1994 ГОДУ

4
октябрь-декабрь
2011

ЦЕНТРАЛЬНЫЙ
НАУЧНО-ИССЛЕДОВАТЕЛЬСКИЙ ИНСТИТУТ
ТРАВМАТОЛОГИИ И ОРТОПЕДИИ
им. Н.Н. ПРИОРОВА



В Е С Т Н И К

ТРАВМАТОЛОГИИ И ОРТОПЕДИИ

ИМЕНИ Н.Н.ПРИОРОВА

Ежеквартальный научно-практический журнал

Главный редактор С.П. МИРОНОВ

РЕДАКЦИОННАЯ КОЛЛЕГИЯ:

М.А. БЕРГЛЕЗОВ, С.Т. ВЕТРИЛЭ, И.Г. ГРИШИН,
Н.А. ЕСЬКИН (зам. главного редактора), Н.В. ЗАГОРОДНИЙ, Г.М. КАВАЛЕРСКИЙ,
В.В. КЛЮЧЕВСКИЙ, И.С. КОСОВ, Г.П. КОТЕЛЬНИКОВ, В.Н. МЕРКУЛОВ,
Л.К. МИХАЙЛОВА, А.К. МОРОЗОВ, Г.И. НАЗАРЕНКО, В.К. НИКОЛЕНКО,
Г.А. ОНОПРИЕНКО, С.С. РОДИОНОВА, А.С. САМКОВ, А.В. СКОРОГЛЯДОВ, А.И. СНЕТКОВ,
В.А. СОКОЛОВ, Р.М. ТИХИЛОВ, Л.А. ТИХОМИРОВА, В.В. ТРОЦЕНКО (зам. главного редактора),
М.Б. ЦЫКУНОВ (отв. секретарь), Н.А. ШЕСТЕРНЯ

4

октябрь-декабрь

2011



МОСКВА • ИЗДАТЕЛЬСТВО «МЕДИЦИНА»

РЕДАКЦИОННЫЙ СОВЕТ:

А.Г. БАИНДУРАШВИЛИ (С.-Петербург), И.Б. ГЕРОЕВА (Москва),
В.Г. ГОЛУБЕВ (Москва), В.И. ЗОРЯ (Москва), Н.А. КОРЖ (Харьков),
А.И. КРУПАТКИН (Москва), Е.П. КУЗНЕЧИХИН (Москва),
Е.Ш. ЛОМТАТИДЗЕ (Москва), О.А. МАЛАХОВ (Москва),
А.Н. МАХСОН (Москва), В.А. МОРГУН (Москва),
М.М. ПОПОВА (Москва), З.И. УРАЗГИЛЬДЕЕВ (Москва),
Н.Г. ФОМИЧЕВ (Новосибирск), Д.И. ЧЕРКЕС-ЗАДЕ (Москва),
В.И. ШЕВЦОВ (Курган)

«Вестник травматологии и ортопедии им. Н.Н. Приорова»
включен в следующие зарубежные каталоги:

«*Biological Abstracts*», «*Index to Dental Literature*»,
«*Excerpta Medica*», «*Index Medicus*»,
«*Ulrich's International Periodicals Directory*»

Адрес редакции журнала:

127299, Москва
ул. Приорова, 10, ЦИТО
Тел. 450-24-24
E-mail: vto-priorov@mail.ru

Редактор *М.В. Челюканова*

Компьютерная графика *И.С. Косов*

Операторы компьютерного набора и верстки *И.С. Косов, С.А. Михайлова*

Подписано в печать 20.12.11	Формат 60x88 ¹ /8.	Печать офсетная.	Печ. л. 12,00	Усл. печ. л. 11,76
Уч.-изд. л. 14,45		Заказ № 323	Тираж 760	

ОАО «Издательство «Медицина»»
115088, Москва, Новоосталовская ул., дом 5, стр. 14. ЛР № 010215 от 29.04.97
Отпечатано с готовых диапозитивов в ООО «Печатный салон ШАНС»
127411, г. Москва, ул. Ижорская, дом 13/2

*Все права защищены. Ни одна часть этого издания не может быть занесена
в память компьютера либо воспроизведена любым способом без предварительного
письменного разрешения издателя*

ISSN 0869-8678



© ОАО «Издательство «Медицина»», 2011
E-mail: meditsina@mtu-net.ru

© Коллектив авторов, 2011

МИНИМАЛЬНО ИНВАЗИВНЫЕ СТАБИЛИЗИРУЮЩИЕ И ДЕКОМПРЕССИВНО-СТАБИЛИЗИРУЮЩИЕ МЕТОДЫ ХИРУРГИЧЕСКОГО ЛЕЧЕНИЯ ДЕГЕНЕРАТИВНО-ДИСТРОФИЧЕСКИХ ПОРАЖЕНИЙ ПОЗВОНОЧНИКА

А.В. Крутько, Ш.А. Ахметьянов, Д.М. Козлов, А.В. Пелеганчук, А.В. Булатов

ФГУ «Новосибирский научно-исследовательский институт травматологии и ортопедии»

Представлены результаты рандомизированного проспективного исследования с участием 94 пациентов в возрасте от 20 до 70 лет с моносегментарным поражением поясничного отдела позвоночника. 55 пациентам основной группы выполнялись минимально инвазивные хирургические вмешательства. Группу сравнения составили 39 пациентов, у которых были проведены декомпрессивно-стабилизирующие операции из традиционного заднесрединного доступа со скелетированием задних отделов позвоночного столба. Средние размеры операционной раны при открытых вмешательствах более чем в 10 раз превосходили таковые при минимально инвазивных и составили 484 ± 56 и 36 ± 12 см² соответственно. Средний объем интраоперационной кровопотери в основной группе был $326,6 \pm 278,0$ мл, а в группе сравнения — $855,1 \pm 512,0$ мл. Ни одному пациенту основной группы не потребовалось проведение заместительной гемотрансфузии, тогда как у 13 прооперированных группы сравнения дефицит компонентов крови был восполнен донорской эритроцитарной массой и/или свежезамороженной плазмой. Интенсивность болевого синдрома в области оперативного вмешательства по визуально-аналоговой шкале в основной группе была ниже, чем в группе сравнения. Сроки госпитализации пациентов составили $6,1 \pm 2,7$ и $9,7 \pm 3,7$ койко-дня в основной группе и группе сравнения соответственно. Применение минимально инвазивных технологий в хирургическом лечении пациентов с дегенеративными поражениями поясничного отдела позвоночника имеет ряд несомненных преимуществ перед традиционными открытыми операциями, особенно интраоперационно и в раннем послеоперационном периоде.

Ключевые слова: минимально инвазивные хирургические вмешательства, декомпрессия и стабилизация, транскутанная транспедикулярная фиксация, трансфораминальный межтеловой спондилодез, задний межтеловой спондилодез.

Minimum Invasive Stabilizing and Decompressive-Stabilizing Methods of Surgical Treatment for Degenerative-Dystrophic Lesions of Spine

A.V. Krut'ko, Sh.A. Akhmet'yanov, D.M. Kozlov, A.V. Peleganchuk, A.V. Bulatov

Results of randomized prospective study with participation of 94 patients aged from 20 to 70 years with monosegmental lumbar spine lesions are presented. Minimum invasive surgical interventions were performed in 55 patients from the main group. Control group consisted of 39 patients in whom decompressive-stabilizing operations via conventional posteromedian approach with skel-etization of posterior segments of vertebral column were performed. Average size of operative wound in open interventions more than 10 times exceeded that size in minimum invasive interventions and made up 484 ± 56 and 36 ± 12 sq.cm, respectively. Mean blood loss was 326.6 ± 278.0 ml in the main group and 855.1 ± 512.0 ml in the comparative one. In the main group no one patient required substitution hemotransfusion, while in 13 patients from the comparative group donor erythrocytic mass and/or fresh-frozen plasma were used to eliminate the deficit of blood components. Intensity of pain syndrome in the zone of surgical intervention by visual analog scale in the main group was lower than in comparative group. In the main and comparative groups the duration of hospitalization made up 6.1 ± 2.7 and 9.7 ± 3.7 bed days, respectively. In no one patient from the main group complications in the zone of operative wound were noted. Three patients from the comparative group required secondary debridement and in 1 patient early deep operative wound suppuration was observed. Application of low invasive surgical techniques for the treatment of patients with degenerative lumbar spine lesions enabled to perform radical surgical treatment with minimal iatrogenic injury. The method possessed indubitable advantages over the conventional open operations especially intraoperatively and in early postoperative period.

Key words: minimum invasive surgical interventions, decompression and stabilization, transcutaneous transpedicular fixation, transforaminal interbody fusion, posterior interbody fusion.

Традиционные методики стабилизирующих и декомпрессивно-стабилизирующих операций на

поясничном отделе широко применяются в хирургическом лечении пациентов с дегенеративными

поражениями позвоночника. И хотя их использование приводит к хорошим непосредственным и отдаленным результатам, эти вмешательства имеют ряд недостатков, среди которых длительное пребывание пациента в стационаре и существенные материальные затраты [15, 17].

При открытых операциях на позвоночнике болезненность в области послеоперационной раны значительна и связана с обширным повреждением мягких тканей при выполнении доступа. Кроме того, во время этих операций весьма существенно возрастает риск кровопотери, которая может потребовать возмещения во время операции или в раннем послеоперационном периоде [8, 9, 16]. Чрезмерная интраоперационная травма мягких тканей, большой размер раны, тракция параспинальной мускулатуры и ее длительное сдавление лопастями ранорасширителей могут привести к денервации и диваскуляризации мышц, что увеличивает риск развития симптомокомплекса, описанного в литературе как «fusion disease» [16, 17]. С целью уменьшения выраженности этих отрицательных последствий были предложены минимально инвазивные декомпрессивно-стабилизирующие операции.

Целью настоящего исследования явилась сравнительная оценка минимально инвазивных стабилизирующих и декомпрессивно-стабилизирующих операций у пациентов с различными формами дегенеративных поражений поясничного отдела позвоночника.

МАТЕРИАЛЫ И МЕТОДЫ

В рандомизированное проспективное исследование включено 94 пациента, оперированных по поводу клинически значимых дегенеративно-дистрофических поражений поясничного отдела позвоночника в отделении нейрохирургии №2 Новосибирского НИИТО с сентября 2009 г. по август 2011 г. Показанием к хирургическому лечению служило наличие резистентных к консервативному лечению рефлекторных и корешковых болевых синдромов с неврологическим дефицитом или без него. В соответствии с дизайном исследования критериями включения являлись:

- синдром моно-, полирадикулярной компрессии корешков спинного мозга и/или синдром нейрогенной перемежающейся хромоты с возможным сочетанием рефлекторных болевых синдромов;
- преимущественное поражение одного поясничного позвоночно-двигательного сегмента, обуславливающего клиническую симптоматику;
- нестабильность, спондилолизный спондилолистез I степени, предполагаемый большой объем резекции задних опорных структур позвоночника (нарушающий стабильность позвоночника), требующие стабилизации только на одном поясничном позвоночно-двигательном сегменте.

Критерии исключения:

- полисегментарный стеноз позвоночного канала;

- тяжелая сопутствующая соматическая патология;
- сахарный диабет тяжелого течения;
- спондилолизный спондилолистез II и более степеней;

- возраст менее 20 и более 75 лет;
- заболевания и состояния, оказывающие влияние на развитие дегенеративных изменений поясничного отдела позвоночника (врожденный стеноз позвоночного канала, травмы и опухоли позвоночника в анамнезе, воспалительные заболевания поясничного отдела позвоночника, заболевания крупных суставов нижних конечностей и т.д.).

Обязательный диагностический комплекс предоперационного обследования включал анамнестическое, общеклиническое, неврологическое, рентгенологические исследования, МРТ, МСКТ (в ряде случаев с контрастированием дурального мешка).

Планирование уровня хирургического вмешательства и его вида базировалось на принципе клинико-морфологического соответствия, согласно которому операция должна быть направлена на устранение патоморфологического субстрата развившейся клинической симптоматики.

Методом случайной выборки пациенты были разделены на две группы. В основной группе выполнялись минимально инвазивные оперативные вмешательства. Общим в данном случае являлось отсутствие необходимости скелетирования структур позвоночника для проведения декомпрессии и стабилизации. Доступ к позвоночнику осуществляли путем тупого расслоения мышц через разрезы кожи длиной около 1,5 см для минимально инвазивного проведения педикулярных винтов и длиной 3—4 см при выполнении парасагитального доступа по Wiltse для осуществления декомпрессии на одном позвоночно-двигательном сегменте и установки педикулярных винтов. Из унилатерального парасагитального доступа по Wiltse через тубулярный ретрактор билатерально резецировали гипертрофированные костно-хрящевые разрастания и связки (рис. 1).

В группе сравнения все декомпрессивно-стабилизирующие вмешательства выполняли из традиционного заднесрединного доступа со скелетированием задних отделов позвоночного столба. Объем стабилизации соответствовал таковому в основной группе. Для декомпрессии интраканальных сосудисто-нервных образований использовали ламинэктомию, гемиламинэктомию, интерламинэктомию, частичную и полную фасетэктомию.

Контроль положения в позвонке пункционной иглы, спиц, канюлированных и стандартных винтов, шаблонов и межтеловых имплантатов осуществляли с помощью электронно-оптического преобразователя (ЭОП) SXT-1000A («Toshiba Medical Systems Corporation») и Ziehm («Ziehm Imaging GmbH»).

Операционную травму и степень повреждения мягких тканей оценивали по следующим параметрам:

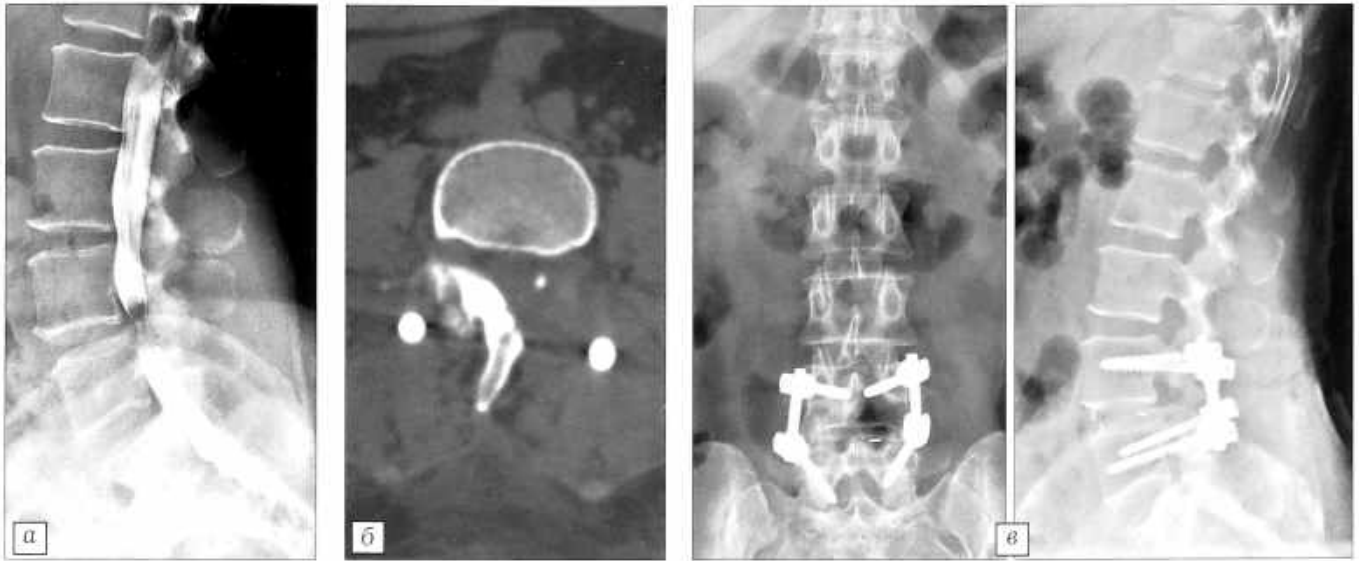

Рис. 1. Миелограммы в боковой проекции (а) и аксиального среза контрольной МСК-томограммы поясничного отдела позвоночника на уровне L4–L5 (б) больной Д. 48 лет до операции и рентгенограммы после двусторонней декомпрессии из унилатерального доступа с последующей транспедикулярной и межтеловой стабилизацией (в).

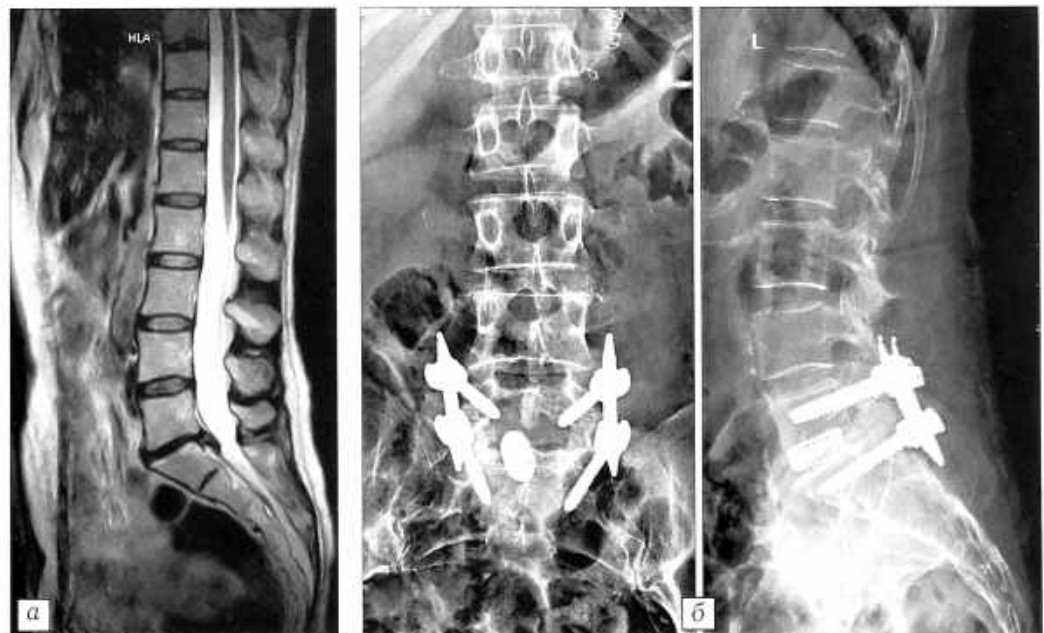- времени, необходимому для выполнения каждого из этапов оперативного вмешательства—доступа, транспедикулярной фиксации, декомпрессии с межтеловой стабилизацией;
- площади операционной раны. Для этого стерильную полиэтиленовую пленку прикладывали к поверхности раны, очерчивали ее границы, после чего пленку укладывали на миллиметровую бумагу и вычисляли площадь раневой поверхности;
- величине кровопотери на каждом из указанных выше этапов оперативного вмешательства;
- интенсивности и динамике болевого синдрома в области операционного вмешательства в ближайшем послеоперационном периоде (до 14 дней) по визуально-аналоговой шкале (ВАШ);
- количеству послеоперационных койко-дней.

Транспедикулярную фиксацию осуществляли с применением конструкций и инструментария «Legacy», «Expedium», «Viper», «Sextant», «Longitude».

Для межтелового спондилодеза использовали пористые имплантаты из Ni-Ti, «Interfix», «Capstone», «Concorde», инструментарий «Aesculape», тубулярные ретракторы «Quadrant и Pipeline» (рис. 2, 3).

Статистическую обработку данных проводили путем вычисления описательных статистик и сравнения качественных и количественных признаков. Описательные статистики представлены в виде средней (M) и ее стандартной ошибки (m). Достоверность различий между сравниваемыми средними величинами исследуемых параметров в груп-

Рис. 2. МР-томограмма поясничного отдела позвоночника больной Т. 51 года до операции (а) и контрольные спондилограммы через 3 мес после интерламинэктомии L5–S1 справа, микрохирургической декомпрессии корешков спинного мозга, PLIF L5–S1, дополненной транскutánной транспедикулярной фиксации L5–S1 (б).



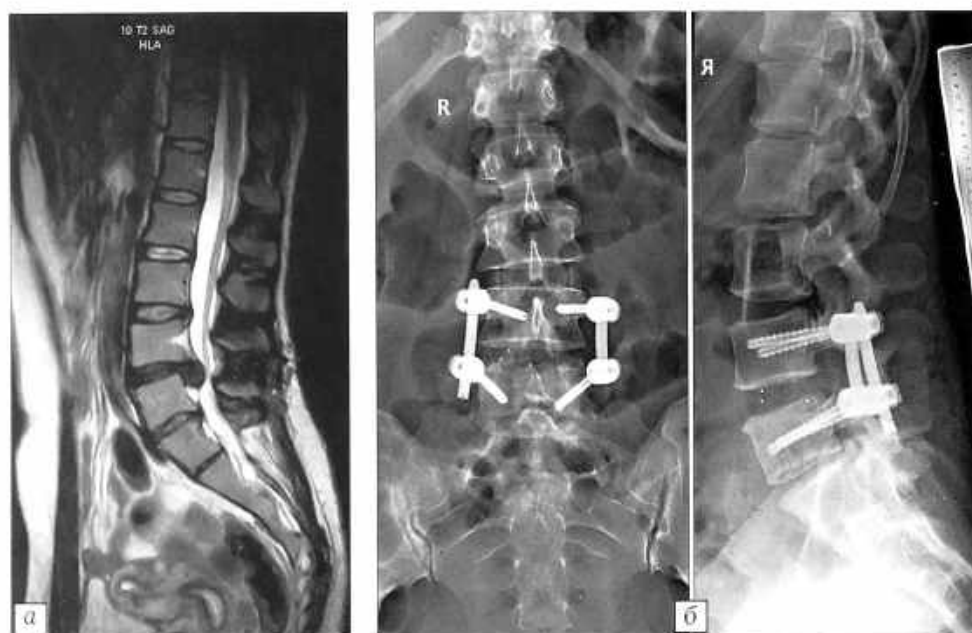


Рис. 3. МР-томограмма поясничного отдела позвоночника больной О. 33 лет до операции (а) и контрольные спондилограммы через 3 мес после операции по поводу рецидива болевого синдрома после микродискэктомии L4–L5 слева. Из левостороннего доступа по Wiltse выполнены трансфораминальная микрохирургическая декомпрессия корешков спинного мозга, радикулолиз, TLIF L4–L5, дополненная транскутанной транспедикулярной фиксацией L4–L5 справа (б).

пах пациентов оценивали с помощью непараметрического *U*-критерия Манна—Уитни. Анализ качественных признаков проводили с помощью критерия Фишера. Уровень пороговой статистической значимости при сравнении качественных и количественных признаков в исследуемых группах принимали равным 0,05.

РЕЗУЛЬТАТЫ

В основную группу вошло 55 пациентов, из них 18 (33%) мужчин и 37 (67%) женщин, в возрасте от 23 до 70 лет (средний возраст $49,2 \pm 10,4$ года). Группу сравнения составили 39 пациентов, из них 15 (38%) мужчин и 24 (62%) женщины, в возрасте от 23 до 70 лет (средний возраст $48,3 \pm 14,1$ года).

Данные о распределении пациентов в зависимости от имеющегося заболевания поясничного отдела позвоночника представлены в табл. 1.

Табл. 1. Распределение больных по заболеваниям

Заболевание	Количество больных
Сегментарная нестабильность	25
Несостоятельность вентрального или заднего межтелового спондилодеза	5
Спондилолистез	17
Рецидив болевого синдрома после микродискэктомии	24
Дегенеративный стеноз позвоночного канала	23

Табл. 2. Общая сравнительная характеристика оперативных методик

Группа	Время операции, мин	Кровопотеря, мл
Основная	$179,45 \pm 68,25$	$326,64 \pm 278,01^*$
Сравнения	$197,31 \pm 61,24$	$855,13 \pm 512,96$

Примечание. Здесь и в табл. 3: * — достоверность различий между группами при $p < 0,05$.

Наличие перидурального фиброза как результата предыдущей операции никак не повлияло на технику выполнения хирургического пособия ни в одной, ни в другой группе. Выделение дурального мешка и корешков спинного мозга производилось от неизмененных тканей. В группе сравнения при осуществлении трансфораминального доступа выполнение радикулолиза представлялось более легкой задачей, так как непосредственно под суставными отростками находилась неизменная твердая мозговая оболочка.

Измерение площади раневой поверхности по описанной выше методике показало, что средние размеры операционной раны при открытом способе транспедикулярной фиксации более чем в 10 раз превосходят таковые при применении транспедикулярной фиксации из парасагиттального доступа по Wiltse: 484 ± 56 см² против 36 ± 12 см² ($p < 0,05$; рис. 4–6). При установке перкутаных транспедикулярных систем площадь раневой поверхности во внимание не принималась.

В среднем для осуществления операции с использованием минимально инвазивных методик требуется меньше времени, чем для открытых вмешательств, однако разница эта статистически недостоверна ($p = 0,114$).

Средний объем интраоперационной кровопотери в основной группе был более чем в 2 раза меньше, чем в группе сравнения (табл. 2). Ни одному из пациентов основной группы не потребовалось проведение заместительной гемотрансфузии, тогда как у 13 прооперированных группы сравнения дефицит компонентов крови был восполнен донорской эритроцитарной массой и/или свежезамороженной плазмой.

При поэтапном сравнении открытых и минимально инвазивных оперативных методик установлено, что объем интраоперационной кровопотери на всех этапах оперативного вмешательства

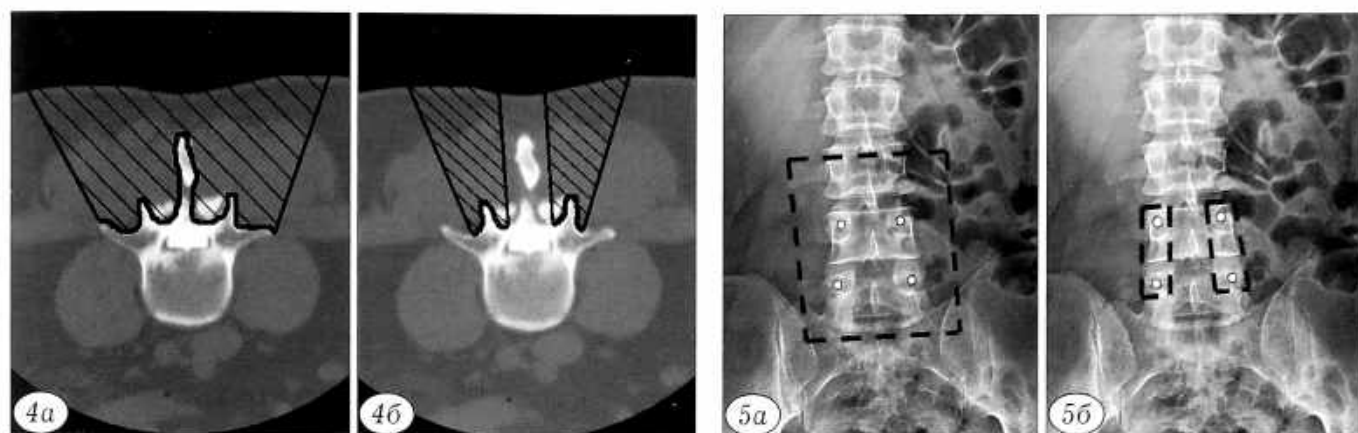


Рис. 4. Схематическое изображение зоны доступа при открытой методике (а) и минимально инвазивном вмешательстве (б).

Сплошной линией показана поверхность скелетирования, пунктирными линиями отмечены границы операционных ран.

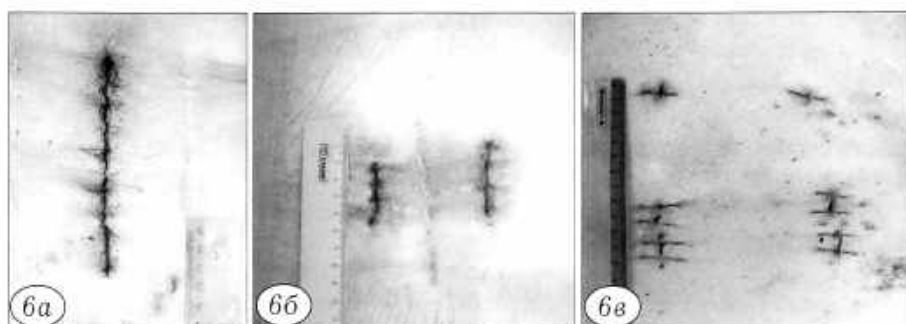


Рис. 5. Схематическое изображение площадей раневой поверхности при открытой транспедикулярной фиксации (а) и транспедикулярной фиксации из парасагитального доступа по Wiltse (б).

Рис. 6. Вид поясничной области больных после открытой транспедикулярной фиксации (а), транспедикулярной фиксации из парасагитального доступа по Wiltse (б) и перкутанной транспедикулярной фиксации (в).

ства в основной группе был меньше, чем в группе сравнения. В основном это было обусловлено снижением кровопотери на этапе доступа и установки транспедикулярной системы. Сокращение общей продолжительности оперативного вмешательства в основной группе происходило преимущественно за счет уменьшения времени, необходимого для осуществления доступа, хотя для установки транспедикулярной системы в данной группе требовалось несколько больше времени (табл. 3).

В обеих группах пациентов в ближайшем послеоперационном периоде отмечено постепенное уменьшение выраженности болевого синдрома (по ВАШ) в области оперативного вмешательства, однако в основной группе интенсивность болей была более ниже, чем в группе сравнения (рис. 7).

Средняя продолжительность пребывания пациентов в стационаре в основной группе составила $6,1 \pm 2,7$ койко-дня, тогда как в группе сравнения — $9,7 \pm 3,7$ койко-дня. Ни у одного из пациентов ос-

новной группы не отмечено осложнений в области послеоперационной раны. В группе сравнения у 3 пациентов потребовалось выполнение вторичной хирургической обработки раны в объеме иссечения некротизированных краев с наложением вторичных швов, у 1 пациента зафиксировано раннее глубокое нагноение послеоперационной раны, которое требовало ревизии области операционного вмешательства и установки проточных промывных дренажей.

Лучевая нагрузка на пациента при проведении интраоперационного ЭОП-контроля была гораздо выше в группе минимально инвазивных оперативных вмешательств (143 ± 64 мГр), чем в группе сравнения (23 ± 9 мГр) ($p < 0,05$).

В послеоперационном периоде на контрольных спондилограммах у 1 пациента основной группы и у 2 пациентов группы сравнения зарегистрирована мальпозиция педикулярных винтов, которая не вызывала клинической симптоматики. В ходе микрохирургической декомпрессии в 4 случаях (по 2 в

Табл. 3. Поэтапная сравнительная характеристика времени оперативного вмешательства и величины кровопотери

Группа	Этап оперативного вмешательства					
	доступ		установка транспедикулярной конструкции		декомпрессия	
	время, мин	кровопотеря, мл	время, мин	кровопотеря, мл	время, мин	кровопотеря, мл
Основная	$14,67 \pm 8,82^*$	$32,73 \pm 22,93^*$	$85,67 \pm 39,94^*$	$80,82 \pm 63,52^*$	$73 \pm 56,01$	$324,24 \pm 237,67^*$
Сравнения	$48,97 \pm 16,35$	$177,95 \pm 117,10$	$68,59 \pm 32,26$	$204,49 \pm 150,51$	$79,74 \pm 26,32$	$473,72 \pm 374,91$

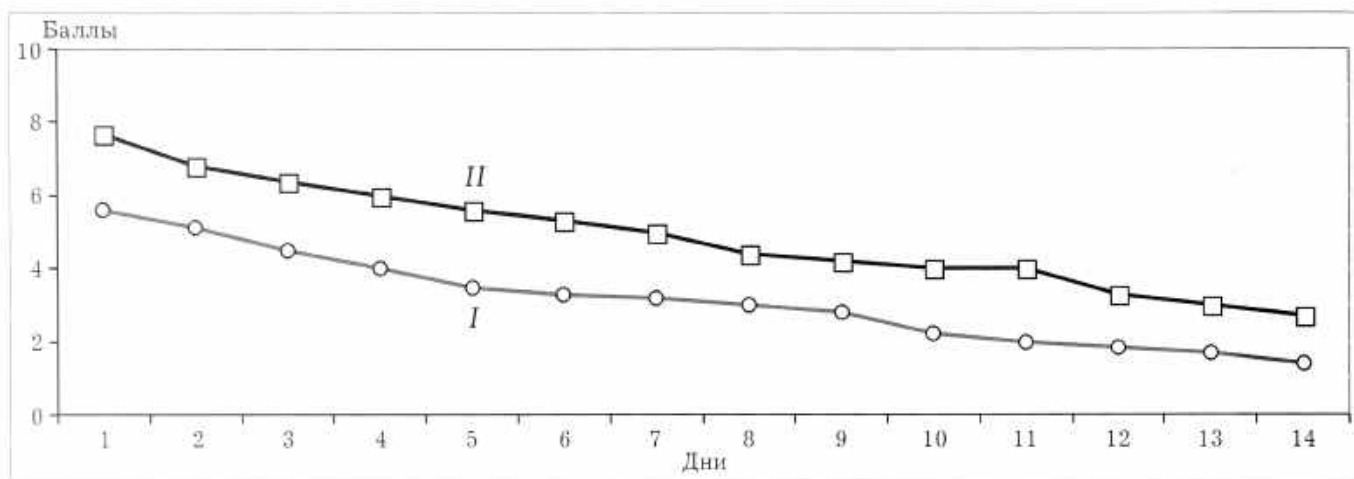


Рис. 7. Динамика интенсивности болевого синдрома в области операционной раны по ВАШ.

I — основная группа; II — группа сравнения.

каждой группе) выявлено частичное повреждение дурального мешка. Произведено герметичное ушивание дурального мешка, в послеоперационном периоде ликвореи не наблюдалось.

ОБСУЖДЕНИЕ

«Золотым стандартом» в лечении дегенеративно-дистрофических заболеваний поясничного отдела позвоночника была и остается ригидная стабилизация. Наибольшее распространение получили методики инструментальной фиксации позвоночного сегмента из открытого заднесрединного доступа с применением различных транспедикулярных и межтеловых систем [10]. Однако скелетирование позвоночника и тракция параспинальных мышц для беспрепятственного доступа к точкам введения винтов сопровождаются массивным повреждением мягких тканей [2]. Все это обуславливает кровопотерю, риск инфицирования области хирургического вмешательства, денервацию мышечной ткани с последующей жировой дегенерацией, а также длительное пребывание пациента в стационаре.

Последнее время все большую популярность приобретают минимально инвазивные хирургические технологии, позволяющие при минимальной ятрогенной травме выполнить радикальную операцию, не уступающую по эффективности открытым методикам [11, 19]. Они могут стать серьезной альтернативой некоторым видам традиционных открытых стабилизирующих и декомпрессивно-стабилизирующих вмешательств.

Первое сообщение об использовании перкутаных педикулярных винтов в сочетании с аппаратом наружной фиксации сделал F. Magerl [13] в 1982 г. Указанная методика в первую очередь была предназначена для применения при травме. Основными ее недостатками были высокий риск инфицирования, а также громоздкие узлы аппарата наружной фиксации, которые создавали дополнительные трудности. В 1995 г. H. Methews и соавт. [14] описали методику использования перкутаных

педикулярных винтов с продольными соединяющими элементами (пластинами), которые устанавливались под прямым визуальным контролем подкожно над фасцией, что существенно уменьшало риск развития инфекционных осложнений. К сожалению, по итогам этих операций регистрировали высокую частоту несостоявшихся костных блоков, что, вероятно, было связано с наличием длинных плеч рычагов конструкций. Кроме того, достаточно поверхностное расположение элементов металлоконструкции доставляло большие неудобства пациентам. В 2001—2002 гг. K. Foley с коллегами представили систему Sextant и сообщили о результатах применения минимально инвазивных транскутаных транспедикулярных винтово-стержневых конструкций [5]. В последующих публикациях, посвященных лечению патологии позвоночника [6, 12], отмечена эффективность и безопасность такого применения транспедикулярной фиксации.

Одним из преимуществ минимально инвазивных декомпрессивно-стабилизирующих оперативных вмешательств является небольшой объем кровопотери, в то время как во время открытых вмешательств кровопотеря часто бывает существенной и возникает необходимость в проведении реинфузии крови и/или трансфузионной терапии.

Пациентам, которым выполняли минимально инвазивные вмешательства, ни в одном случае не потребовалось заместительного переливания компонентов крови. Уменьшение кровопотери достигается преимущественно путем существенного ее снижения на этапе осуществления доступа и установки транспедикулярной системы. В нашем исследовании на этапе декомпрессии и межтеловой стабилизации разница в величине кровопотери между группами была менее значима.

По данным Y. Park и соавт. [20], общая величина кровопотери при минимально инвазивных и открытых вмешательствах составляет $432,8 \pm 94,8$ и $737,9 \pm 224,3$ мл соответственно. В работе K. Foley и соавт. [4] кровопотеря при выполнении минимально инвазивного межтелового спондилодеза в соче-

тании с перкутанной транспедикулярной фиксацией составила в среднем 190 мл. Представленные данные литературы в целом согласуются с полученными нами результатами. Факт снижения объема кровопотери при минимально инвазивном вмешательстве в сравнении с открытой методикой объясняется меньшей площадью операционной раны, т.е. меньшей площадью кровоточащей поверхности, что подтверждается данными нашего исследования.

Система тубулярных ретракторов изначально была разработана для микродискэктомии в 1994 г. К. Foley и M. Smith [7]. Ее концепция легла в основу современных принципов минимально инвазивных доступов и большинства применяемых технологий в дорсальной хирургии поясничного отдела позвоночника. Тубус устанавливается путем последовательной дилатации мышц без их рассечения; после извлечения ретрактора мышцы смыкаются, что не требует их ушивания. Диаметр рабочего канала выбирается в зависимости от цели и задач вмешательства и при правильном планировании позволяет осуществить декомпрессию с одной или двух сторон, а также межтеловой спондилодез. Для визуализации применяют микроскоп, бинокулярную лупу, эндоскоп либо их сочетание в зависимости от предпочтений хирурга. В нашем случае использован операционный микроскоп. Декомпрессия, производимая через систему цилиндрических тубулярных ретракторов различного размера, может быть выполнена в объеме секвестрэктомии, дискэктомии, кюретажа диска, медиальной или тотальной фасетэктомии, а при изменении положения тубуса – и билатеральной медиальной фасетэктомии из унилатерального доступа. Интересно отметить, что эта методика была впервые описана Wiltse в 1988 г. Автор предложил из параспинального доступа резецировать медиальную часть фасеточного сустава высокоскоростным бором, проходя над защитником, установленным поверх дуального мешка. Методика была популяризирована Maueг и на сегодняшний день успешно применяется во многих клиниках. Такая техника дает возможность резецировать медиальную часть фасеточного сустава и гипертрофированную желтую связку со стороны, противоположной стороне доступа, выполняя таким образом двустороннюю декомпрессию. Изменяя траекторию движения тубулярного ретрактора, хирург может достигать противоположной стороны межтелового промежутка и выполнять полную дискэктомию, используя специальные инструменты. Нам удалось во всех случаях при необходимости выполнить двустороннюю декомпрессию из унилатерального доступа. Применение таких методов микрохирургической декомпрессии сосудисто-нервных образований позвоночного канала является хорошей альтернативой двухсторонней декомпрессии из интерламнарного доступа или проведения декомпрессивной ламинэктомии.

Среднее время операции с применением минимально инвазивных технологий составило $179,4 \pm 68,2$ мин, что сопоставимо с данными литературы, согласно которым среднее операционное время, необходимое только для декомпрессии на уровень, составляет $134,2 \pm 28,7$ мин [18]. В соответствии с [4] на операцию при сочетании минимально инвазивного трансфораминального спондилодеза с транскутанной транспедикулярной стабилизацией требуется 290 мин. Мы не выявили статистически достоверных различий в длительности оперативных вмешательств в двух группах, что, возможно, связано с началом освоения минимально инвазивных методик и «кривой обучения».

Время пребывания пациентов в стационаре при минимально инвазивных и открытых операциях составило $6,1 \pm 2,7$ и $9,7 \pm 3,7$ койко-дня соответственно ($p < 0,05$), что сопоставимо с данными литературы [6]. Меньшая травматичность косвенно доказывается и отсутствием случаев нагноения операционной раны и краевых некрозов, а также уменьшением продолжительности госпитализации.

Минимально инвазивные методики требуют качественной интраоперационной визуализации—рентгеноскопии или навигации. При этом хирург, не имея стандартных для открытой хирургии анатомических ориентиров, полностью полагается на полученные изображения и должен уметь соотносить их с трехплоскостной структурой позвоночника. На этапах освоения технологии, особенно при отсутствии возможности интеграции ЭОП с навигационной системой и работе исключительно под рентгенологическим контролем, необходима оценка дозы получаемого хирургом рентгеновского облучения, поскольку при ежедневном выполнении подобных операций годовая доза может быть значительна. Ведь при средней продолжительности флюороскопии $1,69 (0,82—3,73)$ мин из расчета на один уровень при установленных нормах хирург получил бы предельную дозу облучения для туловища после выполнения 194 операций, для рук – 664, для тканей щитовидной железы – 166 оперативных вмешательств [3]. В нашем исследовании лучевая нагрузка на пациента в группе минимально инвазивных оперативных вмешательств составила 143 ± 64 мГр, в группе сравнения—значительно меньше— 23 ± 9 мГр ($p < 0,05$), что обусловлено особенностями техники проведения винтов без прямого визуального контроля и, возможно, более частым использованием ЭОП-контроля на этапе освоения транскутанных технологий. По данным [3], средняя экспозиция для кожи пациента составила $59,5 (8,3—252)$ мГр при исследованиях в прямой проекции и $78,8 (6,3—269,5)$ мГр—в боковой, что в сумме составляет величину, близкую к полученной нами. Данная доза облучения для пациента не является критической и сравнима с дозой, получаемой при любом другом типе оперативных вмешательств, выполняемых под рентгенологическим контролем.

Согласно данным литературы [1], наиболее эффективным методом хирургического лечения дегенеративно-дистрофических заболеваний поясничного отдела позвоночника у пациентов пожилого и старческого возраста являются декомпрессиивно-стабилизирующие операции. Учитывая высокую степень риска оперативного вмешательства на фоне часто встречающейся у этих пациентов сопутствующей соматической патологии, логично предположить целесообразность использования минимально инвазивных декомпрессиивно-стабилизирующих методик.

Таким образом, применение минимально инвазивных технологий в хирургическом лечении пациентов с дегенеративными поражениями поясничного отдела позвоночника позволяет провести радикальное оперативное вмешательство, минимизировав ятрогенную травму. Метод имеет ряд несомненных преимуществ перед традиционными открытыми способами, особенно интраоперационно и в раннем послеоперационном периоде. Экономическая эффективность минимально инвазивной хирургии обусловлена снижением общей стоимости лечения за счет сокращения сроков госпитализации, уменьшения лекарственной терапии в послеоперационном периоде, быстрее социальной и трудовой реабилитации пациентов.

ЛИТЕРАТУРА

1. Симонович А.Е., Козлов Д.М. Хирургическое лечение дегенеративных заболеваний поясничного отдела позвоночника у пациентов пожилого и старческого возраста // Хирургия позвоночника. — 2006. — N 3. — С. 52–58.
2. Храпов Д.В. Сравнительная оценка методов хирургического лечения нестабильных повреждений грудного и поясничного отделов позвоночника: Дис. ... канд. мед. наук. — Новосибирск, 2001. — С. 82–93.
3. Bindal R.K., Glaze S., Ognoskie M. et al. Surgeon and patient radiation exposure in minimally invasive transforaminal lumbar interbody fusion // J. Neurosurg. Spine. — 2008. — Vol. 9. — P. 570–573.
4. Foley K.T., Holly L.T., Schwender J.D. Minimally Invasive Lumbar Fusion // Spine. — 2003. — Vol. 28. P. 26–35.
5. Foley K.T., Gupta S.K., Justis J.R., Sherman M.C. Percutaneous pedicle screw fixation of the lumbar // Neurosurg. Focus. — 2001. — Vol. 10, N 4. — P. E10.
6. Foley K.T., Gupta S.K. Percutaneous pedicle screw fixation of the lumbar spine: preliminary clinical results // J. Neurosurg. — 2002. — Vol. 97 (1 Suppl). — P. 7–12.
7. Foley K.T., Smith M.M. Microendoscopic discectomy // Tech. Neurosurg. — 1997. — Vol. 3. — P. 3017.
8. Gejo R., Matsui H., Kawaguchi Y. et al. Spinal changes in trunk muscle performance after posterior lumbar surgery // Spine. — 1999. — Vol. 24. — P. 1023–1028.
9. Kawaguchi Y., Matsui H., Tsuji H. Back muscle injury after posterior lumbar spine surgery: a histologic and enzymatic analysis // Spine. — 1996. — Vol. 21. — P. 941–944.
10. Kazunori Y., Takashi S., Yoshihisa K. et al. Indication of fusion for lumbar spinal stenosis in elderly patients and its significance // Spine. — 1996. — Vol. 21. — P. 242–248.
11. Kim D.Y., Lee S.H., Chung S.K. et al. Comparison of multifidus muscle atrophy and trunk extension muscle strength: percutaneous versus open pedicle screw fixation // Spine. — 2005. — Vol. 30, N 1. — P. 123–129.
12. Kim J.S., Choi W.G., Lee S.H. Minimally invasive anterior lumbar interbody fusion followed by percutaneous pedicle screw fixation for isthmic spondylolisthesis: minimum 5-year follow-up // Spine J. — 2010. — Vol. 10, N 5. — P. 404–409.
13. Magerl F. External skeletal fixation of the lower thoracic and the lumbar spine // Current Concepts of External Fixation of Fractures / Eds. H.K. Uthoff, E. Stahleds. — New York, 1982. — P. 353–366.
14. Mathews H.H., Long B.H. Endoscopy assisted percutaneous anterior interbody fusion with subcutaneous suprafascial internal fixation: Evolution of technique and surgical considerations // Orthopaedics. — 1995. — Vol. 3. — P. 496–500.
15. McLaughlin M.R., Haid R.W., Rodts G.E. Posterior lumbar interbody fusion: indications, techniques, and results // Clin. Neurosurg. — 2000. — Vol. 47. — P. 514–527.
16. Styf J.R., Wilen J. The effects of external compression by three different retractors on pressure in the erector spine muscles during and after posterior lumbar spine surgery in humans // Spine. — 1998. — Vol. 23. — P. 354–358.
17. Thomsen K., Christensen F.B., Eiskjaer S.P. et al. 1997 Volvo Award winner in clinical studies. The effects of pedicle screw instrumentation on functional outcome and fusion rates in posterolateral lumbar spinal fusion: a prospective, randomized, clinical study // Spine. — 1997. — Vol. 22. — P. 2813–2822.
18. Toyoda H., Nakamura H., Konishi S. et al. Clinical outcome of microsurgical bilateral decompression via unilateral approach // Spine. — 2011. — Vol. 36, N 5. — P. 410–415.
19. Weber B.R., Grob D., Dvorak J. et al. Posterior surgical approach to the lumbar spine and its effect on the multifidus muscle // Spine. — 1997. — Vol. 22, N 15. — P. 1765–1772.
20. Park Y., Ha J.W. Comparison of one-level posterior lumbar interbody fusion performed with a minimally invasive approach or a traditional open approach MD // Spine. — 2007. — Vol. 32. — P. 537–543.

Сведения об авторах: Крутько А.В. — канд. мед. наук, зав. нейрохирургическим отделением №2 Новосибирского НИИТО, врач-нейрохирург; Ахметьянов Ш.А. — аспирант, врач-нейрохирург того же отделения; Козлов Д.М. — канд. мед. наук, науч. сотр., врач травматолог-ортопед того же отделения; Пелеганчук А.В. — младший науч. сотр., врач травматолог-ортопед того же отделения; Булатов А.В. — аспирант, врач-нейрохирург того же отделения.
Для контактов: Ахметьянов Шамиль Альфирович. Новосибирск, ул. Рельсовая, дом 5, кв.133. Тел.: 8 (913) 740-19-98. E-mail: Shamill@ngs.ru

© Коллектив авторов, 2011

РЕЗУЛЬТАТЫ НАКОСТНОГО ОСТЕОСИНТЕЗА С ДОПОЛНИТЕЛЬНОЙ СТАБИЛИЗАЦИЕЙ ПЛАСТИНЫ СЯГИВАЮЩИМИ СКОБАМИ

В.А. Копысова, В.А. Каплун, А.Н. Светашов

ГОУ ДПО «Новокузнецкий государственный институт усовершенствования врачей»
Федерального агентства по здравоохранению и социальному развитию

Проанализированы результаты накостного остеосинтеза у 160 больных с переломами и ложными суставами длинных костей нижних конечностей. У 80 пациентов основной группы с целью профилактики миграции винтов из остеопоротичной кости пластину дополнительно фиксировали к кости кольцевидной стягивающей скобой с эффектом памяти формы. В контрольной группе у 65 (81,3%) больных достигнуто сращение костных фрагментов с отличными функциональными результатами в 66,3% случаев. У 15 (18,7%) пациентов в основном с около- и внутрисуставными переломами бедренной кости наблюдались миграция винтов и разрушение пластин. В основной группе переломы срослись в анатомически правильном положении у 76 (95%) больных, достигнуты хорошие функциональные результаты лечения.

Ключевые слова: накостная пластина, стабилизация, кольцевидная скоба.

Results of Extraosseous Osteosynthesis with Extra Stabilization of Plate by Tightening Clamps

V.A. Kopysova, V.A. Kaploon, A.N. Svetashov

Results of extraosseous osteosynthesis in 160 patients with fractures and pseudarthroses of lower extremities long bones were analyzed. In 80 patients from the main group the plate was additionally fixed to the bone with ring-shaped tightening clamp with shape memory to prevent screw migration. In 65 (81.3%) patients from control group consolidation of bone fragments with excellent results was achieved in 66.3% of cases. In 15 (18.7%) patients with mainly peri- and intraarticular femoral fractures the migration of screws and plate destruction were noted. In main group the fractures consolidated in anatomically correct position in 76 (95.0%) and good functional results of treatment were achieved.

Key words: extraosseous plate, stabilization, ring-shaped clamp.

Остеосинтез с использованием накостных пластин обеспечивает стабилизацию отломков, препятствует угловым смещениям и смещениям костных фрагментов по длине, их ротации [1]. Однако в условиях локального остеопороза нарушается стабильное положение фиксирующих и стягивающих винтов [3]. В 18,5–27,2% случаев в результате увеличения микроподвижности между фиксатором и костью необратимо повреждается резьба винтов, происходят миграция и механическое разрушение винтов и пластины [5].

Для защиты винтов от преждевременной миграции и поломки дополнительно выполняют шинирование поврежденной конечности стержневым аппаратом. Известен метод фиксации накостной пластины кольцевидным устройством из титана или с помощью изоэластического серкляжа по технологии Agilock [6]. Дополнительная фиксация пластины увеличивает несущую способность пластины до 1560Н, надежность фиксации при этом возрастает в 3 раза [4, 6]. По мнению В.З. Городилова [2], защита накостных пластин кольцевидными стягивающими скобами с эффектом памяти формы у пациентов с ложными суставами бедренной кости обеспечивала высокие стабилизирующие свойства

накостной пластины и стягивающих винтов до сращения костных отломков у пациентов с ложными суставами.

Цель исследования: изучение клинической эффективности накостного остеосинтеза с дополнительной стабилизацией кольцевидными скобами с эффектом памяти формы в условиях остеопороза.

МАТЕРИАЛ И МЕТОДЫ

Для исследования методом рандомизации было отобрано 160 пациентов с переломами бедренной и большеберцовой костей, которые проходили лечение в период с 2000 по 2009 г. с применением накостного остеосинтеза. У пациентов основной группы с повреждениями бедренной (51 (63,8%)) и большеберцовой (29 (36,2%)) костей с высокой вероятностью развития посттравматического остеопороза либо имеющимися изменениями структуры костной ткани накостную пластину дополнительно фиксировали кольцевидными стягивающими скобами с эффектом памяти формы. В контрольной группе остеосинтез с использованием накостных пластин выполнен у 60 (75%) больных с переломами бедренной кости и у 20 (25%) — с переломами костей голени. Данные о распределении пациентов

Распределение пациентов в зависимости от локализации повреждений

Вид повреждения	Основная группа		Контрольная группа	
	количество больных			
	абс	%	абс	%
Бедренная кость:				
подвертельные оскольчатые переломы	10	12,5	15	18,8
диафизарные оскольчатые переломы	5	6,3	14	17,5
околосуставные оскольчатые переломы дистального сегмента	12	15	14	17,5
внутрисуставные оскольчатые переломы дистального сегмента	8	10	5	6,2
ложные суставы	16	20	12	15
Кости голени:				
околосуставные оскольчатые переломы проксимального сегмента	8	10	5	6,3
диафизарные оскольчатые переломы проксимального сегмента	7	8,7	9	11,2
ложные суставы	14	17,5	6	7,5
Всего ...	80	100	80	100

обеих групп в зависимости от локализации повреждений представлены в таблице.

У 93 (58,1%) пациентов контрольной и основной групп использовали моделированные пластины (тип LCP). В 67 (41,9%) случаях остеосинтез выполнен угловыми пластинами (тип DCP).

Техника фиксации костных фрагментов у пациентов обеих групп не отличалась от классической. Мы придерживались правила безупречной

репозиции костных фрагментов с воссозданием анатомически правильной формы поврежденного сегмента.

В связи с нарушением регионарного кровотока в результате повреждения мягких тканей и кости у больных с оскольчатыми (тип В и С) и косыми (тип А1) переломами высока вероятность развития локального остеопороза и утраты стабилизирующей функции наkostной пластины в результате миграции винтов.

У пациентов с ложными суставами, множественными и сочетанными повреждениями и больных с имеющимися нарушениями структуры костной ткани с целью профилактики дестабилизации костных фрагментов и защиты винтов от избыточных нагрузок на kostную пластину фиксировали кольцевидными стягивающими скобами с эффектом памяти формы (рис. 1).

Для реализации эффекта стягивания внутренний диаметр скобы должен быть на 10–12 мм меньше поперечного размера кости (с учетом толщины пластины) в месте установки конструкции. Кольцевидную стягивающую скобу охлаждали хладагентом (Frisco-Spray), бранши оппозитно разводили на расстояние, необходимое для установки кольцевидной скобы. После размещения скобы в результате реализации термомеханического эффекта памяти формы при контактом согревании до температуры 36–37°С скоба принимала первоначальную форму и прижимала на kostную пластину к кости.

У пациентов с оскольчатыми (тип В, С) и косыми (тип А1, А2) переломами одну из стягивающих скоб (либо дополнительную) накладывали таким образом, чтобы, помимо фиксации пластины, обеспечить обвивное шинирование костных отломков (рис. 2).

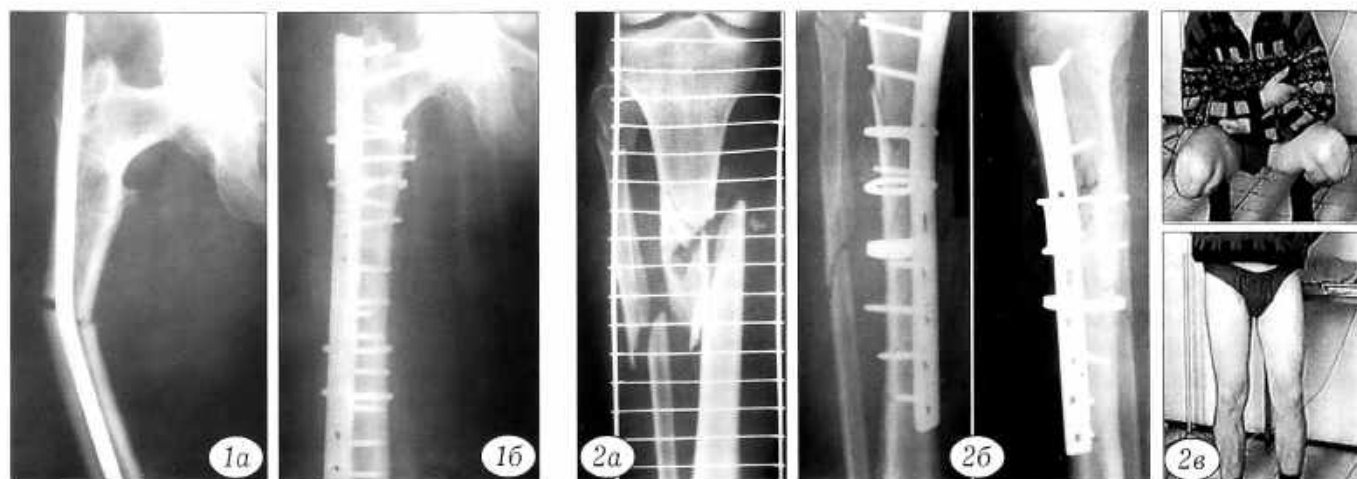


Рис. 1. Рентгенограммы пациентки Д., 69 лет,

а — перелом диафиза бедренной кости через 7 лет после лечения подвертельного перелома с использованием интрамедуллярного стержня; б — через 4 мес после наkostного остеосинтеза пластиной, дополнительно фиксированной кольцевидными скобами.

Рис. 2. Больной Г., 33 года, с оскольчатым переломом костей правой голени.

а — рентгенограмма до лечения; б — рентгенограмма через 6 мес после остеосинтеза; в — функциональный результат через 3 года после операции.

У пациентов с переломами типа А1, А2, В положение одной из скоб изменяли (либо фиксацию пластины осуществляли тремя скобами) с целью обеспечения межфрагментарной компрессии костных фрагментов (см. рис. 2).

У пациентов с атрофическим типом ложного сустава после реконструкции поврежденного сегмента с использованием костного трансплантата и (либо) пористого имплантата операцию завершали накостным остеосинтезом. Кольцевидные стягивающие скобы накладывали с охватом пластины и костного трансплантата (имплантата) (рис. 3).

В послеоперационном периоде в течение 1–2 сут (до удаления активного дренажа) конечности обеспечивали покой, укладывая на шину Беллера. Швы снимали через 10–12 сут. У всех пациентов контрольной группы и у 33 (41,3%) больных основной группы с повреждениями дистального сегмента бедренной кости и проксимального сегмента большеберцовой кости выполняли внешнюю иммобилизацию гипсовой шиной в течение 4–6 нед.

Движения с постепенным увеличением амплитуды в суставах поврежденной конечности начинали после снятия гипсовой повязки. Осевые нагрузки разрешали после появления убедительных признаков сращения костных фрагментов.

РЕЗУЛЬТАТЫ И ОБСУЖДЕНИЕ

У пациентов основной группы со свежими переломами сращение костных фрагментов наступило через 12–16 нед после операции остеосинтеза. У 3 пациентов с атрофической формой ложного сустава костные фрагменты срослись через 32 ± 3 нед после операции.

У 76 (95%) больных полностью восстановлена функция поврежденной конечности в сроки 6–8

мес после операции. Конструкции удалены у 45 пациентов. У 3 (3,7%) больных с ложными суставами межвертельной зоны (1 наблюдение) и дистального метаэпифиза бедренной кости (2 наблюдения) результаты лечения признаны удовлетворительными: ограничен объем движений в тазобедренном и коленном суставах в пределах 7–10° от функциональной нормы, сохраняется умеренная гипотрофия мышц. У 1 (1,3%) пациентки 68 лет, оперированной в связи с повторным переломом на уровне дистального винта накостной пластины, отломки срослись в положении углового смещения 7° (угол открыт кзади), разгибание в коленном суставе 170°, сгибание — 65°. Результат лечения признан удовлетворительным.

В контрольной группе сращение поврежденных костей не достигнуто у 15 (18,7%) больных, в том числе в 9 случаях после первичного остеосинтеза поврежденных костей и у 6 пациентов с ложными суставами. Через 1–3 мес после остеосинтеза выявлена миграция винтов с утратой контакта пластины с костью, а у 6 больных пластина сломалась. У всех 15 больных наблюдалось вторичное смещение костных отломков.

У 5 пациентов с подвертельными и диафизарными переломами и 4 больных с ложными суставами несостоятельные конструкции были удалены. Выполнен интрамедуллярный остеосинтез в комбинации с межфрагментарной компрессией скобой и костной пластикой (рис. 4). В 6 случаях фиксацию костных фрагментов осуществляли накостной пластиной с дополнительным шинированием кольцевидными стягивающими скобами (см. рис. 3).

У 53 (66,3%) пациентов костные отломки срослись в анатомически правильном положении. Трудоспособность у пострадавших восстановлена через 6–8 мес после операции. У 12 (15%) больных с

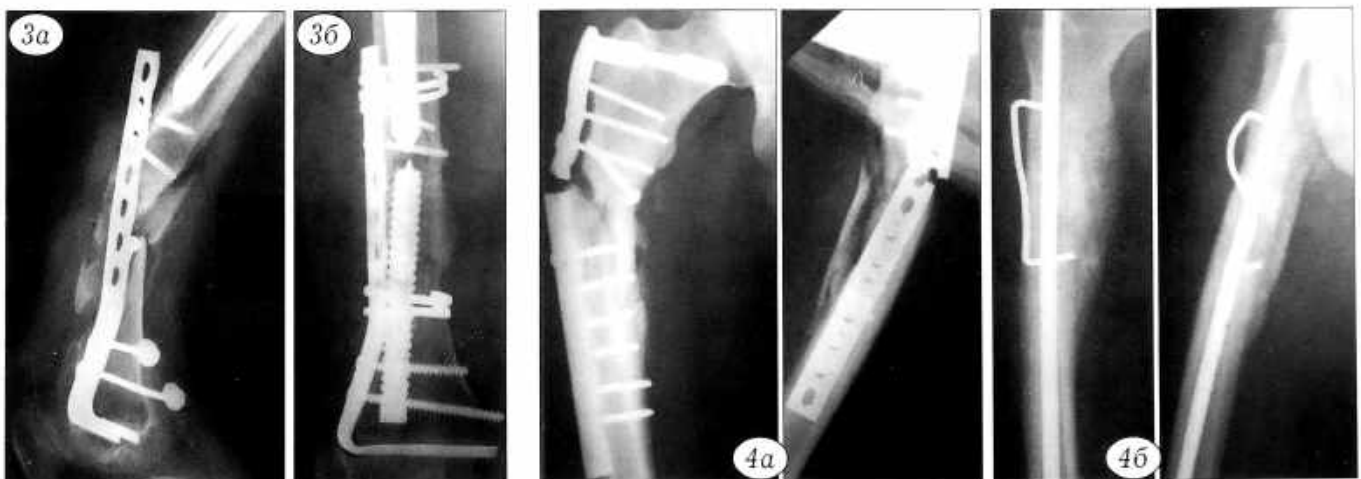


Рис. 3. Рентгенограммы больной К., 68 лет, с околоуставным переломом бедренной кости (тип А3) под ножкой эндопротеза тазобедренного сустава.

а — через 4 мес после остеосинтеза накостной пластиной; б — через 4 мес после повторной операции. Костный дефект замещен пористым имплантатом.

Рис. 4. Рентгенограммы больного К., 50 лет, с оскольчатым подвертельным переломом бедренной кости.

а — через 4 мес после остеосинтеза; б — результат повторной операции (выполнены костная пластика, интрамедуллярный остеосинтез с компрессией костных отломков стягивающей скобой) через 5 лет.

внутри- и околоуставными повреждениями костей области коленного сустава результаты лечения признаны удовлетворительным из-за ограничения подвижности коленного сустава (разгибание 160°, сгибание 60–70°). При сравнительном анализе результатов лечения у больных контрольной и основной групп разница достоверна ($\chi^2=19,365$, $p<0,05$).

Таким образом, частота ошибок и развития осложнений после накостного остеосинтеза у пациентов контрольной группы в наших наблюдениях составили 18,7%, что согласуется с результатами лечения, полученными другими исследователями. По мнению большинства авторов [1, 5], в результате миграции винтов из остеопорозной кости костные отломки становятся подвижными, при этом максимум функциональных нагрузок приходится на пластину и фиксирующие винты, что может привести к поломке конструкций до сращения костных фрагментов.

«Революционная инновация» по использованию полимерного супержгута от Kinamed и обвивное шинирование пластины кольцевидным устройством из титана обеспечивают защиту винтов от миграции в любом направлении и динамическое сдавление костных фрагментов [4, 6].

Использование для этих же целей кольцевидных сверхэластичных стягивающих скоб с эффектом памяти формы подтверждает потенциал данного метода остеосинтеза. Хорошие результаты лечения получены в 95% случаев.

ВЫВОДЫ

1. Дополнительная фиксация накостной пластины кольцевидными стягивающими скобами с

эффектом памяти формы исключает микроподвижность винтов в остеопорозной кости.

2. У пациентов с оскольчатыми переломами динамическое сдавление костных фрагментов и дополнительная фиксация накостной пластины обеспечивают стабилизацию поврежденного сегмента на весь период лечения.

3. Остеосинтез с применением накостных пластин с дополнительной фиксацией кольцевидной стягивающей скобой эффективен в 95% случаев.

ЛИТЕРАТУРА

1. Анкин Л.Н., Анкин Н.Л. Травматология (европейские стандарты) — М., 2005.
2. Городилов В.З. Остеосинтез фиксаторами из сплавов с термомеханической памятью при несросшихся переломах и ложных суставах костей конечностей (экспериментальное и клиническое исследование): Автореф. дис. ... канд. мед. наук. — Кемерово, 2000.
3. Кучиев А.Ю. Применение гипербарической оксигенации при лечении ложных суставов трубчатых костей, осложненных остеопорозом: Автореф. дис. ... канд. мед. наук. — Новосибирск, 2008.
4. Фирюлин С.В., Ключкин И.Ю. Исследование несущей способности фиксаторов, используемых для остеосинтеза чрезвертельных переломов бедренной кости, и поиск путей их совершенствования // Вест. травматол. ортоп. — 2008. — № 3. — С. 30–32.
5. Anoop K., Mat M.K., Rajesh P. Ipsilateral fracture of femur and tibia, treatment and functional outcome // JK Science, Journal of Medical Education. — 2006. — Vol. 8, N 1. — P. 42–44.
6. Pat.6, 589, 246 US. Additional US & World Patents Pending.

Сведения об авторах: Копысова В.А. — доктор мед. наук, профессор кафедры травматологии и ортопедии ГОУ ДПО ГИУВ Новокузнецка; Каплун В.А. — канд. мед. наук, докторант той же кафедры; Светашов А.Н. — канд. мед. наук, докторант той же кафедры, майор медицинской службы.

Для контактов: Копысова Валентина Афанасьевна, 654034, Кемеровская обл., Новокузнецк, ул. Шестакова, дом 14, ГОУ ДПО ГИУВ, кафедра травматологии и ортопедии. Тел./факс: (3843) 37-73-84. E-mail: lotos200@mail.ru

ВНИМАНИЕ !

Подписаться на «Вестник травматологии и ортопедии им. Н.Н. Приорова» можно в любом почтовом отделении

Наши индексы в Каталоге «ГАЗЕТЫ И ЖУРНАЛЫ» АО «Роспечать»:

для индивидуальных подписчиков **73064**

для предприятий и организаций **72153**

В розничную продажу «Вестник травматологии и ортопедии им. Н.Н. Приорова» не поступает



РЕЗУЛЬТАТЫ ПЛАСТИКИ ПЕРЕДНЕЙ КРЕСТООБРАЗНОЙ СВЯЗКИ С ИСПОЛЬЗОВАНИЕМ ТРАНСПЛАНТАТА ИЗ СУХОЖИЛИЙ ПОЛУСУХОЖИЛЬНОЙ И ТОНКОЙ МЫШЦ И СВЯЗКИ НАДКОЛЕННИКА

А.К. Орлецкий, Л.Л. Буткова, Д.О. Тимченко

ФГБУ «Центральный научно-исследовательский институт травматологии и ортопедии им. Н.Н. Приорова»,
Минздравсоцразвития России, Москва

Представлены результаты лечения 60 пациентов с повреждениями передней крестообразной связки коленного сустава, у которых в качестве трансплантата использовали сухожилия полусухожильной и тонкой мышц (1-я группа, 30 человек) или связки надколенника с костными блоками (2-я группа, 30 человек). Клинико-инструментальное и рентгенологическое обследование проводилось минимум через 8 мес после оперативного вмешательства. Хорошие и отличные результаты (85–100 баллов по шкале Lysholm) были получены у 29 (96,7%) пациентов 1-й группы и у 27 (92%) — 2-й группы. Однако результаты исследования на артрометре KT-1000 показали, что у 4 (13,3%) из 30 пациентов 2-й группы смещение голени спереди составило больше 5 мм. Ранние признаки деформирующего артроза по данным рентгенографии выявлены у 7 (26,7%) пациентов 1-й группы и 15 (50%) — 2-й группы.

Ключевые слова: передняя крестообразная связка (ПКС), пластика ПКС, сухожилия полусухожильной и тонкой мышцы, связка надколенника.

Treatment Results after ACL Plasty with M. Semitendinous and M. Gracilis Tendons, and Patellar Ligament

A.K. Orletskiy, L.L. Butkova, D.O. Timchenko

Treatment results for 60 patients with anterior cruciate ligament injuries (ACL) are presented. As a graft either tendons of m. semitendinous and m. gracilis (group 1, 30 patients) or patellar ligament (group 2, 30 patients) were used. Clinical instrumental and roentgenologic examination was performed at least 8 months after surgical intervention. Good and excellent results (85–100 by Lysholm scale) were achieved in 29 (96.7%) patients from the first group and in 27 (92.0%) patients from the second group. However examination on arthrometer KT-1000 showed that in 4 (13.3%) out of 30 patients from the second group anterior shift of the shin exceeded 5 mm. X-ray examination showed early signs of deforming arthrosis in 7 (27.7%) patients from the first and 15 (50%) patients from the second group.

Key words: anterior cruciate ligament (ACL), ACL plasty, tendons of m. semitendinous and m. gracilis, patellar ligament.

Пластика передней крестообразной связки (ПКС) является одной из часто выполняемых операций в ортопедической практике. Большинство хирургов в качестве трансплантата используют связку надколенника или сухожилия полусухожильной и тонкой мышц — оба эти варианта являются надежными. У 80% пациентов, у которых для пластики ПКС использовали эти сухожилия, получены хорошие клинические и функциональные результаты. Сложенные вдвое сухожилия тонкой и полусухожильной мышц вдвое превышают прочность нативной ПКС [1] и гораздо прочнее сухожилия связки надколенника. Использование сухожилий для пластики ПКС гарантирует достаточную жесткость трансплантата. Кроме того, применение ауто трансплантата из сухожилий полусухожильной и тонкой мышц имеет ряд преимуществ. Прежде всего это минимальная болезненность в месте их забора, отсутствие болей

и дискомфорта в коленном суставе при движениях в последующем, хороший косметический результат операции [1]. Стоит отметить, что пластика ПКС из сухожилий подколенной области обеспечивает воспроизведение анатомического строения и биомеханики, близких к естественным. Обусловлено это тем, что в ходе операции можно создать ауто трансплантат связки из четырех пучков, имеющих различную степень натяжения, как это происходит при работе здорового коленного сустава.

Наш подход к пластике ПКС основан на следующих важных принципах: использование свободного двойного трансплантата из сухожилий полусухожильной и тонкой мышц; жесткая фиксация трансплантата поперечными пинами в бедренном канале с использованием системы RigidFix («Mitek», США) и в большеберцовом канале винтом и гильзой BioIntrafix («Mitek», США); обяза-

тельное восстановление боковых связок коленного сустава в случае их повреждения и раннее начало реабилитационных мероприятий в щадящем режиме с иммобилизацией в ортезе в течение 2 нед после операции. В дальнейшем реабилитационная программа проводится в ускоренном режиме, и возвращение в спорт происходит в среднем через 6 мес.

Целью исследования была оценка результатов пластики ПКС аутооттрансплантатами из сухожилий полусухожильной, тонкой мышц и связки надколенника с двумя костными блоками.

МАТЕРИАЛЫ И МЕТОДЫ

С 2008 по 2011 г. в отделении спортивной и балетной травмы ЦИТО им Н.Н. Приорова было пролечено более 300 пациентов, которым была выполнена пластика ПКС с использованием аутооттрансплантатов из сухожилий полусухожильной, тонкой мышц и связки надколенника с костными блоками. Для исследования было отобрано 60 пациентов (38 мужчин и 22 женщины; средний возраст 27 лет), которые могли пройти контрольное обследование спустя как минимум 8 мес после операции. Все пациенты были разделены на 2 группы по 30 человек в каждой: в 1-ю группу вошли пациенты, у которых для пластики ПКС использовали трансплантат из сухожилий полусухожильной и тонкой мышц, во 2-ю группу — те, у кого трансплантатом служила связка надколенника. Критериями исключения из 2-й группы были повреждения хряща (хондромалация III или IV стадии), трансхондральные переломы, разрывы задней крестообразной связки (ЗКС), открытые оперативные вмешательства на коленном суставе в анамнезе.

Обе группы были сравнимы по полу, возрасту, давности травмы, уровню физической активности, характеру патологии коленного сустава.

После артроскопической ревизии коленного сустава, используя дополнительный разрез, выполняли забор сухожилий полусухожильной, тонкой мышц или связки надколенника с костными блоками.

Послеоперационное восстановление было стандартным для всех пациентов. Иммобилизация коленного сустава в ортезе с шарнирами осуществлялась в течение 2 нед после операции. На следующий день после операции разрешалась ходьба с помощью костылей. С 3-го дня начинали сгибать голень в коленном суставе, ежедневно прибавляя по 10°. Таким образом постепенно доводили угол сгибания до 90° и переходили на короткий ортез. Через 2,5 нед начинали программу по укреплению четырехглавой мышцы бедра. С 3-й недели пациент переходил на трость. Через 6–7 нед после операции разрешали полную нагрузку на конечность и отказывались от ортеза. В сроки от 2 до 4 мес после операции проводилась программа по укреплению мышц бедра. Спустя 4–6 мес после опера-

ции пациенты приступали к определенным спортивным нагрузкам.

Оценку результатов лечения пациентов проводили по 100-балльной шкале Lysholm [4] и шкале IKDC.

Пациенты проходили стандартное исследование обоих коленных суставов. Для оценки стабильности коленного сустава использовали субъективные (тесты Lachman, pivot-shift) и объективные (артрометрия) методы. Артрометрию проводили на артрометре KT-1000 («Medmetrik», США) при этом коленные суставы находились в положении сгибания на 30°, прилагаемая сила составляла 134 N.

Сравнительные рентгенограммы выполняли всем пациентам в стандартных прямой и боковой проекциях, а для уточнения степени дегенеративных изменений — в проекции Rosenberg (заднепередняя проекция).

Все исследования проводили до лечения и в сроки от 8 мес до 2 лет после операции.

РЕЗУЛЬТАТЫ

Средний срок между травмой и оперативным лечением в остром периоде составил 7 (от 2 до 14) дней, в хроническом периоде — 6 (от 2 до 12) мес. При сравнительном анализе результатов лечения пациентов установлено, что 29 (96,7%) пациентов в 1-й группе и 27 (92%) пациентов 2-й группы набрали от 85 до 100 баллов по шкале Lysholm ($p > 0,05$).

При анализе параметров объема движений согласно оценочным критериям IKDC отставание в разгибании оперированного коленного сустава выявлено у 3 (10%) пациентов 2-й группы.

У 28 (93,4%) пациентов 1-й группы и 25 (83,4%) пациентов 2-й группы объем сгибания в оперированном коленном суставе отличался от объема сгибания в контралатеральном суставе менее чем на 5°. Недостаточность сгибания в оперированном суставе, по сравнению с противоположным, составила 5–15° у 2 (6,6%) пациентов 1-й группы и у 5 (16,6%) — 2-й группы.

Согласно критериям IKDC 29 (96,7%) пациентов 1-й группы были отнесены к категории А, 1 пациент — к категории В. Во 2-й группе 22 (73,4%) пациента соответствовали категории А, 4 (13,3%) — категории В, 4 (13,3%) — категории С.

При обследовании пациентов с использованием аппарата KT-1000 до операции разница в смещении голени кпереди по сравнению со здоровым коленным суставом составила 9 мм. Спустя 2 года после операции в 1-й группе разницу в 1–2 мм зарегистрировали у 28 (93,4%) пациентов, 3–5 мм — у 2 (6,6%), более 5 мм — ни у кого. Во 2-й группе аналогичные показатели составляли 17 (56,7%), 9 (30%), 4 (13,3%) соответственно. Тест pivot-shift в 1-й группе у всех был отрицательным, во 2-й группе у 2 (6,6%) — слабоположительным, у 4 (13,3%) — выраженным.

Исходно признаки деформирующего артроза по данным рентгенографии были выявлены у 2 (6,6%)

пациентов 1-й группы и у 3 (10%) — 2-й, а после операции — у 7 (26,7%) и 15 (50%) соответственно.

По итогам исследования 29 (96,7%) пациентов 1-й группы и 25 (83,3%) — 2-й группы не отмечали неустойчивости оперированного сустава и были удовлетворены результатами лечения.

ОБСУЖДЕНИЕ

Применение системы RigidFix на бедре позволяет зафиксировать трансплантат в субкортикальной эпифизарной зоне на уровне латерального мыщелка бедра, а использование системы BioIntrafix на голени обеспечивает его фиксацию во внутреннем мыщелке большеберцовой кости. Такой вид синтеза гарантирует стабильную и прочную фиксацию трансплантата как на растяжение, так и на ротацию.

При использовании трансплантата из сухожильной полусухожильной и тонкой мышц смещение голени по данным исследования на артротоме KT-1000 составляло менее 3 мм у 28 (93,3%) пациентов. Эффективность этой техники подтверждена также отсутствием симптомов.

Пациенты обеих групп были удовлетворены результатом лечения, никто из них не предъявлял жалоб на боль или неустойчивость в коленном суставе даже во время тяжелых физических нагрузок. Однако у пациентов, у которых для пластики ПКС использовали трансплантат из связки надколенника, отмечен более длительный (до 6 нед после операции) болевой синдром при разработке движений. В отдаленном послеоперационном периоде эти пациенты предъявляли жалобы на боли в коленном суставе, усиливающиеся при приседаниях, хруст под надколенником при движениях в суставе.

Правильное расположение трансплантата является одним из важных факторов успешной пластики ПКС. Для определения места выхода большеберцового канала мы использовали стандартный тиббиальный направляющий с углом сгибания 55°, размещая его на 5–7 мм впереди от ЗКС. Для размещения бедренного канала некоторые авторы предлагают использовать большеберцовый канал или переднемедиальный артроскопический доступ. Мы предпочитаем использовать большеберцовый канал, располагая бедренный канал кзади, приближаясь к анатомическому его расположению, при этом мы не стремимся располагать оба канала строго на одной линии.

Развитие деформирующего артроза после пластики ПКС наблюдается при всех видах оператив-

ных вмешательств. По данным литературы [3], частота развития дегенеративных изменений в коленном суставе колеблется в пределах от 12 до 78%.

В последнее время стало общепринятым использовать ускоренную программу реабилитации у пациентов после пластики ПКС. Однако известно, что для приживления сухожилия к кости требуется по крайней мере 12 нед. В связи с этим ускоренная программа реабилитации, приводящая к микроподвижности трансплантата в костных каналах, может поставить под угрозу приживление сухожилия к кости, что в конечном итоге приведет к плохой биологической фиксации [2, 5]. Несмотря на то что для пластики ПКС используются сухожилия полусухожильной и тонкой мышцы, фиксаторы, обеспечивающие прочную и жесткую фиксацию, мы полагаем, что программа реабилитации должна быть рассчитана на 6 мес. Почти все (29 (96,6%)) пациенты 1-й группы смогли вернуться к их дооперационному уровню физической нагрузки и активности в течение 6 мес после операции.

Таким образом, пластика ПКС аутооттрансплантатом из сухожилия полусухожильной и тонкой мышц — наиболее технологическая и физиологически оправданная операция, которая позволяет проводить более раннюю реабилитацию и сопровождается полным восстановлением функции и стабильности коленного сустава в кратчайшие сроки.

ЛИТЕРАТУРА

1. Bunchner M., Schmeer T., Schmitt H. Anterior cruciate ligament reconstruction with quadrupled semitendinosus tendon—minimum 6 year clinical and radiological follow-up //Knee. — 2007. — Vol. 14. — P. 321–327.
2. Draganich L.F., Reider B., Ling M., Samuelson M. An in vitro study of an intraarticular and extraarticular reconstruction in the anterior cruciate ligament deficient knee //Am. J. Sports Med. — 1990. — Vol. 18. — P. 262–266.
3. Hertel P., Behrend H., Cierpinski T., et al. ACL reconstruction using bone-patellar tendon-bone press-fit fixation: 10-year clinical results //Knee Surg. Sports Traumatol. Arthrosc. — 2005. — Vol. 13. — P. 248–255.
4. Tegner Y., Lysholm J. Rating systems in evaluation of knee ligament injuries //Clin. Orthop. — 1985. — Vol. 198. — P. 43–48.
5. Vadala A., Iorio R., De Carli A. The effect of accelerated, brace free, rehabilitation on bone tunnel enlargement after ACL reconstruction using hamstring tendons //Knee Surg. Sports Traumatol. Arthrosc. — 2007. — Vol. 15. — P.365–371.

Сведения об авторах: Орлецкий А.К. — профессор, доктор мед. наук, заместитель зав. отделением спортивной и балетной травмы, ведущий науч. сотр. ЦИТО им. Н.Н. Приорова; Буткова Л.Л. — канд. мед. наук, врач травматолог-ортопед отделения стационара дневного пребывания ЦИТО им. Н.Н. Приорова; Тимченко Д.О. — канд. мед. наук, врач травматолог-ортопед отделения спортивной и балетной травмы ЦИТО им. Н.Н. Приорова.

Для контактов: Буткова Людмила Леонидовна. 127299, Москва, ул. Приорова, дом 10. Тел.:(495) 459-39-69. E-mail: butkova.98@mail.ru.

ПЕРЕЛОМЫ ЛОДЫЖЕК: ОСОБЕННОСТИ И НОВЫЕ ВОЗМОЖНОСТИ ЛЕЧЕНИЯ

Э.И. Солод, А.Ф. Лазарев, Я.Г. Гудушаури, М.Г. Какабадзе, А.С. Раскидайло

ФГБУ «Центральный научно-исследовательский институт травматологии и ортопедии им. Н.Н. Приорова»
Минздравсоцразвития России, Москва

В работе представлен опыт лечения 62 больных с переломами области голеностопного сустава. Выделены две статистически однородные группы пациентов с переломами лодыжек. В лечении 34 пациентов одной группы использовали малоинвазивные технологии остеосинтеза, у 28 больных другой группы остеосинтез выполняли общепринятым способом. Проведен сравнительный анализ ближайших и отдаленных результатов лечения больных в группах исследования. Доказано преимущество закрытых технологий остеосинтеза.

Ключевые слова: перелом лодыжек, голеностопный сустав, остеосинтез.

Malleoli Fractures: Peculiarities and New Potentialities for Treatment

E.I. Solod, A.F. Lazarev, Ya.G. Gudushauri, M.G. Kakabadze, A.S. Raskidailo

Experience in treatment of 62 patients with fractures in the zone of ankle joint is presented. Two statistically similar groups of patients with malleolus fractures were studied. In one group (34 patients) low invasive techniques of osteosynthesis were applied. In the other group (28 patients) osteosynthesis was performed by conventional technique. Comparative analysis of early and long-term treatment results for two groups was performed. Advantage of closed osteosynthesis techniques was proved.

Key words: malleolus fracture, ankle joint, osteosynthesis.

Повреждения голеностопного сустава возникают как от прямого (более 90% случаев), так и от прямого (7—8%) действия травмирующей силы. Следствием прямого действия травмирующей силы чаще всего бывают повреждения двух типов: абдукционно-эверсионного (пронационный) и аддукционно-инверсионного (супинационный) [1, 5, 6]. Первый тип повреждения наблюдается в случаях, когда травмирующая сила стремится повернуть стопу кнаружи, отвести и пронировать, встречается с частотой около 70%.

Противоположное направление действия травмирующей силы приводит к аддукционно-инверсионным повреждениям, когда стопа в вилке голеностопного сустава приводится, супинируется и вращается вокруг продольной оси голени.

Перелом внутренней лодыжки на уровне суставной щели или разрыв дельтовидной связки характерны для абдукционно-эверсионных повреждений.

Перелом возникает преимущественно при прямом воздействии – ударе по лодыжке или лодыжкой о твердый предмет. При этом никогда не происходит подвывиха стопы и разрыва межберцового синдесмоза. Как правило, такие повреждения не требуют репозиции и поддаются консервативному лечению. Накладывается задняя гипсовая лонгета от кончиков пальцев до верхней трети голени на 5 нед.

Однако при интерпозиции мягких тканей между фрагментами внутренней лодыжки показано оперативное лечение.

Наиболее сложными для лечения и фиксации с позиции всех способов остеосинтеза остаются околоуставные метафизарные, метадиафизарные и метаэпифизарные переломы [4]. Особенно трудно добиться хороших результатов при лечении таких переломов на фоне остеопороза и при мягкотканых повреждениях [3].

В настоящее время в России, как и во всем мире, при переломах лодыжек, сопровождающихся смещением отломков и подвывихом стопы, проводят оперативное лечение. Целью проведенного нами исследования было изучение возможностей улучшения результатов лечения таких переломов.

МАТЕРИАЛ И МЕТОДЫ

В период с 2005 по 2010 г. под нашим наблюдением находилось 62 больных с переломами лодыжек. В группе открытого остеосинтеза у 28 больных оперативное лечение проводилось по общепринятой методике АО [5]. Наружную лодыжку фиксировали пластиной, равной длине конструкции. При разрывах дистального межберцового синдесмоза последний фиксировали позиционным винтом. Остеосинтез внутренней лодыжки осуществляли по Веберу или винтами.

34 пациентам группы закрытого остеосинтеза операции выполняли с использованием малоинва-

живных технологий. Осуществляли перкутанный остеосинтез малоберцовой кости спицей с нарезкой, перкутанный остеосинтез внутренней лодыжки V-образной спицей, малоинвазивную подкожно-субфасциальную установку пластины для фиксации наружной лодыжки.

Характер переломов и сроки с момента травмы до остеосинтеза в обеих группах были статистически сопоставимы.

В работе использовали следующие методы исследования: клинический, рентгенологический (включая КТ и МРТ), денситометрический, электромиографический, ультразвуковой, экспериментальный и статистический.

В ближайшем послеоперационном периоде оценивали такие показатели, как некроз краев раны, воспалительные осложнения, сроки стационарного лечения и сроки восстановления функции смежных суставов. Каждые 2 мес с момента остеосинтеза проводили амбулаторный рентгенологический контроль с целью определения сроков консолидации переломов. Общий результат лечения оценивали через 1 год после операции по 16 стандартным критериям. Для этого использовали метод «Стандартизированной оценки исходов переломов костей опорно-двигательного аппарата и их последствий» Матисса—Любошица—Шварцберга, широко применяемый для оценки анатомо-функциональных результатов лечения больных травматолого-ортопедического профиля. По сумме баллов результат оценивали как хороший (от 100 до 70), удовлетворительный (от 70 до 30) или неудовлетворительный (менее 30).

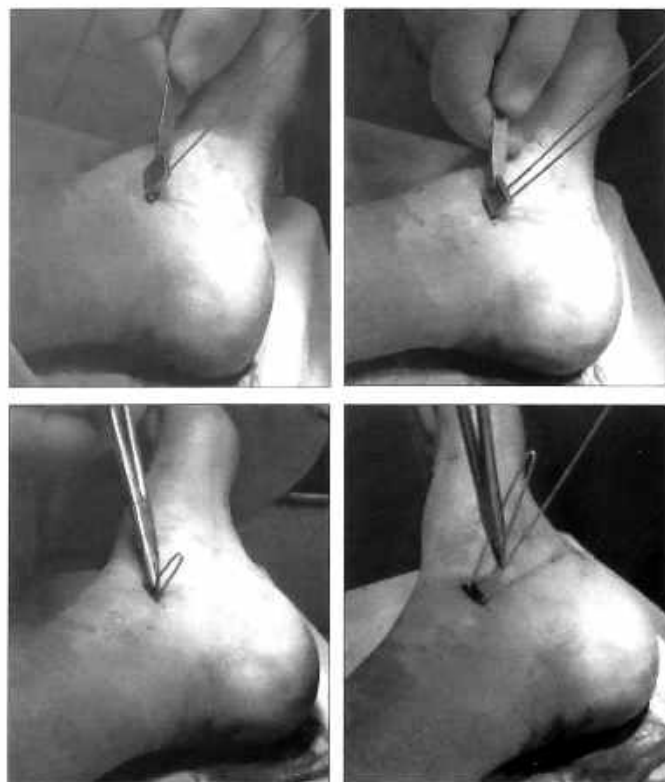


Рис. 1. Этапы закрытого остеосинтеза внутренней лодыжки V-образной спицей. Объяснения в тексте.

Статистическую обработку полученных данных проводили с помощью прикладной программы Excel 8.0 для Windows с вычислением *t*-критерия Стьюдента. Различия сравниваемых величин считали достоверными при $p < 0,05$.

Для изучения времени до момента консолидации переломов была использована функция выживания (метод Каплана—Мейера). Функция $F(T=t)$ показывает вероятность того, что больной доживет до момента времени *t* без сращения перелома, а $1-F(T=t)$ — вероятность сращения перелома к моменту времени *t* (*t* — время в днях после операции). Поскольку не все операции завершились консолидацией перелома, эти случаи были цензурированы в сроки, соответствующие самым поздним срокам сращения в данной группе. Для проверки нулевой гипотезы о различии времени консолидации в сравниваемых группах был использован логарифмический ранговый критерий (тест Мантела—Кохрана).

Для сравнения частоты осложнений в группах использовали четырехпольные таблицы 2X2 с применением критерия χ^2 , в случае малого количества наблюдений — точный критерий Фишера. При обработке данных использовали пакет статистических программ SPSS с уровнем статистической значимости $\alpha = 0,05$.

РЕЗУЛЬТАТЫ И ОБСУЖДЕНИЕ

При изолированных и комбинированных переломах внутренней лодыжки применяли оригинальный остеосинтез напряженными V-образными спицами. При изолированных апикальных переломах без смещения в области апикса производили разрез кожи длиной до 1 см. Формировали два направительных канала спицей диаметром 2 мм. Затем в сформированные каналы устанавливали концы V-образной спицы диаметром 1,5 мм, забивали спицу импактором, в результате чего концы спиц упруго расходились в губчатой кости. Направительные каналы были необходимы для предотвращения изгиба и миграции спицы. V-образную спицу готовили непосредственно перед остеосинтезом из спицы набора аппарата Илизарова, длину луча выбирали в зависимости от характера перелома (рис. 1, 2).

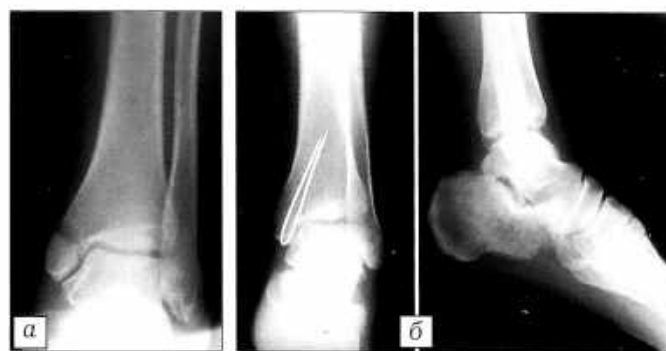

Рис. 2. Рентгенограммы больного X.

a — до операции, *б* — после операции перкутанного остеосинтеза внутренней лодыжки V-образной спицей.

Операция производится под контролем электронно-оптического преобразователя. Преимуществами данного вида остеосинтеза являются малая инвазивность и сохранение кровоснабжения отломков в области перелома. Для удаления V-образной спицы ее перекусывают на вершине изгиба, после чего каждый фрагмент легко извлекается из губчатой кости дистального эпиметафиза.

Закрытый остеосинтез может быть выполнен при апикальных переломах лодыжки, когда нет интерпозиции связки в область перелома. В других случаях делали разрез кожи длиной до 2 см в проекции перелома, убирали интерпозицию и вышеописанным способом фиксировали отломки V-образной спицей.

Следует отметить, что стабильная фиксация V-образной спицей позволяет начинать движения в голеностопном суставе на 2-е-3-и сутки после операции без внешней иммобилизации. В отличие от остеосинтеза по Веберу—Мюллеру не возникает необходимости в большом кожном разрезе для проведения проволоочной петли. Особенно актуально это бывает тогда, когда на фоне отека после остеосинтеза наружной лодыжки пластиной появляются проблемы с ушиванием раны без натяжения ее краев.

Остеосинтез должен быть не только моментом фиксации, но и в динамике обеспечивать благоприятные условия для консолидации перелома. При остеосинтезе по разработанной нами методике дополнительного разрушения костной ткани не происходит. Важным преимуществом является ку-

пирование болевого синдрома и возможность раннего восстановления мышечной активности.

При переломах наружной лодыжки через разрез кожи длиной до 2 см в области перелома осуществляли интерпозицию и репозицию. Леватором формировали эпипериостальный туннель, через который подкожно-субфасциально устанавливали пластины LCP. Блокирование пластины винтами производили через проколы кожи (рис. 3).

При надсиндесмозных переломах выполняли перкутанный интрамедуллярный остеосинтез спицей диаметром 2 мм с нарезкой. Такой остеосинтез особенно актуален при комбинации с подкожно-субфасциальным остеосинтезом внутри- и около-суставных переломов большеберцовой кости, когда крайне нежелательны дополнительные разрезы кожи из-за угрозы асептического некроза краев раны.

При невправимом переломовывихе голеностопного сустава закрытая репозиция не всегда может быть успешной из-за интерпозиции разорванной дельтовидной связки, интерпозиции задней большеберцовой мышцы при повреждении синовиального влагалища. Возможна даже интерпозиция сосудов и ветвей большеберцового нерва между внутренней лодыжкой и телом таранной кости при разрыве капсулы по задней поверхности сустава. Все подобные случаи подлежат оперативному лечению с визуальным контролем зон интерпозиции.

На рис. 4 представлен клинический случай перелома внутренней и наружной лодыжек на уровне синдесмоза с интерпозицией надкостни-

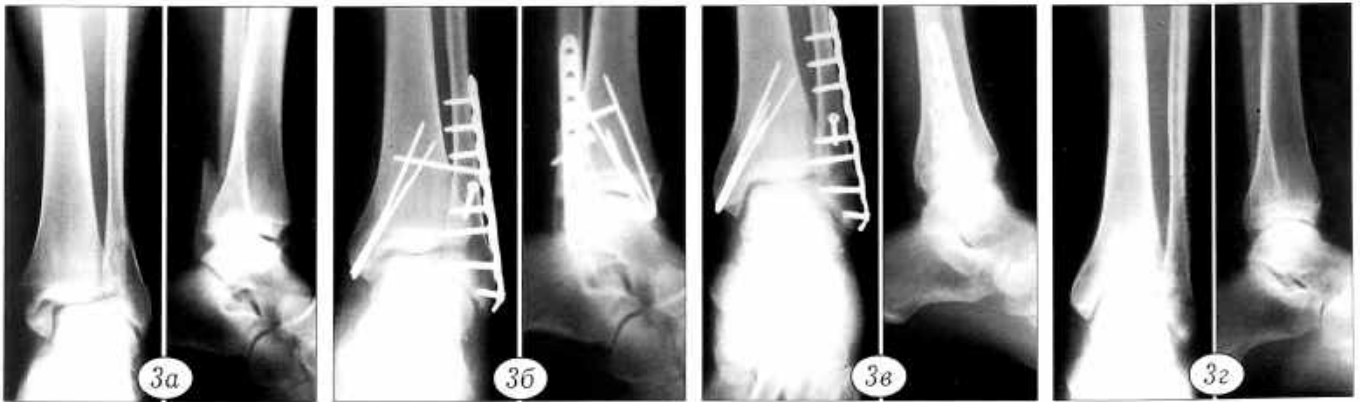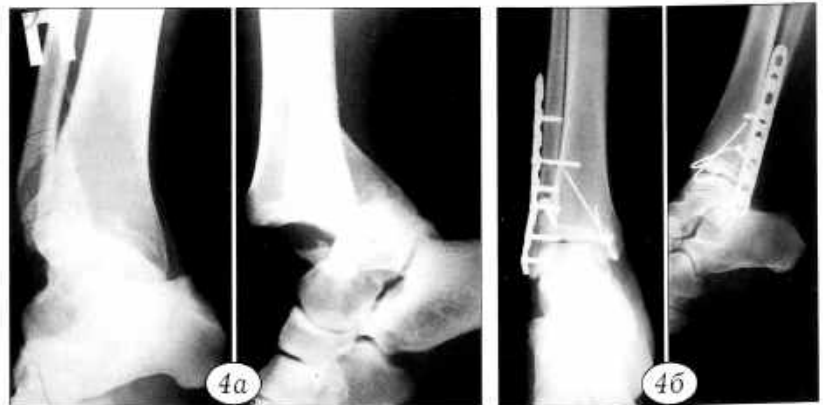


Рис. 3. Пронационно-эверсионный механизм повреждения области голеностопного сустава. Перелом внутренней лодыжки, перелом наружной лодыжки на уровне межберцового синдесмоза, разрыв передней порции межберцового синдесмоза.

а—рентгенограммы больного до операции, *б* — сразу после операции, *в* — через 8 нед после операции, *г* — через год после операции.

Рис. 4. Пронационно-эверсионный механизм повреждения области голеностопного сустава. Перелом наружной лодыжки на уровне межберцового синдесмоза, внутренней лодыжки с вывихом стопы кзади.

а—рентгенограммы больного до операции, *б* — после операции закрытого остеосинтеза. Пояснения в тексте.



Результаты лечения переломов области голеностопного сустава

Группа	Результат		
	хороший	удовлетворительный	неудовлетворительный
Открытый остеосинтез	18	9	1
Закрытый остеосинтез	28	6	—

цы в зоне внутренней лодыжки. Две попытки закрытой репозиции перелома не увенчались успехом. Произведены открытое вправление, репозиция и фиксация наружной лодыжки метафизарной пластиной LCP, внутренней лодыжки V-образной спицей, дистального межберцового синдесмоза позиционным винтом. Отдаленный результат хороший.

Проведенный сравнительный анализ ближайших и отдаленных (более 1 года после операции) результатов показал, что качество лечения в группе закрытого остеосинтеза было более высоким (см. таблицу). Вследствие меньшей хирургической агрессии по отношению к надкостнице и окружающим мягким тканям исключалась вероятность некроза краев раны и воспалительных осложнений. В ходе операций с использованием малоинвазивных технологий создавались условия для раннего восстановления функции голеностопного сустава и медико-социальной реабилитации пациентов.

Время начала консолидации в обеих группах больных существенно не отличалось, однако в случае закрытого остеосинтеза срок, необходимый для сращения перелома, не превышал 92 дней, в то время как при открытом остеосинтезе у части пациентов потребовался 121 день ($p < 0,001$; рис. 5). У 4 пациентов в группе открытого остеосинтеза сформировался ложный сустав, тогда как в группе закрытого остеосинтеза подобного осложнения не встретилось ($p = 0,053$). Такие послеоперационные

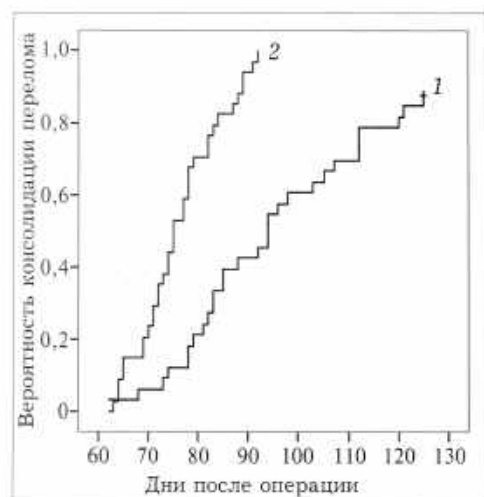


Рис. 5. Сроки консолидации переломов лодыжек при лечении открытым (1) и закрытым (2) способом.

осложнения, как нагноение и некроз краев раны регистрировали только в группе открытого остеосинтеза в 6 ($p = 0,011$) и 14 ($p < 0,001$) случаях соответственно. Длительность госпитализации в группе открытого остеосинтеза составила 16 дней, в группе закрытого остеосинтеза — 10 дней. Восстановление функции смежных суставов в группах происходило через 6 и 2 нед соответственно.

Таким образом, малоинвазивные технологии остеосинтеза при повреждениях области голеностопного сустава характеризуются следующими преимуществами.

Оперативное лечение не зависит от срока с момента травмы и степени отека мягких тканей, так как производится из небольших доступов, позволяющих избежать в последующем краевого некроза раны и воспалительных осложнений. В свою очередь раннее устранение смещений при остеосинтезе обеспечивает быстрое заживление мягких тканей и ликвидирует отек. В результате разрывается замкнутый круг, когда нельзя оперировать на отеке, а продолжительное смещение до операции само по себе является его провокацией.

Сохранение кровоснабжения окружающих мягких тканей обеспечивает большую вероятность сращения перелома, поэтому единственным условием является устранение интерпозиции мягких тканей области переломов наружной и внутренней лодыжек. Именно для этого производится разрез длиной до 2–3 см в проекции перелома без скелетирования надкостницы. Установка пластины LCP производится закрыто эпипериостально. Такую пластину можно не моделировать по контуру лодыжки, так как блокировка в ней винтов обеспечивает достаточную стабильность. Отсутствие прямого контакта металл—надкостница обеспечивает профилактику контактного остеонекроза.

ЛИТЕРАТУРА

1. Морозов А.К., Шестерня Н. А. Компьютерная и магнитно-резонансная томография //Руководство по травматологии и ортопедии /Под ред. Ю.Г. Шапошникова. — 1998. — Т. 1. — С. 101–121.
2. Мюллер М.Е., Альговер М., Шнейдер Р., Вилингер Х.: Руководство по внутреннему остеосинтезу. — М., 1996. — С. 144.
3. Ahlgren O., Larsson S. Reconstruction for lateral ligament injuries of the ankle //J. Bone Jt Surg. — 1989. — Vol. 71B. — P. 300–302.
4. Beauchamp C.G., Clay N.R., Thexton P.W. Displaced ankle fractures in patients over 50 years of age //J. Bone Jt Surg. — 1983. — Vol. 65B. — P. 329–332.
5. Black H.M., Brand R.L., Eichelberger M.R. An improved technique for the evaluation of ligamentous injury in severe ankle sprains //Am. J. Sports Med. — 1978. — Vol. 6. — P. 276–282.
6. Breederveld R.S., van Straaten J., Patka P., van Mourik J.C. Immediate or delayed operative treatment of fractures of the ankle //Injury. — 1988. — Vol. 19. — P. 436–438.

Сведения об авторах: Солод Э.И. — доктор мед. наук, старший науч. сотр. 1-го отделения ЦИТО; Лазарев А.Ф. — профессор, доктор мед. наук, зав. 1-м отделением ЦИТО; Гудушаури Я.Г., Какабадзе М.Г., Раскидайло А.С. — кандидаты мед. наук, врачи того же отделения.

Для контактов: Солод Эдуард Иванович. 127299, Москва, ул. Приорова, дом 10, ЦИТО. Тел.: 450-09-17. E-mail: doctorsolod@mail.ru

ХИРУРГИЧЕСКАЯ КОРРЕКЦИЯ ВРОЖДЕННОЙ ПЛОСКОВАЛЬГУСНОЙ ДЕФОРМАЦИИ СТОП У ДЕТЕЙ

М.В. Власов, А.Б. Богосьян, Н.А. Тенилин

ФГУ «Нижегородский научно-исследовательский институт травматологии и ортопедии
Федерального агентства по высокотехнологичной медицинской помощи»

В отделении ортопедии детей Нижегородского НИИТО в период с 2002 по 2008 г. проведено оперативное лечение 17 детей с врожденной плосквальгусной деформацией стоп III степени (29 стоп) с использованием нового способа хирургической коррекции. Отдаленные результаты прослежены во всех случаях в сроки от 3 до 10 лет. Хороший результат получен на 21 стопе, удовлетворительный — на 8 стопах. Неудовлетворительных результатов и рецидивов заболевания не было.

Ключевые слова: врожденная плосквальгусная деформация стоп, хирургическое лечение, дети.

Surgical Correction of Congenital Planovalgus Foot Deformity in Children

M.V. Vlasov, A.B. Bogos'yan, N.A. Tenin

During the period from 2002 to 2008 seventeen children with III degree of congenital planovalgus foot deformity (29 feet) were operated on at orthopaedic department of Nizhniy Novgorod Scientific Research Institute of Traumatology and Orthopaedics using new technique of surgical correction. In all cases long term results were assessed within the period from 3 to 10 years after operation. Good and satisfactory results were achieved in 21 and 8 feet, respectively. Neither poor results nor recurrences were observed.

Key words: congenital planovalgus foot deformity, surgical treatment, children.

Среди всех форм плоскостопия врожденная плосквальгусная стопа встречается, по данным разных авторов, в 2,8–18% случаев [1, 2, 8]. Несмотря на распространенность этой деформации, вопросы хирургического лечения ее тяжелых степеней разработаны недостаточно. Ключевыми компонентами данного заболевания являются: нарушение взаиморасположения таранной, ладьевидной и пяточной костей, слабость капсульно-связочного аппарата по внутренней поверхности стопы, выраженный дисбаланс мышц голени. Именно поэтому первоочередная задача оперативного лечения состоит в максимально ранней нормализации положения таранной, ладьевидной, пяточной костей и сохранении достигнутой коррекции. В последние годы некоторые авторы расширили объем хирургической коррекции врожденной плосквальгусной деформации стоп [3, 5, 7]. При лечении детей дошкольного возраста получила распространение операция, заключающаяся в артротомии голеностопного, подтаранного суставов, вправлении таранной кости в вилку голеностопного сустава с перемещением места прикрепления различных мышц голени. Однако, несмотря на обоснованное расширение объема оперативного вмешательства, частота неудовлетворительных результатов хирургической коррекции врожденной плосквальгусной деформации стоп у детей данной возрастной группы остается весьма высокой [4, 6]. По на-

шему убеждению, это связано с тем, что во время оперативного вмешательства не уделяется должного внимания стабильной фиксации таранно-ладьевидного сустава и противорецидивным мерам, направленным на укрепление капсульно-связочного аппарата по внутренней поверхности стопы.

Цель нашей работы — улучшение результатов хирургического лечения детей с врожденной плосквальгусной деформацией стоп.

МАТЕРИАЛ И МЕТОДЫ

В период с 2002 по 2008 г. в отделении ортопедии детей НИИТО проведено оперативное лечение 17 детей (29 стоп) с врожденной плосквальгусной деформацией стоп III степени. Первоначально всем больным назначалось консервативное лечение, заключавшееся в постепенной мануальной коррекции деформации стопы и фиксации достигнутого положения гипсовой повязкой. Во всех случаях консервативная терапия оказалась неэффективной. Стопы были резко деформированы и имели форму пресс-папье. Передний отдел стопы находился в положении выраженного отведения и тыльной флексии более 20°, разгибатели стопы укорочены. Задний отдел стопы вальгирован более чем на 20°. Пятка высоко подтянута, ахиллово сухожилие значительно смещено кнаружи и напряжено. Объем движений в голеностопном суставе, особенно подошвенная флексия стопы, был резко огра-

ничен и составлял около 10° . Деформация стоп не поддавалась пассивной коррекции. На рентгенограммах определялись выраженные изменения в соотношении костей стопы. Большеберцово-таранный угол составлял $165,3 \pm 1,7^\circ$, таранно-пяточный угол в боковой проекции — $52,7 \pm 2,0^\circ$, угол наклона пяточной кости имел отрицательное значение и был равен $8,6 \pm 2,5^\circ$. Таранно-пяточный угол в прямой проекции равнялся $50,0 \pm 4,6^\circ$. В данной ситуации консервативный метод коррекции деформации рассматривался нами как этап лечения, позволяющий облегчить выполнение последующего оперативного вмешательства.

Все больные с врожденной плосковальгусной деформацией стоп III степени были оперированы по разработанной нами методике (пат. 2284777 РФ от 10.10.2006). Средний возраст пациентов на момент начала хирургического этапа лечения составил $4,2 \pm 0,2$ года. Противопоказанием к оперативному вмешательству является наличие сопутствующей соматической патологии, препятствующей проведению общего обезболивания.

Техника операции. Выполняют разрез кожи, который начинается на латеральной поверхности стопы на уровне наружной лодыжки, идет кзади, проходит поперечно над ахилловым сухожилием на уровне голеностопного сустава и продолжается по медиальной поверхности стопы до основания I плюсневой кости. Из этого доступа выделяют и Z-образно удлинняют ахиллово сухожилие 1 во фронтальной плоскости (рис. 1), производят артротомию голеностопного и таранно-пяточного суставов. Вскрывают Шопаров и ладьевидно-клиновидный суставы. Резицируют инконгруэнтные суставные поверхности ладьевидной и таранной костей, устраняют их смещение и фиксируют спицей в правильном положении. От дистальной части ахиллова сухожилия 1 отсепааровывают его внутреннюю порцию 2. Выделяют и пересекают сухожилие 3 задней большеберцовой мышцы на $1/2$ его диаметра, рассекая в сагиттальной плоскости на 3–4 см в дистальном направлении с образованием сухожильного лоскута 4, который выводят в операционную рану у места его прикрепления к ладьевидной кости. Отсепарованную внутреннюю порцию ахиллова сухожилия проводят по внутренней

поверхности стопы за задним большеберцовым сосудисто-нервным пучком 5 и сшивают с сухожильным лоскутом большеберцовой мышцы в эквиноварусном положении стопы с образованием медиальной пяточно-ладьевидной связки 6.

Сформированную таким образом медиальную пяточно-ладьевидную связку дополнительно подшивают к дельтовидной связке голеностопного сустава. Ахиллово сухожилие сшивают в удлинненном положении. Раны послойно зашивают наглухо. Стопу и голень фиксируют съемной гипсовой повязкой типа «сапожок».

В послеоперационном периоде проводят перевязки. Спицы удаляют через 2 мес и накладывают гипсовую повязку с тщательным моделированием сводов стоп. Фиксация стопы и голени циркулярной гипсовой повязкой продолжается в течение 4–6 мес, что необходимо для стабилизации таранной, ладьевидной и пяточной костей и образуемых ими суставов. За это время происходит трансформация костей стопы с адаптацией к новым правильным анатомическим взаимоотношениям. В данный период больной передвигается при помощи костылей с дозированной нагрузкой на конечность. Гипсовую повязку меняют один раз в месяц. По окончании срока фиксации назначают разработку движений в голеностопном суставе, электростимуляцию мышц внутренней поверхности голени, тонирующий массаж этой же группы мышц, физиопроцедуры на область голеностопного сустава, тепловые ванны для голени и стопы. В обязательном порядке больного обеспечивают ортопедической обувью. На время сна стопу фиксируют гипсовой лонгетой в среднефизиологическом положении стопы с тщательным моделированием сводов.

Предложенный способ патогенетически обоснован и позволяет одновременно устранить все компоненты деформации. Резекция инконгруэнтных суставных поверхностей ладьевидной и таранной костей дает возможность достичь полной репозиции в таранно-ладьевидном суставе. Медиальная пяточно-ладьевидная связка фиксирует ладьевидную и таранную кости в правильном положении, не нарушает биомеханику голеностопного сустава и предотвращает смещение переднего отдела стопы в положение тыльной флексии и аддукции. Сформированная связка укрепляет капсульно-связочный аппарат по внутренней поверхности стопы, удерживает продольный свод и предотвращает рецидив деформации.

Клинический пример. Больной В., 4 лет, поступил в отделение ортопедии детей ННИИТО с диагнозом: врожденная плосковальгусная деформация стоп III степени. Проведенное консервативное лечение успеха не принесло. Ребенок ходит с полной нагрузкой на нижние конечности с легкой хромотой. Стопы находятся в положении отведения до 20° с выраженным вальгированием задних отделов, своды стоп отсутствуют. По внутренней поверхности стоп пальпируется низко опущенная головка таранной кости и ядро окостенения ладьевидной кости (рис. 2, а).

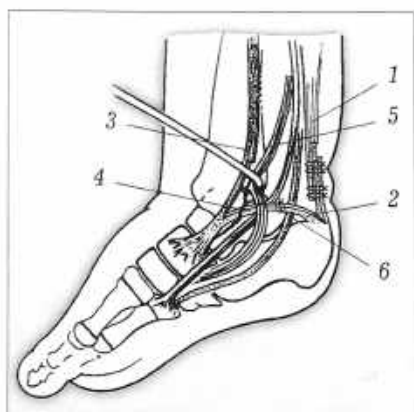


Рис. 1. Формирование медиальной пяточно-ладьевидной связки из внутренней порции ахиллова сухожилия и сухожильного лоскута задней большеберцовой мышцы за сосудисто-нервным пучком. Пояснения в тексте.

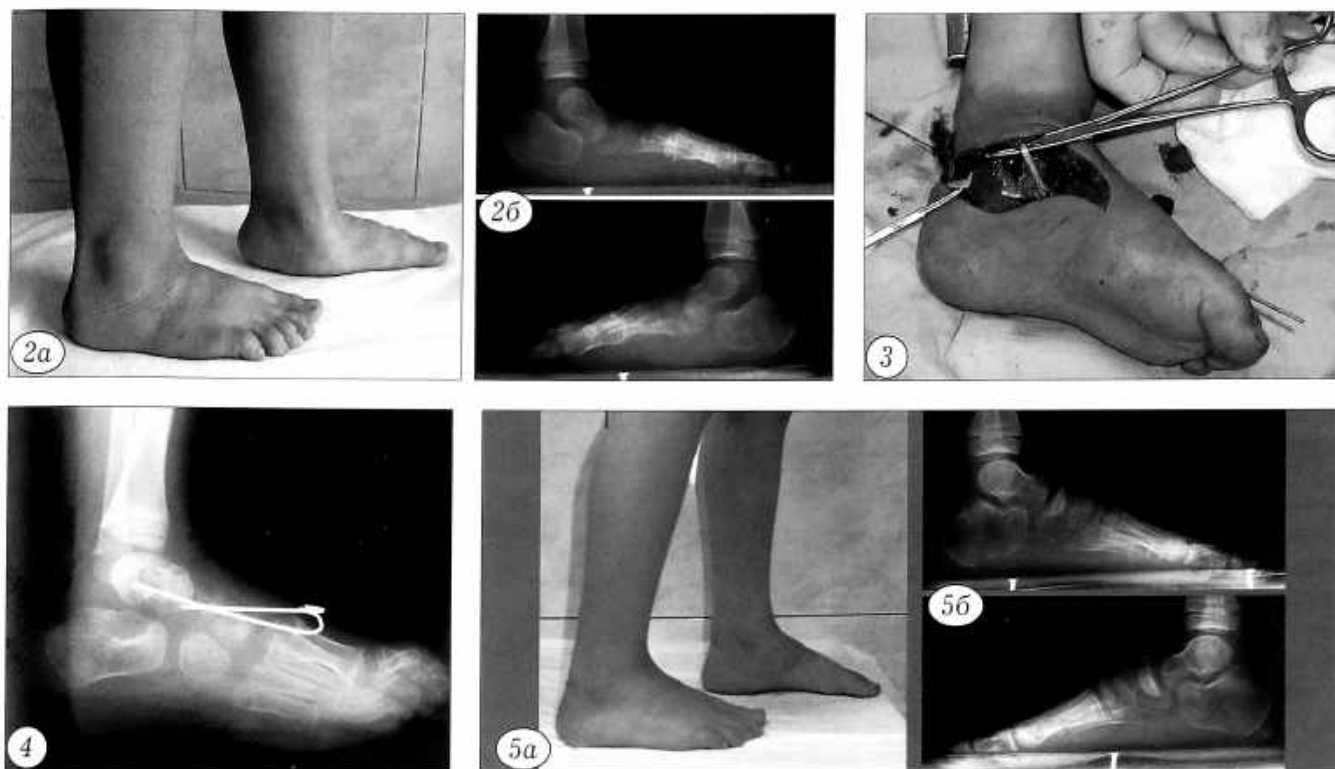


Рис. 2. Больной В. 4 лет. Врожденная плосковальгусная деформация обеих стоп III степени.

a — внешний вид, *б* — рентгенограммы до оперативного лечения. Выраженные нарушения взаиморасположения таранной, ладьевидной и пяточной костей обеих стоп.

Рис. 3. Основной этап операции. Сформирована медиальная пяточно-ладьевидная связка из внутренней порции дистальной части ахиллова сухожилия и сухожильного лоскута задней большеберцовой мышцы.

Рис. 4. Интраоперационная рентгенограмма левой стопы. Все элементы деформации устранены, восстановлены правильные соотношения в таранно-ладьевидном и таранно-пяточном суставах.

Рис. 5. Внешний вид (*a*) и рентгенограммы стоп (*б*) через 2 года после операции. Сохраняются правильные соотношения костей стопы с нормальными угловыми величинами. Признаков рецидива заболевания нет.

На рентгенограммах стоп (рис. 2, б) определяется вертикальное положение таранных костей, оси которых проходят между пяточными и кубовидными костями. Большеберцово-таранный угол справа равен 135° , слева — 138° , таранно-пяточный угол в боковой проекции справа — 50° , слева — 39° , угол наклона пяточной кости справа — 5° , слева — 0° . Таранно-пяточный угол в прямой проекции справа равен 35° , слева — 40° .

Произведено оперативное вмешательство по предложенной методике сначала на левой стопе, а через 4 нед — на правой стопе. На рис. 3 представлен основной этап хирургического вмешательства. Во время операции восстановлены правильные анатомические взаимоотношения в таранно-ладьевидном и таранно-пяточном суставах. Таранно-пяточный угол в боковой проекции — 25° , угол наклона пяточной кости — 15° (рис. 4).

Послеоперационный период протекал гладко, раны на обеих стопах зажили первичным натяжением. Швы сняты на 14-е сутки. Спицы удалены через 43 дня после операции. Стопы в положении нормокоррекции фиксированы циркулярными гипсовыми повязками. Разрешено ходить при помощи костылей с частичной нагрузкой на нижние конечности. Дальнейшая иммобилизация осуществлялась гипсовыми повязками в течение 6 мес, со сменой их один раз в 4 нед.

Через 2 года после операции ребенок ходит в обычной обуви с супинатором, походка не нарушена. Эстетическое состояние оперированных стоп хорошее, форма правильная, восстановлен продольный свод (рис. 5, а).

Стабильность коррекции деформации подтверждена рентгенологически (рис 5, б): правильные соотношения в суставах предплюсны сохранены, оси таранной и ладьевидной костей совпадают. Большеберцово-таранный угол справа равен 113° , слева — 110° , таранно-пяточный угол в боковой проекции справа — 37° , слева — 35° , угол наклона пяточной кости справа — 20° , слева равен 18° .

РЕЗУЛЬТАТЫ И ОБСУЖДЕНИЕ

При анализе результатов лечения учитывали эстетическое, клинико-рентгенологическое состояние оперированной конечности, а также субъективную оценку результата лечения родителями ребенка. Оценка проводилась по трехбалльной системе: хороший, удовлетворительный и неудовлетворительный результаты.

Хороший результат: все компоненты деформации устранены полностью, стопа правильной формы. При нагрузке выражен продольный свод стопы, отсутствуют боли и хромота. Объем движений в голеностопном суставе более 40° . На боковой рентгенограмме большеберцово-таранный угол составляет 100° , таранно-пяточный угол — 25° , угол наклона пяточной кости — 20° ; на прямой рентгенограмме таранно-пяточный угол более 20° . Родители ребенка довольны результатом оперативного лечения.

Удовлетворительный результат: стопа правильной формы. При нагрузке имеют место уплощение продольного свода стопы, легкая хромота. Объем движений в голеностопном суставе менее 40°. На боковой рентгенограмме большеберцово-таранный угол составляет более 100°, таранно-пяточный угол — менее 25°, угол наклона пяточной кости — меньше 20°; на прямой рентгенограмме таранно-пяточный угол менее 20°. Родители ребенка результат хирургического лечения оценивают положительно.

Неудовлетворительный результат: имеется один из остаточных компонентов порочного положения стопы, т.е. рецидив деформации.

Результаты оперативного лечения прослежены у всех больных в сроки от 3 до 5 лет. В отдаленном периоде (через 1 год и более после операции) у всех детей отмечались стабильная коррекция деформации, удовлетворительная функция мышц голени и стопы, практически полный объем движений в голеностопном суставе. Хороший исход оперативного лечения констатирован у 12 детей на 21 стопе, удовлетворительный — у 5 больных на 8 стопах. Неудовлетворительных результатов, в том числе рецидивов заболевания, не было.

Инфекционные осложнения в виде воспаления мягких тканей вокруг спиц имели место у 5 пациентов на 5 стопах, что было связано с несоблюдением сроков смены повязок вокруг спиц на амбулаторном этапе лечения. В 4 случаях ежедневное проведение перевязок с антисептиками способствовало устранению воспалительного процесса. У одного больного, несмотря на все предпринятые консервативные мероприятия, к концу периода фиксации купировать воспалительный процесс мягких тканей вокруг спицы, фиксирующей таранную и ладьевидную кости в правильном положении, не удалось, что потребовало ее удаления на 32-й день после операции. Удаление спицы в этот период не повлияло на результат оперативного лечения. Повреждений сосудов, нервов, возникновения спинового остеомиелита мы не на-

блюдали и полагаем, что их можно полностью избежать при тщательном выделении заднего большеберцового сосудисто-нервного пучка, соблюдении правил асептики и надлежащем уходе за спицами в процессе лечения.

Заключение. Предложенный способ оперативного лечения врожденной плосковальгусной стопы у детей раннего возраста позволяет устранить порочные взаимоотношения костей стопы, создать благоприятные условия для их правильного развития в процессе роста, улучшает биомеханику всей нижней конечности в целом и предупреждает развитие рецидива деформации.

ЛИТЕРАТУРА

1. Баталов О.А. Комплексное восстановительное лечение детей с тяжелыми врожденными деформациями стоп: Автореф. дис. ... д-ра мед. наук. — Н. Новгород, 1998.
2. Колюхов М.П. Хирургическое лечение врожденных деформаций стоп у детей: Автореф. дис. ... д-ра мед. наук. — Л., 1989.
3. Кузнецихин Е.П., Трубин И.В., Кузин А.С., и др. Врожденная плосковальгусная деформация стоп с вертикальным положением таранной кости и методы ее коррекции у детей // Вестн. травматол. ортопед. — 2005. — N 1. — С. 65–69.
4. Мирзоева И.И., Колюхов М.П., Курочкин Ю.В. Врожденная плосковальгусная «стопа-качалка» у детей // Ортопед травматол.— 1978. — N 5. — С. 7–10.
5. Bosker V.H., Goosen J.H., Castelein R.M., Mostert A.K. Congenital convex pes valgus (congenital vertical talus). The condition and its treatment: a review of the literature // Acta Orthop. Belg. — 2007. — Vol. 73, N 3. — P. 366–372.
6. Dobbs M.B., Purcell D.B., Nunley R., Morcuende J.A. Early results of a new method of treatment for idiopathic congenital vertical talus // J. Bone Jt Surg. — 2006. — Vol. 88A, N 6. — P. 1192–1200.
7. Kodros S.A., Dias L.S. Single-stage surgical correction of congenital vertical talus // J. Pediatr. Orthop. — 1999. — Vol. 19, N 1. — P. 42–48.
8. Walker A.P., Ghali N.N., Silk F.F. Congenital vertical talus: the results of staged operative reduction // J. Bone Jt Surg. — 1985. — Vol. 67B, N 1. — P. 117–121.

Сведения об авторах: Власов М.В. — канд. мед. наук, старший науч. сотр. отделения ортопедии детей; Богосьян А.Б. — доктор мед. наук, ведущий науч. сотр. отделения ортопедии детей; Тенилин Н.А. — канд. мед. наук, ведущий науч. сотр. отделения ортопедии детей

Для контактов: Власов Максим Валерьевич, 603155, Нижний Новгород, Верхневолжская наб., дом 18, ННИИТО. Тел: (831) 436-58-02. E-mail: max_v_74@mail.ru



Если Вы хотите разместить Вашу рекламу
в «Вестнике травматологии и ортопедии им. Н.Н. Приорова»,
обращайтесь в редакцию журнала
(127299, Москва, ул. Приорова, 10, ЦИТО. Тел./факс 450–24–24)
или в отдел рекламы издательства «Медицина»

(E-mail: meditsina@mtu-net.ru)

ОСОБЕННОСТИ АРТЕРИАЛЬНОЙ АРХИТЕКТониКИ ЗАДНЕГО ОТДЕЛА СТОПЫ: ХИРУРГИЧЕСКИЕ АСПЕКТЫ

А.М. Привалов, Н.Ф. Фомин, В.Г. Емельянов, Н.А. Корышков, О.В. Зайцев

Военно-медицинская академия им. С.М. Кирова, МО РФ, Санкт-Петербург;
ФГБУ «Российский научно-исследовательский институт травматологии и ортопедии им. Р.Р. Вредена
Минздрава России, Санкт-Петербург; Международная клиника «МЕДЕМ», Санкт-Петербург;
ФГБУ «Центральный научно-исследовательский институт травматологии и ортопедии им. Н.Н. Приорова»
Минздрава России, Москва

По оригинальной методике исследованы особенности артериального кровоснабжения заднего отдела стопы на 20 нижних конечностях 15 трупов. Выявлены зоны со слабовыраженным кровоснабжением, в пределах которых предложены рациональные операционные доступы к костям и суставам заднего отдела стопы. Из предложенных доступов выполнено 59 оперативных вмешательств: артродезирование подтаранного сустава — 47 (79,6%), металлостеосинтез пяточной кости — 7 (11,9%), операция по поводу плантарного фасциита — 3 (5,1%), удаление новообразований пяточной кости — 2 (3,4%). В 86% случаев достигнут хороший клинический результат.

Ключевые слова: задний отдел стопы, артериальное кровоснабжение, рациональные операционные доступы.

Peculiarities of Arterial Architectonics in the Posterior Foot Segment

A.M. Privalov, N.F. Fomin, V.G. Emel'yanov, N.A. Koryshkov

Peculiarities of arterial blood supply in the posterior segment of the foot were studied on 20 lower extremities of 15 cadavers. Zones with feeble-marked blood supply were detected and rational surgical approaches to the posterior foot bones and joints within those zones were suggested. Fifty nine surgical interventions were performed via suggested approaches: subtalar joint arthrodesis — 47 (79.6%), metal osteosynthesis of the calcaneous — 7 (11.9%), operation for plantar fasciitis — 3 (5.1%), resection of calcaneous neoplasms — 2 (3.4%). Good clinical result was achieved in 86% of cases.

Key words: posterior foot segment, arterial blood supply, rational surgical approaches.

Лечение повреждений и заболеваний стопы и голеностопного сустава является одним из актуальных и динамически развивающихся направлений современной травматологии и ортопедии. За рубежом этот раздел выделен в самостоятельную специальность — подиатрию. В России также с каждым годом растет число клиник, где пациенты получают квалифицированную подиатрическую помощь. Увеличивается количество и усложняется техника оперативных вмешательств на стопе и голеностопном суставе.

К сожалению, современные авторы отмечают довольно большое число осложнений после подобных операций [2, 6]. Известно, что результаты оперативных вмешательств на костях и суставах во многом зависят от степени травматичности доступа и сохранности основных источников кровоснабжения, как органических, так и внеорганических. В связи с этим отечественные и зарубежные хирурги обращаются к анатомическим исследованиям особенностей кровоснабжения различных частей тела применительно к используемым оперативным методикам. Современные руководства по травмато-

логии все чаще содержат сведения о топографии питающих артерий и о способах их сохранения в ходе операций [5].

Достаточно хорошо изучив артериальное русло длинных костей и мелких костей кисти, отечественные авторы уделяют незаслуженно мало внимания вопросу кровоснабжения костей стопы — ему посвящены лишь отдельные работы [1, 4]. В то же время знание топографии артериальных питающих источников этой области позволит уменьшить травматичность операций, будет способствовать нормальному течению репаративных процессов и как следствие снизит количество осложнений. С целью оптимизации операционных доступов к костям заднего отдела стопы в плане уменьшения травматичности было выполнено данное анатомическое исследование, результаты которого апробированы в клинических условиях.

МАТЕРИАЛ И МЕТОДЫ

Анатомические исследования проведены на базе кафедры оперативной хирургии (с топографической анатомией) ВМА им. С.М. Кирова. Было изуче-

но артериальное русло костей заднего отдела стопы на 20 нижних конечностях 15 нефиксированных трупов (конечности с признаками патологии сосудов исключали из эксперимента, чем и объясняется разница между количеством трупов и исследованных нижних конечностей).

Перед началом исследований осуществляли инъекцию артериальных сосудов застывающей фоторентгеноконтрастной смесью. В качестве основы смеси был выбран синтетический низкомолекулярный каучук марки СКТН-М. Эта прозрачная жидкость, обладающая хорошей текучестью, легко смешивалась с порошкообразными наполнителями. Вторым компонентом являлось вещество, обладающее рентгеноконтрастными свойствами. Наилучшими в этом плане, на наш взгляд, являются оксид свинца (IV) и свинцовый сурик. При смешивании с силиконом эти вещества образовывали мелкодисперсную взвесь, которая в достаточной степени поглощала рентгеновское излучение. В качестве красителя был выбран конго красный. Экспериментально *in vitro* была рассчитана оптимальная концентрация компонентов с целью регулирования сроков застывания контрастной смеси и получения четкой рентгенангиологической картины.

Использование специальной фоторентгеноконтрастной смеси на основе синтетического низкомолекулярного каучука с добавлением красителей обеспечило четкое контрастирование артериальной сети стопы, системы малоберцовой, передней и задней большеберцовых артерий. Визуализированными оказывались сосудистые ветви IV–V порядка артерий таранной и пяточной костей, входившие через окружающие связки, мышцы и капсулу, а также непосредственно в кости (рис. 1).

Далее проводили рентгенографию, макропрепарирование, морфометрию, моделированию операционных доступов. В ходе исследований на препаратах были подробно изучены особенности арте-

риального снабжения таранной и пяточной костей, сосудистые анастомозы в области голеностопного и подтаранного суставов применительно к различным оперативным вмешательствам в этой области. Основываясь на полученных данных, мы оценили травматичность операционных доступов для артериальных сосудов в целях усовершенствования оперативной техники в направлении ее малотравматичности и малоинвазивности.

В результате исследований установлено, что ткани наружной и передней области таранной и пяточной костей получали питание из системы передней большеберцовой и малоберцовой артерий. Малоберцовая артерия на 2,3 см выше верхушки латеральной лодыжки и позади нее отдавала две ветви. Одна из них — нисходящая ветвь к наружному краю ахиллова сухожилия, кровоснабжавшая область его прикрепления и задний отдел наружной поверхности пятки. Второй питающей ветвью была наружная пяточная артерия, располагавшаяся обычно на 1 см кнаружи от края ахиллова сухожилия, а по высоте — на уровне щели подтаранного сустава. Эта артерия образовывала выраженную артериальную сеть на наружной поверхности пятки. Она же мощно анастомозировала с ветвями передней наружной лодыжковой артерии (из системы передней большеберцовой артерии) и конечными отделами пяточных сосудов с внутренней стороны стопы.

Наружный край стопы также получал питание от верхней наружной передней лодыжковой, передней наружной лодыжковой, наружной предплюсневой артерий из системы передней большеберцовой артерии, анастомозировавших между собой на передней поверхности таранной кости. Следует особо отметить, что на всех исследованных препаратах стоп трупов лиц старше 40 лет таранно-пяточная связка, заполняющая пазуху предплюсны, практически не содержала сосудов.

Медиальная поверхность голеностопного сустава и заднего отдела стопы в основном получала кровоснабжение из систем передней и задней большеберцовых артерий. Задняя медиальная лодыжковая артерия, отходящая от передней большеберцовой артерии на уровне щели голеностопного сустава, встретилась в 100% случаев, участвовала в образовании медиальной лодыжковой артериальной сети. Ее конечные ветви снабжали внутренний край стопы. В 50% случаев от передней большеберцовой артерии в область медиальной лодыжки направлялась вторая артериальная ветвь. Ее конечные ветви анастомозировали с ветвями передней медиальной лодыжковой артерии и также снабжали внутренний край заднего отдела стопы. На расстоянии 2,2–3 см ниже верхушки медиальной лодыжки задняя большеберцовая артерия делилась на свои конечные ветви — латеральную и медиальную подошвенные артерии. От дистального отдела задней большеберцовой артерии отходила крупная пяточная ветвь,

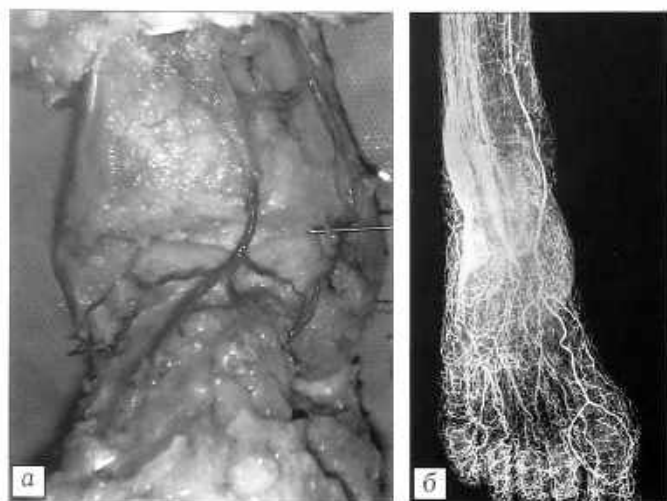


Рис. 1. Внешний вид анатомического препарата с инъецированным артериальным сосудистым руслом (а) и рентгенангиограмма той же области (б).

делившаяся на два ствола, которые снабжали медиальную и заднюю области пятки и зону ахиллова сухожилия. Нисходящая ветвь задней большеберцовой артерии переходила на подошвенную сторону пятки и анастомозировала с ветвями наружной пяточной артерии.

Задний отдел стопы снабжался ветвями малоберцовой и задней большеберцовой артерий, между которыми существовали выраженные многоэтажные артерио-артериальные анастомозы по задней поверхности голеностопного и подтаранного суставов. Отходящие от них артериальные ветви образовывали густую сеть по задней поверхности пяточной кости. Область ахиллова сухожилия снабжалась постоянными ветвями от задней большеберцовой артерии, отходящими позади вершины медиальной лодыжки и отдающими сосуды к заднему и медиальному отделам пятки.

Таким образом, кости заднего отдела стопы окружены мощной и пластичной системой артериальных дуг из различных источников. Вместе с тем, несмотря на обилие питающих сосудов, обнаружены малососудистые зоны (рис. 2). Первая располагалась по наружной поверхности таранной и пяточной костей на расстоянии 0,8–1,1 см от щели подтаранного сустава, центр которой проецировался на вершину наружной лодыжки. Вторая «аваскулярная» зона проецировалась на среднюю и нижнюю трети пазухи предплюсны, третья находилась в области передней трети нижнего края наружной поверхности пяточной кости. В пределах всех малососудистых зон были экспериментально выполнены и предложены три рациональных операционных доступа к костям заднего отдела стопы и подтаранному суставу: *передний* — линейный разрез сквозь все слои, проходящий через середину пазухи предплюсны, *наружный дугообразный* — огибающий латеральную лодыжку на расстоянии 1 см от ее верхушки, и *наружный линейный*, проецируемый на переднюю треть основания пяточной кости, длиной 2,5 см (рис. 3).

Результаты экспериментального исследования получили практическую реализацию в клинических условиях при выполнении оперативных вмешательств через предложенные рациональные доступы в области заднего отдела стопы. С 2007 по 2010 г. выполнено 59 операций у 59 пациентов с патологией таранной и пяточной костей. Средний возраст пациентов составил 48 (от 20 до 68) лет.

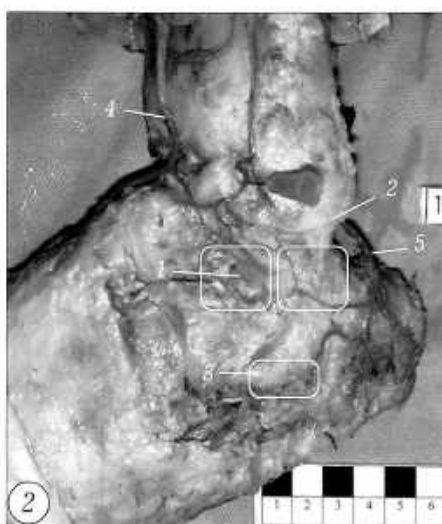


Рис. 2. Малососудистые зоны по передненааружной поверхности заднего отдела стопы (примерные границы обозначены линией белого цвета).

1 — пазуха предплюсны, 2 — вершина наружной лодыжки, 3 — нижний край пяточной кости, 4 — передняя малоберцовая артерия, 5 — пяточная артерия.

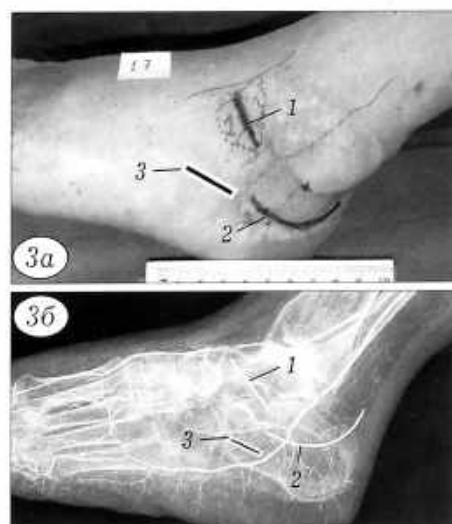

Рис. 3. Экспериментальное моделирование операционных доступов.

а — анатомический препарат левой стопы с проекционными линиями доступов, б — рентгеноангиограмма, демонстрирующая взаимоотношения доступов с артериальными сосудами.

1 — передний доступ через пазуху предплюсны, 2 — наружный дугообразный доступ, 3 — наружный линейный доступ к основанию пяточной кости.

Мужчин было 27 (45,8%), женщин — 32 (54,2%). Артродезирование подтаранного сустава из переднего доступа через середину пазухи предплюсны произведено 32 (54,2%) пациентам (рис. 4), из наружного дугообразного доступа — 15 (25,4%), металлоостеосинтез пяточной кости из наружного дугообразного доступа — 7 (11,9%) (рис. 5), хирургическое лечение плантарного фасциита — 3 (5,1%), удаление новообразований пяточной кости — 2 (3,4%) пациентам. Последние два вида операций выполнены из наружного доступа к основанию пяточной кости.

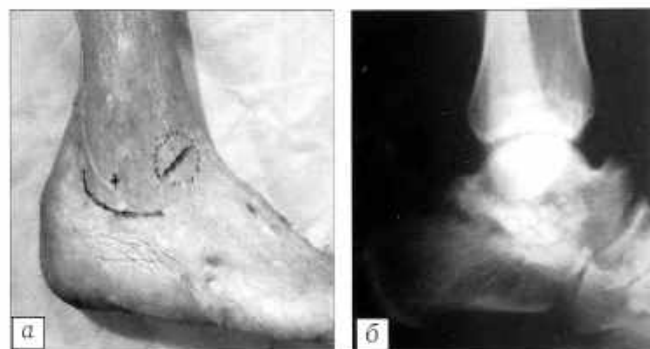
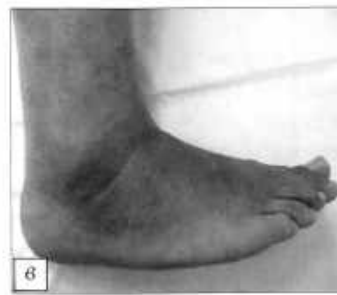
Рис. 4. Клинический пример оперативного вмешательства, выполненного из доступа через пазуху предплюсны.

а — проекция доступа, б — рентгенограмма стопы после выполнения артродеза подтаранного сустава, в — внешний вид рубца через 3 мес после операции.



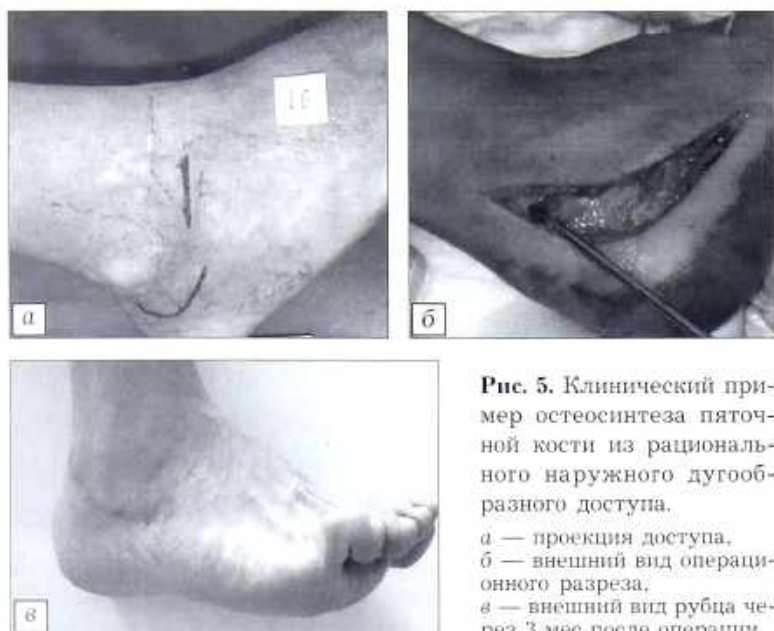

Рис. 5. Клинический пример остеосинтеза пяточной кости из рационального наружного дугообразного доступа.

а — проекция доступа,
б — внешний вид операционного разреза,
в — внешний вид рубца через 3 мес после операции.

Срок наблюдения больных после операции составил в среднем 1,8 года. В раннем послеоперационном периоде оценивали кровопотерю, выраженность болевого синдрома (по визуально-аналоговой шкале), наличие осложнений и сроки заживления операционных ран. Изучение отдаленных результатов лечения проводили с использованием балльных схем ННИИТО [3], модифицированных нами для оценки последствий повреждений костей заднего отдела стопы.

РЕЗУЛЬТАТЫ

Поскольку оперативные вмешательства выполнялись через доступы в пределах малососудистых зон, жгут в 52 (88%) случаях не использовали. Объем кровопотери не превышал 130 мл (в среднем 90 мл). Болевой синдром был слабовыраженным и проходил к концу 2-х суток послеоперационного периода. Во всех случаях раны зажили без признаков воспаления. Полное заживление ран, позволявшее снять швы, наступало к 8-м суткам после выполнения артродеза из доступа через пазуху предплюсны, и к 12-м суткам после остальных вмешательств из других доступов.

В отдаленном периоде хороший результат лечения (32–42 балла по указанным выше балльным схемам) констатирован у 51 (86%) пациента, удовлетворительный (24–27 баллов) — у 8 (14%) больных.

ОБСУЖДЕНИЕ

Результаты оперативных вмешательств во многом зависят от травматичности доступа. Сохраняя основные источники артериального кровоснабжения, хирург создает условия для нормального течения репаративных процессов. Как следствие, укорачиваются сроки заживления ран мягких тканей и консолидации костной ткани. Знание топографической анатомии источников

кровоснабжения облегчает выполнение малотравматичных оперативных вмешательств. На основании проведенных комплексных топографоанатомических исследований выявлено, что кости заднего отдела стопы имеют несколько источников питания. Таранная кость получает артериальное снабжение от всех магистральных сосудов области голеностопного сустава. Из системы передней большеберцовой артерии к ее головке, шейке и переднему отделу блока подходят ветви от обеих передних лодыжковых артерий, а также от добавочной верхней передней латеральной лодыжковой артерии. Артерия синуса таранной кости анастомозирует с артерией таранного канала, которая образуется путем слияния ветвей тыльной артерии стопы и перфорантной малоберцовой артерии. Задний отдел кости получает питание от ветвей малоберцовой артерии, отходящих на уровне основания наружной лодыжки. Они снабжают задний отросток таранной кости, а также капсулу голеностопного и подтаранного суставов. Медиальный отдел таранной кости получает питание от ветвей задней большеберцовой артерии, отходящих проксимальнее верхушки медиальной лодыжки.

Область бугра и тела пяточной кости получает артериальное снабжение от пяточной ветви задней большеберцовой артерии. Наружный отдел пяточной кости получает артериальное снабжение от передней наружной лодыжковой и латеральной пяточной артерий. Латеральная пяточная артерия на уровне щели подтаранного сустава делится на две ветви, анастомозирующие с ветвями передней лодыжковой артерии и конечными отделами пяточных сосудов. Благодаря этому образуется сеть на латеральной поверхности таранно-пяточного сустава. Задняя большеберцовая и малоберцовая артерии анастомозируют между собой на уровне суставной щели подтаранного сустава по его задней поверхности.

Несмотря на развитую сеть артериальных источников, существуют малососудистые зоны, выявление и знание топографии которых позволяет усовершенствовать технику операции. Как результат, в ходе вмешательств удается сохранить основные источники кровоснабжения. Тем самым уменьшается кровопотеря, облегчается проведение операции, сокращается период выздоровления.

Заключение. Топографоанатомические подходы и знание деталей сосудистой архитектоники заднего отдела стопы позволили усовершенствовать операционные доступы, сделав их менее травматичными, что существенно облегчило проведение вмешательств и улучшило их исходы. Дальнейшее изучение сосудистого русла с применением фотрентгеноконтрастных смесей будет способствовать

оптимизации тактики оперативного лечения пациентов с повреждениями костей стопы. В последующем возможно использование полученных рентгеновских снимков, фотографий и анатомических препаратов с инъекцией сосудистого русла при подготовке учебных пособий для оперирующих хирургов.

ЛИТЕРАТУРА

1. Аристов А.М. Клинико-анатомическое обоснование вариантов использования подошвенного комплекса тканей в реконструктивной хирургии нижних конечностей: Дис. ... канд. мед. наук. — СПб, 2008.

- Исмаилов Г.Р., Самусенко Д.В., Дьячкова Г.В. Расчет приемов реконструкции заднего отдела стопы // *Генеральная ортопедия*. — 2002. — № 4. — С. 81–84.
- Маслов В.В. Диагностика и лечение переломов пяточной кости: Дис. ... канд. мед. наук. — Иванов, 2006.
- Томилова Г.М. Артерии пяточной кости // *Архив анат.* — 1954. — Т. 31, вып. 4. — С. 57–60.
- Barouk L.S. Forefoot reconstruction. — 2nd ed. — Paris, 2005. — P. 389.
- Poeze M., Verbruggen J.P., Brink P.R. The relationship between the outcome of operatively treated calcaneal fractures and institutional fracture load. A systematic review of the literature // *J. Bone Jt Surg.* — 2008. — Vol. 90A, N 5. — P. 1013–1021.

Сведения об авторах: Привалов А.М. — канд. мед. наук, ведущий специалист направления хирургии стопы и голеностопного сустава международной клиники «МЕДЕМ»; Фокин Н.Ф. — профессор, доктор мед. наук, зав. кафедрой оперативной хирургии (с топографической анатомией) ВМА им. С.М. Кирова; Емельянов В.Г. — канд. мед. наук, зав. отделением хирургии голеностопного сустава РНИИТО им. Р.Р. Вредена; Корышков Н.А. — доктор мед. наук, ведущий научный сотр. отделения ортопедии взрослых ЦИТО им. Н.Н. Приорова; Зайцев О.В. — врач травматолог-ортопед, соискатель ЦИТО им. Н.Н. Приорова

Для контактов: Привалов Анатолий Михайлович. 191025 Санкт-Петербург, ул. Марата, дом 6А, Международная клиника «МЕДЕМ». Тел.: (812) 595-76-41. E-mail: privalovazhanna@mail.ru

ИНФОРМАЦИЯ

17-й обучающий курс SICOT (14–16 мая 2012 г., Москва)

Организаторы: SICOT, Министерство здравоохранения и социального развития РФ, Правительство Москвы, Российская академия медицинских наук, ФГБУ «ЦИТО им. Н.Н. Приорова» Минздравсоцразвития России, Российская Ассоциация травматологов-ортопедов, МОО «Человек и его здоровье»

ТЕМАТИКА КУРСА:

- Эндопротезирование
- Хирургия позвоночника
- Артроскопия
- Острые повреждения
- Общая ортопедия
- Спортивная медицина
- Реконструктивная хирургия скелета

Секретариат: 127299, Москва, ул. Приорова, д. 10, ЦИТО,
Ученый совет, организационно-методический отдел.

Тел.: 8 (495) 450-45-11; 8 (495) 708-80-12. E-mail: cito-uchsovet@mail.ru; rmaro-cito@mail.ru;

Технический комитет: 191025, Россия, Санкт-Петербург, а/я 2, МОО «Человек и его здоровье».
Тел.: 8 (812) 380-31-55; 8 (812) 380-31-56. Факс: 8 (812) 542-35-91; 8 (812) 542-72-91.

E-mail: ph@peterlink.ru

Подробная информация на сайте: www.congress-ph.ru

Поздравляем!

Российская Ассоциация травматологов-ортопедов, коллектив ФГБУ ЦИТО им. Н.Н. Приорова и редакционная коллегия поздравляет **Лидию Аркадиевну Тихомирову** с награждением медалью Н.Н. Приорова за многолетний труд в качестве заведующей редакцией журнала «Вестник травматологии и ортопедии им. Н.Н. Приорова» и огромный личный вклад в развитие отечественной травматологии и ортопедии.



ЭНДОПРОТЕЗИРОВАНИЕ ГОЛЕНСТОПНОГО СУСТАВА ПРИ ПОРАЖЕНИИ ОПУХОЛЬЮ ДИСТАЛЬНОГО ОТДЕЛА БОЛЬШЕБЕРЦОВОЙ КОСТИ

В.А. Соколовский, М.Д. Алиев, А.В. Соколовский, П.С. Сергеев

Научно-исследовательский институт клинической онкологии Российского онкологического научного центра им. Н.Н. Блохина РАМН, Москва

В период с 2008 по 2010 г. 6 пациентам с первичными злокачественными и высокоагрессивными доброкачественными новообразованиями дистального отдела большеберцовой кости выполнено 6 операций в объеме резекции опухоли с последующей реконструкцией дефекта эндопротезом голеностопного сустава. Среди пациентов было 5 мужчин и 1 женщина, средний возраст составил 30 лет. У 2 пациентов была диагностирована остеосаркома, у 2 — саркома Юинга, у 2 — гигантоклеточная опухоль кости. Средний срок наблюдения после операции составил 14,7 (7–28) мес. Реконструкция дефекта дистального отдела большеберцовой кости осуществлялась с использованием онкологических модульных эндопротезов голеностопного сустава. Общая безрецидивная выживаемость за период 2,4 года составила 83%. Прогрессирование основного заболевания выявлено в 50% случаев в виде появления отдаленных метастазов в легкие. Функциональный результат оценивался по системе MSTS и составил в среднем 75%. За весь период наблюдения ни у одного из пациентов не фиксировали осложнений в виде перипротезной инфекции, нестабильности конструкции эндопротеза или его поломки. У 1 пациента с остеосаркомой через полгода после эндопротезирования выявлен локальный рецидив на фоне проводимого консервативного лечения, в связи с чем была выполнена ампутация. Для достижения хорошего клинического и функционального результата необходимы соблюдение показаний к проведению реконструктивных операций области голеностопного сустава, тщательный отбор пациентов с учетом эффекта от проведенного консервативного лечения.

Ключевые слова: опухоли большеберцовой кости, эндопротезирование голеностопного сустава, результаты.

Endoprosthesis of the Ankle Joint at Defeat by Tumours of Distal Part of Tibia

V.A. Sokolovsky, M.D. Aliev, P.S. Sergeev, A.V. Sokolovsky

In a current of two years with 2008 for 2010, to six patients with primary malignant and aggressively benign bone tumors of the distal tibia executed six operations, in value of tumor resection with the subsequent reconstruction of defect by an ankle joint endoprosthesis. In group of patients there were five males and one female, with a mean age of 30 years. Among the treated patients 2 were with an osteosarcoma, 2 with Ewing's sarcoma and 2 with giant cell tumor. The mean duration of follow-up after the operation was 14,7 months (7 to 28). Reconstruction of the distal tibia defect was carried out using oncological modular endoprosthesis of the ankle joint. Common free of recurrence surviving during 2,4 years was 83%. Progressing of the primary disease is revealed in 50 % in the form of occurrence of the remote metastasis in lungs. A mean functional result assessed with the using of the MSTS system and consisted 75%. During the whole period of supervision no patient of six had complications such as periprosthes infection, instability of a design of endoprosthesis or its fracture. At one patient with the diagnosis an osteosarcoma, through a floor of year after endoprosthesis, revealed a local recurrence during the spent of conservative treatment, in communication, with what amputation has been executed. For achievement of good clinical and functional result observance of indications to carrying out of reconstructive operations of area of an ankle joint, careful selection of patients taking into account effect on the spent conservative treatment is necessary.

Key words: tumors of distal tibia, ankle joint endoprosthesis, treatment results.

До внедрения в широкую практику органосохраняющих операций в 70-е годы XX столетия основным наиболее оправданным, радикальным, позволяющим достичь удовлетворительных функциональных результатов способом лечения опухолей

костей верхних и нижних конечностей оставалась ампутация [1, 13]. После таких операций функциональный дефект конечности и утраченная мобильность пациентов компенсировались использованием экзопротезов. С развитием онкоортопедии для

реконструкции дефекта кости стало возможным применение ауто- и аллотрансплантатов, биокомполитов, а также замещение дефекта эндопротезами индивидуального изготовления и модульными эндопротезами [13].

Первичные костные саркомы дистального отдела большеберцовой и малоберцовой костей встречаются довольно редко, в основном это остеосаркома и хондросаркома [16]. При поражении опухолью костей, формирующих голеностопный сустав, проведение реконструктивных операций сопряжено с определенными трудностями, обусловленными необходимостью сохранения биомеханической активности и отсутствием возможности закрытия имплантата мягкими тканями. Вследствие этого до недавнего времени наиболее оптимальным способом реконструкции у пациентов с поражением области голеностопного сустава являлся артродез [1, 13].

Наиболее частыми осложнениями, связанными с эндопротезированием голеностопного сустава, являются местный рецидив, инфекция ложа эндопротеза, нестабильность, механическая поломка эндопротеза или перипротезный перелом кости [5, 7, 15].

Целью данной работы являлся анализ клинических и функциональных результатов лечения у пациентов со злокачественными и доброкачественными опухолями костей после резекции en bloc дистального отдела большеберцовой и малоберцовой кости с последующим замещением дефекта эндопротезом голеностопного сустава.

МАТЕРИАЛ И МЕТОДЫ

В период с 2008 по 2010 г. 6 пациентам с первичными новообразованиями дистального отдела большеберцовой кости выполнено 6 операций в объеме резекции опухоли с последующей рекон-

струкцией и замещением дефекта эндопротезом голеностопного сустава. Среди пациентов было 5 мужчин и 1 женщина, средний возраст на момент операции составил 30 (13–48) лет. Для верификации диагноза использовали трепанобиопсию или открытую биопсию. У 2 больных была диагностирована остеосаркома, у 2 — саркома Юинга, у 2 — гигантоклеточная опухоль (ГКО) кости.

У всех пациентов со злокачественными опухолями кости на момент операции распространенность заболевания соответствовала T2N0M0 стадии IIВ. Все пациенты этой группы получили комбинированное лечение в виде блока неoadъювантной и адъювантной полихимиотерапии (ПХТ) с последующей оценкой эффекта. По результатам морфологического исследования ГКО кости имела типичное строение, поэтому пациенты с данным заболеванием никакого специального лечения в пред- и послеоперационном периоде не получали. В этой группе 1 пациентке была проведена резекция дистального отдела правой большеберцовой кости с одновременным эндопротезированием голеностопного сустава по поводу рецидива после предшествующей реконструктивной операции в объеме экскохлеации опухоли с замещением дефекта аутоотрансплантатом.

В работе использовали следующие методы исследования: рентгенографию дистальной части голени с захватом зоны голеностопного сустава и стопы в двух проекциях (рис. 1), рентгенографию органов грудной клетки, УЗКТ сосудов нижних конечностей и периферических лимфоузлов, сканирование костей скелета, РКТ-исследование зоны поражения (рис. 2) и органов грудной клетки (при наличии подозрений на метастазы), МРТ-исследование зоны поражения (рис. 3).

На основании данных РКТ и МРТ осуществляли предоперационную планировку, в ходе которой

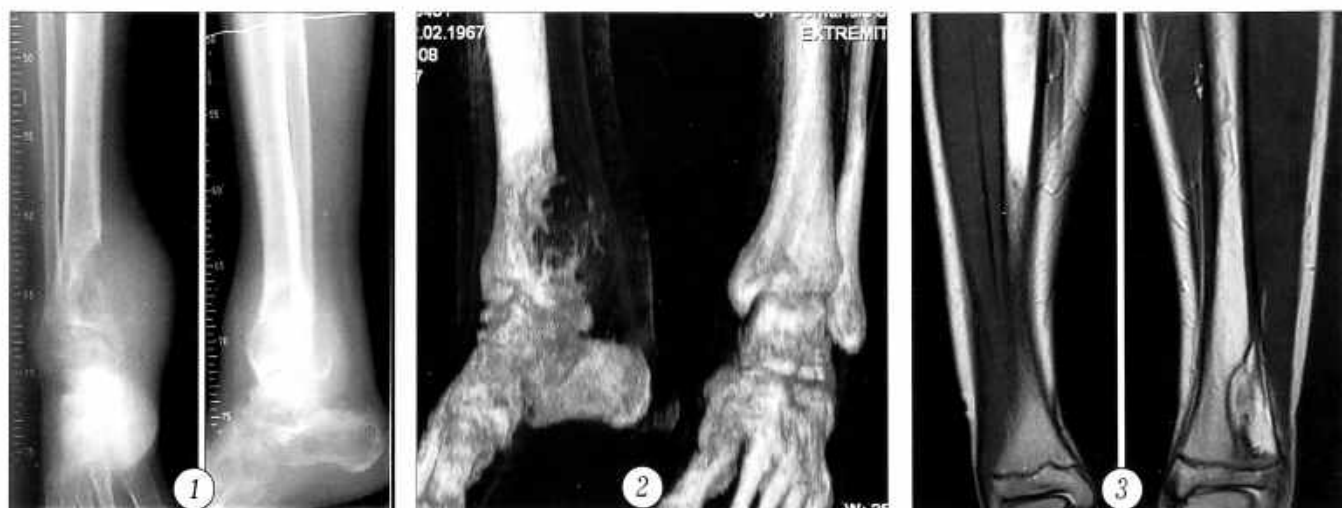

Рис. 1. Рентгенограммы зоны поражения дистального отдела правой большеберцовой кости.

Рис. 2. Данные РКТ-исследования зоны поражения дистального отдела правой большеберцовой кости с 3D-реконструкцией.

Рис. 3. МР-томограммы зоны поражения дистального отдела правой большеберцовой кости.

учитывали распространенность опухоли по длине кости, определяли угол имплантации ножки эндопротеза в пяточную и таранную кости (рис. 4).

Критерии отбора для проведения органосохраняющей операции: отсутствие отдаленных метастазов, предполагаемая продолжительность жизни более года, отсутствие прогрессирования на фоне проводимой неоадьювантной химиотерапии, отсутствие массивного внекостного компонента.

У пациентов со значительным мягкотканым внекостным компонентом, с вовлечением в процесс магистральных сосудов и нервов, а также малоберцовой кости реконструктивная операция в объеме эндопротезирования не является методом выбора.

Для оценки функционального результата использовали систему MSTS. Учитывали 6 критериев: боль, подвижность конечности и ее ограничение, двигательную активность, эмоциональное восприятие, походку. Каждый критерий оценивали по 5-балльной шкале. Данные представлены в процентах от максимально возможного результата.

Качественные особенности эндопротеза. С целью реконструкции дефекта дистального отдела большеберцовой кости применяли онкологические модульные эндопротезы голеностопного сустава, изготовленные из титанового сплава TiAl6V4 («Implantcast», Германия), имеющие серебряное или титаниобийнитридное покрытие в зависимости от предполагаемых эксплуатационных нагрузок. Эндопротез состоит из двух основных составных компонентов — большеберцового и таранного. Ножки эндопротеза большеберцовой кости имеют форму шестигранника для придания ротационной стабильности конструкции. Для бесцементной фиксации используются ножки эндопротеза, изготовленные из сплава TiAl6V4 с гидроксилapatитовым покрытием, а для цементной фиксации — из сплава CoCrMo. Большеберцовый и таранный компоненты эндопротеза соединяются шарнирным зам-

ком, работающим в паре с вкладышем, изготовленным из материала РЕЕК-ОПТИМА.

Техника эндопротезирования. Операционный доступ осуществляли стандартным переднелатеральным или медиальным разрезом [8] с рассечением верхнего и нижнего удерживателя разгибателей с сохранением кожных ветвей поверхностного кожного нерва. Разрез продолжали на глубже лежащие ткани, отводили в сторону большеберцовую мышцу, длинный разгибатель пальцев стопы и расположенный под ним разгибатель большого пальца стопы. В результате визуализировались межкостная перепонка голени, большеберцовая и малоберцовая кости. Передний сосудисто-нервный пучок прослеживали на протяжении, мобилизовали и отводили в сторону для осуществления доступа к капсуле голеностопного сустава. Вскрывали голеностопный сустав, проводили остеотомию на заранее определенном уровне. Далее путем внутренней ротации голени осуществляли ее вывихивание. Отделяли заднюю группу мышц голени. После удаления опухоли en bloc осматривали макропрепарат, измеряли длину резекции. Сагиттальной пилой формировали площадку на таранной кости. С помощью риммеров рассверливали таранную и пяточную кости под заданным углом. На костный цемент устанавливали ножку эндопротеза. Проводили подготовку канала большеберцовой кости. Устанавливали большеберцовый компонент эндопротеза. Осуществляли окончательную сборку, проверяли узел эндопротеза и объем движений (рис. 5). Особое внимание уделяли качеству укрытия эндопротеза мягкими тканями. Антибактериальную терапию проводили интраоперационно и в течение 5–7 дней после операции.

В течение месяца после операции пациенты передвигались с фиксированным голеностопным суставом с постепенным увеличением нагрузки на конечность. Активизацию движений в голеностопном суставе осуществляли на 5–7-е сутки с

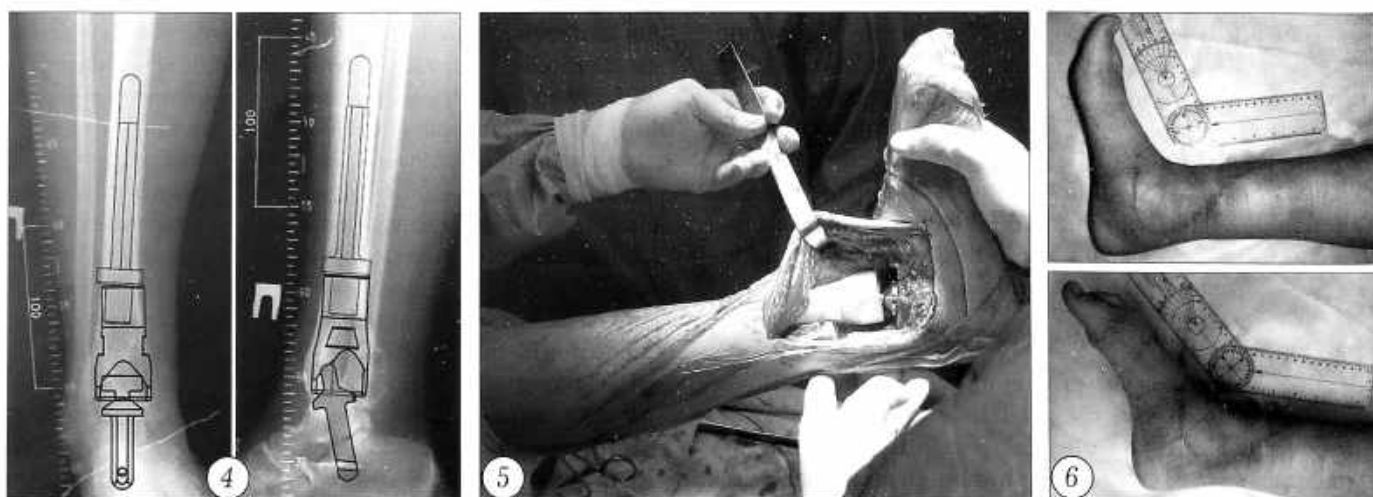


Рис. 4. Рентгенограммы дистального отдела левой большеберцовой кости с предоперационной планировкой.

Рис. 5. Окончательная сборка и проверка узла эндопротеза, объема движений.

Рис. 6. Оценка функционального результата через 6 мес после операции в положении сгибания (а) и разгибания (б).

постепенным наращиванием амплитуды движений (рис. 6). В дальнейшем пациентам рекомендовали прохождение курса восстановительного лечения в специализированном учреждении.

РЕЗУЛЬТАТЫ

Средний срок наблюдения после операции составил 14,7 (7–28) мес. Ни у одного из пациентов с первичными опухолями дистального отдела большеберцовой кости не зарегистрировано осложнений в виде перипротезной инфекции, нестабильности фиксирующей конструкции эндопротеза или его поломки.

У 3 (67%) пациентов в группе со злокачественными новообразованиями костей отмечено прогрессирование основного заболевания в виде появления отдаленных метастазов в легкие. При этом на фоне проводимой адьювантной ПХТ у 2 пациентов удалось стабилизировать процесс, 1 пациент продолжает получать консервативное лечение. У 1 пациента с остеосаркомой через 3 мес после эндопротезирования выявлен локальный рецидив на фоне проводимой адьювантной ПХТ, в связи с чем была выполнена ампутация. Безрецидивная выживаемость в группе пациентов с саркомами составила 75%.

В группе пациентов с ГКО рецидивов заболевания не было, т.е. безрецидивная выживаемость составила 100%.

Таким образом, в целом выживаемость эндопротеза составила 100%, общая безрецидивная выживаемость — 83%, прогрессирование основного заболевания отмечено в 50% случаев.

На данный момент все пациенты, получившие лечение в объеме резекции опухоли с последующей реконструкцией дефекта эндопротезом голеностопного сустава живы, функциональные результаты оцениваются как хорошие или удовлетворительные. Пять пациентов могут надевать обувь самостоятельно, подниматься и спускаться по лестнице, ходить на относительно большие расстояния. Спустя 3 и 6 мес после операции никто из них не жаловался на боль, дискомфорт и затруднения при движении.

Функциональный результат по системе MSTTS через 3 мес после операции составил в среднем 70%, через 6 мес — 78%, в целом за весь период наблюдения — 75%.

ОБСУЖДЕНИЕ

До недавнего времени ампутация являлась одним из стандартных хирургических способов лечения пациентов со злокачественными опухолями дистального отдела большеберцовой и малоберцовой костей [14]. Попытки найти наиболее оптимальный способ реконструкции дефекта после радикальной резекции основывались на использовании аутокости и аллотрансплантатов. В то же время основной проблемой, с которой сталкивались в ходе операции эндопротезирования, являлось отсут-

ствие возможности укрытия эндопротеза местными мягкими тканями [4]. Достижения в области химиотерапии позволили использовать эндопротезирование у большой группы пациентов с опухолевым поражением кости [11].

Как было указано выше, до внедрения в клиническую практику операций эндопротезирования голеностопного сустава наиболее оптимальным способом реконструкции дефекта являлся артродез, позволяющий достичь относительно хорошей стабильности.

В исследовании S. Shalaby и соавт. [13] 6 пациентам со злокачественными опухолями дистального отдела большеберцовой кости была выполнена радикальная резекция с реконструкцией дефекта артродезом с использованием собственной малоберцовой кости, зафиксированной с помощью аппарата Илизарова. Функциональный результат по шкале MSTTS был равен 70%. В аналогичном исследовании [6] данный показатель составил 80%.

M. Laitinen и соавт. [9] провели органосохраняющие операции с реконструкцией дефекта аллотрансплантатом у 14 пациентов. Функциональный результат, который оценивали по шкале Casadei, в основном оказался «плохим» и «удовлетворительным». Инфекция раны была выявлена у 8 (57%) пациентов, в 4 (29%) случаях была выполнена ампутация.

Анализ результатов использования вышеописанных способов реконструкции дистального отдела большеберцовой показал, что наиболее частыми осложнениями были инфекция, несращение трансплантата с костью, перелом трансплантата, укорочение конечности. Кроме того, отмечался довольно высокий риск местного рецидива.

Пациенты после реконструктивных операций с замещением дефекта ауто- и аллотрансплантатом характеризуются значительно более длительным периодом иммобилизации и реабилитации, имеют гораздо худший функциональный результат, обусловленный отсутствием движений в голеностопном суставе, в сравнении с пациентами после реконструкции дефекта эндопротезом голеностопного сустава, двигательная активность которых возможна уже на 2–е–3-и сутки после операции. При этом объем движений в голеностопном суставе после операции эндопротезирования зависит от площади первичного опухолевого поражения, количества мышц, сухожилий и нервов, вовлеченных в процесс.

Несмотря на постоянное увеличение частоты выполнения операций эндопротезирования голеностопного сустава в травматологии и ортопедии при дегенеративных, воспалительных заболеваниях, травме, количество публикаций по реконструкции дефекта эндопротезом голеностопного сустава после резекции дистального отдела большеберцовой кости у пациентов с опухолевым поражением ограничено [2, 3, 10, 12]. Данные основных исследований представлены в таблице.

Результаты использования эндопротезирования голеностопного сустава при поражении опухолью дистального отдела большеберцовой кости

Автор	Количество пациентов	Период наблюдения, годы	Местный рецидив	Метастазы	Инфекция	Ампутация	Функциональные результаты
L. Lee и соавт. [10]	6	5,3	0	0	1	0	ISOLS 80%
M. Natarajan [12]	6	3,4	2	0	1	3	MSTS 80%
A. Abudu и соавт. [2]	4	4,6	1	1	1	0	MSTS 64%
A. Shekkeris и соавт. [14]	6	9,6	0	0	2	2	MSTS 70%
Собственное исследование	6	2,4	1	3	0	1	MSTS 75%

Как видно из представленных данных, основными причинами, приводящими к ампутации конечности, являются инфекция эндопротеза и местный рецидив.

Таким образом, основными преимуществами метода эндопротезирования голеностопного сустава являются хорошие функциональные результаты, активизация пациентов в ранние сроки после операции, низкая частота развития осложнений. В группе пациентов с хорошим эффектом от консервативного лечения данный вид реконструктивной операции является альтернативой возможной ампутации.

Тщательный отбор пациентов в соответствии с четкими показаниями, более активное применение химиотерапии, разработка новых препаратов, схем и режимов неoadъювантного и адъювантного лечения позволят расширить группу пациентов, у которых возможно проведение реконструктивных операций с замещением дефекта эндопротезом, снизить количество местных рецидивов и достичь хороших функциональных результатов.

ЛИТЕРАТУРА

1. Трапезников Н.Н., Алиев М.Д., Синюков П.А. и др. Современные подходы в лечении злокачественных опухолей костей // Материалы юбилейной конф. «Проблемы современной онкологии». — Томск, 1999. — С. 309–312.
2. Abudu A., Grimer R.J., Tillman R.M., Carter S.R. Endoprosthetic replacement of the distal tibia and ankle joint for aggressive bone tumours // Int. Orthop. — 1999. — Vol. 23. — P. 291–294.
3. Carty C., Steadman P., Dickinson I. et al. Functional following endoprosthetic replacement in patient with lower limb bone sarcoma. ISOLS, 2007.
4. Chandrasekar C.R., Grimer R.J., Carter S.R. et al. Malignant Tumours of the Foot and Ankle: Results of Limb Salvage and Amputation. ISOLS, 2009.

5. Choong P.F., Sim F.H. Limb-sparing surgery for bone tumors: new developments // Semin. Surg. Oncol. — 1997. — Vol. 13. — P. 64–69.
6. Ebeid W., Amin S., Abdelmegid A. et al. Reconstruction of distal tibial defects following resection of malignant tumours by pedicled vascularised fibular grafts // Acta Orthop. Belg. — 2007. — Vol. 73. — P. 354–359.
7. Eckardt J.J., Eilber F.R., Rosen G. et al. Endoprosthetic replacement for stage IIB osteosarcoma // Clin. Orthop. — 1991. — Vol. 270. — P. 202–213.
8. Hoppenfeld S., de Boer P., Buckley R. Surgical exposures in orthopaedics: the anatomic approach, 4th ed. — Philadelphia, 2009. — P. 607–675.
9. Laitinen M., Haldes J., Ahrens H. et al. Treatment of primary malignant bone tumours of the distal tibia // Int. Orthop. — 2005. — Vol. 29. — P. 255–259.
10. Lee S.H., Kim H.S., Park Y.B. et al. Prosthetic reconstruction for tumours of the distal tibia and fibula // J. Bone Jt Surg. (Br). — 1999. Vol. 81B. — P. 803–807.
11. Lohmann C., Beil T., Gühoff W., Rütger W. A New System of Mega-Endoprostheses for Use in Tumor and Revision Surgery. ISOLS 2007.
12. Natarajan M.V., Annamalai K., Williams S. et al. Limb salvage in distal tibial osteosarcoma using a custom mega prosthesis // Int. Orthop. — 2000. — Vol. 24. — P. 282–284.
13. Shalaby S., Shalaby H., Bassiony A. Limb salvage for osteosarcoma of the distal tibia with resection arthrodesis, autogenous fibular graft and Ilizarov external fixator // J. Bone Jt Surg. (Br). — 2006. — Vol. 88B. — P. 1642–1646.
14. Shekkeris A.S., Hanna S.A., Sewell M.D. et al. Endoprosthetic reconstruction of the distal tibia and ankle joint after resection of primary bone tumours // J. Bone Jt Surg. (Br). — 2009. — Vol. 91B. — P. 1378–1382.
15. Simon M.A., Aschiliman M.A., Thomas N., Mankin H.J. Limb-salvage treatment versus amputation for osteosarcoma of the distal end of the femur // J. Bone Jt Surg. (Am). — 1986. — Vol. 68A. — P. 1331–1337.
16. Zeytoonjian T., Mankin H.J., Gebhardt M.C., Hornicek F.J. Distal lower extremity sarcomas: frequency of occurrence and patient survival rate // Foot Ankle Int. — 2004. — Vol. 25. — P. 325–330.

Сведения об авторах: Соколовский В.А. — доктор мед. наук, ведущий науч. сотр. отделения общей онкологии, отдела общей онкологии НИИ клинической онкологии РОНЦ им. Н.Н. Блохина, Алиев М.Д. — академик РАМН, доктор мед. наук, профессор, зав. отделом общей онкологии НИИ клинической онкологии РОНЦ им. Н.Н. Блохина, Соколовский А.В. — аспирант отделения вертебральной хирургии отдела общей онкологии НИИ клинической онкологии РОНЦ им. Н.Н. Блохина, Сергеев П.С. — аспирант отделения общей онкологии отдела общей онкологии НИИ клинической онкологии РОНЦ им. Н.Н. Блохина

Для контактов: Соколовский Анатолий Владимирович. 115448, Москва, Каширское шоссе, дом 24, НИИ клинической онкологии РОНЦ им. Н.Н. Блохина РАМН, отделение общей онкологии отдела общей онкологии. E-mail: av2006@mail.ru

СРАВНИТЕЛЬНАЯ ОЦЕНКА ПРИМЕНЕНИЯ НИЗКОМОЛЕКУЛЯРНОЙ ГИАЛУРОНОВОЙ КИСЛОТЫ И АУТОЛОГИЧНОЙ КОНДИЦИОНИРОВАННОЙ СЫВОРОТКИ ПРИ КОКСАРТРОЗЕ

С.М. Носков, Л.Ю. Широкова, Т.И. Бахтиярова, К.Ю. Широкова, О.М. Паруля

ГБОУ ВПО «Ярославская государственная медицинская академия»

Минздравсоцразвития Российской Федерации; муниципальное клиническое учреждение здравоохранения
«Медико-санитарная часть Ярославского завода дизельной аппаратуры»

Представлены результаты сравнительной оценки применения низкомолекулярной гиалуроновой кислоты в виде синокрона форте и аутологичной кондиционированной сыворотки (АКС) при коксартрозе. Обследовано 54 пациента с коксартрозом, которые были разделены на две группы, сопоставимые по возрасту, полу и длительности заболевания. 24 пациента прошли 3-недельный курс локальной терапии синоконом форте, 30 — курс АКС. Показано, что применение АКС при коксартрозе по достижению положительных клинических эффектов практически не уступает гиалуроновой кислоте, но характеризуется более длительным их сохранением (до 12 мес).

Ключевые слова: коксартроз, низкомолекулярная гиалуроновая кислота, аутологичная кондиционированная сыворотка, локальная терапия.

Comparative Evaluation of Low-Molecular Weight Hyaluronic Acid and Autologous Conditioned Serum in Coxarthrosis

S.M. Noskov, L.Yu. Shirokova, T.I. Bakhtiarova, K.Yu. Shirokova, O.M. Parulya

For the first time the results of a comparative evaluation of low-molecular weight hyaluronic acid (synocrom forte) and autologous conditioned serum (ACS) in coxarthrosis (CA) are presented. Throughout the 12-month monitoring we examined 54 patients with CA who were divided into 2 groups of comparable age and sex composition and the duration of the disease. Group №1 had a 3-week course of local therapy of synocrom forte and group №2 — of ACS. It is concluded that the use of ACS at CA to achieve favorable clinical effects is almost as good as hyaluronic acid, but it characterized by a greater duration of their conservation (from six to twelve months).

Key words: coxarthrosis, low-molecular weight hyaluronic acid, autologous conditioned serum, local therapy.

Внутриуставное введение гиалуроновой кислоты (ГК) является приоритетным направлением в лечении остеоартроза различных локализаций. Согласно экспертным оценкам OARSI [18], внутрисуставные инъекции производных ГК при остеоартрозе коленного и тазобедренного суставов имеют эффективность, равную 64%. Для сравнения: эффективность пероральных нестероидных противовоспалительных препаратов (НПВП) составляет 93%, местных НПВП и капсаицина—85%, кортикостероидов, вводимых внутрь сустава,—78%, глюкозамина и/или хондроитин сульфата для симптоматического лечения—63%. Введение ГК может выступать альтернативой другим методам консервативной терапии и артропластике тазобедренного сустава [15, 16]. Показаниями для лечения коксартроза производными ГК служат боли и ограничение подвижности в результате дегенеративных или травматических изменений в суставах. Установлено, что экзогенная ГК выводится из полости тазобедренного сустава в течение суток после введения. Механизмы ее действия

до сих пор полностью не раскрыты, хотя, возможно, они реализуются через противовоспалительный и антиноцицептивный компонент, улучшение эндогенного синтеза ГК и хондропротекцию [12]. Метаанализ эффективности препаратов ГК с различной молекулярной массой при гонартрозе не выявил каких-либо преимуществ низкомолекулярных средств по сравнению с высокомолекулярными, за исключением меньшего риска локальных осложнений [13]. Идентичные результаты получены и при коксартрозах [14].

Повышение эндогенного синтеза ГК синовиоцитами может быть следствием влияния анаболических цитокинов и факторов роста, таких как тромбоцитарный фактор роста, трансформирующий фактор роста, сосудистый эндотелиальный фактор роста. Все эти вещества содержатся в активированной кондиционированной сыворотке (АКС), являющейся производной аутологичной крови. В ней в высокой концентрации присутствует также антагонист рецептора интерлейкина-1 (IL-1RA) [17]. В исследованиях [2, 6] продемонст-

рирована высокая эффективность применения АКС при гонартрозе, превосходящая таковую ГК и физиологического раствора.

Целью настоящего исследования было сравнить эффективность применения ГК в виде синокроста форте (фирмы «Croma Pharma», «Сотекс») и АКС при коксартрозе.

МАТЕРИАЛ И МЕТОДЫ

В исследование включено 54 больных с достоверным диагнозом коксартроза согласно критериям Американского ревматологического колледжа [5].

Критерии включения в исследование:

- мужчины и женщины с коксартрозом в возрасте от 30 до 70 лет;
- продолжительность суставной боли более 30 мин в сутки;
- рентгенологические проявления коксартроза I–III стадии по Kellgren—Lawrence;
- боль хронического характера, длящаяся не менее 3 последних месяцев;
- низкая эффективность предшествующего лечения, включая НПВП.

Критерии исключения:

- IV стадия коксартроза по Kellgren—Lawrence;
- внутрисуставные инъекции ГК или глюкокортикостероидов в предыдущие 3 мес;
- быстропрогрессирующий вариант течения КА;
- наличие в анамнезе кристаллической артропатии, артритов, нейропатической артропатии;
- другие текущие болезненные процессы в пораженной конечности;
- аллергия или гиперчувствительность к ГК;
- психические заболевания.

Пациенты были распределены в две группы, сопоставимые по полу, возрасту и длительности заболевания. 24 пациента получали ГК, 30—АКС.

Клиническое обследование включало оценку выраженности боли по визуально-аналоговой шкале (ВАШ), функционального индекса WOMAC [7] и общего уровня здоровья по шкале EQ-VAS [8].

Курс лечения ГК состояла из 3 еженедельных внутрисуставных инъекций синокроста форте по 40 мг гиалуроната натрия в каждой. АКС вводили внутрисуставно по 2,5 мл 2 раза в неделю в течение 3 нед. Процедуру введения ГК и АКС в тазобедренный сустав выполняли под ультразвуковым

Табл. 1. Концентрация цитокинов в АКС до и после 24-часовой инкубации проб

Показатель	До инкубации	Через 24 ч	Изменение (раз)
IL-1RA, пг/мл	110,6±78,6	2913,2±451,2	26,3
IL-1β, пг/мл	3,9±1,8	40,4±24,9	10,3
IL-6, нг/мл	6,1±1,7	58,9±13,9	9,6

контролем [3]. За основу модифицированной методики получения АКС [17] был взят известный способ [1]. В стерильных условиях 40 мл венозной крови пациента переносили в 2 шприца (по 20 мл), содержащих по 15 сфер из кварцевого апиогенного стекла объемом 6 мм³. Материал инкубировали в термостате при 37°C в течение 24 ч, а затем центрифугировали 10 мин со скоростью 3000 об/мин. Сыворотку забирали шприцами порциями по 2,5 мл и помещали в морозильную камеру (-18°C), где она хранилась максимально 3 нед. Данные о содержании некоторых цитокинов в АКС приведены в табл. 1.

Контрольными точками исследования являлись исходный уровень, 1, 3, 6 и 12-й месяц наблюдения. Протокол исследования одобрен лечебно-этическим комитетом ГБОУ ВПО ЯГМА. Статистическая обработка включала вычисление средних и их различий по Стьюденту.

РЕЗУЛЬТАТЫ

Оценка боли по ВАШ в группе больных, получивших 3 внутрисуставные инъекции ГК, через 1, 3, 6 и 12 мес после начала лечения достоверно снижалась (табл. 2). При этом выраженность боли в анализируемые сроки наблюдения была практически одинакова ($p > 0,05$).

У больных, получивших АКС, динамика оценки боли также была достоверной. Максимальное снижение выраженности боли по ВАШ было отмечено через 3 мес от начала терапии (см. табл. 2).

Динамика интенсивности боли по ВАШ в группе АКС была достоверно более выраженной, чем в группе ГК, спустя 3 и 6 мес после окончания лечения.

Изменение функционального индекса WOMAC в обеих группах было схожим: в сроки 1, 3 и 6 мес он достоверно уменьшался, а к 12-му месяцу возвращался к исходным значениям (табл. 3).

Табл. 2. Показатели интенсивности дневной боли по ВАШ в группах исследования

Группа	Оценка по ВАШ, мм				
	исходно	через 1 мес	через 3 мес	через 6 мес	через 12 мес
ГК	64,1±19,4	43,7±23,8* (-31,8%; $t=3,25$)	45,2±19,3*• (-29,4%; $t=3,36$)	48,3±21,5*• (-24,6%; $t=2,67$)	41,7±20,5* (-34,9%; $t=3,66$)
АКС	66,3±14,7	37,0±16,9* (-44,2%; $t=7,18$)	25,6±14,1* (-61,3%; $t=10,9$)	36,4±17,6* (-45,1%; $t=7,16$)	39,8±19,4* (-39,9%; $t=5,97$)
ГК/АКС	-3,3%; $t=0,47$	18,1%; $t=1,20$	76,5%; $t=4,31$	32,7%; $t=2,23$	4,8%; $t=0,72$

Примечание. Здесь и в табл. 3, 4: в скобках указано изменение показателя относительно исходных величин; * — достоверность различий внутри группы, • — между группами при $p < 0,05$.

Табл. 3. Значения индекса WOMAC в группах исследования

Группа	Суммарный индекс WOMAC, ранг				
	исходно	через 1 мес	через 3 мес	через 6 мес	через 12 мес
ГК	69,8±21,3	42,5 ±16,6* (-39,1%; t=4,95)	51,1±18,4* (-26,8%; t=3,25)	57,2±17,2* (-18,0%; t=2,25)	67,8±23,6 (-2,8%; t=0,31)
АКС	71,7±18,5	54,4±17,2* (-24,1%; t=3,75)	46,6±15,5* (-35,0%; t=5,69)	45,5±16,7* (-36,5%; t=5,75)	64,1±17,4 (-10,6%; t=1,64)
ГК/АКС	-2,7%; t=0,35	-21,8%; t=2,56	9,6%; t=0,97	25,7%; t=2,52	-5,7%; t=0,66

Табл. 4. Показатели общей оценки здоровья по EQ-VAS в группах исследования

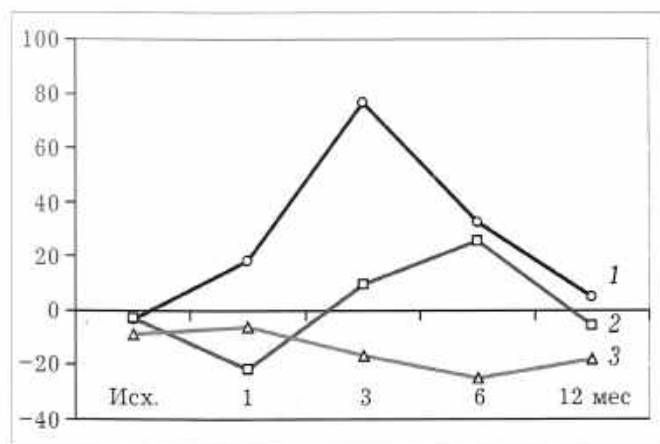
Группа	Оценка по EQ-VAS, мм				
	исходно	через 1 мес	через 3 мес	через 6 мес	через 12 мес
ГК	36,2±14,7	45,8 ±17,3* (26,5%; t=2,07)	48,7±19,8* (34,5%; t=2,48)	46,3±18,7* (27,9%; t=2,09)	42,1±17,8 (16,2%; t=1,19)
АКС	39,7±15,3	48,8±17,6* (22,9%; t=2,13)	58,4±20,3* (47,1%; t=4,02)	61,7±22,4* (55,4%; t=4,44)	51,3±19,5* (29,2%; t=2,56)
ГК/АКС	-8,8%; t=0,81	-6,1%; t=0,76	-16,6%; t=1,74	-24,9%; t=2,69	-17,9%; t=1,79

Единственным отличием была меньшая величина показателя в первый месяц после терапии у больных, получавших ГК.

Оценка общего уровня здоровья по шкале EQ-VAS при терапии ГК достоверно улучшалась через 1 и 3 мес и возвращалась к исходным значениям в течение последующих 6 мес наблюдения (табл. 4). В группе больных коксартрозом, прошедших терапию АКС, оценка общего уровня здоровья превосходила начальный уровень во все сроки наблюдения (см. табл. 4).

ОБСУЖДЕНИЕ

Сравнение эффективности ГК и АКС (см. рисунок) показало, что единственным преимуществом ГК было более выраженное улучшение функционального состояния по индексу WOMAC в раннем сроке наблюдения (-21,8%, t=2,56). Через 3 мес было зарегистрировано максимальное снижение интенсивности боли по ВАШ: различия между группа-



Отношение величин клинических параметров в группах исследования в разные сроки наблюдения (%).

1 — ВАШ, 2 — WOMAC, 3 — EQ-VAS.

ми составили 76,5% (t=4,31). Наиболее явно преимущества АКС прослеживались через 6 мес после окончания лечения. Значения показателей по ВАШ, WOMAC и EQ-VAS достоверно превосходили таковые в группе ГК на 32,7, 25,7 и 24,9% соответственно.

Согласно данным литературы, внутрисуставные инъекции ГК в тазобедренные суставы безопасны и обычно хорошо переносятся. Местные нежелательные реакции (гипертермия, припухлость, болезненность) отмечаются на протяжении 24 – 72 ч, главным образом после введения низкомолекулярной ГК (Hylan) в полость коленного сустава [11]. Нежелательные реакции при введении ГК в тазобедренные суставы встречаются в 10 – 30% случаев, что несколько чаще, чем после введения в коленные суставы [9]. Обычно преходящая боль в области тазобедренных суставов купируется самостоятельно или после применения НПВП.

В ходе данного исследования преходящую кратковременную боль в области тазобедренного сустава после внутрисуставной инъекции испытывали 7 (29%) больных, получавших ГК, и 16 (53%) — после введения АКС. Боли не сопровождались припухлостью и гипертермией. Обычно в течение всего курса лечения ГК и АКС они появлялись у одних и тех же больных. Для купирования болевого синдрома пациентам разрешалось применение анальгетика кеторола.

Таким образом, результаты проведенного нами исследования показали, что низкомолекулярная ГК является достаточно эффективным способом снижения боли и улучшения функциональных способностей больных коксартрозом с максимальным клиническим улучшением в ранние сроки (от 1 до 3 мес) после начала лечения. Применение АКС по достижению благоприятных клинических эффектов практически не уступает ГК,

но характеризуется более длительным сохранением (до 12 мес).

Целями последующих исследований могут стать разработка методов защиты ГК от быстрого вымывания из полости синовиальных суставов, создание усовершенствованных производных ГК, устойчивых к процессам свободнорадикального окисления. Так, например, в состав низкомолекулярного препарата ГК Остеонил Плюс в качестве антиоксиданта введено 10 мг маннита [10]. Не исключено, что именно АКС благоприятным образом воздействует на процессы перекисного окисления липидов в синовиальной среде суставов [4], поддерживая достигнутые клинические результаты при лечении коксартроза в течение 12 мес.

ЛИТЕРАТУРА

1. Носков С.М., Дыбин С.Д., Широкова Л.Ю. и др. Способ локальной терапии производными аутологичной крови пациентов ревматологического профиля //Разрешение на применение новой медицинской технологии. Рег. удостовер. ФС № 2010/327.
2. Носков С.М., Широкова Л.Ю., Лаврухин В.В., Жомова М.В. Аутологичная кондиционированная сыворотка в лечении больных первичным остеоартрозом //Вест. Санкт-Петербургской Государственной медицинской академии им. И.И. Мечникова. — 2009. — Т. 2/1. — N 31. — С. 145-148.
3. Носков С.М., Широкова Л.Ю., Лаврухин В.В. и др. Интервенционные манипуляции на крупных суставах при остеоартрозе // Медицинская визуализация. — 2009. — N 4. — С. 72-75.
4. Широкова Л.Ю., Кузнецов М.М., Широкова Т.Ю., Сmealова М.В. Влияние аутологичной кондиционированной сыворотки на показатели прооксидантной системы в синовиальной жидкости у больных гонартрозом //Клиническая геронтология. — 2010. — N 9-10. — С. 90.
5. Altman R., Alarcon G., Applerough D. et al. The American College of Rheumatology criteria for the classification and reporting of osteoarthritis of the hip //Arthritis Rheum. — 1991. — N 34. — P. 505-514.
6. Baltzer A.W., Moser C., Jansen S.A., Krauspe R. Autologous conditioned serum (Orthokine) is an effective treatment for knee osteoarthritis //Osteoarthritis Cartilage. — 2009. — Vol. 17, N 2. — P. 152-160.
7. Bellamy N., Buchanan W., Goldsmith C. et al. Validation study of WOMAC: a health status instrument for measuring clinically important patient relevant outcomes to antirheumatic drug therapy in patients with osteoarthritis of the hip or knee //J. Rheumatol. — 1988. — N 15. — P. 1833-1840.
8. Brazier J., Jones N., Kind P. Testing the validity of the Euroqol and comparing it with the SF-36 health survey questionnaire //Qual. Life Res. — 1993. — N 2. — P. 169-180.
9. Concrozier T., Vignon E. Is there evidence to support the inclusion of viscosupplementation in the treatment paradigm for patients with hip osteoarthritis? //Clin. Exp. Rheumatol. — 2005. — N 23. — P. 711-716.
10. Mendoza G., Alvarez A.I., Pulido M.M. et al. Inhibitory effects of different antioxidants on hyaluronan depolymerization // Carbohydr. Res. — 2007. — Vol. 342, N 1. — P. 96-102.
11. Pagnano M., Westrich G. Successful nonoperative management of chronic osteoarthritis pin of the knee: safety and efficacy of retreatment with intra-articular hyaluronans //Osteoarthritis Cartilage. — 2005. — N 13. — P. 751-761.
12. Qvistgaard E., Kristoffersen H., Terslev L. et al. Guidance by ultrasound of intra-articular injections in the knee and hip joints //Osteoarthritis Cartilage. — 2001. — N 9. — P. 512-517.
13. Reichenbach S., Blank S., Rutjes A.W.S. et al. Hyaluron versus Hyaluronic Acid for Osteoarthritis of the Knee: A Systematic Review and Meta-analysis //Arthritis Rheum. — 2007. — N 57. — P. 1410-1418.
14. Tikiz C., Unlu Z., Sener A. et al. Comparison of the efficacy of lower and higher molecular weight viscosupplementation in the treatment of hip osteoarthritis //Clin. Rheumatol. — 2005. — N 24. — P. 244-250.
15. Van den Bekerom M., Lamme B., Sermon A., Mulier M. What is the evidence for viscosupplementation in the treatment of patients with hip osteoarthritis? Systemic review of the literature //Arch. Orthop. Trauma Surg. — 2008. — N 128. — P. 815-823.
16. Van den Bekerom M.P., Rys B., Mulier M. Viscosupplementation in the hip: evaluation of hyaluronic acid formulations //Arch. Orthop. Trauma Surg. — 2008. — N 128. — P. 275-280.
17. Wehling P., Moser C., Frisbie D. et al. Autologous conditioned serum in the treatment of orthopedic diseases: the orthokine therapy //BioDrugs. — 2007. — Vol. 21. — N 5. — P. 323-332.
18. Zhang W., Moskowitz R.W., Nuki G. et al. // Osteoarthritis cartilage. — 2008. — Vol. 16. — N 2. — P. 137-162.

Сведения об авторах: Носков С.М. — профессор, доктор мед. наук, зав. кафедрой госпитальной терапии ЯГМА; Широкова Л.Ю. — канд. мед. наук, доцент кафедры госпитальной терапии ЯГМА; Бахтиярова Т.И. — зам. главного врача МКУЗ МСЧ ЯЗДА по лечебной работе; Широкова К.Ю. — ординатор кафедры госпитальной терапии ЯГМА; Паруля О.М. — аспирант кафедры госпитальной терапии ЯГМА.

Для контактов: Широкова Лариса Юрьевна. 150007, Ярославль, ул. Маяковского, дом 61. МКУЗ МСЧ ЯЗДА, кафедра госпитальной терапии. Тел./факс: (4852) 24-23-32; 8 (905) 639-68-96. E-mail: Larshir@gmail.com

ВЛИЯНИЕ ТУРНИКЕТА НА РАЗВИТИЕ ИНТРА- И ПОСЛЕОПЕРАЦИОННЫХ ОСЛОЖНЕНИЙ ПРИ ТОТАЛЬНОМ ЭНДОПРОТЕЗИРОВАНИИ КОЛЕННОГО СУСТАВА НА ФОНЕ ТЕРАПИИ ПРЕПАРАТОМ ПРАДАКСА

М.В. Гиркало, Д.М. Пучиньян, О.Ю. Воскресенский, А.В. Деревянов, А.В. Мандров

ФГБУ «Саратовский научно-исследовательский институт травматологии и ортопедии»
Минздравсоцразвития России

Представлены результаты сравнительного изучения структуры интра- и послеоперационной кровопотери, частоты развития тромботических осложнений при тотальном эндопротезировании коленного сустава с использованием турникета и без него на фоне антикоагулянтной терапии препаратом Прадакса. Показано, что применение пневматического турникета существенно уменьшает кровопотерю во время самых трудоемких этапов операции, однако не снижает суммарной кровопотери и одновременно увеличивает риск развития тромботических осложнений в ближайшем послеоперационном периоде. Используемая схема антикоагулянтной терапии, включающая применение орального антикоагулянта Прадакса по 220 мг/сут, обеспечивает большую приверженность пациентов к продолжению тромбопрофилактики после выписки из стационара, что значительно повышает ее эффективность.

Ключевые слова: кровопотеря, тотальное эндопротезирование коленного сустава, турникет.

Effect of Tourniquet upon Development of Intra- and Postoperative Complications in Total Knee Replacement in Patients Treated with Pradaxa

M.V. Girkalo, D.M. Puchinyan, O.Yu. Voskresenskiy, A.V. Derevyanov, A.V. Mandrov

Results of comparative study of intra- and postoperative blood loss, rate of thromboembolic complications at total knee replacement with and without tourniquet application on the background of anticoagulant therapy with Pradaxa. It was shown that application of pneumatic tourniquet considerably decreased blood loss during the most laborious steps of operation but did not decrease the total blood loss and simultaneously increased the risk of thromboembolic complications development in the early postoperative period. Anticoagulant therapy including oral Pradaxa 220mg/day provided the convenience for the patient to continue thromboprophylaxis after discharge that greatly increased its efficacy.

Key words: blood loss, total knee replacement, tourniquet.

Заболевания опорно-двигательного аппарата имеют важное медико-социальное значение для общества. Остеоартроз (ОА) коленного сустава наблюдается у 50,6–54,5% больных, страдающих дистрофическими заболеваниями крупных суставов нижней конечности, в 86% случаев поражает лиц трудоспособного возраста, а в 6,5–14,6% приводит к инвалидности [2]. В настоящее время наиболее эффективным способом лечения гонартроза является тотальное эндопротезирование коленного сустава (ТЭПКС), которое за последние десятилетия стало одной из наиболее часто применяемых операций в травматологии и ортопедии. Многие хирурги предпочитают выполнять операцию ТЭПКС с использованием турникета, что позволяет сократить интраоперационную кровопотерю, улучшить визуализацию операционного поля, создать оптимальные условия для цементирования. Однако применение турникета сопряжено с развитием ряда осложнений, среди которых повреждение скелетной мускулатуры, неврологические расстройства и

тромбозы вен нижних конечностей [1, 3–5, 8]. В то же время остается неизученным влияние турникета на риск развития осложнений при использовании оральных антикоагулянтов. Вышеизложенные обстоятельства определили цель настоящего исследования.

Цель: изучить структуру интра- и послеоперационной кровопотери, а также частоту развития тромботических осложнений при ТЭПКС с использованием турникета и без него на фоне антикоагулянтной терапии препаратом Прадакса.

МАТЕРИАЛ И МЕТОДЫ

Под нашим наблюдением находились 60 больных с гонартрозом III стадии в возрасте от 40 до 77 лет (средний возраст 52,2±0,8 года). Операция тотального замещения коленного сустава была выполнена 7 (11,6%) пациентам с ревматоидным артритом, осложненным вторичным ОА коленного сустава, 2 (3,3%) – с посттравматическим гонартрозом и 51 (85,1%) — с идиопатическим. Продолжи-

тельность заболевания составила от 5 до 25 лет (в среднем $7,3 \pm 0,9$ года). Все пациенты были рандомизированы на 2 группы по 30 человек: пациентам 1-й группы ТЭПКС выполняли с использованием турникета, 2-й группы — без применения турникета (табл. 1). В исследование включали пациентов, впервые подвергшихся ТЭПКС по поводу ревматоидного артрита и ОА коленного сустава. Из исследования исключали больных со злокачественными опухолями, тромбозом в анамнезе, сахарным диабетом, при уровне гемоглобина менее 100 г/л. Использовали эндопротезы с замещением передней крестообразной связки, цементной фиксации: NexGen LPS («Zimmer», США), RPF Sigma («DePuy», США).

Операцию эндопротезирования надколенника проводили под спинномозговой анестезией, одной и той же бригадой хирургов. Использовали стандартный медиальный парапателлярный доступ к суставу. Пациентам 1-й группы накладывали турникет — жгут Эсмарха на среднюю треть бедра до выполнения разреза. После установки компонентов эндопротеза турникет снимали и осуществляли гемостаз. Рану послойно ушивали. В сустав устанавливали активный дренаж на 24 ч.

Все пациенты получали противотромботическую профилактику, которая включала неспецифические и специфические мероприятия. Специфическая профилактика состояла в использовании антикоагулянтов. С первых суток мы применяли оральный антикоагулянт Прадакса (дабигатрана этаксилат): через 4 ч после окончания операции 1 капсулу (110 мг), далее со вторых суток по 220 мг 1 раз в сутки в течение всего периода пребывания в стационаре. Выбор оральных антикоагулянтов обусловлен высокой приверженностью пациентов к продолжению профилактики на амбулаторном этапе реабилитации в связи с удобством приема препарата. В случае развития тромбоза в первые 3 сут после операции начинали введение низкомолекулярного гепарина в лечебной дозировке. Неспецифическая профилактика заключалась в эластической компрессии с помощью противотромботического трикотажа, которую проводили с первых суток после операции. На 3-и сутки оценивали состояние раны и наличие тромботических осложнений по клиническим проявлениям и данным ультразвукового ангиосканирования (УЗАС) сосудов нижних конечностей.

Табл. 2. Влияние использования турникета на структуру кровопотери и развитие тромботических осложнений после ТЭПКС

Группа	Кровопотеря, мл						Осложнения: тромбозы глубоких вен по данным УЗАС, n (%)
	этап операции			общая интраоперационная	по дренажу	общая	
	доступ	опилы	зашивание				
1-я (n=30)	20,0±11,1	47,4±35,3*	143,9±45,2*	211,0±128,1	648,4±228,3	1355±237	8 (26,6)
2-я (n=30)	60,9±26,1	218,8±68,8	59,1±23,3	338,9±160,1	609,8±268,8	1290±279	5 (16,6)

* $p < 0,05$

Табл. 1 Клиническая характеристика групп пациентов

Показатель	1-я группа	2-я группа
Пол: м/ж	11/19	14/16
Возраст, годы	52,4±12,5	52,5±8,4
Масса тела, кг	77,4±12,8	82,6±19,5
Рост, см	168,1±8,4	173,2±9,4
Длительность операции, мин	98,5±22,3	101,6±15,7
Длительность анестезии, мин	112,1±21,4	119,5±15,8

В обеих группах пациентов измеряли объем кровопотери во время операции на этапах доступа к суставу, выполнения костных опилов, зашивания раны. Кровопотерю после операции определяли по объему излившейся крови в дренажную систему — видимая кровопотеря. Для расчета общей кровопотери использовали формулу:

$$\text{ОБЩАЯ КРОВОПОТЕРЯ} = \text{ДООПЕРАЦИОННЫЙ ОБЪЕМ ЦИРКУЛИРУЮЩЕЙ КРОВИ (ДОЦК)} \cdot (\text{ДООПЕРАЦИОННЫЙ } n_1 - \text{ПОСЛЕОПЕРАЦИОННЫЙ } n_2)$$

ДОЦК рассчитывали по предложенному Nadler [7] способу:

$$\text{ДОЦК} = k_1 \cdot \text{рост (м}^3) + k_2 \cdot \text{вес (кг)} + k_3,$$

где k_1 , k_2 и k_3 соответственно 0,3669, 0,03219 и 0,6041 для мужчин и 0,3561, 0,03308 и 0,1833 для женщин.

Полученный цифровой материал подвергнут статистической обработке с вычислением критерия достоверности по Стьюденту.

РЕЗУЛЬТАТЫ И ОБСУЖДЕНИЕ

У всех пациентов по итогам операции был получен хороший клинический результат. Как видно из данных, представленных в табл. 2, на этапе костных опилов кровопотеря была достоверно меньше у больных 1-й группы, а на этапе зашивания раны — у больных 2-й группы.

Использование турникета позволяет значительно улучшить условия для работы хирурга: сократить видимую кровопотерю во время операции, обеспечить хорошую визуализацию операционного поля, создать благоприятные условия для цементирования и установки имплантатов. Ранее в исследовании [9] было показано, что основную долю в структуре кровопотери составляет скрытая кровопотеря в мягкие ткани после операции. Это приводит к формированию подкожных гематом, сни-

жению уровня гемоглобина крови, развитию болевого синдрома и затруднению реабилитационных мероприятий.

По результатам нашего исследования оказалось, что интраоперационная кровопотеря у пациентов, которым выполняли операцию без турникета, преимущественно была обусловлена кровопотерей во время обработки костных опилов, а в группе с применением турникета — кровопотерей после снятия турникета и до закрытия раны. Данный факт объясняется тем, что кровопотерю с костных опилов невозможно предотвратить, используя электрокоагулятор, однако после установки компонентов с цементной фиксацией она прекращается. Большой объем кровопотери после снятия турникета, по дренажу и скрытой кровопотери, на наш взгляд, связан со сниженным тонусом капилляров, что является следствием гипоксии и ацидоза, а также активации системы фибринолиза [6, 10].

Развившиеся тромботические осложнения чаще клинически проявлялись в 1-й группе, тогда как во 2-й группе тромбозы протекали бессимптомно и были выявлены по результатам УЗАС. Преимуществами применяемой схемы тромбопрофилактики препаратом Прадакса мы считаем прежде всего ее высокую эффективность, возможность продолжения на амбулаторном этапе реабилитации, отсутствие необходимости контроля гемостазиологических показателей и удобство в использовании. Все пациенты продолжали прием препарата Прадакса по 220 мг/сут N15 после выписки из стационара и не имели клинически проявляющихся тромбозов, что существенно сказалось на качестве жизни и сроках реабилитации после эндопротезирования коленного сустава.

Заключение. Использование пневматического турникета при ТЭПКС значительно снижает кровопотерю во время самых трудоемких этапов операции, что улучшает визуализацию операционного поля, создает хорошие условия для проведения цементирования компонентов эндопротеза. В то же время полученные результаты свидетельствуют о том, что применение турникета не снижает суммарной кровопотери и одновременно уве-

личивает риск развития тромботических осложнений в ближайшем послеоперационном периоде. Используемая схема антикоагулянтной терапии, включающая применение орального антикоагулянта — препарата Прадакса по 220 мг/сут обеспечивает большую приверженность пациентов к продолжению тромбопрофилактики после выписки из стационара, что значительно повышает ее эффективность.

ЛИТЕРАТУРА

1. Загородний Н.В. Профилактика тромбозоболоческих осложнений у ортопедических больных при эндопротезировании крупных суставов //Материалы городского симпозиума «Профилактика тромбозоболоческих осложнений в травматологии и ортопедии». — М., 2003. — С. 34–39.
2. Миронов С.П., Троценко В.В., Андреева Т.М. и др. Современные технологии в травматологии и ортопедии //Съезд травматологов-ортопедов России, 7-й: Тезисы докладов. — Новосибирск, 2002 — С. 447–448.
3. Abdel-Salam A., Eyres K.S. Effects of tourniquet during total knee arthroplasty. A prospective randomised study //J. Bone Jt Surg. (Br.) — 1995. — Vol. 77. — P. 250–253.
4. Clarke M.T., Longstaff L., Edwards D., Rushton N. Tourniquet-induced wound hypoxia after total knee replacement //J. Bone Jt Surg. (Br.) — 2001. — Vol. 83. — P. 40–44.
5. Klenerman L. Is a tourniquet really necessary for total knee replacement? //J. Bone Jt Surg. (Br.) — 1995. — Vol. 77. — P. 174–175.
6. Li B. Recent postoperative evaluation of tourniquet in total knee replacement surgery //J. Surg. — 2008. — Vol. 46. — P. 1054–1057.
7. Nadler S.B., Hidalgo J.U., Bloch T. Prediction of blood volume in normal human adults // Surgery. — 1962. — Vol. 57. — P. 224–232.
8. Parmet J.L., Horrow J.C., Berman A.T. et al. The incidence of large venous emboli during total knee arthroplasty without pneumatic tourniquet use // Anesth. Analg. — 1998. — Vol. 87. — P. 439–444.
9. Sehat K.R., Evans R.L., Newman J.H. Hidden blood loss following hip and knee arthroplasty: correct management of blood loss should take hidden loss into account //J. Bone Jt Surg. (Br.) — 2004. — Vol.86. — P. 561–565.
10. Tan J. Clinical impact on invisible blood loss in total hip and total knee replacement surgery //Chin. J. Orthop. (Chin.) — 2006. — Vol. 26. — P. 323–326.

Сведения об авторах Гиркало М.В. — канд. мед. наук, старший науч. сотр.; Пучиньян Д.М. — профессор, доктор мед. наук, зам. директора по научной работе, Воскресенский О.Ю. — канд. мед. наук, зав. отделением ортопедии, Деревячнов А.В. — врач травматолог-ортопед того же отделения, Мандров А.В. — ординатор того же отделения.

Для контактов: Гиркало Михаил Владимирович. 410002, Саратов, ул. Чернышевского, дом 148. Тел: +7 (905) 325-17-32. E-mail: girkalo@mail.ru

© С.С. Родионова, А.А. Еловой-Вронский, 2011

СВЯЗЬ ЭФФЕКТИВНОСТИ КОМБИНИРОВАННОГО ИСПОЛЬЗОВАНИЯ ИБАНДРОНОВОЙ КИСЛОТЫ И АЛЬФАКАЛЬЦИДОЛА С РЕМОДЕЛИРОВАНИЕМ КОСТНОЙ ТКАНИ У ЖЕНЩИН С ПОСТМЕНОПАУЗАЛЬНОЙ ФОРМОЙ ОСТЕОПОРОЗА

С.С. Родионова, А.А. Еловой-Вронский

ФГБУ «Центральный научно-исследовательский институт травматологии и ортопедии им. Н.Н.Приорова»
Минздравсоцразвития России, Москва

В исследовании с участием 51 пациентки отмечена высокая эффективность использования комбинации альфакальцидола (Альфа Д₃-Тева) и ибандроновой кислоты (Бонвива) при лечении постменопаузальной формы системного остеопороза. Выявлена зависимость динамики минеральной плотности кости от первоначальной интенсивности ремоделирования костной ткани. Подтверждено предположение о необходимости оценки маркеров костного метаболизма при использовании ибандроната. Получены доказательства того, что применение активной формы витамина D₃ нивелирует такие побочные эффекты бисфосфонатов, как вторичный гиперпаратиреоз и гипокальцемию.

Ключевые слова: ибандронат, альфакальцидол, ремоделирование, бисфосфонаты, остеопороз, гипокальцемию, гиперкальцемию.

Relation of Efficacy of Combined Use of Ibandronic Acid and Alfacalcidol with Bone Tissue Remodeling in Women with Postmenopausal Form of Osteoporosis

S.S. Rodionova, A.A. Elovoy-Vronskiy

Study of 51 female patients showed high efficacy of alfacalcidol (Alfa D₃ – Teva) and ibandronic acid (Bonviva) combination for the treatment of postmenopausal form of systemic osteoporosis. Dependence of mineral bone density (MBD) on the primary intensity of bone tissue remodeling was observed. Assumption on the necessity of bone metabolism markers assessment at ibandronate use was confirmed. The fact that use of active form of vitamin D₃ eliminates such side effects of bisphosphonates as secondary hyperparathyroidism and hypocalcemia has been proved.

Key words: ibandronate, alfacalcidol, remodeling, bisphosphonates, osteoporosis, hypocalcemia, hypercalcemia.

Высокая смертность и значительные материальные затраты на лечение переломов шейки бедренной кости побуждают к поиску препаратов, способных снизить риск развития этого наиболее тяжелого осложнения системного остеопороза. В последние годы для этой цели все шире используют бисфосфонаты, которые, фиксируясь в костной ткани на гидроксиапатите, постепенно высвобождаются и действуют преимущественно на остеокласты, угнетая их функцию [14]. Снижение интенсивности резорбции, приводя к положительному костному балансу, способствует увеличению массы костной ткани. Однако оказалось, что использование препаратов данной группы без учета исходного состояния метаболизма костной ткани сопряжено с риском появления переломов бедра и гипокальцемию. Так, С. Саресі и соавт. [3], проведя ретроспективный анализ, описали случаи подвертельных переломов бедра у пациентов, длительно принимавших алендронат. О нескольких случаях подвертельных переломов бедра на фоне приема разных бисфосфонатов со-

общали также К. Ing-Lorenzini и соавт. [7]. В исследовании R. Armamento-Villareal и соавт. [2] две трети из 50 обследованных ими пациентов с переломом бедра характеризовались крайне низким уровнем ремоделирования костной ткани по данным гистоморфометрии. Сходные результаты были получены при обследовании пациентов с переломами бедра, находящихся на длительной терапии ризендронатом [20].

Кроме того, прием бисфосфонатов, как указано выше, нередко сопровождается гипокальцемию [13, 19], которая в свою очередь приводит к повышению уровня паратиреоидного гормона (ПТГ). Последний, оказывая катаболическое действие при постоянном повышении концентрации гормона в крови, нивелирует положительный эффект бисфосфонатов. Усугубляет ситуацию нарушение метаболизма витамина D₃ («D-гормона»), которое часто встречается у пациентов с системным остеопорозом.

Целью настоящего исследования стала оценка целесообразности использования ибандроновой

кислоты в комбинации с альфакальцидолом у пациенток с постменопаузальным остеопорозом, имеющих различное исходное состояние ремоделирования костной ткани и низкий уровень сывороточного витамина D (25(OH)D₃).

МАТЕРИАЛ И МЕТОДЫ

В исследование были включены 51 женщина в постменопаузе (длительностью более года) в возрасте от 54 до 84 лет. Содержание 25(OH)D₃ в крови не превышало 30 нг/мл, уровни кальция и щелочной фосфатазы (ЩФ) соответствовали норме. В течение 12 мес пациентки получали ибандронат (Бонвива) внутривенно 1 раз в 3 мес и альфакальцидол (Альфа Д₃-Тева) 0,5–1,25 мкг в сутки (дозировку корректировали каждые 3 мес, исходя из показателей уровня кальция в крови и моче). Дополнительно назначали 1500 мг кальция карбоната.

Оценивали уровни маркеров резорбции (С-телопептида cross-links (СТХ) крови и дезоксипиридинолин (ДПИД) утренней мочи — концевые телопептиды коллагена I типа) и маркеров костеобразования (остеокальцин, ЩФ), ПТГ, общего и ионизированного кальция и фосфора в крови, кальция и фосфора в моче. Измерения содержания ЩФ, кальция и фосфора в крови и моче проводили каждые 3 мес. Остальные показатели оценивали до лечения и спустя год после его начала.

Критерием эффективности лечения являлась положительная динамика минеральной плотности кости (МПК). Ее оценка в поясничном отделе позвоночника и шейке бедра проводилась до и спустя год после начала лечения.

Статистическая обработка полученных результатов исследований проведена с помощью компьютерного вариационного, корреляционного, регрессионного, одно- и многофакторного (ANOVA) дисперсионного анализа. Для анализа повторных измерений использовали парный критерий Стьюдента с 95% доверительным интервалом; при статистическом анализе расщепления применяли поправку Бонферрони. Также фиксировали случаи нежелательных явлений, таких как гриппоподобный синдром, некроз челюсти, переломы на фоне терапии, гипокальциемия.

РЕЗУЛЬТАТЫ

Спустя 12 мес от начала лечения отмечен достоверный прирост МПК в поясничном отделе позвоночни-




Рис. 1. Динамика МПК в зоне L1-L4.

а — абсолютные значения (гр/см²); б — T-критерий.

Здесь и на рис. 4: ■ — исходные показатели, ■ — через 12 мес.

ка (L1-L4) на 3,4% с 0,796±0,04 до 0,823±0,043 г/см², (p<0,001) и по T-критерию с -2,955±0,3 до -2,689±0,32 стандартных отклонений (p=0,001; рис. 1). Также отмечалась тенденция к увеличению МПК в шейке бедра (p>0,05). Следует отметить, что у 5 (9,8%) пациенток имела место отрицательная динамика МПК.

Изменения МПК сопровождались снижением содержания маркеров резорбции и костеобразования (рис. 2, 3). Так, уровень СТХ в сыворотке крови снизился с 0,665±0,112 до 0,199±0,113 нг/мл (p<0,001), остеокальцина — с 22,26±6,77 до 12,3±2,4 нг/мл (p=0,008) и ДПИД — с 6,88±0,7 до 5,7±0,92 нмоль/л (p=0,044). Достоверное снижение уровня ЩФ было выявлено уже через 6 мес от начала лечения со 145,5±34,44 до 106,7±22,3 Ед/л (p=0,002), однако спустя еще 6 мес этот показатель существенно не изменился и к 12 мес составил 106,9±23,54 Ед/л (p=0,005). Уровни кальция и фосфора в моче спустя 12 мес повысились с

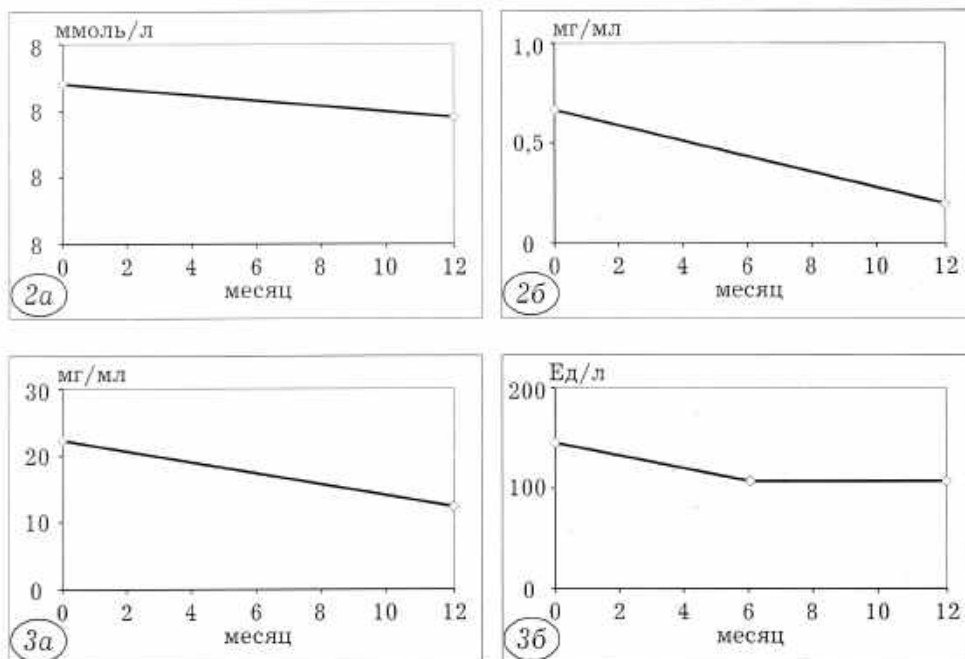


Рис. 2. Динамика содержания маркеров резорбции: ДПИД (а) и СТХ (б) в сыворотке крови.

Рис. 3. Динамика содержания маркеров костеобразования: остеокальцина (а) и ЩФ (б).

6,0±1,57 до 8,4±1,6 ммоль/сут ($p=0,006$) и с 19,85±11,9 до 29,65±14,1 ммоль/сут ($p=0,007$) соответственно (рис. 4).

Колебания содержания маркеров костного метаболизма происходили в пределах референтных значений. Уровни ионизированного и общего кальция, ПТГ, а также фосфора в крови на фоне проводимой терапии существенно не менялись.

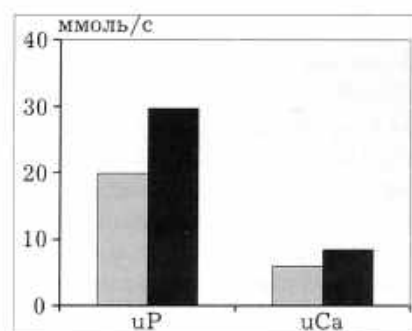
Поскольку длительность терапии и режим дозирования препаратов у пациентов не отличались, нами была выдвинута гипотеза, согласно которой различия в увеличении МПК могли быть обусловлены особенностями исходного ремоделирования костной ткани. В соответствии с этим предположением все пациенты по результатам прибавки МПК были разделены на 2 группы: 1-я группа — пациенты с изменением МПК по Т-критерию от -0,3 до 0,3; 2-я группа — пациенты с изменением МПК по Т-критерию более 0,4.

При сравнении уровня маркеров резорбции до и после лечения оказалось, что показатели остеокальцина в 1-й группе снизились незначительно (с 16,5±2,2 до 13,98±2,86 нг/мл ($p>0,05$), в то время как во 2-й группе существенно — с 25,5±6,5 до 12,29 ±1,63 нг/мл ($p=0,014$). Подобным образом изменялось содержание СТХ в сыворотке крови: в 1-й группе снижение с 0,46±0,085 до 0,356±0,067 нг/мл ($p>0,05$), а во 2-й — с 0,6±1,18 до 0,211±0,076 нг/мл ($p=0,014$). Снижение значений ДПИД оказалось достоверным в обеих группах: в 1-й группе с 6,93±0,55 до 5,53±0,46 ммоль/л ($p=0,001$), а во 2-й — с 5,72±0,46 до 5,02±0,35 ммоль/л ($p=0,043$).

ОБСУЖДЕНИЕ

Возможность использования бисфосфонатов при системном остеопорозе для снижения потери костной ткани за счет угнетения функции остеокластов подтверждена результатами оценки маркеров резорбции. Мы оценивали содержание концевых пептидов коллагена I типа — специфических белков, являющиеся продуктами распада участка аминокислотной группы (ДПИД) и карбоксильной группы (СТХ). При сравнении базовых значений этих маркеров с данными, полученными после года лечения, выявлено их достоверное снижение. Ранее рядом исследователей [10, 14, 15] было показано, что уменьшение потери костной ткани при назначении ибандроновой кислоты обусловлено ее способностью ингибировать функцию остеокластов. Однако тесная взаимосвязь функции остеокластов и остеобластов, лежащая в основе физиологии костной ткани, неизбежно приводит к снижению интенсивности костеобразования [5, 6]. В нашем исследовании это подтверждено достоверным снижением содержания остеокальцина, который является продуктом деятельности остеобластов. По своей природе этот белок, не связанный с коллагеном, обладает кальцийсвязывающими свойствами. Во время образования остеоида остеокальцин вырабатывается остеобластами и в первую очередь

Рис. 4. Динамика выделения фосфора и кальция с мочой.



принимает участие в процессе костеобразования. Уровень остеокальцина изменялся в пределах референтных значений. Несмотря на то что интенсивность костеобразования снижалась, масса костной ткани не только сохранялась на прежнем уровне, но и достоверно увеличивалась по сравнению с базовыми (до начала лечения) значениями: в L1-L4 на 3,4% ($p<0,001$). Так как увеличение МПК сопровождалось изменением уровней маркеров метаболизма, это давало основание считать, что прирост обусловлен переходом ремоделирования на другой уровень.

Возможность подобного перехода ремоделирования косвенно подтверждалась динамикой содержания ЩФ, которая также является маркером костеобразования. Ее костный изофермент продуцируется остеобластами при синтезе коллагенового матрикса костной ткани. Отмеченное в исследовании достоверное снижение уровня ЩФ к 6-му месяцу от начала лечения было отражением снижения интенсивности костеобразования под влиянием ибандроната. Тот факт, что в последующие 6 мес уровень ЩФ не изменялся, а МПК достоверно увеличилась, свидетельствовал о преобладании костеобразования над резорбцией. Подобное длительное сохранение нового баланса между указанными процессами мы связываем с эффектом альфакальцидола, который использовался в комбинации с ибандроновой кислотой. Способность альфакальцидола активизировать костеобразование и снижать негативный эффект ибандроната на этот процесс была отмечена ранее [18]. Эффективность комбинированного использования бисфосфонатов и альфакальцидола показана также в рандомизированном открытом исследовании применения алендроновой кислоты и альфакальцидола у 226 женщин [9]. Через 12 мес после начала терапии прибавка МПК составила 4,3% в поясничном отделе позвоночника и 3,3% в шейке бедра в группе алендронат+альфакальцидол, тогда как в группе алендронат + холекальциферол — 3,5 и 2,5% соответственно, что оказалось достоверно ниже. В рандомизированном двойном слепом исследовании [8] в группе этидронат+альфакальцидол прибавка МПК была максимальной и составила 8,4% в поясничном отделе позвоночника, тогда как в группе алендроната — 6,4%, в группе альфакальцидола — 2,3%, а в группе, принимавшей только карбонат кальция, МПК снизилась на 2,5%. Схожие данные

были получены и другими исследователями [11,17]. В нашем исследовании прибавка МПК на 3,4% в поясничном отделе позвоночника была сопоставима с данными Н. Ogino, который показал, что риск возникновения новых переломов тел позвонков снижается при подобном увеличении МПК на фоне комбинированной терапии [12].

По общему мнению, альфакальцидол, нормализуя гомеостаз кальция за счет усиления его всасывания, опосредованно подавляет продукцию ПТГ. Кроме того «D-гормон» оказывает прямое супрессивное влияние на ПТГ, тормозя пролиферацию клеток паращитовидных желез за счет индукции апоптоза, ослабления синтеза и уменьшения его высвобождения [16].

В нашем исследовании уровень ПТГ на протяжении всего периода наблюдения достоверно не изменялся. Также не снижалось содержание кальция и фосфора в крови, а их выделение с мочой достоверно увеличилось, что свидетельствует об отсутствии таких негативных последствий приема ибандроновой кислоты, как повышение продукции ПТГ и гипокальцемия. Не изменился на фоне комбинированного применения препаратов и уровень ионизированного кальция, который, как известно, является прямым регулятором продукции ПТГ [1]. Следовательно, использование альфакальцидола исключало возможность катаболического эффекта ПТГ, который вероятен при изолированном применении ибандроната [19].

Разделение больных на две группы в зависимости от величины прибавки МПК позволило установить, что в группе с большей прибавкой МПК уровень маркеров резорбции и костеобразования был выше, чем в группе, где прибавка МПК была меньше. Более того, при анализе случаев с потерей МПК оказалось, что исходный уровень маркеров костного метаболизма у этих пациенток был очень низким.

За 12 мес наблюдения не зарегистрировано ни одного случая некроза челюсти, нового перелома, гипо- и гиперкальциемии. Развитие гриппоподобного синдрома отмечено в 12% случаев, что соответствует данным литературы [4].

Комплексная оценка комбинированного использования альфакальцидола и ибандроновой кислоты показала, что разнонаправленное действие этих препаратов на механизмы метаболизма костной ткани способствует установлению баланса между процессами резорбции и костеобразования с превалированием последнего. Кроме того, проведенное исследование подтвердило мнение о том, что назначать бисфосфонаты наиболее целесообразно в случаях доказанного высокого уровня ремоделирования. Полученные результаты подтверждают также тот факт, что мониторировать содержание маркеров резорбции и костеобразования следует не реже 1 раза в год. Такой подход позволит исключить назначение бисфосфонатов при низкооборотном остеопорозе и избежать таких осложнений,

как гипокальцемия и развитие перестроечных переломов бедра, что скажется и на экономических затратах на лечение остеопороза.

ЛИТЕРАТУРА

1. Балаболкин М.И. Эндокринология. — М., 1998.
2. Armamento-Villareal R., Napoli N., Diemer K., et al. Bone turnover in bone biopsies of patients with low-energy cortical fractures receiving bisphosphonates: a case series // *Calcif. Tissue Int.* — 2009. — Vol. 85, N 1. — P. 37-44.
3. Capeci C.M., Tejwani N.C. Bilateral low-energy simultaneous or sequential femoral fractures in patients on long-term alendronate therapy // *J. Bone Jt Surg. Am.* — 2009. — Vol. 91, N 11. — P. 2556-2561.
4. Delmas P.D., Adami S., Strugala C., et al. Intravenous ibandronate injections in postmenopausal women with osteoporosis: one-year results from the dosing intravenous administration study // *Arthritis Rheum.* — 2006. — Vol. 54. — P. 1838 - 1846.
5. Fleisch H. The bisphosphonate ibandronate, given daily as well as discontinuously, decreases bone resorption and increases calcium retention as assessed by ⁴⁵Ca kinetics in the intact rat // *Osteoporos Int.* — 1996. — Vol. 6. — P. 166-170.
6. Gasser A.B., Morgan D.B., Fleisch H.A. et al. The influence of two diphosphonates on calcium metabolism in the rat // *Clin. Sci.* — 1972. — Vol. 43. — P. 31-45.
7. Ing-Lorenzini K., Desmeules J., Plachta O., et al. Low-energy femoral fractures associated with the long-term use of bisphosphonates: a case series from a Swiss university hospital // *Drug Saf.* — 2009. — Vol.32, N9. — P. 775-785.
8. Iwamoto J., Takeda T., Ichimura S., et al. Effects of cyclical etidronate with alfacalcidol on lumbar bone mineral density, bone resorption, and back pain in postmenopausal women with osteoporosis // *J. Orthop. Sci.* — 2003. — Vol. 8. — P. 532-537.
9. Kataxaki E., Koulouris G., Marketos G. et al. Combined treatment of alendronate plus alphacalcidol (One-Alpha® LEO Pharma®) on bone mass in postmenopausal osteoporosis // *Calcif. Tissue Int.* — 2004. — Vol. 74. — P. 87-88.
10. Masarachia P., Weinreb M., Balena R., Rodan G. A. Comparison of the distribution of 3H-alendronate and 3H-etidronate in rat and mouse bones // *Bone.* — 1996. — Vol. 19. — P. 281-290.
11. Masud T., Mulcahy B., Thompson A.V. et al. Effects of cyclical etidronate combined with calcitriol versus cyclical etidronate alone on spine and femoral neck one mineral density in postmenopausal osteoporotic women // *Ann. Rheum. Dis.* — 1998. — Vol. 57. — P. 346-349.
12. Orimo H., Nakamura T., Fukunaga M., et al. Effects of alendronate plus alfacalcidol in osteoporosis patients with a high risk of fracture: the Japanese Osteoporosis Intervention Trial (JOINT) — 02 // *Curr. Med. Res. Opin.* — 2011. — Vol. 26, N 7. — P. 1273-1284.
13. Prescribing information. Zometa (zoledronic acid). Available at <http://www.pharma.us.novartis.com>.
14. Rogers M. J. New insights into the molecular mechanism of action of bisphosphonates // *Curr. Pharm. Res.* — 2003. — Vol. 11. — P. 196-204.
15. Sahni M., Guenther H.L., Fleisch H. et al. Bisphosphonates act on rat bone resorption through the mediation of osteoblasts // *J. Clin. Invest.* — 1993. — Vol. 91 — P. 2004-2011.
16. Schacht E. Rationale for treatment of involutional osteoporosis in women and for prevention and treatment of corticosteroid-induced osteoporosis with alfacalcidol // *Calcif. Tissue Int.* — 1999. — Vol. 65. — P. 317-327.

17. Shiota E., Tsuchiya K., Yamaoka K., Kawano O. Effect of intermittent cyclical treatment with etidronate disodium (HEBP) and calcium plus alfacalcidol in postmenopausal osteoporosis //J. Orthop. Sci. — 2001. — Vol. 6. — P. 133–136.
18. Shiraishi A., Takeda S., Masaki T. et al., Alfacalcidol inhibits bone resorption and stimulates formation in an ovariectomized rat model of osteoporosis: distinct action from estrogen //J. Bone Miner. Res. — 2000. — Vol. 15. — P. 770–779.
19. Sorscher S. Electrolyte abnormalities with zoledronic acid therapy //Cancer J. — 2002. — Vol. 8, N 4. — P. 348.
20. Visekruna M., Wilson D., McKiernan F.E. Severely suppressed bone turnover and atypical skeletal fragility //J. Clin. Endocrinol. Metab. — 2008. — Vol. 93, N 8. — P. 2948–2952.

Сведения об авторах: Родионова С.С. — профессор, доктор мед. наук, руководитель научно-клинического центра остеопороза ЦИТО; Еловой-Вронский А.А. — аспирант научно-клинического центра остеопороза ЦИТО.
Для контактов: Родионова Светлана Семеновна. 127299, Москва, ул. Приорова, дом 10, ЦИТО, научно-клинический центр остеопороза. Тел.: 8 (495) 601-44-07. E-mail: Rod06@inbox.ru

© Коллектив авторов, 2011

СРАВНЕНИЕ ЛЕЧЕБНОГО ЭФФЕКТА КРИОСУПЕРНАТАНТА И СВЕЖЕЗАМОРОЖЕННОЙ ПЛАЗМЫ В КОМПЛЕКСНОМ ЛЕЧЕНИИ СИНДРОМА ДИССЕМНИРОВАННОГО ВНУТРИСОСУДИСТОГО СВЕРТЫВАНИЯ КРОВИ У БОЛЬНЫХ С ТЯЖЕЛОЙ СОЧЕТАННОЙ ТРАВМОЙ

Е.А. Цеймах, А.А. Меньшиков, А.В. Бондаренко,
С.Ю. Кузнецов, И.Н. Гонтарев, И.Б. Комлева, О.И. Смирнова

ГОУ ВПО «Алтайский государственный медицинский университет Федерального агентства по здравоохранению и социальному развитию», МУЗ «Городская больница №1», Барнаул

Представлены результаты сравнительного исследования применения криоплазменной терапии в комплексном лечении синдрома диссеминированного внутрисосудистого свертывания крови у 168 больных с тяжелой сочетанной травмой. 56 пациентов в составе комплексной терапии получали криосупернатантную плазму (КСНП), 112 — свежезамороженную плазму (СЗП). При исследовании системы коагуляции и фибринолиза было установлено, что восстановление активности фибринолиза, физиологических антикоагулянтов и нормализация уровня фибриногена в плазме при использовании КСНП наступают раньше. Кроме того, применение КСНП в большей степени, чем СЗП способствовало уменьшению тяжести заболевания, предотвращению тромботических осложнений и снижению летальности (на 14,2%).

Ключевые слова: сочетанная травма, синдром диссеминированного внутрисосудистого свертывания крови, криосупернатантная плазма, свежезамороженная плазма.

Comparison of Curative Effect of Cryosupernatant and Fresh Frozen Plasma at Complex Treatment of Disseminated Intravascular Coagulation Syndrome in Patients with Severe Concomitant Injury

E.A. Tseimakh, A.A. Men'shikov, A.V. Bondarenko, S.Yu. Kuznetsov,
I.N. Gontarev, I.B. Komleva, O.I. Smirnova

Results of comparative study of cryoplasmic therapy applied at complex treatment of 168 patients with disseminated intravascular coagulation syndrome were presented. In 56 patients complex therapy included cryosupernatant plasma (CSNP) and 112 patients received fresh frozen plasma (FFP). Study of coagulation and fibrinolysis system showed that restoration of fibrinolysis activity, physiologic anticoagulants and normalization of plasma fibrinogen levels occurred sooner when CSNP was used. Application of CSNP promoted the relaxation of disease severity, prevention of thrombotic complications and decrease of lethality (by 14.2%) to a greater extent as compared to FFP use.

Key words: concomitant injury, disseminated intravascular coagulation syndrome, cryosupernatant plasma, fresh frozen plasma.

Во второй половине XX—начале XXI века в связи с развитием промышленности, транспорта и высотного строительства произошел значительный рост числа и тяжести политравм [1, 9]. Политравмы, как наиболее тяжелый вид повреждений,

характеризуются общей летальностью от 23,3 до 85%, причем данный показатель не имеет тенденции к снижению. Политравмам свойственны длительная утрата трудоспособности и высокий уровень инвалидизации — от 20 до 80%, превышаю-

щий таковой при изолированных повреждениях в 10 раз [3, 7, 14, 15]. Летальность больных с политравмами в стационарах колеблется от 15 до 59,2 % [4, 8, 9, 11, 15].

Еще в 1964 г. С.А. Селезнев [12] впервые высказал мысль о необходимости целостного рассмотрения всех процессов, происходящих при тяжелых механических повреждениях (в их динамике и взаимосвязи), от начала и до конечного исхода, обозначив весь комплекс единым понятием — «травматическая болезнь».

Одним из важных патогенетических звеньев при тяжелых сочетанных повреждениях является активация гуморальных протеолитических систем плазмы крови: гемостаза, фибринолиза, калликреин-кининовой, комплемента. Важными и приоритетными в хирургии сочетанных повреждений считаются вопросы нарушения системы гемостаза. Существует мнение, что тяжелая сочетанная травма вызывает настолько существенные изменения в ее функционировании, что в дальнейшем они определяют течение и исход травматической болезни [9].

В момент травмы, кроме механического повреждения костей и нарушения целостности кожных покровов, повреждения внутренних органов брюшной и грудной полости, страдают большие мышечные массивы конечностей и туловища, происходит выброс в сосудистое русло тканевых факторов коагуляции и активаторов функции тромбоцитов. Выделение в кровь тканевого фактора (фактор III, апопротейн III), контактная активация коллагеном субэндотелия как тромбоцитов, так и процесса свертывания крови (активация XII фактора) инициируют нарушения микроциркуляции, обусловленные изменениями свертывающей системы, развитием протромботического состояния, а затем и синдрома диссеминированного внутрисосудистого свертывания (ДВС) крови [6, 10].

Развитие ДВС-синдрома значительно усугубляет течение заболевания. Способствуя прогрессированию ишемии в поврежденных органах и тканях раневой поверхности, он препятствует проникновению в очаг поражения антибиотиков и ингибиторов протеиназ в достаточных дозах. Нарушение микроциркуляции в кишечной стенке обеспечивает проникновение в сосудистое русло патогенной микрофлоры и генерализацию инфекции [2, 10].

Цель исследования — повысить эффективность комплексного лечения больных с тяжелой сочетанной травмой путем ослабления явлений ДВС-синдрома.

МАТЕРИАЛ И МЕТОДЫ

Проанализированы результаты лечения 168 больных с тяжелой сочетанной травмой, находившихся на лечении в Городской больнице №1 Барнаула.

Мужчин было 123 (73,2%), женщин — 45 (26,8%). Возраст больных колебался от 16 до 82 лет. При-

чины травмы были различные. Наиболее частой причиной тяжелой сочетанной травмы были автодорожные происшествия — 64 (38,1%) пациента. Реже встречались бытовые травмы — у 40 (23,8%), криминальные — у 33 (19,6%), производственные повреждения — у 19 (11,3%) и падения с высоты — 12 (7,2%) больных.

Ведущими повреждениями, по определению В.А. Соколова [11], при сочетанной травме являлись: скелетная травма — у 55 (32,7%) больных, травма груди — у 42 (25%), травма органов брюшной полости и забрюшинного пространства — у 29 (17,3%), черепно-мозговая травма — у 27 (16,1%). Два и более ведущих повреждения отмечены у 15 (8,9%) пострадавших.

Большинство (103 (61,3%) пациента) были доставлены в отделение тяжелой сочетанной травмы в первые 2 ч с момента получения травмы, 26 (15,5%) — в течение 3—24 ч, 24 (14,3%) — 24 — 72 ч, 15 (8,9%) — через 72 ч после травмы.

Оценка тяжести повреждений проводилась по шкале ISS [11]: у 54 (32,1%) пациентов она не превышала 25 баллов, у 79 (47%) составила от 25 до 40 баллов и у 35 (20,9%) была более 40 баллов.

Больные основной группы (56 человек) получали в составе комплексной терапии трансфузии криосупернатантной плазмы (КСНП), больные группы сравнения (112 человек) — свежемороженную плазму (СЗП) по ранее описанной методике [13].

По полу, возрасту, причинам и тяжести травмы, характеру осложнений и частоте ведущего повреждения, давности заболевания, клинической симптоматике, сопутствующим заболеваниям, показателям периферической крови, уровню общего белка в сыворотке крови обе группы были сопоставимы.

Объемы введения СЗП и КСНП были одинаковыми: 600—700 мл ежедневно или через день до окончания острого периода, в среднем от 4 до 7 раз, затем в подостром периоде 1—2 раза в неделю по 150—300 мл. Гепарин применялся в умеренных дозах: 2,5—5 тыс. ЕД 4 раза в день подкожно в течение всего периода проведения криоплазменной терапии.

Исследование системы гемокоагуляции и фибринолиза включало общие коагуляционные тесты и методы исследования конечного этапа свертывания (активированное частичное тромбопластиновое время (АЧТВ), протромбиновое время (ПВ), аутокоагуляционный тест (АКТ), тромбиновое время (ТВ), содержание фибриногена), паракоагуляционные тесты и методы оценки уровня тромбинемии (ортофенантролиновый тест (ОФТ)), методы определения первичных физиологических антикоагулянтов и фибринолиза (активность антитромбина III (АТIII)) и фибринолиза (XIIa-калликреинзависимый фибринолиз (XIIa-ЗФ), индекс резерва плазминогена (ИРП) по показателям эуглобулинового лизиса, индуцированного стрептокиназой).

РЕЗУЛЬТАТЫ И ОБСУЖДЕНИЕ

Клинико-лабораторные результаты проводимой терапии оценивали через 8—10 дней после начала комплексного лечения. Положительный клинический эффект отмечен у подавляющего большинства больных обеих групп: уменьшались, а затем совсем проходили боли в местах переломов костей и травм, устранялись одышка, гипотония, тахикардия и парез кишечника, симптомы интоксикации, нормализовывалась температура. Динамика боль-

шинства коагуляционных показателей у больных в процессе лечения КСНП и СЗП была примерно одинаковой (табл. 1).

До начала лечения у больных отмечены гиперфибриногенемия, снижение активности антитромбина III, значительно выраженная тромбинемия, глубокая депрессия фибринолиза, что свидетельствует о наличии у больных признаков ДВС-синдрома. Статистически значимых различий между группами по параметрам гемостаза до начала ле-

Табл. 1. Параметры гемостаза в процессе криоплазменной терапии больных с тяжелой сочетанной травмой ($X \pm t$)

Параметр		Контроль	До лечения	p	Через 8 — 10 сут	p
АЧТВ, с	ОГ	45,7±0,8	39,2±1,23	>0,5	42,5±1,13	>0,5
	P _K		<0,001		<0,05	
	ГС		39,5±1,05		42,4±1,23	
	P _K		<0,001		<0,05	
АКТ на 10 мин, с	ОГ	10,0±0,2	20,3±0,86	>0,5	17,1±1,23*	>0,5
	P _K		<0,001		<0,001	
	ГС		20,3±1,01		17,6±1,34	
	P _K		<0,001		<0,001	
ПВ, с	ОГ	17,4±0,2	21,4±0,48	>0,5	19,0±0,45***	>0,5
	P _K		<0,001		<0,001	
	ГС		21,2±0,56		18,8±0,45**	
	P _K		<0,001		<0,001	
ТВ, с	ОГ	15,5±0,2	19,8±0,62	>0,5	18,0±1,13*	>0,5
	P _K		<0,001		<0,001	
	ГС		19,7±0,72		17,8±0,56*	
	P _K		<0,001		<0,001	
Фибриноген, г/л	ОГ	3,4±0,2	7,7±0,39	>0,5	4,1±0,37***	<0,05
	P _K		<0,001		<0,1	
	ГС		7,4±0,27		5,4±0,44***	
	P _K		<0,001		<0,001	
Антитромбин III, %	ОГ	100±2,5	60,2±2,22	>0,5	80,8±2,65***	<0,05
	P _K		<0,001		<0,001	
	ГС		61,2±2,57		71,1±2,90**	
	P _K		<0,001		<0,001	
Ортофенантролиновый тест, г/л · 10 ⁻²	ОГ	3,4±0,02	14,9±1,18	>0,5	7,6±0,55***	<0,05
	P _K		<0,001		<0,001	
	ГС		14,8±1,33		9,5±0,67**	
	P _K		<0,001		<0,001	
ХПа-ЗФ, мин	ОГ	7,3±0,6	61,3±3,99	>0,5	33,2±2,92***	<0,05
	P _K		<0,001		<0,001	
	ГС		60,5±4,62		46,8±3,86**	
	P _K		<0,001		<0,001	
ИРП, %	ОГ	100±2,1	58,4±6,65	>0,5	79,5±5,05*	<0,05
	P _K		<0,001		<0,002	
	ГС		58,1±7,86		67,2±1,63	
	P _K		<0,001		<0,001	

Примечание. ОГ — основная группа; ГС — группа сравнения; p_K — достоверность различий показателей по сравнению с контролем; p — между группами. Достоверность различий показателей по сравнению с исходным уровнем: * — p<0,05; ** — p<0,01; *** — p<0,001.

Табл. 2. Результаты комплексного лечения больных с тяжелой сочетанной травмой

Результат лечения	Основная группа		Группа сравнения	
	количество больных			
	абс.	%	абс.	%
Выздоровление	46	82,1	76	67,9
Смерть	10	17,9	36	32,1
Всего ...	56	100	112	100

чения не выявлено. Результаты анализа показателей гемостаза у больных с политравмой после применения криоплазменной терапии свидетельствовали об улучшении состояния коагуляционного, антикоагулянтного и фибринолитического звеньев системы гемостаза и фибринолиза. Трансфузии КСНП в большей степени способствовали уменьшению гиперфибриногенемии, восстановлению антитромботической и фибринолитической активности крови. Следовательно, использование КСНП в комплексной терапии больных с тяжелой сочетанной травмой и сопутствующим ДВС-синдромом по ряду показателей коагулограммы давало лучший результат, чем применение СЗП.

Непосредственные результаты комплексного лечения обследованных больных представлены в табл. 2.

Летальность в основной группе была ниже, чем в группе сравнения в 1,8 раза ($p < 0,05$).

Распределение больных в соответствии с причинами летальных исходов представлено в табл. 3.

Наиболее частой причиной летальных исходов в обеих группах больных явился сепсис с полиорганной недостаточностью. Статистически значимых различий по причинам смерти больных в обеих группах больных нами не выявлено. В основной группе тромботические и тромбоэмболические ос-

Табл. 3. Причины летальных исходов у больных с тяжелой сочетанной травмой

Причина смерти	Основная группа		Группа сравнения	
	количество больных			
	абс.	%	абс.	%
Сепсис с полиорганной недостаточностью.				
Из них:				
с печеночно-почечной недостаточностью	6	10,7	23	20,5
с легочно-сердечной недостаточностью	3	5,4	4	3,5
Острый инфаркт миокарда	—	—	3	2,7
Тромбоэмболия легочной артерии	—	—	4	3,6
Геморрагический инсульт	1	1,8	2	1,8

ложения не наблюдались, тогда как в группе сравнения они стали причиной смерти 7 человек.

ВЫВОДЫ

1. Применение КСНП в комплексном лечении больных с тяжелой сочетанной травмой по сравнению со СЗП в большей степени способствует уменьшению тяжести заболевания, предотвращению развития тромботических осложнений и снижению летальности (на 14,2 %).

2. Динамика показателей гемокоагуляции и уровня физиологических антикоагулянтов у больных с тяжелой сочетанной травмой в процессе лечения с применением КСНП и СЗП носит однонаправленный характер, однако восстановление активности фибринолиза, физиологических антикоагулянтов и нормализация уровня фибриногена в плазме при использовании КСНП наступают раньше.

ЛИТЕРАТУРА

1. Агаджанян В.В., А.В. Шаталин, С.А. Кравцов, Д.А. Скопинцев Организация и тактика медицинской транспортировки пострадавших с политравмой // Высокие технологии в медицине: Материалы Всероссийского науч.-практ. конф. — Новосибирск, 2008. — С. 5–6.
2. Баркаган З.С. Синдром диссеминированного внутрисосудистого свертывания крови // Руководство по гематологии / Под ред. А.И. Воробьева. — М., 2005. — Т. 3. — С. 90–106.
3. Брюсов П.Г., Ефименко А.А., Розанов В.Е. Оказание специализированной хирургической помощи при тяжелой механической сочетанной травме // Вестн. хир. — 2001. — № 1. — С. 43–47.
4. Гуманенко, Е.К., Кочергаев О.В., Гаврилин С.В. и др. Диагностика ушибов сердца у пострадавших с сочетанными травмами груди // Вестн. хир. — 2000. — № 6. — С. 36–40.
5. Капустин Р.Ф., Ладутько И.Н., Штолле В.Л. Оказание помощи при политравме: Достижения и нерешенные вопросы // Актуальные вопросы и перспективы развития многопрофильного лечебного учреждения: Тезисы докладов всерос. конф. — Шиханы, 2001. — С. 73–75.
6. Колесников В.В., Котельников Г.П. Контроль компенсации жизненно важных систем как основа тактики хирургического лечения пострадавших с тяжелой сочетанной травмой // Политравма: диагностика, лечение и профилактика осложнений: Материалы Всероссийского науч.-практ. конф. — Новосибирск, 2005. — С. 108–109.
7. Корнилов Н.В., Грязнухин Э.Г., Осташко В.И., Редько К.Г. Травматология. Краткое руководство для практического применения. — СПб., 1999.
8. Кочергаев О.В. Особенности диагностики прямых повреждений легких при сочетанной травме // Грудная и сердечно-сосудистая. хир. — 2002. — № 1. — С. 48–52.
9. Пожарский В.Ф. Политравмы опорно-двигательной системы и их лечение на этапах медицинской эвакуации. — М., 1989.
10. Семченко В.В., Степанов С.С., Воинов А.Ю. Коррекция нарушений гемостаза при тяжелой черепно-мозговой травме // Многопрофильная больница: проблемы и решения: Материалы Всероссийского науч.-практ. конф. — Новосибирск, 2003. — С. 256–257.

11. Соколов В.А. Множественные и сочетанные травмы. — М., 2006.
12. Травматическая болезнь и ее осложнения /Под ред. С.А. Селезнева, С.Ф. Багненко, Ю.Б. Шалота, А.А. Курьина. — СПб, 2004.
13. Цеймах Е.А., Пелеганчук В.А., Бондаренко А.В. Применение криоплазменно-антиферментного комплекса в лечении больных с тяжелой сочетанной травмой // Вестн. интенс. терапии. — 2004. — № 3. — С. 43-45.
14. Шпаченко Н.Н., Пастернак В.Н., Чирах С.Х. Структура травм, сопровождающихся шоком, и принципы оказания медицинской помощи на догоспитальном этапе у шахтеров //Человек и его здоровье: Тезисы докладов. Рос. Национального конгресса. — СПб, 2002. — С. 109-110.
15. Эшцев Т.У., Унглаев Т.Э., Кадилов М.П. Медицинская помощь пострадавшим с сочетанными и множественными травмами на догоспитальном этапе //Республиканская науч.-практ. конф. «Актуальные проблемы организации экстренной медицинской помощи: травмы и их медико-социальные последствия», 2-я: Материалы. конф. РНЦЭМП. — Ташкент, 2002. — С. 348-349.

Сведения об авторах: Цеймах Е.А. — профессор, доктор мед. наук, зав. кафедрой оперативной хирургии и топографической анатомии АГМУ; Меньшиков А.А. — аспирант кафедры оперативной хирургии и топографической анатомии АГМУ; Бондаренко А.В. — доктор мед. наук, зав. отделением тяжелой сочетанной травмы ГБ №1; Кузнецов С.Ю. — канд. мед. наук, ординатор отделения тяжелой сочетанной травмы ГБ №1; Гонтарев И.Н. — ординатор 1-го хирургического отделения ГБ №1; Комлева И.Б. — зав. отделением переливания крови ГБ №1; Смирнова О.И. — зав. клинико-диагностической лабораторией ГБ №1.

Для контактов: Цеймах Евгений Александрович. 656038, Барнаул, пр. Ленина, дом 40. Тел.: 8 (3852) 36-61-24, 8 (905)986-41-07. E-mail: yea220257@mail.ru

@ Коллектив авторов, 2011

ПРИНЦИПЫ ХИРУРГИЧЕСКОГО ЛЕЧЕНИЯ ПЕРЕЛОМОВ ДЛИННЫХ КОСТЕЙ, ОСЛОЖНЕННЫХ ГНОЙНОЙ ИНФЕКЦИЕЙ

Ю.А. Амирасланов, А.О. Жуков, И.В. Борисов, А.П. Иванов

ФГУ «Институт хирургии им. А.В.Вишневского» Минздравсоцразвития России, Москва

Представлена современная концепция лечения переломов длинных костей, осложненных гнойной инфекцией. Основными принципами данной концепции являются определение объема и характера поражения костей и мягких тканей, радикальная хирургическая обработка, стабильная фиксация костных отломков, применение первичных и ранних реконструктивно-восстановительных операций по замещению костных и мягкотканых дефектов. Проанализированы результаты лечения 268 пациентов (289 сегментов конечностей). Исползованный способ группировки больных с переломами длинных костей, осложненными гнойной инфекцией, по характеру и объему поражения позволяет определять объем хирургической обработки, сроки и этапность остеосинтеза и реконструктивно-пластических операций. Хорошие и удовлетворительные результаты лечения получены в 88% наблюдений.

Ключевые слова: переломы длинных костей, гнойная инфекция, принципы лечения.

Principles for Surgical Treatment of Long Bones Fractures Complicated by Purulent Infection

Yu.A. Amiraslanov, A.O. Zhukov, I.V. Borisov, A.P. Ivanov

Modern concept for the treatment of long bones fractures complicated by purulent infection is presented. The main principles of this concept are the determination of volume and pattern of bone and soft tissue injury, radical debridement, stable bone fragments' fixation, use of primary and early reconstructive-restorative operations for substitution of bone and soft tissue defects. Treatment results for 268 patients (289 extremity segments) have been analyzed. Applied method of grouping patients with complicated long bone fractures by the pattern and volume of injury enables to determine the volume of debridement, terms and steps of osteosynthesis and reconstructive-plastic operations. Good and satisfactory results have been achieved in 88% of cases.

Key words: long bones fractures, purulent infection, principles of treatment

Развитие высокоскоростного транспорта, интенсификация дорожного движения, стихийные бед-

ствия, локальные военные конфликты неизбежно сопровождаются ростом травматизма с тревожной

тенденцией к увеличению удельного веса тяжелых множественных и сочетанных повреждений. Например, только в США ежегодно регистрируется примерно четверть миллиона открытых переломов длинных костей [10]. Одновременно увеличивается количество сложных хирургических вмешательств по поводу переломов с применением интрамедуллярных и накостных металлоконструкций [4]. При этом не всегда соблюдаются сроки и выбираются оптимальные методы оперативного лечения переломов длинных костей с учетом степени тяжести состояния пострадавших [2]. Все это наряду с изменением микрофлоры, способной вызвать нагноение и нарушения в иммунной системе, ведет к развитию таких грозных осложнений, как нагноение и остеомиелит, частота которых напрямую зависит от степени повреждения мягких тканей. Инфекция при лечении открытых переломов в зависимости от тяжести повреждения конечности развивается в 2–65% случаев [7, 15]; при огнестрельных переломах — в 28–75% [9], после хирургического лечения закрытых переломов — в 1,5–15% [14]. В процессе лечения осложненных переломов приходится сталкиваться с так называемой «несчастной триадой» — дефектом мягких тканей, инфекционным процессом и несращением костных отломков, что создает специфические проблемы для лечащего врача [16]. Частота неблагоприятных исходов лечения переломов, осложненных гнойной инфекцией (развитие хронического остеомиелита, функциональная неполноценность конечности, ампутации), по-прежнему остается высокой и составляет 20–30% [13]. Длительное многоэтапное лечение этих пациентов, которое нередко заканчивается инвалидностью, сопряжено с большими финансовыми затратами, которые могут достигать 500 тыс. евро [12].

В связи с многообразием и изменчивостью клинических форм осложненных открытых переломов и остеомиелита отсутствует унифицированная, общепринятая классификация осложненных переломов и остеомиелита, удобная как для научных исследований, так и для практики. Нет единой позиции в отношении этапности и сроков проведения операций, направленных на ликвидацию гнойного очага, стабилизацию переломов, и реконструктив-

но-восстановительных вмешательств в зависимости от объема и характера поражения костей и мягких тканей.

МАТЕРИАЛ И МЕТОДЫ

В основу настоящей работы положены результаты обследования и лечения 268 больных с переломами длинных костей, осложненных гнойной инфекцией.

В основном это были люди трудоспособного возраста от 18 до 60 лет — 230 (85,9%) человек. Как видно из таблицы, переломы локализовались в 289 сегментах конечностей, в основном нижних — 233 (80,6%). В 236 (81,7%) случаях имелись диафизарные переломы, в 53 (18,3%) — переломы проксимального или дистального отдела длинной кости. Большинство (243 (91%)) пациентов переломы различной степени тяжести получили в быту. Так, более половины поступивших — 147 (55%) пострадали в дорожно-транспортных происшествиях, 8 (3%) — на производстве. Огнестрельные переломы получили 32 (12%) человека, из них 17 (6%) — во время локальных военных конфликтов.

У 133 (49,6%) больных гнойная инфекция развилась после открытых (в том числе внутрисуставных) переломов типа ШВ и ШС по классификации Gustilo-Anderson (1984), у 32 (12%) — после огнестрельных переломов. Нагноение с развитием остеомиелита как осложнение остеосинтеза по поводу закрытых переломов возникло у 103 (38,4%) пациентов. Только 36 (13,4%) пострадавших поступили в Институт в первый месяц с момента получения травмы, остальные имели более длительный анамнез с неоднократными оперативными вмешательствами. У 181 (67,5%) больного произведены различные виды металлоостеосинтеза: интрамедуллярный — у 28, накостный — у 71, внеочаговый — у 82. У 41 (15,3%) пострадавшего был выполнен повторный остеосинтез другим способом. К моменту поступления в Институт металлические фиксаторы имелись у 44 (16,4%) пациентов.

У 96 (35,8%) больных отмечались обширные гнойные раны конечностей площадью от 200 до 2000 см². Гнойно-деструктивные артриты крупных суставов (как следствие открытых внутрисуставных переломов) диагностированы у 53 (19,8%) пациен-

Распределение переломов длинных костей по типу и локализации

Локализация	Диафизарные переломы	Внутрисуставные переломы		Итого
		проксимальный отдел	дистальный отдел	
Бедренная кость	58	2	2	62
Берцовые кости	132	10	29	171
Плечевая кость	12	5	1	18
Лучевая кость	10	—	1	11
Локтевая кость	12	1	—	13
Лучевая + локтевая кости	12	—	2	14
Всего ...	236	53		289

тов, из них у 29 с травмами голеностопного сустава, у 12 — коленного, у 2 — тазобедренного, у 5 — плечевого, у 2 — локтевого, у 3 — лучезапястного сустава. У 42 (15,7%) больных при поступлении имелись проявления сепсиса, у 7 (2,6%) — тяжелый сепсис. С тяжелыми повреждениями для попытки сохранения конечностей госпитализировано 56 (21%) пациентов, т. е. почти каждый четвертый.

У больных с открытыми переломами и обширным повреждением мягких тканей микробная обсемененность тканей составила 10^6 – 10^9 микробных тел в 1 г ткани. В этиологии раневой инфекции основную роль играли ассоциации облигатных анаэробных микроорганизмов с преобладанием грамотрицательной микрофлоры. В монокультурах первое место занимала синегнойная палочка, второе — золотистый стафилококк. В посевах из свищей ведущую роль играли стафилококки (около 80%) — золотистый и эпидермальный как в монокультуре, так и в ассоциациях. Следует отметить, что видовой состав микрофлоры из свищей и ран при поступлении был идентичен таковому, полученному при интраоперационной биопсии, лишь в 62% случаев. В связи с этим при подборе антибактериальной терапии учитывали результаты микробиологического исследования глубжележащих тканей.

Ретроспективный анализ причин гнойных осложнений выявил наличие как объективных факторов их развития — наличие тяжелых дорожных, боевых и промышленных травм (политравма осложнила течение переломов у 58 (21,6%) пострадавших), позднее оказание медицинской помощи и соматический статус пострадавших, так и субъективных — наложение глухих швов при проведении нерадикальной первичной хирургической обработки открытых переломов, реплантация скальпированных участков кожи без их соответствующей обработки, излишний травматизм операционной техники (неоправданное использование погружного остеосинтеза при обширном повреждении мягких тканей и нарушении локального кровообращения), а также бессистемное применение антибактериальных препаратов, приводящее к селекции госпитальной микрофлоры, в том числе грибковой, резистентной к традиционно используемым препаратам.

Для определения объема поражения и решения вопроса о целесообразности сохранения конечности использовали приоритетные и уточняющие (по показаниям) методы исследования. К приоритетным методам относились рентгенография, КТ, УЗИ, бактериологические исследования, к уточняющим — МРТ, скintiграфия, ангиография.

Полученные результаты исследований позволили нам разделить больных в соответствии с характером и объемом поражения, что в конечном итоге определило тактику лечения. Данный принцип положен в основу классификации осложненных переломов G. Cierny [8] и остеомиелита длинных костей Ю.А. Амирасланова и соавт. [1].

Согласно данной классификации различают 4 типа поражения кости гнойной инфекцией: поверхностное, очаговое, медуллярное и диффузное. *Поверхностное* поражение только компактной части кости обычно в сочетании с дефектом мягких тканей наблюдалось у пациентов с открытыми переломами и скальпированными ранами, нагноением после на костного остеосинтеза. *Очаговый* характер поражения кости чаще отмечался у пациентов с открытыми оскольчатыми переломами или при нагноении после остеосинтеза закрытых оскольчатых переломов, когда имелись один или несколько крупных отломков, потерявших жизнеспособность вследствие травмы или развившегося гнойного процесса, а их удаление во время обработки влекло за собой образование кортикальных дефектов. *Медуллярный* характер поражения кости наблюдался при распространенном внутрикостном нагноении после интрамедуллярного остеосинтеза по поводу закрытых и открытых переломов. Кортикальный слой кости и надкостница на большем протяжении оставались интактными. *Диффузный* характер поражения кости наблюдался при нагноении после тяжелых открытых, фрагментарных, внутрисуставных, огнестрельных переломов с обширной отслойкой, размождением мягких тканей, а также после имплантации массивных на костных металлоконструкций. При этом вследствие тяжелой травмы или погрешностей хирургической техники лишались жизнеспособности и вовлекались в гнойный процесс все слои кости (надкостница, кортикальный слой, костномозговой канал) с поражением всего диаметра или целого сегмента кости.

Лечение больных с осложненными переломами длинных костей было комплексным и состояло из консервативных и хирургических методов. Консервативное лечение включало в себя общую терапию и местное лечение ран. Основными компонентами общего лечения у 49 пациентов с сепсисом и обширными гнойными ранами были инфузионная терапия, гемодинамическая и респираторная поддержка, детоксикационная и антибактериальная терапия, иммуннокоррекция по показаниям, нутритивная поддержка, профилактика тромбозов глубоких вен, профилактика образования стресс-язв желудочно-кишечного тракта.

Главной в комплексе консервативных мероприятий являлась антибактериальная терапия. При хроническом воспалительном процессе выбор антибактериальных препаратов основывался на результатах развернутого бактериологического исследования костной и мягких тканей. В случае острой клинической ситуации антибиотикотерапия назначалась эмпирически. Сроки проведения антибактериальной терапии варьировали от 2 до 6 нед.

В связи с тем что при поступлении антибиотикорезистентность к «старым» препаратам отмечена у каждого четвертого (25,9%) пациента, пред-

почтение отдавалось препаратам широкого спектра действия: цефалоспорином III и IV поколения (цефтриаксон, цефепим), линкозамидам (клиндамицин), аминогликозидам (амикацин, сизамидин, нитилмидин), фторхинолонам (офлоксацин, ципрофлоксацин, левофлоксацин); при выделении метициллинрезистентного стафилококка — ванкомицину, линезолиду, фузидиевой кислоте, при выделении анаэробов — карбапенемам. Следует подчеркнуть, что антибиотикотерапия без хирургической обработки гнойно-некротического очага малоэффективна. Местное лечение ран включало применение современных антисептиков, мазей на полиэтиленгликолевой основе, ферментов, сорбентов.

Основными принципами активного хирургического лечения ран являлись радикальная хирургическая обработка гнойного очага, проточно-аспирационное дренирование, фиксация костных отломков, проведение первичных и ранних реконструктивно-восстановительных операций по замещению костных и мягкотканых дефектов. В зависимости от клинической ситуации (состояния мягких тканей, характера поражения кости, реакции макроорганизма) перечисленные мероприятия выполняли последовательно или одновременно.

Хирургическая обработка гнойного очага включала в себя иссечение нежизнеспособных мягких тканей, резекцию некротизированных участков кости, удаление свободных, лишенных кровоснабжения костных фрагментов, активное дренирование, удаление металлоконструкций. Заканчивали операцию стабилизацией костных отломков аппаратом Илизарова или спицестержневым аппаратом на его основе. Компоновка аппаратов внешней фиксации для стабильной фиксации перелома зависела от состояния мягких тканей. При наличии параоссальных флегмон и обширных гнойно-некротических ран ограничивались проведением спиц только в базовых кольцах вдали от гнойного очага, оставляя средние кольца свободными до купирования воспалительных явлений или пластического закрытия дефектов мягких тканей.

Важным этапом в системе активного хирургического лечения являлись пластические операции по устранению больших дефектов мягких тканей, образовавшихся после хирургической обработки, так как от того, насколько полноценно они замещены, зависела судьба глубже лежащих образований. Для замещения дефектов мягких тканей использовали пластику местными тканями (204), в том числе методом дозированного тканевого растяжения (49); пластику кожно-мышечными лоскутами на постоянной или временной питающих ножках (34), в том числе итальянскую (3); пластику кожно-мышечными лоскутами на микрососудистых анастомозах (4); аутодермопластику расщепленными лоскутами (52). При обширных ранах в 67 случаях комбинировали различные методы пластического закрытия ран. Следует отметить, что

пластика перемещенными лоскутами наиболее часто использовалась в «безмышечных зонах».

Характер ранее проведенных операций в других лечебных учреждениях часто заставлял нас в каждом конкретном случае индивидуально подходить к выбору лечебной тактики. Тем не менее мы пытались стандартизировать выбор объема хирургической обработки и виды последующих реконструктивно-восстановительных операций у больных с осложненными переломами в зависимости от характера поражения кости.

У 29 больных с *поверхностным* поражением только компактной части кости в сочетании с дефектом мягких тканей в процессе хирургической обработки удаляли накостные фиксаторы и выполняли краевую резекцию или декортикацию кости до появления «кровяной росы». Переломы фиксировали аппаратами внешней фиксации. В последующем проводили замещение дефекта мягких тканей и укрытие кости по возможности хорошо васкуляризованными тканями, что создавало благоприятные условия для консолидации перелома. При дефиците местных тканей осуществляли пластику перемещенными лоскутами.

При *очаговом* поражении (55 пациентов) выполняли удаление свободно лежащих, лишенных кровоснабжения костных отломков; концевую резекцию фрагментов, добиваясь конгруэнтности; компрессионный остеосинтез аппаратами внешней фиксации; закрытие дефектов мягких тканей.

Медуллярный характер поражения кости наблюдался у 11 пациентов. Тактика ведения этих больных была различной. У 5 пациентов при отсутствии стабильной фиксации, наличии общих и местных признаков воспаления после хирургической обработки интрамедуллярный фиксатор удаляли, а костномозговой канал дренировали на всем протяжении с последующим длительным промыванием антисептиками. Наружный остеосинтез непосредственно после хирургической обработки не проводили из-за опасности возникновения осложнений в местах проведения спиц и стержней, а иммобилизацию фрагментов осуществляли с помощью жестких ортезов. После появления клинических, лабораторных признаков купирования инфекционного процесса (1–1,5 мес) выполняли внеочаговый остеосинтез аппаратами внешней фиксации. В 6 наблюдениях на фоне стабильной фиксации после хирургической обработки, местного лечения и антибиотикотерапии при купировании воспалительных явлений фиксаторы сохраняли до сращения перелома. При этом отмечалось ограничение гнойного процесса в области срастающегося перелома, развитие очагового остеомиелита с последующим образованием пристеночной полости, костных секвестров. После сращения перелома (через 6–8 мес) удаляли фиксатор, проводили хирургическую обработку костной полости с последующей тампонадой мышечным лоскутом.

Рис. 1. Больной X. Оскольчатый перелом костей правой голени. Обширная гнойно-гранулирующая рана правой голени. Диффузное поражение большеберцовой кости гнойным процессом.

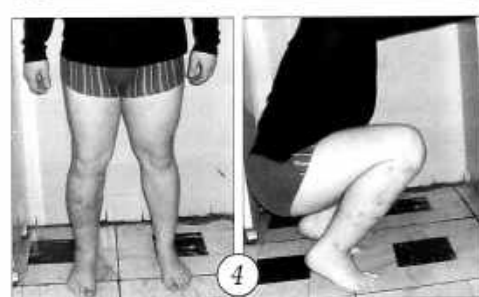
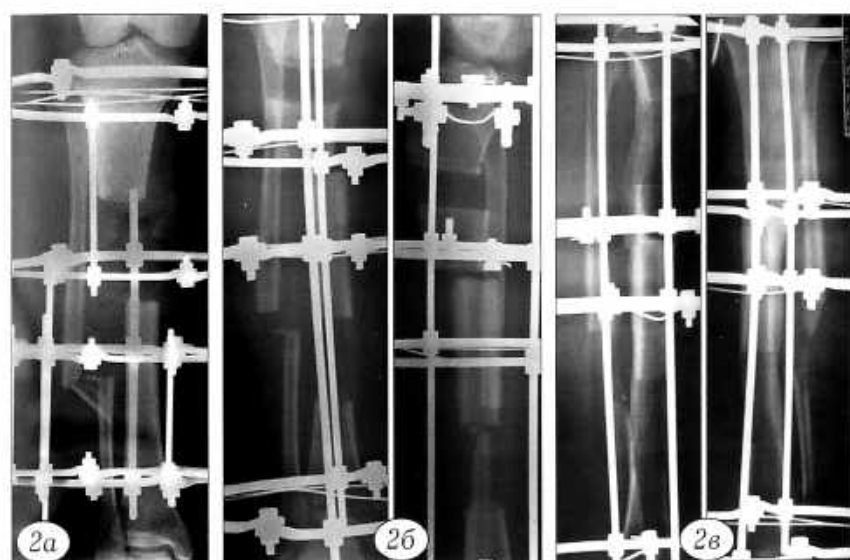
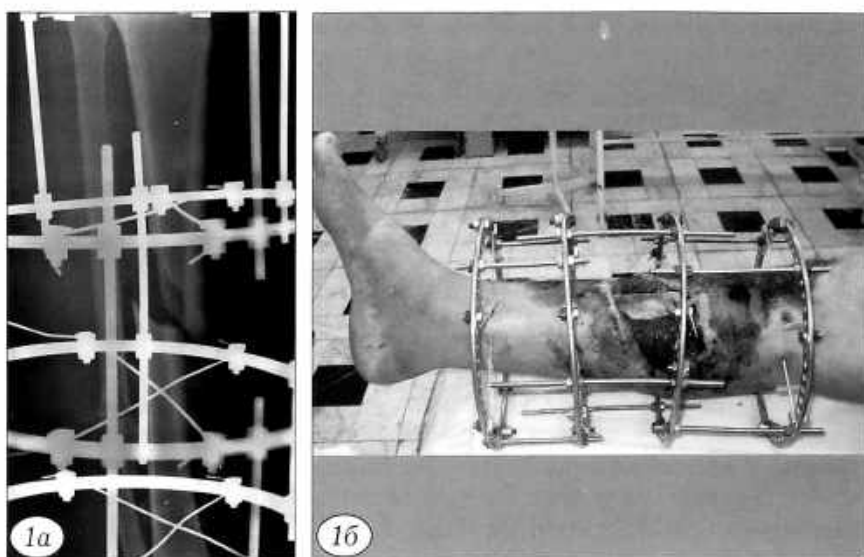
Рентгенограммы (а) и внешний вид (б) до операции.

Рис. 2. Тот же больной. Этапы операций.

а — сегментарная резекция участка большеберцовой кости длиной 16 см, б — остеотомия проксимального и дистального фрагментов большеберцовой кости, в — замещение сегментарного дефекта.

Рис. 3. Тот же больной. Вид голени после пластики раны местными тканями.

Рис. 4. Тот же больной. Функциональный результат через 6 мес после операции.



Диффузный характер поражения кости отмечен у 173 пациентов. Гнойно-деструктивный процесс распространялся как на зону перелома с поражением всех структур кости и клинической, рентгенологической, морфологической картиной острого или хронического остеомиелита, так и на окружающие мягкие ткани. В данных случаях выполняли сегментарную резекцию с последующим замещением дефекта по Г.А. Илизарову или резекцию сустава с артродезом в аппаратах внешней фиксации. Одним из достоинств метода является то, что при замещении дефекта кости одновременно устраняется дефект мягких тканей. В зависимости от локализации дефекта выполняли остеотомию проксимального, реже дистального фрагмента кости и перемещение среднего фрагмента в зону дефекта. При дефектах костей более 15 см осуществляли остеотомию проксимального и дистального фрагментов (6 случаев) или двойную последовательную остеотомию проксимального фрагмента (2 случая; рис. 1-4), что позволило существенно сократить сроки лечения. Четырем больным при сегментарных костных дефектах пле-

чевой (2) и бедренной (2) костей проведена пересадка костно-мышечных малоберцовых трансплантатов на микрососудистых анастомозах.

Результаты лечения больных оценивали по трехбалльной системе. *Хороший результат* — отсутствие гнойного процесса, сращение перелома или замещение костного дефекта при отсутствии или минимальном ограничении функции конечности. *Удовлетворительный результат* — отсутствие гнойного процесса, сращение перелома при укорочении конечности или значительном ограничении активности больных. *Неудовлетворительный результат* — летальный исход, ампутации, развитие хронического остеомиелита, отсутствие сращения.

РЕЗУЛЬТАТЫ

Хороший результат получен у 217 (81%) пациентов, удовлетворительный — у 19 (7%), неудовлетворительный — у 32 (12%). Купировать воспалительный процесс удалось у 245 (91,4%) больных (исключая 11 (4,1%) пациентов с ампутациями), добиться консолидации переломов и замещения

костных дефектов (от 4 до 25 см) — у 234 (87,3%). Из 56 пациентов, госпитализированных с целью попытки сохранения конечности, успех достигнут у 45 (79,6%), причем ампутации при поступлении выполнены у 6 больных, в процессе лечения — у 5.

В ходе лечения развились следующие осложнения: нагноение мягких тканей вокруг спиц — 18 (6,7%) больных, «спицевой» остеомиелит — 11 (4,1%), краевой некроз васкуляризованного лоскута — 2 (5,3%), тромбоз глубоких вен нижних конечностей — 8 (2,9%), перелом регенерата — 4 (1,5%), контрактуры суставов — 3 (1,1%), неврит крупных нервов — 7 (2,6%). Большинство осложнений возникли у пациентов с обширными гнойно-некротическими ранами и диффузным характером поражения кости, а также в процессе замещения больших костных и мягкотканых дефектов и были ликвидированы во время лечения. Умерло 3 (1,1%) пациента, из них 2 от тяжелого сепсиса и 1 от тромбоэмболии легочной артерии. Рецидив костной инфекции, потребовавший выполнения повторных вмешательств, отмечен у 11 (4,1%) пациентов. Формирование ложных суставов наблюдалось у 18 (6,7%) пациентов, контрактуры крупных суставов — у 10 (3,7%), укорочение конечностей — у 19 (7%).

ОБСУЖДЕНИЕ

Залогом успешного лечения осложненных переломов длинных костей являются радикальное удаление всех нежизнеспособных тканей, фиксация переломов, восстановление дефектов мягких тканей и костей и рациональная антибактериальная терапия. Однако многообразие и изменчивость клинических форм костной инфекции заставляет детализировать хирургическую тактику в зависимости от объема и характера поражения длинной кости.

С этой целью G. Cierny [8] модернизировал свою классификацию остеомиелита (Cierny-Mader Staging System) применительно к открытым переломам. В.И. Шевцов и соавт. [6] при выборе способов лечения хронического остеомиелита предлагают учитывать не только степень выраженности воспалительного процесса, но и характер поражения длинной кости. Авторы считают, что это позволит подобрать оптимальную методику управляемого чрескостного остеосинтеза по Илизарову. Мы полагаем, что использованное нами разделение больных с осложненными переломами в зависимости от клинко-анатомической формы поражения длинной кости также поможет лучше стандартизировать клинические наблюдения и оптимизировать хирургическую тактику.

Важной задачей при лечении больных с костной инфекцией на фоне несращения переломов и дефектов тканей является определение сроков восстановительного этапа. Существует два принципиальных подхода к решению этой проблемы. Одни специалисты являются сторонниками многоэтап-

ного лечения с разделением санирующего и реконструктивного этапов [3, 11, 17]. При этом сначала проводится хирургическая обработка, затем — пластические операции по восстановлению кожных дефектов, только потом (через 1–8 мес) — реконструкция костных дефектов. Между тем мы и ряд других авторов являемся приверженцами ранних реконструктивно-восстановительных операций и считаем, что возможности управляемого чрескостного остеосинтеза позволяют объединить решение задач купирования воспалительного процесса и ортопедической реконструкции и тем самым значительно сократить продолжительность лечения и улучшить его результаты [1, 5].

Заключение. Лечение осложненных переломов представляет собой сложный комплекс мероприятий, направленных на ликвидацию инфекции, консолидацию перелома, замещение тканевых дефектов, образовавшихся в результате травмы, развития и лечения гнойных осложнений. Неблагоприятные анатомо-функциональные исходы лечения могут быть обусловлены не только тяжестью и многокомпонентностью поражения, но и длительностью, многоэтапностью лечения. Оказание помощи пациентам с осложненными переломами целесообразно проводить в специализированных центрах, имеющих достаточное материально-техническое оснащение, а также специалистов по травматологии-ортопедии, лучевой диагностике, хирургической инфекции и пластической хирургии. Для определения объема и характера поражения костей и мягких тканей необходимо комплексное обследование. Основными принципами лечения являются радикальная хирургическая обработка, стабильная фиксация костных отломков, применение первичных и ранних реконструктивно-восстановительных операций по замещению костных и мягкотканых дефектов.

ЛИТЕРАТУРА

1. Амирасланов Ю.А., Светухин А.М., Борисов И.В. и др. Выбор хирургической тактики при лечении больных остеомиелитом длинных костей в зависимости от характера поражения // Хирургия. — 2008. — № 9. — С. 46–50.
2. Иванов П.А. Лечение открытых переломов длинных костей конечностей у пострадавших с множественной и сочетанной травмой: Автореф. дис. ... д-ра мед. наук. — М., 2009.
3. Зайцев А.Б. Реконструктивно-восстановительное лечение больных остеомиелитом голени: Автореф. дис. ... д-ра мед. наук. — Н. Новгород, 2009.
4. Никитин Г.Д., Рак А.В., Линник С.А. и др. Хирургическое лечение остеомиелита. — СПб, 2000. — С. 33–34.
5. Уразильдеев З.И., Бушуев О.М., Роскидайло А.С. Комплексное одноэтапное лечение несросшихся переломов и ложных суставов и дефектов длинных костей конечностей, осложненных остеомиелитом // Вест. травматол. ортопед. — 2002. — № 4. — С. 33–38.
6. Шевцов В.И., Попова Л.А., Лапынин А.И. Проблема лечения хронического остеомиелита (обзор литературы) // Гений ортопедии. — 2009. — № 1. — С. 116–120.

7. Charalambous C.P., Siddique I., Zenios M. et al. Early versus delayed surgical treatment of open tibial fractures: effect on the rates of infection and need of secondary surgical procedures to promote bone union // *Injury*. — 2005. — Vol. 36, N 5 — P. 656–661.
8. Cierny G. 3rd Infection following open fracture // *Complications in orthopaedics. Open Fracture. AAOS / Eds. Levine L.S.* — 2009. — P. 71–87.
9. Clasper J.C., Rowley D.I. Outcome, following significant delays in initial surgery of ballistic femoral fractures managed without internal or external fixation // *J. Bone Jt Surg. (Br.)*. — 2009. — Vol. 91, N 1. — P. 97–101.
10. Court-Brown C.M., McQueen M.M., Quaba A.A. *Management of Open Fractures*. — London, 1996.
11. Dinh P., Hutchinson B.K., Zalavras C. et al. Reconstruction of osteomyelitis defects // *Sem. Plast. Surg.* — 2009. — Vol. 23, N 2. — P. 108–118.
12. Heppert V., Wagner C., Glatzel U. et al. Osteitis unterschenkel // *Trauma Berufskrankh.* — 2002. — N 4. — P. 114–120.
13. Giannoudis P.V., Harwood P.J., Kontakis G. et al. Long-term quality of life in trauma patients following the full spectrum of tibial injury (fasciotomy, closed fracture, grade IIIb/IIIc open fracture and amputation) // *Injury*. — 2009. — Vol. 40, N 2 — P. 213–219.
14. Maksimović J., Marković-Denić L., Bumbasirević M. et al. Surgical site infections in orthopedic patients: prospective cohort study // *Croat. Med. J.* — 2008. — Vol. 49, N 1. — P. 58–65.
15. Om L.P. Analysis of surgeon-controlled variables in the treatment of limb-threatening type-III open tibial diaphyseal fractures // *J. Bone Jt Surg. (Am.)*. — 2009. — Vol. 91, N 2. — P. 489–490.
16. Pape H.C., Webb L.X. History of open wound and fracture treatment // *J. Orthop. Trauma*. — 2008. — Vol. 22, N 10. — P. 133–134.
17. Tulner S.A.F., Schaap G.R., Strackee S.D. et al. Long-term results of multiple-stage for posttraumatic osteomyelitis of the tibia // *J. Trauma*. — 2004. — Vol. 56. — P. 633–642.

Сведения об авторах: Амирасланов Ю.А. — профессор, доктор мед. наук, главный науч. сотр. отделения гнойной хирургии; Жуков А.О. — доктор мед. наук, зав. отделением гнойной хирургии; Борисов И.В. — доктор мед. наук, старший науч. сотр. того же отделения; Иванов А.П. — канд. мед. наук, науч. сотр. того же отделения.

Для контактов: Амирасланов Юсиф Абульфатович. 115998, Москва, ул. Б. Серпуховская, дом 27. Тел.: (499) 236-20-42, 237-13-42. E-mail: Yusif49@mail.ru

ИНФОРМАЦИЯ

V конференция с международным участием ПРОБЛЕМА ОСТЕОПОРОЗА В ТРАВМАТОЛОГИИ И ОРТОПЕДИИ (13–14 февраля 2012 г., Москва, ЦИТО)

Организаторы: Министерство здравоохранения и социального развития РФ,
ФГБУ «ЦИТО им. Н.Н. Приорова» Минздравсоцразвития России,
Общество травматологов-ортопедов Москвы и Московской области
Московская региональная ассоциация врачей по проблеме остеопороза
Основные направления работы конференции:

- Костная ткань и гомеостаз кальция
- Возрастная атрофия кости и остеопороз
- Регуляция метаболизма костной ткани в норме и ее нарушения при остеопорозе
- Диагностика остеопороза (роль рентгенографии, рентгеновской и ультразвуковой денситометрии, исследования маркеров костного метаболизма)
- Остеопороз и переломы (эпидемиология, факторы риска, прогнозирование, профилактика и лечение)
- Падение и переломы
- Лечение и профилактика остеопороза (качество жизни, снижение смертности)
- Фармакологическая коррекция нарушений метаболизма костной ткани при первичном остеопорозе
- Роль травматолога-ортопеда в диагностике остеопороза и профилактике переломов на его фоне
- Осложнения при фармакотерапии остеопороза
- Саркопения и остеопороз
- Остеопороз и остеоартроз
- Асептический некроз
- Остеопороз и эндопротезирование
- Гендерные различия остеопороза
- Первичный ювенильный остеопороз (причины, вероятность развития, особенности течения и лечения)
- Витамин Д и остеопороз
- Другие метаболические остеопатии (остеомалация, гиперпаратиреоз, болезнь Педжета, гиперфосфатаземия)

Секретариат: 127299, Москва, ул. Приорова, д. 10, ЦИТО, Организационно-методический отдел.

Тел.: 8 (495) 708-80-12; 8 (495) 601-44-07. Факс: 8 (495) 708-80-11

E-mail: rod06@inbox.ru или rmapo-cito@mail.ru

© Г.В. Дьячкова, Ю.Л. Митина, 2011

КТ-СЕМИОТИКА ПРОЛИФЕРАТИВНЫХ ИЗМЕНЕНИЙ В БЕДРЕННОЙ КОСТИ ПРИ ХРОНИЧЕСКОМ ОСТЕОМИЕЛИТЕ, РАЗВИВШЕМСЯ ПОСЛЕ ОСТРОГО ГЕМАТОГЕННОГО ОСТЕОМИЕЛИТА

Г.В. Дьячкова, Ю.Л. Митина

ФГБУ «Российский научный центр «Восстановительная травматология и ортопедия» им. акад. Г.А. Илизарова»
Минздравсоцразвития, Курган

На основании данных рентгенографии, линейной томографии, компьютерной томографии у 39 больных с исходом острого гематогенного остеомиелита в хронический остеомиелит изучена КТ-семиотика остеонекроза и секвестрации в бедренной кости для выявления возможных и наиболее характерных вариантов пролиферативных изменений в кости. Установлено, что периостальные наслоения в процессе ассимиляции могут трансформироваться как в компактное костное вещество, так и в губчатую кость. В области диафиза протяженность периостальных наслоений превышала размеры деструкции в среднем на $6,1 \pm 2,1$ см, а граница эндостальных наслоений соответствовала границе периостальных наслоений. В области метафиза граница периостальных наслоений соответствовала границе камбиального слоя надкостницы и не определялась распространением деструкции: граница деструкции могла быть как проксимальнее, так и дистальнее границы периостальных наслоений.

Ключевые слова: хронический гематогенный остеомиелит, компьютерная томография, деструкция.

Semiotics of Proliferative Changes in Femur in Chronic Osteomyelitis Developed after Acute Hematogenous Osteomyelitis

G.V. Diachkova, Ju. L. Mitina

Semiotics of osteonecrosis and sequestration in femur has been studied on the basis of the data from roentgenography, linear tomography and computer tomography in 39 patients with transformation of acute hematogenous osteomyelitis into chronic one with the purpose of revealing the possible and most typical variants of proliferative changes in bone. It was established that during the process of assimilation the periosteal layers can convert into both compact bone and spongy bone. The average extent of periosteal layers in the shaft zone exceeded the size of destruction by 6.1 ± 2.1 cm and the border of endosteal borders corresponded to that of periosteal layers. In metaphyseal zone the border of periosteal layers corresponded to the border of periosteal cambial layer and was not visualized by destruction spreading: the border of destruction could be located both proximally and distally to the periosteal layers' border.

Key words: chronic hematogenous osteomyelitis, computer tomography, destruction.

Успех лечения хронического остеомиелита зависит от радикальности санации гнойно-некротического очага, правильности выбора метода оперативного вмешательства при условии хорошего технического выполнения операции [1–5, 7, 10, 11, 13–15, 17, 18]. В связи с этим главной диагностической задачей является получение полной и объективной картины изменений в кости [6, 8, 9, 12, 16]. Многолетние наблюдения за больными хроническим остеомиелитом показали, что хронический посттравматический остеомиелит и остеомиелит, развившийся после острого гематогенного остеомиелита, имеют ряд рентгеноморфологических отличий, характерных для пролиферативных изменений при данной форме заболевания.

МАТЕРИАЛ И МЕТОДЫ

Рентгенография, линейная томография, компьютерная томография были выполнены 39 больным

с исходом острого гематогенного остеомиелита в хронический остеомиелит.

В табл. 1 представлено распределение больных хроническим (гематогенным) остеомиелитом бедренной кости по длительности течения остеомиелитического процесса и частоте обострений.

Рентгенографию бедра проводили в стандартных прямой задней и боковой проекциях с коленным или тазобедренным суставом (в зависимости от локализации поражения) с использованием отсеивающих растров с отношением 10:1, 12:1. Компьютерную томографию проводили на компьютерном томографе SOMATOM AR.NP фирмы «Siemens» (1995 г. выпуска) в режиме поперечного сканирования по программе Extremity.

РЕЗУЛЬТАТЫ И ОБСУЖДЕНИЕ

У 23 (88,5%) из 26 больных с поражением диафиза бедренной кости наблюдался гиперостоз.

Табл. 1. Распределение больных хроническим гематогенным остеомиелитом бедренной кости по длительности заболевания и частоте обострений

Частота обострений остеомиелита	Длительность заболевания, годы					Итого больных
	до 1	от 1 до 5	от 6 до 10	от 11 до 20	свыше 20	
Один раз в 2–5 лет	0	1	2	1	6	10
Ежегодно 1–2 раза	0	4	1	7	8	20
Постоянно функционирующие свищи	3	6	0	0	0	9
Всего	3	11	3	8	14	39

При этом диаметр диафиза пораженной кости в среднем равнялся $4,3 \pm 0,7$ см, а диаметр симметричного участка интактной кости не превышал $2,7 \pm 0,2$ см. У 3 (11,1%) человек с резорбирующей формой деструкции диафиза периостальная реакция была слабой, эндостальная — не прослеживалась, гиперостоз отсутствовал. У 1 (3,7%) больного гиперостоз отсутствовал вследствие чрезмерной секвестрнекрэктомии, которая привела к обширному продольному дефекту диафиза бедренной кости и явилась причиной патологического перелома бедренной кости.

Гиперостоз был обусловлен периостальными и эндостальными наслоениями, частично или полностью окостеневшими и ассимилированными с кортикальным слоем диафиза. Средняя толщина периостальных наслоений на уровне, соответствующем середине деструкции, у больных с давностью заболевания свыше 1 года составила $1,0 \pm 0,4$ см, средняя толщина эндостальных наслоений — $0,6 \pm 0,3$ см. Как правило, периостальные наслоения имели большую толщину, чем эндостальные в среднем на $0,4 \pm 0,3$ см.

В области диафиза протяженность периостальных и эндостальных наслоений у всех больных превышала размеры деструкции. Расстояние от

края деструкции до границы периостальных наслоений колебалось от 2,5 до 9,8 см, составляя в среднем $6,1 \pm 2,1$ см. Граница эндостальных наслоений в области диафиза во всех случаях соответствовала границе периостальных наслоений.

В области метафиза граница периостальных наслоений соответствовала границе камбиального слоя надкостницы и не определялась распространением деструкции, граница которой могла быть как проксимальнее, так и дистальнее границы периостальных наслоений.

Среди видов периостальной реакции преобладал бахромчатый периостит, который был отмечен у 55,5% больных и характеризовался асимметричными циркулярными наслоениями значительной толщины с неровным или волнистым контуром (рис. 1, а).

Также довольно часто (у 51,8% больных) встречался слоистый периостит, для которого были типичны кольцевидная структура периостальных наслоений, подобная годовым кольцам распила дерева, большая толщина и относительно гладкий контур (рис. 1, б).

Линейный периостит определялся у 22,2% больных при относительно небольшой продолжительности заболевания или при редких под-

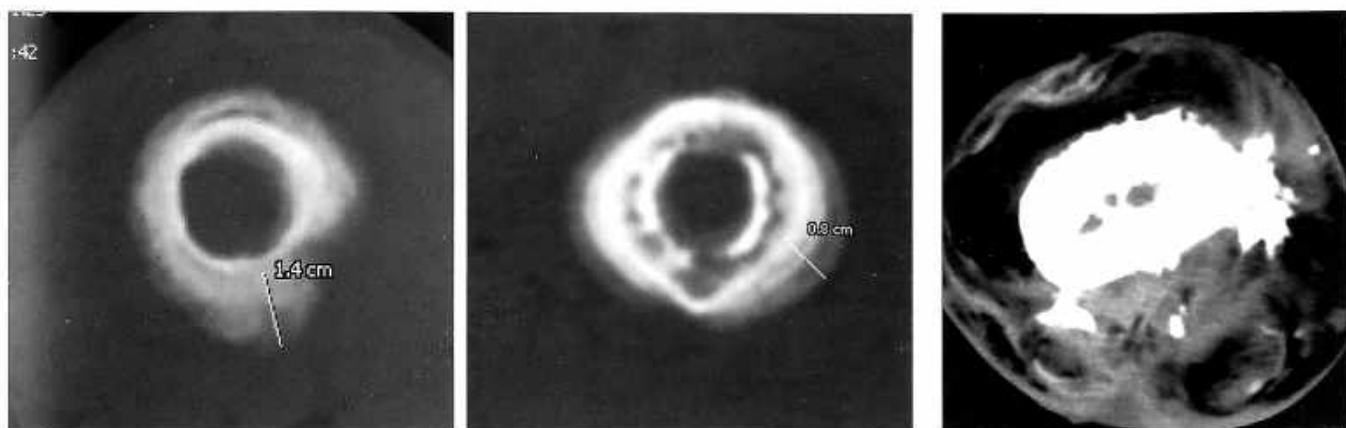

Рис. 1. Аксиальные томограммы среднего отдела бедренной кости больных хроническим гематогенным остеомиелитом бедренной кости.

а — определяются бахромчатые периостальные наслоения достигающие толщины 1,4 см, б — определяются слоистые периостальные наслоения толщиной 0,8 см.

Рис. 2. Компьютерная томограмма среднего отдела бедренной кости больного А. 72 лет с хроническим гематогенным остеомиелитом бедренной кости. В области дистального метафиза с наружной и внутренней стороны определяются гребневидные периостальные наслоения, соответствующие локализации гнойных затеков.

Табл. 2. Параметры проксимальной и дистальной зон эбурнеации бедренной кости у больных хроническим гематогенным остеомиелитом ($M \pm \sigma$)

Параметры	Проксимальная зона эбурнеации	Дистальная зона эбурнеации
Длина, см	$2,8 \pm 1,3$	$0,9 \pm 0,4$
Плотность, НУ	$699,5 \pm 246,3$	$463,94 \pm 211,4$

острых рецидивах и характеризовался циркулярными или асимметричными односторонними наслоениями небольшой толщины с гладкой поверхностью.

Гребневидный периостит выявлялся у 18,5% больных и чаще локализовался на нижней трети диафиза или в области перехода диафиза в метафиз. Данный вид характеризовался шиповидными или гребневидными выростами, значительно выступающими над основной массой плоских периостальных наслоений. Направление выростов соответствовало направлению распространения гнойных затеков от кости в мягкие ткани (рис. 2).

У большинства пациентов на разных участках бедренной кости встречались различные виды периостальной реакции.

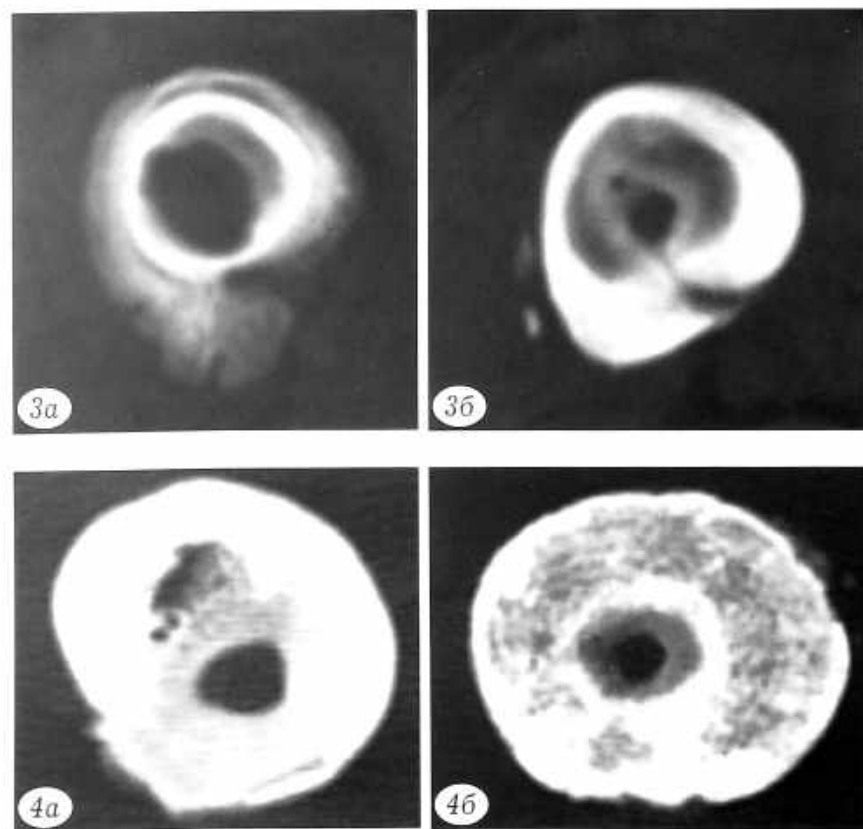


Рис. 3. Компьютерные томограммы больного И., 16 лет. Хронический гематогенный остеомиелит нижней трети бедра (на одном уровне).

а — до операции (во время обострения), б — через год после операции секвестрэктомии.

Рис. 4. Аксиальные томограммы больных хроническим гематогенным остеомиелитом.

а — периостальные наслоения со структурой компактной кости (верхняя треть бедра), б — со структурой губчатой кости (средняя треть бедра).

Ни у одного больного хроническим гематогенным остеомиелитом не встретился спикюлоподобный (игольчатый) периостит, на возможность которого при хроническом остеомиелите указывали в своих работах ряд авторов (Г.Г. Кармазановский, И.Г. Лагунова).

Эндостальная реакция на высоте обострения остеомиелита проявлялась главным образом по краям деструкции в виде фиброзной, а затем костной эбурнеации костно-мозговой полости, ограничивающей непораженные участки полости от зоны деструкции.

Выявлено, что средние значения протяженности и плотности проксимальной зоны эбурнеации в бедренной кости превышали таковые дистальной зоны эбурнеации (табл. 2).

В послеоперационном периоде, на фоне стихания воспалительного процесса в кости, процесс периостального костеобразования прекращался, эндостального костеобразования, напротив, усиливался и был направлен на замещение послеоперационных костных дефектов. Процесс ассимиляции выражался в кальцификации периостальных наслоений, сглаживании поверхности бахромчатых и гребневидных наслоений (рис. 3), а также формирование структуры периостальных наслоений.

В динамике определялось повышение и выравнивание плотности, сглаживание поверхности периостальных наслоений, уменьшение центрального костного дефекта за счет эндостальных наслоений.

Выявлено, что в 60,9% случаев структура ассимилированных периостальных наслоений соответствовала компактной кости, в 39,1% — губчатой кости (рис. 4).

Периостальные наслоения со структурой компактной кости определяли веретенообразную форму утолщения кости, а периостальные наслоения со структурой губчатой кости — более равномерное, приближенное к цилиндрическому, утолщение кости (рис. 5).

Средняя плотность периостальных наслоений во всех случаях превышала среднюю плотность эндостальных наслоений. Разность плотностей была большей в случае компактного строения периостальных наслоений ($1253,6 \pm 211,9$ НУ против $769,9 \pm 265,6$ НУ), меньшей — при губчатом строении ($683,1 \pm 187,3$ НУ против $388,55 \pm 163,5$ НУ). Средняя плотность периостальных наслоений с компактным строением несколько превышала среднюю плотность первичного кортикального слоя диафи-

за ($1253,6 \pm 211,9$ HU против $1228,2 \pm 160,2$ HU), а при периостальных наслоениях с губчатым строением, наоборот, была ниже — $683,1 \pm 187,3$ HU против $1228,2 \pm 160,2$ HU.

В области метаэпифизов реактивные изменения структуры кости проявлялись неравномерным остеосклерозом костных краев очагов деструкции и остеопорозом остальной массы костного вещества за пределами перифокального остеосклероза (рис. 6).

Плотность кости в области перифокального остеосклероза в среднем составила 465 ± 218 HU, плотность интактного костного вещества пораженной конечности и симметричного участка непораженной конечности — $102,3 \pm 35,3$ и $194,4 \pm 43,2$ HU соответственно.

Заключение. При оценке результатов обследования больных с последствиями гематогенного остеомиелита следует учитывать, что в области диафиза протяженность периостальных и эндостальных наслоений превышает размеры деструкции, тогда как в области метафиза — соответствует границе камбиального слоя надкостницы и не связана с протяженностью деструкции. Деструкция кости может распространяться как проксимальнее, так и дистальнее границы периостальных наслоений.

Периостальные наслоения в процессе ассимиляции могут трансформироваться как в компактное костное вещество, так и в губчатую кость. Последнее позволяет прогнозировать течение остеомиелита по неблагоприятному для лечения множественноочаговому типу, что необходимо принимать во внимание при планировании рентгеновских исследований и разработке плана реабилитационных мероприятий.

ЛИТЕРАТУРА

1. Акжигитов Г.Н., Галеев М.А., Сахаутдинов В.Г., Юдин Я.Б. Остеомиелит. — М., 1986. — С. 206–207.
2. Амирасланов Ю.А., Светухин А.М., Митиш В.А., Борисов И.В. Хирургическое лечение хронического остеомиелита длинных костей // *Surgery*. — 2000. — N 5. — С. 53–57.
3. Барский А.В., Семенов Н.П., Рогачев В.Н. Причины возникновения хронического остеомиелита длинных трубчатых костей // *Хирургия*. — 1989. — N 8. — С. 7–9.
4. Бондаренко Н.М., Коваль И.И., Орел И.Д., Марченко Е.В. Клиника, диагностика и лечение хронического остеомиелита // *Хирургия*. — 1985. — N 11. — С. 90–92.
5. Житницкий Р.Е., Виноградов В.Г., Шапурма Д.Г. Хронический травматический остеомиелит длинных костей: вопросы патогенеза, клиника, диагностика, лечение. — Иркутск, 1989.
6. Завадская В.Д., Дамбаев Г.Д. Радионуклидные методы в диагностике хронического остеомиелита // *Мед. радиология и радиационная безопасность*. — 2007. — Т. 2, 5, N 3. — С. 54–60.
7. Илизаров Г.А. Клинические возможности нашего метода // *Экспериментально-теоретические и клинические*

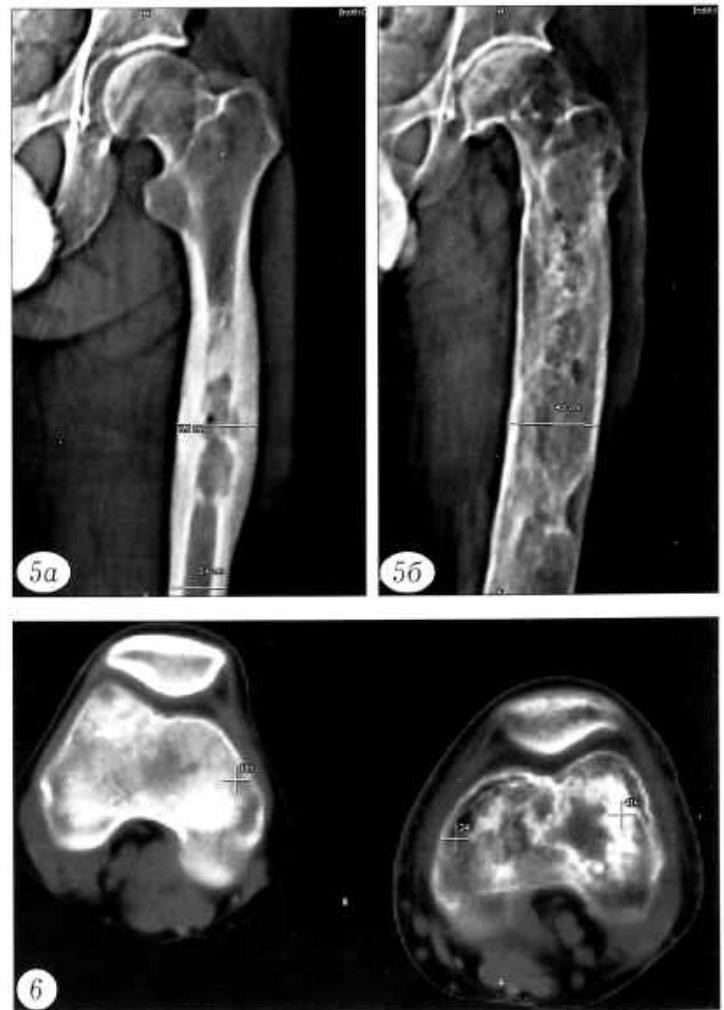

Рис. 5. Обзорные топограммы больных хроническим гематогенным остеомиелитом бедренной кости. Определяются веретенообразные утолщения на границе верхней и средней трети диафиза бедренной кости (а) и цилиндрическое утолщение диафиза бедренной кости (б).

Рис. 6. Аксиальная томограмма на уровне дистальных метаэпифизов бедренных костей больного М., 18 лет. Хронический гематогенный остеомиелит левого бедра. Давность заболевания 5 лет. Остеосклероз наружного мышелка бедренной кости вокруг очага деструкции. Остеопороз интактного костного вещества медиального мышелка с пораженной стороны.

8. Кармазановский Г.Г. Лучевая диагностика хронического остеомиелита длинных костей // *Мед. визуализация*. — 1997. — N 3. — С. 54–58.
9. Килина Ю.О., Завадская В.Д., Куражов А.П., Родионова О.В. Радионуклидные методы в диагностике хронического остеомиелита // *Актуальные вопросы лучевой диагностики заболеваний костно-суставной системы: Материалы Всерос. науч.-практ. конф., 2-й с международ. участием*. — Барнаул, 2007. — С. 66–71.
10. Кутин А.А., Мосиенко Н.И., Гринев М.В. Гематогенный остеомиелит. — М., 2000.
11. Никитин Г.Д., Рак А.В., Линник С.А и др. Хронический остеомиелит. — М., 1990.

12. Пичгадзе И.М., Жадин А.В., Цискарашвили А.В. и др. Диагностика хронического остеомиелита, современная классификация // Свойства энтропии, моделирование информационных потоков в производстве и медицине методом координирования с использованием ЭВМ: Сб. науч. докладов Академии информатологии управленческих технологий. — М., 2008. — С. 61–76.
13. Рак А.В., Никитин Г.Д., Линник С.А. Хронический остеомиелит и его лечение // Съезд травматологов-ортопедов России, 7-й: Тезисы докладов. — Новосибирск, 2002. — Т. 1. — С. 335–356.
14. Терновой К.С., Синило М.И. Ошибки и осложнения в клинике травматологии и ортопедии. — Киев, 1987.
15. Шевцов В.И., Лапынин А.И., Ключин Н.М. Метод чрескостного остеосинтеза в лечении больных хроническим остеомиелитом. — Курган, 2001.
16. Glaser C., Matzko M., Reiser M. Chronic infections of the skeletal system. Their imaging diagnosis // Radiologe. — 2000. — Vol. 40, N 6. — P. 547–556.
17. Kutscha-Lissberg F., Hebler U., Kalicke T., Arens S. Principles of surgical therapy concepts for postoperative and chronic osteomyelitis // Orthopäde. — 2004. — Bd 33, N 4. — S. 439–454.
18. Lazzarini L., Mader J.T., Calhoun J.H. Osteomyelitis in long bones // J. Bone Jt Surg. — 2004. — Vol. 86A, N 10. — P. 2305–2318.

Сведения об авторах: Дьячкова Г.В. — профессор, доктор мед. наук, руководитель отдела рентгеновских, ультразвуковых и радионуклидных методов диагностики РНЦ «ВТО»; Митина Ю.А. — канд. мед. наук, зав. рентгеновским отделением РНЦ «ВТО».

Для контактов: Дьячкова Галина Викторовна. 640014, Курган, ул. М. Ульяновой, дом 6. Тел: 8 (3522) 45-26-14. E-mail: dgv2003@list.ru

© Коллектив авторов, 2011

ОСОБЕННОСТИ ХИРУРГИЧЕСКОЙ АНАТОМИИ ПОВЕРХНОСТНОГО МАЛОБЕРЦОВОГО НЕРВА В КОНТЕКСТЕ ЛЕЧЕНИЯ ПЕРЕЛОМОВ ЛОДЫЖЕК

А.С. Золотов, С.А. Дубовый, С.П. Кудрань

Владивостокский государственный медицинский университет, Городская клиническая больница №2, Владивосток

Представлены особенности хирургической анатомии поверхностного малоберцового нерва. Проанализированы данные, полученные в ходе хирургического лечения 100 пациентов, оперированных по поводу переломов лодыжек. При наружном доступе к малоберцовой кости и наружной лодыжке поверхностный малоберцовый нерв встретился в 20% случаев. Он пересекал передний край малоберцовой кости на расстоянии 55–150 мм (в среднем $79,2 \pm 24,4$ мм) выше вершины наружной лодыжки. В 17 случаях нерв располагался под кожей, в 3 — под фасцией. Знание выявленных особенностей прикладной анатомии поверхностного малоберцового нерва может повысить эффективность профилактики его ятрогенных повреждений.

Ключевые слова: перелом лодыжки, анатомия, поверхностный малоберцовый нерв, ятрогенные повреждения.

Peculiarities of Superficial Peroneal Nerve Surgical Anatomy at Malleolus Fracture Treatment

A.S. Zolotov, S.A. Dubovyi, S.P. S.P. Kudran'

Peculiarities of superficial peroneal nerve surgical anatomy are presented. Data on 100 patients operated on for malleolus fractures have been analyzed. In external approach to the fibula and lateral malleolus superficial peroneal nerve was detected in 20% of cases. It crossed the anterior margin of the fibula 55–150 mm (mean 79.2 ± 24.4 mm) above the apex of the lateral malleolus. In 17 cases the nerve was located subcutaneously, in 3 cases — subfascially. Awareness of the detected peculiarities of the superficial peroneal nerve anatomy may increase the efficacy of its' iatrogenic injury prevention.

Key words: malleolus fracture, surgical anatomy, superficial peroneal nerve, iatrogenic injuries.

В последние несколько десятилетий отношение к лечению переломов лодыжек существенно изменилось. Требования к качеству репозиции повысились настолько, что допустимых смещений практически не осталось. В результате остеосинтез по поводу переломов лодыжек стал одним из самых часто выполняемых оперативных вмешательств в травматологических стационарах. И хотя данная

операция сегодня считается рутинной, некоторые вопросы хирургического лечения переломов лодыжек недостаточно освещены и изучены. В частности, реально существующая проблема ятрогенного повреждения поверхностного малоберцового нерва при доступе к наружной лодыжке и малоберцовой кости, которой посвящены лишь единичные публикации [4–6].

Цель исследования: изучить особенности хирургической анатомии поверхностного малоберцового нерва и определить возможный риск его ятрогенного повреждения при лечении переломов лодыжек.

МАТЕРИАЛ И МЕТОДЫ

Проанализированы данные, полученные в ходе хирургического лечения 100 пациентов с переломами лодыжек. Женщин было 45, мужчин — 55. Средний возраст больных составил $38,5 \pm 12$ (16–64) лет. Левая нога травмировалась в 49 случаях, правая — в 51. У всех пациентов переломы были со смещением, с подвывихом (вывихом) стопы. В соответствии с классификацией Denis—Weber [5] у большинства (72) пациентов наблюдался чрезсиндесмозный перелом (тип В), у 26 — надсиндесмозный (тип С), у 2 — подсиндесмозный перелом (тип А). При поступлении под местной или общей анестезией выполнялась закрытая репозиция и накладывалась гипсовая повязка. Показаниями для операции являлись неустранимое смещение перелома внутренней, наружной лодыжек, заднего края большеберцовой кости, подвывих стопы. Операция выполнялась через 4–28 дней (в среднем $8,4 \pm 3,4$ дня) после травмы под спинальной или общей анестезией. Доступ к перелому наружной лодыжки и малоберцовой кости выполняли по линии, соединяющей головку малоберцовой кости и верхушку наружной лодыжки. Длина разреза зависела от характера перелома и его протяженности. После рассечения кожи подкожную клетчатку осторожно раздвигали и рассекали с помощью сосудистых ножниц. Если встречался поверхностный малоберцовый нерв, последний мобилизовали и брали на резиновую держалку. Затем послойно рассекали фасцию и надкостницу. При доступе выше голеностопного сустава, если нерв не встречался под кожей, осуществляли его поиск после рассечения фасции. Если нерв обнаруживался под фасцией, его также брали на держалку. Раздвигали мышцы, затем рассекали надкостницу. Перелом репонировали, фиксировали пластиной 1/3 трубки на 5, 6, 8, 10, 12 отверстий в зависимости от вида перелома. При разрыве межберцового синдесмоза проводили дополнительную фиксацию позиционным винтом. После выполнения основного этапа операции стерильной металлической линейкой измеряли расстояние от верхушки наружной лодыжки до места пересечения поверхностного малоберцового нерва и переднего края малоберцовой кости (рис. 1). Затем держалку снимали и рану послойно ушивали. Переломы внутренней лодыжки и заднего края большеберцовой кости фиксировали по общепринятым методикам винтами, спицами, проволокой. После операции накладывали гипсовую шину. Во время первой перевязки исследовали тактильную и болевую

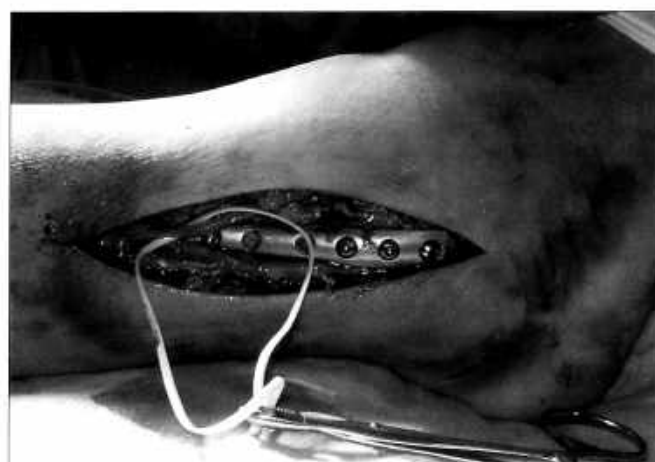

Рис. 1. Больной П. 36 лет. Перелом внутренней лодыжки, наружной лодыжки справа со смещением, наружно-пронационный подвывих стопы. Остеосинтез наружной лодыжки пластиной 1/3 трубки. Поверхностный малоберцовый нерв взят на резиновую держалку. Расстояние от верхушки наружной лодыжки до места пересечения нерва и переднего края малоберцовой кости 82 мм.

чувствительность на тыле стопы в зоне иннервации поверхностного малоберцового нерва.

РЕЗУЛЬТАТЫ

При выполнении хирургического доступа к наружной лодыжке или малоберцовой кости в нижней и средней трети поверхностный малоберцовый нерв встретился в 20 случаях. В 8 случаях это были пациенты с переломами типа С, в 11 — типа В, в 1 случае — типа А. Расстояние от верхушки наружной лодыжки до места пересечения поверхностного малоберцового нерва переднего края малоберцовой кости составило 55–150 мм (в среднем $79,2 \pm 24,4$ мм). В 17 случаях он обнаруживался под кожей на расстоянии $79,1 \pm 25,3$ мм от верхушки наружной лодыжки, в 3 случаях — под фасцией на расстоянии $79,7 \pm 23,4$ мм от того же ориентира.

В 1 случае произошло ятрогенное ранение поверхностного малоберцового нерва скальпелем. Досадное осложнение было обнаружено сразу, и после выполнения остеосинтеза наружной лодыжки был наложен эпиневральный шов нитью 8/0. После операции на тыле стопы выявлен значительный участок анестезии, который сохранялся в течение длительного времени (рис. 2). Чувствительность восстановилась спустя 8 мес после операции. В остальных 99 случаях неврологических расстройств не наблюдалось, независимо от того, обнаруживался поверхностный малоберцовый нерв в ране или нет.

У 1 больного во время выполнения доступа к наружной лодыжке в ране встретилась довольно крупная ветвь поверхностного малоберцового нерва, пересекающая малоберцовую кость спереди назад сверху вниз, идущая к икроножному нерву (рис. 3).

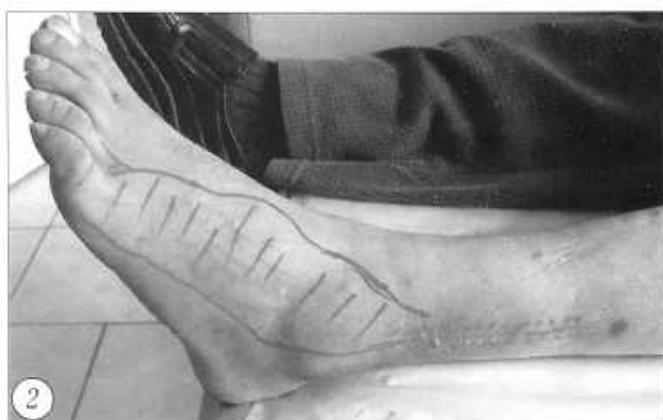

Рис. 2. Больной К. 54 лет спустя 2,5 мес после остеосинтеза малоберцовой кости пластиной 1/3 трубки, наложения эпинеурального шва поверхностного малоберцового нерва в связи с его ятрогенным повреждением. На тыле стопы фломастером отмечен участок анестезии.

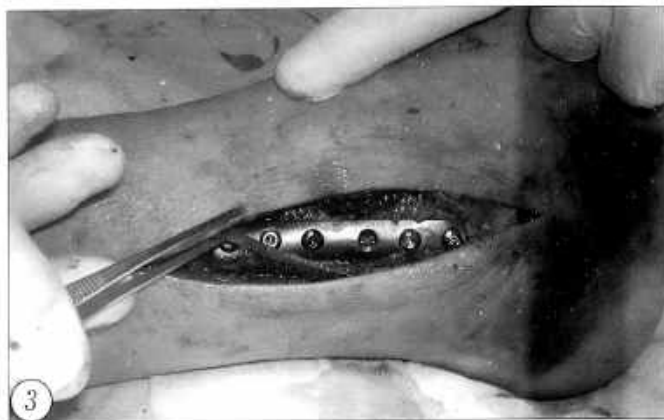

Рис. 3. Больной П. 36 лет. Перелом наружной лодыжки со смещением, разрыв дельтовидной связки справа, наружно-пронационный подвывих стопы. Остеосинтез наружной лодыжки пластиной 1/3 трубки. На «лапке» анатомического пинцета крупная ветвь поверхностного малоберцового нерва.

ОБСУЖДЕНИЕ

Переломы лодыжек являются одной из самых частых травм опорно-двигательного аппарата. В США, например, ежегодно регистрируется более 260 000 переломов лодыжек [3]. Четвертая часть пациентов по поводу данного повреждения оперируется. Усилиями многих хирургов, в первую очередь АО ASIF, разработана стройная концепция лечения данной патологии, ставшая результатом обобщения накопленного значительного опыта [2]. Несмотря на это проблема ятрогенных повреждений поверхностного малоберцового нерва остается до конца не решенной. D. Redfern и соавт. [6] при обследовании 56 пациентов после оперативного лечения по поводу перелома лодыжек выявили неврологические нарушения в зоне иннервации поверхностного малоберцового нерва в 21% случаев. Среди 64 пациентов, которые лечились консервативно с помощью гипсовой повязки, клиника повреждения поверхностного малоберцового нерва наблюдалась в 9% случаев. По мнению авторов, поверхностный малоберцовый нерв гораздо чаще травмировался при оперативном лечении, чем при консервативном по двум причинам. Во-первых, в группе пациентов, которых оперировали, чаще встречались тяжелые переломы типа В и С (96% против 63%), тогда как в группе больных, которых лечили консервативно, было больше пациентов с менее сложными переломами типа А (37% против 4%). Вторая причина — ятрогенная. Во время хирургического вмешательства поверхностный малоберцовый нерв мог быть поврежден в результате непосредственного пересечения или непрямого воздействия инструментами.

Ранение поверхностного малоберцового нерва может произойти не только во время остеосинтеза, но и при удалении имплантатов. По этой причине целесообразно документировать обнаруженные во время первичной операции возможные особенности хирургической анатомии поверхностного

малоберцового нерва. Операции по удалению фиксаторов часто проводят молодые начинающие хирурги, и такое документирование существенно облегчило бы им выполнение задачи [4].

Не удалось избежать ятрогенного повреждения поверхностного малоберцового нерва и нам. В 20 случаях нерв попадал в проекцию разреза и, теоретически, мог быть поврежден, что и произошло в 1 случае. Таким образом, вероятность данного осложнения у наших больных составила 20%. Повреждений поверхностного малоберцового нерва, полученных непосредственно во время травмы, у наших пациентов не было.

Опасность ятрогенного повреждения поверхностного малоберцового нерва связана с особенностями его топографии. В верхней трети голени он располагается между волокнами длинной малоберцовой мышцы, в средней трети — между малоберцовыми мышцами, в нижней трети — между короткой малоберцовой мышцей и передней межмышечной перегородкой. На границе нижней и средней трети голени поверхностный малоберцовый нерв через переднюю межмышечную перегородку выходит в подкожную клетчатку и спереди от наружной лодыжки направляется на тыл стопы [1]. Однако данное описание далеко не всегда соответствует реальным клиническим ситуациям. Топография поверхностного малоберцового нерва весьма вариабельна. Он может располагаться как в наружном мышечном пространстве, так и в переднем. Нерв может не только располагаться спереди от малоберцовой кости, но в ряде случаев пересекать ее на разном уровне. В нижней трети голени поверхностный малоберцовый нерв может быть цельным, может раздваиваться, располагаться под кожей или под фасцией [4], что подтверждено результатами нашего исследования.

Таким образом, при лечении переломов лодыжек во время выполнения наружного доступа на

уровне голеностопного сустава, нижней и средней трети малоберцовой кости вероятность встретить поверхностный малоберцовый нерв составляет 20%. При этом нерв обнаруживается на расстоянии 55–150 мм выше вершины наружной лодыжки. Чаще нерв обнаруживается под кожей, реже — под фасцией. Знание выявленных особенностей прикладной анатомии поверхностного малоберцового нерва может повысить эффективность профилактики его ятрогенных повреждений.

ЛИТЕРАТУРА

1. Золотко Ю.Л. Атлас топографической анатомии человека. — Ч. 3. — М., 1976. — С. 236.

Сведения об авторах: Золотов А.С. — доктор мед. наук, профессор кафедры травматологии и ортопедии с курсом ВМХ ВГМУ, врач травматолог-ортопед ГКБ N2; Дубовый С.А. — врач травматолог-ортопед ГКБ N2; Кудрань С.П. — врач-интерн кафедры травматологии и ортопедии с курсом ВМХ ВГМУ

Для контактов: Золотов Александр Сергеевич. 690069, Владивосток, проспект 100-летия Владивостоку, дом 118, кв. 4. Тел.: 8(4232)31-05-63. E-mail: dalex@mail.primorye.ru

2. Мюллер М.Е., Альговер М., Шнейдер Р., Виллингер Х. Руководство по внутреннему остеосинтезу. 3-е изд. — Берлин, 1996. — С. 595–612.
3. Dellenbaugh S.G., DiPreta J.A., Uhl R.L. Treatment of ankle fractures in patients with diabetes //Orthopedics. — 2011. — Vol. 34, N 5 — P. 385–392.
4. Heim U., Pfeifer K.M. Internal fixation of small fractures. — Berlin, 1988. — P. 261–336.
5. Miller S.D., Herbst S.A. Ankle fractures //Fractures of the foot and ankle //Eds. J.H. Calhoun, R.T. Laughlin. — London, 2005. — P. 1–25.
6. Redfern D.J., Sauvā P.S., Sakellariou A. Investigation of incidence of superficial peroneal nerve injury following ankle fracture //Foot Ankle Int. — 2003. — Vol. 24, N 10. — P. 771–774.

© Коллектив авторов, 2011

МЕТОД ПОНСЕТИ В ЛЕЧЕНИИ СЛОЖНЫХ И НЕЙРОГЕННЫХ ФОРМ КОСОЛАПОСТИ У ДЕТЕЙ

В.М. Кенис, И.Ю. Клычкова, Ю.А. Степанова

ФБГУ «Научно-исследовательский детский ортопедический институт им. Г.И. Турнера»
Минздравсоцразвития России, Санкт-Петербург

Представлены данные исследования по оценке первичных результатов лечения нейрогенной косолапости различного генеза по методике Понсети. Клинические и рентгенологические изменения на этапах лечения и последующего наблюдения оценивали у 34 детей, возраст которых на момент начала лечения составил от 4 мес до 8 лет. Результаты лечения оказались существенно хуже, чем при идиопатической косолапости. Эффективность лечения напрямую зависела от возраста пациентов, а наилучшие результаты были достигнуты на первом году жизни. Применение метода Понсети при нейрогенных формах косолапости характеризуется рядом технических особенностей. При тяжелых формах болезни данный метод целесообразно использовать в качестве первого этапа коррекции, позволяющего уменьшить объем последующего оперативного вмешательства.

Ключевые слова: нейрогенная косолапость, метод Понсети.

Ponseti Method for Treatment of complicated and Neurogenic Forms of Clubfoot in Children

V.M. Kenis, I.Yu. Klychkova, Yu.A. Stepanova

Primary results of treatment for neurogenic clubfoot of various genesis using Ponseti technique are presented. During the course of treatment and follow up period clinical and roentgenologic changes were assessed in 34 children. Mean age of patients at treatment initiation was from 4 months to 8 years. Treatment efficacy was in direct dependence upon the patient's age. The best results were achieved in children under 12 months. Use of Ponseti method in neurogenic forms of clubfoot is characterized by a number of technical features. In severe forms of disease it is reasonable to use this technique as a first step of correction which enables to reduce the volume of following surgical intervention.

Key words: neurogenic clubfoot, Ponseti method

Тяжелые прогрессирующие деформации стоп наблюдаются при многих неврологических и системных заболеваниях у детей [1, 8]. При ряде патологических состояний головного мозга, сегментарного аппарата и периферического отдела нервной системы формируются относительно стереотипные деформации стопы, которые в свою оче-

редь требуют стереотипного подхода к ортопедической коррекции. К таким деформациям относятся, в частности, эквинокавоварусная деформация стопы. Она может формироваться при различных заболеваниях центральной и периферической нервной системы как врожденного, так и приобретенного генеза [7]. При этом в зависимости от ха-

рактера заболевания собственно деформация также может быть врожденной с прогрессирующим или непрогрессирующим характером течения или появляться после рождения. Тем не менее собственно морфологические изменения со стороны костно-суставного и сухожильно-мышечного аппарата имеют довольно много схожих черт.

Анализ причин неудовлетворительных результатов лечения детей с нейрогенной косолапостью показывает, что поздняя диагностика и несвоевременно начатое лечение нередко обусловлены низким уровнем информированности врачей и пациентов [3]. Традиционно в лечении идиопатической врожденной косолапости у детей использовали гипсовые повязки, а при их неэффективности проводили операцию [2, 6]. Мнения об этапности, сроках и объеме вмешательства при нейрогенных вариантах косолапости весьма противоречивы [4, 5].

В 1950–1960-х годах И. Понсети разработал метод лечения врожденной косолапости, в основу которого были положены биомеханические принципы коррекции деформации [11]. Методика Понсети — общепринятый в настоящее время способ лечения детей с врожденной идиопатической косолапостью, признанный во всем мире в качестве «золотого стандарта» [9, 10, 12]. Лечение состоит из трех основных этапов. Первый этап — исправление основных элементов деформации (кавуса, варуса и аддуктуса) гипсовыми повязками. Они меняются 1 раз в неделю и накладываются всегда от кончиков пальцев до верхней трети бедра. Повязки каждый раз накладываются в новом положении, за счет чего происходит изменение не только соотношений в суставах стопы, но и формы костей стопы, которые у детей младшего возраста представлены хрящевыми моделями с центрами энхондральной оссификации. Второй этап лечения — удлинение ахиллова сухожилия. Понсети показал, что соотношение клеточных и волокнистых элементов в микроструктуре ахиллова сухожилия у детей с врожденной косолапостью таково, что его пассивное растяжение до необходимой для коррекции эквинуса длины в большинстве случаев невозможно. В связи с этим для удлинения ахиллова сухожилия автор предложил использовать подкожную тенотомию. Это вмешательство у детей до 2 лет проводится под местным обезболиванием в амбулаторных условиях. После закрытой ахиллотомии само сухожилие и все его функции восстанавливаются полностью и максимально быстро. Общий срок лечения в гипсе составляет в среднем 1,5–2 мес. Третий этап — закрепление полученного результата с помощью абдукционных шин (брейсов), состоящих из пары адаптированных ботинок на раздвижной планке, которые фиксируют стопы в положении наружной ротации. При регулярных осмотрах ребенок пользуется брейсами в течение 8–12 ч в сутки до 4-летнего возраста.

Положительный опыт использования метода Понсети в клинике института им. Г.И. Турнера при

лечении врожденной идиопатической косолапости позволил нам применить принципы данной методики и при коррекции сложных нейрогенных форм эквинокавоварусных деформаций стоп.

Целью исследования являлась оценка первичных результатов лечения нейрогенной косолапости различного генеза с использованием методики Понсети.

МАТЕРИАЛ И МЕТОДЫ

Материалом настоящего исследования послужили результаты обследования, лечения и последующего наблюдения за 34 детьми с нейрогенными эквинокавоварусными деформациями стоп. Возраст больных на момент начала лечения колебался от 4 мес до 8 лет. Основными диагнозами были следующие: у 10 детей — врожденные пороки развития позвоночника и спинного мозга, в том числе у 8 — последствия спинномозговой грыжи и у 2 — диастематомиелия, у 10 — резидуально-органические поражения головного мозга уточненного (наследственные синдромы) и неуточненного генеза, у 7 — детский церебральный паралич. Кроме того, в группу исследования вошли 7 пациентов, основным диагнозом у которых был артрогрипоз, в патогенезе которого значительная роль принадлежит нейрогенным нарушениям. Отбор пациентов, которым было проведено лечение по методу Понсети, был эмпирическим и не соответствовал строгим критериям включения. В связи с этим группа была довольно разнородна по возрастным и клиническим параметрам.

До лечения пациентов обследовали клинически, при этом фиксировали гониометрические показатели степени деформации, а также отмечали особенности деформации (наличие видимых дополнительных пороков развития стопы и других структур опорно-двигательного аппарата, кожных складок и втяжений). Проводили дополнительные исследования: рентгенографию стоп; рентгенографию и, при необходимости, ультрасонографию тазобедренных суставов, шейного и пояснично-крестцового отделов позвоночника; ультразвуковую доплерографию сосудов нижних конечностей. Длительность наблюдения после окончания лечения составила от 6 мес до 2 лет.

РЕЗУЛЬТАТЫ И ОБСУЖДЕНИЕ

Несмотря на малое количество пациентов исследуемой группы в целом, нам представляется целесообразным представить результаты в соответствии с нозологическими подгруппами для выявления зависимости результатов лечения от характера основного заболевания, возраста пациента и тяжести деформации на момент начала лечения. Стоит еще раз оговориться, что данное исследование следует считать пилотным, оно изначально не имело строго очерченного дизайна.

Косолапость у детей со спинномозговыми грыжами отличается тяжестью и ригидностью дефор-

мации, что затрудняет ее одномоментную хирургическую коррекцию. При раннем оперативном лечении путем сухожильно-мышечных пластик нередко развиваются рецидивы. В связи с этим в качестве задач лечения по методу Понсети у детей с косолапостью на фоне спинномозговой грыжи мы рассматривали собственно коррекцию косолапости и уменьшение степени деформации для минимизации объема последующего оперативного вмешательства. Из 8 пациентов со спинномозговыми грыжами удовлетворительные результаты, позволившие на протяжении 6–24 мес наблюдения не прибегать к оперативному лечению, получены у 3 детей (5 стоп). В среднем за курс лечения производилось 7 (4–12) смен гипсовых повязок. Подкожная тенотомия ахиллова сухожилия выполнялась всем пациентам данной группы, после чего пациенты находились в гипсовых повязках еще 3–4 нед. Одному ребенку была выполнена повторная ахиллотомия через 3 мес после окончания основного курса лечения в связи с частичным рецидивом эквинуса и затруднениями при использовании ортезов. Еще 1 пациентка с частичным рецидивом эквинуса (до 100°), не препятствующим ношению ортопедической обуви и ортезов, находится под наблюдением 8 мес без отрицательной динамики. У 1 пациентки тенотомия выполнена при исходном угле тыльной флексии 95° . В настоящее время у нее сохраняются пяточная установка стопы при ходьбе и избыточная пассивная тыльная флексия стопы (до 60°). Данную ситуацию расценивали как осложнение лечения, причиной которого стала недооценка мышечного дисбаланса. Мы считаем, что в отличие от идиопатической врожденной косолапости при паралитических формах коррекция эквинуса до $100\text{--}110^\circ$ при лечении по методике Понсети должна осуществляться за счет редрессации в гипсовой повязке, а при необходимости — открытой ахиллопластики. Подкожная ахиллотомия должна применяться с осторожностью. В период закрепления результатов 2 пациентов пользуются стандартными абдукционными брейсами, 1 — пластиковыми тьюрами, закрепленными на абдукционной планке. В остальных 5 случаях лечение по Понсети рассматривалось нами изначально как элемент предоперационной подготовки — все эти пациенты были старше 4 лет с тяжелыми степенями деформации. Целью этого этапа было уменьшение степени деформации и, соответственно, объема оперативного вмешательства, что и было достигнуто во всех случаях. У 1 ребенка с диастематомиелией деформация была скорректирована полностью, результат сохраняется в настоящее время (в течение 18 мес). У другого пациента с тем же диагнозом удалось значительно уменьшить деформацию.

При лечении косолапости у детей с генетически обусловленными синдромами мы придерживались схожей тактики. В результате у 2 детей в возрасте до 2 лет был достигнут хороший резуль-

тат, у 1 (рецидив после хирургического лечения) был выполнен ограниченный открытый релиз. У детей старше 2 лет (7 человек) избежать оперативного лечения не удалось ни в одном случае. При этом у всех пациентов этой возрастной группы объем оперативного вмешательства сократился до заднего релиза, тогда как до внедрения метода Понсети традиционно осуществлялся заднемедиальный релиз с наложением аппарата Илизарова. Ни в одном случае не понадобились аппараты внешней фиксации, применение которых у детей с неврологическим фоном затруднительно. В 4 случаях задний релиз дополнялся пересадкой сухожилия передней большеберцовой мышцы и вмешательством на I луче стопы.

В группе детей с детским церебральным параличом нами наблюдалось 7 человек: 5 — с гемипарезом и 2 — со спастической диплегией. У всех имелась эквинокавоварусная деформация стоп переходного характера с выраженным тоническим компонентом. Лечение по методу Понсети мы комбинировали с инъекциями ботулотоксина в трехглавую мышцу голени и заднюю большеберцовую мышцу. Особенностью ведения в этой группе было то, что ахиллотомия не выполнялась, а фиксация после окончания коррекции осуществлялась стандартными ортезами. Во всех случаях удалось достигнуть полной коррекции деформации.

В группе детей с артрогрипотической косолапостью при резко выраженном эквинусном компоненте (более 140°) ахиллотомию производили на ранних этапах коррекции (после устранения кавусного компонента), максимальный угол абдукции стопы был в среднем меньше, чем при идиопатической косолапости (70°) и составил 50° . В 2 случаях потребовалась повторная ахиллотомия на завершающих этапах коррекции. Использование подобной тактики у 2 детей, лечение которых было начато на первом году жизни, позволило скорректировать деформацию, в остальных случаях — уменьшить объем последующего оперативного вмешательства. В частности, экцизия таранной кости не потребовалась ни в одном случае, а аппарат внешней фиксации был использован только у 2 пациентов главным образом для одновременной коррекции контрактур коленного сустава. Следует отметить, что коррекция заняла в среднем вдвое больше времени, чем при идиопатической косолапости.

При лечении сложных форм косолапости необходимо учитывать вторичный характер деформации и персистенцию этиопатогенетических факторов. До настоящего времени не разработан единый алгоритм ведения таких пациентов. Вследствие низкой эффективности традиционного консервативного лечения хирургическое вмешательство рассматривается иногда в качестве метода выбора. В то же время очевидно, что прогрессирующий характер деформации при нейрогенных формах косолапости в отличие от идиопатической косола-

пости затрудняет определение оптимальных сроков оперативного лечения. С другой стороны, при тяжелых формах косолапости степень деформации нередко исключает возможность одномоментной коррекции без риска развития сосудистых и неврологических нарушений. В подобных случаях необходимо применять дистракционные аппараты. Однако у детей младшего возраста наложение аппаратов внешней фиксации сопряжено с техническими сложностями, а при неврологических нарушениях использовать внешние конструкции не всегда представляется возможным.

Наш опыт использования метода Понсети при сложных и нейрогенных эквинокаварусных деформациях стоп свидетельствует о его эффективности, хотя результаты лечения существенно хуже, чем при идиопатической косолапости. Эффективность лечения напрямую зависит от возраста пациентов. Применение метода Понсети при нейрогенных формах косолапости характеризуется рядом особенностей: как правило, требуется большее число смен гипсовых повязок; вопрос об ахиллотомии решается индивидуально, особенно осторожно при наличии пареза мышц; последующее ортезирование зависит от характера основного заболевания, возраста и тяжести деформации. При тяжелых степенях нейрогенной косолапости метод Понсети целесообразно использовать в качестве первого этапа коррекции, обеспечивающего уменьшение объема оперативного вмешательства. Дальнейшие исследования в этой области позволят конкретизировать возрастные и клинические показания к применению метода и усовершенствовать его.

ЛИТЕРАТУРА

1. Бландинский В.Ф., Вавилов М.А. Повторные операции при послеоперационных рецидивах врожденной косолапости у детей //Оптимальные технологии диагностики и лечения в детской травматологии и орто-

педии, ошибки и осложнения: Материалы симпозиума детских травматологов-ортопедов России. — СПб., 2003. — С. 316–317.

2. Виленский В.Я. К вопросу о рецидивах при консервативном лечении врожденной косолапости //Ортопед. травматол. — 1984. — № 7. — С. 36–40.
3. Конохов М.П., Лапкин Ю.А. Лечение рецидивирующих деформаций стоп у детей и подростков //Человек и его здоровье: ортопедия—травматология—протезирование—реабилитация: Материалы 10-го Рос. нац. конгр. — СПб., 2005. — С. 140.
4. Конохов М.П., Лапкин Ю.А., Клычкова И.Ю., Петрова Е.В. Тактика лечения деформаций нижних конечностей у детей с врожденными и системными заболеваниями //Актуальные вопросы детской травматологии и ортопедии: Материалы науч.-практ. конф. дет. травматологов-ортопедов России. — СПб., 2005. — С. 209–212.
5. Конохов М.П., Лапкин Ю.А., Янов А.Н. Тактика и принципы лечения врожденных деформаций стоп у детей //Оптимальные технологии диагностики и лечения в детской травматологии и ортопедии, ошибки и осложнения: Материалы симпозиума детских травматологов-ортопедов России. — СПб., 2003. — С. 329–334.
6. Bensahel H., Catterall A., Dimeglio A. Practical applications in idiopathic clubfoot: A retrospective multicentric study in EPOS //J. Pediatr. Orthop. — 1990. — Vol. 10, N 2. — P. 186–188.
7. Dietz F. The genetics of idiopathic clubfoot //Clin. Orthop. Relat. Res. — 2002. — N 401. — P. 39–48.
8. Handelsman J.E., Badalamente M.A. Neuromuscular studies in clubfoot //J. Pediatr. Orthop. — 1981. — Vol. 1, N 1. — P. 23–32.
9. Herzenberg J.E., Radler C., Bor N. Ponseti versus traditional methods of casting for idiopathic clubfoot // J. Pediatr. Orthop. — 2002. — Vol. 22, N 4. — P. 517–521.
10. Noonan K.J., Richards B.S. Nonsurgical management of idiopathic clubfoot //J. Am. Acad. Orthop. Surg. — 2003. — Vol. 11, N 6. — P. 392–402.
11. Ponseti I.V. Congenital Clubfoot: Fundamentals of Treatment. — Oxford, 1996.
12. Zwick E.B., Kraus T., Maizen C. et al. Comparison of Ponseti versus surgical treatment for idiopathic clubfoot: a short-term preliminary report //Clin. Orthop. Relat. Res. — 2009. — Vol. 467, N 10. — P. 2668–2676.

Сведения об авторах: Кенис В.М. — доцент канд. мед. наук, руководитель отделения патологии стопы, нейроортопедии и системных заболеваний НИДОИ им. Г.И. Турнера; Клычкова И.Ю. — канд. мед. наук, зав. отделением патологии стопы, нейроортопедии и системных заболеваний НИДОИ им. Г.И. Турнера; Степанова Ю.А. — аспирант того же отделения.

Для контактов: Кенис Владимир Маркович: 196603, Санкт-Петербург, Пушкин, ул. Парковая, дом 64, кв. 68. Тел.: 8 (921) 320-01-89 E-mail: kenis@mail.ru

V Всероссийский симпозиум по проблемам тканевых банков с международным участием АКТУАЛЬНЫЕ ВОПРОСЫ ТКАНЕВОЙ И КЛЕТОЧНОЙ ТРАНСПЛАНТОЛОГИИ (17–18 мая 2012 г., Уфа)

Организаторы: Министерство здравоохранения и социального развития РФ, ФГБУ «ЦИТО им. Н.Н. Приорова» Минздравсоцразвития России, ФГБУ «Всероссийский центр глазной и пластической хирургии» Минздравсоцразвития России

ТЕМАТИКА СИМПОЗИУМА:

- Организация и деятельность тканевых и клеточных банков России
- Правовые и этические аспекты деятельности тканевых и клеточных банков
- Тканевая инженерия
- Вопросы разработки, технологии изготовления и хранения биологических материалов
- Клеточные технологии
- Экспериментальные исследования
- Клинические аспекты тканевых и клеточных технологий

Секретариат: 127299, Москва, ул. Приорова, д. 10, ЦИТО, Организационно-методический отдел.
Тел.: 8 (495) 708-80-12; 8 (495) 450-99-81; 8 (3472) 32-88-89.

E-mail: rmapo-cito@mail.ru; leki@mail.ru или alloolga@mail.ru

КОРОТКИЕ СООБЩЕНИЯ

© В.А. Калантырская, И.О. Голубев, 2011

ЭКСТРАКОРПОРАЛЬНАЯ РЕПОЗИЦИЯ И ОСТЕОСИНТЕЗ ГОЛОВКИ ЛУЧЕВОЙ КОСТИ (ДВА КЛИНИЧЕСКИХ НАБЛЮДЕНИЯ)

В.А. Калантырская, И.О. Голубев

МУЗ Клиническая больница скорой медицинской помощи им. Н.В.Соловьева, Ярославль;
ФГБУ «Центральный научно-исследовательский институт травматологии и ортопедии им. Н.Н. Приорова»
Минздравсоцразвития России, Москва



Ключевые слова: головка лучевой кости, оскольчатый перелом, экстракорпоральная репозиция

Extracorporeal Reposition and Osteosynthesis of the Head of the Radius (two clinical cases)

V.A. Kalantyrskaya, I.O. Golubev

Key words: head of the radius, comminuted fracture, extracorporeal reposition

В соответствии с современным взглядом на лечение оскольчатых переломов головки лучевой кости невозможность полной репозиции является противопоказанием к остеосинтезу. В связи с этим основное соперничество в вопросе лечения многооскольчатых переломов разворачивается между сторонниками удаления головки и ее протезирования [1—4]. Нам встретилась лишь одна публикация, посвященная экстракорпоральной репозиции головки лучевой кости [5].

В нашей клинической практике было несколько наблюдений успешной экстракорпоральной репозиции и остеосинтеза головки лучевой кости. Ниже представлены два из них.

Больная А., 46 лет, поступила в отделение хирургии кисти ГKB СМП им. Н.В. Соловьева 26.02.07 через 2,5 ч после получения травмы (поскользнувшись, упала на вытянутую руку). Диагноз: закрытый полный внутрисуставной перелом головки левой лучевой кости со смещением отломков (рис. 1). Жаловалась на сильные боли в левом локтевом суставе, отек и ограничение движений.

Через сутки выполнена операция. Под проводниковой анестезией с использованием жгута осуществлен доступ по Кохеру. Вскрыт локтевой сустав, эвакуирована гематома объемом 7 мл. Обнаружен полный внутрисуставной перелом головки лучевой кости с тремя свободно лежащими фрагментами. Выполнены экстракорпоральная репозиция, остеосинтез головки правой лучевой кости минипластиной и двумя винтами (рис. 2). Собранная головка лучевой кости фиксирована пластиной, установ-

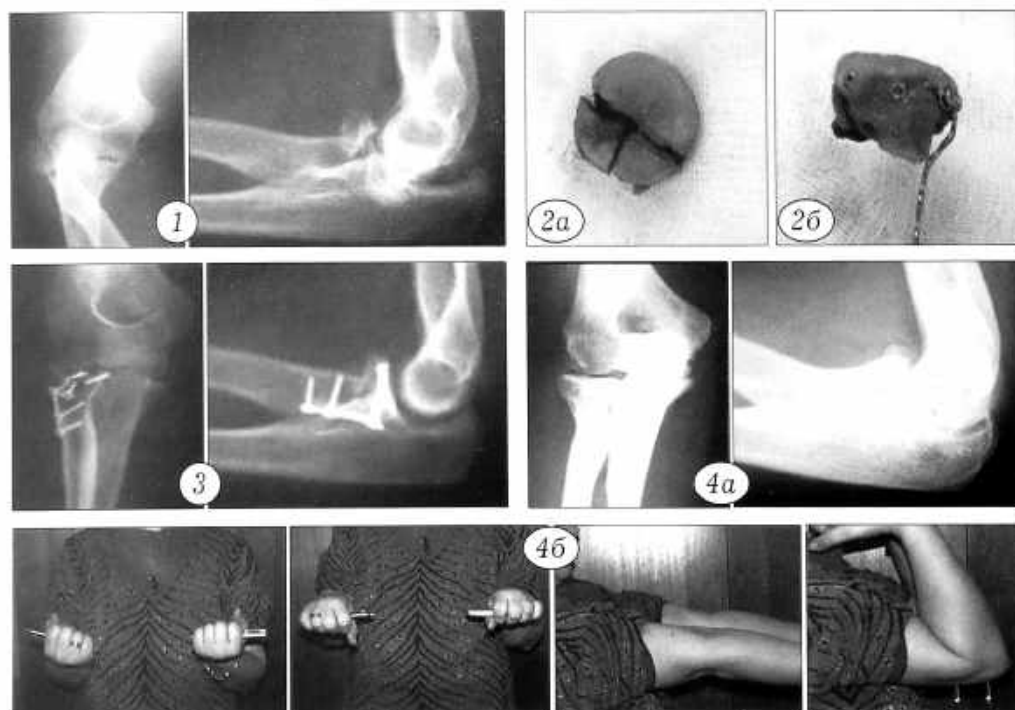


Рис. 1. Больная А. 46 лет. Рентгенограммы при поступлении.

Рис. 2. Та же больная. Свободные отломки, извлеченные из сустава (а) и экстракорпоральная их репозиция, фиксация минипластиной и винтами (б).

Рис. 3. Та же больная. Рентгенограммы после операции.

Рис. 4. Та же больная. Рентгенограммы (а) и функциональный результат (б) через 2 года после операции.

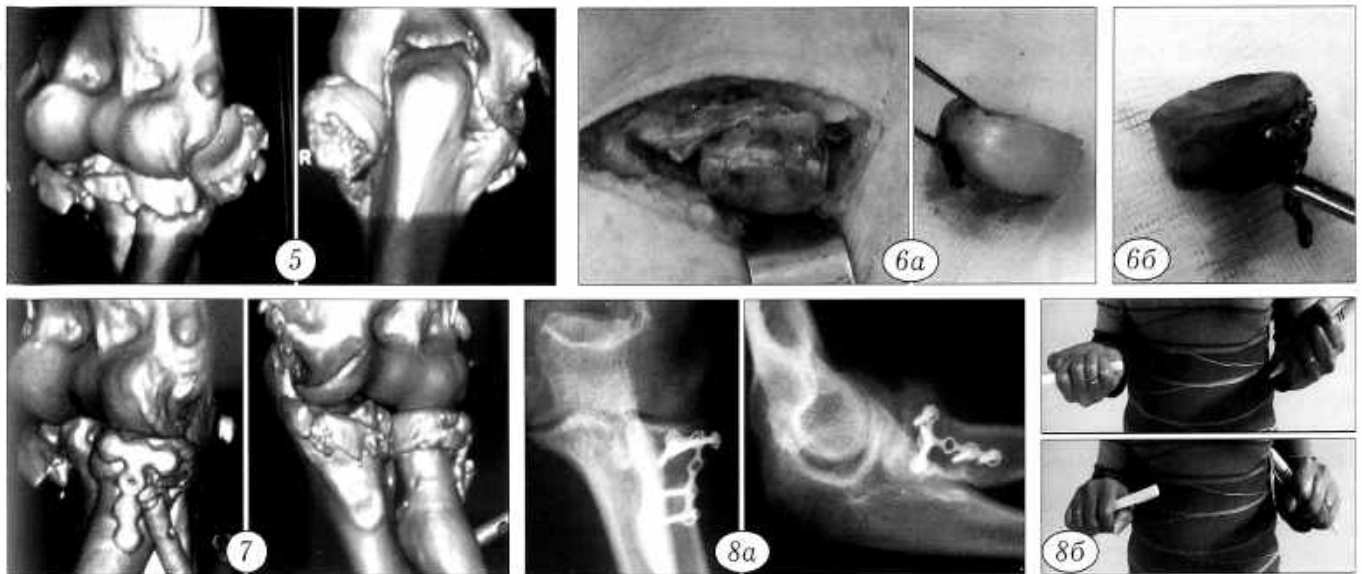


Рис. 5. Больная Е. 57 лет. Компьютерные томограммы до операции.

Рис. 6. Та же больная. Извлечение головки (а) и фиксация ее к пластине (б).

Рис. 7. Та же больная. Компьютерные томограммы сразу после операции.

Рис. 8. Та же больная. Рентгенограммы (а) и функциональный результат (б) через 2,5 года после операции.

ленной по оси лучевой кости, проведенной через бугорок Листера.

Жгут снят, на капсулу локтевого сустава наложены швы. Рана дренирована, зашита. Объем движений в суставе полный. Наложена асептическая повязка. Для иммобилизации использовали косыночную повязку. На рентгенограммах после операции состояние отломков удовлетворительное (рис. 3).

В первые 48 ч проводили местное охлаждение локтевой области для уменьшения отека и профилактики сдавления мягких тканей. В течение первых 5 сут рука была поднята подушками выше уровня сердца. С первого дня для предупреждения рубцевания ткани назначался индометацин по 25 мг 3 раза в день (4–6 нед) и одновременно ульгастан по 1 г 1 раз в сутки на весь период приема индометацина с целью профилактики развития НПВС-гастропатии. С первого дня после операции были разрешены активные движения под контролем доктора ЛФК.

Через 2 года (13.05.09) на осмотре пациентка жалоб не предъявляет, работает на прежнем месте, ведет активный образ жизни. На рентгенограммах локтевого сустава в двух проекциях сращение перелома головки лучевой кости. Объем движений в локтевом суставе: сгибание–разгибание–157–0–5, супинация–пронация–87–86 (рис. 4).

Больная Е., 57 лет, пенсионерка. 28.01.07 сбита на улице автомобилем. Госпитализирована в клинику скорой помощи через 50 мин после получения травмы. Диагноз: сотрясение головного мозга средней степени тяжести, закрытый перелом головки левой лучевой кости (рис. 5). После обследования, на 10-е сутки после травмы, была выполнена операция, в ходе которой была обнаружена головка, не связанная с костью и мягкими тканями. Головка была извлечена, освобождена от надкостницы; экстракорпорально выполнена фиксация пластины к головке (рис. 6). После репозиции пластина фиксирована к диафизу лучевой кости (рис. 7). Послеоперационный период протекал без осложнений. Выписана на 6-й день после операции. Восстановительное лечение

и реабилитация проведены по схеме, описанной в первом наблюдении. Сращение головки произошло через 4 мес после операции.

Через 2,5 года на контрольных рентгенограммах отмечается консолидация отломков, миграции конструкции нет. Жалоб пациентка не предъявляет, ведет активный образ жизни, занимается на даче физическим трудом. Объем движений в локтевом суставе: сгибание–разгибание–120–20–0, супинация–пронация–65–58 (рис. 8).

Мы считаем, что в случае экстракорпоральной репозиции и остеосинтеза веществ, поступающих из синовиальной жидкости, достаточно для питания кости и предотвращения развития ее некроза. Подтверждением этому являются приведенные выше примеры.

ЛИТЕРАТУРА

1. Antuna S.A., Sánchez-Márquez J.M., Barco R. Long-term results of radial head resection following isolated radial head fractures in patients younger than forty years old // *J. Bone Jt Surg.* — 2010. — Vol. 92A. — P. 558–566.
2. Burkhart K.J., Mattyasovszky S.J., Runkel M. et al. Mid-to long-term results after bipolar radial head arthroplasty // *J. Shoulder Elbow Surg.* — 2010. — Vol. 19. — P. 965–972.
3. Businger A., Ruedi T.P., Sommer C. On-table reconstruction of comminuted fractures of the radial head // *Injury.* — 2010. — Vol. 41. — P. 583–588.
4. Grewal R., MacDermid J.C., Faber K.J. et al. Comminuted radial head fractures treated with a modular metallic radial head arthroplasty // *J. Bone Jt Surg.* — 2006. — Vol. 88A. — P. 2192–2200.
5. Schiffen A., Bettwieser S.P., Porucznik C.A. et al. Proximal radial drift following radial head resection // *J. Shoulder Elbow Surg.* — 2011. — Vol. 20. — P. 426–433.

Сведения об авторах: Калантырская В.А. — зав. отделением хирургии кисти, реконструктивной и пластической хирургии МУЗ КБ СМП им. Н.В. Соловьева; Голубев И.О. — доктор мед. наук, зав. отделением микрохирургии и травмы кисти ЦИТО.

Для контактов: Калантырская Валентина Анатольевна. 150003, Ярославль, ул. Загородный сад, дом 11, МУЗ КБ СМП им. Н.В. Соловьева. Тел.: 8 (4852) 72-68-26; 8 (910) 971-05-09. E-mail: kalan.v@mail.ru

ЛЕКЦИЯ

© В.А. Соколов, 2011

ДОРОЖНО-ТРАНСПОРТНЫЕ ТРАВМЫ

В.А. Соколов

НИИ скорой помощи им. Н.В. Склифосовского, Москва



Ключевые слова: дорожно-транспортные травмы, летальность, этапы медицинской помощи, последствия

Road-Traffic Injuries

V.A. Sokolov

Key words: road-traffic injuries, lethality, steps of medical care, consequences

Несмотря на то что дорожно-транспортным травмам (ДТТ) посвящены многочисленные региональные и федеральные совещания, конференции и съезды, у организаторов здравоохранения и врачей, оказывающих помощь пострадавшим в дорожно-транспортных происшествиях (ДТП), нет ясности в понимании медицинской сущности этой проблемы. Многие сообщения повторяют статистику и задачи органов дорожной полиции. Проводя занятия с врачами-курсантами разных специальностей, автор убедился, что подавляющее большинство из них не имеет представления об особенностях ДТТ, тактических и технических приоритетах при их лечении. Все это приводит к задержке в оказании помощи на всех этапах, ошибкам и, как результат, отсутствию желаемого снижения летальности.

Статистика и социальное значение ДТТ

В настоящее время травмы являются одной из трех основных причин смертности населения Российской Федерации наряду с сердечно-сосудистыми и онкологическими заболеваниями. Если в 1939 г. смертность от травм находилась на 5-м месте, то в 1959 г. она стала занимать 3-е место, а с 1992 г. — 2-е и тем самым играть существенную роль в депопуляции населения России. По данным С.М. Журавлева [3], в России в конце XX века возникла не типичная ни для одной страны мира демографическая ситуация: рождаемость соответствовала уровню развитых стран, а смертность — слаборазвитых. При этом доля умерших в трудоспособном возрасте достигла 27%, а подавляющее большинство (80%) составили мужчины. Наблюдался значительный разрыв в показателях смертности мужчин и женщин (до 14 лет в пользу женщин), что также не встречается ни в одной стране мира.

К сожалению, наша статистика регистрирует смертность населения только по фактическому количеству умерших людей. В большинстве же стран сердечно-сосудистые и онкологические заболева-

ния рассматривают не только как болезни, но и как этапы биологического умирания организма, поскольку 80% из числа умерших от сердечно-сосудистых и онкологических заболеваний составляют лица старше 60 лет. Лечение геронтологических болезней не восстанавливает трудоспособность пожилого человека, а только продлевает его жизнь и несколько улучшает качество жизни.

Иная картина наблюдается в отношении травматических повреждений. К сожалению, от травм погибают преимущественно люди молодого и среднего возраста, и гибель молодого 20-летнего человека с учетом его трудового потенциала и возможностей воспроизводства населения не сопоставима со смертью 85-летнего. Поэтому по рекомендации ВОЗ в большинстве развитых стран мира смертность от травм оценивают не только по фактическому числу погибших, но и по годам потерянной жизни (DALY — Disability Adjusted Life Years). DALY — суммарный показатель количества потерянных лет жизни в результате смерти в сочетании с величиной потерянных лет активной жизни в результате полученной инвалидности [4]. В нашей стране такой учет не ведется, но, например, по данным статистического управления ФРГ, травмы уносят в среднем 1,13 млн лет жизни, рак — 0,58 млн лет, сердечно-сосудистые заболевания — 0,54 млн лет [10].

В 2010 г. в Российской Федерации произошло 199 431 ДТП (-2,1% по отношению к 2009 г.), в которых ранено 250 635 человек (-1,9%) и погибло 26,6 тыс. (-3,9%) [1]. Количество погибших наша статистика занижает минимум на 40%, так как ГИБДД учитывает случаи смерти только до 7 сут с момента травмы, в то время как в большинстве развитых стран — до 30 сут, а в США — до 1 года. Так, в 2007 г. в Москве по данным ГИБДД погибло 1195 человек, а по данным бюро судебно-медицинской экспертизы, учитывающего случаи смерти до 30 сут с момента получения травмы в ДТП, — 1893.

Получают травматические повреждения и умирают от них чаще лица мужского пола в любом возрасте, начиная с младенческого. Однако если в детском возрасте разница в показателях смертности вследствие травм между мужчинами и женщинами невелика, то после 20 лет мужчины погибают в несколько раз чаще, чем женщины, например в возрасте 50–54 лет — в 4,4 раза.

В возрасте от 1 года до 45 лет у мужчин и от 1 года до 35 лет у женщин несчастные случаи являются главной причиной смерти. В структуре причин смерти молодых мужчин в возрасте 20–24 лет несчастные случаи составляют более 80%, женщин 15–19 лет — 5%. Если с 1971 г. по настоящее время смертность от болезней органов кровообращения практически не изменилась и составляет немногим более 50% всех случаев, то смертность от травм и отравлений выросла в 2 раза — до 16%.

Какое место среди причин летальных исходов от травм занимают ДТП? На догоспитальном этапе смерть вследствие ДТП среди умерших от механических повреждений регистрируют в 23–25% случаев. Доля догоспитальной летальности вследствие ДТП зависит от рассматриваемого региона. Так, по Москве она приближается к 25%, а в Московской области — к 35% всех умерших от травм. Это обусловлено тем, что число погибших от ДТП в Москве меньше, чем в Московской области более чем в 2 раза.

Среди причин ДТП на первом месте стоят нарушения Правил дорожного движения водителями (78,5%), выражающиеся прежде всего в превышении скорости, неправильном маневрировании, выезде на встречную полосу движения и т.п. Почти 25% пострадавших пешеходов получают ДТП, переходя улицу вне обозначенного перехода или перебегая ее перед автомобилем. Около 25% водителей и 30% пешеходов попадают в ДТП, находясь в нетрезвом состоянии. На улицах городов происходит чуть меньше половины всех ДТП, остальные — на магистральных и местных дорогах.

В 2006 г. была принята Федеральная целевая программа по повышению безопасности дорожного движения с большим объемом финансирования (более 56 млрд руб.). Ответственными исполнителями являются МВД России, на долю которого приходится 2/3 выделенных средств, и Минздравсоцразвития. Цель программы — сокращение к 2012 г. в 1,5 раза количества погибших в результате ДТП, и на 10% числа ДТП. Из 9 поставленных задач только одна касается медицинских аспектов, и звучит она так: «сокращение времени прибытия соответствующих служб на место ДТП, повышение эффективности их деятельности по оказанию помощи лицам, пострадавшим в результате ДТП».

Мероприятия Программы запланировано осуществить в 2 этапа: в течение 2006–2007 гг. и 2008–2012 гг.

Механизмы повреждений при ДТП разнообразны и зависят от условий, в которых участник

дорожного движения получает травму. Основным фактором, определяющим тяжесть травмы, является скорость автомобиля. При скорости менее 24 км/ч, как правило, не бывает случаев со смертельным исходом, за исключением тех ситуаций, когда автомобиль переезжает тело человека. При лобовом столкновении автомашин, двигающихся со скоростью 100 и более км/ч, в живых не остается никого.

Множественность повреждений при автодорожных травмах обусловлена высокой энергией (скоростью и массой) ранящего снаряда (автомобиля) и многофазностью (по [8]) наносимых повреждений. При наезде автомобиля на пешехода последний получает переломы нижних конечностей и таза, затем его отбрасывает на капот и лобовое стекло, в результате чего он получает повреждение черепа и грудной клетки. В следующую фазу пострадавший падает с автомобиля, так как водитель резко замедляет движение или останавливается, а пострадавший продолжает движение по инерции. При этом тело человека ударяется с большой силой о мостовую или (реже) какие-либо выступающие предметы. В условиях города это припаркованные автомобили и столбы освещения. К повреждениям нижней половины тела добавляются переломы верхних конечностей, травмы черепа, грудной клетки и брюшной полости. Тяжесть полученных в первой фазе повреждений возрастает.

При ударе боковой частью автомобиля (по касательной) пешехода отбрасывает на мостовую, и он получает травмы нижних конечностей, головного мозга и грудной клетки. Для женщин характерна отслойка кожи и клетчатки в области бедер и ягодиц с образованием обширных надфасциальных гематом. У умерших от повреждений нижних конечностей и таза отслойку мы наблюдали в 56,3% случаев.

Для внутриавтомобильных травм характерны сочетание черепно-мозговой и челюстно-лицевой травмы вследствие удара головой и лицом о приборную панель автомобиля, двусторонние множественные переломы ребер как результат удара о рулевую колонку, сложные переломы нижних конечностей, вертлужной впадины, разрывы сочленений таза и переломы тазовых костей. Переломы нижних конечностей отличаются особой тяжестью и характеризуются разрушением на большом протяжении диафиза бедренной кости, метафизов костей бедра и голени. Переломы голени нередко являются открытыми. Причиной этого является сильный удар одновременно со скручиванием и сдвигом конечности пассажира или водителя, которая фиксирована деталями салона автомобиля. При ударе автомобиля по ногам пешехода, напротив, сила удара уменьшается за счет отбрасывания пешехода, а силы скручивания образуются только при вращении туловища пострадавшего.

При внутриавтомобильных травмах может быть и двухфазный механизм в тех случаях, если водитель и пассажиры не фиксированы ремнями безопасности. При резком торможении автомобиля (наезд на препятствие), двигающегося с большой скоростью, пассажир буквально вылетает через лобовое стекло, получая множественные травмы при ударе о мостовую.

Данные о встречаемости различных видов ДТП представлены в табл. 1.

Из общего числа пострадавших на догоспитальном этапе погибает около 20–25%, еще 20% — в реанимационном отделении, поэтому к моменту перевода в профильное клиническое отделение остается только 55–60% из тех, кто были первично травмированы. Этот факт необходимо учитывать и рассматривать политравму не только в целом, но и конкретно на каждом из четырех этапов оказания помощи.

Структура летальности при ДТП

В подавляющем большинстве работ рассматривается госпитальная летальность, в то время как показатели догоспитальной летальности зачастую оказываются более высокими. Так, в Москве 52,7% пострадавших погибают до поступления в стационар, главным образом на месте происшествия, и 48,3% — после поступления в реанимационное отделение.

Подавляющее большинство погибших (73,7%) на догоспитальном на реанимационном этапах были трудоспособного возраста (моложе 60 лет). Предельный возраст пострадавших составил 89 лет, а всего в возрасте старше 70 лет было 19,8% получивших травму.

Изучение летальности при ДТП показывает, что случаи смерти можно распределить в зависимости от времени наступления смерти.

В первую группу («немедленная смерть») входят случаи смерти сразу после повреждения в течение секунд и минут. Они составляют около половины всех летальных исходов, а травмы, являющиеся их причиной, относятся к несовместимым с жизнью. У этих пострадавших наблюдаются обширные ушибы и размозжения головного мозга и его стволовой части, высокие перерывы спинного мозга, повреждения сердца и крупных сосудов, размозжения печени и селезенки. Спасение жизни таких пострадавших происходит в отдельных казуистических случаях.

Вторую группу («ранняя смерть») представляют случаи смерти в течение нескольких часов после травмы. Они составляют 30–35% всех летальных исходов, и причиной их являются массивные внутренние кровотечения в плевральную и брюшную полость и в забрюшинное пространство. Источником этих кровотечений являются сосуды грудной стенки при множественных переломах ребер с разрывом париетальной плевры и мышц грудной стенки, разрывы печени и селезенки, раз-

Табл. 1. Частота различных видов ДТП

Вид ДТП	Частота, %
Наезд на пешехода	32,7
Внутриавтомобильные травмы:	
столкновения	32,3
опрокидывание	12,1
наезд на препятствие (столб, стоящий транспорт и т.п.)	19,2
Прочие	3,7

рывы сосудов брыжейки, множественные нестабильные переломы и разрывы сочленений таза.

Третья группа («поздняя смерть») включает летальные исходы, произошедшие в сроки более 5 сут с момента травмы. Основной причиной смерти являются гнойные легочные осложнения, сепсис, полиорганная недостаточность.

По нашим данным, большинство летальных исходов при ДТП имело место в группе пострадавших, получивших множественные и сочетанные повреждения — 80,3%. Изолированная травма наблюдалась у 19,7% пострадавших, причем чаще всего это была тяжелая черепно-мозговая травма (ЧМТ).

При рассмотрении групп пострадавших, погибших от политравмы, выявлена следующая картина [2]. Только 1/3 из них имели одно доминирующее опасное для жизни повреждение (балл ISS ниже 25), у 2/3 погибших опасных для жизни и критических повреждений было два и более (балл ISS 26–39 и свыше 40). Легкие повреждения (ушибы, ранения мягких тканей, изолированные простые переломы и пр.) на летальность не влияли.

Распределение по срокам летальных исходов в стационаре было следующим: 34,4% пострадавших умерли в течение первых суток, из них 20,6% — в течение первых 3 ч с момента поступления; 12,3% — в сроки от 1 до 3 сут; 19,9% — от 4 до 7 сут, 33,3% — в сроки свыше 7 сут. Обращает на себя внимание увеличение количества реанимационных «долгожителей» в последние годы, что является отражением совершенствования интенсивной терапии, прежде всего за счет использования современной дыхательной аппаратуры и антибиотиков IV и V поколений. В то же время количество умерших в течение первых 3 ч с момента поступления пока не имеет тенденции к существенному снижению.

В развитых странах Запада в первые сутки с момента ДТП погибает значительно меньше пострадавших — 12–15%. Этого удалось достигнуть путем улучшения качества догоспитальной помощи и сокращения сроков доставки пострадавших в стационар. Благодаря этому более половины пострадавших поступают в течение «золотого часа», когда кровопотеря еще не достигла критических объемов, внутрисердечные гематомы и гематомы в области «больших переломов» невелики, а при-

знаки компрессии легких пневмо- и гемотораксом неярко выражены.

У всех пострадавших, погибших в 1-е сутки, доминирующие повреждения были столь тяжелы, что вероятность выживания при них была очень низка (5 баллов по системе AIS). У тех пациентов, которые прожили более одних суток, развились тяжелейшие жизнеопасные осложнения, прежде всего инфекционные, которые и стали непосредственной причиной смерти.

Непосредственные причины смерти на догоспитальном и реанимационном этапах существенно различались (табл. 2, 3).

Мы намеренно показываем структуру причин смерти по данным НИИ СП им. Н.В. Склифосовского, а не по Москве в целом, поскольку показатели госпитальной летальности в этом учреждении самые низкие в Москве (14%) за счет более высокой выживаемости пострадавших в первые 3 сут с момента травмы вследствие более высокого качества реанимационной, нейрохирургической, хирургической и травматологической помощи.

Из 276 погибших вследствие ДТП, по данным НИИ СП им. Н.В.Склифосовского за 2006–2007 гг., показания к оперативному лечению имелись более чем у 90% пострадавших, но крупные операции были необходимы 118 пациентам, у остальных же требовалась хирургическая обработка ран, прежде всего волосистой части головы и лица.

В НИИ СП им. Склифосовского врачи успели выполнить неотложные операции только 93 из 118 пациентов, что составляет 62,8% от всех умерших. Оставшимся 25 пострадавшим, срок жизни которых в реанимационном отделении составил менее 3 ч, операции сделать не успели, и они погибли от острой кровопотери и шока.

Табл. 2. Непосредственные причины смерти на догоспитальном этапе (по данным бюро СМЭ Москвы)

Причина смерти	Частота, %
Шок и кровопотеря	37,1
Черепно-мозговая травма	26,6
Травма, несовместимая с жизнью	32,0
Прочие	3,6
Всего ...	100,0

Табл. 3. Непосредственные причины смерти на реанимационном этапе (по данным НИИ СП им. Склифосовского)

Причина смерти	Частота, %
Шок и кровопотеря	37,1
Отек и дислокация головного мозга	15,9
Пневмония	30,4
Гнойная интоксикация и сепсис	8,0
Тромбоз эмболия легочной артерии и жировая эмболия	5,4
Прочие	3,2
Всего ...	100,0

Наиболее частой операцией был торакоцентез с дренированием плевральной полости по поводу гемо- и пневмоторакса (79), который выполняли в реанимационном отделении или перед лапаротомией в операционной.

На втором месте стояли экстренные операции по поводу повреждений органов брюшной полости, забрюшинного пространства и мочевыводящих путей. Всего было сделано 47 лапаротомий, в ходе которых были ушиты разрывы печени (21), проведены спленэктомия (9), нефрэктомия (10), ушивание проникающих ран кишечника (6) и поврежденной серозной оболочки (8), ушивание мочевого пузыря и наложение цистостомы (6). 31 лапаротомия по поводу гемоперитонеума выполнена в сроки от 3 до 12 ч, причем у 14 (45%) пациентов смерть наступила на операционном столе или сразу после операции, несмотря на реинфузию и объемные гемотрансфузии (объем крови в брюшной полости составил более 2,5 л). Всем им во время лапаротомии осуществляли спленэктомию или ушивание печени в полном объеме. По-видимому, необходимо пересматривать подходы к операциям у критических больных и внедрять систему «контроль повреждений», которая становится все более популярной на Западе.

Декомпрессивная трепанация черепа по поводу внутримозговых гематом, хирургическая обработка открытых переломов и наложение аппаратов наружной фиксации были проведены 16 пострадавшим, ампутация по типу отсечения оторванной конечности с остановкой кровотечения — 2.

Роль повреждений опорно-двигательной системы (ОДС) как причин смерти больных с сочетанными травмами достаточно высока. Из 148 умерших переломы костей таза, позвоночника и крупных сегментов ОДС («большие переломы») имели 64 (43,4%) человека. Данные повреждения значительно увеличивали общую кровопотерю у пострадавших с сочетанной травмой и способствовали летальному исходу. Так, «большие переломы» были у 41 (79,5%) из 53 погибших от шока и острой кровопотери, у 7 (70%) из 10 человек с тромбоэмболией легочной артерии и жировой эмболией.

В танатогенезе пациентов, умерших в интервале 2–24 ч, основное значение имели тяжелые переломы таза и множественные переломы крупных сегментов конечностей. Травмы головного мозга и грудной клетки не были фатальными, и, если бы не повреждения ОДС, пациенты имели бы шанс выжить. Не последнюю роль сыграл тот факт, что 5 из 17 подобных пациентов были старше 70 лет.

Ошибки диагностики были установлены по результатам вскрытия у 43% пациентов. Чем меньше был срок жизни пациента, тем больше было ошибок, поскольку времени для сложных обследований просто не хватало. Из секционных «находок» на первом месте стоят переломы ребер, когда их число оказывалось больше, чем по данным прижизненной рентгенографии, затем — переломы тел

и остистых отростков позвонков, которые в большинстве случаев не видны на обзорных рентгенограммах в переднезадней проекции, далее — изолированные переломы лонных или седалищных костей и чрезмыщелковые переломы бедра и плеча без смещения отломков. Фатальных недиагностированных повреждений внутренних органов не было, но в отдельных случаях на секции были выявлены подкапсульные разрывы и кровоизлияния в селезенку и поджелудочную железу, а также внутричерепные пластинчатые гематомы малых размеров (до 30 мл). Имелись ошибки в определении размера и распространенности флегмон в области ягодиц и бедер при пролежнях у пациентов с ведущей спинальной травмой.

Приоритеты оказания помощи на разных этапах лечения

Помощь при тяжелых ДТП оказывают на четырех этапах — догоспитальном, реанимационном, профильном клиническом и реабилитационном. Состав пострадавших, цели и задачи на каждом из этих этапов существенно различаются. Из первично травмированных на догоспитальном этапе погибают около 20%, еще 20% умирают в реанимации и в живых остаются только 60%, которых переводят в профильные клинические отделения (70–75% — травматологического профиля, 10% — в хирургическое, 10% — в нейрохирургическое, 5–10% — в прочие). Реабилитационный этап наиболее длительный (6–8 мес) у пострадавших со сложными повреждениями ОДС, тяжелыми повреждениями головного и спинного мозга [5].

Приоритетами оказания помощи на догоспитальном этапе являются восстановление и поддержание жизнедеятельности организма пострадавшего по системе ABC, временная остановка и компенсация путем внутривенных инфузий кристаллоидов и противошоковых растворов внутреннего и (редко) наружного кровотечения и быстрейшая доставка в травмацентр, иммобилизация переломов, наложение стерильных повязок на раны. Система ABC определяет порядок и экстренность действий врача: А (airway) — восстановление проходимости дыхательных путей, В (breathing) — восстановление адекватной легочной вентиляции; С (circulation) — восстановление сердечной деятельности и адекватного кровообращения [9].

На реанимационном этапе проводится диагностика отдельных повреждений одновременно с комплексной реанимационной терапией (интубация, ИВЛ, инфузии противошоковых растворов и т.п.) в соответствии с определенным алгоритмом. Далее выделяют наиболее жизнеопасные повреждения, которые определяют тяжесть состояния пострадавшего, и составляют план лечения. У 80% пострадавших требуется хирургическая помощь, имеющая своей целью остановку внутреннего кровотечения, устранение компрессии легких гемо- и пневмотораксом, устранение

компрессии головного мозга гематомой и (редко) остановку наружного кровотечения и пластику магистральных сосудов конечностей (экстренные операции 1-й очереди). К экстренным операциям 2-й очереди относят хирургические обработки и фиксацию открытых переломов, декомпрессию спинного мозга с фиксацией позвоночника. Особое внимание должно быть уделено пострадавшим с опасными для жизни и критическими повреждениями (балл тяжести по ISS 27–39 и 40 и выше соответственно), у которых оперативное лечение выполняют в соответствии с принципами «контроля повреждений». «Контроль повреждений» предполагает разделение хирургической помощи на отдельные фазы — от простого к сложному, с интервалами между ними для проведения интенсивной реанимации.

После стабилизации состояния пострадавших переводят в *профильные клинические отделения*. 75% пациентов имеют сложные повреждения ОДС, требующие оперативного лечения, поэтому большинство больных направляют в отделения травматологического профиля, 10–12% с ведущей черепно-мозговой травмой — в нейрохирургическое отделение, 8–10% с травмой брюшной полости, мочевыводящих путей — в общехирургические отделения. Действия врача на профильном клиническом этапе направлены на восстановление анатомии и функции поврежденных частей тела, профилактику и лечение осложнений, прежде всего гнойных и тромботических [6]. В условиях прочной иммобилизации переломов проводится интенсивная реабилитация, которую необходимо продолжать после выписки пострадавшего на амбулаторное лечение или перевода в реабилитационный центр. 15–20% пациентов требуется повторная госпитализация для выполнения корригирующих операций.

Отдаленные исходы тяжелых ДТП

Поскольку ДТТ — удел лиц молодого и среднего возраста, большое значение имеет не только снижение летальности, но и предупреждение длительной нетрудоспособности и инвалидности. Общие данные можно найти только в зарубежных публикациях [7], однако и они не дают ответ на вопрос — повреждение каких областей в наибольшей степени определяет неблагоприятный отдаленный исход?

Наши клинические наблюдения говорят о следующем. Неблагоприятный отдаленный исход в основном обусловлен повреждениями ОДС (80%) и последствиями тяжелой ЧМТ (20%). Травмы внутренних органов груди, живота и малого таза в подавляющем большинстве случаев определяют уровень летальности, но не вызывают стойкой утраты трудоспособности, что связано с большими функциональными резервами этих органов. Так, в ходе функционального обследования 118 пациентов, имевших в анамнезе множественные (10 и более)

переломы ребер, было установлено, что лица трудоспособного возраст, кроме двоих, особых жалоб не предъявляли и вернулись к своему труду, в том числе физическому. Только при обследовании с нагрузкой было выявлено снижение функциональных резервов дыхания на 40–60 %, которое пациенты ощущали субъективно [11].

Результатом лечения травм ОДС при нарушениях анатомии и функции являются существенное ограничение возможностей пострадавшего, трудности в самообслуживании и передвижении, снижение или вовсе лишение его трудоспособности. Последствия тяжелой ЧМТ проявляются в виде вегетативных двигательных расстройств и нарушений психики, вплоть до афоллического синдрома. Спинальная травма приковывает пациента к инвалидной коляске. Исходя из этого, большое значение имеет выбор тактики и техники лечения повреждений ОДС, начиная с реанимационного этапа. Особенно это относится к полисегментарным переломам и открытым переломам с большой зоной повреждения мягких тканей и костей. Реабилитация этих пострадавших имеет много специфики, трудоемка и требует индивидуального подхода к каждому пострадавшему.

ВЫВОДЫ

1. Социальное значение ДТТ состоит в том, что в 70% случаев их получают дети и наиболее активная трудоспособная часть населения страны в возрасте до 60 лет.

2. ДТТ относятся к высокоэнергетическим травмам, поэтому они отличаются высокой летальностью (более 10%) и инвалидностью (20–30%). Основное внимание при оказании помощи должно быть уделено тяжело пострадавшим с политравмой и тяжелой ЧМТ, поскольку летальные исходы, длительная нетрудоспособность и инвалидность наблюдаются главным образом в этих группах пострадавших.

3. Целесообразно оказание помощи при ДТТ разделить на 4 этапа — догоспитальный, реанимационный, профильный клинический и реабилитационный, поскольку состав пострадавших, цели и задачи лечения, необходимые кадровые и материальные ресурсы на каждом этапе различные.

4. На догоспитальном и реанимационном этапах погибает примерно равное количество пострадавших. Основными причинами смерти служат шок и кровопотеря, ЧМТ, травмы, несовместимые с жизнью (на догоспитальном этапе), пневмония, сепсис, эмболии (на реанимационном этапе).

5. Приоритетами оказания помощи на догоспитальном этапе являются восстановление и поддержание жизнедеятельности организма пострадавшего по системе АВС, временная остановка и компенсация внутреннего кровотечения, иммобилизация переломов, наложение стерильных повязок на раны и быстрейшая доставка в травмацентр.

6. На реанимационном этапе следует проводить диагностику отдельных повреждений одновременно с комплексной реанимационной терапией и оказывать экстренную хирургическую помощь, имеющую своей целью прежде всего устранение компрессии легких пневмо- и гемотораксом, остановку внутреннего и внутрибрюшного кровотечения, декомпрессию головного мозга.

7. На профильном клиническом этапе целью лечения является стабильная оперативная фиксация закрытых и открытых переломов и интенсивная реабилитация, профилактика и лечение флеботромбозов и инфекционных осложнений.

ЛИТЕРАТУРА

1. Дорожно-транспортное происшествие (электронный ресурс). <http://ru/Wikipedia.org/wiki>.
2. Ермолов А.С., Абакумов М.М., Соколов В.А. и др. Структура госпитальной летальности при сочетанной травме и пути ее снижения // Хирургия. — 2006. — N 9. — С. 17–20.
3. Журавлев С.М., Теодоридис К.А., Новиков П.Е. Медико-демографические аспекты травматизма, связанного с мототранспортными несчастными случаями // Вестн. травматол. ортопед. — 1996. — N 3. — С. 61–64.
4. Салахов Э.Р., Какорина Е.П. Травмы и отравления в России и за рубежом // Пробл. соц. гиг. здравоохран. — 2004. — N 2. — С. 13–20.
5. Соколов В.А. Множественные и сочетанные травмы. — М., 2006.
6. Соколов В.А. Дорожно-транспортные травмы. — М., 2009.
7. Соколов В.А., Бонч-Бруевич Е.В., Шейманидзе А.Я. и др. Отдаленные результаты лечения множественных переломов ребер // Ортоп. травматол. — 1976. — N 5. — С. 8–11.
8. Сологин А.А. // Судебная медицина: Атлас // Под ред. В.Н.Крюкова, П.П. Ширинского, О.И. Гиголкина и др. — М., 1998.
9. ABC (medicine). [http://en.wikipedia.org/wiki/ABC\(medicine\)](http://en.wikipedia.org/wiki/ABC(medicine)).
10. Prokop A., Hotte H., Kruger K. et al. Multislice SpiralCT zur Diagnostik beim Polytrauma // Unfallchirurg. — 2006. — Bd 109. — P. 545–550.
11. Soberg H.L., Finset A., Bauntz-Holter L. et al. Return to work after severe multiple injuries // J. Trauma. 2007. — Vol. 62, N 2. — P. 471–481.

Сведения об авторе: Соколов Владимир Анатольевич — профессор, доктор мед. наук, главный науч. сотр. отделения сочетанной и множественной травмы НИИ скорой помощи им. Н.В.Склифосовского.

Для контактов: 129099, Москва, Б. Сухаревская пл., дом 3. Тел.: (495) 680-81-01. E-mail: vassklif@mail.ru

ОБЗОР ЛИТЕРАТУРЫ



© Коллектив авторов, 2011

ЛЕЧЕНИЕ РАЗРЫВОВ АХИЛЛОВА СУХОЖИЛИЯ

Г.А. Кесян, Г.Н. Берченко, Р.З. Уразгильдеев, Т.Г. Нахаметян

ФГБУ «Центральный научно-исследовательский институт травматологии и ортопедии им. Н.Н. Приорова» Минздравсоцразвития России, Москва

Ключевые слова: ахиллово сухожилие, повреждение, диагностика, классификация, хирургическое лечение, оперативное лечение

Treatment of the Achilles Tendon Ruptures

G.A. Kesyan, G.N. Berchenko, R.Z. Urazgil'deev, T.G. Nakhapetyan,

Key words: Achilles tendon, injuries, diagnosis, classification, surgical treatment, conservative treatment.

Среди разрывов сухожилий и мышц подкожные повреждения ахиллова сухожилия занимают ведущее место и составляют до 47%. По данным [23, 43], частота разрывов ахиллова сухожилия за период с 1979 по 1990 г. составила 4,3 случая на 100 000 населения в год, за период с 1991 по 1999 г. — 14,1 на 100 000 населения, а к 2006 г. достигла значения 18 случаев на 100 000 населения в год. Чаще всего разрывы ахиллова сухожилия происходят при занятиях спортом (44–83%), у лиц в возрасте 30–40 лет. Вероятно, это обусловлено, с одной стороны, накоплением дегенеративных изменений в сухожилии, снижением его эластичности, а с другой — еще относительно высоким уровнем физической активности. В последние десятилетия в развитых странах появилась социальная группа «спортсменов выходного дня», члены которой занимаются спортом от случая к случаю. Их доля среди больных с разрывами ахиллова сухожилия по данным [31] составляет 74%. Соотношение мужчин и женщин с данным видом повреждений варьирует от 1,7:1 до 12:1.

Также имеется тенденция к увеличению частоты реруптур (лат. *reruptura* — повторный разрыв), которая колеблется от 8 до 13%.

Если эпидемиологические данные последних десятилетий действительно соответствуют истинному повышению частоты разрывов ахиллова сухожилия (в том числе и при дегенеративных процессах сухожильной ткани), то совершенствование методов лечения этой патологии представляет собой одну из самых актуальных задач ортопедии.

Ахиллово сухожилие — самое крупное и прочное сухожилие в организме человека, получило свое название от имени мифического героя Ахиллеса, описанного греческим поэтом Гомером в сборнике «Илиада» примерно в 750–650 гг. до нашей эры.

Общепризнано, что впервые разрыв ахиллова сухожилия описал Гиппократ, однако его мнение отличалось некоторой оригинальностью: «Если это сухожилие сильно ударить или порвать, то неминуемо наступает самая тяжелая лихорадка, которая вызовет удушье, расстроит ум и непременно приведет к смерти».

Ряд исследователей считают, что первое описание подкожного закрытого разрыва ахиллова сухожилия в 1575 г. дал А. Pare (1510–1590), который рекомендовал при данном виде повреждения накладывать бандаж, вымоченный в вине и специях. Также именно он первым описал реруптуру.

J. Hunter (1728–1793) — хирург, член Королевского Общества Медицины Великобритании, подробно описал в своих мемуарах разрыв собственного ахиллова сухожилия. В 1767 г. он описал стадии сращения сухожилий у собак. J. Hunter завещал свое тело анатомическому театру с пометкой сохранить ахиллово сухожилие. При посмертном изучении в месте разрыва ахиллова сухожилия был обнаружен оссификат.

В целом в XVIII столетии от оперативного вмешательства по поводу разрыва ахиллова сухожилия воздерживались.

В последующие 150 лет повреждения ахиллова сухожилия были описаны многими авторами, однако в них не было ничего принципиально нового по сравнению с работами J. Hunter.

Бандаж Монро, который J. Hunter использовал при лечении разрыва собственного ахиллова сухожилия, был изобретен А. Монро (1697–1767), являвшимся председателем отделения анатомии и хирургии Эдинбургского университета. А. Монро подробно описал лечение разрыва ахиллова сухожилия у самого себя. Позже, в 1781 г., на основе этих записей его сын опубликовал книгу, в которой также имелось описание пролеченных этим способом 16 пациентов.

В отечественной медицине сведения об ахилловом сухожилии были представлены в работе знаменитого русского хирурга-новатора Н.И. Пирогова «О перерезке ахиллова сухожилия в качестве оперативно-ортопедического средства» (1840), в которой были изложены новые данные об ана-

томическом строении сухожильного влагалища и впервые указано на биологические свойства сгустка крови в процессе заживания сухожильной раны [12].

Считается, что оперативное лечение по поводу разрыва ахиллова сухожилия впервые было предложено французским хирургом G. Polailon в 1888 г. Но в литературе имеется и более раннее упоминание об операции, выполненной Maudl в 1882 г. (цит. по Glapois D., 1943), а если проводить еще более глубокий исторический анализ, то обнаруживается, что еще в X веке арабские врачи сшивали сухожилие [33].

В России об удачных исходах оперативного лечения этого повреждения впервые сообщили М. Смирягин (1902) и А.М. Острянский (1907). Однако до середины XX века лечение оставалось преимущественно консервативным.

Данные первого серьезного исследования, посвященного сравнению результатов консервативного (39 пациентов) и оперативного (29 пациентов) лечения, были опубликованы J. Qenu и S. Stoianovitch в 1929 г. При использовании как консервативного, так и оперативного лечения были получены примерно одинаково хорошие результаты.

С середины XX века частота этой травмы стала увеличиваться, что связывали с влиянием урбанизации, массовым увлечением спортом, изменениями характера питания и другими факторами.

В 1958–1960 годах O. Arner и A. Lindholm, обобщив мировой и собственный опыт, изложили сведения об этиопатогенезе и механизме повреждения, особенностях клинко-рентгенологической диагностики и лечения разрывов ахиллова сухожилия. Авторы отдали предпочтение оперативному восстановлению сухожилия.

В 1950-х годах активный интерес к оперативному лечению пациентов с разрывами ахиллова сухожилия проявляли и отечественные авторы: В.А. Чернавский, Г.Д. Никитин, Н.Н. Приоров. Позже их работу продолжили С.С.Ткаченко, З.С. Миронова, Л.Е. Лысковец-Чернецкая и многие др.

При этом по-прежнему существовал лагерь приверженцев консервативного лечения, интерес к которому был обусловлен осложнениями оперативного.

В 1970–1980-е годы дискуссия продолжилась. Защитники консервативного лечения ссылались на высокую частоту осложнений операций, экономичность и удовлетворительные исходы неоперативной методики. Сторонники хирургического метода указывали на большое количество повторных разрывов после консервативного лечения, высокую вероятность сращения сухожилия с удлинением и ослаблением вследствие этого трехглавой мышцы.

Логичный компромисс между оперативными и консервативными методами лечения лежит в малоинвазивных методиках. Так, в 1977 г. американские хирурги G. Ma и соавт. сообщили о хороших результатах лечения 18 свежих разрывов ахиллова сухожилия с использованием чрескожного по-

гружного сухожильного шва [36]. Их идея нашла продолжение в модификациях некоторых отечественных хирургов [7,13].

Накопленный опыт, а также экспериментально-клинические данные по влиянию функционального натяжения на состояние мышцы позволили к концу 1980-х годов большинству хирургов склониться в пользу оперативного лечения. В то же время консервативный метод допускался в качестве альтернативного лечения у больных пожилого возраста, а также при наличии противопоказаний к анестезии и операции.

ЭТИОЛОГИЯ

Существует несколько теорий, которые, впрочем, не являются взаимоисключающими: дегенеративная, механическая, гипертермическая и генетическая.

ДЕГЕНЕРАТИВНАЯ ТЕОРИЯ. Особый интерес представляют спонтанные разрывы ахиллова сухожилия, которые происходят без значительного физического воздействия. Разрыв может возникнуть на фоне аутоиммунных воспалительных, инфекционных, неврологических заболеваний и генетически обусловленного нарушения синтеза коллагена. Перфузия сухожилия снижается с возрастом, и разрыв происходит в области относительной аваскулярности. Курение, хронические заболевания почек, гиперлипидемия и/или диабет также рассматриваются как факторы риска дегенеративного разрыва.

O. Arner и соавт. [18] обнаружили гистологические признаки дегенерации коллагена во всех наблюдавшихся ими 74 случаях разрыва ахиллова сухожилия.

Дегенеративную теорию разрабатывали и отечественные исследователи. По мнению Ja-Кава, В.К. Калнберза, И.В. Яунземе и А.А. Путилина, разрыв — это заключительный этап дегенеративного процесса. Занятия спортом обуславливают дополнительный стресс ахиллова сухожилия и развитие вторичной дегенерации, что в свою очередь может привести к разрыву сухожилия при неадекватном усилии [26]. А.А. Коструб и соавт. [5] обследовали 20 спортсменов-мужчин в возрасте до 35 лет со спонтанным подкожным разрывом ахиллова сухожилия. При гистологическом исследовании во всех случаях были обнаружены дегенеративные изменения в ткани сухожилий.

Кортикостероиды и разрывы сухожилия. Инъекции кортикостероидов применяются для лечения большого числа заболеваний, в том числе и при ахиллобурситах, тогда как широко известно их неблагоприятное действие на сухожильную ткань. В опытах на кроликах было установлено, что введение гидрокортизона в толщу пяточного сухожилия уже через 45 мин вызывает его некроз.

O. Arner и соавт. [17] в своей работе обнаружили, что во всех 29 случаях разрыва ахиллова сухожилия имелись дегенеративные изменения.

P. Kannus и L. Jozsa (1991) в 891 случае спонтанного разрыва ахиллова сухожилия выявили пато-

логические изменения, 97% из которых носили дегенеративный характер.

Н.Г. Губочкин и соавт. [2] сообщили о 13 случаях разрыва ахиллова сухожилия на фоне многократного введения стероидных препаратов в сухожильную ткань по поводу ахиллодинии.

МЕХАНИЧЕСКАЯ ТЕОРИЯ. Еще в 1933 г. Р. McMaster по результатам экспериментального и клинического исследования заключил, что здоровое сухожилие никогда не разорвется, даже при значительном усилии. Позже Т. Barfred [19] обнаружил, что при строго линейной тракции сухожилия риск разрыва в любой части мышечно-сухожильно-костного комплекса одинаков, а при тракции в косом направлении рвется преимущественно сухожилие.

R. Guillet (1966) считал, что у молодых здоровых пациентов разрыв ахиллова сухожилия происходит исключительно по механическим причинам при определенных функциональных и анатомических условиях.

ГИПЕРТЕРМИЧЕСКАЯ ТЕОРИЯ. Известно, что около 10% энергии, возникающей при эластичном удлинении сухожилия, трансформируется в тепловую энергию. А. Wilson и соавт. [55] оценили *in vivo* температуру, генерируемую в сухожилиях при движении. Наибольшая температура (45 °С) в толще сухожилия достигалась после 7 мин бега трусцой. Примечательно, что именно при этой температуре начинается гибель теноцитов. Таким образом, гипертермия, возникающая при движении, также может вносить вклад в дегенеративные процессы. Хорошее кровоснабжение обеспечивает температурный гомеостаз, способствуя охлаждению разогретого сухожилия. Вполне логично предположить, что разрывы будут наиболее часто возникать в плохо кровоснабжаемых участках сухожилий [38].

ГЕНЕТИЧЕСКАЯ ТЕОРИЯ. В последнее время появились работы по генетике, в которых рассматривают генетические факторы, возможно, имеющие значение в патогенезе разрыва ахиллова сухожилия. К сожалению, пока эти работы вызывают только теоретический интерес [47].

При любом варианте механизма травмы происходит однотипный процесс: сокращенная мышца в ответ на внезапное удлинение реагирует рефлексорным максимальным эксцентрическим сокращением, которое оказывается достаточным для разрыва сухожилия.

ДИАГНОСТИКА

Разрыв ахиллова сухожилия довольно часто может быть уверенно распознан по данным анамнеза и результатам осмотра, в ходе которого иногда удается пропальпировать западение между культиями сухожилия. Активная плантарная флексия может быть сохранена за счет других мышц (*m. plantaris*, *m. flexor digitorum longus*, *m. flexor hallucis longus*, *m. tibialis posterior*, *m. peroneus longus et brevis*), что может служить причиной ошибочного диагноза.

Для того чтобы облегчить диагностику данного вида повреждения были предложены клинические тесты, основным из которых является тест сжатия голени. Впервые этот тест описал F. Simmonds в 1957 г. [50], только через 5 лет были опубликованы две работы Т. Thompson [51, 52], который описал схожий диагностический прием. Чаще всего используют название тест Томпсона, однако встречаются и двойные названия — тест Simmonds-Thompson [25, 46].

Из числа дополнительных методов инструментального исследования в диагностике могут помочь МРТ, УЗИ и незаслуженно редко используемая мягкотканная рентгенография [1]. Чаще врачи прибегают к помощи ультрасонографии и магнитно-резонансной томографии, которые более чувствительны и специфичны, чем мягкотканная рентгенография [37].

КЛАССИФИКАЦИЯ

В МКБ-Х выделена лишь «Травма ахиллова сухожилия» — S 86.0, однако для полного описания этой патологии необходимы дополнительные рубрики.

В зависимости от сроков, прошедших с момента травмы, выделяют свежие (острые; менее 72 ч), несвежие (72 ч и более) и застарелые (более 4 нед) разрывы [38]. По степени повреждения различают полные и неполные (частичные) разрывы.

Также выделяют подкожный и открытый (1–20% случаев) разрывы ахиллова сухожилия.

В отдельную группу следует отнести огнестрельные разрывы ахиллова сухожилия.

В зависимости от величины воздействия и состояния сухожилия различают разрывы травматические и спонтанные — при неадекватной травме и наличии дегенеративных изменений сухожильной ткани по данным гистологического исследования [18].

Разрыв может быть первичным или повторным (перурипура).

По локализации выделяют разрыв на 2–6 см выше энтезиса (88,2%), разрыв мышечно-сухожильной части (9,8%), отрыв сухожилия от места прикрепления к пяточной кости (2%).

ЛЕЧЕНИЕ

Консервативное лечение возможно в тех случаях, когда оно начато в течение первых суток после травмы, так как только на ранних сроках удается достичь соприкосновения концов поврежденно сухожилия.

Многие авторы отвергают оперативное лечение разрывов ахиллова сухожилия, обосновывая свою точку зрения высокой частотой его осложнений. О. Arner и соавт. [17], подведя итоги консервативного лечения 86 пациентов с разрывами ахиллова сухожилия, зарегистрировали осложнения в 24% случаев. В более поздних исследованиях частота осложнений была значительно меньше.

Christensen [22] сообщил о лечении 51 пациента с 57 разрывами ахилловых сухожилий, $\frac{2}{3}$ из кото-

рых были застарелыми. Результаты лечения 18 из них были значительно хуже, чем в группе хирургического лечения.

В настоящее время нет единого мнения относительно оптимальной тактики лечения разрыва ахиллова сухожилия. Установлено, что главным преимуществом оперативного лечения перед консервативным является снижение риска реруптуры, однако при этом возрастает риск других осложнений.

Несмотря на большое число приверженцев консервативного лечения, в течение последних трех десятилетий наиболее часто применяется оперативное лечение, особенно у молодых пациентов и у спортсменов, а также при несвежих и застарелых разрывах.

Оперативное лечение может быть выполнено открытым, чрескожным и эндоскопическим способом. Основным методом лечения подкожных разрывов ахиллова сухожилия является оперативный. Желательно раннее оперативное вмешательство при подкожных разрывах из-за возникновения стойкой ретракции икроножной мышцы, гипотрофии, фиксации ее рубцами, развития необратимых функциональных нарушений нервно-мышечного аппарата, выражающихся в нарушении возбудимости, тонуса и биоэлектрической активности мышцы. Задачи лечения: восстановление непрерывности сухожилия, создание нормального физиологического натяжения икроножной мышцы, восстановление опороспособности передней части стопы.

При *операционном доступе* для открытого шва ахиллова сухожилия необходимо учитывать топографию *p. suralis*, максимально сохранять паратенон. Послеоперационный рубец не должен причинять неудобства в дальнейшем при ношении обуви.

Хирургические доступы можно разделить на околосухожильные (впервые применили E. Abraham и A. Pankovich в 1975 г. [16]), фигурные и миниинвазивные.

На высокую частоту проблем с заживлением послеоперационной раны указывали еще в 1955 г. G. Lawrence, F. Cave и H. O'Connor, подытожившие результаты лечения пациентов с разрывами ахиллова сухожилия, проходивших лечение в Massachusetts General Hospital с 1900 по 1954 г. По данным B. Barras (2002), A. Pajala (2009), частота развития краевых некрозов послеоперационной раны варьирует от 3 до 35%. Вполне логично, что эту проблему хирурги пытались разрешить, совершенствуя хирургический доступ.

Многие хирурги предпочитают латеральный околосухожильный доступ на том основании, что кожа наружных отделов голени более подвижна. Преимущества данного доступа: сохранение неповрежденной кожи над сухожилием, относительно высокая косметичность рубца и хорошее кровоснабжение краев раны при экономной диссекции.

Сухожильный шов. Несмотря на многообразие последних (по Bunnell, по Kessler, шов Казакова—Розова, по Krasckow и др.), широко использовались

далеко не все из них. К наиболее распространенным можно отнести ставший классическим шов, предложенный французским хирургом V. Cuneo (1873–1944). В течение многих десятилетий этот шов оставался самым популярным среди хирургов [15]. Существенными недостатками шва Cuneo являются сдавление сосудов и разволокнение ткани сухожилия.

Некоторые авторы являются сторонниками первичного армирования при шве ахиллова сухожилия с использованием сухожилий *m. plantaris*, *m. peroneus brevis*. Пионером первичного армирования при свежих разрывах ахиллова сухожилия считается T. Lynn [35]. По данным A. Pajala и соавт. [43], первичное армирование достоверно удлиняет время операции в среднем на 25 мин, увеличивает протяженность разреза на 7 см, при этом преимуществ по частоте реруптур и функциональным результатам не выявлено. N. Mafulli рекомендует выполнять армирование сухожилия только при лечении застарелых или повторных разрывов [38].

G. Ma и соавт. [36] разработали методику чрескожного шва ахиллова сухожилия, которая является своего рода компромиссом между консервативным и открытым оперативным лечением. Преимущества метода также освещены в работах других авторов [6, 13, 24]. Несмотря на всю привлекательность, данный метод не лишен недостатков: прошивание *p. suralis*, большая частота реруптур по сравнению с открытым швом; образование рубцовых втяжений кожи и гранулем в области погружения нитей и узлов [36], формирование лигатурных свищей [13].

Современной тенденцией в хирургии является внедрение малоинвазивных методов, в том числе и эндоскопических. Впервые сшивание ахиллова сухожилия под эндоскопическим контролем у одного пациента выполнил H. Thermann в 2001 г. Следующая работа принадлежит A. Turgut и соавт. (2002), которые применили эндоскопическое пособие у 11 пациентов. T. Halasi и соавт. [27] представили результаты применения эндоскопического пособия у 67 пациентов с разрывами ахиллова сухожилия. Авторы зарегистрировали несколько меньшую частоту реруптур чем в группе, где эндоскопию не использовали, за счет более точной адаптации торцов сухожилия.

Выполнение эндоскопических методик для сшивания ахиллова сухожилия весьма трудоемко и требует от хирурга длительного обучения и опыта эндоскопических вмешательств на конечностях. Например, в исследовании [27] первые 10 попыток эндоскопического шва закончились неудачей, и хирургам пришлось перейти к традиционному сшиванию ахиллова сухожилия.

Лечение застарелых разрывов ахиллова сухожилия представляет собой трудную задачу. По сравнению со свежими разрывами ахиллова сухожилия хронические разрывы ассоциированы с более высоким риском инфекционных осложнений и более длительным восстановлением функции, а ре-

зультаты лечения таких пациентов значительно хуже.

подавляющее большинство хирургов сходятся во мнении, что пациентов с застарелыми разрывами ахиллова сухожилия следует лечить оперативным путем. При застарелых разрывах концы сухожилия довольно часто ретрактированы и атрофичны, что делает сшивание по типу «конец-в-конец» невозможным. В связи с этим приходится прибегать к различным пластическим приемам с использованием местных сухожилий, свободных ауто- и аллотрансплантатов.

Поворотные лоскуты. В нашей стране этот тип реконструкции применяется наиболее часто. Впервые идею поворотного лоскута предложил N. Silfverskiöld в 1941 г., однако тогда его работе не было уделено должного внимания.

В дальнейшем метод поворотных, или низведенных, лоскутов для реконструкции ахиллова сухожилия разрабатывался нашим соотечественником В.А. Чернавским. Его работа была опубликована в журнале «Хирургия» в феврале 1953 г. [14]. В основе способа лежит выкраивание лоскута из центральной части проксимальной культы сухожилия с разворотом полученного лоскута на дистальном основании на 180°. Г.Д. Никитин предложил аутопластическое восстановление сухожилия боковым лоскутом из апоневроза икроножной мышцы [10, 11].

Позже методика В.А. Чернавского была модифицирована другим отечественным травматологом-ортопедом А.Ф. Красновым, который предложил оставлять мостик ниже выкраиваемого лоскута, а сам лоскут пропускать под ним.

M. Gerdès и соавт. (1992) в исследовании на трупах показали, что реконструкция с использованием поворотного лоскута позволяет получить на 41% большую прочность на разрыв по сравнению с изолированным швом по типу «конец-в-конец» ($217,5 \pm 44,7$ Н против $153,9 \pm 30,2$ Н).

Будучи общепризнанным и наиболее распространенным методом, аутопластика поворотными лоскутами не лишена ряда существенных недостатков, связанных главным образом с дополнительной травмой, а также ослаблением проксимальной части поврежденного сухожилия и мышцы. Кроме того, поворотные лоскуты деформируют сухожилие, утолщая его в месте пластики.

V-Y сухожильная пластика. Впервые эта операция для лечения хронических разрывов ахиллова сухожилия была предложена E. Abraham и A.M. Rankovich в 1975 г. [16]. У 3 из 4 пациентов произошло полное восстановление силы трехглавой мышцы голени, и они могли вставить на носок пораженной стороны так же, как и на носок контралатеральной стопы.

В последующем многие авторы сообщали о лечении пациентов с использованием данной методики и/или в некоторых ее модификациях: R. Parker, M. Repinecz (1979); C. Kissel и соавт. (1994).

Ниже представлены виды аутопластик, описанные в зарубежной и отечественной литературе, од-

нако не нашедшие своего широкого применения в практике: аутопластика из сухожилия подошвенной мышцы (R. Strelj (1960), K. Калнберз и Л.Б. Нейман (1975)); аутопластика из сухожилия короткой малоберцовой мышцы (E. Pintore (2001), D. McClell, N. Maffulli (2004), M. Miskulin (2005)); аутопластика из сухожилия длинной малоберцовой мышцы (К.В. Филиппов (1990)); аутопластика из сухожилия длинного сгибателя пальцев (R. Mann (1991)); аутопластика из сухожилия длинного сгибателя большого пальца стопы (M. Wong, V. Ng (2005), H. Sebastian, N. Maffulli (2007), Н.Г. Губочкин, В.М. Шаповалов (2010) [2]); аутопластика из сухожилия тонкой мышцы (N. Maffulli и W. Leadbetter [39]); аутопластика широкой фасцией бедра (W. Tobin, (1953), E. Bugg, V. Boyd (1968).

Аллотрансплантаты. Впервые использование аллотрансплантатов для лечения разрывов ахиллова сухожилия было предложено Л.Б. Нейманом в 1969 г., но результаты лечения были неудовлетворительными [9].

Впоследствии усовершенствованные методики обработки материалов позволили многим авторам применить в клинической практике некоторые виды аллопластик: Г.Д. Никитин и С.А. Линник (1979) — пересадка цельного аллогенного ахиллова сухожилия (меньших размеров) [11]; С. Howard и соавт. (1984) — протезы из карбоновых волокон [30]; J. Parsons и соавт. (1984) — рассасывающийся композитный полимер из карбоновых волокон [44]; J. Lieberman и соавт. (1988) — сосудистые протезы из дакрона [34]; J. Ozaki и соавт. (1989) — трехслойный полипропиленовый протез для лечения хронических разрывов с большими дефектами [42]; Z. Nellas и соавт. (1996) — две полоски лиофилизированного трупного ахиллова сухожилия [41]; N. Haraguchi и соавт. (2005) — аллотрансплантаты сухожилий [28]; A. Jennings и соавт. (2002) — полиэфирная лента [32]; Л.А. Меламед (1996) — углеродсодержащие имплантаты (витлановое волокно) [8]; Д.Е. Коловертнов и соавт. (2009) — эндопротезирование ахиллова сухожилия [4].

Использование синтетических материалов при лечении разрывов ахиллова сухожилия по сравнению с аутопластикой, естественно, позволяет исключить морбидность донорского места, однако частота инфекционных осложнений и отторжения трансплантата остается довольно высокой.

Аппаратное лечение. Одним из вариантов малоинвазивного лечения разрывов ахиллова сухожилия является применение аппаратов внешней фиксации. Этот метод используется на практике крайне редко, хотя, по мнению некоторых авторов позволяет получить хорошие результаты. Родоначальником данного метода является P. Casteleyn [21]. Также лечением разрывов ахиллова сухожилия аппаратами внешней фиксации занимались A. Nada [40], P. Tokmakov [53], K. Shea [48], А.А. Грицюк и А.П. Середа [3].

Преимущества аппаратного лечения: постепенное устранение диастаза сухожилия с сохранени-

ем истинного соотношения длин мышечной и сухожильной частей; надежная, жесткая, но при этом регулируемая иммобилизация; интактный скользящий аппарат сухожилия в результате лечения; отсутствие деформации сухожилия нитями и интактная трофика сухожилия. С другой стороны, аппарат внешней фиксации значительно ухудшает качество жизни пациентов, что не позволяет рекомендовать эту методику к рутинному применению.

ПЕРСПЕКТИВНЫЕ НАПРАВЛЕНИЯ

Достижения тканевой инженерии могут быть весьма полезными при лечении хронических разрывов ахиллова сухожилия. В исследовании Q. He и соавт. [29], проведенном на кроликах, дефекты сухожилия длиной 1 см сшивали полидиоксаноновым швом и укрывали амниотическим экстрацеллюлярным матриксом с посеянными фетальными кожными фибробластами третьего пассажа. Авторы пришли к выводу, что при использовании данной методики происходит более быстрое восстановление сухожилия.

В другом исследовании Y. Cao и соавт. [20] использовали клеточный каркас из полигликолевой кислоты, на который сеяли теноциты. Через 14 нед сухожилие, полученное благодаря достижениям генной инженерии, функционировало как типичное нативное сухожилие, имеющее прочность на разрыв в 83% от нормы.

Несмотря на многообразие способов оперативных вмешательств при повреждениях ахиллова сухожилия, частота неудовлетворительных результатов (реруптур в частности) остается довольно высокой, что скорее всего связано с накоплением дегенеративных изменений в сухожильной ткани. Данный факт побуждает многих авторов к поиску новых методов лечения, направленных на стимуляцию репаративной регенерации сухожильной ткани.

В последние годы появились сообщения о стимулирующем действии факторов роста (PDGF — тромбоцитарный фактор роста, TGF — трансформирующий фактор роста, VEGF — фактор роста эндотелия сосудов и др.), содержащихся в α -гранулах тромбоцитов, на регенераторную функцию сухожильной ткани. В свою очередь итогом исследования по биологии регенерации тканей стала разработка различных продуктов, стимулирующих биологические факторы, способствующие процессу заживления. Примером такого продукта является обогащенная тромбоцитами плазма.

Так, O. Virchenko и соавт. [53] в ходе экспериментальной работы на крысах выяснили, что локальное введение концентрата тромбоцитов через 6 ч после перерезки пяточного сухожилия приводит к увеличению его прочности через 1 нед на 30%.

T. Roukis и соавт. [45] изучали возможность исследования аутоплазмы, обогащенной тромбоцитами, для ускорения заживления мягких тканей и эпителизации. Авторы пришли к заключению, что

применение такой аутоплазмы является безопасным, способствует размножению клеток и активному течению естественных процессов регенерации.

Однако вышеперечисленные исследования имели существенные недостатки: небольшое количество материала, малые сроки наблюдения, отсутствие единых подходов к оценке отдаленных результатов с использованием интегральных общепринятых шкал, отсутствие систематизированного приготовления аутоплазмы, обогащенной тромбоцитами.

Тканевая инженерия является многообещающим, но малоизученным направлением в травматологии и ортопедии. Для объективной оценки ее эффективности в лечении разрывов ахиллова сухожилия, особенно при застарелых, дегенеративных изменениях, необходимо проведение дополнительных исследований.

ЛИТЕРАТУРА

1. Винтергальтер С.Ф. Рентгенологические исследования мягких тканей конечностей. — Вильнюс, 1971.
2. Губочкин Н.Г., Шаповалов В.М. и др. Особенности хирургической тактики лечения больных с застарелыми и дегенеративными разрывами ахиллова сухожилия // Сборник тезисов IX Съезда травматологов ортопедов России. — Саратов, 2010. — С. 124–125.
3. Грицюк А.А., Середа А.П. Ахиллово Сухожилие. — М., 2010. — С. 204–220.
4. Коловертнов Д.Е. Эндопротезирование ахиллова сухожилия: Автореф. дис. ... канд. мед. наук — М., 2009.
5. Коструб А.А., Заец В.Б., Блонский Р.И. Этиология и патогенез повреждения ахиллова сухожилия у спортсменов // Сборник тезисов IX Съезда травматологов ортопедов России. — Саратов, 2010. — С. 169–170.
6. Кузьменко В.В., Гириин С.Г., Цыпин И.С. Способ лечения свежих подкожных разрывов ахиллова сухожилия с помощью чрескожного погружного шва: Метод рекомендации. — М., 1984.
7. Луцман В.М., Имамалиев А.С., Каптелин Ф.А. Восстановление ахиллова сухожилия погружным лавсановым швом при подкожных его разрывах // Сб. трудов ЦИТО. — М., 1980. — Вып. 22. — С. 77–79.
8. Меламед Л.А. Ахиллопластика углеродсодержащими имплантатами: Автореф. дис. ... канд. мед. наук М., 1996.
9. Нейман Л.Б. Опыт гомопластики при оперативном лечении ахиллова сухожилия // Труды Рижского НИИТО. — Рига, 1969. — Вып. 9. — С. 101–107.
10. Никитин Г.Д. К вопросу о пластике при подкожных разрывах ахиллова сухожилия // Хирургия. — 1953. — N 2. — С. 87–88.
11. Никитин Г., Линник С.А. Лечение повреждений ахиллова сухожилия: Метод рекомендации, 1979.
12. Пирогов Н.И. О перерезке ахиллова сухожилия как оперативно-ортопедическом средстве лечения // Собр. соч. — М., 1957. — Т. 1 — С. 109–180.
13. Цыпин И. С. Чрескожный погружной шов при свежих подкожных разрывах ахиллова сухожилия: Автореф. дис. ... канд. мед. наук. — М., 1984.
14. Чернавский В. А. Аутопластическое замещение дефекта ахиллова сухожилия при его разрыве // Хирургия. — 1953. — N 2. — С. 86–87.
15. Ярцев Ю.А. К вопросу о технике сухожильного шва // Ортопед. травматол. — 1962. — N 12. — С. 15–17.
16. Abraham E., Pankovich A.M. Neglected rupture of the Achilles tendon. Treatment by V-Y tendinous flap // J. Bone Jt Surg. (Am.) — 1975. — Vol. 57. — P. 253–255.

17. Arner O., Lindholm A. Subcutaneous rupture of the achilles tendon: a study of 92 cases //Acta Chir. Scand. — 1959. — Suppl. 239. — P. 51.
18. Arner O., Lindholm A., Orell S.R. Histologic changes in subcutaneous rupture of the Achilles tendon study of 74 cases //Acta Chir. Scand. — 1959. — Vol. 116 — P. 484-490.
19. Barfred T. Experimental rupture of the Achilles tendon. Comparison of experimental ruptures in rats of different ages and living under different conditions //Acta Orthop. Scand. — 1971. — Vol. 42 — P. 406-428.
20. Cao Y., Liu Y., Liu W. et al. Bridging tendon defects using autologous tenocyte engineered tendon in a hen model //Plast. Reconstr. Surg. — 2002. — Vol. 110. — P. 1280-1289.
21. Casteleyn P.P., Opdecam P., De Clercq D. Surgical treatment of Achilles tendon ruptures, combined with an external fixation system //Acta Orthop. Belg. — 1980. — Vol. 46, N 3. — P. 310-313.
22. Christensen I. Rupture of the Achilles tendon; analysis of 57 cases //Acta Chir. Scand. — 1953. — Vol. 106. — P. 50-60.
23. Costa M.L., MacMillan K., Halliday D et al. Randomised controlled trials of immediate weight-bearing mobilisation for rupture of the tendo Achillis //J. Bone Jt Surg. (Br.). — 2006. — Vol. 88, N 1. — P. 69-77.
24. Cretnik A., Kosanovic M., Smrkolj V. Percutaneous suturing of the ruptured Achilles tendon under local anesthesia //J. Foot Ankle Surg. — 2004. — Vol. 43, N 2. — P. 72-81.
25. Douglas J., Kelly M., Blachut P. Clarification of the Simmonds - Thompson test for rupture of an Achilles tendon //Can. J. Surg. — 2009. — Vol. 52, N 3 — P. E40-E41.
26. Fox J.M., Blazina M.E., Jobe F.W. et al. Degeneration and rupture of the Achilles tendon //Clin. Orthop. — 1975. — Vol. 107. — P. 221-224.
27. Halasi T., Tallay A., Berkes I. Percutaneous Achilles tendon repair with and without endoscopic control //Knee Surg. Sports Traumatol. Arthrosc. — 2003. — Vol. 11. — P. 409-414.
28. Haraguchi N., Bluman E.N., Myerson M.S. Reconstruction of chronic Achilles tendon disorders with Achilles tendon allograft. Special focus //Tech. Foot Ankle Surg. — 2005. — Vol. 4. — P. 154-159.
29. He Q., Li Q., Chen B., Wang Z. Repair of flexor tendon defects of rabbit with tissue engineering method. //Chin. J. Traumatol. — 2002. — Vol. 5 — P. 200-208.
30. Howard C.B., Winston I., Bell W., Mackie I. Late repair of the calcaneal tendon with carbon fibre //J. Bone Jt Surg. (Br.) — 1984. — Vol. 66 — P. 206-208.
31. Inglis A.E., Sculco T.P. Surgical repair of ruptures of the tendo achillis //Clin. Orthop. — 1981. — Vol. 156. — P. 160-169.
32. Jennings A.G., Sefton G.K. Chronic rupture of tendon Achillis. Long-term results of operative management using polyester tape. //J. Bone Jt Surg. (Br.). — 2002. — Vol. 84. — P. 361-363.
33. Klenerman L. The early history of tendo Achillis and its rupture //J. Bone Jt Surg. (Br.). — 2007. — Vol. 89B, N 4. — P. 545-547.
34. Lieberman J.R., Lozman J., Czajka J. et al. Repair of Achilles tendon ruptures with Dacron vascular graft //Clin. Orthop. — 1988. — Vol. 234. — P. 204-208.
35. Lynn T.A. Repair of the torn achilles tendon, using the plantaris tendon as a reinforcing membrane //J. Bone Jt Surg. — 1966. — Vol. 48 A, N 2. — P. 268-272.
36. Ma G.W.C., Griffith T.G. Percutaneous repair of acute closed ruptured Achilles tendon. A new technique //Clin. Orthopaed. Rel. Res. — 1977. — Vol. 128. — P. 247-255.
37. Maffulli N. Clinical tests in sports medicine: more on Achilles tendon //Br. J. Sports Med. — 1996. — Vol. 30. — P. 250.
38. Maffulli N. Current Concepts Review-Rupture of the Achilles tendon //J. Bone Jt Surg. (Am.). — 1999. — Vol. 81, N 1 — P. 019-036.
39. Maffulli N., Leadbetter W.B. Free gracilis tendon graft in neglected tears of the achilles tendon //Clin. J. Sport Med. — 2005. — Vol. 15. — P. 56-61.
40. Nada A. Rupture of the calcaneal tendon. Treatment by external fixation //J. Bone Jt Surg. — 1985. — Vol. 67B, N 3. — P. 449-453.
41. Nell as Z.J., Older B.G., Wertheimer S.J. Reconstruction of an Achilles tendon defect utilizing an Achilles tendon allograft //J. Foot Ankle Surg. — 1996. — Vol. 35. — P. 144-148.
42. Ozaki J., Fuji Ki J., Sugimoto K. et al. Reconstruction of neglected Achilles tendon rupture with Marled mesh// Clin. Orthop. — 1989. — Vol. 238. — P. 204-208.
43. Pajama A., Kanga J., Sierra P. et al. Augmented compared with no augmented surgical repair of a fresh total Achilles tendon rupture. A prospective randomized study //J. Bone Jt Surg. (Am.). — 2009 — Vol. 91, N 5. — P. 1092-1100.
44. Parsons J.R., Rosario A., Weiss A.B. et al. Achilles tendon repair with an absorbable polymer-carbon fiber composite //Foot and Ankle. — 1984. — Vol. 5. — P. 49-53.
45. Rookies T.S. Autologous platelet-rich plasma for wound and osseous healing: a review of the literature and commercially available products //Adv. There. — 2006. — Vol. 23, N 2. — P. 218- 237.
46. Scott B.W., Halaby A.A. How the Simmonds - Thompson test works //J. Bone Jt Surg. — 1992. — Vol. 74B. — P. 314-315.
47. September A.V., Schwelbnus M.P., Collins M. Tendon and ligament injuries: The genetic component //Br. J. Sports Med. — 2007. — Vol. 41, N 4. — P. 241-246.
48. Shea K.G., Showalter L. Ilizarov method of repair of achilles tendon rupture in a patient with congenital insensitivity to pain. A case report //J. Bone Jt Surg. (Am.). — 2003. — Vol. 85A, N 9. — P. 1816-1818.
49. Simmonds F.A. The diagnosis of the ruptured Achilles tendon //Practitioner. — 1957. — Vol. 179. — P. 56-58.
50. Thompson T.C. A test for rupture of the tendo Achillis //Acta Orthop. Scand. — 1962. — Vol. 32. — P. 461-465.
51. Thompson T. C., Doherty J. H. Spontaneous rupture of tendon of Achilles: a new clinical diagnostic test //J. Trauma. — 1962. — Vol. 2. — P. 126-129.
52. Tokmakov P. Treatment of ruptures of Achilles' tendons by an external fixator //Folia Med. (Plovdiv). — 1995. — Vol. 37. — P. 92.
53. Virchenko O., Aspenberg P. How can one platelet injection after injury lead to a stronger tendon after 4 weeks. //Acta Orthop. — 2006. — Vol. 77, N 5. — P. 806-812.
54. Wilson A.M., Goodship A.E. Exercise-induced hyperthermia as a possible mechanism for tendon degeneration //J. Biomech.. — 1994. — Vol. 27. — P. 899-905.

Сведения об авторах: Кесян Г.А. — доктор мед наук, зав. отделением ортопедии взрослых ЦИТО; Берченко Г.Н. — профессор, доктор мед наук, зав. отделением патологической анатомии ЦИТО; Уразгильдеев Р.З. — канд. мед. наук, ведущий науч. сотр. отделения ортопедии взрослых ЦИТО; Нахапетян Т. Г. — аспирант отделения ортопедии взрослых ЦИТО.

Для контактов: Нахапетян Тигран Григорович. 127293, Москва, ул. Приорова, дом 10, ЦИТО. Тел.: 8 (917) 503-46-39. E-mail: tigran191984@mail.ru

ПАМЯТНЫЕ ДАМЫ

© М.Ш. Кнопов, В.К. Тарануха, 2011

ВИДНЫЙ ОТЕЧЕСТВЕННЫЙ ТРАВМАТОЛОГ

(К 130-ЛЕТИЮ СО ДНЯ РОЖДЕНИЯ
ПРОФЕССОРА В.В. ГОРИНЕВСКОЙ)

Среди видных ученых-медиков нашей страны достойное место по праву принадлежит крупному отечественному травматологу, замечательному военно-полевому хирургу, талантливому организатору здравоохранения, известному общественному деятелю, прекрасному педагогу, заслуженному деятелю науки РСФСР, профессору, полковнику медицинской службы Валентине Валентиновне Гориневской.

В.В. Гориневская родилась 3 февраля 1882 г. в Петербурге в семье известного врача — профессора Валентина Владиславовича Гориневского — одного из первых отечественных ученых в области врачебного контроля за физическим развитием и воспитанием. Среда, в которой росла и воспитывалась Валентина Валентиновна, несомненно, оказала влияние на формирование ее личности и выбор профессии. В 1908 г. она с отличием окончила Женский медицинский институт в Петербурге. Свою врачебную деятельность она начала ассистентом в хирургической клинике при Петропавловской городской больнице, где овладела ценными навыками практической и научной работы. Здесь она работала под руководством видных отечественных ученых А.А. Кадьяна и Г.И. Турнера, что способствовало ее становлению как хирурга и травматолога.

В начале Первой мировой войны В.В. Гориневская, первая из женщин-врачей, была назначена старшим хирургом этапного лазарета на Западном фронте, а затем в 1916 г. — главным врачом 1-го хирургического госпиталя Союза городов. С этого времени Валентина Валентиновна стала заниматься вопросами травматологии и военно-полевой хирургии. Много внимания она уделяла вопросам оказания первой помощи, транспортной иммобилизации и этапному лечению раненых. По возвращении с фронта В.В. Гориневская возглавила кафедру общей хирургии Самарского университета, а затем переехала в Москву и стала работать заведующей хирургическим отделением Института профессиональных заболеваний им. В.А. Обуха.

В 1925 г. Валентина Валентиновна организовала травматологическое отделение в Лечебно-протезном институте (ныне Центральный институт травматологии и ортопедии им. Н.Н. Приорова) и заведовала им до 1932 г. В проекте организации этого отделения Мосгорздравом были перечислены стоящие перед ним задачи: изучение и устранение причин травматизма, разработка наиболее целесообразных методик лечения.



В декабре 1929 г. при Наркомздраве РСФСР состоялось первое совещание по производственному (промышленному) травматизму. В одном из основных программных докладов В.В. Гориневская представила развернутый план борьбы с данным видом травматизма. В вопросе лечения больных с переломами уже в те далекие годы она отводила первое место функциональному методу лечения, лечебной гимнастике, массажу и физиотерапии. Уже тогда В.В. Гориневская поставила вопрос об организации реабилитации при травмах, создании «мастерских для лечения при помощи трудовых процессов, а равно и мастерских для переобучения». Совещание 1926 г. знаменательно и тем, что на нем впервые был поставлен вопрос о выделении травматологии в отдельную самостоятельную специальность. Такого взгляда придерживались А.А. Поленов, В.В. Гориневская и В.Р. Хесин. Валентина Валентиновна настаивала на открытии специальной кафедры травматологии.

С 1932 г. В.В. Гориневская возглавляла кафедру травматологии Центрального института усовершенствования врачей (ныне Российская медицинская академия последипломного образования) и одновременно травматологическую клинику в Институте скорой помощи им. Н.В. Склифосовского. В клинике была проведена профилизация палат: для пострадавших с повреждениями конечностей, позвоночника, таза, с полостными повреждениями. Впервые были организованы сектор первой помощи и здравпункт. По итогам анализа большого количества наблюдений сотрудниками упомянутой кафедры были сделаны многочисленные доклады на съездах, конференциях, заседаниях научных обществ, опубликовано много научных работ. В этих работах В.В. Гориневская стремилась увязывать вопросы профилактики травматизма с различными аспектами клиники,

лечения и восстановления трудоспособности после травмы.

Теоретические знания и богатый опыт в травматологии В.В. Гориневская с успехом использовала в области военно-полевой хирургии. В 1939 г. она направилась в качестве хирурга-консультанта в район Халхин-Гола для организации медицинской помощи раненым бойцам и командирам Красной Армии и их лечения. Во время советско-финляндского вооруженного конфликта она была хирургом-консультантом головного отделения полевого эвакуационного пункта на Карельском перешейке.

В годы Великой Отечественной войны В.В. Гориневская — старший инспектор-хирург Главного военно-санитарного управления Красной Армии. Находясь в этой должности, она побывала на многих фронтах, постоянно посещая армейские и фронтовые госпитали. Она проверяла их работу, обучала медицинский персонал, передавая им свой бесценный опыт, учила врачей делать операции и обращала их особое внимание на создание четкой и стройной системы организации оказания хирургической помощи раненым.

Исключительно важное значение имел труд В.В. Гориневской по созданию и налаживанию работы госпиталей для легкораненых. Идею специализированного лечения легкораненых Валентина Валентиновна высказывала еще в период Первой мировой войны. Организация госпиталей для легкораненых началась на Западном фронте только в августе 1941г. и проводилась под руководством старшего инспектора-хирурга Главного военно-санитарного управления Красной Армии В.В. Гориневской. Новая организация помощи легкораненым быстро завоевала признание, и к 1943г. более одной трети общего числа коек в госпитальных базах армий и фронтов находилось в госпиталях для легкораненых. Это способствовало скорейшему возвращению в строй огромного числа солдат и офицеров.

Начальник Главного военно-санитарного управления Красной Армии, выдающийся организатор отечественного военного здравоохранения Ефим Иванович Смирнов, вспоминая активную и чрезвычайно полезную работу В.В. Гориневской в период войны, писал: «Трудолюбие, исполнительность и готовность в любое время суток выехать или вылететь самолетом в любой пункт фронтовой или армейской госпитальной баз были характерной чертой В.В. Гориневской. Походная полевая жизнь и деятельность, связанная с организацией и методами работы госпиталей нового типа, которых история войн не знала, придавали ей силы, бодрость и приносили полное личное удовлетворение».¹ Следует отметить, что тогда Валентине Валентиновне уже исполнилось 60 лет.

В годы Великой Отечественной войны В.В. Гориневская работала в тесном контакте с главным хирургом Красной Армии Н.Н. Бурденко. В одной из аттестаций на старшего инспектора-хирурга Главного военно-санитарного управления, подписанной профессором Н.Н. Бурденко, читаем: «Бригврач В.В. Гориневская является высококвалифицированным хирургом с 35-летним стажем, автором целого ряда работ по травматологии. Ее перу принадлежит около 100 научных работ. Тов. Гориневская — опытный хирург-травматолог. Она является участником боевых действий у реки Халхин-Гол и советско-финляндской войны. За образцовую работу на этих фронтах награждена орденом «Красная Звезда» и медалью «За отвагу». В период Великой Отечественной войны с первого дня принимает активное участие в организации оказания хирургической помощи раненым и их лечения. Несмотря на преклонный возраст, она почти постоянно находится в командировках, inspectируя постановку хирургической работы на фронте. Ее практическая, весьма полезная деятельность во многом способствовала спасению жизни и возвращению в строй раненых бойцов и командиров. Занимаемой должности вполне соответствует».²

С 1944 г. и до конца жизни Валентина Валентиновна руководила кафедрой военно-полевой хирургии Военного факультета при Центральном институте усовершенствования врачей. Многие сотни гражданских и военных хирургов были обязаны проф. В.В. Гориневской своими знаниями по травматологии и военно-полевой хирургии.

Перу В.В. Гориневской принадлежит около 100 научных работ, в том числе 9 монографий. Ее труды посвящены вопросам травматологии, военно-полевой хирургии, есть ряд работ общехирургического характера. Безусловно, основным направлением в научно-исследовательской деятельности Валентины Валентиновны были проблемы травматологии. Заслуживают особого упоминания такие ее работы, как «Основы травматологии» (этот учебник издавался трижды, многие годы являлся настольной книгой хирургов-травматологов и до настоящего времени не утратил своего значения), а также «Первая хирургическая помощь при травмах военного и мирного времени» (совместно с М.Г. Рамм), «Современные методы лечения ранений», «Комплексное лечение в госпиталях для легкораненых», «Лечение легкораненых», «Повреждения кисти и пальцев» и др. Валентина Валентиновна неоднократно выступала на различных съездах и конференциях; ее сообщение звучало на Всеукраинском ортопедическом совещании (1930 г.), на 23-м Всесоюзном съезде хирургов (1935 г.) она выступила с докладом «Псевдоартрозы», а на 24-м Все-

¹ Личный архив семьи В.В. Гориневской.

² Центральный архив Министерства обороны Российской Федерации (ЦАМО РФ), личное дело В.В. Гориневской, инвентарный номер 0413314.

союзном съезде хирургов (1938 г.) — с докладом «Открытые повреждения костей и суставов нижних конечностей».

В фондах Военно-медицинского Музея министерства обороны Российской Федерации хранится архив проф. В.В. Гориневской. В нем имеются различные документы: письма, телеграммы, программы различных конференций, совещаний, некоторые истории болезни и выписки из них, инструкции, оттиски статей, рукописи, машинописные тексты с исправлениями автора и др. Все эти материалы отражают не только организаторскую, научную, педагогическую и общественную работу самой В.В. Гориневской, но и деятельность большого коллектива врачей.

Особый интерес представляют неопубликованные материалы В.В. Гориневской, состоящие из 23 тетрадей и названные ею «Мои воспоминания». В них содержится описание ее научно-практической деятельности за 30 лет (1914–1944 гг.), а также опыта работы многих врачей.

В «Воспоминаниях» приводится один из эпизодов Первой мировой войны, характеризующий состояние лечебной работы в госпиталях и уровень развития российской хирургии, представителем которой являлась В.В. Гориневская. В то время, как уже упоминалось, она была старшим хирургом этапного лазарета на 800 коек в Лодзи на Западном фронте. Лазарет в результате отступления российских войск оказался в немецком плену, но продолжал работу по оказанию хирургической помощи и лечению раненых. Однажды в лазарет приехала группа немецких врачей во главе с проф. Керте. При обходе палат Керте обратил внимание на то, что у раненых с огнестрельными переломами бедра наложены хорошие мостовидные гипсовые повязки. Узнав, что их накладывала В.В. Гориневская, проф. Керте сказал сопровождавшим его врачам: «Учитесь у нее. Вот как надо лечить переломы бедра. То, что она делает операции на черепе и в брюшной полости — это хорошо, но это мы все умеем делать. А то, что она правильно лечит переломы бедра и так хорошо накладывает гипсовые повязки — вот этому мы должны у нее учиться. Это достижение, без которого военный хирург ничего не стоит».

В мемуарах описана самоотверженная работа коллектива медицинских работников упомянутого этапного лазарета при лечении российских и немецких раненых, а позже — по ликвидации эпидемии сыпного тифа, вспыхнувшей в местечке Александрове Лодзинского района.

В годы Великой Отечественной войны Валентина Валентиновна, посещая полевые госпитали, неоднократно оперировала раненых в любых, самых трудных условиях. В этом отношении показателен следующий эпизод, который приводится в ее «Воспоминаниях».

В сентябре 1941 г. при отступлении наших войск В.В. Гориневская выехала из Вязьмы в Гжатск, где оставался лишь один госпиталь, который был уже свернут и ожидал распоряжения об эвакуации. По настоянию В.В. Гориневской были распакованы ящики с инструментами и открыта операционная. Под звуки канонады, в темноте (электричества в городе не было), имея лишь ручную керосиновую лампу, В.В. Гориневская в паре с молодым врачом-хирургом всю ночь делала неотложные операции, подвергаясь опасности попасть в окружение. Отступавшие с войсками врачи медсанбатов советовали ей немедленно уехать, но она продолжала операции. Лишь утром, когда выяснилось, что дальнейшее пребывание в Гжатске невозможно, она согласилась оставить город.

Описывая свою командировку на Южный фронт в мае 1945 г., В.В. Гориневская отмечала героизм, проявленный врачами в Керчи при переправе раненых через Керченский пролив. Она подчеркивала, что медицинская служба Красной Армии обеспечила в короткий срок переправу через Керченский пролив 48 тыс. раненых. Врачи оказывали хирургическую помощь под огнем неприятеля, героически выполняя свой долг.

Характерными чертами Валентины Валентиновны были удивительная скромность, простота и в то же время большая настойчивость и чувство ответственности за порученное дело. Уже будучи тяжело больной, прикованной к постели, она находила силы и время, чтобы отвечать на письма врачей с периферии, интересовалась актуальными вопросами организации здравоохранения. Самоотверженный труд на благо отечественной науки, непоколебимое мужество и честность — эти качества снискали ей глубокое уважение и признание в широких кругах медицинской общественности страны.

На протяжении всей своей врачебной деятельности В.В. Гориневская принимала активное участие в общественной жизни страны. Она была членом Ученого медицинского совета Министерства здравоохранения СССР, членом правления Всесоюзного и Московского обществ травматологов и ортопедов, редактором раздела «Хирургия» Энциклопедического словаря военной медицины, членом Ученого медицинского совета при начальнике Главного военно-санитарного управления Красной Армии, членом оргбюро всех всесоюзных и республиканских съездов и конференций травматологов и ортопедов и др. В 1934 г. она принимала участие во Всемирном конгрессе по первой помощи в Копенгагене, а в 1946 г. участвовала в работе Международного женского конгресса в Париже. Награждена орденами Красного Знамени, Красной Звезды, семью медалями и значком «Отличнику здравоохранения».

В.В. Гориневская умерла 25 сентября 1953 г.

Видный ученый-травматолог и известный общественный деятель, замечательный педагог и человек

большого организаторского таланта, исключительно внимательный к окружающим – такой навсегда вошла в историю отечественной медицины Валентина Валентиновна Гориневская. Вся деятельность ее — блестящий пример органичного сочетания те-

ории и практики; это исходило из насущных потребностей здравоохранения страны. Ее жизненный и творческий путь являет собой достойный образец самоотверженного служения своему народу и избранной профессии.

Сведения об авторах: Кнопов М.Ш. — доктор мед. наук, профессор кафедры медицины катастроф Российской медицинской академии последипломного образования; Тарануха В.К. — кандидат мед. наук, доцент, начальник консультативного отдела 52-го Консультативно-диагностического центра Министерства обороны Российской Федерации.

Для контактов: Кнопов Михаил Шмулевич, 123995, Москва, ул. Баррикадная, дом 2/1. Тел. (495) 946-05-23. Интернет-сайт: www.rmaro.ru

@ В.И. Зоря 2011

АЙДЫН САЛАРОВИЧ ИМАМАЛИЕВ

В июле 2011 г. исполнилось бы 85 лет лауреату Государственной премии СССР, заслуженному деятелю науки РФ, заслуженному изобретателю РФ, доктору медицинских наук, профессору Айдыну Саларовичу Имамалиеву.

А.С. Имамалиев родился в 1926 г. в Москве, в семье, где более 300 лет почти все были врачами.

Окончив с отличием в 1947 г. Азербайджанский медицинский институт, Айдын Саларович начал работать врачом-хирургом Шемахинской районной больницы под руководством талантливого хирурга, заслуженного врача Республики Б.С. Оденнова. В это же время появились его первые печатные работы по применению антибиотиков в хирургии. Будучи практическим врачом, А.С. Имамалиев подготовил и успешно защитил кандидатскую диссертацию «Укусы змей и лечение пострадавших противоземной сывороткой», которая позже была издана в виде монографии. Академик АН СССР Е.Н. Павловский назвал ее «единственно уникальной клинической работой по лечению больных, укушенных гюрзой».

В 1956 г. А.С. Имамалиев был направлен в докторантуру АМН СССР при Центральном институте травматологии и ортопедии, где под руководством директора — академика АМН СССР Н.Н. Приорова разрабатывал в эксперименте теоретические и практические аспекты аллопластики опорно-двигательного аппарата.

В период с 1956 по 1961 г. Айдын Саларович работал врачом, научным сотрудником ЦИТО, а с 1962 по 1976 г. являлся руководителем лаборатории пересадки органов и тканей. При его непосредственном участии отрабатывались методики консервации, разрабатывались правила хранения и пересадки суставных концов, совершенствовались методы оперативного лечения в эксперименте и клинике.

Им впервые в СССР был предложен и апробирован метод консервации суставных концов при



температуре -70°C , который позволил увеличить сроки хранения тканей. Был разработан новый способ консервации тканей в полиэфирных смолах. Итогом этой большой и многогранной работы стала успешная защита в 1962 г. докторской диссертации «Гомопластика суставных концов костей».

А.С. Имамалиевым, сотрудниками лабораторных и клинических подразделений, его учениками всесторонне изучались методы и способы забора, стерилизации и консервации тканей опорно-двигательного аппарата. Совместно с сотрудниками ЦИТО М.Н. Павловой, Л.Д. Аскеровым, О.А. Исмаиловым было доказано, что костная ткань, консервированная в пластмассе в течение 3 лет, сохраняет высокую биологическую активность. Результаты этого исследования были изложены в его монографии «Кость в пластмассе».

В ходе биохимических исследований, выполненных совместно с В.П. Торбенко, установлено, что консервирование трансплантатов при температуре -70°C позволяет сохранять их ферментативную активность. Было доказано, что некротические изменения клеточных элементов в консервированных тканях являются результатом аутолиза в условиях герметичной упаковки костной ткани в пластмассе.

В эксперименте профессору А.С. Имамалиеву удалось показать, что для успешной перестройки трансплантата важна его прочная фиксация с костью реципиента в условиях максимально увеличенной площади соприкосновения. Совместно с И.С. Худайбатовым он изучал антигенные свойства тканей и характер иммунологического ответа организма реципиента на трансплантацию этих тканей.

А.С. Имамалиев разработал для клинического использования способ консервации костной ткани в высокополимерной смоле с последующей стерилизацией пластмассовых брикетов γ -лучами. В результате исследования, проведенного с М.Н. Павловой, было установлено, что процесс развития и формирования кровеносной системы в пересаженном трансплантате не ограничивается краевой зоной опиления трансплантата и со временем васкуляризируется весь пересаженный суставной конец.

Таким образом, за период научной и творческой деятельности в ЦИТО А.С. Имамалиевым совместно с сотрудниками всех подразделений и лабораторий экспериментально были определены нормы заготовки тканей, условия асептики и антисептики при заборе тканей, режимы консервации тканей при низких температурах, проведены экспериментальные исследования по применению костно-суставных трансплантатов, предложены новые и усовершенствованы существующие инструменты и аппаратура для забора, консервации и хранения тканей, выполнены экспериментальные исследования по изучению изменений в пересаженных тканях.

Как у каждого подающего надежды ученика, у Айдына Саларовича был учитель — Н.Н. Приоров, которого он до конца своей жизни высоко ценил и уважал. Вместе с другими сотрудниками ЦИТО А.С. Имамалиев добился присвоения ЦИТО имени Н.Н. Приорова, названия улицы в Москве в честь Приорова и установки мемориальной доски на фасаде дома, где жил Николай Николаевич.

В 1977 г. А.С. Имамалиев перешел в Московский медицинский стоматологический институт им. Н.А. Семашко и занял должность заведующего ка-

федрой травматологии, ортопедии и военно-полевой хирургии. С его приходом клиническая база кафедры в ГКБ N 59 с 40 коек расширилась до 320. Коллектив кафедры насчитывал 28 человек. В 1983 г. при кафедре открылся курс факультета усовершенствования врачей травматологов-ортопедов. В клинике открылось первое в Советском Союзе отделение подростковой ортопедии на 60 коек. Организаторский талант Имамалиева был замечен руководством Мосгорздравотдела и МЗ РСФСР. Он был назначен главным ортопедом Москвы, а в дальнейшем — главным ортопедом Российской Федерации.

За период руководства кафедрой им совместно с сотрудниками был предложен и разработан ряд новых оригинальных технологий, инструментов и высокоэффективных методов лечения заболеваний крупных суставов, опухолей костей и суставов и последствий их повреждений. Среди них замещение проксимального конца бедренной кости аллотрансплантатом с сохранением головки бедра, закрытое восстановление связочного аппарата коленного сустава, способы аутопластики головки бедренной кости при ее аваскулярном и кистозном поражении, интрамедуллярный трансартикулярный остеосинтез при низких переломах бедренной кости. Были разработаны и успешно внедрены в клиническую практику новые модели тотального разборного эндопротеза тазобедренного сустава и первого в нашей стране межмышечкового металлополимерного эндопротеза коленного сустава.

А.С. Имамалиев является автором 78 изобретений. Под его руководством защищено 18 докторских и 46 кандидатских диссертаций. Им опубликовано более 300 научных работ, в том числе 11 монографий. Монография «Гомопластика суставных концов костей», вышедшая в 1964 г., удостоена в 1975 г. премии им. Н.И. Пирогова. Это была первая в русской и зарубежной литературе книга по проблеме пересадки суставных костей. Признанием заслуг А.С. Имамалиева является присуждение ему в 1977 г. Государственной премии СССР, премии им. Н.И. Пирогова. Он был награжден Орденом Почета, золотыми медалями ВДНХ СССР.

Сведения об авторе: Зоря В.И. — профессор, доктор мед. наук, зав. кафедрой травматологии, ортопедии и ВПХ МГМСУ.

Для контактов: Зоря Василий Иосифович. Москва, пл. Борьбы, дом 31/33. Тел.: (499) 978-22-73. E-mail: travm-ort.mgmsu@mail.ru

ПОЗДРАВЛЯЕМ ЮБИЛЕРА!

НИКОЛАЙ ВАСИЛЬЕВИЧ ЗАГОРОДНИЙ

Николай Васильевич родился 18 декабря 1951 г. в селе Пиковец Уманского района Украинской ССР.

В 1970 г. закончил Уманское медицинское училище. С 1971 по 1973 г. проходил службу в рядах Советской армии. В 1980 г. закончил с отличием лечебный факультет Российского университета дружбы народов им. П. Лумумбы.

С 1980 г. являлся клиническим ординатором, а затем аспирантом в институте Ревматологии. В 1986 г. после окончания аспирантуры и защиты кандидатской диссертации на тему «Комплексное восстановительное лечение поражений локтевого сустава у больных ревматоидным артритом» поступил на работу в качестве врача травматолога-ортопеда в ГКБ N 13 г. Москвы, где с 1988 г. стал заведовать отделением травматологии и ортопедии.

С 1989 г. Н.В. Загородний занимал должность доцента курса травматологии и ортопедии РУДН, а с 1992 г. является заведующим этой же кафедры. В 1998 г. защитил докторскую диссертацию на тему «Эндопротезирование при повреждениях и заболеваниях тазобедренного сустава». С 2008 г. возглавляет отделение эндопротезирования крупных суставов ЦИТО им. Н.Н. Приорова.

Профессором Н.В. Загородним создана целая научная школа. Основными направлениями его научной и практической деятельности являются: эндопротезирование суставов, криохирургия суставов, деформации и дегенеративно-дистрофические заболевания позвоночника, хирургия стоп, разработка корсетов, лечение инфекционных осложнений и профилактика тромбообразования в травматологии и ортопедии.

Н.В. Загородним подготовлено 34 кандидата и 13 докторов медицинских наук. Николай Васильевич является автором более 700 научных публикаций, 64 изобретений. Наиболее известные его монографии: «Криохирургия в ортопедии» (2001), «Гольмиевый лазер в медицине» (2003), «Хирургическое лечение спондилолистеза с помощью переднего внебрюшинного минидоступа» (2004), «Биохимические технологии в повышении эффективности лечения пострадавших с повреждениями связок коленного сустава и переломами костей голени» (2007), «Эндопротезирование тазобедренного сустава» (2011). При активном уча-



стии Н.В. Загороднего совместно с сотрудниками МАТИ им. К.Э. Циолковского разработаны системы для первичного и ревизионного эндопротезирования тазобедренного сустава. Николай Васильевич — автор первого отечественного эндопротеза коленного сустава нового поколения (разъемный тип эндопротеза).

Н.В. Загородний являлся организатором 4 международных конгрессов «Травматология и ортопедия — настоящее и будущее» и 5 российско-французских симпозиумов, посвященных вопросам травматологии и ортопедии.

Николай Васильевич является главным травматологом-ортопедом Москвы, главным травматологом-консультантом МВД России, Национальным делегатом России в SICOT, членом HIP International Association, членом AAOS, членом редакционных коллегий ведущих журналов по травматологии и ортопедии России и Украины, главным редактором журнала «Новости травматологии и ортопедии».

За научно-практические достижения Николай Васильевич удостоен звания заслуженный деятель науки РФ, он является лауреатом премии Правительства Российской Федерации в области науки и техники, национальной премии лучшим врачам России «Призвание», награжден орденом «За Содействие МВД России».

От всей души поздравляем Николая Васильевича с замечательным юбилеем! Доброго Вам здоровья, счастья, новых творческих и научных успехов!

Коллектив ЦИТО, коллектив кафедры травматологии и ортопедии РУДН, редколлегия журнала «Вестник травматологии и ортопедии им. Н.Н. Приорова»

ВНИМАНИЮ АВТОРОВ

«Вестник травматологии и ортопедии им. Н.Н. Приорова» предназначен для травматологов-ортопедов и специалистов смежных областей медицины — научных работников, практических врачей, организаторов науки и здравоохранения. В журнале публикуются оригинальные статьи — теоретические, клинические и экспериментальные исследования, заметки из практики (краткие сообщения), лекции, обзоры литературы, информационные сообщения по актуальным проблемам травматологии и ортопедии.

Решение о публикации статьи принимается редакционной коллегией на основании отзыва независимого рецензента (специалиста по проблеме), оценки соответствия работы этическим требованиям, а также правилам технической подготовки рукописи. Редакция оставляет за собой право редактировать статью.

Требования к оформлению рукописей

- Статья представляется в двух экземплярах, подписанных всеми авторами. На первой странице — виза руководителя, заверенная печатью. Рукопись сопровождается официальным направлением от учреждения, в котором выполнена работа, с указанием, что данный материал не публиковался в других изданиях, и заключением об отсутствии в нем сведений, не подлежащих опубликованию. Кроме того, прикладываются копии авторских свидетельств, патентов, удостоверений на рационализаторские предложения или разрешений на публикацию, если эти документы упомянуты в тексте статьи.

- Статья печатается с одной стороны листа, все элементы текста через 2 межстрочных интервала, ширина полей справа, сверху и внизу — 2,5 см, слева — 4 см. Используется шрифт Times New Roman, размер шрифта 12 пунктов. Страницы нумеруются арабскими цифрами. Общий объем оригинальной статьи — до 12, обзорной работы — до 16, кратких сообщений — до 5 страниц.

- На титульном листе приводятся: название статьи; имена, фамилии, отчества авторов на русском и английском языках с указанием их ученой степени, звания, места работы и занимаемой должности; полное название учреждения (учреждений), где выполнена работа. Дается информация «для контактов» — почтовый и электронный адрес, телефон одного из авторов (для переписки с редакцией и публикации в журнале).

- Оригинальные статьи, как правило, должны иметь следующие разделы: «введение», «материал и методы», «результаты», «обсуждение», «заключение» («выводы»).

- К статьям прилагается резюме (не более 1/2 страницы) на русском и английском языках, в котором кратко излагаются цель работы, материал и методы, основные выводы. В конце резюме приводятся 3–8 ключевых слов (словосочетаний).

- Список литературы печатается на отдельном листе, через 2 интервала, каждый источник с новой строки. Приводятся в алфавитном порядке сначала работы, опубликованные на русском языке, затем — на иностранных языках. В списке обязательно указываются: по книгам — фамилия автора (авторов) и его инициалы, полное название книги, место и год издания, цитируемые страницы (от — до); по журналам, сборникам, научным трудам — фамилия автора (авторов) и его инициалы, название статьи, название журнала, сборника, научного труда, год, том, номер и страницы (от — до). Неопубликованные работы в список не включаются. Для оригинальных статей список литературы следует ограничить 20 источниками, для обзорных — 50. Библиографические ссылки в тексте статьи даются в квадратных скобках номерами в соответствии с приставленным списком литературы.

- Иллюстрации (рисунки, графики, фотографии, схемы) представляются в двух экземплярах с указанием их номера, фамилии автора, пометкой «верх». Иллюстрации должны быть четкими, пригодными для воспроизведения. Их число не должно превышать 10 (включая а, б и т.д.). Подписи к рисункам печатаются на отдельном листе с указанием номера рисунка. В подписях приводится объяснение значения всех кривых, букв, цифр и других условных обозначений. В подписях к микрофотографиям указывается увеличение (окуляр, объектив) и метод окраски или импрегнации материала. В тексте обязательно дается ссылка на каждый рисунок.

- Таблицы должны быть построены наглядно, иметь название; заголовки граф должны точно соответствовать их содержанию. В тексте указывается место таблицы и ее порядковый номер.

- Сокращения слов в тексте следует избегать (за исключением общепринятых сокращений — ГОСТ 7.12–93 для русского и ГОСТ 7.11–78 для иностранных европейских языков). Если все-таки приходится пользоваться сокращениями, их следует расшифровать при первом упоминании термина и далее использовать по всему тексту.

- Единицы измерения должны приводиться в соответствии с Международной системой единиц (СИ).

- К рукописи должна быть приложена ее электронная версия. Иллюстрации представляются обязательно в виде отдельных графических файлов (без дополнительных обозначений — стрелок, букв и т.п.): в формате TIFF (разрешение 400 dpi), векторные рисунки — в виде публикации Corel Draw (версия 7), диаграммы — в виде таблиц данных Excel. Используются следующие типы носителей: CD–R; CD–RW; дискеты 1,44 MB.

Не принятые к печати рукописи редакцией не возвращаются.



Указатель статей,

опубликованных в № 1-4

за 2011 год

(римские цифры — номер журнала,
арабские — страницы)

Оригинальные статьи

- Амирасланов Ю.А., Жуков А.О., Борисов И.В., Иванов А.П. Принципы хирургического лечения переломов длинных костей, осложненных гнойной инфекцией (IV, 53-59)
- Аржакова Н.И., Ефремов В.А., Бессонов С.В., Уколов К.Ю., Новосельцева В.А. Решение проблемы «трудных дыхательных путей» в плановой ортопедической хирургии (II, 106-109)
- Афаинов А.А., Кузьменко А.В., Басанкин И.В. Вариант хирургической тактики при лечении спондилоптоза (III, 22-26)
- Агтямов И.Ф., Анисимов О.Г., Будяк Ю.В., Коваленко А.Н., Короткова А.С. Новый способ лечения ранних форм асептического некроза головки бедренной кости (предварительное сообщение) (I, 33-37)
- Ветрило С.Т., Кулешов А.А., Швец В.В., Ветрило М.С. Особенности течения и оперативного лечения диспластического поясничного и груднопоясничного сколиоза у детей и взрослых (II, 71-80)
- Власов М.В., Богосьян А.Б., Тенилин Н.А. Хирургическая коррекция врожденной плоскостопной деформации стоп у детей (IV, 23-26)
- Гиркало М.В., Пучиньян Д.М., Воскресенский О.Ю., Деревьянов А.В., Мандров А.В. Влияние турникета на развитие интра- и послеоперационных осложнений при тотальном эндопротезировании коленного сустава на фоне терапии препаратом прадакса (IV, 42-44)
- Голубев И.О., Крупчаткин А.И., Кутепов И.А., Бушуев О.М., Меркулов М.В., Ширяева Г.Н., Максимов А.А. Первый опыт одномоментного хирургического лечения переломов дистального отдела костей предплечья, осложненных комплексным регионарным болевым синдромом (II, 32-37)
- Гулевский А.К., Иванов Е.Г. Регенерация хряща коленного сустава под влиянием низкомолекулярной фракции кордовой крови (до 5 кДа) (III, 69-74)
- Дьячкова Г.В., Митина Ю.Л. КТ-семиотика пролиферативных изменений в бедренной кости при хроническом остеомиелите, развившемся после острого гематогенного остеомиелита (IV, 60-64)
- Загородний Н.В., Нуждин В.И., Каграманов С.В., Хоранов Ю.Г., Кудинов О.А., Аюшеев Д.Б., Кузьмин Ф.А., Бурацова М.Е., Чрагян Г.А., Бухтин К.М., Ерохин П.А., Николаев И.А. 20-летний опыт эндопротезирования крупных суставов в специализированном отделении ЦИТО им. Н.Н. Приорова (II, 52-58)
- Золотов А.С., Дубовый С.А., Кудряв С.П. Особенности хирургической анатомии поверхностного малоберцового нерва в контексте лечения переломов лодыжек (IV, 64-67)
- Кенис В.М., Клычкова И.Ю., Степанова Ю.А. Метод Понсети в лечении сложных и нейрогенных форм косолапости у детей (IV, 67-70)
- Кесян Г.А., Берченко Г.Н., Уразильдеев Р.З., Микелайшвили Д.С., Шулашов Б.Н. Сочетанное применение обогащенной тромбоцитами аутоплазмы и биоконпозиционного материала Коллапан в комплексном лечении больных с длительно несрастающимися переломами и ложными суставами длинных костей конечностей (II, 26-32)
- Копысова В.А., Каплун В.А., Светашов А.Н. Результаты накостного остеосинтеза с дополнительной стабилизацией пластины стягивающими скобами (IV, 11-14)
- Косов И.С., Кожевников О.В., Михайлова С.А., Кралина С.Э., Каджая Л.К. К патогенезу рецидивирующей врожденной косолапости (I, 48-54)
- Крутько А.В., Ахметьянов Ш.А., Козлов Д.М., Пелеганчук А.В., Булатов А.В. Минимально инвазивные стабилизирующие и декомпрессивно-стабилизирующие методы хирургического лечения дегенеративно-дистрофических поражений позвоночника (IV, 3-10)
- Лазарев А.Ф., Солод Э.И., Лазарев А.А. Возможности и принципы малоинвазивного остеосинтеза при лечении переломов костей (II, 5-10)
- Лулева С.Н., Стогов М.В., Митрофанов А.И. Химический состав содержимого солитарных кист в процессе комбинированного лечения с применением чрескостного остеосинтеза (III, 33-37)
- Мазалов А.В., Загородний Н.В., Процко В.Г., Султанов Э.М., Хамоков З.Х. Деформирующий артроз I плюснефалангового сустава стопы (этиология, патогенез, особенности оперативного лечения) (III, 63-69)
- Малахов О.А., Жердев К.В., Челпаченко О.Б. Ортопедические аспекты и особенности оперативного лечения воронкообразной деформации грудной клетки у детей и подростков (III, 3-9)
- Мамонов В.Е., Шипунова И.Н., Свиная Д.А., Прокураева Н.В., Ращенко М.М., Чемиш А.Г., Гласко Е.Н., Дризе Н.И. Восстановление костной ткани в месте критического дефекта мышечков бедра кролика с помощью биорезорбируемых кальциевых носителей и мультипотентных мезенхимных стромальных клеток (I, 10-15)
- Маттис Э.Р., Еськин Н.А. Стандартизация травматолого-ортопедической помощи: альтернативный вариант (I, 68-72)
- Мельников В.С., Коршунов В.Ф. Восстановительные операции при неправильно сросшихся переломах дистального эпиметафиза лучевой кости (I, 43-47)
- Меркулов В.Н., Берченко Г.Н., Чикватия Л.В., Ельцин А.Г., Минников Д.С., Авакян А.П. Патологические синовиальные складки коленного сустава у детей и подростков (диагностика, артроскопическое лечение) (III, 27-33)
- Меркулов В.Н., Дорогин А.И., Стужина В.Т., Ельцин А.Г., Минников Д.С. Лечение переломов области локтевого сустава у детей и подростков (II, 38-45)
- Миронов С.П., Бурмакова Г.М., Салтыкова В.Г. Пояснично-крестцовый болевой синдром у спортсменов и артистов балета: патология остистых связок (II, 81-88)
- Миронов С.П., Кесян Г.А., Кондратьева И.Е., Уразильдеев Р.З., Берченко Г.Н., Самков А.С., Карапетян Г.С., Шулашов Б.Н. Использование аутологических стволовых клеток для профилактики гнойно-воспалительных осложнений при оперативных вмешательствах с высокой хирургической агрессией у травматолого-ортопедических больных (II, 20-25)
- Миронов С.П., Лисицын М.П. Ошибки в расположении трансплантата при артроскопической реконструкции передней крестообразной связки коленного сустава (II, 89-94)
- Миронов С.П., Омеляненко Н.П., Кожевников О.В., Ильина В.К., Иванов А.В., Картов И.Н., Лазарев В.А. Использование клеточной технологии при хирургической коррекции врожденного неравенства длины нижних конечностей у детей (I, 3-9)
- Миронов С.П., Омеляненко Н.П., Кожевников О.В., Ильина В.К., Иванов А.В. Применение аутологических стромальных клеток костного мозга при хирургическом лечении врожденных ложных суставов костей голени у детей (II, 46-52)
- Момот А.П., Меркулов И.В., Григорьева Е.В., Панов М.Ю. Тромбопрофилактика эноксапарином и дабигатраном после эндопротезирования тазобедренного сустава (II, 67-70)

Никитюк И.Е., Гаркавенко Ю.Е. Использование имплантатов на основе монокристаллов кремния для предупреждения деформаций конечностей при повреждении росткового хряща (экспериментальное исследование) (I, 38-43)

Носков С.М., Широкова Л.Ю., Бахтиярова Т.И., Широкова К.Ю., Паруля О.М. Сравнительная оценка применения низкомолекулярной гиалуроновой кислоты и аутологичной кондиционированной сыворотки при коксартрозе (IV, 38-41)

Орлецкий А.К., Буткова Л.Л., Тимченко Д.О. Результаты пластики передней крестообразной связки с использованием трансплантата из сухожилий полусухожильной и тонкой мышц и связки надколенника (IV, 16-18)

Орлецкий А.К., Буткова Л.Л., Тимченко Д.О. Современные методы лечения инфекционного артрита коленного сустава (II, 94-98)

Очеретина Р.Ю., Стогов М.В. Морфометрические показатели гепатоцитов при травме костей голени (III, 76-78)

Поздникин И.Ю. Формирование тазобедренного сустава после открытого вправления бедра у детей младшего возраста (I, 28-32)

Покимь-Черета Г.Д., Бурмакова Г.М., Крупаткин А.И. Экстракорпоральная ударно-волновая терапия при лечении пояснично-крестцового миофасциального болевого синдрома у спортсменов и артистов балета (описание клинического случая) (II, 110-111)

Привалов А.М., Фомин Н.Ф., Емельянов В.Г., Корышков Н.А., Зайцев О.В. Особенности артериальной архитектоники заднего отдела стопы: хирургические аспекты (IV, 27-31)

Рейно Е.В., Жаирова Т.А., Кузнецова Н.Л., Антропова И.П. Опыт использования дабигатрана при эндопротезировании коленного сустава (III, 54-58)

Реквава Г.Р., Гаврюшенко Н.С., Лазарев А.Ф., Кузьменков К.А. Стабилизирующие возможности современных погружных металлоконструкций для остеосинтеза метадиафизарных и диафизарных переломов бедренной кости (экспериментальное исследование) (II, 11-19)

Родионова С.С., Еловой-Вронский А.А. Связь эффективности комбинированного использования ибандроновой кислоты и альфакальцидола с remodelированием костной ткани у женщин с постменопаузальной формой остеопороза (IV, 45-49)

Родионова С.С., Торгашин А.Н., Лекишвили М.В., Семенова Л.А., Морозов А.К. Влияние бисфосфонатов в составе биокомпозиционного материала на костеобразование и минерализацию кости (II, 59-66)

Саградян А.С., Грицюк А.А., Стойко Ю.М., Матушевский Г.А., Кузьмин П.Д., Середа А.П. Замещение суставной поверхности надколенника при тотальном эндопротезировании коленного сустава (III, 47-53)

Скворцов А.П., Гильмутдинов М.Р., Ахтямов И.Ф. Профилактика ортопедических последствий в области тазобедренного сустава у детей с эпиметафизарным остеомиелитом (III, 44-47)

Слободской А.Б., Осинцев Е.Ю., Лежнев А.Г. Осложнения после эндопротезирования тазобедренного сустава (III, 59-63)

Снетков А.И., Франтов А.Р., Морозов А.К., Берченко Г.Н., Батраков С.Ю., Анисимов М.В. Диагностика и хирургическое лечение доброкачественных опухолей и опухолеподобных заболеваний костей таза у детей (II, 99-106)

Соколовский В.А., Алиев М.Д., Соколовский А.В., Сергеев П.С. Эндопротезирование голеностопного сустава при поражении опухолью дистального отдела большеберцовой кости (IV, 32-36)

Солод Э.И., Лазарев А.Ф., Гудушаури Я.Г., Какабадзе М.Г., Раскидайло А.С. Переломы лодыжек: особенности и новые возможности лечения (IV, 19-22)

Солод Э.И., Лазарев А.Ф., Гудушаури Я.Г., Какабадзе М.Г., Раскидайло А.С., Лазарев А.А. Новые возможности оперативного лечения переломов проксимального отдела плечевой кости (I, 21-27)

Тамоев С.К., Загородний Н.В., Процко В.Г., Султанов Э.М., Хамоков З.Х., Дубовик Г.О. Подтаранный артролиз при дисфункции сухожилия задней большеберцовой мышцы (I, 55-59)

Тесаков Д.К. Возрастная динамика рентгенологических характеристик активности костного роста таза и позвоночника у больных идиопатическим сколиозом (I, 60-67)

Тесаков Д.К. Применение корсетотерапии при идиопатическом сколиозе (9-21)

Тихилов Р.М., Кочин А.Ю., Родоманова Л.А., Кутянов Д.И., Афанасьев А.О. Использование технологий реконструктивной микрохирургии в сложных случаях эндопротезирования коленного сустава (I, 16-21)

Цеймах Е.А., Меньшиков А.А., Бондаренко А.В., Кузнецов С.Ю., Гонтарев И.Н., Комлева И.Б., Смирнова О.И. Сравнение лечебного эффекта криосупернатанта и свежезамороженной плазмы в комплексном лечении синдрома диссеминированного внутрисосудистого свертывания крови у больных с тяжелой сочетанной травмой (IV, 49-53)

Черепанов Е.А. Русская версия опросника Освестри: валидность и надежность теста (I, 73-79)

Яндиев С.И. Осложнения эластично-стабильного интрамедуллярного остеосинтеза диафизарных переломов бедренной кости в детском возрасте (III, 38-43)

Короткое сообщение

Калантырская В.А., Голубев И.О. Экстракорпоральная репозиция и остеосинтез головки лучевой кости (два клинических наблюдения) (IV, 72-73)

Кралина С.Э., Каджая Л.К. Отдаленный результат комплексного лечения рецидивирующей врожденной косолапости (описание клинического случая) (I, 80-82)

Лекция

Зоря В.И., Зарайский А.С. Лечение деформирующего артроза плечевого сустава (III, 79-87)

Соколов В.А. Дорожно-транспортные травмы (IV, 74-79)

Обзор литературы

Ахтямов И.Ф., Коваленко А.Н., Анисимов О.Г. Лечение асептического некроза головки бедренной кости (I, 84-89)

Бугаев Д.А. Анализ ошибок диагностики и лечения травм кисти с позиций обеспечения качества медицинской помощи (I, 89-92)

Виссарионов С.В., Попов И.В. Современные взгляды на нестабильность позвоночника (III, 88-92)

Кесян Г.А., Берченко Г.Н., Уразгильдеев Р.З., Надаптян Т.Г. Лечение разрывов ахиллова сухожилия (IV, 80-86)

Памятные даты

Зоря В.И. Айдын Саларович Имамалиев (IV, 90-91)

Кнопов М.Ш., Тарамуха В.К. Видный отечественный травматолог (к 130-летию со дня рождения профессора В.В. Гориневской) (IV, 87-90)

Юбилей

А.П. Барабаш (III, 94)

С.Т. Ветрилэ (II, 80)

Н.В. Загородний (IV, 92)

Е.А. Назаров (I, 94)

А.В. Скороглазов (III, 95)

З.И. Уразгильдеев (I, 93)

Некролог

Л.Б. Пужицкий (III, 53)

<i>Крутько А.В., Ахметьянов Ш.А., Козлов Д.М., Пелеганчук А.В., Булатов А.В.</i> Минимально инвазивные стабилизирующие и декомпрессивно-стабилизирующие методы хирургического лечения дегенеративно-дистрофических поражений позвоночника	3	<i>Krut'ko A.V., Akhmet'yanov Sh.A., Kozlov D.M., Peleganchuk A.V., Bulatov A.V.</i> Minimum Invasive Stabilizing and Decompressive-Stabilizing Methods of Surgical Treatment for Degenerative-Dystrophic Lesions of Spine	
<i>Копысова В.А., Капloon В.А., Светашов А.Н.</i> Результаты накостного остеосинтеза с дополнительной стабилизацией пластины стягивающими скобами	11	<i>Kopysova V.A., Kaploon V.A., Svetashov A.N.</i> Results of Extraosseous Osteosynthesis with Extra Stabilization of Plate by Tightening Clamps	
<i>Орлецкий А.К., Буткова Л.Л., Тимченко Д.О.</i> Результаты пластики передней крестообразной связки с использованием трансплантата из сухожилий полусухожильной и тонкой мышц и связки надколенника	16	<i>Orletskiy A.K., Butkova L.L., Timchenko D.O.</i> Treatment Results after ACL Plasty with M. Semitendinous and M. Gracilis Tendons, and Patellar Ligament	
<i>Солод Э.И., Лазарев А.Ф., Гудушаури Я.Г., Какабадзе М.Г., Раскидайло А.С.</i> Переломы лодыжек: особенности и новые возможности лечения	19	<i>Solod E.I., Lazarev A.F., Gudushauri Ya.G., Kakabadze M.G., Raskidailo A.S.</i> Malleoli Fractures: Peculiarities and New Potentialities for Treatment	
<i>Власов М.В., Богосьян А.Б., Тенилин Н.А.</i> Хирургическая коррекция врожденной плосковальгусной деформации стоп у детей	23	<i>Vlasov M.V., Bogos'yan A.B., Tenin N.A.</i> Surgical Correction of Congenital Planovalgus Foot Deformity in Children	
<i>Привалов А.М., Фомин Н.Ф., Емельянов В.Г., Корышков Н.А., Зайцев О.В.</i> Особенности артериальной архитектоники заднего отдела стопы: хирургические аспекты	27	<i>Privalov A.M., Fomin N.F., Emel'yanov V.G., Koryshkov N.A.</i> Peculiarities of Arterial Architectonics in the Posterior Foot Segment	
<i>Соколовский В.А., Алиев М.Д., Соколовский А.В., Сергеев П.С.</i> Эндопротезирование голеностопного сустава при поражении опухолью дистального отдела большеберцовой кости	32	<i>Sokolovskiy V.A., Aliev M.D., Sergeev P.S., Sokolovskiy A.V.</i> Endoprosthesis of the Ankle Joint at Defeat by Tumours of Distal Part of Tibia	
<i>Носков С.М., Широкова Л.Ю., Бахтиярова Т.И., Широкова К.Ю., Паруля О.М.</i> Сравнительная оценка применения низкомолекулярной гиалуроновой кислоты и аутологичной кондиционированной сыворотки при коксартрозе	38	<i>Noskov S.M., Shirokova L.Yu., Bakhtiarova T.I., Shirokova K.Yu., Parulya O.M.</i> Comparative Evaluation of Low-Molecular Weight Hyaluronic Acid and Autologous Conditioned Serum in Coxarthrosis	
<i>Гиркало М.В., Пучиньян Д.М., Воскресенский О.Ю., Деревянов А.В., Мандров А.В.</i> Влияние турникета на развитие интра- и послеоперационных осложнений при тотальном эндопротезировании коленного сустава на фоне терапии препаратом прадакса	42	<i>Girkalo M.V., Puchinyan D.M., Voskresenskiy O.Yu., Derevyanov A.V., Mandrov A.V.</i> Effect of Tourniquet upon Development of Intra- and Postoperative Complications in Total Knee Replacement in Patients Treated with Pradaxa	
<i>Родионова С.С., Еловой-Вронский А.А.</i> Связь эффективности комбинированного использования ибандроновой кислоты и альфакальцидола с ремоделированием костной ткани у женщин с постменопаузальной формой остеопороза	45	<i>Rodionova S.S., Elovoy-Vronskiy A.A.</i> Relation of Efficacy of Combined Use of Ibandronic Acid and Alfacalcidol with Bone Tissue Remodeling in Women with Postmenopausal Form of Osteoporosis	
<i>Цеймах Е.А., Меньшиков А.А., Бондаренко А.В., Кузнецов С.Ю., Гонтарев И.Н., Комлева И.Б., Смирнова О.И.</i> Сравнение лечебного эффекта криосупернатанта и свежзамороженной плазмы в комплексном лечении синдрома диссеминированного внутрисосудистого свертывания крови у больных с тяжелой сочетанной травмой	49	<i>Tseimakh E.A., Men'shikov A.A., Bondarenko A.V., Kuznetsov S.Yu., Gontarev I.N., Komleva I.B., Smirnova O.I.</i> Comparison of Curative Effect of Cryosupernatant and Fresh Frozen Plasma at Complex Treatment of Disseminated Intravascular Coagulation Syndrome in Patients with Severe Concomitant Injury	
<i>Амирасланов Ю.А., Жуков А.О., Борисов И.В., Иванов А.П.</i> Принципы хирургического лечения переломов длинных костей, осложненных гнойной инфекцией	53	<i>Amiraslanov Yu.A., Zhukov A.O., Borisov I.V., Ivanov A.P.</i> Principles for Surgical Treatment of Long Bones Fractures Complicated by Purulent Infection	
<i>Дьячкова Г.В., Митина Ю.Л.</i> КТ-семiotика пролиферативных изменений в бедренной кости при хроническом остеомиелите, развившемся после острого гематогенного остеомиелита	60	<i>Diachkova G.V., Mitina Ju.L.</i> Semiotics of Proliferative Changes in Femur in Chronic Osteomyelitis Developed after Acute Hematogenous Osteomyelitis	
<i>Золотов А.С., Дубовый С.А., Кудрянь С.П.</i> Особенности хирургической анатомии поверхностного малоберцового нерва в контексте лечения переломов лодыжек	64	<i>Zolotov A.S., Dubovyi S.A., Kudran' S.P.</i> Peculiarities of Superficial Peroneal Nerve Surgical Anatomy at Malleolus Fracture Treatment	
<i>Кенис В.М., Клычкова И.Ю., Степанова Ю.А.</i> Метод Понсети в лечении сложных и нейрогенных форм косолапости у детей	67	<i>Kenis V.M., Klychkova I.Yu., Stepanova J.A.</i> Ponseti method of treatment of severe and neurogenic clubfoot	
Короткие сообщения		Brief Reports	
<i>Калантырская В.А., Голубев И.О.</i> Экстракорпоральная репозиция и остеосинтез головки лучевой кости (два клинических наблюдения)	72	<i>Kalantyrskaya V.A., Golubev I.O.</i> Extracorporeal Reposition and Osteosynthesis of the Head of the Radius (two clinical cases)	
Лекция		Lecture	
<i>Соколов В.А.</i> Дорожно-транспортные травмы	74	<i>Sokolov V.A.</i> Road-Traffic Injuries	
Обзор литературы		Literature Review	
<i>Кесян Г.А., Берченко Г.Н., Уразгильдеев Р.З., Накхептян Т.Г.</i> Лечение разрывов ахиллова сухожилия	80	<i>Kesyan G.A., Berchenko G.N., Urazgil'deev R.Z., Nakhapetyan T.G.</i> Treatment of the Achilles Tendon Ruptures	
Памятные даты		Memorable Dates	
<i>Кнопов М.Ш., Тарануха В.К.</i> Видный отечественный травматолог (к 130-летию со дня рождения профессора В.В. Гориневской)	87	<i>Knopov M.Sh., Taranukha V.K.</i> Eminent Russian Traumatologist (Commemorating the 130 th Anniversary of Professor V.V. Gorinevskaya Birth)	
<i>Айдын Саларович Имамалиев</i>	90	<i>Zorya V.I. Aidyn Salarovich Imamaliev</i>	
Юбилей		Jubilee	
<i>Н.В. Загородний</i>	92	<i>N.V. Zagorodniy</i>	
<i>Указатель статей, опубликованных в № 1-4 за 2010 г.</i>	94	<i>Index of Articles Published in 1-4, 2010</i>	