

В Е С Т Н И К

Травматологии и ортопедии

ИМЕНИ Н.Н.ПРИОРОВА



НАУЧНО-ПРАКТИЧЕСКИЙ ЖУРНАЛ
ОСНОВАН В 1994 ГОДУ

3
июль-сентябрь
2004

ЦЕНТРАЛЬНЫЙ
НАУЧНО-ИССЛЕДОВАТЕЛЬСКИЙ ИНСТИТУТ
ТРАВМАТОЛОГИИ И ОРТОПЕДИИ
ИМ. Н.Н. ПРИОРОВА



В Е С Т Н И К

ТРАВМАТОЛОГИИ

И ОРТОПЕДИИ

ИМЕНИ Н.Н.ПРИОРОВА

Ежеквартальный научно-практический журнал

Главный редактор С.П. МИРОНОВ

РЕДАКЦИОННАЯ КОЛЛЕГИЯ:

В.В. АЗОЛОВ, М.А. БЕРГЛЕЗОВ, С.Т. ВЕТРИЛЭ, И.Г. ГРИШИН,
В.В. КЛЮЧЕВСКИЙ, Н.В. КОРНИЛОВ, И.С. КОСОВ, Г.П. КОТЕЛЬНИКОВ,
О.А. МАЛАХОВ, В.Н. МЕРКУЛОВ, Л.К. МИХАЙЛОВА, А.К. МОРОЗОВ,
Г.И. НАЗАРЕНКО, З.Г. НАЦВЛИШВИЛИ, В.К. НИКОЛЕНКО, О.В. ОГАНЕСЯН,
Г.А. ОНОПРИЕНКО, С.С. РОДИОНОВА, А.С. САМКОВ, А.В. СКОРОГЛЯДОВ, А.И. СНЕТКОВ,
В.А. СОКОЛОВ, Л.А. ТИХОМИРОВА, В.В. ТРОЦЕНКО (зам. главного редактора),
М.Б. ЦЫКУНОВ (отв. секретарь), Н.А. ШЕСТЕРНЯ

3
июль-сентябрь
2004



МОСКВА • ИЗДАТЕЛЬСТВО «МЕДИЦИНА»

РЕДАКЦИОННЫЙ СОВЕТ :

О.Ш. БУАЧИДЗЕ (Москва), И.Б. ГЕРОЕВА (Москва), В.Г. ГОЛУБЕВ (Москва),
Н.В. ЗАГОРОДНИЙ (Москва), С.Т. ЗАЦЕПИН (Москва), Н.А. КОРЖ (Харьков),
А.И. КРУПАТКИН (Москва), Е.П. КУЗНЕЧИХИН (Москва), Е.Ш. ЛОМТАТИДЗЕ (Волгоград),
А.Н. МАХСОН (Москва), В.А. МОРГУН (Москва), В.П. ОХОТСКИЙ (Москва),
М.М. ПОПОВА (Москва), З.И. УРАЗГИЛЬДЕЕВ (Москва),
Н.Г. ФОМИЧЕВ (Новосибирск), Д.И. ЧЕРКЕС-ЗАДЕ (Москва),
В.И. ШЕВЦОВ (Курган), К.М. ШЕРЕПО (Москва)

«Вестник травматологии и ортопедии им. Н.Н. Приорова»
включен в следующие зарубежные каталоги:
«*Biological Abstracts*», «*Index to Dental Literature*»,
«*Excerpta Medica*», «*Index Medicus*»,
«*Ulrich's International Periodicals Directory*»

Адрес редакции журнала:

127299, Москва
ул. Приорова, 10, ЦИТО
Тел. 450-24-24
E-mail: vto-priorov@mail.ru
Зав. редакцией Л.А. Тихомирова

Редактор Л.А. Тихомирова

Компьютерная графика И.С. Косов

Операторы компьютерного набора и верстки И.С. Косов, В.М. Позднякова

Подписано в печать 27.07.04 Формат 60x88 1/8. Печать офсетная. Печ. л. 12,00 Усл. печ. л. 11,76
Усл. кр.-отг. 28,91 Уч.-изд. л. 12,47 Заказ №538

Ордена Трудового Красного Знамени Издательство «Медицина»
Москва 101990, Петроверигский пер. 6/8. ЛР № 010215 от 29.04.97
Отпечатано с готовых диапозитивов в ООО «Репроцентр»
125009, г. Москва, Елисеевский пер., 2/15.

*Все права защищены. Ни одна часть этого издания не может быть занесена
в память компьютера либо воспроизведена любым способом без предварительного
письменного разрешения издателя*

© Издательство «Медицина», 2004
E-mail: meditsina@mtu-net.ru

© Коллектив авторов, 2004

УЛЬТРАЗВУКОВАЯ ДИАГНОСТИКА ПАТОЛОГИИ СУХОЖИЛИЙ И НЕРВОВ КОНЕЧНОСТЕЙ

С.П. Миронов^{1,2}, Н.А. Еськин¹, В.Г. Голубев¹, И.Ю. Насникова²,
Д.Р. Богдашевский¹, С.Г. Приписнова¹, А.И. Финешин²

¹Центральный научно-исследовательский институт травматологии и ортопедии им. Н.Н. Приорова,

²Медицинский центр Управления делами Президента Российской Федерации, Москва

Описаны нормальная ультразвуковая анатомия сухожилий и периферических нервов, а также эхографические признаки их повреждений и заболеваний. Ультразвуковое исследование проводилось на аппарате ATL-3500 («Philips») с помощью мультисекторного линейного датчика (5–12,5 МГц) в режиме реального времени с применением функциональных проб. Использовалась серошкальная визуализация. Для определения выраженности воспалительного процесса выполнялось ультразвуковое сканирование с применением энергетической доплерографии. Обследовано 610 пациентов: 157 с повреждениями сухожилий пальцев кисти, 350 с заболеваниями и повреждениями ахиллова сухожилия и 103 с заболеваниями и повреждениями нервов конечностей. Результаты ультразвукового исследования практически в 100% случаев совпадали с операционными находками. Отмечены преимущества ультрасонографии перед другими методами исследования, в частности перед компьютерной и магнитно-резонансной томографией.

Ultrasound image of tendons and peripheral nerves was described. Sonographic criteria of tendon injury and pathology: dislocation, degenerative changes, ruptures including intratendinous, i.e. longitudinal, partial, total as well as inflammation, tumors and postoperative complications was given. Sonographic peculiarities of diagnosis on injury, compression and constriction of nerve in tunnel osteofibrosis of extremity was presented. Presence of that pathology was confirmed by clinical and electrophysiological examination and verified intraoperatively. Ultrasonography may be used for diagnosis of congenital abnormalities, nerve injury and neurogenic tumors. Authors emphasize the importance of participation of experienced examiner in interpretation of ultrasonograms.

Сухожилия и периферические нервы являются хорошо доступными для ультразвукового исследования структурами мышечного скелета. Высокая достоверность и точность выявления патологии в сочетании с низкими затратами, возможность многократного повторения в динамике, простота выполнения выдвигают ультрасонографию на одно из ведущих мест среди различных методов исследования (магнитно-резонансная, компьютерная томография и др.). Применение мультисекторных датчиков, высокочувствительного цветового доплеровского картирования резко повысило возможности эхографии в диагностике патологии сухожилий и нервов.

Цель данного сообщения — представить нормальную ультразвуковую анатомию сухожилий и периферических нервов, а также эхографические признаки их повреждений и заболеваний.

МАТЕРИАЛ И МЕТОДЫ

Обследовано 610 пациентов — 157 с повреждениями сухожилий пальцев кисти, 350 с заболеваниями и повреждениями ахиллова сухожилия и 103 с заболеваниями и повреждениями нервов конечностей. Ультразвуковое исследование проводи-

лось на аппарате ATL-3500 («Philips») при помощи мультисекторного линейного датчика (5–12,5 МГц) в режиме реального времени с применением функциональных проб. Использовалась серошкальная визуализация. Для определения выраженности воспалительного процесса выполнялось ультразвуковое сканирование с применением энергетической доплерографии. Исследование проводилось как на пораженной конечности, так и на непораженной контралатеральной (контроль).

Предварительной подготовки при ультразвуковом сканировании сухожилий и нервов не требуется. Единственным условием является исключение перед эхографическим исследованием лечебных и диагностических процедур, затрудняющих визуализацию (внутриуставные инъекции, рентгенография и компьютерная томография с контрастированием).

РЕЗУЛЬТАТЫ

Нормальная ультразвуковая анатомия сухожилий и нервов

Сухожилия и нервы отличаются друг от друга по внешнему виду, типу внутреннего строения и методам исследования. Анализ их эхоструктуры с

помощью высокоразрешающих ультразвуковых аппаратов позволяет выявить основные дифференциально-диагностические критерии патологии.

Сонографическая картина сухожилий фактически соответствует их гистологическому составу. Сухожилия состоят из толстых, плотно лежащих параллельных пучков коллагеновых волокон. Между этими пучками располагается тонкая эластическая сеть, а также имеются небольшие пространства, заполненные основным веществом. Из клеточных форм в сухожилии присутствуют только фибробласты, которые располагаются параллельными рядами в пространствах между пучками волокон. На поперечных срезах можно видеть, что тонкие пластинчатые отростки фибробластов со всех сторон окружают пучки волокон и тесно соприкасаются друг с другом. Фибробласты сухожильных пучков часто именуют «сухожильными клетками».

На продольных сонограммах сухожилия имеют трубчатую структуру с параллельными гиперэхогенными линиями. Эти линии являются отражением ультразвукового луча от коллагена и перегородок эндотендия. При поперечном срезе сухожилие выглядит как овоидное образование с яркими гиперэхогенными точками (рис. 1).

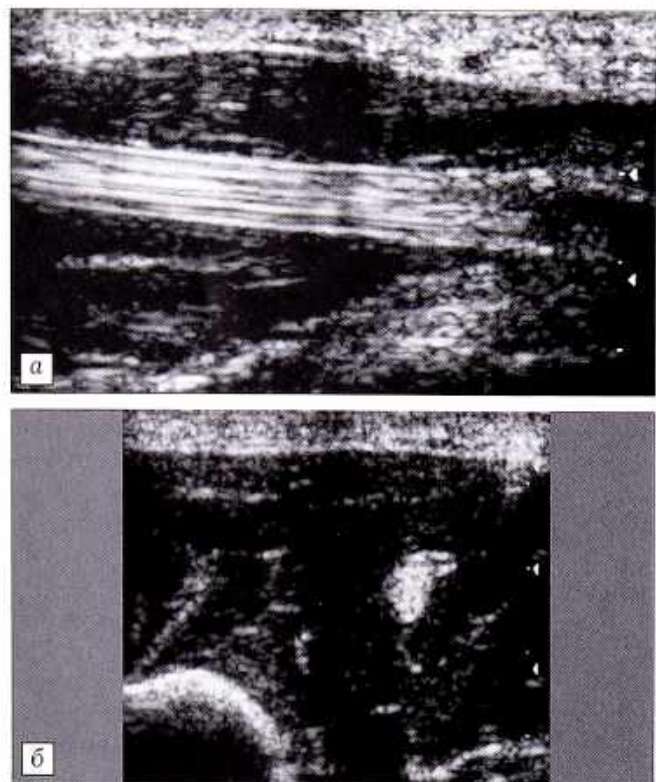


Рис 1. Сонограммы (а — продольный, б — поперечный срез) сухожилия сгибателя I пальца кисти. Сухожилие выглядит как однородная эхогенная структура, представленная параллельными гиперэхогенными линейно расположенными пучками коллагеновых волокон. Сухожилие хорошо дифференцируется с окружающими его мягкими тканями.

Здесь и на остальных рисунках: исследование с помощью мультимодального датчика 5–12 МГц.

Для сухожилий характерен определенный порядок расположения пучков коллагеновых волокон, который в каждом случае соответствует тем механическим условиям, в каких функционирует тот или иной орган. Оформленная соединительная ткань встречается в сухожилиях и связках, в фиброзных мембранах и пластинчатой соединительной ткани. Рыхлая ткань, окружающая сухожилие, выявляется при ультразвуковом исследовании в виде тонкой гипоэхогенной линии — ободка.

Периферические нервные стволы состоят из мягкотных, безмякотных нервных волокон и соединительнотканых оболочек. В некоторых нервных стволах встречаются одиночные нервные клетки и мелкие ганглии. На поперечном разрезе нерва видны сечения осевых цилиндров нервных волокон и окутывающие их мягкотные оболочки. Между нервными волокнами в составе нервного ствола располагаются нежные прослойки соединительной ткани — эндоневрий. Отдельные пучки нервных волокон окружены периневрием. При электронномикроскопическом исследовании выявлено, что периневрий состоит из чередующихся слоев тонких фибрилл. Диаметр клеток составляет около 900 Å (90 нм), тогда как их высота — в среднем всего 90 Å (9 нм). Клетки плотно прилегают краями друг к другу, образуя сплошные слои, отграниченные гомогенными базальными мембранами. Таких слоев в периневрии толстых нервов несколько (5–6). Между клеточными слоями лежат соединительнотканые фибриллы, ориентированные вдоль нерва. Очевидно, пучки этих волокон и обнаруживаются при оптической микроскопии как аргирофильные волокна. Наружная оболочка нервного ствола — эпиневрй — представляет собой волокнистую соединительную ткань, богатую фибробластами, макрофагами и жировыми клетками. Соединительнотканые оболочки нерва содержат кровеносные и лимфатические сосуды и нервные окончания. В эпиневрй поступает по всей длине нерва большое количество анастомозирующих между собой кровеносных сосудов. Из эпиневрй артерии проникают в периневрий и эндоневрий. Обилие приносящих сосудов и наличие густой сети их внутри нерва определяют значение сосудов нервов как добавочных коллатеральных путей [1].

В ультразвуковом отображении нервы являются образцом фасцикулярной ткани с гипоэхогенными параллельными линиями, разделенными гиперэхогенными полосами. Гипоэхогенные линии соответствуют нейронным пучкам, а гиперэхогенные полосы — внутрифасцикулярному эпиневрйю — продольный срез (рис. 2, а). При поперечных ультразвуковых срезах нервы выглядят как сотоподобное образование с гипоэхогенными включениями, окруженными гиперэхогенной оболочкой, — по типу «соль—перец» (рис. 2, б).

В отличие от сухожилий нервы сжимаемы и изменяемы в объеме — в зависимости от анатомических мест их прохождения. Обычно нерв распо-

лагается очень близко к кровеносным сосудам. При небольшом надавливании ультразвуковым датчиком можно дифференцировать нерв от вены. При прохождении через остеофиброзные каналы нервы принимают более однородный гипоэхогенный вид из-за деления на более мелкие ветви.

Между суставными поверхностями, над синовиальными влагаллищами и остеофиброзными каналами, располагаются *ligg. retinaculum*. Они предотвращают вывихивание и травматическое повреждение структур, находящихся в туннелях, во время движений. С помощью высокочастотных ультразвуковых датчиков *lig. retinaculum* визуализируется как тонкая анизотропная полоса, располагающаяся над сухожилиями и нервами. Наличие небольших гипоэхогенных жидкостных образований вокруг сухожилий и нервов и динамическое исследование этих структур помогают дифференцировать *ligg. retinaculum* от движущихся сухожилий.

Техника ультразвукового исследования

Ультразвуковая оценка сухожилий и нервов может быть выполнена на любом ультразвуковом аппарате, оснащенный линейными высокочастотными датчиками от 5 до 12 МГц (те или иные датчики используются в зависимости от конституции пациента и глубины расположения исследуемой структуры).

При исследовании сухожилий ультразвуковой датчик необходимо располагать строго перпендикулярно к его продольной оси, чтобы лучше визуализировать волокна. В случае даже небольшого наклона датчика по отношению к сухожилию интерпретировать полученное ультразвуковое изображение нельзя, поскольку при этом в сухожилии появляются гипоэхогенные зоны, которые можно расценить как патологию. Данный феномен обусловлен сильными анизотропными свойствами сухожильной структуры и обычно наблюдается, когда сухожилия имеют изогнутую форму или наклонное положение относительно поверхности кожи — типа сухожильного крепления к кости. В зависимости от анатомического участка перпендикулярное положение датчика к исследуемому сухожилию может быть достигнуто или движениями датчика вперед и назад, вправо и влево, или незначительными движениями сухожилий за счет сокращения мышц. Динамика сухожильного движения при сокращении мышц оценивается в режиме реального времени, что помогает исключить

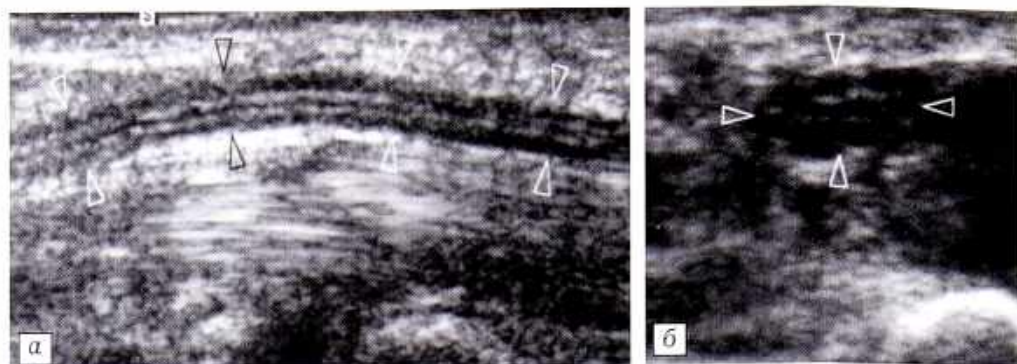


Рис 2. Сонограммы (а — продольный, б — поперечный срез) срединного нерва (треугольные стрелки) на уровне карпального канала. Фасцикулярная экоструктура нерва состоит из параллельных линейных гипоэхогенных областей, разделенных гиперэхогенными полосами. На поперечных срезах нерв представлен в виде пористой структуры, состоящей из округлых гипоэхогенных зон, окруженных гиперэхогенными оболочками.

патологию сухожилий, дифференцировать полный разрыв и частичный, а также оценить послеоперационное состояние сухожилия.

Техника ультразвукового исследования нервов зависит прежде всего от их размера и направления. Нервы менее анизотропны, чем сухожилия, поэтому строгой ориентации датчика при исследовании не требуется. Нужно отметить, что срединный, локтевой и седалищный нервы отлично визуализируются как при продольных, так и при поперечных ультразвуковых срезах. В то же время лучевой нерв лучше исследовать в поперечном срезе из-за его непрямолинейного расположения вдоль плечевой кости. Кроме того, при продольном исследовании пучки нервов легко могут быть перепутаны с эхоотражениями от мышц и сухожилий, расположенных параллельно направлению нерва [6]. Цветовое доплеровское картирование может помочь в дифференциации гипоэхогенных пучков нервов и расположенного рядом кровеносного сосуда.

Признаки патологии

В клинической практике приходится встречаться с широким спектром поражений сухожилий и нервов, включая дегенеративные изменения и травмы, ущемления или вывихи (типичные для остеофиброзных туннелей), воспалительные и инфекционные заболевания, а также объемные образования.

Дегенеративные изменения и травмы

Разрывы сухожилий нередко возникают на фоне дегенеративных изменений, которые снижают степень их растяжения. Существует много теорий, объясняющих развитие дегенеративного процесса в сухожилиях. Внутрисухожильное перерождение происходит в результате микроповреждений при постоянных субмаксимальных нагрузках или вследствие механического воздействия извне. Это наблюдается в наиболее уязвимых областях сухожилий, в местах с пониженным кровотоком.

Сдавление сухожилий под lig. retinaculum приводит к их микроповреждениям, а в последующем к дегенеративным изменениям. Способствует разрыву сухожилий длительное применение кортикостероидов при системных заболеваниях (ревматоидный артрит, красная волчанка, эритематоз, подагра). Это относится к сухожилиям четырехглавой мышцы, глубоких разгибателей и сгибателей, ахиллову сухожилию. Комбинация травмы и предрасполагающих факторов (механических и биохимических) является причиной дегенеративного перерождения сухожилий. Заболевание начинается с незначительного внутрисухожильного микроповреждения, ведущего в дальнейшем к частичному или полному разрыву сухожилия.

Ультразвуковое исследование позволяет точно отличить повреждение сухожилия от других патологических состояний, например тендовагинита.

При полных разрывах сухожилий диагноз, как правило, клинически очевиден и проведение ультразвукового исследования не столь необходимо. Вместе с тем при некоторых повреждениях сухожилий, расположенных глубоко в мягких тканях, а также при наличии сильной боли клиническая оценка затруднена. В этом случае роль ультрасо-

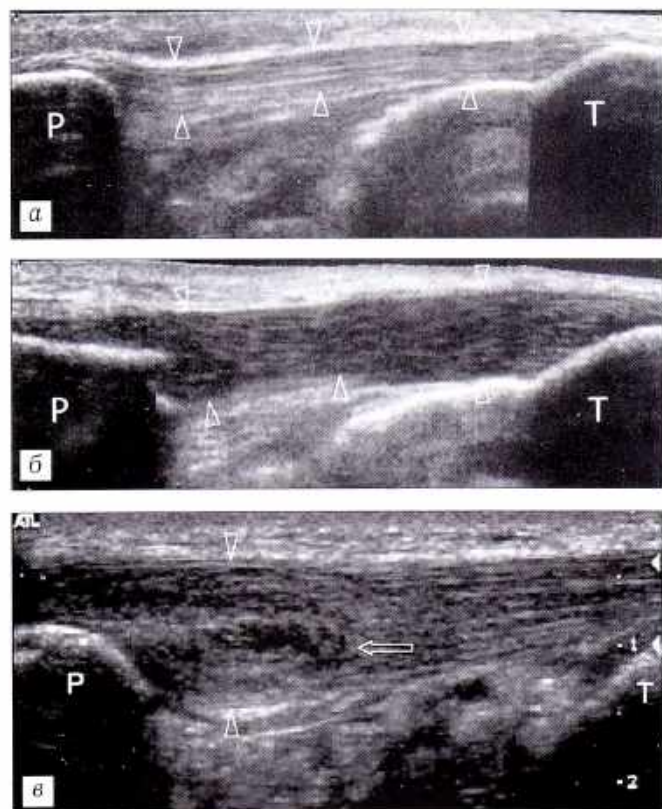


Рис 3. Сонограммы собственной связки надколенника, продольный срез.

а — в норме; б — при явлениях тендинита: связка утолщена на всем протяжении, отмечается гетерогенная гипозоногенная эхоструктура сухожилия; в — при тендините (треугольные стрелки) с внутрисухожильным микропорывом: на фоне гетерогенной гипозоногенной структуры связки определяется гипозоногенная зона (обычная стрелка), свидетельствующая о микропорыве сухожилия. Р — надколенник; Т — бугристость большеберцовой кости.

нографии в постановке диагноза становится почти ключевой. Ультразвуковое исследование позволяет оценить степень повреждения сухожилия. Информация о диастазе между концами сухожилия или в месте его прикрепления к суставу при полном разрыве помогает хирургу в выборе оптимального операционного подхода. При частичных разрывах клинический диагноз может быть предположительным, и ультразвуковое исследование помогает отличить повреждение сухожилия от другой патологии. Ранняя ультразвуковая идентификация микропатологии сухожилий имеет важное клиническое значение, позволяя провести консервативное лечение прежде, чем наступит их разрыв.

Дегенеративные изменения приводят к утолщению сухожилия при отсутствии или умеренной выраженности боли, нарушению функции, тендовагиниту. Главные ультразвуковые признаки — центральная или рассеянная гетерогенность структуры с гипозоногенными областями, фокальное утолщение сухожилия (рис. 3). Сопоставление с гистопатологической картиной показывает, что описанные изменения эхоструктуры сухожилия ближе к вторичному фибромиксоидному перерождению, чем к воспалению [9, 11]. Дегенеративный процесс может поражать сухожилие полностью или локализоваться в пределах средней части субстанции сухожилия. Ахиллово сухожилие наиболее часто вовлекается в патологический процесс при нарушениях обмена веществ (подагра, воспаление мочеполовой системы), при этом оно характеризуется неравномерным увеличением диаметра либо наличием внутрисухожильных узелков при наследственной гиперхолестеринемии. Ультразвуковое исследование помогает выявить внутрисухожильный ксантоматоз в виде центральных или рассеянных гипозоногенных зон на доклинической стадии. Кальцинозы сухожилий встречаются очень редко, и их причастность к дегенерации остается неясной. Кальцификат выявляется как линейная эхоструктура, расположенная в толще сухожилия, с эхотенью за ним и отражает процесс кристаллизации гидроксиапатита или пирофосфата дегидрата кальция.

Частичные разрывы сухожилий бывают поперечными или продольными. При ультразвуковом исследовании в случае поперечных разрывов визуализируется как неповрежденная, так и поврежденная часть сухожилия в сочетании с гипозоногенной жидкостной гематомой (рис. 4). Отсутствие сухожильной ретракции является отличием частичного разрыва от полного. Ограниченное изменение эхоструктуры сухожилия может быть только при его частичном повреждении. Продольные внутрисухожильные разрывы выявляются как гипозоногенные зоны («кратеры») в пределах сухожилия, которые не достигают или достигают сухожильной поверхности. Этот вид разрыва сухожилий наиболее типичен для голеностопного сустава.

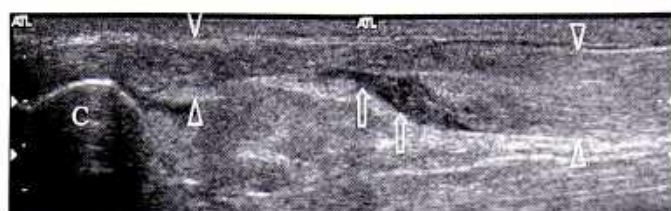


Рис. 4. Сонограмма ахиллового сухожилия при его частичном поперечном разрыве. Треугольные стрелки указывают на неповрежденное сухожилие, обычные стрелки — на место частичного разрыва. С — пяточная кость.

Острый полный разрыв сухожилия характеризуется наличием гипзоэхогенного диастаза, возникающего из-за ретракции концов порванного сухожилия (рис. 5). Дефект обычно заполняется гипзоэхогенным скоплением крови. При присоединении разрыва сухожильного влагалища гематома обычно имеет большие размеры и нечеткие контуры. Подострый и хронический разрыв характеризуется отсутствием свежей геморрагической жидкости и наличием организовавшейся гематомы, которая, заполняя дефект, может своей эхогенной структурой вводить в заблуждение, имитируя целостность сухожилия. При повреждении сухожильного влагалища необходимо проводить тщательную ультразвуковую диагностику, чтобы визуализировать концы сухожилия, оценить степень их ретракции при продольном сканировании. Выполнение пассивных движений помогает определить величину диастаза между концами сухожилия на всем протяжении. Сверхмаксимальное сокращение или напряжение мышцы может привести к разрывам здоровых сухожилий на участках их прикрепления к кости. При этом размер и степень смещения оторвавшегося костного фрагмента зависят от вида сухожилия.

Травматические повреждения нервов происходят при их перерастяжении (которое часто возникает при растяжении связок), прямом ушибе или проникающем ранении и не зависят от наличия дегенеративных изменений. Движения, связанные с повышенным напряжением или сдавлением нерва (обусловленные профессиональной деятельностью), могут вести к микротравмам. При незначительных повреждениях нерв может сохранять нормальный ультразвукографический вид независимо от клинических проявлений и нарушения функции. Отсутствие изменений ультразвуковой структуры нерва указывает на быстрое восстановление его функции. При травмах изменения нервов более существенны. В центре нерва выявляются гипзоэхогенные зоны с изменением структуры — гематомы с васкуляризацией. Веретенообразное расширение нерва на определенном участке свидетельствует о посттравматической невrome, развившейся в результате репаративного процесса и фиброза. Ультразвуковая картина нерва в месте травмы представлена гипзоэхогенной зоной с характерными нечеткими или плохо очерченными граница-

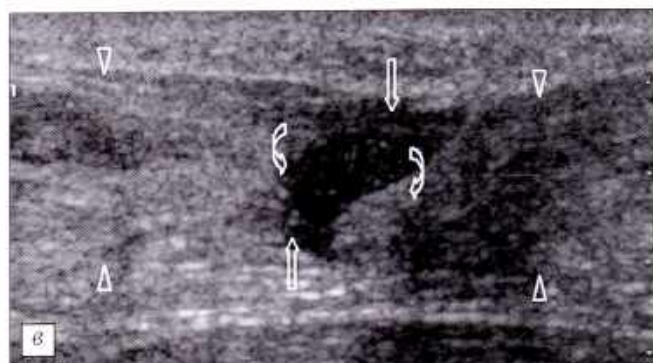
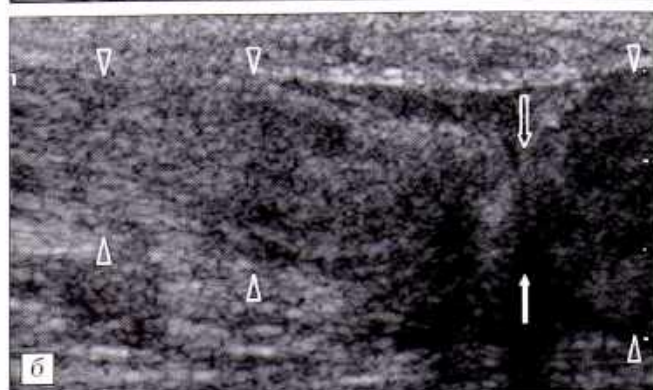
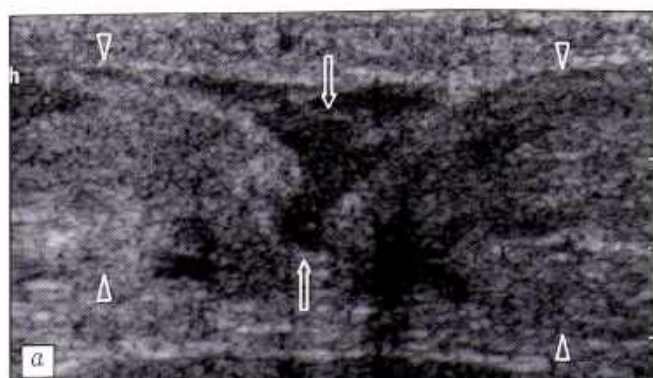


Рис. 5. Сонограммы ахиллова сухожилия при его полном разрыве. Сухожилие утолщено, неоднородно по структуре, между его концами определяется диастаз, заполненный гематомой.

а — поврежденное сухожилие в покое. Треугольными стрелками обозначена неповрежденная часть сухожилия, обычными стрелками показаны зона повреждения с наличием гематомы и величина диастаза между концами сухожилия;

б — сухожилие при экстензии стопы. Треугольными стрелками обозначена неповрежденная часть сухожилия, обычными стрелками — место плотного соприкосновения концов сухожилия друг с другом;

в — сухожилие при флексии стопы. Определяется увеличение диастаза между концами поврежденного сухожилия. Треугольными стрелками обозначена неповрежденная часть сухожилия, обычными стрелками показана зона повреждения с наличием гематомы, фигурными стрелками — увеличение диастаза между концами сухожилия.

ми (рис. 6). При полном повреждении нерва и большом диастазе между его концами неврома развивается из проксимального конца нерва. При тракционных повреждениях на уровне анатомического прохождения нервов могут возникать разрывы нервных корешков. Растяжение или нарушение анатомической непрерывности нерва с ретракцией его

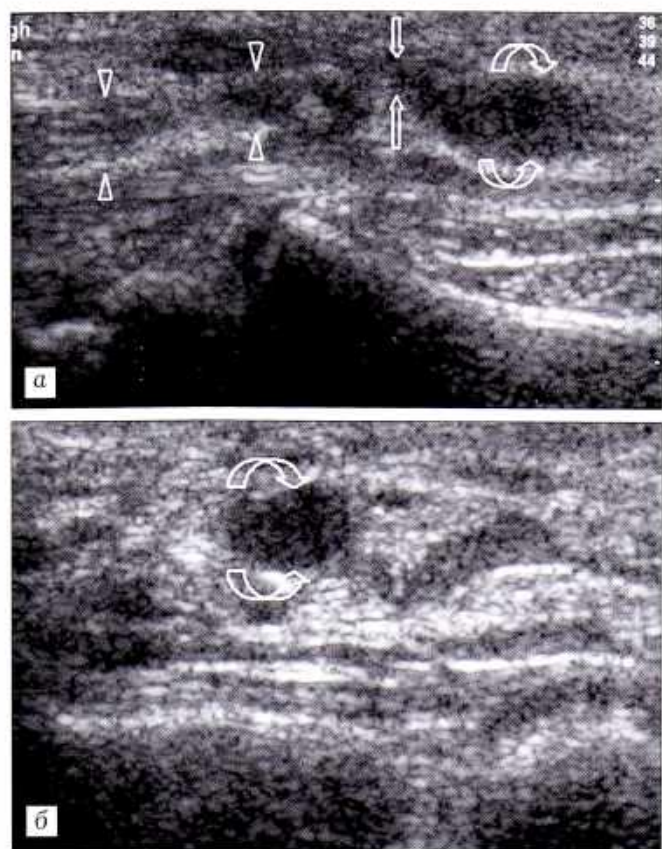


Рис. 6. Сонограммы (а — продольный, б — поперечный срез) срединного нерва при его травматическом повреждении с образованием невромы (фигурные стрелки), развивающейся из проксимального конца поврежденной части. Треугольными стрелками показана неповрежденная часть срединного нерва, обычными стрелками — зона травматического повреждения.

концов и извитым дистальным концом типичны для плечевого сплетения.

Патологические состояния, связанные с остеофиброзными каналами

При отсутствии lig. retinaculum в остеофиброзных каналах создается нестабильность сухожилий и нервов с их подвывихом или вывихом из ложа канала. Ультразвуковое исследование с применением динамических проб высокоэффективно в определении подвывиха и более доступно, чем МРТ. Привычные вывихи хорошо идентифицируются при статическом исследовании. При непостоянном подвывихе необходимо выполнение динамической экспертизы для оценки влияния мышечного сокращения на этот процесс. Различные механические повреждения lig. retinaculum приводят к нестабильности сухожилий. Ультразвуковое исследование достаточно информативно для выявления смещения сухожилий и возникающих при этом многочисленных осложнений (перитендинит, тендовагинит, повреждение сухожильных структур о костные структуры). Для оценки вывиха сухожилия необходимо поперечное ультразвуковое сканирование, поскольку перемещенное сухожилие опре-

деляется отдельно от «пустого» канала. Наиболее подвержены вывиху длинная голова сухожилия бицепса, перонеальные сухожилия и сухожилия глубоких сгибателей [4].

Вывихи нервов чаще всего происходят в кубитальном канале. Вообще это состояние бессимптомное и может проявляться лишь мгновенной токообразной болью и дискомфортом при касании согнутым локтем поверхности стола. Частая и повторная травматизация нерва надмыщелком приводит к его хроническому повреждению с нарушением функции.

Стенозирующий тендовагинит характеризуется увеличением сухожилия в объеме и утолщением синовиального влагалища. Только синовиальный выпот наблюдается в острых случаях. При хроническом течении заболевания синовиальный выпот сочетается с утолщением lig. retinaculum, что является показанием к оперативному вмешательству. Динамическое ультразвуковое исследование с пассивными движениями демонстрирует сдавление синовиального влагалища во входе суженного канала.

Невропатии обычно развиваются в пределах остеофиброзного канала. Остеофиброзные каналы легко доступны для ультразвукового исследования: карпальный канал — для исследования срединного и локтевого нервов, канал Гийона — для локтевого нерва, шейка малоберцовой кости — для общего перонеального нерва, предплюсневый канал — для большеберцового нерва, intermetatarsal канал — для межпальцевых нервов стопы [10]. Основные ультразвуковые признаки сдавления нерва — изменение его формы и эхоструктуры, интраневральный отек или фиброз, усиленный ультразвуковой сигнал от интра- и периневральных структур при доплеровском картировании как признак воспалительной гиперемии. Изменение формы нерва выражается в его уплощении на участке компрессии (рис. 7, а, б) или наличии веретенообразного гипозоногенного образования, увеличивающегося в проксимальном направлении (рис. 7, в). Эти признаки наиболее четко выявляются при хроническом течении заболевания. Для исключения субъективизма при оценке патологии нервов применяется количественный анализ с вычислением ряда индексов, в частности соотношения высоты нерва и его ширины. Хроническое течение болезни может влиять на эти параметры.

Сравнительный анализ показал, что результаты ультразвукового исследования срединного нерва в карпальном канале имели почти 100% корреляцию с данными электронейромиографических исследований и операционными находками. Другие выявляемые при ультрасонографии признаки — утолщение lig. retinaculum и уменьшение подвижности нерва в пределах канала — также достаточно информативны. Ультразвуковое исследование помогает поставить правильный диагноз и может влиять на результат хирургического лече-

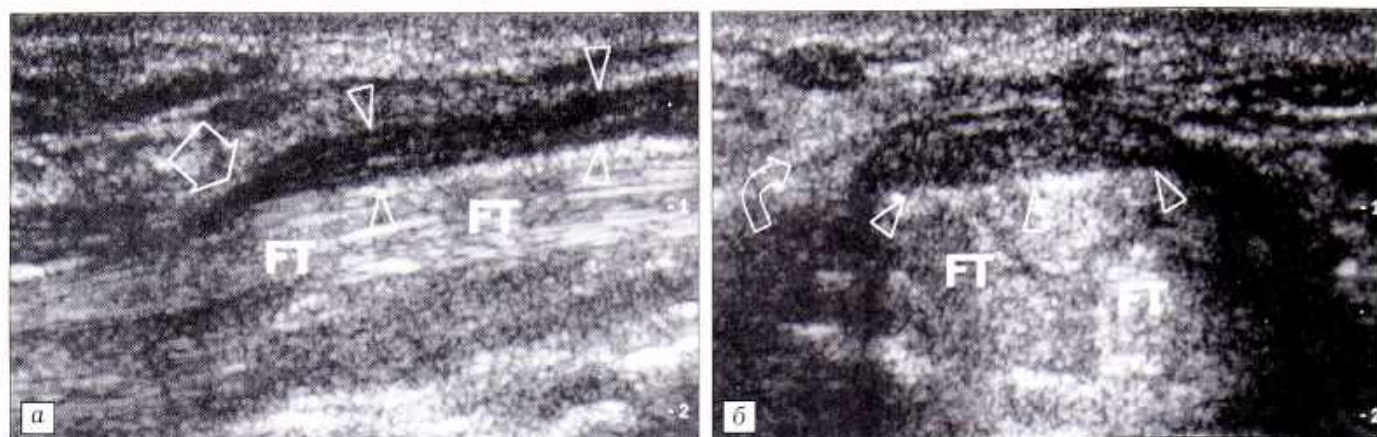


Рис. 7. Сонограммы срединного нерва при его сдавлении на уровне карпального канала.

а — продольный срез: определяется резкое сдавление нерва (обычная стрелка) в карпальном канале с развитием небольшой невromы в проксимальном направлении (треугольные стрелки). *FT* — сухожилия сгибателей кисти;

б — поперечная сонограмма срединного нерва проксимальнее карпального канала: нерв (треугольные стрелки) заметно увеличен в поперечнике, *lig. retinaculum* (изогнутая стрелка) имеет выпуклую форму;

в — сонограмма веретенообразного расширения срединного нерва (неврома — обычная стрелка) как следствия травмы. Проксимальная часть нерва (треугольные стрелки) имеет однородную структуру и равномерный диаметр.

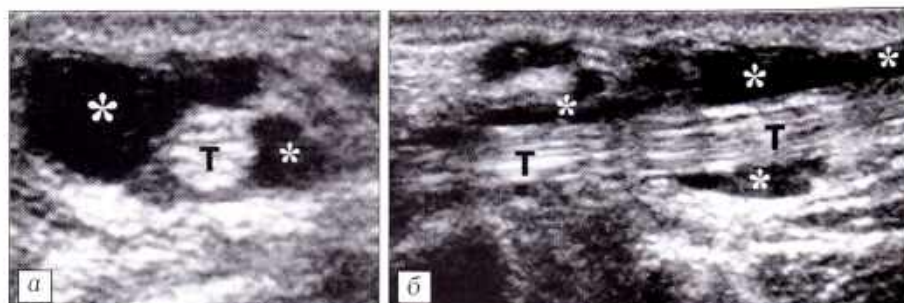
ния, обеспечивая информацией в случаях со стертыми клиническими проявлениями заболевания или неоднозначными нарушениями функции. Ультрасонография высокоэффективна для оценки анатомической непрерывности нерва на большом протяжении, для исключения его сдавления или повреждения.

Воспалительные и инфекционные заболевания сухожилий

Ультразвуковая картина зависит от типа вовлеченного в процесс сухожилия, изменений в сухожильных влагалищах, паратеноне и синовиальной бурсе. В сухожилиях с рыхлой окружающей тканью воспалительный процесс заканчивается перитендинитом, который проявляется очаговым утолщением окружающей ткани, наличием жидкостного включения, спаек и неровными контурами сухожилия. В синовиальных влагалищах вос-

паление сухожилий — вторичный процесс, развивающийся в результате хронической микротравмы. Диагноз острого серозного тендовагинита основывается на наличии большого количества жидкости в пределах сухожилия, гиперемии и утолщения влагалища (рис. 8). Скрупулезное исследование позволяет выявить небольшие выпоты, которые могут остаться недиагностированными из-за чрезмерного давления датчиком на исследуемую поверхность. Жидкость в синовиальном влагалище может быть анэхогенной или содержать мелкие эховключения. При инфекционном тендовагините имеется большое количество анэхогенного выпота, подкожно-жировая клетчатка утолщена и гиперэхогенна, как при целлюлите. Следует подчеркнуть, что эти признаки не являются абсолютными и не могут служить достаточным основанием для постановки диагноза на основании только ультразвуковых данных.

Рис. 8. Сонограммы сухожилий разгибателей пальцев кисти (*а* — поперечный, *б* — продольный срез) при остром тендовагините. Расширение влагалища сухожилия сгибателя *carpi radialis* (*T*) с наличием гипоэхогенной жидкости. Наличие синовиального выпота (звездочки) позволяет визуализировать полностью синовиальное влагалище и мезотендон.



Пункция жидкостного содержимого под ультразвуковым контролем может подтвердить инфекционный характер тендовагинита. При туберкулезном тендовагините сухожильные влагалища заметно утолщены в результате гранулематозных изменений. При ревматоидном артрите в выпоте выявляются гиперэхогенные ворсинчатые включения, заполняющие синовиальное влагалище. Для дифференциации выпота и синовиального утолщения следует надавить ультразвуковым датчиком на исследуемую поверхность — при этом выпот сжимается в отличие от несжимаемой синовиальной оболочки. Применение доплеровского картирования патологического очага помогает провести дифференциальную диагностику между активным инфекционным процессом и асептическим теносиновитом по степени васкуляризации очага.

Объемные образования

Случаи выявления первичных опухолей сухожилий очень редки [2, 13]. Наиболее часто встречаются опухолеподобные поражения сухожилий типа ганглиев и гигантоклеточная опухоль. Ганглии — безболезненные мягкотканые образования на конечностях — при чрезмерном росте могут привести к сдавлению окружающих структур или ограничению движений, если они располагаются вблизи lig. retinaculum или в пределах канала. Гистологически сухожильный ганглий представляет собой волокнистую капсулу, заполненную слизеподобной вязкой жидкостью, располагающуюся в проекции сухожилий тыла кисти и стопы [3]. При ультразвуковом исследовании ганглии выявляются как округлые или дольчатые анэхогенные кисты с акустическим усилением за ними. При хроническом течении или наличии воспаления в них могут встречаться мелкие эхогенные включения. Увеличение ганглия в размере приводит к нарушению структуры сухожилия, что является фактором, предрасполагающим к его разрыву. В этих случаях необходимо исследование в динамике для наблюдения за положением и размером ганглия, а также для выявления внутреннего тендинита. Пункционное удале-

ние ганглиев не исключает их рецидива [8]. Гигантоклеточная опухоль при ультразвуковом исследовании представляется как твердая гипоэхогенная масса с нечеткими контурами [7].

Опухоли нервов делятся на две большие группы — шванномы и нейрофибромы (злокачественная форма). Их главные клинические признаки — наличие мягкотканного образования в месте расположения нерва, атрофия мышц. При ультразвуковом исследовании опухоли нерва имеют вид веретеноподобных образований, ориентированных по длинной оси нерва и связанных с ним. Нарушения анатомической непрерывности нерва при этом не отмечается (рис. 9). В большинстве своем опухоли выявляются как гипоэхогенное образование с четкими контурами. Ультразвуковая картина шванном и нейрофибром гистотипически не различима. Иногда в гипоэхогенной структуре нейрофибром определяются мелкие гиперэхогенные включения. Другим отличием нейрофибром от шванном является их центральное расположение по отношению к нерву. Шванномы имеют тенденцию к эксцентрическому развитию по отношению к длинной оси нерва. Гетерогенная эхоструктура, наличие гиперваскуляризации и внутриопухолевые жидкостные включения наиболее характерны для шванном. С помощью ультразвукового исследования нельзя провести дифференциальную диагностику между доброкачественными и злокачественными образованиями нервов. Главные признаки злокачественного роста — большой размер опухоли (более 5 см), нечеткие очертания ее, отек и инфильтрация смежных тканей, кальциноз и гетерогенная структура с центральным некрозом [5]. Однако следует заметить, что точно такие же ультразвуковые признаки могут иметь мягкотканые повреждения.

Ганглии обычно локализируются в относительно крупных нервах, например в малоберцовом в проекции головки малоберцовой кости. Ганглий малоберцового нерва возникает вследствие растяжения проксимального отдела большеберцово-малоберцового сочленения. При этом определяется гипоэхогенная зона, которая располагается между эпине-

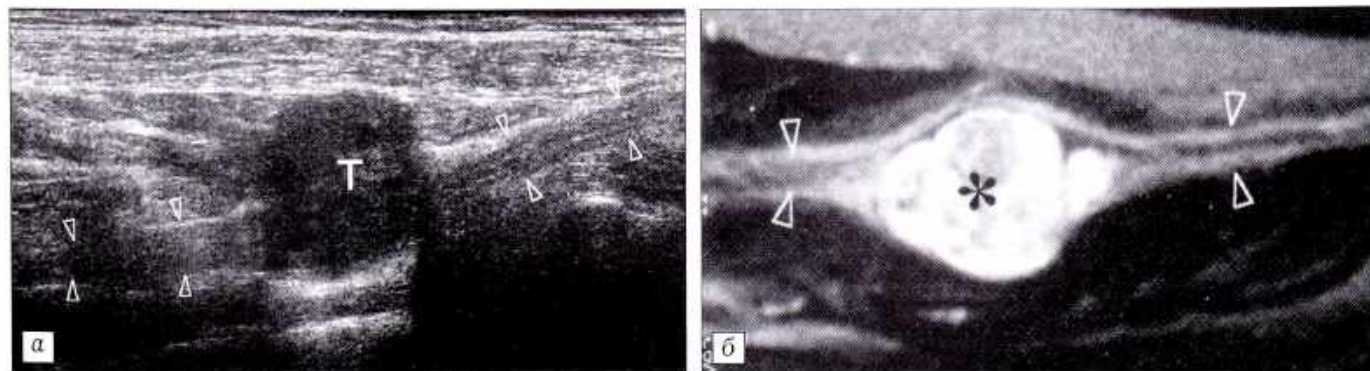


Рис. 9. Шваннома малоберцового нерва.

а — продольная сонограмма; б — магнитно-резонансная томограмма [10]. На сонограмме опухоль (Т) визуализируется как овальная гомогенная гипоэхогенная масса без нарушения анатомической непрерывности нерва (треугольные стрелки). Высокая корреляция результатов УЗИ с данными МРТ.

рием и пучками нерва или во влагалище нерва. Пациенты предъявляют жалобы на выраженные боли, обусловленные сдавлением нерва. Сонографически ганглии выявляются как веретенообразные кистозные образования в структуре нерва с наличием перегородок [12].

Заключение. Применение мультислотных датчиков, высокочувствительного цветового доплеровского картирования существенно повысило эффективность эхографии в диагностике патологии сухожилий и нервов. Данные, полученные при сонографии, практически в 100% случаев, в которых проводилось хирургическое вмешательство, подтверждены операционными находками. Основными преимуществами сонографии являются меньшая стоимость исследования по сравнению с МРТ и КТ, его атравматичность, отсутствие радиации, возможность исследования в статическом состоянии и в режиме реального времени с использованием функциональных проб, возможность многократного повторения в динамике наблюдения. Вместе с тем интерпретация сонографического изображения в значительной мере зависит от опыта оператора. Оценка данных сонографии представляет трудность для клинициста. Поэтому ультразвуковое исследование сухожилий и нервов необходимо проводить в присутствии хирурга.

Л И Т Е Р А Т У Р А

1. *Елусеев В.Г.* Гистология. — М., 1963.
2. *Bertolotto M., Rosenberg I., Parodi R.C. et al.* //Clin. Radiol. — 1996. — Vol. 51. — P. 370-372.
3. *Bianchi S., Abdelwahab I.F., Zwass A. et al.* //Ibid. — 1993. — Vol. 48. — P. 45-47.
4. *Bodner G., Rudisch A., Gabl M. et al.* //Ultraschall. Med. — 1999. — Vol. 20. — P. 131-136.
5. *Ein J., Martel W.* //Am. J. Roentgenol. — 2001. — Vol. 176. — P. 75-82.
6. *Giovagnorio F., Martinoli C.* //Ibid. — 2001. — Vol. 176. — P. 745-749.
7. *Howden M.D.* //Clin. Radiol. — 1994. — Vol. 49. — P. 419-420.
8. *Kato H., Minami A., Hiraehi K. et al.* //J. Hand Surg. — 1997. — Vol. 22A. — P. 1027-1033.
9. *Khan K.M., Bonar F., Desmond P.M. et al.* //Radiology. — 1996. — Vol. 200. — P. 821-827.
10. *Martinoli C., Bianchi S., Gandolfo N. et al.* //Radiographics. — 2000. — Vol. 20. — P. 199-217.
11. *Movin T., Gad A., Reinhold F.P., Rolf C.* //Acta Orthop. Scand. — 1997. — Vol. 68. — P. 170-175.
12. *Murphey M.D., Smith W.S., Smith S.E. et al.* //Radiographics. — 1999. — Vol. 19. — P. 1253-1280.
13. *Silvestri E., Bertolotto M., Perrone R.* //Clin. Radiol. — 1994. — Vol. 49. — P. 288-289.

ИНФОРМАЦИЯ

Международный конгресс «Современные технологии в травматологии, ортопедии. Ошибки и осложнения — профилактика, лечение»

Москва, 5-7 октября 2004 г.

Организаторы: Министерство здравоохранения Российской Федерации;
Ассоциация травматологов и ортопедов Российской Федерации;
Российский государственный медицинский университет;

Центральный научно-исследовательский институт травматологии и ортопедии им. Н.Н. Приорова;
Российский научно-исследовательский институт травматологии и ортопедии им. Р.Р. Вредена;
Правительство города Москвы; Департамент здравоохранения города Москвы;
Научно-исследовательский институт скорой помощи им. Н.В. Склифосовского;
Медицинский факультет им. Карла Густава Каруса, Дрезден

Вопросы для обсуждения:

- Ошибки и осложнения при современных технологиях лечения больных с повреждениями и заболеваниями опорно-двигательного аппарата (остеосинтез, эндопротезирование, артроскопия)
- Профилактика и лечение инфекционных осложнений (раневая инфекция, госпитальная пневмония)
- Профилактика и лечение тромбоэмболических осложнений

Секретариат: 117292, Москва, ул. Вавилова, 61, ГКБ № 64, кафедра травматологии, ортопедии и ВПХ РГМУ;

(095) 135-91-64; 135-91-62; e-mail: conf@lycos.ru, www.traumatic.ru

В рамках Конгресса состоится специализированная выставка

ДИСПЛАСТИЧЕСКИЕ ДЕФОРМАЦИИ ДУГООТРОСТЧАТЫХ СУСТАВОВ В МЕХАНОГЕНЕЗЕ ЭКСТРУЗИЙ ПОЯСНИЧНЫХ МЕЖПОЗВОНКОВЫХ ДИСКОВ

А.И. Продан, В.А. Радченко, В.А. Колесниченко

Институт патологии позвоночника и суставов им. М.И. Ситенко, Харьков (Украина)

Диспластические деформации дугоотростчатых суставов (изменение величины суставных отростков и пространственной конфигурации суставных фасеток, несоответствие формы и величины суставных площадок) изменяют геометрию позвоночного сегмента, что сопровождается перераспределением нагрузок между суставами и межпозвонковым диском. На элементы диска действуют дополнительные повреждающие торсионные и сдвиговые силы, неизбежно приводящие к дистрофическим нарушениям в тканях диска.

Dysplastic deformities of intervertebral joints (change of size of articular processes and dimensional configuration of articular facets, discrepancy of shape and size of the articular facets) alter the geometry of vertebral segment and this process is accompanied by redistribution of loads between joints and intervertebral disk. The elements of a disk are under the influence of additional torsion and shift forces that inevitably result in the development of dystrophic changes in the disk tissues.

Распределение действующих на позвоночник нагрузок зависит от ряда факторов, среди которых определенное место занимают форма суставных отростков и ориентация их площадок в дугоотростчатых суставах. Разделение нагрузок между дугоотростчатыми суставами и межпозвонковым диском в зависимости от характера движений колеблется в достаточно широких пределах — суставы могут воспринимать более 1/3 приходящихся на интактный сегмент нагрузок или находиться в ненагружаемом положении [21]. Диспластические деформации (аномалии развития) дугоотростчатых суставов могут приводить к изменению нагружения элементов сегмента, и в частности межпозвонкового диска, с последующим развитием дистрофических изменений в тканях последнего.

Вопрос о «клинической ассоциации» между пространственной конфигурацией дугоотростчатых суставов и экстрюзиями поясничных межпозвонковых дисков дискутируется более 60 лет. Преимущественно исследуется связь между аномалией тропизма суставных фасеток и развитием дискорадикулярного конфликта. При этом одни авторы [23] подчеркивают наличие такой взаимосвязи, другие [22] ее отрицают. Клинические следствия изменения пространственной ориентации суставных фасеток, в частности их фронтального расположения, представлены в единичных публикациях [6]. Влияние диспластических деформаций суставных отростков на развитие дистрофических изменений в поясничных межпозвонковых дисках в литературе не отражено.

МАТЕРИАЛ И МЕТОДЫ

Рентгеноанатомические варианты строения дугоотростчатых суставов изучены у 71 пациента

(38 мужчин, 33 женщины) в возрасте 17–35 лет (средний возраст 28,1 года), оперированных по поводу экстрюзий поясничных межпозвонковых дисков (основная группа), и у 20 пациентов (11 мужчин, 9 женщин) в возрасте 20–35 лет (средний возраст 26,5 года) с поясничным остеохондрозом, диффузной дегенерацией дисков и спондилоартрозом с умеренными местными болями (группа сравнения). Все пациенты наблюдались в Институте патологии позвоночника и суставов им. М.И. Ситенко в 1998–2003 гг.

На обзорных поясничных спондилограммах оценивали вариации строения суставных отростков по классификации А.И. Продана и Е.Б. Волкова (1996): 1) норма; 2) изменение величины суставных отростков: а) гипоплазия, симметричная аплазия, б) асимметричная аплазия, в) симметричная гиперплазия, г) асимметричная гиперплазия; 3) изменение пространственной ориентации суставов: а) аномалия тропизма, б) фронтальное расположение (горизонтализация) суставных фасеток. Величину угла дугоотростчатых суставов определяли по его тригонометрической функции (тангенсу), в которой катетами являлись линейные размеры контактирующих поверхностей суставных фасеток на переднезадней и боковых рентгенограммах, а также по данным компьютерной томографии.

В основной группе исследования проводили в скомпрометированном позвоночном сегменте и смежных с ним (выше- и нижележащем). При этом исходили из того, что функционирование позвоночного сегмента определяется характером восприятия и распределения нагрузок на его элементы, что, в свою очередь, зависит от структурных особенностей (геометрии) как данного сегмента, так и выше- и нижерасположенных. В изу-

ченных сегментах высота межпозвоночных промежутков не была снижена; рентгенологические признаки спондилоартроза отсутствовали. В группе сравнения исследования проводили на трех нижнепоясничных уровнях. Рентгенологически выявлялись субхондральный склероз и заострение суставных отростков; высота межпозвоночных промежутков не была снижена. Регистрировались также аномалии пояснично-крестцового сегмента: ассимиляция L5 позвонка (сакрализация, люмбализация, переходный пояснично-крестцовый позвонок) и spina bifida S1.

РЕЗУЛЬТАТЫ И ОБСУЖДЕНИЕ

В основной группе больных отмечались преимущественно грыжи L4-5 и L5-S1 межпозвоночных дисков (39,4 и 47,9% наблюдений соответственно). При этом достоверных различий в зависимости от пола пациентов, а также от стороны радикулопатии не выявлено (табл. 1).

Анализ качественных рентгенологических изменений позволил установить, что из 71 пациента у 68 (95,8%) имелись диспластические деформации суставных отростков и/или дисконгруэнтность суставной щели, а также аномалии люмбосакрального сегмента. У 41 (57,7%) больного указанные

структурные изменения определялись как на уровне диск-радикулярного конфликта, так и в смежных сегментах. Преимущественно выявлялись асимметричная гиперплазия суставных отростков — у 44 больных (62%), несоответствие величины и формы суставных фасеток — у 39 (54,9%) (рис. 1), высокое стояние переходного пояснично-крестцового позвонка — у 25 (35,2%). Помимо этого, наблюдались spina bifida S1 у 13 (18,3%) пациентов, асимметричная гипоплазия суставных отростков — у 6 (8,5%) (рис. 2), сакрализация L5 позвонка — у 4 (5,6%), фрагментация нижних суставных отростков — у 1 (1,4%) больного (рис. 3). По данным рентгенометрических исследований, средняя величина углов дугоотростчатых суставов трех нижнепоясничных уровней в целом по основной группе составила 46,8–49,2°. Достоверных различий по этому показателю между мужчинами и женщинами не выявлено (табл. 2).

В группе сравнения при изучении качественных рентгенологических признаков наличия диспластических деформаций суставных отростков в нижнепоясничных сегментах не обнаружено. Лишь у 2 пациентов отмечена асимметричная гиперплазия нижних суставных отростков L2 позвонка. Несоответствие величины и формы суставной щели

Табл. 1. Распределение больных основной группы в зависимости от уровня грыжи поясничного межпозвоночного диска

| Сегменты | Радикулопатия | | | | | | Всего больных | |
|--------------|---------------|------|-------|------|--------------|-----|---------------|------|
| | справа | | слева | | двусторонняя | | абс. | % |
| | абс. | % | абс. | % | абс. | % | | |
| Оба пола | | | | | | | | |
| L3-4 | 2 | 2,8 | – | – | – | – | 2 | 2,8 |
| L4-5 | 15 | 21,1 | 13 | 18,3 | – | – | 28 | 39,4 |
| L5-S1 | 13 | 18,3 | 20 | 28,2 | 1 | 1,4 | 34 | 47,9 |
| L3-4 + L4-5 | 1 | 1,4 | – | – | – | – | 1 | 1,4 |
| L4-5 + L5-S1 | 2 | 2,8 | 4 | 5,7 | – | – | 6 | 8,5 |
| Итого | 33 | 46,5 | 37 | 52,1 | 1 | 1,4 | 71 | 100 |
| Мужчины | | | | | | | | |
| L3-4 | 1 | 2,6 | – | – | – | – | 1 | 2,6 |
| L4-5 | 8 | 21,1 | 5 | 13,2 | – | – | 13 | 34,3 |
| L5-S1 | 7 | 18,4 | 10 | 26,4 | 1 | 2,6 | 18 | 47,4 |
| L3-4 + L4-5 | 1 | 2,6 | – | – | – | – | 1 | 2,6 |
| L4-5 + L5-S1 | 1 | 2,6 | 4 | 10,5 | – | – | 5 | 13,1 |
| Итого | 18 | 47,4 | 19 | 50,0 | 1 | 2,6 | 38 | 100 |
| Женщины | | | | | | | | |
| L3-4 | 1 | 3,0 | – | – | – | – | 1 | 3,0 |
| L4-5 | 7 | 21,2 | 8 | 24,3 | – | – | 15 | 45,5 |
| L5-S1 | 6 | 18,2 | 10 | 30,3 | – | – | 16 | 48,5 |
| L4-5 + L5-S1 | 1 | 3,0 | – | – | – | – | 1 | 3,0 |
| Итого | 15 | 45,5 | 18 | 54,5 | – | – | 33 | 100 |

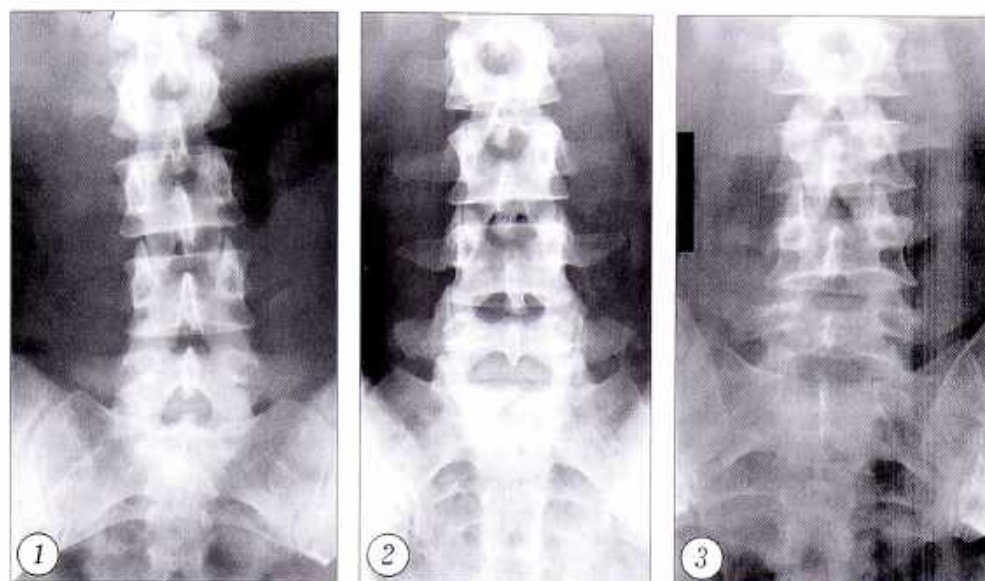


Рис. 1. Переднезадняя спондилограмма больного Д. 27 лет с грыжей L4-5 диска. Асимметричная гиперплазия нижних суставных отростков L2, L3, L4 позвонков и верхних суставных отростков L3, L4, L5 позвонков, несоответствие формы и величины суставных фасеток в обоих (правых и левых) суставах L2-3, L3-4, L4-5 сегментов.

Рис. 2. Переднезадняя спондилограмма больного К. 27 лет с грыжей L3-4 диска. Асимметричная гипоплазия нижних суставных отростков L2 позвонка, аномалия тропизма в сегменте L4-5, spina bifida S1.

Рис. 3. Переднезадняя спондилограмма больного Д. 27 лет с грыжей L5-S1 диска. Фрагментация нижних суставных отростков L3 позвонка.

выявлено у 7 (35%) больных. Зарегистрированы также аномалии пояснично-крестцового сегмента: переходный пояснично-крестцовый позвонок — у 3 (15%) пациентов, сакрализация L5 позвонка — у 1 (5%), spina bifida S1 — у 2 (10%) больных. Средняя величина углов дугоотростчатых суставов трех нижнепоясничных уровней, по данным рентгенометрии, в целом по группе сравнения составила 46,6–52,6° (см. табл. 2). Достоверных различий у пациентов мужского и женского пола, как и в основной группе, не выявлено.

Табл. 2. Средняя величина углов (в градусах) дугоотростчатых суставов нижнепоясничных сегментов в основной группе больных и в группе сравнения

| Сегменты | Оба пола | | Мужчины | | Женщины | |
|------------------|----------|------|---------|------|---------|------|
| | П | Л | П | Л | П | Л |
| Основная группа | | | | | | |
| L3-4 | 46,8 | 47,1 | 44,8 | 45,0 | 49,3 | 49,6 |
| L4-5 | 48,4 | 49,2 | 49,1 | 48,3 | 47,6 | 50,3 |
| L5-S1 | 49,2 | 49,2 | 48,1 | 46,7 | 50,5 | 52,0 |
| Группа сравнения | | | | | | |
| L3-4 | 52,6 | 50,5 | 50,5 | 50,0 | 50,1 | 48,3 |
| L4-5 | 48,3 | 46,6 | 47,8 | 48,0 | 48,7 | 45,4 |
| L5-S1 | 49,6 | 49,5 | 47,0 | 47,5 | 51,9 | 51,1 |

Обозначения: П — правый, Л — левый дугоотростчатый сустав.

Полученные результаты показали, что у больных с грыжами нижнепоясничных межпозвоночных дисков достоверно чаще встречаются асимметрия суставных отростков и дисконгруэнтность суставной щели. Фронтальная ориентация суставных фасеток является признаком, одинаково характерным для сегментов с дистрофическими изменениями как межпозвоночных дисков, так и дугоотростчатых суставов. Обращает на себя внимание тот факт, что достоверных различий в пространственной ориентации дугоотростчатых суставов в одном и том же сегменте не обнаружено ни в основной группе, ни в группе сравнения. Наши данные подтверждают влияние аномалии тропизма на развитие дистрофических изменений в элементах позво-

ночного сегмента, однако не определяют характера и локализации таких изменений. Аналогичные результаты получены Grogan и соавт. [14] при компьютерно-томографическом исследовании поясничного отдела позвоночника у больных с вертеброгенными дистрофическими заболеваниями: из 104 изученных дугоотростчатых суставов аномалия тропизма отсутствовала в 94, т.е. в 90,4% случаев. Следовательно, в механогенезе дистрофических изменений межпозвоночного диска, и в частности его экструзий, определенное значение могут иметь такие структурные изменения дугоотростчатых суставов, как асимметрия суставных отростков, дисконгруэнтность суставной щели и фронтальная ориентация суставных фасеток.

Биомеханическое поведение межпозвоночного диска при диспластических деформациях дугоотростчатых суставов изучено недостаточно, в основном исследуется взаимосвязь аномалии тропизма, а также особенностей пространственной конфигурации суставных фасеток с грыжами поясничных дисков.

Нужно отметить, что единого мнения относительно «нормальной» ориентации суставных площадок поясничных дугоотростчатых суставов нет. Одной из причин этого может быть весьма значительная вариабельность расположения суставных фасеток в поясничных сегментах в популяции. Наблюдаются увеличение угла сагиттально ориентированных фасеток от уровня к уровню в крани-

альном [24], а также в каудальном [6] направлении, расположение в сагиттальной плоскости верхнепоясничных и во фронтальной — нижнепоясничных суставов [9], фронтальное направление суставов в переходных (грудопоясничном и пояснично-крестцовом [25]) сегментах и сагиттальное их направление на уровнях от L2-3 до L4-5.

Асимметричное расположение суставных площадок, по данным морфологических [12, 25] и лучевых (компьютерная томография) [23] методов исследования, в популяции встречается нередко. Чаще аномалия тропизма наблюдается на двух нижнепоясничных уровнях; разница в величине углов правого и левого дугоотростчатых суставов может достигать 30°. Достоверных различий в пространственной ориентации дугоотростчатых суставов у мужчин и женщин не выявлено [6, 22].

Исходя из подвижности поясничных сегментов, допускающей сгибание, разгибание, боковые наклоны и незначительную аксиальную ротацию (не более 5°, по данным экспериментальных [19] и клинических [13] исследований), оптимальным является сагиттальное направление суставных фасеток [24]. Фронтальная ориентация поясничных суставных площадок рассматривается как биомеханически неблагоприятная: при величине углов обоих — правого и левого — суставов, превышающей 45°, риск развития грыжи L4-5 и L5-S1 дисков возрастает в 2,9 раза [6]. Фронтальное направление поясничных дугоотростчатых суставов достоверно чаще обнаруживается при ретролистезе, а также при дегенеративном спондилолистезе нижнепоясничных позвонков [5].

Биомеханические следствия аномалии тропизма в поясничных сегментах оцениваются неоднозначно. С одной стороны, отмечается, что при ротации в сторону фронтально ориентированной фасетки возрастает нагрузка на часть диска, прилежащую к сагиттально направленной фасетке [9]. Клинически это проявляется диск-радикулярным конфликтом, причем сторона отраженной боли коррелирует со стороной фронтально ориентированного дугоотростчатого сустава [6]. С другой стороны, в эксперименте было показано, что торсионные нагрузки в интактном сегменте не оказывают существенного влияния на развитие дистрофических нарушений в тканях диска [2]. Рядом исследователей не выявлено клинически значимых изменений поясничных межпозвонковых дисков в сегментах с аномалией тропизма [22]. Не обнаружено и МРТ-признаков дистрофии студенистого ядра и фиброзного кольца в таких сегментах в популяции [6].

Столь противоречивые данные можно объяснить тем, что при изучении роли дугоотростчатых суставов в механогенезе экструзий поясничных межпозвонковых дисков учитывался лишь один фактор — особенности пространственной ориентации суставных площадок. Однако в биомеханике позвоночного сегмента не менее существенное зна-

чение имеет и строение суставных отростков, а также соответствие формы и величины суставных фасеток.

В интактном позвоночном сегменте дугоотростчатые суставы ограничивают аксиальную ротацию [11] и переднее смещение, допуская возможность ротации в сагиттальной и фронтальной плоскостях [15]. Таким образом, дугоотростчатые суставы играют важную роль в адсорбции нагрузок, наиболее повреждающих межпозвонковый диск, — передних сдвиговых, а также торсионных. Сдвиговые нагрузки параллельны плоскости диска — в отличие от нагрузок растяжения и компрессии, которые рассматриваются как нормальные и перпендикулярны плоскости диска. В интактном позвоночном сегменте нормальные нагрузки адсорбируются волокнами фиброзного кольца. Следует отметить, что компрессионные нагрузки продуцируют как силы компрессии (в студенистом ядре), так и силы растяжения (в фиброзном кольце). В свою очередь, силы растяжения состоят из нормальных и сдвиговых сил. Силы сдвига распределяются неравномерно: они больше в наружном слое фиброзного кольца и меньше в его внутреннем слое [20].

При сопротивлении быстродействующим нагрузкам фасетки суставов выдерживают 1/3 переднесдвиговых усилий, а остальные 2/3 воспринимаются межпозвонковым диском. При нагрузках, действующих медленно, силы сдвига, действующие на диск, благодаря вязкоэластическим свойствам последнего передаются телу вышележащего позвонка, вызывая его переднее скольжение, что, в свою очередь, приводит к нагружению дугоотростчатых суставов. Таким образом, большую часть сдвиговых нагрузок воспринимают только дугоотростчатые суставы [9].

Торсионные нагрузки сопровождают аксиальную ротацию, повреждающее действие которой для межпозвонкового диска является наибольшим (исключая комбинацию боковых наклонов с аксиальной ротацией) [10].

При различных физиологических движениях диск подвергается нагрузкам растяжения (и, соответственно, сдвиговым нагрузкам) разного направления и величины. Так, при сгибании силы растяжения действуют на заднюю часть диска, а при разгибании, наоборот, на переднюю. При боковых наклонах эти нагрузки продуцируются по выпуклой стороне наклона, а при ротации — под углом 45° к плоскости диска. В интактном диске нагрузки растяжения максимальны в волокнах фиброзного кольца передней половины диска в направлении вращающего момента [24]. Однако способность межпозвонкового диска выдерживать нагрузки растяжения в разных его частях неодинакова, т.е. имеет место анизотропия диска. Наименее устойчивый его элемент — студенистое ядро; в фиброзном кольце передний и задний секторы прочнее, чем латеральный [7].

Физиологические движения позвоночного столба являются сложными, или соединенными, так как позвоночник имеет шесть степеней свободы и, следовательно, шесть компонентов движения в трех взаимно перпендикулярных плоскостях. Движение, продуцируемое внешней нагрузкой, считается главным, а сочетающиеся с ним — совокупными. Так, при сгибании в сагиттальной плоскости главным движением является флекссионная ротация, а совокупными ему — переднее и верхнее скольжение. Наклон в сторону состоит из наклона в сагиттальной плоскости (главное движение) и совокупной ему аксиальной ротации. Величина и направление совокупных движений в поясничном отделе позвоночника различны на разных уровнях и зависят от положения (позы) позвоночника [18].

Следовательно, практически каждое физиологическое движение продуцирует в межпозвоночном диске разрушающие сдвиговые и торсионные нагрузки различного направления и величины. Оптимальное ограничение этих нагрузок обеспечивают, в частности, форма и расположение суставных фасеток. Так, в поясничных сегментах суставные фасетки имеют полулунную форму, причем фасетка верхнего суставного отростка вогнутая, в нижнего — выпуклая. При артикуляции в интактном сегменте (с симметричными суставными отростками и сагиттально ориентированными конгруэнтными суставными фасетками) в пределах $1-2^\circ$ суставные фасетки становятся опорными, ограничивая дальнейшее движение позвонка. Нужно подчеркнуть, что в норме суставные фасетки никогда не скользят относительно друг друга [9].

Несоответствие формы и величины суставных фасеток может приводить к тому, что последние становятся опорными при большем размахе движений в суставах. Однако ротация дугоотростчатых суставов, превышающая $1-2^\circ$, создает повреждающие торсионные нагрузки в межпозвоночном диске [2].

Увеличение объема движений в дисконгруэнтных дугоотростчатых суставах может сопровождаться перераспределением и сдвиговых нагрузок в сегменте с увеличением сил сдвига, действующих на межпозвоночный диск. При переднем скольжении верхушка нижнего суставного отростка вышележащего позвонка контактирует с межсуставной частью нижележащего позвонка, вращая последний вокруг верхушки этого суставного отростка [26]; мгновенная ось ротации располагается в заднем, более прочном, секторе диска [19]. При аксиальной ротации мгновенная ось ротации также располагается в задней части студенистого ядра и фиброзного кольца [8]. Вращение позвонка вокруг мгновенного центра ротации приводит к компрессии дугоотростчатого сустава и расслаблению его капсулярных связок в направлении вращения, тогда как капсулярные связки контралатерального сустава будут напряжены, а сам сус-

тав — в состоянии натяжения [2]. В интактном поясничном сегменте плечи рычагов от центра вращения до суставных фасеток одинаковой величины. В случае асимметрии суставных отростков, как и при изменении пространственной конфигурации суставных фасеток, плечи рычагов будут разновеликими, что создаст дополнительный вращающий момент, а также изменит положение мгновенного центра ротации. Это приведет к увеличению торсионных нагрузок на ткани диска, в том числе в его менее устойчивом латеральном секторе.

Следовательно, при диспластических деформациях дугоотростчатых суставов межпозвоночный диск может испытывать дополнительные повреждающие сдвиговые и торсионные нагрузки. Такая ситуация неизбежно приведет к дистрофии тканей диска.

Отметим, что выявленная в данной работе взаимосвязь между особенностями нагружения диска и структурными аномалиями дугоотростчатых суставов в определенной степени условна. В нашем исследовании оценивалось биомеханическое поведение отдельного поясничного сегмента при физиологических движениях. Однако двигательный сегмент — структурно-функциональная единица позвоночного столба, который, в свою очередь, является элементом опорно-двигательного аппарата. В связи с этим на функционирование поясничных сегментов оказывает влияние ряд дополнительных факторов. Так, при вертикальном положении туловища позвоночный столб находится в состоянии так называемой компрессионной преднагрузки («compressive preloads»). Величина последней зависит от позы и, в свою очередь, изменяет нагружение сегмента, а также его механическую жесткость. Например, в положении стоя со сгибанием туловища под углом 20° величина компрессионной преднагрузки в сегменте L3-4 достигает удвоенного веса тела [16]. С учетом компрессионной преднагрузки механическая прочность позвоночника уменьшается в положении сгибания и увеличивается в положении аксиальной ротации [17].

Эффект преднагружения позвоночного столба обеспечивается, в частности, активной работой паравертебральной мускулатуры. Мышечная сила продуцирует вращательный момент силы, направление которого противоположно аналогичному моменту сил внешних нагрузок, а также создает дополнительную компрессирующую силу в дугоотростчатых суставах, действие которой противоположно действию внешних сил компрессии [24]. Таким образом, активная функция мускулатуры позвоночника направлена на ограничение внешних нагрузок. Помимо этого, паравертебральные мышцы за счет активной работы участвуют в движениях, продуцируя моменты изгиба и ротации, а также обеспечивают динамическую стабильность позвоночного столба [4]. Эти же функции вместе с мышцами выполняют и связки позвоночника. Благодаря вязкоэластическим свойствам связки адсор-

бируют энергию внезапных внешних нагрузок, способствуют плавности движений и фиксируют положение тела с минимальными мышечными затратами [24].

Функционирование нижнепоясничных сегментов зависит также от глубины поясничного лордоза и коррелирующей с ней величины угла наклона таза. Так, при поясничном гиперлордозе и увеличении угла наклона таза повышается внутридисковое давление, возрастают нагрузки на заднюю часть фиброзного кольца и задний опорный комплекс [24]. Выпрямление поясничного лордоза и уменьшение угла наклона таза, соответственно, сопровождаются увеличением нагружения передней части межпозвонкового диска и повышением функциональных нагрузок на мышцы спины. Такие изменения в нагружении сегментов приводят к изменению биомеханического поведения межпозвонкового диска. В частности, повышение внутридискового давления сопровождается увеличением торсионных сил и сил растяжения, действующих на фиброзное кольцо [3].

Таким образом, величина и направление дополнительных повреждающих сдвиговых и торсионных нагрузок, которые могут возникать в межпозвонковом диске при диспластических деформациях дугоотростчатых суставов, зависят от ряда факторов: развития мышечно-связочного аппарата, вариаций физиологических изгибов позвоночника и угла наклона таза, положения туловища.

На нашем материале выявлена довольно редкая аномалия развития — фрагментация нижних суставных отростков L3 позвонка (см. рис. 3). Фрагментация регистрируется преимущественно в нижних суставных отростках второго и третьего поясничных позвонков и бывает чаще двусторонней, встречаясь в 0,3–0,5% наблюдений [1]. Она расценивается как анатомический вариант оксификации добавочных точек окостенения суставных отростков [2].

Высокое стояние переходного пояснично-крестцового позвонка в целом по группе отмечено в 35,2% случаев (25 больных), spina bifida S1 — в 18,3% (13 пациентов). Обращает на себя внимание тот факт, что при экстрюзиях L5–S1 диска сопутствующие аномалии развития люмбосакрального сегмента выявлены у 52,9% больных. Для высокого стояния переходного люмбосакрального позвонка характерно относительное удлинение и, соответственно, увеличение подвижности поясничного отдела позвоночника. Таким образом, увеличивается длина рычага сил, действующих на L5–S1 сегмент, что сопровождается увеличением приходящихся на сегмент нагрузок. Пояснично-крестцовые связки длиннее и тоньше, чем в интактном сегменте, что существенно уменьшает их жесткость; вследствие этого они слабо противостоят аксиальной ротации и изгибовой деформации.

При spina bifida S1 половины несросшейся дуги позвонка находятся под углом друг к другу

(см. рис. 2); отходящие от них суставные отростки располагаются на разной высоте. Такая ситуация нарушает артикуляцию в дугоотростчатых суставах, что может создавать дополнительные силы сдвига и торсии в L5–S1 диске. Помимо этого, при незаращении дуг связки заднего опорного комплекса существенно длиннее и тоньше, чем в норме, что повышает деформируемость связочного аппарата, в частности при торсионных и сдвиговых нагрузках.

Следовательно, диспластические деформации люмбосакрального сегмента изменяют его биомеханику и могут создавать дополнительные, повреждающие межпозвонковый диск нагрузки.

Заключение. В механогенезе экстрюзий поясничных межпозвонковых дисков диспластические деформации дугоотростчатых суставов занимают определенное место. Изменение величины суставных отростков и пространственной конфигурации суставных фасеток, изменяя геометрию позвоночного сегмента, создает дополнительные сдвиговые и торсионные нагрузки на межпозвонковый диск, неизбежно приводящие к дистрофическим нарушениям в тканях диска.

ЛИТЕРАТУРА

1. Иванов И., Потермель Э. // Вопросы общей и частной рентгенологии. — М., 1935. — С. 35–78.
2. Adams M.A., Hutton W.C. // Spine. — 1981. — Vol. 6, N 3. — P. 241–248.
3. Andersson G.B.J., Ortengren R., Nachemson A. // Clin. Orthop. — 1977. — N 129. — P. 156.
4. Bergmark A. Mechanical stability of the human lumbar spine: Doctoral dissertation: Lund Institute of technology, Department of solid mechanics. — Lund, Sweden, 1987. — P. 13.
5. Berlemann U., Jeszensky D.J., Buhler D.W., Harms J. // Acta Orthop Belg. — 1999. — Vol. 65, N 4. — P. 472–477.
6. Boden S.D., Riew K.D., Yamaguchi K. et al. // J. Bone Jt Surg. — 1996. — Vol. 78A, N 3. — P. 403–411.
7. Brown T., Hanson R., Yorra A. // Ibid. — 1957. — Vol. 39A, N 5. — P. 1135.
8. Cossette J.W., Farfan H.F., Robertson G.H., Wells R.W. // J. Biomech. — 1971. — Vol. 4. — P. 149.
9. Cyron B.W., Hutton W.C. // J. Bone Jt Surg. — 1978. — Vol. 60B, N 2. — P. 234.
10. Farfan H.F. Mechanical disorders of the low back. — Philadelphia, 1973.
11. Farfan H.F., Cossette J.W., Robertson G.H., Wells R.W. // J. Bone Jt Surg. — 1970. — Vol. 52A, N 3. — P. 468.
12. Farfan H.F., Sullivan J.D. // Canad. J. Surg. — 1967. — Vol. 10. — P. 179.
13. Gregersen G.G., Lucas D.V. // J. Bone Jt Surg. — 1967. — Vol. 49A, N 2. — P. 247.
14. Grogan G., Nowicki B.H., Schmidt T.A., Haughton V.M. // Am. J. Neuroradiol. — 1997. — Vol. 18, N 7. — P. 1325–1329.
15. Lewin T. // Acta Orthop. Scand. — 1964. — Vol. 73 (Suppl.).
16. Nachemson A., Morris J.L. // J. Bone Jt Surg. — 1964. — Vol. 46, N 7. — P. 1077.

17. Panjabi M.M., Krag M.H., White A.A., Southwick W.O. // Orthop. Clin. North Am. — 1977. — Vol. 88, N 1. — P. 181.
18. Percy M., Portec I., Shepherd J. // Spine. — 1984. — Vol. 9, N 3. — P. 294.
19. Rolander S.D. Motion of the lumbar spine with special reference to the stabilizing effect of posterior fusion: Thesis. — Gothenburg, 1966. — P. 32.
20. Shirazi-Adl S.A., Shrivastava S.C., Ahmed A.M. // Spine. — 1984. — Vol. 9, N 2. — P. 120.
21. Shirazi-Adl S.A., Drouin G. // J. Biomech. — 1987. — Vol. 20, N 6. — P. 601.
22. Vanharanta H., Floid T., Ohnmeiss D.D. et al. // Spine. — 1993. — Vol. 18, N 11. — P. 1000–1005.
23. Van Shaik J.P., Verbiest H., Van Shaik F.D. // Computed tomography of the spine. — Baltimore, 1984. — P. 495–505.
24. White III A.A., Panjabi M.M. Clinical biomechanics of the spine. — 2nd ed. — Philadelphia, 1990.
25. Willis T.A. // J. Bone Jt Surg. — 1959. — Vol. 41A, N 6. — P. 935–938.
26. Yang K., King A. // Spine. — 1984. — Vol. 9, N 6. — P. 557.

© Коллектив авторов, 2004

ОСТЕОСЦИНТИГРАФИЯ В ОЦЕНКЕ МЕТАБОЛИЧЕСКИХ ПРОЦЕССОВ В КОСТНОЙ ТКАНИ ПРИ ФОРМИРОВАНИИ СКОЛИОТИЧЕСКОЙ ДЕФОРМАЦИИ

А.Н. Бергалиев, Ю.И. Поздникин, И.К. Филиппов

Научно-исследовательский детский ортопедический институт им. Г.И. Турнера, Санкт-Петербург

Проанализированы результаты скинтиграфических исследований, проведенных у 45 больных диспластическим сколиозом I, II, III степени (67 дуг искривлений). В большинстве наблюдений обнаружено снижение интенсивности метаболизма костной ткани пораженных позвонков. Выявлен вариант асимметричного накопления радиофармпрепарата в пораженных позвонках, отражающий перераспределение процессов остеогенеза, и на основании этого предложен прогностический признак прогрессирования диспластического сколиоза.

Scintigraphic examination results of 45 patients with I, II, III degree scoliosis (67 curvature arches) were analyzed. In most observations the reduction of bone tissue metabolism in the injured vertebrae was detected. A variant of asymmetric accumulation of radiopharmaceutical in the injured vertebrae, which reflected redistribution of osteogenesis processes, was defined. On those grounds the prognostic sign of dysplastic scoliosis progression was suggested.

Сведения о характере и активности метаболических процессов в костной ткани при диспластическом сколиозе имеют важное значение для разработки тактики консервативного лечения и контроля его эффективности. Анализ литературы показывает, что среди неинвазивных диагностических методов (биохимические исследования, количественная компьютерная томография, рентгеновская и ультразвуковая денситометрия, скинтиграфия и др.) специалисты отдают предпочтение лучевым методам. Это связано с неспецифичностью биохимических показателей: параметры метаболизма костной ткани (кислая и щелочная фосфатаза, остеокальцин, гидроксипролин и др.) отражают патологические изменения не именно в позвоночнике, а во всем скелете [3]. Рентгенологические методы (количественная компьютерная томография, денситометрия, рентгенофотометрия), регистрируя рентгеновскую плотность костной ткани, характеризуют состояние ее минерального компонента [12]. А.Г. Прохорова [15] с помощью рентгенофотометрии и Courtois и соавт. [22] с помощью денситометрии обнаружили достоверное снижение

плотности костной ткани при сколиозе, а Cheng и соавт. [19–21] и Guo и соавт. [23], применяя комплекс исследований (двухэнергетическая абсорбциометрия, гистоморфометрия), не только подтвердили эти данные, но и выявили взаимосвязь между выраженностью остеопороза и степенью ротации пораженных позвонков. Ряд авторов показали, что оценка минеральной плотности костной ткани возможна также с помощью ультразвуковой денситометрии [5, 14], однако подобных работ при диспластическом сколиозе мы в литературе не встретили. Известна возможность исследования клеточно-тканевой активности костной ткани с помощью остеосцинтиграфии, основанной на выявлении характера и уровня фиксации остеотропных радиофармпрепаратов (РФП) в костных клетках (остеобласты и остеокласты). Так, М.Г. Дудин [6] наряду с количественными изменениями остеотропных гормонов в сыворотке крови у детей с диспластическим сколиозом отметил снижение функционального состояния костной ткани в позвоночнике, причем при прогрессирующих формах сколиоза оно было более выраженным. Однако

сообщений о применении этого метода при диспластическом сколиозе, помимо упомянутой работы, мы в литературе также не нашли.

Не менее важная и актуальная проблема — прогнозирование активности формирования сколиотической деформации [4, 15]. Для этой цели используются разработанные ранее [1, 8–11] и прошедшие проверку временем клинико-рентгенологические признаки: возраст ребенка, время появления деформации, локализация первичной дуги, рентгенологические симптомы Риссера, Кона, Мовшовича. Однако при всех их достоинствах они не учитывают индивидуальности течения заболевания (бурно и медленно развивающийся сколиоз), отличаются субъективностью рентгенологической оценки остеопороза на обзорных рентгенограммах, а также ретроспективным характером анализа динамики искривления позвоночника, что не обеспечивает раннего начала лечения.

Учитывая изложенное выше, мы предприняли попытку изучения функционального состояния костной ткани при диспластическом сколиозе и прогнозирования течения болезни с помощью остеосцинтиграфии.

МАТЕРИАЛ И МЕТОДЫ

Обследованы 45 детей в возрасте от 8 до 14 лет (8 с грудным типом сколиоза, 7 с поясничным, 13 с грудопоясничным и 17 с комбинированным). С I степенью сколиоза было 20 больных, со II — также 20 и с III степенью — 5. На всех этапах формирования сколиотической деформации (I, II, III степени) обследовано 13 детей.

Применялась стандартная остеосцинтиграфия, заключающаяся в измерении радиоактивности через 1,5–2 ч после введения РФП со сбором информации в каждом кадре не менее 200 тыс. импульсов. Сцинтиграфическое обследование проводили на гамма-камерах ГКС-200 и «Ohio Nuclear» с аппаратно-вычислительным комплексом «Сцинтипро-2.97», «Digirad 2020tc». В качестве РФП использовался комплексон ^{99m}Tc -технефор ($T_{1/2}=6,1$ ч), накапливающийся в клетках костной ткани (остеобласты и остеокласты). Препарат вводили внутривенно в диагностических дозах с учетом возрастного понижающего коэффициента. Исследование выполняли в планарном режиме, в положении пациента лежа на животе. При анализе сцинтиграмм с помощью заложенных в аппаратно-вычислительном комплексе функций применяли оригинальную методику, разработанную в НИДОИ им. Г.И. Турнера [13]:

• Для оценки функционального состояния костной ткани первоначально на сцинтиграммах выделяли «зоны интереса» в проекции вершинного и нейтрального позвонков и считывали значения радиоактивности в них. Затем проводили их количественное сравнение, вычисляя процентное соотношение — коэффициент различия накопления РФП ($K_{\%}$). Все полученные данные в зависи-

мости от величины вычисляемого показателя были разделены на следующие группы: $K_{\%}=\pm 5\%$ (разброс, принятый за норму), $K_{\%}$ в пределах 16–30% и $K_{\%}$ более 30%.

• Для оценки активности патологического процесса выделяли отдельные «зоны интереса» в проекции вогнутой и выпуклой сторон вершинного и нейтрального позвонков, считывали значения радиоактивности в них и определяли их процентное соотношение — коэффициент асимметрии ($K_{\%асим}$). Полученные данные были разделены на группы: $K_{\%асим}=\pm 5\%$, $K_{\%асим}=6-15\%$, $K_{\%асим}=16-30\%$.

При анализе результатов радионуклидного исследования учитывали данные каждой дуги искривления, включая компенсаторные (всего 67 сколиотических дуг).

РЕЗУЛЬТАТЫ И ОБСУЖДЕНИЕ

Анализ коэффициентов различия накопления РФП у детей с диспластическим сколиозом в вершинном и нейтральном позвонках ($K_{\%}$) выявил преобладание варианта пониженного накопления РФП (38 дуг — 57%), менее распространенным оказался вариант нормального (22 дуги — 33%) и крайне редким — повышенного накопления (7 дуг — 10%). Как следует из табл. 1, для сколиоза в большей мере характерно незначительное снижение интенсивности метаболизма костной ткани — в пределах 15% (34 дуги — 51%). Эти данные коррелируют с результатами исследований О.В. Карпушкиной и соавт. [7], которые с помощью двухфотонной рентгеновской абсорбциометрии выявили снижение минеральной плотности кости у детей со сколиозом до 15% (остеопения). В то же время наличие нормального накопления РФП, а в редких случаях и повышенного не исключает существования различных вариаций течения сколиоза.

При сравнении полученных данных с рентгенологическим показателем искривления выявлено возрастание количества наблюдений с пониженной фиксацией РФП по мере формирования дуги искривления: I степень сколиоза — 14 дуг из 27 (52%), II степень — 18 из 30 (60%), III степень — 6 из 10 (60%). В то же время частота варианта нормальной фиксации РФП при I и II степенях сколиоза характеризовалась обратной зави-

Табл. 1. Варианты фиксации РФП при диспластическом сколиозе у детей

| Фиксация РФП | Коэффициент различия фиксации РФП в вершинном и нейтральном позвонках ($K_{\%}$) | | | Всего дуг |
|--------------|--|-------|--------|-----------|
| | до 5% | 6–15% | 16–30% | |
| Нормальная | 22 | – | – | 22 |
| Пониженная | – | 29 | 9 | 38 |
| Повышенная | – | 5 | 2 | 7 |
| Итого дуг | 22 | 34 | 11 | 67 |

симостью: I степень — 10 дуг из 27 (37%), II степень — 8 дуг из 30 (27%), т.е. отмечалось постепенное снижение интенсивности метаболизма костной ткани (табл. 2).

Анализ распределения РФП между вогнутой и выпуклой сторонами вершинного позвонка позволил выявить у больных диспластическим сколиозом асимметричное накопление РФП (рис. 1). Этот признак встретился в 32 дугах (48% от общего числа), преимущественно при II степени сколиоза; выраженность асимметрии была незначительной — в основном в пределах 15% (табл. 3).

Табл. 2. Варианты фиксации РФП в зависимости от степени диспластического сколиоза

| Фиксация РФП | Степень сколиоза | | | Всего дуг |
|------------------|------------------|-------------|--------------|-----------|
| | I (5–10°) | II (11–25°) | III (26–60°) | |
| Нормальная | 10 | 8 | 4 | 22 |
| Пониженная | 14 | 18 | 6 | 38 |
| Повышенная | 3 | 4 | — | 7 |
| Итого дуг | 27 | 30 | 10 | 67 |

Табл. 3. Различия в накоплении РФП на вогнутой и выпуклой сторонах вершинного позвонка при асимметричной фиксации РФП

| Степень сколиоза | Показатель различия фиксации РФП (К%асим.) | | | Всего дуг |
|------------------|--|-----------|----------|-----------|
| | до 5% | 6–15% | 16–30% | |
| I (5–10°) | 2 | 5 | 1 | 8 |
| II (11–25°) | 1 | 11 | 3 | 15 |
| III (26–60°) | 5 | 4 | — | 9 |
| Итого дуг | 8 | 20 | 4 | 32 |

Таким образом, учитывая преобладающие варианты наблюдений, можно предположить, что снижение интенсивности метаболизма костной ткани в пораженных позвонках при диспластическом сколиозе начинается с первых его этапов, выраженность этой гипофункции остается постоянной и не зависит от скорости формирования дуги. Далее на этом фоне по мере прогрессирования заболевания происходит перераспределение остеогенеза между вогнутой и выпуклой сторонами дуги, которое заканчивается при стабилизации процесса.

Следует отметить, что полученные нами результаты не противоречат данным литературы, а подтверждают их. Так, по сведениям Т.Я. Балабы [2], в пораженных позвонках за счет нарушения синтеза гликозаминогликанов снижены фибриллогенез соединительной ткани и, как следствие, ее опорная и трофическая функции, понижено содержание в сыворотке крови щелочной фосфатазы, отражающей характер клеточной дифференциации и активность коллагенотенеза. Я.Л. Цивьян и А.М. Зайдман [17, 18], применявшие морфогистохимический, гистоэнзимологический и электронно-микроскопический методы, выявили, помимо этого, дистрофические изменения клеточных элементов пораженных позвонков (слабо развитый эндоплазматический ретикулум, уплощение вакуолей комплекса Гольджи, уменьшение количества митохондрий и коллагеновых волокон в межклеточном веществе). Авторы отметили также асимметрию остеогенеза в пораженных позвонках: уменьшение размеров всех слоев ростковой пластинки и снижение всех показателей морфогенеза на вогнутой стороне (эозинофилия цитоплазмы хондробластов, пикнотичность ядер), атрофичность костных балок на выпуклой

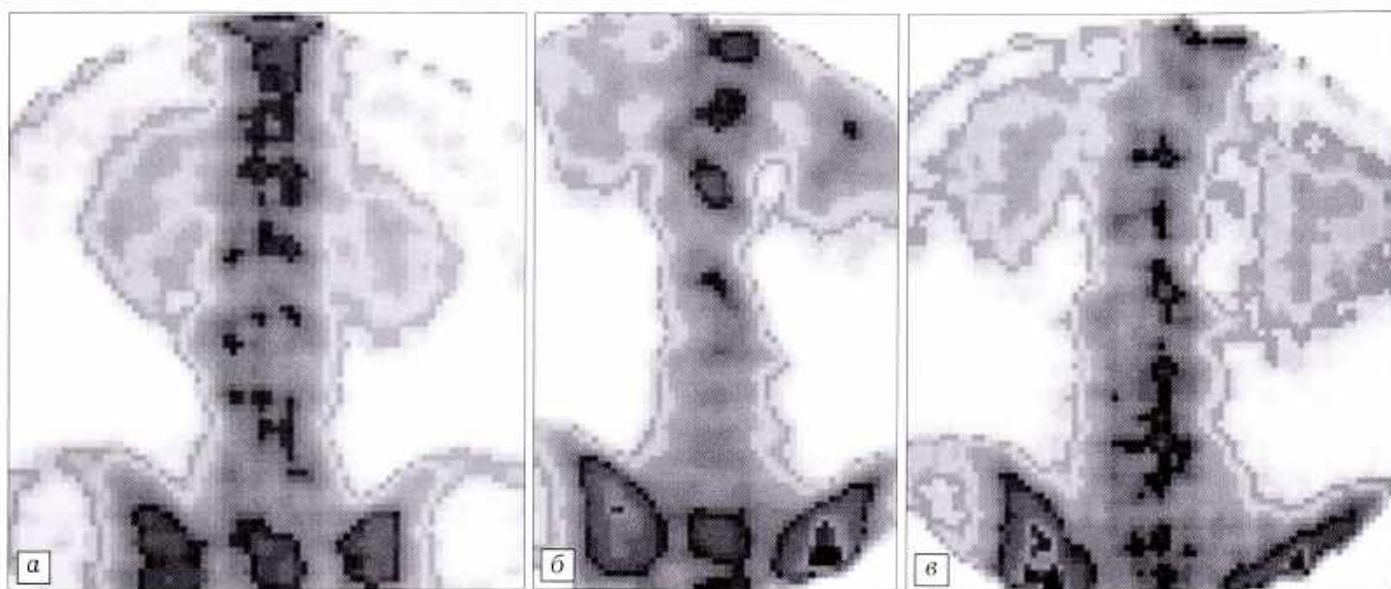


Рис.1. Варианты распределения РФП в поясничном отделе позвоночника.

a — нормальная картина; *b* — симметричная фиксация РФП у больной 13 лет с диспластическим левосторонним поясничным сколиозом II степени (T12–L5); *в* — асимметричная фиксация РФП у больной 12 лет с диспластическим левосторонним поясничным сколиозом II степени (T12–L5).

Табл. 4. Зависимость асимметричной фиксации РФП от рентгенологической активности процесса

| Характер фиксации РФП | Активность процесса | Степень сколиоза | | | Всего дуг |
|-----------------------|---------------------|------------------|-------------|--------------|-----------|
| | | I (5–10°) | II (11–25°) | III (26–60°) | |
| Симметричная | Стабилизация | 19 | 15 | 1 | 35 |
| Асимметричная | Стабилизация | 4 | 4 | 2 | 10 |
| | Прогрессирование | 4 | 11 | 7 | 22 |
| Итого дуг | | 27 | 30 | 10 | 67 |

стороне и их утолщение на вогнутой, разреженность костномозгового пространства на выпуклой стороне. При этом с вогнутой стороны (по сравнению с выпуклой) определялось количественное преобладание остеобластов и их ферментной активности. Аналогичные морфологические и гистологические данные об асимметрии размеров всех элементов пораженного позвонка приводят П.Я. Фищенко и соавт. [16] и И.А. Мовшович [9].

Этот вывод подтверждается результатами ретроспективного сравнительного анализа встречаемости признака асимметрии и показателя угла искривления.

Как видно из табл. 4, симметричное распределение РФП было всегда характерно для непрогрессирующего сколиоза, а асимметричное наблюдалось как при активном, так и при неактивном процессе. Наличие противоречия в последнем случае послужило основанием для исследования формирования сколиотической деформации в динамике. В результате было выявлено, что асимметрия фиксации РФП, определявшаяся при первичном обследовании, всегда отсутствовала при повторном обследовании в случае стабилизации процесса, подтвержденной рентгенологически. В качестве примера приводим одно из наблюдений.

Больная Б., 12 лет, диагноз: диспластический левосторонний поясничный сколиоз III степени. При первичном обследовании

(рис. 2, а) дуга искривления 20°, скинтиграфически определялась асимметрия распределения радиометки во всех позвонках сколиотической дуги в пределах 15%, что свидетельствовало о перераспределении процессов остеогенеза. Было высказано предположение о прогрессировании заболевания. При вторичном обследовании через 5 мес (рис. 2, б) дуга искривления увеличилась до 27°, асимметрия распределения РФП оставалась прежней. Обследование, выполненное через 1,5 года (рис. 2, в), показало увеличение искривления до 32°, но асимметрии фиксации РФП не определялось, что было рас-

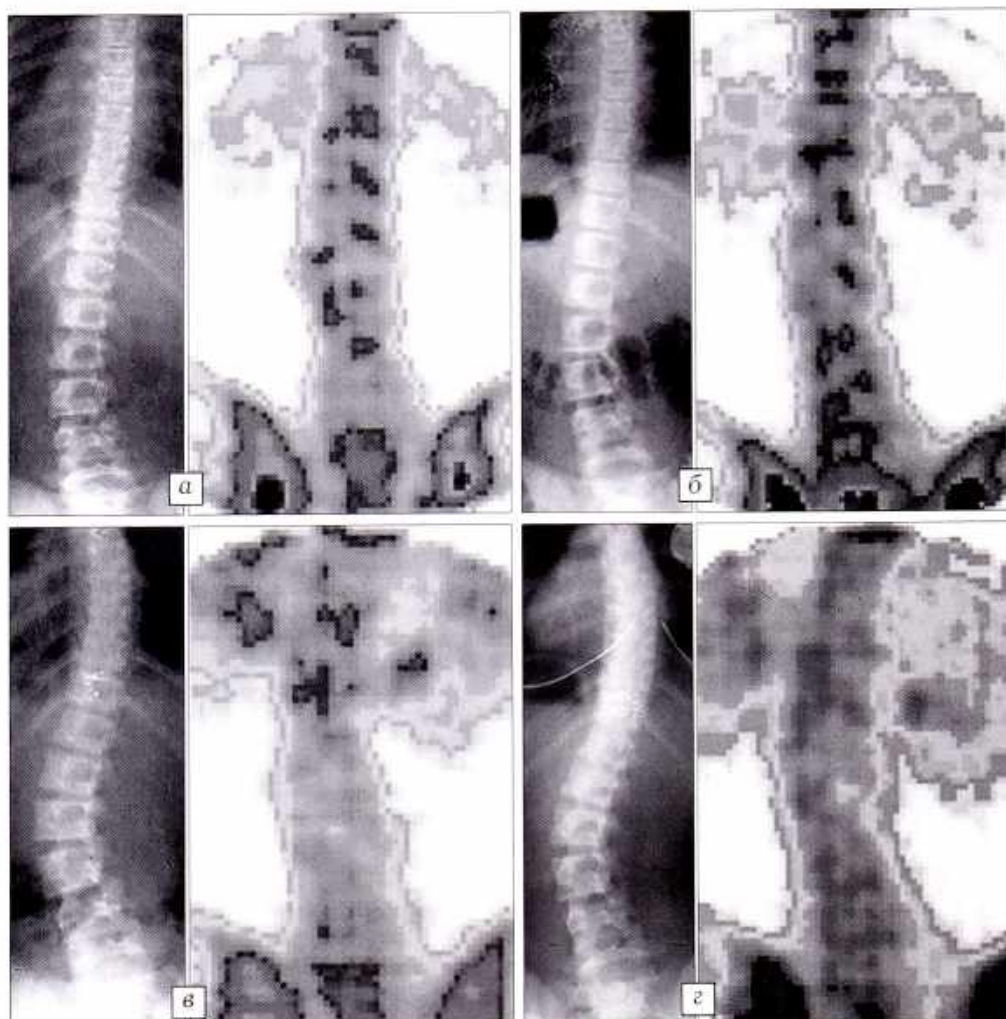


Рис.2. Рентгенограммы и скинтиграммы больной Б. 12 лет. Диагноз: диспластический левосторонний поясничный сколиоз (T12–L5).

а — при первичном обращении: дуга искривления 20°, асимметричное распределение РФП; б — через 5 мес: дуга искривления 27°, асимметричное распределение РФП; в — через 1,5 года: дуга искривления 32°, симметричное распределение РФП; г — через 2 года 3 мес: дуга искривления 32°, симметричное распределение РФП.

ценено как признак стабилизации патологического процесса. Подтверждение этого получено при обследовании больной через 2 года 3 мес (рис. 2, г): увеличения угла искривления не обнаружено.

Таким образом, остеосцинтиграфическое исследование позволяет выявить у больных диспластическим сколиозом, помимо снижения интенсивности метаболизма костной ткани, симметричное и асимметричное накопление РФП в пораженных позвонках в пределах сколиотической деформации, свидетельствующее либо об активном ее формировании (асимметричность), либо об отсутствии такового (симметричность), что может служить прогностическим признаком прогрессирования процесса. С учетом этих данных возможна своевременная корректировка тактики консервативного лечения и проведение контроля его эффективности.

ЛИТЕРАТУРА

1. Абальмасова Е.А. //Материалы 2-го съезда ортопедов-травматологов Белорусской ССР. — Минск, 1972. — С. 270-274.
2. Балаба Т.Я. //Ортопед. травматол. — 1972. — N 12. — С. 68-72.
3. Бондаренко И.Г. //Диагностика, профилактика и лечение остеопороза в ортопедии и травматологии: Тезисы докладов симпозиума-семинара. — СПб, 1999. — С. 5-10.
4. Вовк Н.Н., Фищенко В.Я., Улещенко В.А. //Всесоюз. науч.-практ. конф. детских травматологов-ортопедов: Тезисы докладов. — Псков, 1991. — С. 146-147.
5. Вовченко А.Я., Куценок Я.Б., Мельник В.В. //Патология крупных суставов и другие актуальные вопросы детской травматологии и ортопедии: Материалы симпозиума детских ортопедов-травматологов. — СПб, 1998. — С. 43-44.
6. Дудин М.Г. Особенности гормональной регуляции обменных процессов в костной ткани как этиопатогенетический фактор идиопатического сколиоза: Автореф. дис. ... д-ра мед. наук. — СПб, 1993.
7. Карпушкина О.В., Кочубей Г.Н., Гатиатулин Р.Р. //Адаптация различных систем организма при сколиотической деформации позвоночника. Методы лечения: Материалы междунар. симпозиума. — М., 2003. — С. 31-32.
8. Ком И.И. //Сколиоз: Материалы симпозиума. — М., 1974. — С. 7-16.
9. Мовшович И.А. Сколиоз. Хирургическая анатомия и патогенез. — М., 1964.
10. Мовшович И.А. //Повреждения и заболевания костей и суставов: Труды науч. конф., посвященной 50-летию ЦИТО. — М., 1971. — С. 226-232.
11. Нейман И.З., Павленко Н.Н. //Ортопед. травматол. — 1981. — N 12. — С. 28-31.
12. Оганов В.С., Бакулин Л.В., Рахманов А.С. //Диагностика, профилактика и лечение остеопороза в ортопедии и травматологии: Тезисы докладов симпозиума-семинара. — СПб, 1999. — С. 46-50.
13. Пат. 2195870 РФ. Способ диагностики прогрессирования сколиотической деформации при начальных стадиях развития диспластического сколиоза /А.Н. Бергалиев, И.К. Филиппов, Ю.И. Поздникян, В.И. Садофьева.
14. Пермяков М.В., Вашкевич Д.Б. //Вопросы травматологии, ортопедии и восстановительной хирургии: Сб. науч. трудов. — Казань, 1993. — С. 16-17.
15. Прохорова А.Г. //Ортопед. травматол. — 1975. — N 4. — С. 39-41.
16. Фищенко П.Я., Ярошевская Е.Н., Колпакова Л.В. //Там же. — 1975. — N 4. — С. 6-9.
17. Цивьян Я.Л., Зайдман А.М. //Там же. — 1975. — N 4. — С. 1-6.
18. Цивьян Я.Л., Зайдман А.М. Морфогенез сколиоза. — Новосибирск, 1978.
19. Cheng J.C., Guo X., Sher A.H. //Spine. — 2000. — Vol. 25, N 2. — P. 273.
20. Cheng J.C., Tang S.P., Guo X. et al. //Ibid. — 2001. — Vol. 26, N 3. — P. 19-23.
21. Cheng J.C., Sher H.L., Guo X. et al. //Hong Kong Med. J. — 2001. — Vol. 7, N 3. — P. 241-245.
22. Courtois I., Collet P., Mouilleseaux B., Alexandre C. //Rev. Rhum. Engl. — 1999. — Vol. 66, N 12. — P. 705-710.
23. Guo X., Chau W.W., Chan Y.L., Cheng J.C. //J. Bone Jt Surg. — 2003. — Vol. 85, N 7. — P. 1026-1031.

ИНФОРМАЦИЯ

Симпозиум с международным участием «Повреждения и заболевания шейного отдела позвоночника. Современные методы диагностики и лечения»

Москва, 13-14 октября 2004 г.

Организаторы: Министерство здравоохранения Российской Федерации;
ГУН Центральный научно-исследовательский институт травматологии и ортопедии им. Н.Н. Приорова;
Научно-исследовательский институт нейрохирургии им. Н.Н. Бурденко

Вопросы для обсуждения:

- Анатомо-функциональные особенности шейного отдела позвоночника и спинного мозга
- Современные методы диагностики патологии шейного отдела позвоночника
- Особенности диагностики и лечения краниовертебральной патологии
- Дегенеративные заболевания шейного отдела позвоночника и методы их лечения
- Воспалительные заболевания шейного отдела позвоночника, особенности диагностики и лечения
- Повреждения шейного отдела позвоночника, современные методы лечения
- Опухоли и опухолеподобные заболевания шейных позвонков, особенности диагностики и лечения
- Хронический болевой синдром в шейном отделе и верхнем квадранте туловища. Особенности диагностики и перспективы лечения

Секретариат: 127299, Москва, ул. Приорова, 10, ЦИТО им. Н.Н. Приорова, оргметодотдел

Тел.: (095) 450-09-27, 450-44-00, 450-38-41

Факс: (095) 154-31-39

СТАБИЛЬНОСТЬ ТРАВМИРОВАННОГО ПОЗВОНОЧНИКА ПО ОТНОШЕНИЮ К ИЗГИБАЮЩИМ НАГРУЗКАМ В УСЛОВИЯХ ТРАНСПЕДИКУЛЯРНОГО ОСТЕОСИНТЕЗА (ЭКСПЕРИМЕНТАЛЬНОЕ ИССЛЕДОВАНИЕ)

А.А. Афаунов, В.Д. Усиков, А.И. Афаунов, И.М. Дунаев

Кубанская государственная медицинская академия, Краснодар

В исследованиях на анатомических препаратах блоков позвоночных сегментов Т9–L3 установлено, что прочность сегментов Т11–L1 при нестабильном повреждении Т12 позвонка в условиях транспедикулярного остеосинтеза четырехвинтовой спинальной системой ниже нормальной прочности тех же неповрежденных сегментов в среднем на 25% по отношению к изгибающим кифозирующим и на 14,7% по отношению к боковым изгибающим нагрузкам. Прочность синтезированных позвоночных сегментов к боковым изгибающим нагрузкам в 1,9 раза ниже, чем к сагиттально направленным изгибающим усилиям. Показатели жесткости синтезированных позвоночных сегментов в среднем в 1,2 раза выше жесткости неповрежденного позвоночника за счет металлоконструкции.

Study of T9–L3 spinal segment blocks using anatomic preparations has showed that in instable injury of T12 the rigidity of T11–L1 segments under conditions of transpedicular osteosynthesis with four screws spinal system is on average 25% and 14.7% lower than the normal rigidity of the intact T11–L1 segments in relation to bending kyphotic loads and lateral bending loads, respectively. The rigidity of synthesized spinal segments to lateral bending loads is 1.9 times lower than the rigidity to sagittal bending loads. With use of metalwork the rigidity indices of the synthesized spinal segments are on average 1.2 times higher as compared with the rigidity of the intact spine.

Эффективность транспедикулярного остеосинтеза при травмах и заболеваниях грудного и поясничного отделов позвоночника не вызывает сомнений. Этот метод обеспечивает возможность полноценной репозиции травмированного отдела позвоночника и ранней активизации больных в послеоперационном периоде. Клиническому применению транспедикулярного остеосинтеза посвящено значительное число публикаций [1, 4, 6, 8, 10]. Вместе с тем изучению механической стабильности системы «металлофиксатор—позвоночные сегменты» не уделяется достаточного внимания. В литературе работы по этому вопросу малочисленны и не дают четкого представления о фиксационных свойствах используемых спинальных систем [5].

Известно, что позвоночник человека испытывает сложные переменные циклические воздействия различных механических нагрузок, среди которых основную роль играют вертикальное сдавление, разноплоскостные изгибы и скручивание [11]. Те же нагрузки действуют на травмированный позвоночник после металлоостеосинтеза. При этом изгибающие усилия имеют наиболее разнообразные характеристики. Они могут воздействовать на позвоночник в любом направлении, провоцируя деформацию в сагиттальной, фронтальной или какой-либо промежуточной плоскости.

Основными параметрами, характеризующими стабильность остеосинтеза, являются прочность и

жесткость костно-металлического блока [2, 7]. Прочность определяется величиной механической нагрузки, при которой начинается локальное разрушение элементов исследуемой системы. Показатель жесткости дает представление, насколько исследуемый образец будет деформирован под действием дислоцирующей нагрузки до начала разрушения [2, 7].

Целью нашего экспериментального исследования являлось изучение прочности и показателей жесткости системы «позвоночные сегменты—транспедикулярный металлофиксатор» по отношению к изгибающим нагрузкам (сагиттально направленным кифозирующим и боковым, действующим во фронтальной плоскости) при нестабильных переломах позвоночника в сравнении с аналогичными характеристиками неповрежденного позвоночника.

МАТЕРИАЛ И МЕТОДЫ

Проведено 20 экспериментов — четыре серии по 5 экспериментов в каждой. Для исследования готовили анатомические препараты блоков позвоночных сегментов с полностью сохраненными дисками и связочными структурами, в которых, кроме изучаемого участка позвоночника (Т11, Т12, L1), сохраняли по два выше- и нижележащих позвонка (Т9, Т10 и L2, L3). Изъятие блоков позвоночных сегментов производили на секции у лиц

20–60-летнего возраста в сроки до 48 ч после смерти в соответствии с требованиями подготовки тканей экспериментальных животных и человека для биомеханических исследований [9]. Причины смерти во всех случаях не оказывали влияния на структуру тканей позвоночника. Перед исследованиями проводили визуальную оценку и морфометрию препаратов, рентгенографию в стандартных проекциях.

На 10 препаратах двух основных серий с помощью долота разрушали краниальную часть тела T12 позвонка не менее чем на 70% его вертикального размера и выполняли транспедикулярный остеосинтез T11–L1 спинальной системой «Синтез» (ООО МТФ «Синтез», Санкт-Петербург), состоящей из четырех винтов диаметром 6 мм с длиной резьбовой части 50 мм. Винты соединяли попарно стержнями диаметром 6,7 мм. Качество остеосинтеза контролировали рентгенографией. На оставшихся 10 препаратах (две контрольные серии) разрушение T12 позвонка и остеосинтез не производили. Локализация и характер повреждения позвоночника, имитируемого в основных сериях, были не случайными: по данным литературы и нашим наблюдениям, такие повреждения относятся к наиболее частым; использовавшаяся нами схема транспедикулярного остеосинтеза считается стандартной [3–6].

Во всех экспериментах блоки позвоночных сегментов подвергали тестирующей изгибающей нагрузке. При этом 5 препаратов с имитацией перелома T12 позвонка и транспедикулярным остеосинтезом и 5 препаратов контрольной серии подвергали воздействию изгибающей нагрузки, направленной вперед в сагиттальной плоскости, а две другие группы препаратов — воздействию нагрузки, направленной вбок во фронтальной плоскости.

В исследованиях использовали предложенный нами способ моделирования изгибающих нагрузок на позвоночные сегменты в эксперименте (заявка на патент РФ № 2003111887 от 22.04.03), предусматривающий передачу изгибающего момента на тестируемые сегменты через смежные межпозвонковые диски и связки с помощью ригидных резьбовых стержней, выполняющих функцию рычагов.

При изучении показателей жесткости тестируемых сегментов к кифозирующим изгибающим нагрузкам, ориентированным в сагиттальной плоскости, в телах двух каудальных позвонков препарата (L2, L3) вдоль продольной оси позвоночника через межпозвонковый диск, находящийся между ними, формировали два параллельных канала диаметром 10 мм (рис. 1, а). Каналы располагали по отношению друг к другу во фронтальной плоскости, они достигали замыкательной пластинки, прилежащей к смежному с исследуемым сегментом диску, не перфорируя ее. В каналы плотно ввинчивали ригидные резьбовые стержни диаметром 11 мм длиной 250 мм, концы которых выступали из препарата (рис. 1, б). Захват двух краниальных

позвонков исследуемого анатомического препарата (T9, T10) в связи с их меньшими размерами осуществляли одним ригидным резьбовым стержнем длиной 250 мм, диаметром 14–16 мм, плотно ввинчиваемым в просвет позвоночного канала указанных позвонков (рис. 1, б).

При изучении жесткости к изгибающим нагрузкам во фронтальной плоскости стержни располагали по отношению друг к другу в сагиттальной плоскости, т.е. в плоскости, перпендикулярной вектору действующего усилия. Для этого в два краниальных и два каудальных позвонка исследуемого препарата вдоль продольной оси вводили по два стержня, один из которых проходил через тела указанных позвонков, а второй вводился в позвоночный канал (рис. 1, в). Для исключения раскола крайних позвонков анатомических блоков под действием тестирующих нагрузок препараты укрепляли металлическими хомутами (рис. 2), охватывающими в горизонтальной плоскости тело крайнего позвонка или весь этот позвонок с остистым и поперечными отростками.

Позвоночные сегменты, находящиеся в условиях остеосинтеза транспедикулярным металлофиксатором, с позиции сопромата представляют собой крайне сложную составную систему, включающую неоднородные по механическим свойствам элементы со сложным пространственным взаиморасположением. Создать в такой системе равномерное напряжение изгиба, используя классическую схему, в принципе невозможно. Исходя из этого мы выбрали вариант нагружения исследуемых образцов, при котором максимальная величина изгибающего момента приложена на уровне имитации нестабильного повреждения позвоночника, т.е. в месте, представляющем, с клинической точки зрения, наибольший интерес.

Подготовленный к тестированию образец устанавливали на стенде механических испытаний (ЗИМ УММ-20). Концы ригидных резьбовых стержней, выступающие наружу из тел позвонков, располагали на двух подставках таким образом, что сам анатомический препарат позвоночника оказывался в «подвешенном» состоянии между точками опоры (рис. 3). Расстояние между подставками регулировали в соответствии с размерами объектов. При этом на одной или обеих подставках находилось по два стержня, что исключало возможность самопроизвольного изменения пространственной ориентации тестируемого препарата. В верхней подвижной траверсе стенда механических испытаний устанавливали опорный нож, который оказывал давление на исследуемый анатомический препарат в точке, отмеченной как середина тестируемого позвоночного сегмента. При моделировании изгибающих нагрузок кифозирующего характера опорный нож оказывал давление на переднюю поверхность тела T12 позвонка (рис. 3, а) или его сохранившуюся часть. При моделировании изгибающих нагрузок, направленных вбок во фронт-

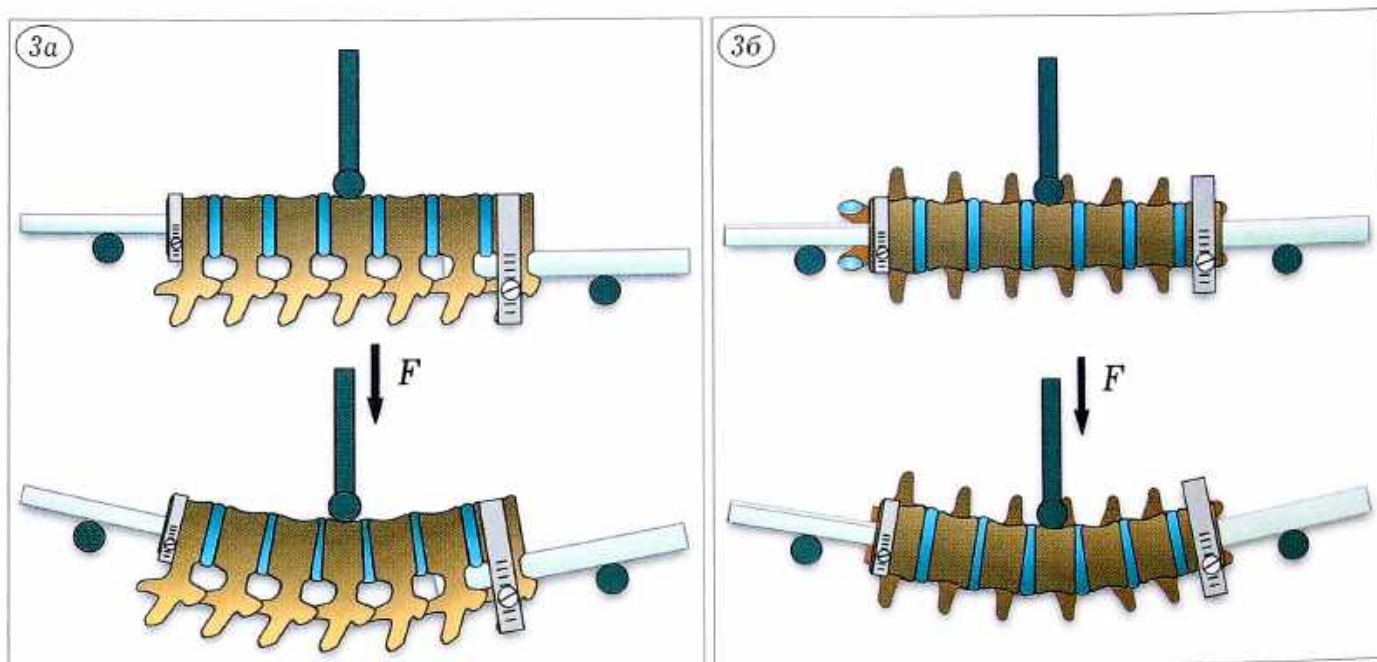
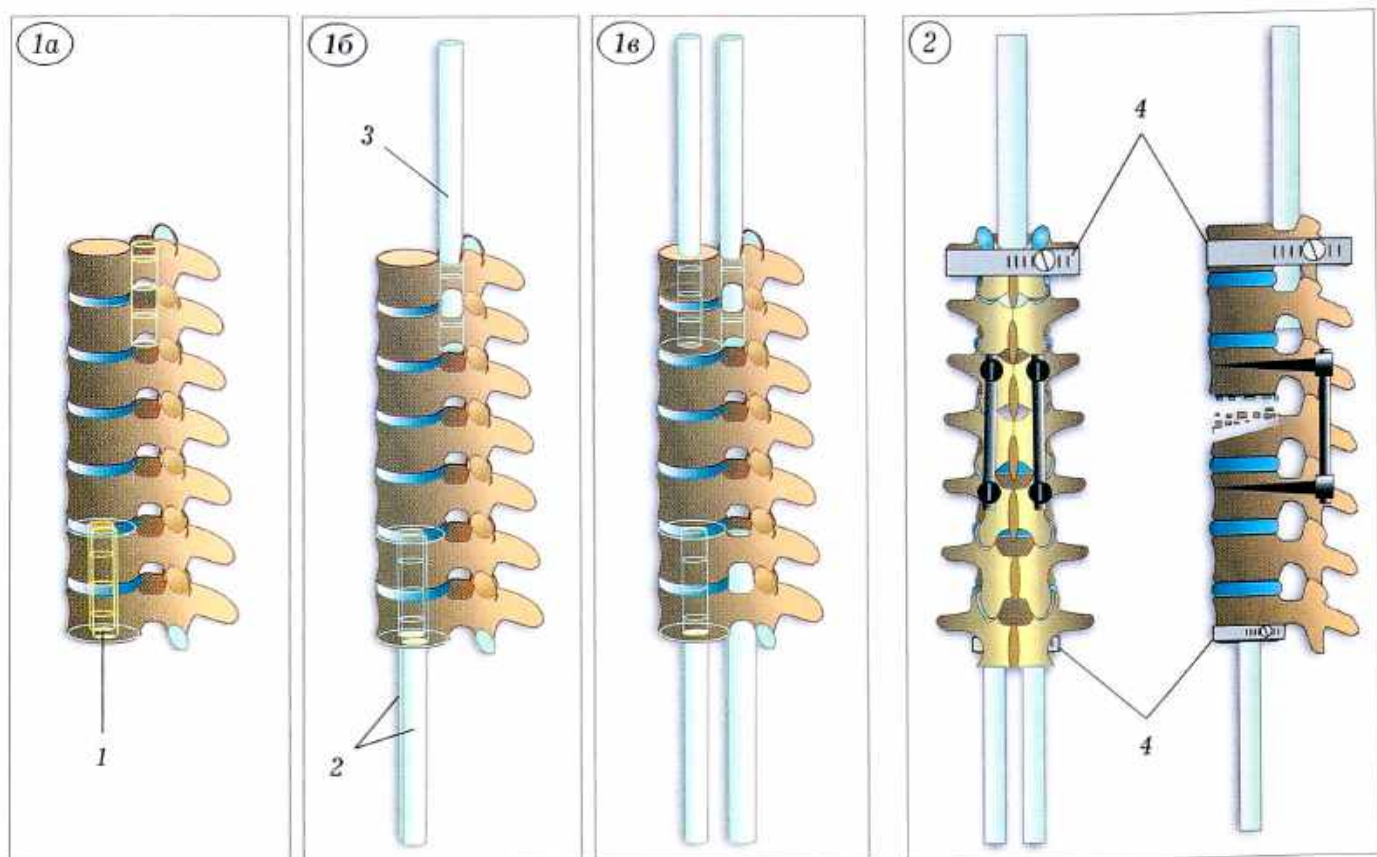


Рис. 1. Схема подготовки анатомических препаратов блоков позвоночных сегментов T9–L3 к проведению нагрузочных тестов на изгиб.

a — подготовка каналов (1) в телах L2 и L3 позвонков. Каналы расположены во фронтальной плоскости для моделирования кифозирующей изгибающей нагрузки; *б* — введение резьбовых стержней в тела L2 и L3 позвонков (2) и позвоночный канал T9 и T10 (3) для моделирования кифозирующей изгибающей нагрузки в сагиттальной плоскости; *в* — введение резьбовых стержней в тела и позвоночный канал двух краниальных и двух каудальных позвонков для моделирования боковой изгибающей нагрузки во фронтальной плоскости.

Рис. 2. Схема подготовки анатомического препарата с имитацией нестабильного повреждения T12 позвонка и транспедикулярным остеосинтезом четырехвинтовой спинальной системой для проведения нагрузочного теста на изгиб. Для предотвращения раскола крайних позвонков анатомического блока под действием тестирующих нагрузок препарат укреплен металлическими хомутами (4).

Рис. 3. Схема моделирования изгибающей нагрузки на блок позвоночных сегментов.

a — моделирование кифозирующей изгибающей нагрузки, направленной в сагиттальной плоскости; *б* — моделирование боковой изгибающей нагрузки, направленной во фронтальной плоскости.

тальной плоскости, давление производилось на боковую поверхность T12 (рис. 3, б).

По мере нарастания изгибающей нагрузки, которая регистрировалась измерительным прибором испытательного стенда, измеряли угловую деформацию в сагиттальной (локальный кифоз) или фронтальной (боковой изгиб) плоскости. Для регистрации угловой деформации исследуемых позвоночных сегментов в тела образующих их позвонков параллельно замыкательным пластинкам в плоскости прилагаемой нагрузки вводили спицы Киршнера. Изменяющееся при нагрузке положение спиц фиксировали угломером. Кроме того, измерение деформации производилось контрольным прибором тестирующей машины по величине прогиба в точке, соответствующей центру площадки давления опорного ножа. Деформации исследуемых анатомических блоков регистрировали в процессе нарастания усилия подвижной траверсы дискретно через каждые 50 Н. Величину изгибающего момента (измеряемого в ньютонах × метр) рассчитывали в соответствии с расстоянием между точками опоры, на которых устанавливались препараты.

Полученные данные заносили в протоколы исследования в виде таблиц. Разрушением анатомического блока считали момент резкого снижения сопротивления образца дальнейшему изгибу, который определяли по началу прогрессивного нарастания деформации без адекватного увеличения нагрузки. Разрушение фиксировалось измерительным прибором тестирующей машины и контролировалось визуально. Сразу после разрушения исследуемый образец извлекали для регистрации остаточной деформации, морфометрии и рентгенографии в стандартных проекциях.

Изучение жесткости спинальной системы «Синтез» было проведено в аналогичных условиях. Для этого в манекены позвонков из твердой породы дерева вводили винты и собирали четырехвинтовую систему. В манекене полностью отсутствовал «позвонок», соответствующий T12, и вся нагрузка тестирующей машины воспринималась только металлоконструкцией.

Таким образом, в экспериментальных условиях были изучены показатели жесткости и прочность изолированных позвоночных сегментов, транспедикулярной спинальной системы и системы «позвоночные сегменты—металлофиксатор» при нестабильном повреждении по отношению к изгибающим нагрузкам, направленным вперед в сагиттальной плоскости и вбок во фронтальной плоскости.

РЕЗУЛЬТАТЫ

Изгибающая нагрузка, прилагаемая к сегментам T11–T12–L1 контрольной группы в сагиттальной плоскости, вызывала локальный кифоз за счет изменения формы дисков и взаимоперемещений элементов заднего опорного комплекса. Зависи-

мость деформации от изгибающего момента была близка к прямо пропорциональной до приложения нагрузки 96–107 Н·м (в среднем 102 Н·м), при которой кифоз достигал 26,2°. Нагрузка, превышающая 96–107 Н·м, приводила к разрушению позвоночных сегментов с визуальными признаками разрывов надостистой и межкостистой связок в сегменте T10–11 с последующим прогрессивным нарастанием кифоза. Рентгенография препаратов после тестирования выявляла сгибательно-дистракционные переломы T11 (рис. 4, а). Зависимость деформации изгиба позвоночных сегментов в сагиттальной плоскости от изгибающего момента представлена на рис. 5 (а).

Изгибающая нагрузка, прилагаемая к сегментам T11–T12–L1 контрольной группы во фронтальной плоскости, вызывала их боковой изгиб за счет асимметричного сжатия дисков и подвижности межпозвоночных суставов. При нагрузках в среднем до 36 Н·м и суммарном боковом изгибе сегментов до 12,7° сопротивление препарата прогрессивно увеличивалось, после чего начиналось более быстрое нарастание деформации. При 45,6 Н·м суммарный боковой изгиб достигал в среднем 16°, после чего происходило разрушение. Рентгенография препаратов выявляла боковые сгибательно-дистракционные переломы в краниальной части тела T12 (4 препарата) или каудальной части T11 позвонка (1 препарат) с односторонними переломовывихами суставов T11–12 на стороне, противоположной изгибу (рис. 6, а). Зависимость деформации позвоночных сегментов во фронтальной плоскости от величины изгибающего момента представлена на рис. 5 (б).

При моделировании кифозирующей изгибающей нагрузки на сегменты T11–T12–L1 с имитацией повреждения T12 позвонка и транспедикулярным остеосинтезом четырехвинтовой системой установлено, что деформация изгиба не имела прямо пропорциональной зависимости от прилагаемого усилия. Изгибающий момент 59,5–68 Н·м вызывал появление кифоза в среднем 14,1° и последующее более быстрое нарастание деформации при сохранении способности тестируемых сегментов противостоять возрастающему усилию. При нагрузке 68–85 Н·м (в среднем 76,5 Н·м) отмечался кифоз 21,6°, после чего происходило разрушение, сопровождавшееся характерным звуком, с разрывом надостистой и межкостистой связок в сегменте T10–11 и последующим прогрессивным нарастанием деформации. Рентгенологически определялись дислокация винтов в теле T11 позвонка на 3–5 мм вверх и на 3–7 мм в дорсальном направлении за счет импрессии прилежащей спонгиозной костной ткани, продольный раскол корней дуг T11 (в 3 случаях) с переходом линии перелома на задние отделы тела позвонка (в 2 случаях), перелом краниальной замыкательной пластинки T11 вследствие дислокации резьбовой части винта вверх (в 1 случае) (рис. 4, б). В 2 случаях отмечен

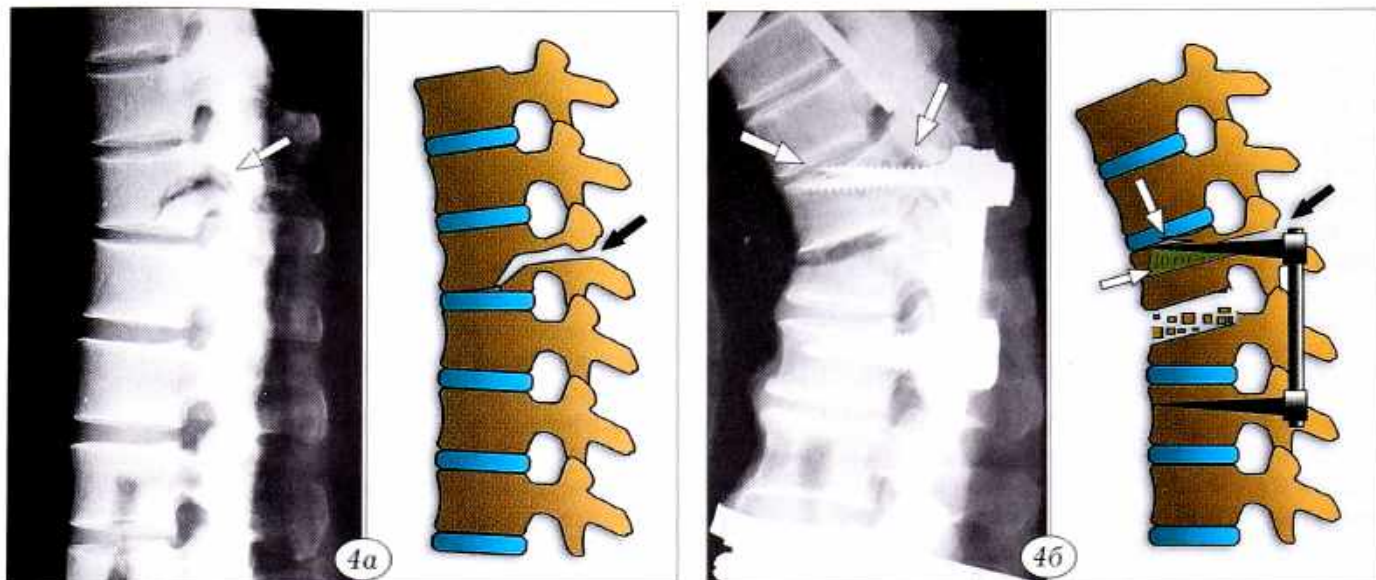


Рис. 4. Рентгенограммы блоков позвоночных сегментов T9–L3 после воздействия разрушающей кифозирующей изгибающей нагрузки, направленной в сагиттальной плоскости, и схемы локального разрушения.

а — препарат контрольной группы: характер разрушения соответствует сгибательно-дистракционному перелому (место разрушения обозначено стрелкой); *б* — препарат с имитацией нестабильного повреждения T12 и транспедикулярным остеосинтезом сегментов T11–L1: импрессия спонгиозной костной ткани тела T11 позвонка вокруг винтов с их дислокацией в дорсальном и краниальном направлении, продольный перелом корней дуг и краниальной замыкательной пластинки T11 (места разрушения обозначены стрелками).

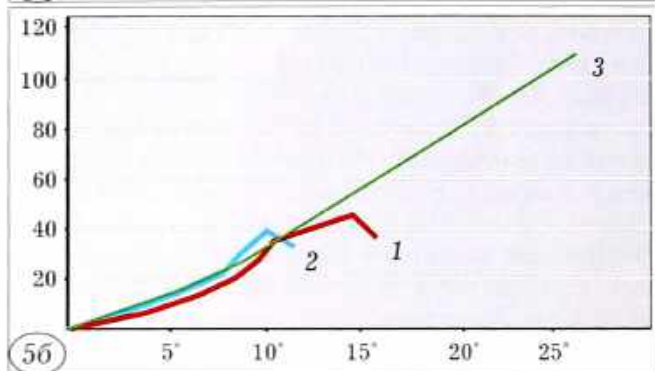
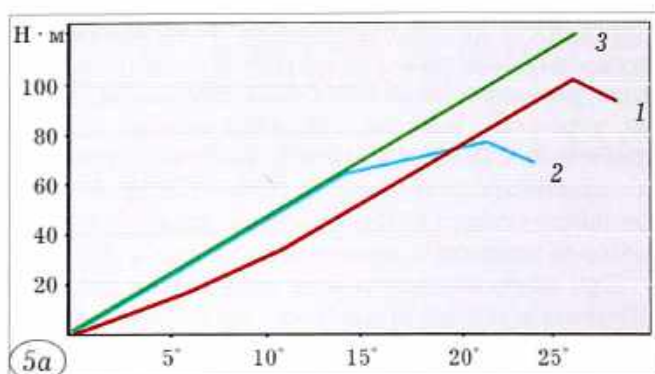


Рис. 5. Графики зависимости деформации тестируемых анатомических препаратов от прилагаемой изгибающей нагрузки: *а* — кифозирующей, направленной в сагиттальной плоскости; *б* — боковой, направленной во фронтальной плоскости.

По оси абсцисс — величина прилагаемой нагрузки (в Н·м); по оси ординат — деформация изгиба блоков позвоночных сегментов (в градусах).

1 — блок позвоночных сегментов контрольной группы; 2 — блок позвоночных сегментов с имитацией нестабильного повреждения T12 и транспедикулярным остеосинтезом четырехвинтовой спинальной системой; 3 — четырехвинтовая транспедикулярная спинальная система.

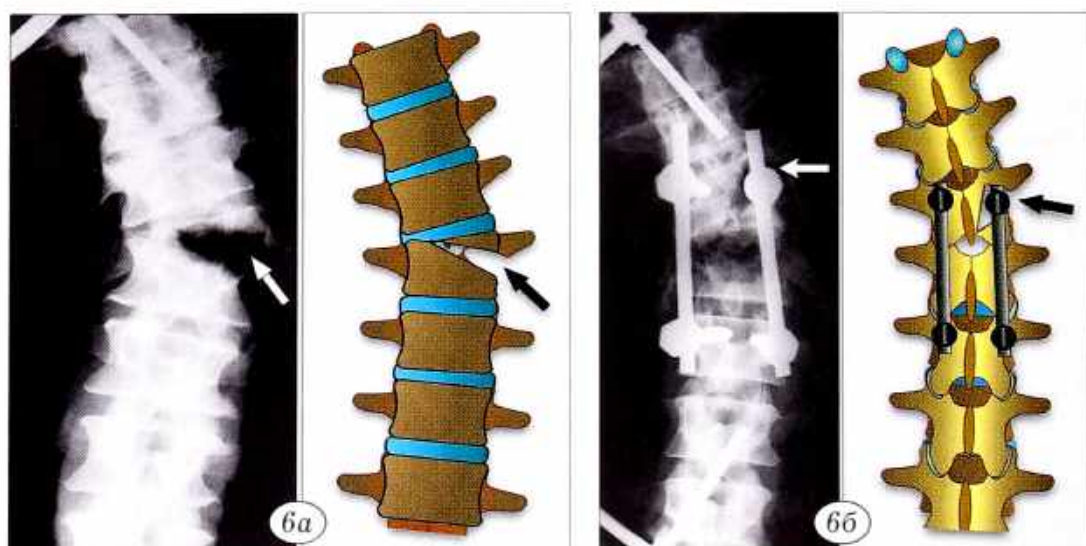

Рис. 6. Рентгенограммы блоков позвоночных сегментов T9–L3 после воздействия разрушающей боковой изгибающей нагрузки, направленной во фронтальной плоскости, и схемы локального разрушения.

а — препарат контрольной группы: характер разрушения соответствует боковому сгибательно-дистракционному перелому (место разрушения обозначено стрелкой); *б* — препарат с имитацией нестабильного повреждения T12 позвонка и транспедикулярным остеосинтезом сегментов T11–L1: продольный перелом дуги T11 позвонка вдоль винта со стороны, противоположной изгибу, с продолжением линии перелома на тело T11 (место разрушения обозначено стрелкой).

изгиб резьбовой части верхних винтов. Зависимость деформации изгиба синтезированных позвоночных сегментов от величины воздействующего в сагиттальной плоскости изгибающего момента представлена на рис. 5 (а).

При моделировании изгибающей нагрузки во фронтальной плоскости на сегменты T11–T12–L1 с поврежденным T12 позвонком и транспедикулярным остеосинтезом четырехвинтовой системой установило, что при усилии от 0 до 29 Н·м и суммарном боковом изгибе сегментов в среднем до 9,5° сопротивление препарата изгибающему моменту прогрессивно увеличивалось, после чего начиналось более быстрое нарастание деформации. При нагрузке 38,9 Н·м боковой изгиб достигал в среднем 11°, после этого происходило разрушение. Рентгенологически выявлялся продольный раскол корня дуги T11 на стороне, противоположной изгибу, с переходом линии перелома на тело позвонка и каудальную замыкательную пластинку (рис. 6, б). Винт, установленный в T11 позвонке с этой стороны, утрачивал контакт с костной тканью на всем протяжении. Зависимость деформации изгиба синтезированных позвоночных сегментов от величины действующего во фронтальной плоскости изгибающего момента представлена на рис. 5 (б).

При изучении жесткости спинальной системы «Синтез» в той же компоновке и аналогичных условиях на манекенах позвонков установлено, что изгибающая нагрузка в пределах 0–120 Н·м провоцировала появление соответствующей деформации винтов у основания резьбовой части и равномерного изгиба продольных стержней. В указанном диапазоне нагрузок деформация нарастала прямо пропорционально приложенному изгибающему моменту. Разрушения элементов системы «Синтез» при этом не происходило. Остаточная деформация системы в виде визуально заметного изгиба винтов более 1–2° появлялась после нагрузки 60 Н·м. Зависимость деформации изгиба спинальной системы от изгибающего момента представлена на рис. 5.

ОБСУЖДЕНИЕ

На основании полученных данных можно предположить, что при сагиттально направленном изгибающем воздействии дестабилизация системы «позвоночные сегменты T11–T12–L1 — четырехвинтовой транспедикулярный металлофиксатор» начиналась при нагрузке 59,5–68 Н·м с импрессии спонгиозной костной ткани тела T11 позвонка, окружающей винты. При этом нарушалась прямо пропорциональная зависимость динамики дальнейшего увеличения кифоза от величины изгибающего момента, но система сохраняла способность противостоять возрастающему дислоцирующему усилию. При увеличении нагрузки до 68–85 Н·м возникали продольные переломы корней дуг T11 вдоль установленных в них винтов или краниальной замыкательной пластинки T11 с полной деста-

билизацией тестируемого образца. Аналогично происходила дестабилизация системы при изгибающем воздействии во фронтальной плоскости. Нагрузка 29 Н·м вызывала импрессию спонгиозы тела T11 позвонка вокруг винта на стороне, противоположной изгибу. Полная дестабилизация наступала при нагрузке 38,9 Н·м за счет продольного перелома корня дуги T11 с той же стороны.

Сопоставление величин разрушающих изгибающих нагрузок в четырех сериях экспериментов показало, что прочность сегментов T11–T12–L1 с травмированным T12 позвонком при транспедикулярном остеосинтезе меньше прочности тех же неповрежденных сегментов в среднем на 25% при изгибающих кифозирующих и на 14,7% при боковых изгибающих нагрузках. Прочность синтезированных сегментов в условиях транспедикулярного остеосинтеза к боковым изгибающим нагрузкам в 1,9 раза ниже прочности к сагиттально направленным изгибающим усилиям.

Показатели жесткости сегментов T11–T12–L1 с нестабильным повреждением T12 позвонка в условиях транспедикулярного остеосинтеза при изгибающих нагрузках до начала миграции винтов в среднем в 1,2 раза выше физиологической жесткости тех же неповрежденных сегментов позвоночника. Это объясняется тем, что показатели жесткости синтезированных сегментов до момента дестабилизации определяются жесткостью спинальной системы.

Результаты предпринятого нами исследования, отражающие жесткость и прочность анатомического блока позвоночных сегментов в условиях транспедикулярного остеосинтеза в сравнении с прочностью неповрежденного отдела позвоночника, дают наглядное представление о механических характеристиках этого метода фиксации. Проведенное исследование может служить основой для последующего анализа полученных данных с позиций сопромата, сопоставления механических характеристик транспедикулярного остеосинтеза с масс-инерционными характеристиками тела человека и обоснования оптимальных реабилитационных нагрузок на травмированный позвоночник в раннем послеоперационном периоде.

ВЫВОДЫ

1. Прочность сегментов T11–T12–L1 при нестабильном переломе T12 позвонка после фиксации четырехвинтовой транспедикулярной спинальной системой «Синтез» ниже нормальной прочности тех же неповрежденных сегментов в среднем на 25% по отношению к изгибающим кифозирующим и на 14,7% по отношению к боковым изгибающим нагрузкам.

2. Прочность сегментов T11–T12–L1 с нестабильным повреждением T12 позвонка в условиях транспедикулярного остеосинтеза по отношению к боковым изгибающим нагрузкам в 1,9 раза ниже, чем к сагиттально направленным изгибающим усилиям.

3. Показатели жесткости сегментов T11–T12–L1 с поврежденным T12 позвонком в условиях транспедикулярного остеосинтеза по отношению к изгибающим нагрузкам до начала миграции винтов в среднем в 1,2 раза выше физиологической жесткости неповрежденных сегментов.

4. Локальное разрушение системы «позвоночные сегменты T11–T12–L1 — четырехвинтовой транспедикулярный металлофиксатор» при воздействии изгибающей нагрузки начинается с импрессии губчатой костной ткани тела T11 позвонка, прилежащей к резьбовой части винтов. Полная дестабилизация системы при сагиттально направленной нагрузке происходит при продольном переломе корней дуг или краниальной замыкательной пластинки T11. При боковом изгибе возникает продольный перелом одной дуги T11 позвонка со стороны, противоположной изгибу, с переходом линии излома на тело T11.

ЛИТЕРАТУРА

1. Аганесов А.Г., Месхи К.Т., Николаев А.П., Костин Е.П. //Вестн. травматол. ортопед. — 2003. — N 3. — С. 48–52.
2. Барабаш А.П., Соломин Л.Н. Комбинированный напряженный остеосинтез. — Благовещенск, 1992.
3. Дулаев А.К., Шаповалов В.М., Гайдар Б.В. Закрытые повреждения позвоночника грудной и поясничной локализации. — СПб, 2000.
4. Корнилов Н.В., Усиков В.Д. Повреждения позвоночника. Тактика хирургического лечения. — СПб, 2000.
5. Лавруков А.М., Томилов А.Б. Остеосинтез аппаратом внешней фиксации у больных с повреждениями и заболеваниями позвоночника. — Екатеринбург, 2002.
6. Макаревич С.В. Спондилодез универсальным фиксатором грудного и поясничного отделов позвоночника. — Минск, 2001.
7. Образцов И.Ф., Адамович И.С. и др. Проблемы прочности в биомеханике. — М., 1988.
8. Рамит Э.А., Атаманенко М.Т. //Вестн. травматол. ортопед. — 2003. — N 3. — С. 43–48.
9. Сикилинда В.Д., Акопов В.И., Хлопонин П.А. и др. Подготовка тканей экспериментальных животных и человека для биомеханических и морфологических исследований: Метод рекомендации. — Ростов н/Д: СПб, 2002.
10. Фадеев Е.М. Декомпрессивно-стабилизирующие вмешательства при позвоночно-спинномозговой травме груднопоясничного отдела в позднем периоде: Автореф. дис. ... канд. мед. наук. — СПб, 2002.
11. White A., Panjabi M. Clinical biomechanics of the spine. — Philadelphia, 1990.

ИНФОРМАЦИЯ

VI Городская научно-практическая конференция «Актуальные вопросы медицинской реабилитации пациентов с патологией опорно-двигательной и нервной систем»

Москва, декабрь 2004 г.

Организаторы: Департамент здравоохранения Москвы,
Городская больница № 10 — Московский центр медицинской реабилитации

Темы конференции:

- Организация системы медицинской реабилитации на разных этапах
- Влияние медицинской реабилитации на качество жизни пациентов
- Медицинская реабилитация пациентов с заболеваниями и повреждениями позвоночника, в том числе после оперативного лечения
- Медицинская реабилитация пациентов с заболеваниями и повреждениями крупных суставов, в том числе после эндопротезирования
- Медицинская реабилитация пациентов с повреждениями конечностей, в том числе после остеосинтеза
- Физио-, бальнео-, термотерапия и лечебная физкультура в медицинской реабилитации пациентов с патологией опорно-двигательной и нервной систем
- Фармакотерапия в медицинской реабилитации
- Диагностика и контроль динамики в медицинской реабилитации, в том числе методами биомеханики

Контактный телефон: (095) 706–69–42; (095) 706–69–43

МЕХАНИЗМ ПОВРЕЖДЕНИЙ СВЯЗОЧНОГО АППАРАТА КРАНИОВЕРТЕБРАЛЬНОЙ ОБЛАСТИ И ИХ ВЛИЯНИЕ НА КРОВОТОК В ПОЗВОНОЧНЫХ АРТЕРИЯХ (ЭКСПЕРИМЕНТАЛЬНОЕ ИССЛЕДОВАНИЕ)

С.В. Колесов

Центральный научно-исследовательский институт травматологии и ортопедии им. Н.Н. Приорова, Москва

На 22 анатомических препаратах — блоках шейного отдела позвоночника проведены моделирование различных повреждений связочного аппарата и оценка их влияния на кровоток по позвоночным артериям. Установлено, что основная стабилизирующая роль в краниовертебральном сегменте принадлежит крыловидным и поперечной связкам. При сгибательно-ротационном, разгибательно-ротационном и сгибательном механизме травмы возможны различные по объему повреждения связочного аппарата. Выявлено три вида повреждений: одностороннее повреждение крыловидной связки; одностороннее повреждение крыловидной связки в сочетании с повреждением поперечной связки; двустороннее повреждение крыловидных связок в сочетании с повреждением поперечной связки. При повреждении связочных структур верхнешейного отдела позвоночника развивается его нестабильность, особенно атлантоаксиального сочленения, что приводит к динамическому сдавлению позвоночных артерий при ротации атлантоаксиального сегмента.

In 22 anatomic preparations of the cervical spine block various injuries of the ligamentous system were simulated and the evaluation of their effect upon the spinal arteries blood flow was performed. It has been shown that within craniovertebral segment the alar and transverse ligaments play the basic stabilizing role. Bending rotative, straightening rotative and bending mechanisms of injury may cause different volume of ligamentous system injuries. Three types of injuries have been detected: unilateral injury of the alar ligament, unilateral injury of the alar injury in combination with the transverse ligament injury and bilateral injury of the alar ligaments in combination with the transverse ligament injury. Injury of the upper cervical spine ligamentous structures results in the development of spine instability; especially in instability of atlantoaxial junction that causes dynamic compression of spinal arteries at atlantoaxial segment rotation.

Экспериментальное исследование повреждений связочных структур краниовертебрального сегмента и их последствий имеет важное не только теоретическое, но и практическое значение. Вместе с тем работ по моделированию таких повреждений у детей и подростков мы в литературе не встретили. Некоторые авторы упоминают о возможности подобных повреждений [1–4] и их существенном влиянии на биомеханику краниовертебральной области. Для изучения этого вопроса нами был разработан способ моделирования вывихов и подвывихов атланта и устройство для его реализации.

МАТЕРИАЛ И МЕТОДЫ

В качестве экспериментального материала использовали краниовертебральные блоки, изъятые у трупов детей и подростков в возрасте от 7 до 16 лет, смерть которых не была связана с повреждением шейного отдела позвоночника и костей основания черепа. У вскрытого трупа после проведения патологоанатомического исследования через внутреннюю поверхность черепа резецировали часть его основания, сочленяющуюся с шейными позвонками. Ориентиром при этом служило большое затылочное отверстие. Затем на уров-

не нижнешейных позвонков пересекали передние и задние элементы позвоночника. Мобилизованный таким образом шейный отдел вместе с костями основания черепа отделяли от мягких тканей и удаляли. Выделение блока шейных позвонков вместе с основанием черепа позволяло сохранить неповрежденными атлантозатылочное и атлантоаксиальное сочленение. После этого осторожно тупым путем убрали заднюю покровную мембрану таким образом, чтобы можно было визуально контролировать состояние связочного аппарата краниовертебрального сегмента (крыловидные и поперечную связки). Затем блок фиксировали спицами в опорных элементах, при этом спицы верхнего опорного комплекса проводили через чешую и скат затылочной кости, а спицы нижнего опорного комплекса — через тело и дуги нижнего шейного позвонка. Во всех случаях на краниовертебральных блоках измеряли объем ротационных движений в суставе С1–2.

Выделенный и фиксированный черепно-позвоночный блок помещали в устройство, имеющее опорные элементы в виде двух колец с закрепленными в них спицами, взаимодействующие с механизмом нагружения с динамометром. Механизм

нагружения выполнен в виде пружины. Устройство снабжено горизонтальной платформой, на которой фиксировался нижний опорный элемент, и вертикальной платформой, на которой при помощи передвижного кронштейна был укреплен механизм нагружения, соединенный с верхним опорным элементом через динамометр. Путем перемещения кронштейна по вертикальной платформе можно задавать различные углы прилагаемого травмирующего воздействия. Пружина приводилась в натянутое состояние при помощи фиксатора, один конец которого прикреплялся к верхнему опорному элементу, а другой — к вертикальной или горизонтальной платформе, в зависимости от механизма наносимой травмы.

При моделировании сгибательного механизма травмы (4 эксперимента) краниовертебральный блок фиксировали к горизонтальной платформе так, чтобы тела позвонков были обращены к вертикальной платформе. Пружину крепили к верхнему кольцу спереди. Фиксатор крепился к верхнему кольцу сзади, а другим концом прикреплялся к горизонтальной платформе. После пересечения фиксатора устройство срабатывало и произ-

водило флексионное травмирующее воздействие (рис. 1).

При разгибательном механизме травмы (3 эксперимента) блок поворачивали на 180° остистыми отростками по направлению к вертикальной платформе. Места прикрепления механизма нагружения и фиксатора оставались теми же. Пересечение фиксатора приводило к разгибательному травмирующему воздействию.

При моделировании сгибательно-ротационного механизма травмы (6 экспериментов) пружину крепили к верхнему кольцу сбоку, а с противоположной стороны кольца прикрепляли фиксатор, другой конец которого был прикреплен к вертикальной платформе. При пересечении фиксатора происходила форсированная ротация верхнего опорного элемента с одновременным его сгибанием.

Для моделирования разгибательно-ротационного механизма травмы (3 эксперимента) блок поворачивали на 180° , места прикрепления фиксатора и пружины не меняли.

Последствия травмирующих воздействий оценивали визуально и рентгенологически. Визуально определяли состояние связочного аппарата —

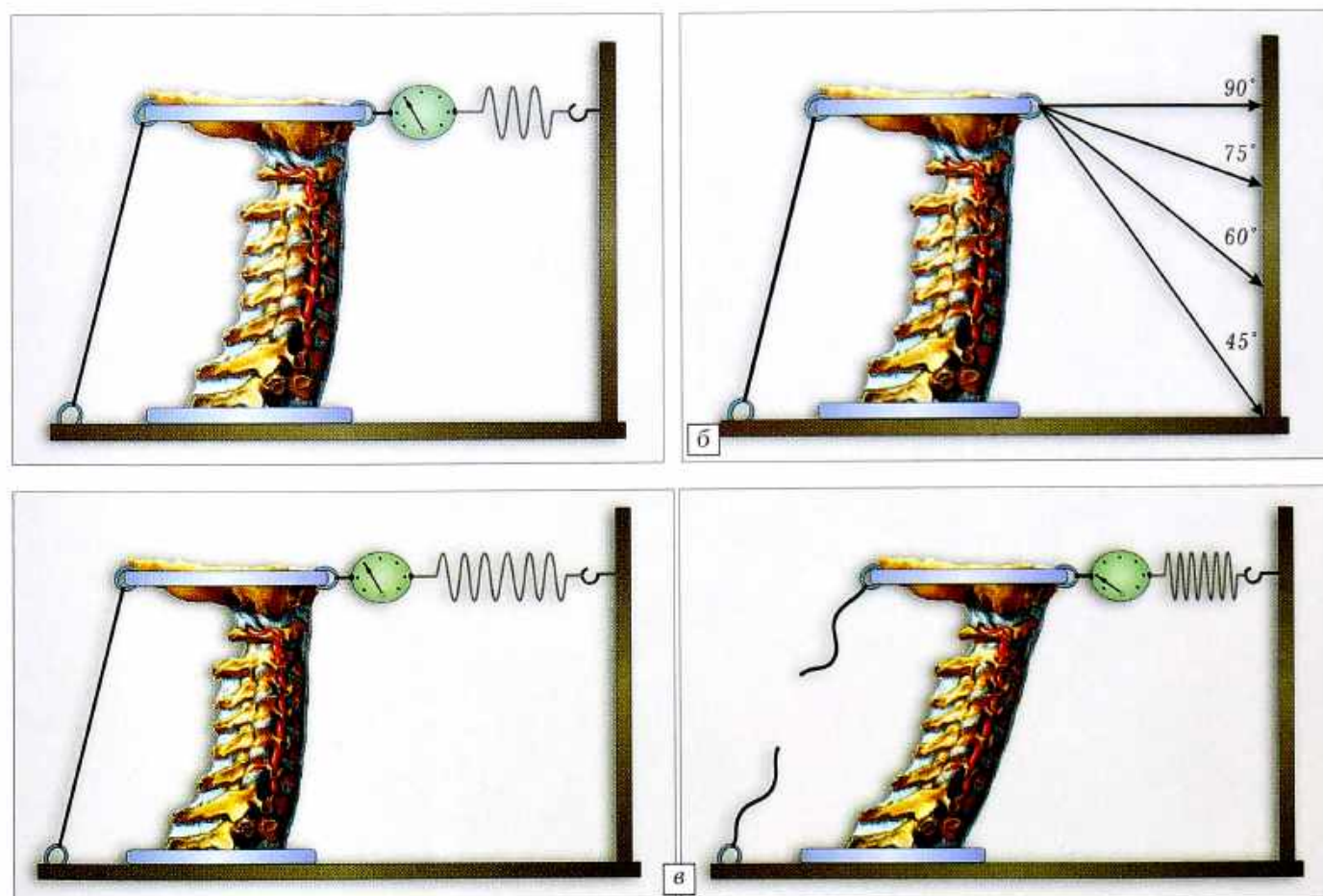


Рис. 1. Схема механизма нагружения при моделировании повреждения связочного аппарата верхней шейной части позвоночника.

а — общая схема устройства; б — схема нанесения травмирующего воздействия под разными углами; в — моделирование сгибательного механизма травмы.

крыловидных и поперечных связок, состояние капсул суставов. Сравнивали объем ротационных движений в атлантаксиальном сочленении до и после травмирующего воздействия. Рентгенологическое исследование черепно-позвоночных блоков до и после нанесения травмы проводили по следующей схеме: рентгенография в прямой проекции и функциональная рентгенография при сгибании и разгибании блока шейных позвонков за счет поочередного стягивания колец опорных элементов сзади и спереди. В ходе описанных экспериментов в целом было использовано 16 краниовертебральных блоков.

Кроме того, на 6 блоках были проведены эксперименты по изучению влияния повреждений связочного аппарата верхней шейной части позвоночника на состояние кровотока по позвоночным артериям.

РЕЗУЛЬТАТЫ И ОБСУЖДЕНИЕ

До нанесения травмы объем ротационных движений в атлантаксиальном сегменте направо был равен в среднем $36,6^\circ$, налево — $35,8^\circ$. Ширина щели сустава Крювелье на всех блоках в положении сгибания не превышала 3 мм. На прямых рентгенограммах зубовидный отросток аксиса располагался

симметрично по отношению к боковым массам атланта.

При моделировании сгибательно-ротационного механизма травмы в 3 случаях при силе травмирующего воздействия от 180 до 220 Н был получен односторонний разрыв крыловидной связки (1-й вид повреждения). На 3 других блоках при силе травмирующего воздействия от 280 до 300 Н отмечен односторонний разрыв крыловидной связки в сочетании с повреждением поперечной связки — 2-й вид повреждения (рис. 2). Угол прилагаемого травмирующего воздействия во всех случаях составлял от 90 до 75° .

Из 4 случаев моделирования сгибательного механизма травмы в 3 констатирован двусторонний разрыв крыловидных связок в сочетании с повреждением поперечной связки — 3-й вид повреждения (рис. 3). Сила травмирующего воздействия составляла от 380 до 440 Н, угол его приложения — от 90 до 75° по отношению к вертикальной платформе.

При моделировании разгибательно-ротационного механизма травмы с силой воздействия от 200 до 220 Н и углом воздействия от 90 до 75° из 3 блоков на 2 получен односторонний разрыв крыловидной связки. Из 3 случаев моделирования раз-

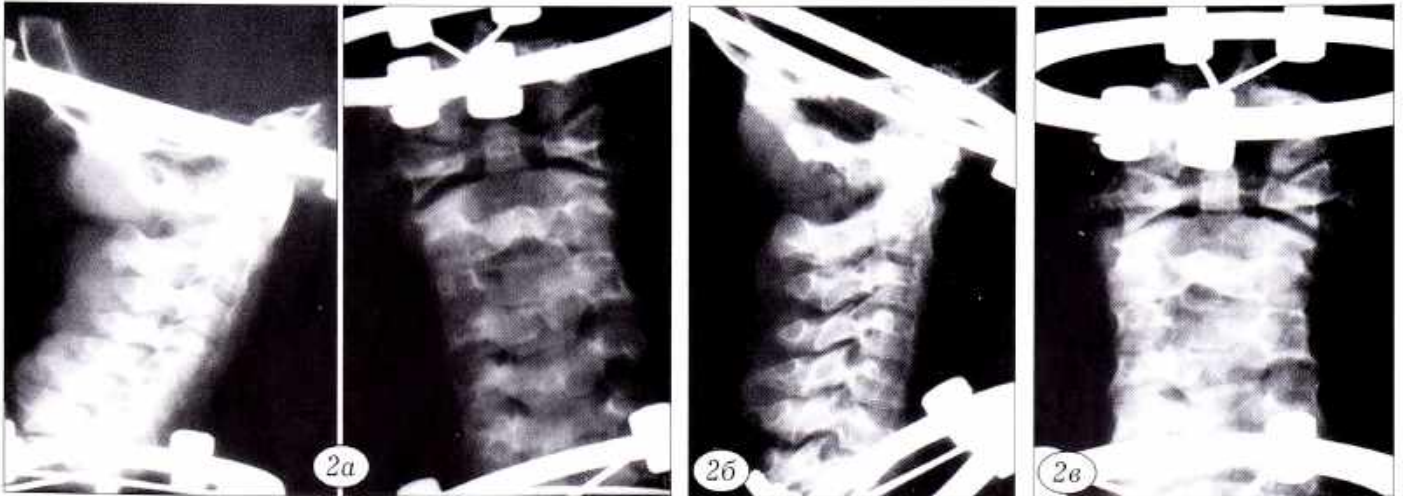


Рис. 2. Рентгенограммы блока со 2-м типом повреждения связочного аппарата.

а — до нанесения, *б, в* — после нанесения повреждения (*б* — сгибание блока: треугольное расширение щели сустава Крювелье; *в* — асимметричное положение зубовидного отростка и разная ширина боковых атлантаксиальных суставов).

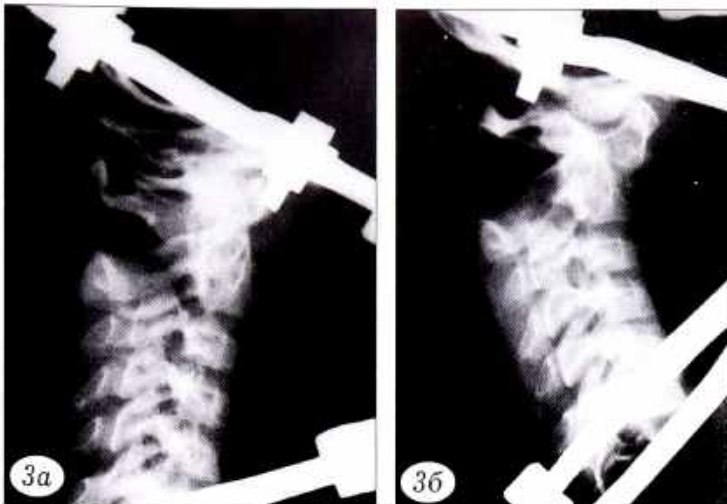


Рис. 3. Рентгенограммы блока с 3-м видом повреждения связочного аппарата.

а — до нанесения травмы; *б* — после повреждения: расширение щели сустава Крювелье более 10 мм.

гибательного механизма травмы повреждения связочных структур краниовертебрального сегмента не отмечено ни в одном.

Таким образом, в представленной части экспериментального исследования было выявлено три вида повреждений связочных структур краниовертебрального сегмента (рис. 4).

Необходимо сказать, что при ротации влево повреждалась правая крыловидная связка, а при ротации вправо — левая.

При измерении объема ротационных движений краниовертебральных блоков с повреждением связочного аппарата было установлено следующее. В случаях одностороннего повреждения крыловидной связки атлантаксиальная ротация в противоположную от поврежденной связки сторону увеличивалась в среднем на 13° . Ротационные движения в другую сторону оставались в том же объеме, что и до нанесения травмы. При одностороннем повреждении крыловидной связки в сочетании с разрывом поперечной связки объем ротационных движений в сторону, противоположную от разрыва крыловидной связки, возрастал на 17° , объем ротационных движений в другую сторону не ме-

нялся. У краниовертебральных блоков с двусторонним повреждением крыловидных связок и повреждением поперечной связки объем ротационных движений в обе стороны увеличивался по сравнению с исходным в среднем на 18° .

Рентгенологическое исследование показало, что у блоков с односторонним повреждением крыловидной связки при сгибании ширина щели сустава Крювелье не превышала 3 мм. На прямых рентгенограммах отмечалось асимметричное положение зубовидного отростка С2 по отношению к боковым массам атланта, зубовидный отросток смещался в сторону неповрежденной крыловидной связки. В случаях с односторонним повреждением крыловидной связки в сочетании с повреждением поперечной связки при сгибании блоков щель сустава Крювелье расширялась до 6 мм. На прямых рентгенограммах определялось смещение зубовидного отростка С2 в сторону неповрежденной крыловидной связки (см. рис. 2). У блоков с двусторонним повреждением крыловидных связок в сочетании с разрывом поперечной связки при сгибании щель сустава Крювелье превышала 6 мм (см. рис. 3).

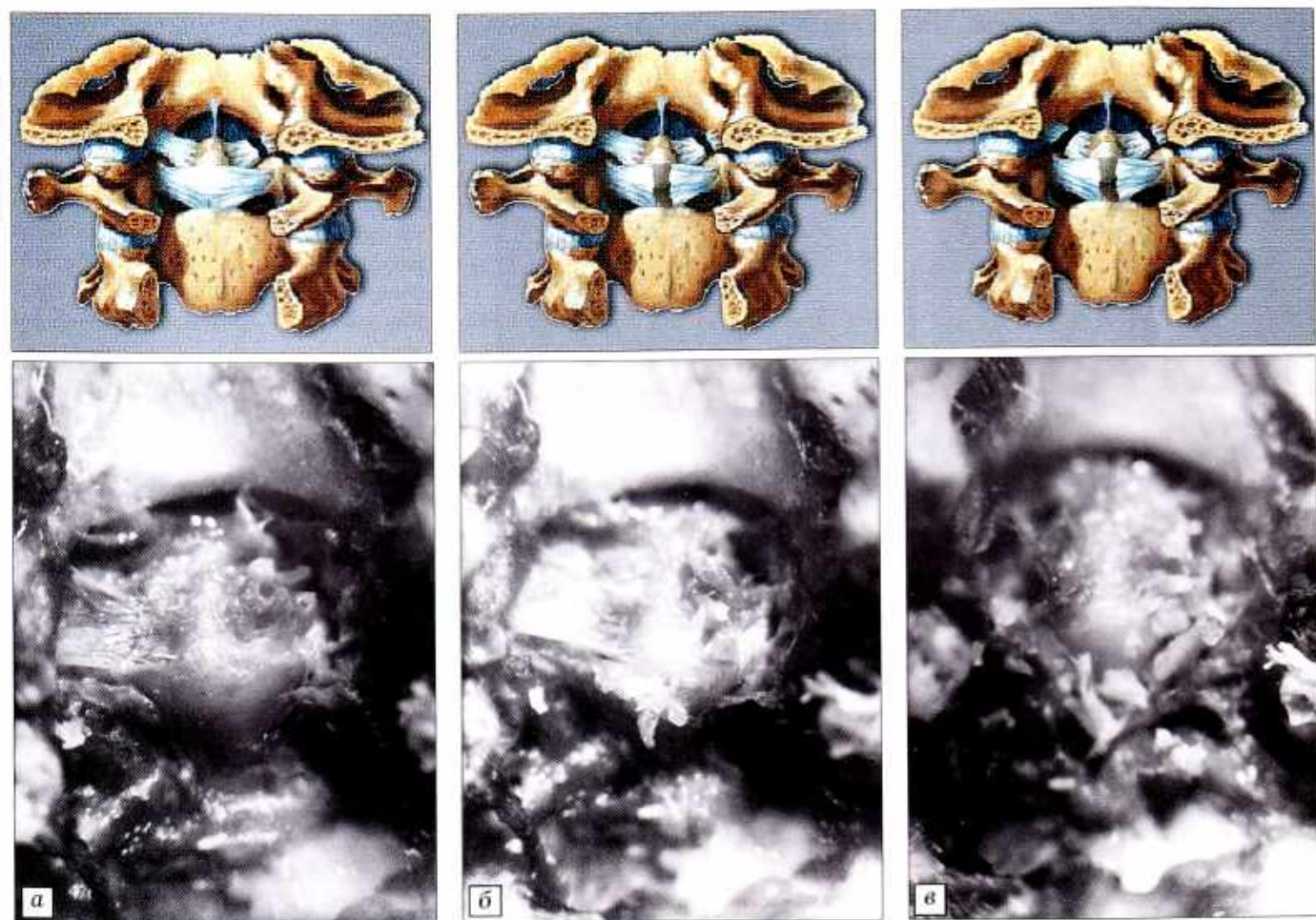


Рис. 4. Виды повреждения связочного аппарата верхнешейного отдела позвоночника.

а — 1-й вид (одностороннее повреждение крыловидной связки); б — 2-й вид (одностороннее повреждение крыловидной связки в сочетании с повреждением поперечной связки); в — 3-й вид (двустороннее повреждение крыловидных связок в сочетании с повреждением поперечной связки).

Как показывает анализ литературы, вопросы о влиянии повреждений связочного аппарата верхнешейного отдела позвоночника на кровоток по позвоночным артериям, механизме компрессии позвоночных артерий, локализации сдавления и его выраженности остаются нерешенными. Учитывая это, мы провели серию экспериментов по изучению влияния повреждений связочного аппарата на кровоток по позвоночным артериям.

На 6 краниовертебральных блоках выделяли и перевязывали позвоночные артерии на уровне впадения в полость черепа и на уровне нижнешейных позвонков. Артерии пунктировали и вводили в них майодил под давлением до тугого заполнения. После этого производили рентгенографию блоков в прямой и боковой проекциях в среднем положении атлантоаксиального сегмента, а также при его максимальной ротации вправо и влево. Изменения просвета позвоночных артерий при этом выявлено не было. Затем пересекли на 2 блоках крыловидную связку с одной стороны, на 2 — крыловидную связку с одной стороны и поперечную связку и на 2 — крыловидные связки с двух сторон и поперечную связку. Вновь проводили рентгенографию.

На обоих блоках с односторонним повреждением крыловидной связки при ротации атлантоакси-

ального сегмента в противоположную от повреждения сторону на стороне пересечения связки отчетливо определялось сужение просвета позвоночной артерии, максимально выраженное на уровне поперечного отростка атланта. При ротации в другую сторону сужения просвета сосуда не наблюдалось. На блоках с односторонним повреждением крыловидной связки в сочетании с повреждением поперечной связки при ротации атлантоаксиального сегмента в противоположную от рассеченной крыловидной связки сторону выявлялось сдавление позвоночной артерии на стороне повреждения, максимально выраженное на уровне прохождения артерии через одноименное отверстие в поперечном отростке атланта. При ротации в другую сторону изменения просвета сосуда не отмечалось. На препаратах с повреждением поперечной связки и крыловидных связок с двух сторон отчетливо визуализировалось сужение просвета правой позвоночной артерии при ротации влево и левой артерии при ротации вправо.

Таким образом, повреждение крыловидной связки с одной стороны приводит к нестабильности атлантоаксиального сегмента. При ротации в противоположную от повреждения сторону атлант избыточно ротируется за счет несостоятельности

крыловидной связки и натягивает позвоночную артерию, что приводит к сужению ее просвета, особенно на уровне отверстия в поперечном отростке атланта (рис. 5). Объем ротационных движений в другую сторону остается нормальным за счет целостности другой крыловидной связки, поэтому сдавления сосуда не происходит. То же имеет место при одностороннем повреждении крыловидной связки в сочетании с повреждением поперечной связки. При двустороннем повреждении крыловидных связок и поперечной связки выраженная нестабильность атлантоаксиального сегмента приводит к избыточной ротации атланта в обе стороны и сдавлению обеих позвоночных артерий. Разумеется, на блоках стенки позвоночных артерий находятся не в тонусе, поэтому легко сдавливаются. У живого человека к перерастяжению артерии присоединяется рефлекторный спазм в ответ на раздражение периаартериального симпатического сплетения.

ВЫВОДЫ

1. Основная стабилизирующая роль в краниовертебральном сег-

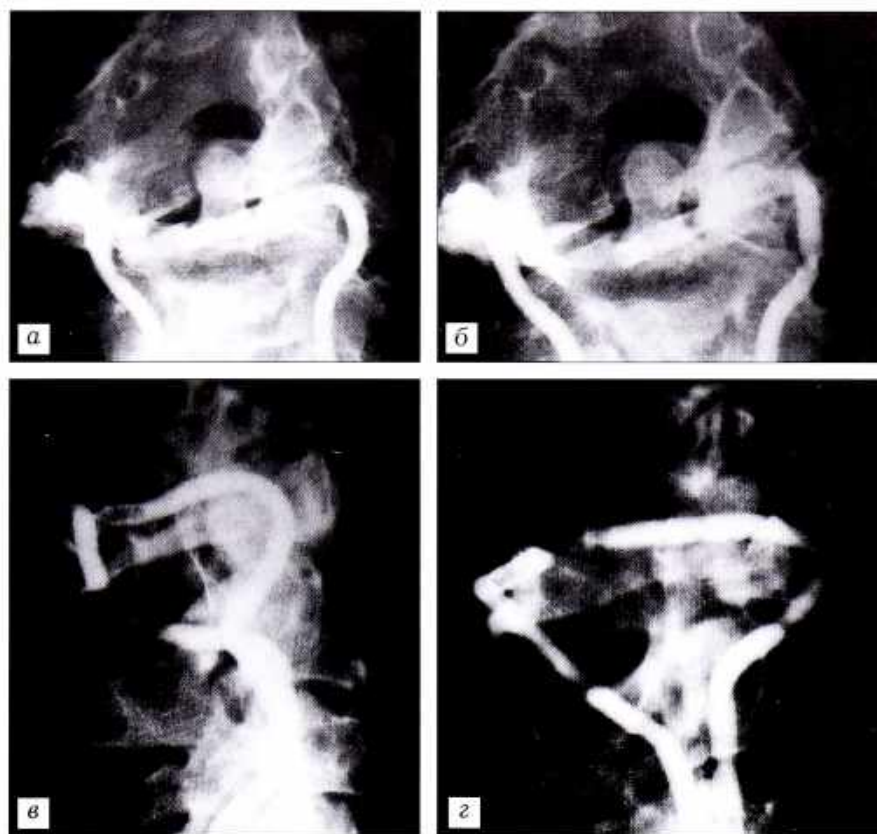


Рис. 5. Моделирование динамической компрессии позвоночной артерии при одностороннем повреждении правой крыловидной связки.

а — рентгенограмма в прямой проекции до повреждения, б — после повреждения: слева определяется сдавление позвоночной артерии на уровне атлантоаксиального сустава; в — рентгенограмма в боковой проекции до повреждения; г — после повреждения: виден участок сдавления позвоночной артерии.

менте принадлежит крыловидным и поперечной связкам. При сгибательно-ротационном, разгибательно-ротационном и сгибательном механизме травмы могут происходить различные по объему повреждения связочного аппарата.

2. По данным экспериментального исследования, могут наблюдаться три вида повреждения связочных структур верхнешейного отдела позвоночника: 1) одностороннее повреждение крыловидной связки; 2) одностороннее повреждение крыловидной связки в сочетании с повреждением поперечной связки; 3) двустороннее повреждение крыловидных связок в сочетании с повреждением поперечной связки.

3. При повреждении связочных структур верхнешейного отдела позвоночника развивается нестабильность данного отдела, особенно атлантоаксиального сочленения, что приводит к динамическому сдавлению позвоночных артерий при ротации атлантоаксиального сегмента.

ЛИТЕРАТУРА

1. Зайцева Р.А., Чудновский К.А. //Арх. анат. — 1983. — Т. 84, Вып. 3. — С. 70–79.
2. Казуцкий В.М. //Ортопед. травматол. — 1988. — N 1. — С. 42–44.
3. Dvorak J., Panjabi H.B. //Spine. — 1987. — Vol. 12. — P. 197–205.
4. Dvorak J., Schneider E., Saldinger P.F. //J. Orthop. Res. — 1988. — N 6. — P. 452–461.

© Коллектив авторов, 2004

ВОССТАНОВЛЕНИЕ АКТИВНОГО РАЗГИБАНИЯ ПРЕДПЛЕЧЬЯ У БОЛЬНЫХ С ПОВРЕЖДЕНИЯМИ ШЕЙНОГО ОТДЕЛА СПИННОГО МОЗГА НА УРОВНЕ C5–6 ПОЗВОНКОВ

В.Г. Голубев¹, А.В. Басков², И.Ю. Лисицкий¹, М.В. Боев², Х.И. Мершед²

¹Центральный научно-исследовательский институт травматологии и ортопедии им. Н.Н. Приорова,

²Городская клиническая больница № 19, Москва

Представлен первый опыт авторов в использовании транспозиции двуглавой мышцы плеча на трехглавую через медиальный край плеча с целью восстановления активного разгибания предплечья в локтевом суставе у больных с последствиями травм шейного отдела спинного мозга на уровне C5–6 позвонков. Оперативное вмешательство выполнено 5 пациентам на 7 верхних конечностях. В сроки от 2 до 6 мес прослежены 4 больных (6 оперированных конечностей): в 4 случаях получен хороший, в 2 — удовлетворительный функциональный результат.

Surgical reconstruction of upper extremity function in patients with high tetraplegia is presented. Five patients with sequelae of cervical spinal cord injury at C5–C6 level were operated on. Seven reconstructive operations were performed. Surgery consists of m. biceps brachii transposition to m. triceps brachii through the medial end of the humerus. First clinical experience is discussed.

Восстановление двигательной активности верхней конечности у больных с последствиями травм шейного отдела спинного мозга является неотъемлемой частью их реабилитации. За рубежом с середины прошлого века ведется разработка оперативных методов воссоздания функции верхней конечности у пациентов с тетраплегией. В нашей стране должного внимания этой проблеме не уделялось, полноценной системы реабилитации верхней конечности при последствиях травм шейного отдела позвоночника не существует.

У больных с повреждениями спинного мозга на уровне C5–6, относящихся по Международной классификации Хирургии кисти при тетраплегии (International Classification for Surgery of the Hand in Tetraplegia — ICT) к группам O/Cu 1–4, отсутствует активное разгибание предплечья в локте-

вом суставе (табл. 1). Восстановление его является основополагающим этапом хирургической реконструкции функции верхней конечности при тетраплегии: больные получают возможность самостоятельно приподниматься в кровати и перемещать туловище, толкать колеса кресла-каталки, надежно манипулировать верхней конечностью в пространстве и брать предметы, находящиеся выше уровня надплечья, что существенно улучшает качество жизни. Ряд авторов [2, 3, 5, 6, 7, 9–11, 13–18] настоятельно рекомендуют начинать оперативное восстановление функций верхней конечности с реконструкции разгибания предплечья, что позволяет стабилизировать локтевой сустав и устранить его сгибательно-супинационную деформацию перед последующими хирургическими вмешательствами.

Табл. 1. Международная классификация Хирургии кисти при тетраплегии

| Группы | Сохранившиеся мышцы | Описание функции |
|--------|--|--|
| 0 | Ниже локтевого сустава мышц, пригодных для транспозиции, нет | Сгибание и супинация предплечья в локтевом суставе |
| 1 | M. brachioradialis | То же |
| 2 | M. extensor carpi radialis longus | Тыльное разгибание кисти (слабое или сильное) |
| 3 | M. extensor carpi radialis brevis | Тыльное разгибание кисти |
| 4 | M. pronator teres | Пронация предплечья |
| 5 | M. flexor carpi radialis | Ладонное сгибание кисти |
| 6 | Разгибатели II–V пальцев | Разгибание пальцев |
| 7 | Разгибатели I пальца | Разгибание I пальца |
| 8 | Частично сгибатели пальцев | Сгибание пальцев (слабое) |
| 9 | Отсутствует функция только собственных мышц кисти | Сгибание пальцев |
| X | Исключения | |

Наличие чувствительности на кисти обозначается как Cu (cutaneus), если показатель дискриминационного теста не менее 10 мм. Отсутствие чувствительности на кисти обозначается как O (oculus).

В настоящее время восстановление активного разгибания верхней конечности в локтевом суставе осуществляют путем транспозиции задней порции дельтовидной мышцы на трехглавую мышцу плеча или двуглавой мышцы на трехглавую. В 1975 г. Moberg [14] произвел транспозицию задней порции дельтовидной мышцы на трехглавую с использованием сухожильного аутоотрансплантата. По его данным, стабилизирующий эффект этого вмешательства в действительности более важен, чем достигаемая степень активного разгибания предплечья. У больных улучшилось выполнение ежедневных процедур и самообслуживание [13, 14]. В последующем многими авторами [2, 3, 6, 7–12, 15, 16] были отмечены такие недостатки этого вмешательства, как дефицит активной конечной экстензии, растягивание сухожильных соединений, развитие гетеротопической оссификации, длительная иммобилизация.

В 1951 г. Мауер [цит. 4] впервые произвел транспозицию двуглавой мышцы плеча на трехглавую через латеральный край плеча. В 1954 г. Friedenberg [4] выполнил аналогичную операцию на обеих верхних конечностях у больного с тетраплегией, получив полное восстановление функции разгибания. По описанию автора, двуглавая мышца плеча направлялась через латеральный край плеча и фиксировалась трансоссально к локтевому отростку. Это вмешательство нашло широкое применение в клинической практике. Недостатками его, по данным Zancolli [17, 18], McDowell [13], являются 24% редукция силы сгибания предплечья и риск повреждения лучевого нерва, который у больных с тетраплегией осуществляет иннервацию сохранивших свою функцию мышц, расположенных ниже локтевого сустава.

Revol и Briand [15, 16] предложили производить транспозицию двуглавой мышцы плеча на трехглавую через медиальный край плеча. Эта методика позволяет избежать травмы лучевого нерва. Двуглавая мышца направляется через медиальный край плеча в подкожном туннеле в рану на задней поверхности локтевого сустава, где ее сухожилие сшивается по Пульвертафту с сухожилием трехглавой мышцы и фиксируется трансоссально в канале локтевого отростка, проделанном в продольном направлении. Необходимое условие данного вмешательства — наличие активной функции плечевой, плечелучевой мышц и мышцы-супинатора.

В зарубежной литературе неоднократно велась полемика по поводу рациональных сроков оперативного восстановления функций верхней конечности. Некоторые авторы [6, 7, 10, 18] рекомендуют проводить хирургическую реконструкцию через 12–18 мес после травмы, когда пациент достигает определенного неврологического «плато». По мнению Ejeskar [2 3], Allieu [1], этот срок может быть сокращен до 6–7 мес. Учитывая, что современные методы диагностики дают возможность с большей точностью оценить состояние спинного мозга в зоне повреждения и прогноз восстановления его проводящих свойств, мы полагаем, что начинать оперативное восстановление функций верхней конечности можно еще раньше — при условии, что произведена надежная стабилизация позвоночного столба на уровне травмы, препятствующая кифотической деформации и вторичной компрессии спинного мозга, нет нарастания миелопатического синдрома, состояние больного после травмы стабилизировалось и ре-

шены остальные медицинские проблемы. Так, одну из наших больных мы оперировали через 5 мес после травмы, получив при этом отличный результат. Мы разделяем мнение Moberg, Ejeskar и некоторых других авторов [1–3, 13–16], что отсутствие чувствительности на кисти не должно служить противопоказанием к хирургической реконструкции функции верхней конечности.

МАТЕРИАЛ И МЕТОДЫ

В 2003 г. нами оперированы 5 больных с последствиями травм шейного отдела спинного мозга на уровне С5–6 позвонков — 3 мужчины и 2 женщины (табл. 2). У 2 пациентов хирургическая реконструкция активного разгибания предплечья в локтевом суставе произведена на обеих, у 3 — на одной верхней конечности, итого выполнено 7 операций. Один больной оперирован через 10 лет после получения травмы, один — через 4 года, двое — через 2 года и одна больная — через 5 мес. Все пациенты — люди молодого возраста.

Приведем два из наших наблюдений.

Больная З., 26 лет, 08.05.03 получила травму в результате ДТП. С момента травмы появились тетраплегия, нарушение функции тазовых органов. В центральной районной больнице диагностирован перелом тела С5 позвонка. Оперирована в одной из городских клиник больниц: произведены декомпрессия спинного мозга, спондилодез С4–6 позвонков керамическим имплантатом и металлической пластиной. При обследовании в Московской ГКБ № 19 выявлены миграция керамического имплантата, несостоятельность металлоконструкции, компрессия спинного мозга на уровне травмы. 27.08.03 произведены удаление имплантата и несостоятельной металлоконструкции, декомпрессия спинного мозга, передний корпородез С4–6 позвонков титановым кейджем, аутокостью и пластиной «Atlantis». В послеоперационном периоде положительной неврологической динамики не наблюдалось.

При поступлении больной мышечный статус верхней конечности был представлен активной функцией мышц, сгибающих и супинирующих предплечье в локтевом суставе. В предоперационном периоде проведено клиническое и электронейромиографическое исследование двуглавой, плечевой, плечелучевой мышц и мышцы-супинатора. По ИСТ больная отнесена к группе Су/1.

Поэтапно произведена сначала на правой (1.10.03), затем на левой (5.11.03) верхней конечности транспози-

ция двуглавой мышцы на трехглавую. Вмешательство выполнялось под жгутом с обескровливанием. Доступ к двуглавой мышце осуществляли разрезом длиной до 15 см по внутренней поверхности плеча в нижней трети, затем разрез продолжали косо через кубитальную ямку, направляясь к лучевой стороне предплечья. Сухожилие двуглавой мышцы выделяли до места его прикрепления к лучевой кости и пересекали (рис. 1). Затем делали дугообразный разрез по задней поверхности локтевого сустава длиной до 8 см. Выделяли сухожилие трехглавой мышцы у места его прикрепления к локтевому отростку. В локтевом отростке после его скелетирования производили поперечный канал. Из раны на внутренней поверхности плеча формировали подкожный туннель, открывающийся в рану на задней поверхности локтевого сустава. Сухожилие двуглавой мышцы проводили через подкожный туннель в рану на задней поверхности локтевого сустава (рис. 2) и сшивали с сухожилием трехглавой мышцы по Путьвертафту со степенью натяжения, обеспечивающей возможность пассивного сгибания предплечья в локтевом суставе 90°. Конец сухожилия двуглавой мышцы проводили через канал в локтевой кости и сшивали отдельными узловыми швами с зоной контакта сухожилий двуглавой и трехглавой мышц (рис. 3). Такая техника фиксации сухожилия двуглавой мышцы, по нашему мнению, позволяет предотвратить растяжение сухожильного соединения в процессе реабилитации. Раны после тщательного гемостаза ушивали с оставлением резиновых выпускников. Имобилизация продолжалась в течение 4 нед в положении супинации предплечья и сгибания в локтевом суставе под углом 160°. Затем начиналась активная разработка движений. Полное активное разгибание предплечья достигалось в среднем через 2 мес после оперативного вмешательства (рис. 4).

Больной Л., 26 лет, в 1993 г. в результате автоаварии получил осложненный перелом тела С5 позвонка. С момента травмы появились тетраплегия, нарушение функции тазовых органов. После стабилизации состояния пострадавшего в нейрохирургическом отделении одной из городских больниц произведены корпоректомия С5 позвонка, корпородез аутокостью на уровне С4–6 позвонков. В 1994 г. выполнены ламинэктомия С6 позвонка, дренирование интрамедуллярной кисты. После операции положительной неврологической динамики не отмечалось. При поступлении больного в ГКБ № 19 мышечный статус верхней конечности представлен функцией мышц, сгибающих и супинирующих предплечье в локтевом суставе и разгибающих кисть. С целью восстановления активного разгибания предплечья 13.09.03 произведена операция, аналогичная описанной выше, на правой верхней конечности. Одновременно выполнен тенодез сухожилий глубоких сгибателей II–V пальцев кисти для восстановления пассивного цилиндрического схвата.

Табл. 2. Функциональные результаты лечения

| Пациент | Конечность | Группа по ИСТ | Сила разгибания | Сила сгибания | Результат |
|-------------|----------------|---------------|------------------|---------------|--------------------|
| | | | шкала MRC, баллы | | |
| Д., 31 год | Правая | Су/4 | 4 | 5 | Хороший |
| Л., 26 лет | Правая | Су/2 | 3 | 4 | Удовлетворительный |
| З., 26 лет | Обе конечности | Правая — Су/1 | Правая — 4 | Правая — 5 | Хороший |
| | | Левая — Су/1 | Левая — 4 | Левая — 4 | Хороший |
| Т., 24 года | Обе конечности | Правая — Су/2 | Правая — 4 | Правая — 5 | Хороший |
| | | Левая — Су/3 | Левая — 3 | Левая — 5 | Удовлетворительный |
| Д., 22 года | Правая | Су/1 | Неизвестна | Неизвестна | Неизвестен |

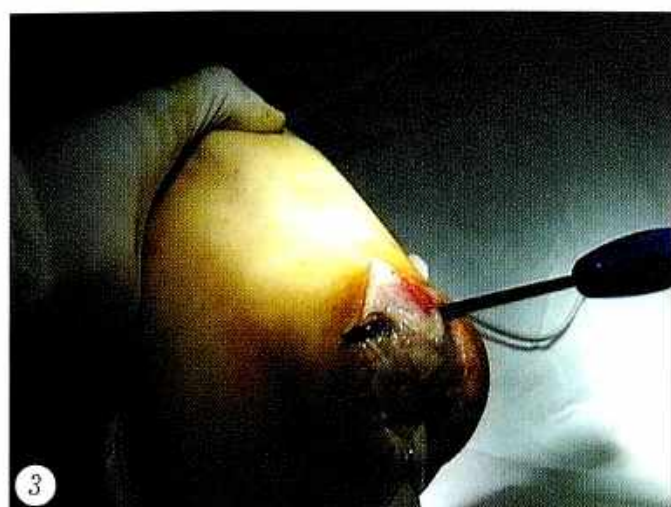
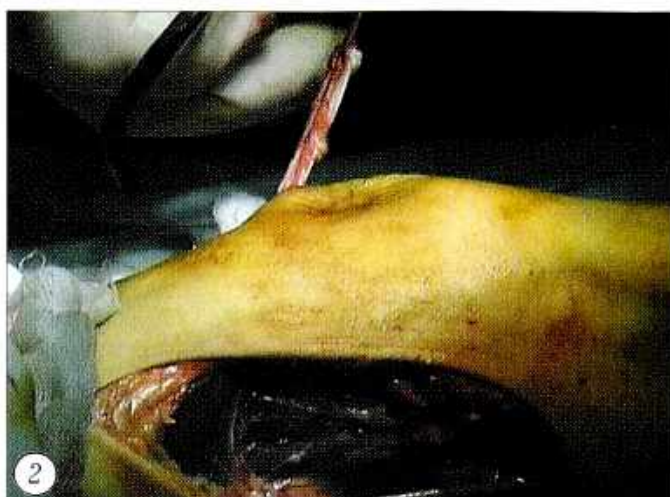
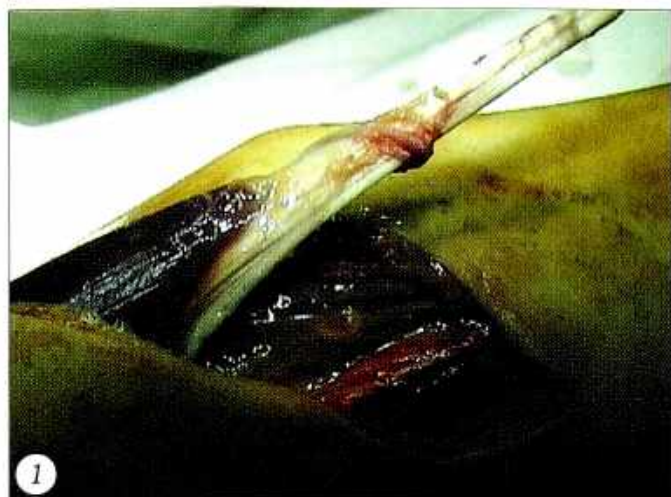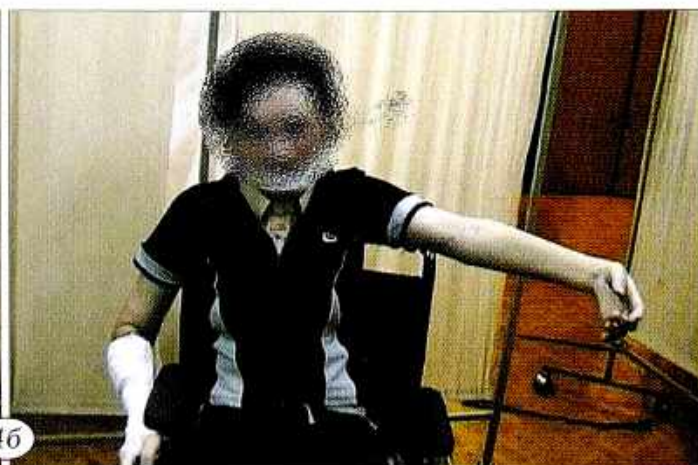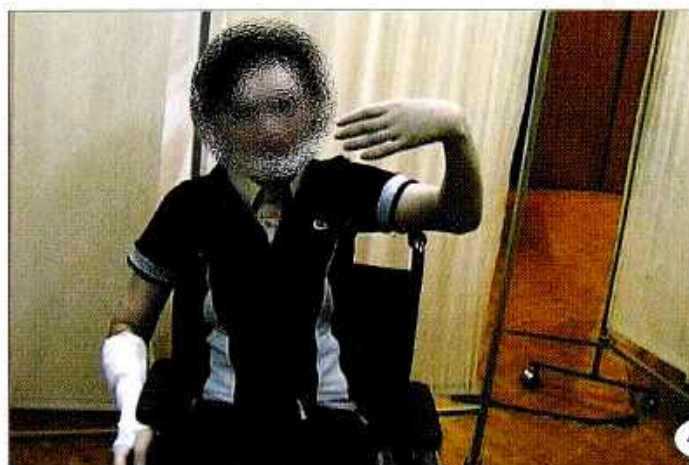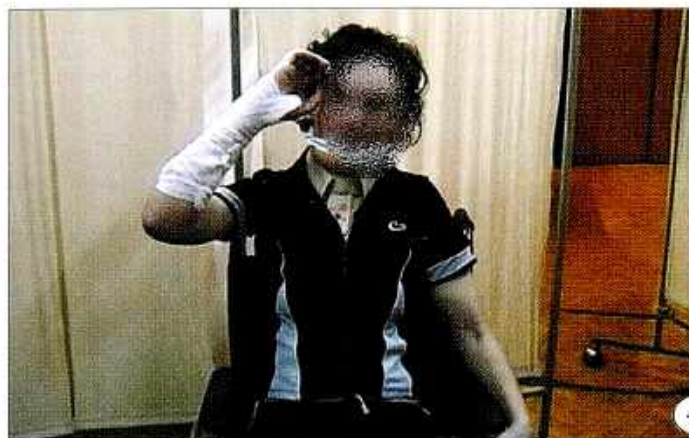Рис. 1. Сухожилие двуглавой мышцы отсечено от места его прикрепления к лучевой кости, мышца мобилизована на проксимально до верхней трети плеча.

Рис. 2. Сухожилие двуглавой мышцы проведено в подкожном туннеле по внутренней поверхности плеча в рану на задней поверхности локтевого сустава.

Рис. 3. Сухожилие двуглавой мышцы сшито по Пульвертафту с сухожилием трехглавой мышцы. Сформирован поперечный канал в локтевом отростке.

Рис. 4. Больная З. 26 лет. Функциональный результат хирургических вмешательств.

а — через 2 мес после операции на правой верхней конечности: сгибание в локтевом суставе в полном объеме, полное активное разгибание; **б** — через 1 мес после операции на левой верхней конечности (после снятия гипсовой повязки): сгибание в локтевом суставе до 90° , полное активное разгибание.



РЕЗУЛЬТАТЫ И ОБСУЖДЕНИЕ

Функциональные исходы оперативных вмешательств прослежены нами в сроки от 2 до 6 мес (см. табл. 2). Разработка движений начиналась спустя 4 нед после операции. В настоящее время нет общепринятой системы количественной оценки силы реконструированного разгибания верхней конечности в локтевом суставе. Мы использовали для этого шкалу MRC по схеме, предложенной Ejeskar [2, 3]. Способность полностью разгибать предплечье при исключении силы тяжести сегмента или с преодолением силы его тяжести, но с недостатком конечной экстензии в 45° оценивали в 3 балла. Полное активное разгибание в локтевом суставе с преодолением веса предплечья или разгибание при внешнем сопротивлении, но с недостатком конечной экстензии в 45° соответствовало силе в 4 балла. По мнению Ejeskar [2, 3], после рассматриваемых реконструктивных вмешательств сила разгибания предплечья в локтевом суставе никогда не достигает 5 баллов по шкале MRC. Вместе с тем некоторые авторы [9, 10, 15, 16] сообщают о наблюдениях, в которых сила разгибания верхней конечности была оценена ими в 5 баллов. Исходя из этого мы расценивали результат реконструкции как хороший, если сила разгибания в локтевом суставе соответствовала 4 баллам, и как удовлетворительный, если она равнялась 3 баллам.

У 4 наших больных, оперированных на 6 верхних конечностях, мы получили 4 хороших и 2 удовлетворительных результата. У пятого больного проследить исход оперативного вмешательства нам не удалось. Объем активного сгибания и разгибания в локтевом суставе у всех прослеженных больных был полным. Повреждений лучевого нерва, клинически очевидной компрессии срединного нерва или магистральных сосудов мы не наблюдали. Снижение силы сгибания предплечья или не ощущалось нашими пациентами, или не беспокоило их. Все прослеженные больные удовлетворены функциональным исходом хирургической реконструкции.

Таким образом, транспозиция двуглавой мышцы плеча на трехглавую через медиальный край плеча позволяет достаточно быстро восстановить

активное разгибание верхней конечности в локтевом суставе, обеспечивая хороший функциональный исход. Положительной стороной этого оперативного вмешательства является отсутствие таких осложнений, связанных с перемещением мышцы, как повреждение и компрессия лучевого нерва, субъективно ощущаемая редукция силы сгибания в локтевом суставе. Данный метод хирургической реконструкции доказал свою эффективность в воссоздании активного разгибания предплечья у больных с высоким уровнем тетраплегии.

ЛИТЕРАТУРА

- Allieu Y. // *Hand Clin.* — 2002. — Vol. 18. — P. 413-421.
- Ejeskar A. // *Ibid.* — 1988. — Vol. 4. — P. 585-599.
- Ejeskar A. // *Ibid.* — 2002. — Vol. 18. — P. 449-459.
- Friedenberg Z.B. // *J. Bone Jt Surg.* — 1954. — Vol. 36A. — P. 656-658.
- Freehafer A.A. // *Paraplegia.* — 1977. — Vol. 15. — P. 221-225.
- House J.H., Shannon M.A. // *J. Hand Surg.* — 1985. — Vol. 10A. — P. 22-29.
- House J.H., Comadoll J., Dahl A.L. // *Ibid.* — 1992. — Vol. 17A. — P. 530-538.
- Hoyen H., Gonzalez E. // *Hand Clin.* — 2002. — Vol. 18. — P. 113-133.
- Kozin S.H., Bednar M. // *J. Hand Surg.* — 2002. — Vol. 27A. — P. 666-669.
- Kuz J., Van Heest A.E., House J.H. // *Ibid.* — 1999. — Vol. 24A. — P. 161-172.
- Lamb D., Chan K.M. // *J. Bone Jt Surg.* — 1983. — Vol. 65B. — P. 291-298.
- Lieber R., Friden J., Hobbs T. // *J. Hand Surg.* — 2003. — Vol. 28A. — P. 288-293.
- McDowell C., Moberg E., House J. // *Ibid.* — 1986. — Vol. 11A. — P. 604-608.
- Moberg E. // *J. Bone Jt Surg.* — 1975. — Vol. 57A. — P. 196-206.
- Revol M., Briand E., Servant J.M. // *J. Hand Surg.* — 1999. — Vol. 24B. — P. 235-237.
- Revol M. // *Hand Clin.* — 2002. — Vol. 18. — P. 423-439.
- Zancolli E. // *Clin. Orthop.* — 1975. — N 112. — P. 101-113.
- Zancolli E. // *Structural and dynamic bases of the hand surgery.* — 2nd ed. — Philadelphia, 1979. — P. 229-262.

НАУЧНЫЕ ФОРУМЫ ЗА РУБЕЖОМ

36-й Бразильский Конгресс ортопедии и травматологии (36th Brazilian Congress of Orthopaedics and Traumatology)

30 октября—2 ноября 2004 г.
Рио-де-Жанейро, Бразилия
E-mail: sede@sbotrj.com.br
<http://rio2004@sbotrj.com.br>

Ежегодное совещание Ортопедической ассоциации Финляндии (Finnish Orthopaedic Association Annual Meeting)

17-19 ноября 2004 г.
Хельсинки, Финляндия
<http://www.soy-foa.org/etusivu.html>

19-й Международный Ортопедический конгресс 2005 (19th International Orthocon 2005)

25-27 марта 2005 г.
Исламабад, Пакистан
Тел.: + 92 51 92 90 301-9
Факс: + 92 51 92 90 103
E-mail: orthocon_19@hotmail.com;
orthodoc_52@yahoo.com

Международный конгресс по наружной фиксации (World Congress on External Fixation)

26-27 мая 2005 г.
Лима, Перу
Факс: 511 234 0122
<http://www.externalfixation2005.com>

АРТЕРИАЛЬНАЯ ЭМБОЛИЗАЦИЯ В ЛЕЧЕНИИ БОЛЬНЫХ С ОПУХОЛЯМИ И ОПУХОЛЕПОДОБНЫМИ ЗАБОЛЕВАНИЯМИ ОПОРНО-ДВИГАТЕЛЬНОГО АППАРАТА

С.П. Миронов, А.В. Балберкин, А.К. Морозов, З.Г. Нацвлишвили,
А.Ф. Колондаев, Г.И. Хохриков, А.Л. Баранецкий, Ю.В. Буклемишев

Центральный научно-исследовательский институт травматологии и ортопедии им. Н.Н. Приорова, Москва

Представлен опыт применения у 20 больных рентгеноэндоваскулярной окклюзии патологических сосудов, кровоснабжающих высокоvascularизованные опухоли бедра, костей таза больших размеров, позвоночника, а также опухолеподобные очаги. Показана высокая эффективность метода. Выраженная редукция патологического кровотока привела к уменьшению кровопотери в ходе сохранных операций при злокачественных опухолях. Улучшение структуры костной ткани при аневризальной кисте и гемангиоме костей таза сопровождалось явной положительной клинической динамикой. При паллиативном лечении пациентов с неоперабельными или метастатическими опухолями отмечалось быстрое и существенное уменьшение болевого синдрома.

Reendovascular occlusion of pathologic vessels responsible for the blood supply of highly vascularized tumors of the femur, large pelvic bones, spine and tumor-like foci was used in 20 patients. High efficacy of the method was demonstrated. Marked reduction of the pathologic blood flow resulted in the decreased blood loss during organ saving operations for malignant tumors. Improvement of bone tissue structure in aneurismal cyst and pelvic bones hemangioma was accompanied by manifest positive clinical dynamics. At palliative treatment of patients with inoperable and metastatic tumors rapid and significant reduction of pain syndrome was noted.

Эндоваскулярная хирургия — перспективная и быстро развивающаяся область современной медицины. Один из ее методов — рентгеноэндоваскулярная окклюзия сосудов — уже более 30 лет используется при лечении повреждений и заболеваний сердечно-сосудистой системы, сосудистых новообразований и мальформаций различных органов, особенно в случае их труднодоступной локализации [1–3]. В последние годы этот метод активно совершенствуется, спектр показаний к его применению постоянно расширяется [2, 3, 10, 12, 17, 18, 21].

Одна из ведущих областей использования рентгеноэндоваскулярной окклюзии — онкология. Эмболизация многочисленных патологических сосудов, кровоснабжающих опухолевые узлы, позволяет замедлить развитие опухоли, сократить ее размеры, облегчить выполнение оперативных вмешательств и уменьшить интраоперационную кровопотерю. Селективная эмболизация артерий находит все более широкое применение при комбинированном лечении хорошо васкуляризованных новообразований, в том числе опорно-двигательного аппарата [8, 11, 13, 15, 16, 22], а также как паллиативная методика, дающая возможность улучшить качество жизни больных с неоперабельными злокачественными опухолями и множественными метастазами [9, 20, 23–25].

При миомах матки эмболизация ветвей маточных артерий позволяет добиться клинических результатов, не уступающих результатам оператив-

ных вмешательств, при сокращении числа и тяжести осложнений, уменьшении продолжительности госпитализации и значительной экономии материальных затрат на лечение и последующую реабилитацию [4].

Ряд авторов [6, 7, 19] использовали данный метод у пациентов с аневризмальными кистами труднодоступных локализаций — позвоночника и таза. При этом удалось избежать значительного объема кровопотери в ходе последующей операции, а у части больных достичь положительного эффекта без проведения в дальнейшем реконструктивного вмешательства. В случае рецидива выполнялись повторные эмболизации, что не сказалось на конечном результате лечения. Авторы приходят к выводу о необходимости применения предоперационной селективной артериальной эмболизации в комбинированном лечении данной группы больных.

В отдельных публикациях сообщается о серьезных осложнениях данного метода [5, 14]. Это эндоваскулярное вмешательство должно выполняться в условиях ангиографического (рентгенохирургического) кабинета персоналом, имеющим специальную подготовку, с использованием соответствующего стандартного инструментария. Тогда оно становится достаточно безопасным. Метод позволяет повысить эффективность комбинированного лечения, снизить риск при обширных оперативных вмешательствах, а иногда и вовсе отказаться от них [6, 7, 15, 19].

МАТЕРИАЛ И МЕТОДЫ

Селективная эмболизация артерий применена нами у 20 пациентов с первичными и метастатическими опухолями и опухолеподобными заболеваниями опорно-двигательного аппарата (в двух случаях — повторно). Возраст больных составлял от 14 до 68 лет. Женщин было 12, мужчин — 8.

Метастатические поражения костей скелета имели место у 7 больных (у четырех — метастазы рака почки, у двух — молочной железы, у одного — альвеолярной саркомы). Первичные злокачественные опухоли костей диагностированы у 9 пациентов (у четырех — остеогенная саркома, у трех — хондросаркома, у одного — злокачественная гигантоклеточная и у одного — примитивная нейроэктодермальная опухоль). У двух больных были ангиогенные новообразования костей таза и крестца (гемангиома и гемангиоперицитомы), у одного — гемангиома внутренней головки четырехглавой мышцы бедра, у одного — аневризмальная киста костей таза.

Селективная либо суперселективная эмболизация артерий и их патологических ветвей, кровоснабжающих опухолевый очаг, при первичных злокачественных опухолях, а также в одном случае при метастазировании рака молочной железы в проксимальный отдел бедренной кости применялась как часть комбинированного лечения. При остеогенной саркоме бедренной, плечевой кости, примитивной нейроэктодермальной опухоли бедра эмболизация выполнялась после проведенной ранее химиотерапии в предоперационном периоде, у пациентов с хондросаркомой костей таза, бедренной кости, пароссальной саркомой бедренной кости, злокачественной гигантоклеточной опухолью плечевой кости — за 2–5 дней до оперативного вмешательства.

После выполнения эмболизации ветвей артерий, питающих патологический очаг, пациенты с ангиогенными новообразованиями костей таза направлялись на лучевую терапию; в одном случае после завершения курса лучевой терапии эмболизация была проведена повторно в связи с выявлением при контрольной артериографии резидуального повышенного патологического кровотока в опухоли. У больной с аневризмальной кистой костей таза эмболизация применялась в комбинации с пункционным лечением (дважды с интервалом в 9 мес).

Шести больным проводилось паллиативное лечение. У пациентки с повторным обширным рецидивом хондросаркомы плечевой кости и множественным метастатическим поражением легких селективная эмболизация ветвей плечевой и подключичной артерий была выполнена перед паллиативным курсом химиотерапии. В случаях рака почки и альвеолярной саркомы бедра с множественным метастатическим поражением костей таза, позвоночника селективная эмболизация ветвей соответственно внутренней подвздошной артерии и двух сегментарных позвоночных артерий

проводилась с целью уменьшения болевого синдрома и замедления роста метастатических опухолевых узлов.

Сроки наблюдения за больными составили от 3 нед до 2 лет.

Методика селективной эмболизации артерий.

Артериальную эмболизацию осуществляли с помощью ангиографического комплекса CAS-800 («Toshiba»). Производили катетеризацию общей бедренной артерии по стандартной методике с установкой интродьюсера соответствующего диаметра (5–6F) и последующим ангиографическим исследованием интересующей области. Применяли катетеры диаметром 5F и 6F без боковых отверстий. В качестве эмболизирующего агента использовали металлические спирали Жантурко 0,038" и 0,021" с волокнами дакрона разного диаметра. Для дистальной эмболизации при отсутствии артериовенозных шунтов вводили гранулы поливинилалкоголя размером 300–500 мкм. Эмболизация частицами поливинилалкоголя требовала постоянного визуального контроля для предотвращения рефлюкса в магистральные сосуды. При необходимости тотальной эмболизации указанные агенты применяли в сочетании. После выполнения эмболизации производили контрольную ангиографию и, если требовалось, — дополнительную эмболизацию.

РЕЗУЛЬТАТЫ

При выполнении эмболизации, независимо от используемого эмболизирующего агента, во всех случаях удавалось добиться значительной (у 9 из 20 больных) или почти полной (у 11) редукции патологического артериального кровотока (рис. 1).

При проведении последующих оперативных вмешательств выявлена отчетливая зависимость между достигнутой степенью редукции кровотока в опухоли, опухолевом ложе и более крупных артериях, тесно контактирующих с новообразованием, и интенсивностью кровотечения из опухолевого ложа в ходе выделения опухоли. Эмболизация крупных артериальных ветвей, тесно контактирующих с опухолевым очагом, позволяла избежать интенсивных интраоперационных кровотечений. Тем не менее абсолютная величина кровопотери при объемных операциях по поводу первичных злокачественных и метастатических опухолей в целом оставалась значительной — от 1000 мл (при резекции проксимального отдела плечевой кости, пораженного злокачественной гигантоклеточной опухолью, с замещением дефекта индивидуальным эндопротезом) до 4000 мл (при попытке выполнения экстирпации бедренной кости с замещением дефекта эндопротезом у больного с хондросаркомой с обширным поражением бедренной кости и наличием большого мягкотканного компонента, у которого удалось достичь лишь частичной редукции патологического кровотока). Средняя кровопотеря составила 2,5 л.

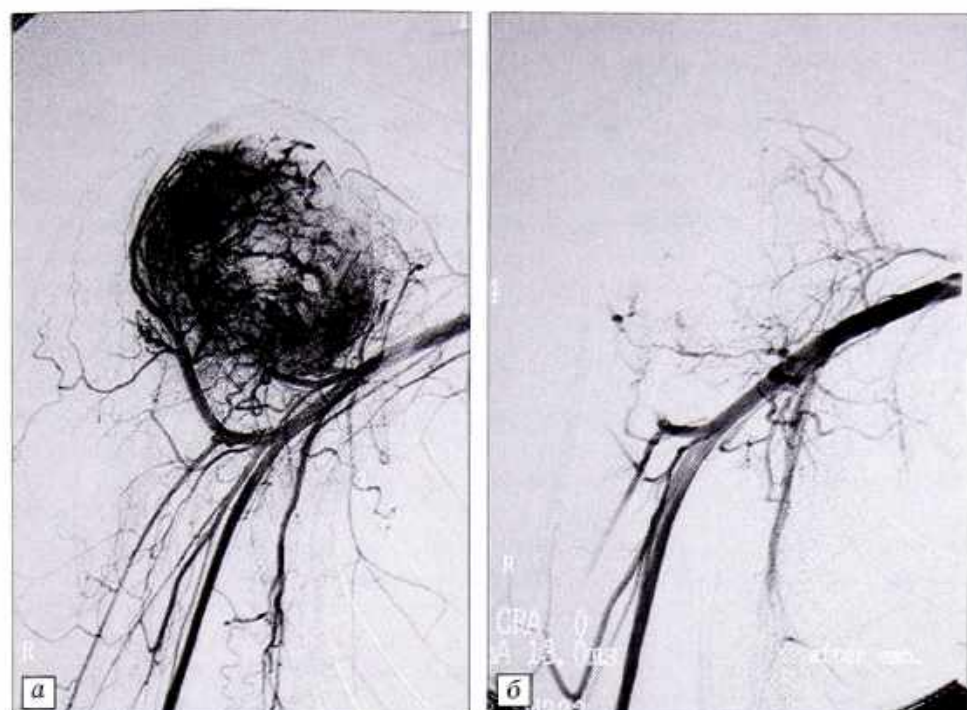


Рис. 1. Ангиограммы больной X, 26 лет. Диагноз: злокачественная гигантоклеточная опухоль проксимального отдела правой плечевой кости.

а — до проведения эмболизации: высокая васкуляризация опухоли, наличие большого количества патологических сосудов; *б* — после эмболизации артериальных ветвей, кровоснабжающих опухоль: полная редукция патологического кровотока.

Заживление операционных ран проходило первичным натяжением, осложнений, связанных с нарушением местного кровообращения при выполнении артериальной эмболизации, не наблюдалось.

В случае субтотальной редукции патологического кровотока в очагах метастатического поражения костей таза, крестца, позвоночника, достигнутой при паллиативном лечении у 4 больных из 6, отмечалось быстрое (уже в первые сутки) выраженное уменьшение болевого синдрома. Эффект сохранялся в течение всего периода наблюдения за этими пациентами (от 3 нед до 2 мес). При частичной редукции патологического кровотока (2 больных) положительная динамика развивалась в сроки 2–3 нед и была меньше выражена.

Положительный клинический и рентгенологический результат достигнут при эмболизации ветвей внутренней подвздошной артерии у пациентки с аневризмой кисты костей таза. Срок наблюдения составил 1 год. После эндоваскулярного вмешательства и последующей пункционной терапии в течение 3 мес практически исчезли болевой синдром при ходьбе, хромота. На контрольных рентгенограммах через 6 и 12 мес сохраняются благоприятные изменения структуры патологического очага, уменьшение его размеров. Реконструктивное оперативное вмешательство отложено по настоянию пациентки.

Ранний постэмболизационный период протекал без выраженных осложнений. У части больных от-

мечались незначительный кратковременный подъем температуры тела (до субфебрильной) и небольшие боли в области редукции кровотока. Лишь в одном случае — у пациентки с обширным метастазированием альвеолярной саркомы в Т6–8 позвонки и средостение — через сутки после эмболизации двух сегментарных позвоночных артерий температура тела повысилась до фебрильной, появились признаки интоксикации, что мы связали с некрозом опухоли. На фоне применения антибиотиков и инфузионной терапии проявления острой воспалительной реакции были купированы в течение 4 дней. Ни в одном случае не было отмечено признаков нарушения кровотока по магистральным сосудам конечности или клинически значимой ишемии области редукции кровотока.

ОБСУЖДЕНИЕ

По данным литературы, эффективность рентгеноэндоваскулярной окклюзии сосудов в наибольшей степени зависит от достигнутой степени редукции кровотока в патологическом очаге [16]. Полученные нами результаты подтверждают этот вывод. Величина интраоперационной кровопотери у наших больных в случае достижения тотальной или субтотальной редукции патологического кровотока была существенно меньше, чем при его частичной редукции. При паллиативном лечении пациентов с метастатическими поражениями скелета субтотальная редукция кровотока в патологическом очаге приводила к быстрому и выраженному уменьшению (вплоть до полного исчезновения) болей. Если добиться такой редукции не удавалось, болевой синдром уменьшался только через 2–3 нед и в меньшей степени.

Мы согласны с мнением Manke и соавт. [16], что эффективность метода зависит в первую очередь от достигнутой степени редукции патологического кровотока в самой опухоли. Вместе с тем для хода операции важное значение имеет и уменьшение кровотока в опухолевом ложе, позволяющее существенно сократить кровопотерю.

Полная или субтотальная редукция патологического кровотока не всегда технически осуществима. Например, при опухолевом поражении позвоночника приходится считаться с наличием сосудистых коллатералей, с одной стороны, и с возможностью развития нарушения спинального

кровообращения — с другой [20]. Проведение тотальной артериальной эмболизации при опухолях больших размеров, кровоснабжающихся за счет нескольких крупных ветвей магистральной артерии или из разных сосудистых бассейнов, может быть сопряжено с риском возникновения ишемии и некроза мягких тканей [2, 3].

Из-за невозможности достичь полной редукции патологического артериального кровотока в связи с риском осложнений или наличием развитых коллатералей уменьшение интраоперационной кровопотери может колебаться в широких пределах — по данным разных авторов, от 1,5 до 4 раз.

При планировании оперативного вмешательства во время ангиографии уделяли особое внимание анализу взаимоотношений магистральных артерий и их ветвей с опухолью, опухолевым ложем, имея в виду возможные технические трудности в ходе операции. В случае необходимости проводили селективную или суперселективную эмболизацию артерий, не вовлеченных непосредственно в опухолевый процесс, но подверженных высокому потенциальному риску повреждения в ходе выделения опухоли (рис. 2). Вместе с тем мы избегали избыточной редукции местного кровотока, которая при недостаточности коллатерального кровообращения может привести к выраженной ишемии и некротическим изменениям мягких тканей. Необходимо также исключить возможность нарушения кровообращения в жизненно важных органах, магистрального кровообращения в конечности [2, 3].

По нашему мнению, селективная эмболизация артерий должна быть частью комплекса мер, направленных на уменьшение кровопотери при оперативных вмешательствах у больных с обширными или высокоvascularизованными опухолями и опухолеподобными заболеваниями скелета, и использоваться наряду с такими мерами, как интраоперационная реинфузия крови, реинфузия дренажной крови в раннем послеоперационном периоде и др.

Следует отметить, что после достижения выраженной редукции кровотока начинают происходить процессы его частичного восстановления — реканализация, развитие сосудистых колла-

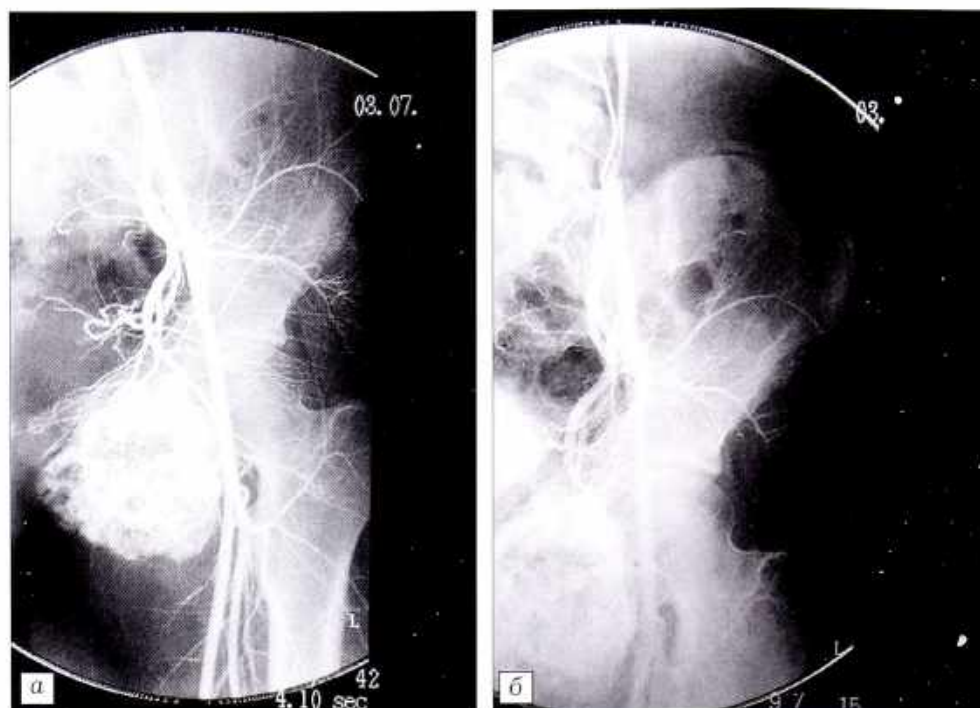


Рис. 2. Ангиограммы больной С. 15 лет. Диагноз: хондросаркома левой лонной кости. а — до проведения эмболизации: запирающая артерия натянута над опухолью, что может создать технические трудности при ее выделении в ходе операции; б — после эмболизации запирающей артерии: кровоток редуцирован. Технические трудности при последующем оперативном вмешательстве не возникло.

тералей. Прогрессирующий рост опухолевого очага сопровождается повторным развитием патологической сосудистой сети. В связи с этим многие авторы при появлении отрицательной клинической или рентгенологической динамики ранее рекомендовали повторное, даже неоднократное выполнение артериальных эмболизаций с целью восстановления достигнутого положительного результата. Использование для эмболизации современных средств (металлические спирали, гранулы поливинилалкоголя, акриловый клей) позволяет достичь надежного прекращения патологического кровотока и получить лучшие и более стойкие результаты.

Заключение. Артериальная эмболизация, проводимая за 2–7 дней до выполнения сохранной операции у больных с высокоvascularизованными злокачественными опухолями опорно-двигательного аппарата, является одним из основных методов профилактики массивной интраоперационной кровопотери и должна применяться наряду с интраоперационной реинфузией и реинфузией дренажной крови. При гемангиомах, аневризмальных кистах костей таза, позвоночника метод должен использоваться как этап комбинированного лечения. Вместе с тем выраженное улучшение клинического течения заболевания и рентгенологической картины после артериальной эмболизации в некоторых случаях позволяет отказаться от дальнейшего лечения. Как паллиативная мера, направленная на уменьшение выраженности болевого синдрома

и частичный регресс опухолевого очага, артериальная эмболизация показана при неоперабельных высокоvascularизованных первичных и метастатических опухолях.

ЛИТЕРАТУРА

1. Гранов А.М., Тютин Л.А., Таразов П.Г., Гранов Д.А. //Вестн. РАМН. — 2003. — N 10. — С. 51–54.
2. Никушин Л.Ф., Попик М.П. Клинические лекции по рентгеноэндovasкулярной хирургии. — Львов, 1996. — С. 50–52.
3. Фишер М.Е., Мавричев А.С., Дударев В.С., Жолнерович Е.М. Справочник по рентгеноэндovasкулярным вмешательствам. — Минск, 1995. — С. 33–36; 43–45; 51–52.
4. Baker C.M., Winkel C.A., Subramanian S., Spies J.B. //J. Vasc. Intervent. Radiol. — 2002. — Vol. 13, N 12. — P. 1207–1210.
5. De Blok S., de Vries C., Prinssen H.M. et al. //Ibid. — 2003. — Vol. 14, N 6. — P. 779–783.
6. De Rosa G.P., Graziano G.P., Scott J. //J. Bone Jt Surg. — 1990. — Vol. 72A, N 5. — P. 777–780.
7. Boriani S., De Iure F., Campanacci L. et al. //Spine. — 2001. — Vol. 26, N 1. — P. 27–35.
8. Bose B. //Surg. Neurol. — 2002. — Vol. 58, N 3–4. — P. 234–240.
9. Camma C., Schepis, Orlando A. et al. //Radiology. — 2002. — Vol. 224, N 1. — P. 47–54.
10. Daeubler B., Anderson S.E., Leunig M., Triller J. //J. Endovasc. Ther. — 2003. — Vol. 10, N 3. — P. 676–680.
11. Eustatia-Rutten C.F.A., Romijn J.A., Guijt M.J. et al. //J. Clin. Endocr. Metab. — 2002. — Vol. 88, N 7. — P. 3184–3189.
12. Hagiwara A., Minakawa K., Fukushima H. et al. //J. Trauma. — 2003. — Vol. 55, N 4. — P. 696–703.
13. Hekster R.E., Luyendijk W., Tan T.I. //Neuroradiology. — 1972. — Vol. 3. — P. 160–164.
14. Kritpracha B., Pigott J.P., Price C.I. et al. //J. Vasc. Surg. — 2003. — Vol. 37, N 5. — P. 943–948.
15. Lin P.P., Guzel V.B., Moura M.F. et al. //Cancer. — 2002. — Vol. 95, N 6. — P. 1317–1325.
16. Manke C., Bretschneider T., Lenhart M. et al. //Am. J. Neuroradiol. — 2001. — Vol. 22. — P. 997–1003.
17. Nagata Y., Mitsumori M., Okajima K. et al. //Cardiovasc. Intervent. Radiol. — 1998. — Vol. 21, N 3. — P. 208–213.
18. Misasi N., Sadile F. //Chir. Organi Mov. — 1991. — Vol. 76, N 4. — P. 311–316.
19. Papagelopoulos P.J., Choudhury S.N., Frassica F.J. et al. //J. Bone Jt Surg. — 2001. — Vol. 83A, N 11. — P. 1674–1681.
20. Prabhu V.C., Bilsky M.H., Jambhekar K. et al. //J. Neurosurg. — 2003. — Vol. 98, Suppl. 2. — P. 156–164.
21. Pritsch T., Pritsch M., Halperin N. //J. Bone Jt Surg. — 2003. — Vol. 85A, N 9. — P. 1802–1804.
22. Torigoe T., Higure A., Hirata K. et al. //Surg. Today. — 2003. — Vol. 33, N 6. — P. 479–482.
23. Vogl T.J., Mack M.G., Balzer J.O. et al. //Radiology. — 2003. — Vol. 229, N 2. — P. 457–464.
24. Walker M.P., Yaszemski M.J., Kim C.W. et al. //Clin. Orthop. — 2003. — N 415, Suppl. — P. s165–s175.
25. Wunder J.S., Ferguson P.C., Griffin A.M. et al. //Ibid. — 2003. — N 415, Suppl. — P. s187–s197.

© С.В. Каграманов, В.И. Нуждин, 2004

СРЕДНЕСРОЧНЫЕ РЕЗУЛЬТАТЫ ПРИМЕНЕНИЯ ОТЕЧЕСТВЕННОГО ИМПЛАНТАТА ЭСИ В ПРАКТИКЕ ПЕРВИЧНОГО ТОТАЛЬНОГО ЭНДОПРОТЕЗИРОВАНИЯ ТАЗОБЕДРЕННОГО СУСТАВА

С.В. Каграманов, В.И. Нуждин

Центральный научно-исследовательский институт травматологии и ортопедии им. Н.Н. Приорова, Москва

Проанализированы среднесрочные результаты 886 операций первичного тотального эндопротезирования тазобедренного сустава эндопротезом ЭСИ (бесцементная фиксация компонентов). Из 886 случаев повторные оперативные вмешательства потребовались в 22 (2,48%). При использовании эндопротезов третьей генерации с вкладышем из высокомолекулярного полиэтилена типа «Хирулен» и головкой из кобальт-хромового сплава (718 операций) частота развития ранней асептической нестабильности (исключая случаи раннего вывиха, нестабильности в результате травмы и т.п.) составила 1,11%. Общее количество неудовлетворительных результатов не превысило 5%. Рассмотрены причины, приведшие к необходимости повторного (ревизионного) вмешательства.

Middle term results of 886 primary total hip replacements using «ESI» implants (cementless fixation of components) have been analyzed. In 22 cases (2.48%) revision was required. When implants with «ChyruLEN»-like high molecular polyethylene liner and cobalt-chromium alloy head were used (718 operations) early aseptic loosening (excluding early dislocation, traumatic instability, etc.) developed in 1.11% of cases. Total number of unsatisfactory results did not exceed 5%. The causes for revision interventions have been considered in details.

При разработке эндопротеза тазобедренного сустава ЭСИ (компания «Эндосистемы и имплан-

таты», Россия) в основу была положена идея прочного первичного крепления в метафизарной зоне

бедрца с последующей интеграцией в структурированную (плазменное напыление) поверхность имплантата губчатой кости (вторичная фиксация). Вначале структурированная поверхность создавалась плазменным напылением титановых шариков. Однако в некоторых случаях при ревизионном эндопротезировании фрагменты напыления обнаруживались в узле трения, что вызывало преждевременный износ полиэтилена. В дальнейшем были изменены технология напыления, а также увеличена его зона [2].

После определенных видоизменений к применению были предложены: вкручивающаяся чашка десяти типоразмеров (от 46 до 64 мм в диаметре) с плазменным напылением до зоны резьбы; ножка проксимальной фиксации с «воротником» и плазменным напылением на половину длины пяти типоразмеров; металлическая головка диаметром 28 мм трех типоразмеров. Чашка и ножка выполнялись из титанового сплава. В паре трения в разное время использовались высокомолекулярный полиэтилен отечественного производства (точечный вкладыш) и западногерманский высокомолекулярный полиэтилен типа «Хирулен», головка изготавливалась из титанового, а затем из кобальт-хромового сплава отечественного и зарубежного производства.

МАТЕРИАЛ И МЕТОДЫ

За период с сентября 1995 г. по декабрь 2002 г. в отделении эндопротезирования ЦИТО выполнено 886 операций первичного тотального эндопротезирования тазобедренного сустава отечественным имплантатом ЭСИ (компания «Эндосистемы и имплантаты»). В абсолютном большинстве случаев использовался имплантат с биологической (бесцементной) фиксацией компонентов. С января 2003 г. в отделении применяется полусферическая чашка «press fit» — эти наблюдения в анализ не включены из-за недостаточных сроков после операции.

Весь анализируемый клинический материал мы условно разделили на три группы в зависимости от вида пар трения: 1-я группа (124 операции): вкладыш из точечного полиэтилена (Россия), головка из титанового сплава (применялись с сентября 1995 г. по апрель 1996 г.); 2-я группа (44 операции): вкладыш из западногерманского высокомолекулярного полиэтилена типа «Хирулен», головка из титанового сплава (применялись с мая по октябрь 1996 г.); 3-я группа (718 операций): вкладыш из западногерманского высокомолекулярного полиэтилена типа «Хирулен», головка из кобальт-хромового сплава (применялись с ноября 1996 г. по декабрь 2002 г.).

РЕЗУЛЬТАТЫ

подавляющее большинство пациентов представляли в определенные сроки данные рентгенологического обследования и по возможности проходили клинический осмотр в соответствии с на-

шими рекомендациями: через 3, 6, 12 мес после операции, далее один раз в год. Сроки наблюдения составили от 6 мес до 7,5 лет. В качестве примера, иллюстрирующего благоприятные среднесрочные результаты первичного эндопротезирования имплантатами ЭСИ, на рис. 1 приведены рентгенограммы больной, оперированной по поводу двустороннего диспластического коксартроза.

Из 886 случаев первичного эндопротезирования повторные оперативные вмешательства потребовались в 22, что составило 2,48%.

В 1-й группе ревизионное эндопротезирование произведено 8 (6,45%) пациентам. Повторное оперативное вмешательство выполнялось в сроки от 64 до 84 мес (в среднем через 76 мес, или 6 лет 4 мес). При этом первые жалобы после первичного эндопротезирования появились в среднем через 65 мес (5 лет 5 мес). В 4 случаях произведена замена вертлужного компонента, в 2 — бедренного, в одном — тотальная замена эндопротеза и в одном — замена только пары трения (полиэтиленовый вкладыш—головка). Из 8 случаев в одном ревизионное эндопротезирование потребовалось в связи с рецидивирующим вывихом. В 7 случаях причиной, обусловившей необходимость повторного эндопротезирования, явился относительно ранний износ полиэтилена и как следствие — лизис окружающих костных структур (полиэтиленоз), в том числе в 6 случаях с последующей полной или частичной дестабилизацией имплантата. В одном случае компоненты эндопротеза оставались стабильными и была произведена замена только узла трения.

Во 2-й группе повторное оперативное вмешательство выполнено 2 (4,55%) больным, в среднем через 65 мес (5 лет 5 мес). В одном случае пациент в результате ДТП получил перелом средней трети диафиза бедра с дестабилизацией ножки протеза. После консолидации перелома произведена замена бедренного компонента и пары трения (вкладыш—головка). Во втором случае ревизионное тотальное эндопротезирование выполнено больному ревматоидным полиартритом в связи с асептической нестабильностью как вертлужного, так и бедренного компонента протеза. У обоих больных отмечен умеренный износ полиэтиленового вкладыша без выраженных изменений кости и мягких тканей.

В 3-й (основной) группе повторное оперативное вмешательство потребовалось в 12 из 718 случаев, что составило 1,67%. У 2 больных произошел перелом диафиза бедренной кости ниже ножки эндопротеза. Был произведен остеосинтез (одному больному дважды) с использованием накостных фиксаторов, кортикальных аллотрансплантатов и металлических проволочных швов. Достигнута консолидация перелома с сохранением функции оперированного сустава. В одном случае в результате травмы развился рецидивирующий вывих головки эндопротеза и как следствие — ранняя асептическая нестабильность бедренного компонента. Че-

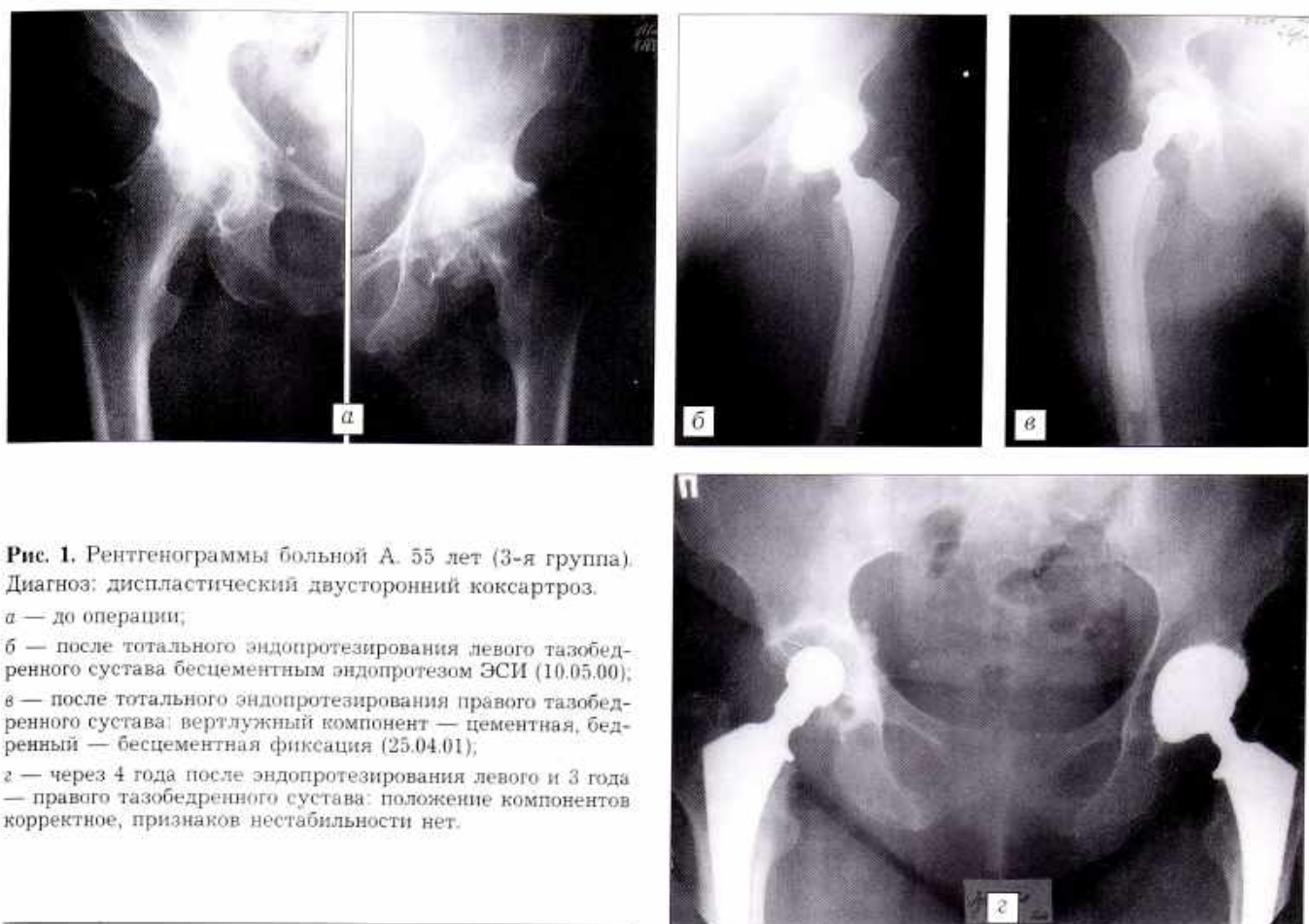


Рис. 1. Рентгенограммы больной А. 55 лет (3-я группа).
 Диагноз: диспластический двусторонний коксартроз.

а — до операции;

б — после тотального эндопротезирования левого тазобедренного сустава бесцементным эндопротезом ЭСИ (10.05.00);

в — после тотального эндопротезирования правого тазобедренного сустава: вертлужный компонент — цементная, бедренный — бесцементная фиксация (25.04.01);

г — через 4 года после эндопротезирования левого и 3 года — правого тазобедренного сустава: положение компонентов корректное, признаков нестабильности нет.

рез 17 мес произведена ревизия — замена бедренного компонента. У одного пациента за 2 года до первичного эндопротезирования имелись клинические проявления гнойного коксита. После эндопротезирования в срок до 6 мес развилась картина нестабильности с явлениями воспаления (без наличия свищей). При повторной операции в канале бедренной кости выявлен очаг с гнойным отделяемым. Проведено двухэтапное лечение: удаление имплантата, санация очага, установка «спейсера» (заполнение дефектной полости цементной вставкой с антибиотиком), массивная антибиотикотерапия в послеоперационном периоде. Через 1 год, при отсутствии признаков рецидива воспалительного процесса, выполнен второй этап — удаление «спейсера», повторное эндопротезирование. При сроке последующего наблюдения 4 мес признаков воспаления нет. В 8 (1,11%) случаях показанием к повторному оперативному вмешательству послужило асептическое расшатывание имплантата. Ревизионное эндопротезирование проводилось в сроки от 18 до 76 мес (в среднем 48 мес). При этом первые жалобы появились через 12–64 мес (в среднем через 36 мес) после первичного эндопротезирования. У 4 больных был заменен вертлужный компонент, у других 4 произведена тотальная замена эндопротеза. Во всех случаях макроскопических признаков износа полиэтиленового вкладыша

практически не было. Отмечалось отсутствие костной интеграции в поверхность эндопротеза с плазменным напылением.

Под нашим наблюдением находятся также 3 пациента 3-й группы с клиническими проявлениями нестабильности эндопротеза, которым не проводилось повторное вмешательство. Среди них 2 пациента с признаками раннего (в сроки от 4 до 5 лет) износа полиэтиленового вкладыша. У этих больных отмечается незначительная децентрация головки эндопротеза. Оба они в возрасте до 45 лет и отличаются высокой двигательной активностью. У одного из них имеется достаточно выраженный болевой синдром при отсутствии явных рентгенологических признаков нестабильности компонентов эндопротеза. Еще у одного пациента через 3,5 года на фоне появившихся болей в бедре обнаружена нестабильность бедренного компонента (дистальная миграция в канале бедренной кости).

Кроме того, у 21 (2,9%) больного имеются относительные рентгенологические признаки асептического расшатывания компонентов эндопротеза. При этом достоверных рентгенологических признаков нестабильности — непрерывной зоны резорбции (разрежения) на всем протяжении шириной более 1 мм — нет, отсутствуют и клинические проявления нестабильности. За этими больными ведется динамическое наблюдение.

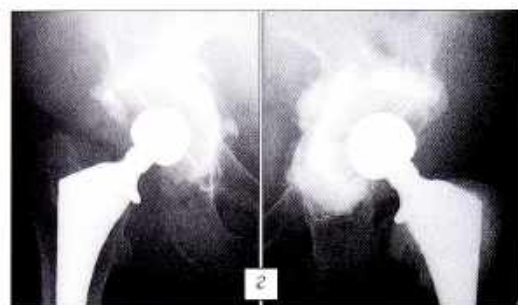
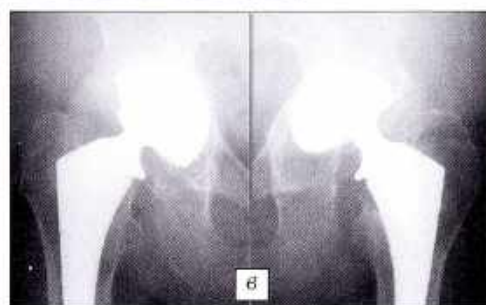
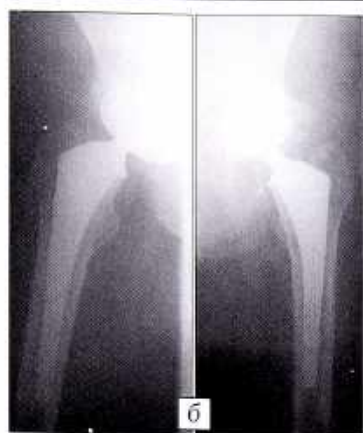
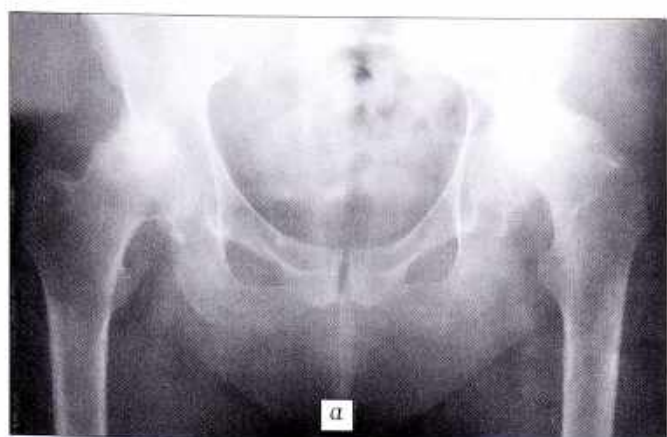
Рис. 2. Рентгенограммы больной Б. 61 года. Диагноз: двусторонний диспластический коксартроз.

а — до операции; б — после тотального эндопротезирования тазобедренных суставов бесцементными эндопротезами ЭСИ (операция на левом суставе 13.09.95, пара трения — отечественный полиэтилен—титановый сплав; операция на правом суставе 21.05.96, пара трения — «Хирулен» — титан); в — в период появления первых жалоб на боль — через 8 и 7,5 лет после операции: признаки нестабильности вертлужных компонентов, износ полиэтиленовых вкладышей, больше слева; бедренные компоненты стабильны; г — после ревизионного эндопротезирования вертлужных компонентов: заменены чашками ЭСИ из высокомолекулярного полиэтилена, цементная фиксация; ограниченная полость в области большого вертела левого бедра заполнена костным цементом.

В данном сообщении мы не рассматриваем степень деструкции костной ткани и характеристики имплантатов, использованных при ревизионном эндопротезировании, — это тема последующих публикаций. Пример ревизионного эндопротезирования представлен на рис. 2.

ОБСУЖДЕНИЕ

Оперативному лечению с использованием эндопротеза ЭСИ были подвергнуты больные, страдающие посттравматическим, диспластическим, идиопатическим коксартрозом, ревматоидным полиартритом, коксартрозом с кистовидной перестройкой головки бедра и вертлужной впадины, анкилозирующим спондилоартритом и пр. Нами установлено, что ранее (в сроки до 7 лет) асептическое расшатывание имплантата чаще наблюдалось у пациентов с асептическим некрозом головки бедра и коксартрозом с кистовидной перестройкой, который, по нашим представлениям, тоже является проявлением локального аваскулярного некроза. При обеих этих нозологических формах, а также в случаях, когда у пациентов в анамнезе было длительное злоупотребление алкоголем, речь, вероятно, идет о нарушении кровообращения в области тазобедренного сустава и его следствии — нарушении метаболизма и процессов ремоделирования кости, что, возможно, и послужило причиной нестабильности. В своей работе мы придерживались принципа широкого использования имплантатов с бесцементной — биологической фиксацией эндопротеза. Может быть, в указанных случаях следовало шире применять цементную фиксацию компонентов [4].

По нашим наблюдениям, у больных ревматоидным артритом раннее асептическое расшатывание эндопротеза происходило не чаще, чем у больных диспластическим и идиопатическим коксартрозом, что согласуется с данными некоторых зарубежных авторов [9].

Частота неудовлетворительных результатов в основной (3-й) группе, даже с учетом случаев с относительными признаками нестабильности, была в пределах 5%. Это несколько больше показателей, приводимых зарубежными авторами [7, 10, 11]. Сроки наблюдений для 3-й группы составили 6 лет 7 мес. В современной отечественной литературе мы не нашли публикаций, в которых было бы представлено сопоставимое с нашим число клинических наблюдений с оценкой среднесрочных результатов при использовании других отечественных имплантатов бесцементной фиксации. Тем не менее полученные нами данные позволяют утверждать, что применявшаяся нами конструкция эндопротеза не уступает отечественным аналогам, а в некоторых случаях превосходит их [1, 3, 6, 8]. Оценка качества эндопротеза ЭСИ (бесцементная модель) у других авторов близка к нашей [5].

Таким образом, опыт применения отечественного имплантата для бесцементной фиксации ЭСИ компании «Эндосистемы и имплантаты» можно считать положительным, а среднесрочные результаты первичного эндопротезирования тазобедренного сустава — хорошими.

ЛИТЕРАТУРА

1. Агаджанян В.В., Пронских А.А., Михайлов В.П. //Травматол. ортопед. России. — 2002. — N 1. — С. 24–27.

2. Калита В.И., Каграманов С.В., Шатерников Б.Н., Парамонов В.А. // Науч.-практ. конф. SICOT, 13-я. — СПб, 2002. — С. 57–58.
3. Кузьменко В.В., Фокин В.А. // Ортопед. травматол. — 1991. — N 10. — С. 74–78.
4. Кудимов О.А. Клинико-рентгенологические и патоморфологические сопоставления при дегенеративно-дистрофических заболеваниях тазобедренного сустава в клинике эндопротезирования: Автореф. дис. ... канд. мед. наук. — М., 2000.
5. Надеев А.А., Надеев А.А., Иванчиков С.В., Шестерья Н.А. Рациональное эндопротезирование тазобедренного сустава. — М., 2004. — С. 188–191.
6. Машков В.М., Городний И.П., Эпштейн Г.Г. // Эндопротезирование крупных суставов. — М., 2000. — С. 64–65.
7. Пернер К. // Вестн. травматол. ортопед. — 1999. — N 1. — С. 35–38.
8. Плоткин Г.Л., Домашенко А.А., Зимовьев А.В., Петров А.Н., Григорян Ф.С. // Травматол. ортопед. России. — 2002. — N 1. — С. 87–94.
9. Jana A.K., Engh C.A., Lewandowski P.J., Hopper R.H. // J. Bone Jt Surg. — 2001. — Vol. 83B, N 5. — P. 686–690.
10. Ragal A.A., Kraay M.J., Gadberg V.M. // Ibid. — 1999. — Vol. 81A, N 2. — P. 210–218.
11. Peterson M.B., Paulsen I.H., Thomsen J., Solgaard S. // Ibid. — 1999. — Vol. 81A, N 2. — P. 219–224.

© Коллектив авторов, 2004

ГОСПИТАЛЬНАЯ ЛЕТАЛЬНОСТЬ ПРИ СОЧЕТАННОЙ ТРАВМЕ И ВОЗМОЖНОСТИ ЕЕ СНИЖЕНИЯ

А.В. Бондаренко, В.А. Пелеганчук, О.А. Герасимова

Алтайский государственный медицинский университет, Барнаул

Проведен анализ госпитальной летальности среди пострадавших с политравмой, лечившихся в специализированном центре политравмы на базе Барнаульской городской больницы № 1 в 1997–2002 гг. За 6 лет в центр поступило 3878 больных с политравмой, из них умерли 617 (15,9%). Выявлено, что на уровень госпитальной летальности влияют такие факторы, как возраст пострадавших, наличие повреждений внутренних органов и черепно-мозговой травмы, степень тяжести травматического шока и черепно-мозговой травмы. По мнению авторов, лечение больных с сочетанной травмой после оказания им экстренной специализированной помощи должно проводиться не в профильных отделениях, а в специализированном отделении множественной и сочетанной травмы — независимо от вида доминирующего повреждения. Создание в 2000 г. такого отделения в структуре центра позволило снизить госпитальную летальность с 18,2 до 13,4%.

Hospital lethality in victims with polytrauma who had been treated at specialized Polytrauma Center (Barnaul City Hospital # 1) during 1997–2002 was analyzed. Total number of patients made up 3878 including 617 (15,9%) lethal cases. It was shown that the level of hospital lethality was dependent upon such factors as age, inner organs and cranio-cerebral injuries, severity of both traumatic shock and cranio-cerebral injury. Authors believe that after emergency specialized care all patients with concomitant injury independently of a dominant injury should be hospitalized to special department of multiple and concomitant injury. In 2000 such department was organized within the structure of Center and that enabled to reduce hospital lethality from 18,2% to 13,4%.

Несмотря на определенные успехи, достигнутые в лечении сочетанных травм, госпитальная летальность при них остается высокой, составляя, по данным разных авторов, от 20 до 60% [2, 3, 6, 7]. Существующий разброс показателей можно объяснить неодинаковым уровнем оказания помощи в лечебных учреждениях, различной степенью тяжести повреждений и состояния пострадавших в разных экономико-географических зонах, а также тем, что до сих пор в нашей стране нет четкого общепринятого определения понятия сочетанной травмы.

Целью настоящей работы было выявление факторов, оказывающих влияние на госпитальную летальность при сочетанной травме, и поиск возможных путей ее снижения.

МАТЕРИАЛ И МЕТОДЫ

Проведен анализ госпитальной летальности среди пострадавших с сочетанной травмой, поступивших в центр специализированного лечения политравм на базе Городской больницы № 1 Барнаула, за 6 лет (с 1997 по 2002 г.).

Центр обслуживает экономико-географическую область с четкой административно-территориальной структурой и численностью населения более 600 тыс. С 1988 г. в Барнауле все пострадавшие с тяжелыми механическими повреждениями доставляются в этот центр. С 1998 г. на территории Алтайского края ведется статистический учет всех видов политравм. За год в центр поступает около 650 пациентов с сочетанными травмами, получен-

ными на территории Барнаула. Для оказания пострадавшим экстренной специализированной помощи и дальнейшего лечения в штате центра имеются все необходимые специалисты — хирурги, травматологи-ортопеды, нейрохирурги, анестезиологи-реаниматологи, невролог, офтальмолог, ЛОР-врач, уролог, терапевт, психиатр. Центр оснащен соответствующим лечебно-диагностическим оборудованием.

До 2000 г. пострадавшие с сочетанной травмой после оказания им экстренной специализированной помощи проходили лечение в профильных отделениях (травматологическом, нейрохирургическом, хирургическом) соответственно характеру доминирующего повреждения. После проведенной в 2000 г. реорганизации лечение их осуществляется в специализированном отделении множественной и сочетанной травмы вне зависимости от характера доминирующего повреждения.

За 6 лет пролечено 3878 больных с сочетанной травмой. Из них умерли 617, что составило 15,9%. Сплошным методом изучены все истории болезни лечившихся пациентов. При анализе полученных данных для оценки статистической значимости различий рассчитывался показатель χ^2 с применением поправки Бонферрони при множественных сравнениях [1].

РЕЗУЛЬТАТЫ И ОБСУЖДЕНИЕ

Среди поступивших больных с сочетанной травмой мужчин было 2612 (67,4%), женщин — 1266 (32,6%), среди умерших — соответственно 418 (67,7%) и 199 (32,3%). Госпитальная летальность среди мужчин составила 16%, среди женщин — 15,7%. Статистически значимых различий по этому показателю между мужчинами и женщинами не выявлено ($p > 0,5$). Таким образом, пол пострадавших не влиял на уровень госпитальной летальности при сочетанной травме.

По возрасту больные распределялись следующим образом: до 20 лет — 413 (10%) человек, от 21 года до 60 лет — 2836 (73,1%), 61 год и старше — 629 (16,2%). С увеличением возраста пострадавших показатель госпитальной летальности повышался: в группе до 20 лет он составил 7,9%, от 21 года до 60 лет — 15,6%, в группе старше 60 лет — 18,3%. Различия между пациентами до 20 лет и пострадавшими более старших возрастных групп статистически значимы ($p < 0,001$).

Что касается видов травматизма, то преобладали дорожно-транспортные травмы — 2143 (55,3%), затем шли бытовые травмы — 881 (22,7%), падения с высоты — 433 (11,2%), криминальные — 171 (4,4%), производственные — 152 (3,9%) и прочие — 98 (2,5%). Среди всех умерших пострадавшие в дорожно-транспортных происшествиях составили 52,8%, в результате падений с высоты — 21,1%, пострадавшие с бытовыми травмами — 15,6%, с криминальными — 5,9%, производственными — 4,4%, с прочими — 0,2%. Наиболее высо-

кой госпитальная летальность была при сочетанных травмах, полученных в результате падения с высоты, — 30,1%, несколько ниже — при криминальных травмах — 19,8%, затем при производственных — 17,7%, дорожно-транспортных — 15,2%, бытовых — 10,8% и прочих — 1%. Различия показателя госпитальной летальности при разных видах травм статистически значимы ($p < 0,001$).

Из 3878 пострадавших с сочетанной травмой повреждения опорно-двигательного аппарата отмечены у 3411 (87,9%), черепно-мозговые травмы — у 2982 (76,9%), повреждения внутренних органов — у 1761 (45,4%). Из пациентов, имевших травмы опорно-двигательного аппарата, умерли 518 (15,2%) человек, черепно-мозговые травмы — 566 (18,9%), повреждения внутренних органов — 334 (18,9%). Различия в уровне госпитальной летальности при сочетанных травмах среди пострадавших с черепно-мозговыми повреждениями и повреждениями внутренних органов и пострадавших с повреждениями опорно-двигательного аппарата статистически значимы ($p < 0,01$).

В зависимости от сочетания повреждений различных систем организма мы выделили четыре группы пациентов:

1-я группа — 2117 (54,6%) пострадавших с черепно-мозговыми травмами и повреждениями опорно-двигательного аппарата. Госпитальная летальность составила у них 13,4%;

2-я группа — 998 (25,8%) пациентов с черепно-мозговой травмой, повреждениями опорно-двигательного аппарата и внутренних органов. Госпитальная летальность — 18,4%;

3-я группа — 467 (12%) пострадавших с черепно-мозговой травмой и повреждениями внутренних органов. Госпитальная летальность — 21,2%;

4-я группа — 296 (7,6%) пациентов с повреждениями опорно-двигательного аппарата и внутренних органов. Госпитальная летальность — 17,2%.

Различия в показателях госпитальной летальности между группами статистически значимы ($p < 0,001$).

Госпитальная летальность зависела также от степени тяжести травматического шока на момент поступления пострадавшего. Для оценки тяжести шока мы использовали балльную многомерную шкалу Г.И. Назаренко [4]. Пострадавших со стабильной гемодинамикой и травматическим шоком I степени тяжести было 1003 (25,9%), с шоком II степени — 2260 (58,3%), III степени — 615 (15,8%). Из пострадавших с I степенью травматического шока умер 61 (6,1%), со II степенью — 424 (18,7%), с III степенью — 132 (21,4%) — различия статистически значимы ($p < 0,001$).

Аналогичной была ситуация при разной тяжести черепно-мозговой травмы. Из 2982 пострадавших с черепно-мозговой травмой у 1716 (57,6%) ее тяжесть по шкале ком Глазго оценивалась в 11–15 баллов, у 866 (29%) — в 10 баллов и у 400 (13,4%) — менее чем в 5 баллов. При легкой черепно-мозго-

вой травме летальность составила 6,1%, при травме средней тяжести — 35,6%, при тяжелой — 38,0%. Различия статистически значимы ($p < 0,001$).

В 1-е сутки после поступления умерли 319 пострадавших (51,7% от общего числа умерших), в сроки до 7 сут — 496 (80,4%) пациентов, при этом летальность с 1-х по 7-е сутки постепенно снижалась. На 8–14-е сутки умерли 36 (5,8%) человек, на 15–21-е сутки — 59 (9,6%) пациентов. Далее отмечалось снижение летальности: на 4-й неделе умерли 20 (3,2%) пострадавших, в сроки более 4 нед — 6 (0,9%) человек. Таким образом, наиболее высокой госпитальной летальность была в 1-ю и 3-ю неделю. Как правило, на 1-й неделе летальные исходы были связаны с тяжестью полученной травмы, на 3-й неделе — с развитием гнойно-септических осложнений во втором периоде травматической болезни.

Непосредственными причинами смерти, по данным судебно-медицинской экспертизы, явились: отек и набухание головного мозга — 360 (58,4%) больных; дыхательная недостаточность — 111 (17,9%); травматический шок и острая кровопотеря — 63 (10,2%); тромбоэмболия легочной артерии и сосудов головного мозга, жировая эмболия — 55 (8,9%); сепсис — 21 (3,4%); менингоэнцефалит — 4 (0,7%); перитонит — 3 (0,5%). Расхождение клинического и патологоанатомического диагнозов по основному заболеванию имело место в 2,1% случаев. У 109 (17,7%) пострадавших не были диагностированы сопутствующие повреждения и заболевания, в том числе у 20 (3,2%) — явившиеся непосредственной причиной смерти. Чаще всего это были переломы ребер — 60 (9,8%) случаев, переломы и вывихи костей конечностей — 26 (4,3%), переломы костей таза — 6 (0,9%), разрывы печени — 6 (0,9%), селезенки — 4 (0,6%).

Для выяснения эффективности существующей в настоящее время организационной схемы оказания помощи все пациенты были разделены на две клинические группы. В первую группу вошли 2049 пострадавших, лечившихся в 1997–1999 гг., до структурно-функциональной реорганизации центра, во вторую — 1829 пациентов, лечившихся в 2000–2002 гг. — после создания специализированного отделения для больных с множественной и сочетанной травмой. Статистически значимых различий по полу, среднему возрасту пациентов, видам травм, частоте повреждений различных систем организма, степени тяжести сочетанной травмы между группами не было ($p > 0,5$).

Госпитальная летальность в первой группе составила 18,2% (373 человека), во второй — 13,4% (244) — различие статистически значимо ($p < 0,001$). При сочетанной травме с наличием черепно-мозговых повреждений летальность в первой группе равнялась 26,4%, во второй — 13,2%, при наличии повреждений опорно-двигательного аппарата — соответственно 17,8 и 12,2% (различия статистически значимы, $p < 0,001$).

Кроме того, выявлены различия в динамике посуточной летальности в стационаре. Если в первой группе максимум летальных исходов приходился на 1–7-е сутки (1-я неделя) и 21–28-е сутки (3-я неделя), то во второй группе подъема уровня летальности на 3-й неделе не отмечалось ($p < 0,05$). Это было напрямую связано с применением более активной хирургической тактики лечения поврежденных опорно-двигательного аппарата у пострадавших с сочетанной травмой, что предупреждало развитие гнойно-септических осложнений.

ВЫВОДЫ

1. Госпитальная летальность при сочетанных травмах составляет в среднем 16%. Этот показатель повышается с увеличением возраста пострадавших, а также при травмах, полученных в результате падения с высоты, и криминальных (чаще огнестрельных), при наличии повреждений внутренних органов и черепно-мозговой травмы. Существует прямая зависимость уровня летальности от степени тяжести травматического шока и черепно-мозговой травмы при поступлении пострадавших.

2. Большинство пострадавших с сочетанной травмой погибают в 1-е сутки после поступления. При анализе посуточной летальности наиболее высокие показатели отмечаются на 1-й и 3-й неделе: на 1-й неделе смертельные исходы, как правило, связаны с тяжестью полученной травмы, на 3-й неделе — с развитием осложнений во втором периоде травматической болезни.

3. Развертывание специализированного отделения множественной и сочетанной травмы позволило снизить госпитальную летальность с 18,2 до 13,4% за счет сокращения числа летальных исходов у пациентов, имеющих черепно-мозговые травмы и повреждения опорно-двигательного аппарата. Кроме того, снизилась летальность во втором периоде травматической болезни.

4. Лечение пострадавших с сочетанной травмой должно проводиться не в профильных отделениях, соответствующих характеру доминирующего повреждения (травматологическом, нейрохирургическом, хирургическом), а в специализированном отделении множественной и сочетанной травмы, где может быть оказана в полном объеме помощь при всех имеющихся повреждениях.

ЛИТЕРАТУРА

1. Гланц С. Медико-биологическая статистика: Пер. с англ. — М., 1998.
2. Журавлев С.М., Новиков П.Е., Теодоридис К.А. // *Ann. травматол. ортопед.* — 1995. — N 1. — С. 5–7.
3. Кузьменко В.В., Сальников Д.И., Гришин С.Г. // *Ортопед. травматол.* — 1986. — N 9. — С. 50–53.
4. Назаренко Г.И. // *Вестн. травматол. ортопед.* — 1994. — N 1. — С. 61–66.
5. Попов И.Ф., Чайченко В.П. // *Ортопед. травматол.* — 1986. — N 5. — С. 53–56.

6. Шевалаев Г.А., Жакупбаев И.А., Подусов С.И. и др. //Человек и его здоровье: Тезисы докладов Рос. нац. конгресса. — СПб, 2002. — С. 129.

7. Щекколова Н.Б., Полякова Н.В. //Человек и его здоровье: Материалы Нац. конгресса с междунар. участием. — СПб, 2000. — С. 12–13.

© Коллектив авторов, 2004

ЛЕЧЕНИЕ ОГНЕСТРЕЛЬНЫХ ПЕРЕЛОМОВ ДЛИННЫХ КОСТЕЙ ВЕРХНИХ КОНЕЧНОСТЕЙ С ПОВРЕЖДЕНИЕМ НЕРВОВ

Р.Ю. Евлов, **Б.Н. Решетин**, З.И. Уразгильдеев

Центральный научно-исследовательский институт травматологии и ортопедии им. Н.Н. Приорова, Москва
Ингушская Республиканская клиническая больница, Назрань

Представлен опыт лечения 49 пострадавших с огнестрельными переломами верхних конечностей и повреждением магистральных нервных стволов (1995–2000 гг.). С ранениями плеча было 30 больных, предплечья — 15, локтевого сустава — 4. При поступлении пострадавшим производили первичную хирургическую обработку ран и внеочаговый остеосинтез. Через 4 нед после травмы выполняли одновременное вмешательство на костных отломках и поврежденных нервах. При сохранении анатомической целостности ствола нерва после выделения его из межотломкового пространства осуществляли невролиз и компрессию отломков в аппарате. В случае нарушения целостности нерва образовавшийся диастаз устраняли путем резекции концов отломков кости с созданием стабильного остеосинтеза и выполняли периневральный шов нерва. При переломах двухкостного сегмента и большом дефекте нервного ствола производили аутотрансплантацию нерва. Хирургическое лечение сочеталось с комплексной консервативной терапией. Положительные отдаленные результаты достигнуты в 82% случаев при значительном сокращении сроков лечения по сравнению с таковыми при использовании традиционного многоэтапного метода.

The treatment results of gunshot fractures with nerve trunk injuries of upper extremity bones were summarized for the period from 1995 to 2000. Thirty patients had the injury at the level of humeral segment, 15 patients — at the level of forearm and 4 patients were with injuries of the elbow joint. The debridement and extrafocal osteosynthesis with early, i.e. 4 weeks after trauma, surgical interventions on bone fragments and nerve trunks were performed. In anatomically safe nerve trunk, neurolysis and bone fragment compression using special device were carried out. In nerve injury, resection of bone fragment ends with following stable osteosynthesis and perineural suturing of nerve was performed. In fractures of forearm bones with large defect of nerve trunk the autografting of nerve was done. In early postoperative period complex drug therapy was prescribed. After fracture healing physiotherapy, massage and exercise therapy was started. Long-term results showed that 82% of patients had positive outcomes. Duration of treatment using suggested tactics was shorter in comparison with traditional multy-step method.

Многокомпонентные огнестрельные ранения верхних конечностей относятся к числу наиболее тяжелых как по разрушающему действию высокоскоростного снаряда, так и по значительности функционального ущерба. Повреждения такого рода, по данным литературы, ведут к стойкой утрате трудоспособности и инвалидизации в 23,2% случаев [1–4].

МАТЕРИАЛ И МЕТОДЫ

Проанализирован опыт лечения 49 раненых с огнестрельными поражениями верхних конечностей (41 человек мужского и 8 — женского пола). В возрасте от 16 до 25 лет было 15 (30,6%) больных, от 26 до 40 лет — 24 (49%), старше 40 лет — 10 (20,4%). Преобладали пулевые ранения — 30 (61,2%)

пострадавших, несколько реже встречались осколочные — 18 (36,7%), в 1 (2,1%) случае имело место ранение дробью.

При клиническом обследовании раненых выявляли перелом сегмента кости, определяли степень нарушения кровообращения в травмированной конечности, оценивая пульс на лучевой артерии и состояние кожных покровов руки; о поражении нерва судили по двигательным нарушениям в индикаторных мышцах и выпадениям чувствительности в зоне иннервации. Рентгенологически уточняли характер, протяженность перелома и наличие инородных тел.

Данные о локализации огнестрельных переломов и повреждениях нервов представлены в таблице. В общей сложности хирургические вмешательства

Распределение больных по локализации переломов и повреждениям нервов

| Поврежденные нервы | Локализация перелома | | | | | | Всего поврежденных нервов |
|----------------------------|----------------------|---------------------------|------------------|------------------|---------|----------|---------------------------|
| | плечевая кость | область локтевого сустава | | кости предплечья | | | |
| | | мышцелок плеча | кости предплечья | обе кости | лучевая | локтевая | |
| Лучевой | 18 | – | 1 | 2 | – | – | 21 |
| Локтевой | 5 | 3 | – | 2 | – | 4 | 14 |
| Срединный | 1 | – | – | 2 | 3 | – | 6 |
| Лучевой+локтевой | 1 | – | – | – | – | – | 2 |
| Лучевой+срединный | 1 | – | – | 1 | – | – | 4 |
| Локтевой+срединный | 3 | – | – | 1 | – | – | 8 |
| Лучевой+срединный+локтевой | 1 | – | – | – | – | – | 3 |
| Всего больных | 30 | | 4 | | 15 | | 58 |

ства были произведены на 49 сегментах верхних конечностей и 58 нервных стволах при разных уровнях повреждения. Остеосинтез во всех случаях осуществлялся аппаратами наружной фиксации.

У больных с диафизарными огнестерильными переломами (45 человек) при первичной хирургической обработке раны делали сходящиеся дугообразные разрезы в пределах неповрежденных кожных покровов в проксимальном и дистальном направлении вблизи раны, линейно рассекали поверхностную фасцию, следуя раневому каналу, удаляли инородные тела, нежизнеспособные ткани, мелкие свободно лежащие костные отломки, гематому. Ни в одном из наших наблюдений не было отмечено декомпенсированного нарушения кровообращения. Полость раны промывали 1% раствором диоксидина. Обнаруженные фрагменты поврежденного нерва, оставляя нетронутыми, укладывали в их ложе. К полости раневого канала подвели эластичный дренаж с перфорациями, закрепляя в контрапертуре. После первичной хирургической обработки раны и установки аппарата внеочагового остеосинтеза кожные покровы ушивали наглухо.

В случае эпиметафизарных повреждений (4 пострадавших) из типичного подхода выполняли артротомию, открытую репозицию, промывали полость сустава растворами антисептиков и зашивали капсулу сустава наглухо.

Наложение аппарата внеочагового остеосинтеза по первичным показаниям преследует цель distraction отломков с устранением всех видов смещения и интерпозиции мягких тканей.

При установке аппарата на уровне верхней трети плеча (2 наблюдения) репозиционно-фиксационные спицы проводили через дистальный отломок на расстоянии 5–7 см от линии перелома. В используемой компоновке аппарата при высоких повреждениях плеча его дистальный и средний отделы по медиальной поверхности остаются свободными от конструкции, что делает удобным доступ к костям и нервам при последующем хирургическом вмешательстве.

У пострадавших с диафизарными переломами на уровне средней трети плечевой кости (19 человек) методику стабилизации спицами дополняли применением стержневых фиксаторов. Репозиционно-фиксационные спицы проводили через среднее кольцо на расстоянии 3–5 см от базового, полукольца монтировали по переднезадней и задненаружной поверхности плеча. Благодаря этому во время последующей операции частичный демонтаж полуколец на стыке и удаление соединительного стержня не нарушали стабильности всей конструкции.

При переломе на уровне нижней трети плечевой кости (9 наблюдений) для фиксации дистального отломка использовали спицы с упорной площадкой. Здесь для усиления жесткости фиксации через короткий отломок плечевой кости, отступая на 2,5–3 см от «базисной» пары спиц, проводили одну репозиционно-фиксационную спицу. Компоную аппарат на этом уровне, полукольца соединяли между собой в сагиттальной плоскости плеча.

В случаях переломов мышцелка плечевой кости (3 наблюдения) фиксацию осуществляли спицами с упорной площадкой, проведенными дорсальнее локтевого нерва, а всю конструкцию располагали по задней поверхности локтевого сустава. У пострадавшего с переломом проксимального эпиметафиза костей предплечья локтевой сустав фиксировали в среднефизиологическом положении, используя дополнительное кольцо на плече. Репозиционные спицы проводили более чем в 10 см от головки лучевой кости с закреплением в среднем кольце.

При переломах обеих костей предплечья (8 пациентов), изолированных переломах лучевой (3) и локтевой (4) кости проведение репозиционно-фиксационных спиц зависело от уровня перелома. При коротком отломке дополнительную спицу проводили через метадиафизарную зону в 2,5–3 см от базового кольца; если позволяла длина второго отломка, репозиционно-фиксационные спицы вводили на расстоянии 5–7 см от конца костных фрагментов. При компоновке аппарата предусматрива-

лась возможность демонтажа средних полуколец на стыках для освобождения переднемедиальной поверхности предплечья.

Многовариантный характер поражений, нетипичность переломов, наличие грубой и обширной деструкции тканей с протяженным раневым каналом, особенности анатомического строения сегментов диктовали необходимость индивидуального подхода к установке и компоновке аппаратов в каждом конкретном случае.

К 3–4 нед после ранения происходит заживление мягких тканей в области раны. По мере угасания остеокластических процессов в костной ткани активизируются остеобластические процессы, которые достигают максимальной выраженности к 30-м суткам. В нервной ткани к этому сроку развивается валлеровская дегенерация: происходит распад и фрагментация миелиновых оболочек, разрушение мембран аксонов, при этом сохраняются шванновские клетки, освобождается пространство для принятия регенерирующих аксонов проксимального отрезка нерва. В связи с этим срок в 3–4 нед после ранения представляется нам возможно более ранним и оптимальным для выполнения операций на поврежденном нерве. Фиксация отломков аппаратом внеочагового остеосинтеза позволяет в ходе раннего хирургического вмешательства манипулировать одновременно на костных отломках и нервном стволе. Жесткая стабильность фиксации является гарантией состоятельности результатов микрохирургических манипуляций на стволе нерва и последующей консолидации отломков при рассматриваемых поражениях.

Для обеспечения удобного доступа к поврежденным нервам аппарат частично демонтировали. Разрез кожи и мягких тканей производили в проекции поврежденных нервов с последующим расширением подхода к костным отломкам. В первую очередь выделяли проксимальный отрезок нерва в пределах неповрежденных тканей и затем продвигались в дистальном направлении по ходу ствола до той его части, которая входила в рубцово-спаечный конгломерат, организовавшийся в результате повреждения. То же делали с дистальным отрезком, но продвигались в проксимальном направлении. Дальнейшие манипуляции на уровне рубцово-спаечного конгломерата выполняли под контролем оптического увеличения.

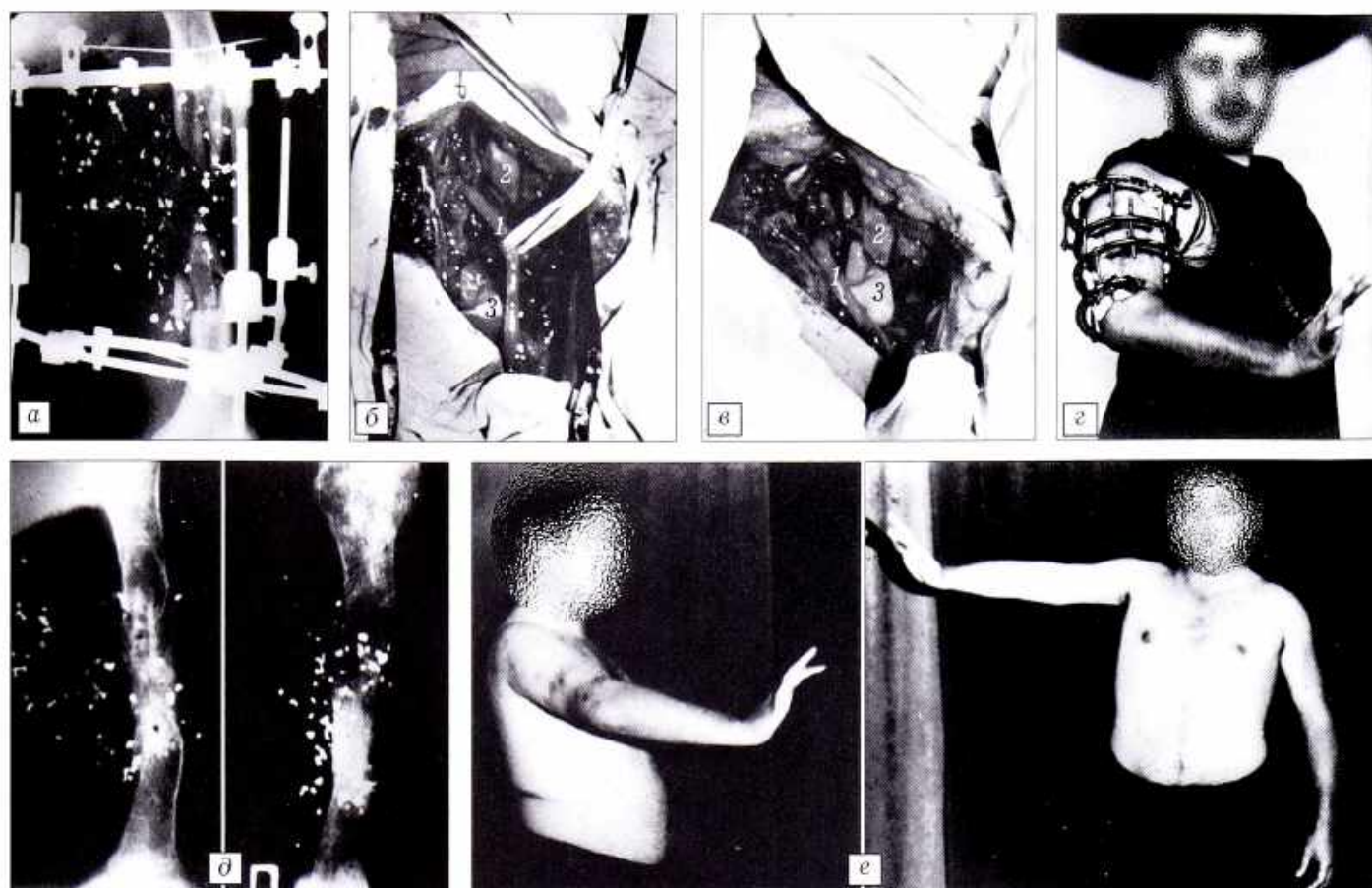
После устранения интерпозиции и выделения ствола нерва из наружных рубцов в случае сохранения его анатомической целостности выделяли отломки поврежденных костей. Крупные фрагменты, имеющие органическую связь с основными отломками, аккуратно репонировали. Патологически измененные участки концов отломков экономно резецировали до нормальной костной ткани и выравнивали, путем внешних манипуляций аппаратом отломки сближали и производили их точное сопоставление с последующей фиксацией и компрессией.

В случаях нарушения анатомической целостности ствола нерва на проксимальном отрезке обнаруживалось разрастание фиброзной ткани и четко определялась граница между неизменной и рубцово-измененной нервной тканью. На концах обоих отрезков производили эндоневролиз с целью лучшей визуализации поврежденного участка и максимального сохранения нервной ткани. Рубцовую ткань иссекали до появления нормальной зернистости, при этом величина дефекта варьировала от 2 до 8 см. В результате резекции костной ткани нередко образовывался дефект сегмента кости протяженностью 3–5 см, при этом создавалась «благоприятная» ситуация — диастаз между концами поврежденного нерва уменьшался до 3–4 см, что в свою очередь позволяло уменьшить размер вставок между фасцикулярными группами. Как правило, формировали 5 или 7 хирургических фасцикулярных групп, которые сшивали опосредованно через трансплантаты по признаку морфофункциональной принадлежности.

Функционально компенсируемое укорочение плеча и предплечья, величина дефекта между резецированными концами поврежденных нервов не более 1 см давали возможность соединять концы стволов поврежденных нервов методом периневрального шва. На этом этапе самым сложным было создание жесткой фиксации частично демонтированной конструкцией для сохранения состоятельности шва.

При повреждениях в области локтевого сустава с целью уменьшения диастаза между концами одноименного нерва производили его транспозицию на переднюю поверхность сустава.

В комплексном консервативном лечении в первые дни после первичного хирургического вмешательства применяли наркотические анальгетики. Использовали также нейровегетативные блокады: анальгин, димедрол, пипольфен; данный состав обладает свойством угнетать адренореактивную систему гипоталамуса, дает гипотермический эффект, оказывает антигистаминное и противовоспалительное действие, тормозит повышение мышечного тонуса в зоне повреждения. Для предупреждения воспалительных осложнений применяли комплекс антибиотиков широкого спектра действия, которые назначали с учетом чувствительности микрофлоры, совместимости и возможности достижения эффекта синергии. С целью улучшения общего кровотока и микроциркуляции в зоне поражения вводили вазоактивные (реополиглюкин, трентал), спазмолитические (но-шпа) препараты. В качестве антиоксидантного средства использовали раствор аскорбиновой кислоты. Весьма эффективно применение витаминов группы В благодаря их участию в регулировании окислительно-восстановительных процессов, обмене аминокислот, синтезе нуклеиновых кислот и активации анаболических реакций. С профилактической целью вводи-



Больной А. 29 лет. Огнестрельное (дробовое) ранение правого плеча.

а — рентгенограмма после установки аппарата внеочагового остеосинтеза в режиме дистракции; б — лучевой нерв выделен из межотломкового пространства, выполнен внутрисуставный неврилиз (1 — лучевой нерв, 2 — конец проксимального отломка, 3 — конец дистального отломка); в — отломки кости сопоставлены и компримированы; г — функциональный результат через 6 мес: движения и сила экстензорной группы мышц правой кисти достигли значения М4; д — рентгенограмма через 6 мес: определяется консолидация костных отломков; е — функциональный результат через 1 год после травмы: полное восстановление функции конечности.

14.08.99 больной выписан на амбулаторное лечение. При контрольном обследовании через 6 мес движения и сила в экстензорной группе мышц правой кисти достигают значения М4 (см. рисунок, г). На рентгенограмме определяется консолидация отломков (см. рисунок, д). Через 1 год после травмы наступило полное восстановление функции конечности (см. рисунок, е).

Таким образом, при огнестрельных повреждениях верхних конечностей раннее одноэтапное реконструктивное вмешательство на костях и нервах в комплексе с консервативным лечением позволяет сократить сроки восстановления функции поврежденной конечности при его достаточно высоком качестве.

ЛИТЕРАТУРА

1. Брюсов П.Г., Дедушкин В.С., Николенко В.К. // Съезд травматологов-ортопедов стран СНГ, 6-й: Материалы. — Ярославль, 1993. — С. 116-117.
2. Гололобов В.Г., Дулаев А.К. // Всерос. конф. «Влияние антропологических факторов на структурные преобразования органов, тканей, клеток человека и животных», 2-я: Материалы. — Саратов, 1993. — Ч. 2. — С. 18.
3. Дедушкин В.С., Артемьев А.А., Гололобов В.Г. // Съезд травматологов-ортопедов стран СНГ, 6-й: Материалы. — Ярославль, 1993. — С. 121-122.
4. Лысенко Л.В., Тимошин А.С., Фёфёсова Н.П. и др. // Огнестрельные и минно-взрывные ранения. Современные методы диагностики и лечения: Тезисы докладов науч.-практ. конф. / Под ред. В.М. Морозова. — М., 1997. — С. 76-78.

© И.О. Панков, 2004

ХИРУРГИЧЕСКОЕ ЛЕЧЕНИЕ ВНУТРИСУСТАВНЫХ ПЕРЕЛОМОВ МЫШЦЕЛКОВ БОЛЬШЕБЕРЦОВОЙ КОСТИ

И.О. Панков

Научно-исследовательский центр Татарстана «Восстановительная травматология и ортопедия», Казань

Работа основана на опыте лечения методом чрескостного остеосинтеза аппаратами внешней фиксации 50 больных с внутрисуставными переломами мыщелков большеберцовой кости. Показаны особенности чрескостного остеосинтеза при различных типах внутрисуставных переломов мыщелков. Исходы лечения в сроки от 1 года до 12 лет прослежены у 44 пациентов. Благоприятные результаты отмечены у 43 (97,7%) больных, в том числе отличные и хорошие — у 35 (79,5%).

Fifty patients with intraarticular fractures of tibial condyle were treated by transosseous osteosynthesis with application of external fixation devices. Peculiarities of transosseous osteosynthesis in various types of intraarticular condyle fractures have been described. In 44 patients the follow up period made up 1–12 years. Favorable results have been noted in 43 (97.7%) patients including excellent and good results in 35 (79.5%) patients.

Внутрисуставные переломы мыщелков большеберцовой кости относятся к категории тяжелых повреждений костей конечностей. Нередко им сопутствуют повреждения менисков, а также связочного аппарата коленного сустава. Согласно Универсальной классификации переломов [11] выделяются неполные («чистое» раскалывание, «чистое» вдавление, раскалывание с вдавлением) и полные внутрисуставные переломы мыщелков большеберцовой кости. Неблагоприятные исходы лечения таких переломов составляют, по данным разных авторов, от 6–14 до 33,3% [1–3, 5, 10]. Выход на инвалидность может достигать 34,8% [3]. Лечение внутрисуставных переломов мыщелков большеберцовой кости преимущественно оперативное — открытая репозиция отломков и остеосинтез погружными конструкциями с ревизией коленного сустава [1, 5, 7].

В настоящее время чрескостный остеосинтез по Илизарову является методом выбора при лечении большинства около- и внутрисуставных переломов. Данный метод позволяет произвести репозицию с устранением всех видов смещений и обеспечить стабильную фиксацию на период сращения костной и мягких тканей. Кроме того, аппарат Илизарова дает возможность в большинстве случаев выполнить закрытый остеосинтез, не нанося дополнительную травму и не нарушая кровообращение поврежденного сегмента конечности [2, 4, 6, 8, 9].

В отделении неотложной травматологии Научно-исследовательского центра Татарстана «Восстановительная травматология и ортопедия» разработана и успешно применяется методика чрескостного остеосинтеза внутрисуставных переломов мыщелков большеберцовой кости аппаратом Илизарова, спицестержневыми аппаратами внешней фиксации; созданы оригинальные компоновки ап-

паратом. Особенностью используемого в течение последних лет подхода к лечению рассматриваемых переломов является интраоперационное артроскопическое исследование коленного сустава, которое обеспечивает диагностику возможного повреждения менисков и связочного аппарата коленного сустава и выполнение ряда лечебных манипуляций.

В настоящей работе обобщен опыт лечения различных типов внутрисуставных переломов мыщелков большеберцовой кости за последние 12 лет. Репозиция переломов достигается на операционном столе.

МАТЕРИАЛ И МЕТОДЫ

За период с 1990 по 2002 г. в отделении неотложной травматологии НИЦТ «ВТО» находились на лечении 50 пациентов с внутрисуставными переломами мыщелков большеберцовой кости — 21 женщина и 29 мужчин разного возраста. У 8 больных были неполные переломы с «чистым» раскалыванием, у 5 — с «чистым» вдавлением и у 10 — с раскалыванием и вдавлением. У 27 пациентов имели место полные внутрисуставные переломы мыщелков большеберцовой кости. У 3 больных переломы мыщелков сочетались с повреждением менисков коленного сустава, у 4 — с повреждением боковых связок.

Основные принципы компоновки аппарата внешней фиксации

Компоновка аппарата зависит от типа перелома, степени смещения и величины отломков и включает три кольцевых опоры аппарата Илизарова и один либо два подвижных репозиционных узла. Опоры соединены между собой резьбовыми стержнями. Подвижный репозиционный узел пред-

ставляет собой дуговую опору, которая посредством систем, состоящих из резьбовых стержней и кронштейнов, устанавливается на промежуточной кольцевой опоре аппарата. При этом проксимальная кольцевая опора устанавливается на уровне мыщелков бедра, промежуточная — в области проксимального метафиза большеберцовой кости, дистальная — на уровне верхней или средней трети диафиза костей голени. Репозиционный узел размещается на уровне перелома мыщелков большеберцовой кости.

Операция чрескостного остеосинтеза выполняется на операционном ортопедическом столе. Обезболивание — общее, перидуральная или проводниковая анестезия. После устранения грубых смещений отломков через мыщелки бедренной кости, мыщелки и диафиз большеберцовой кости проводятся спицы или вводятся элементы фиксации к кости, представляющие собой стержни с упорной резьбой и заостренными концами, которые закрепляются на опорах аппарата. После достижения репозиции отломков и восстановления конгруэнтности суставных поверхностей аппарат переводится в режим стабильной фиксации.

Чрескостный остеосинтез при неполных внутрисуставных переломах мыщелков («чистое» раскальвание) большеберцовой кости (рис. 1, а). Переломы этого типа называют также изолированными переломами одного из мыщелков большеберцовой кости. Их особенностью является вертикальная или слегка косая плоскость перелома и смещение отломка мыщелка, как правило, по длине, ширине и периферии.

Компоновка аппарата внешней фиксации включает три кольцевые опоры, соединенные между собой резьбовыми стержнями, и подвижный репозиционный узел, устанавливаемый на промежуточной опоре в проекции соответствующего мыщелка с возможностью перемещения в трех плоскостях.

По достижении обезболивающего эффекта осуществляется тракция вдоль оси нижней конечности с целью устранения грубых смещений отломка мыщелка. Происходит это за счет натяжения капсулы и связок коленного сустава. Выполняется контрольная рентгенография в прямой и боковой проекциях. После обеспечения distraction в области коленного сустава производится его артроскопия. Цель ее состоит в ревизии сустава, выявлении возможных повреждений менисков и связок, промывании сустава с удалением гематом, обрывков капсулы и мелких костных фрагментов, которые могут стать причиной развития тугоподвижности. При обнаружении повреждения менисков осуществляется их артроскопическая резекция, в случае повреждения связок производится их оперативное восстановление после завершения репозиции отломков мыщелка и устранения избыточной distraction — до контакта суставных поверхностей. Артроскопия также обеспечивает возможность

внутрисуставного контроля качества репозиции и восстановления конгруэнтности суставных поверхностей.

Операция чрескостного остеосинтеза выполняется следующим образом. Через мыщелки бедренной кости проводится спица, а также вводится элемент фиксации к кости (костный стержень), которые закрепляются на проксимальной кольцевой опоре. На дистальной опоре закрепляются аналогичная спица и костный стержень, проведенные через верхнюю или среднюю треть большеберцовой кости. Промежуточная опора устанавливается в области проксимального метадиафиза большеберцовой кости. На ней закрепляются проведенные во встречном направлении вне плоскости перелома две перекрещивающиеся спицы, которые являются противоупорными для последующей репозиции мыщелка. На этой же опоре устанавливается подвижный репозиционный узел, на дуговой опоре которого закрепляется костный стержень, введенный в отломок мыщелка большеберцовой кости. Перемещениями репозиционного узла по костному стержню достигается окончательная репозиция отломков и восстановление конгруэнтности суставных поверхностей, что контролируется артроскопически, а также рентгенографией коленного сустава в двух стандартных проекциях. Ранее созданное перерастяжение в суставе устраняется до контакта суставных поверхностей.

Срок фиксации в аппарате составляет 2 мес, при этом проксимальная опора, фиксирующая коленный сустав, снимается через 6–7 нед.

Чрескостный остеосинтез при неполных внутрисуставных переломах мыщелков («чистое» вдавление) большеберцовой кости (рис. 1, б). Операция также выполняется на операционном ортопедическом столе. После создания distraction и умеренного перерастяжения в коленном суставе проводится артроскопическое исследование коленного сустава с целью ревизии и выявления возможного повреждения менисков и связок. Как правило, обширных гемартрозов не наблюдается. Качество репозиции контролируется рентгенографией в двух проекциях.

Необходимо отметить, что при значительных вдавлениях отломков мыщелков и, следовательно, формировании значительных дефектов костного вещества, а также при повреждениях связок коленного сустава репозиция только за счет натяжения капсульно-связочного аппарата успеха не имеет. В таких случаях производится открытая репозиция поврежденного мыщелка с восстановлением конгруэнтности суставных поверхностей и костной аутопластикой образовавшегося дефекта проксимального метафиза большеберцовой кости. Качество репозиции контролируется с помощью артроскопа и рентгенографией в двух проекциях.

Компоновка аппарата включает три кольцевые опоры с кронштейнами, соединенные резьбовыми стержнями. После достижения репозиции от-

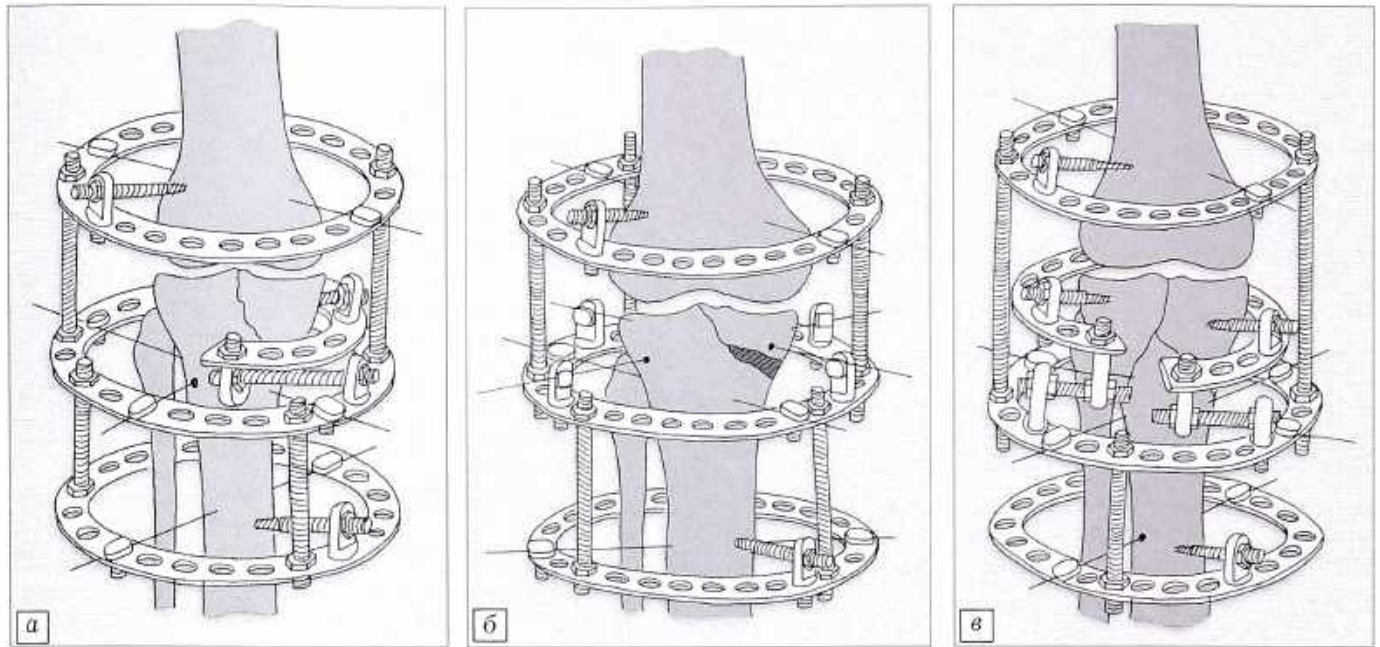


Рис. 1. Схема выполнения чрескостного остеосинтеза аппаратом внешней фиксации при разных типах внутрисуставных переломов мыщелков большеберцовой кости.

а — неполный внутрисуставной перелом («чистое» раскалывание); *б* — неполный внутрисуставной перелом («чистое» вдавление); *в* — полный внутрисуставной перелом.

ломков мыщелка большеберцовой кости через дистальный метафиз бедра проводится спица и вводится костный стержень, которые закрепляются на проксимальной опоре аппарата. Через большеберцовую кость в средней ее трети проводится аналогичная спица и вводится костный стержень, закрепляемые на дистальной кольцевой опоре. На промежуточной опоре закрепляются проведенные во встречном направлении через репонированный отломок мыщелка большеберцовой кости перекрещивающиеся спицы с упорными площадками для обеспечения плотного контакта отломков и стабильной фиксации. Выполняется контрольная рентгенография в двух проекциях.

Срок фиксации составляет 2 мес. Проксимальная кольцевая опора, фиксирующая коленный сустав, демонтируется через 6–7 нед.

Чрескостный остеосинтез при неполных внутрисуставных переломах мыщелков (раскалывание с вдавлением) большеберцовой кости. Особенностью данного типа переломов является сочетание раскола и вдавления отломка проксимального эпиметафиза большеберцовой кости. Иначе их характеризуют как внутрисуставные оскольчатые импрессионно-компрессионные переломы мыщелка большеберцовой кости. Закрытая репозиция с восстановлением конгруэнтности суставных поверхностей не представляется возможной. При таких переломах мы производим открытую репозицию отломков с восстановлением конгруэнтности суставных поверхностей и чрескостный остеосинтез аппаратом внешней фиксации. Компоновка аппарата не отличается от описанной выше. Срок фиксации в аппарате составляет 2–2,5 мес.

Чрескостный остеосинтез при полных внутрисуставных переломах мыщелков большеберцовой кости (рис. 1, в). В данной категории переломов мы рассматриваем Т-, У-образные, оскольчатые переломы проксимального эпиметафиза большеберцовой кости. Особенности их являются формирование первичных обширных внутренних разрушений, значительные смещения отломков, а также образование гемартрозов коленного сустава. При всех подобных переломах мы считаем обязательным проведение артроскопического исследования коленного сустава.

Принципы компоновки спицестержневых аппаратов внешней фиксации не отличаются от описанных выше. Особенность состоит в установке двух репозиционных узлов на промежуточной опоре аппарата в проекции поврежденных мыщелков большеберцовой кости. Перемещениями по костным стержням каждого из подвижных репозиционных узлов достигается репозиция отломков мыщелков и восстановление конгруэнтности суставных поверхностей, а также создание плотного контакта между отломками, что контролируется с помощью артроскопа. В случаях оскольчатых импрессионно-компрессионных переломов мы производим открытую репозицию с восстановлением конгруэнтности суставных поверхностей костей, образующих коленный сустав. Операция завершается рентгенологическим контролем коленного сустава в двух стандартных проекциях. Срок фиксации в аппарате — в среднем 2,5 мес, при этом проксимальная опора аппарата, фиксирующая коленный сустав, демонтируется через 7–8 нед после операции.

Ведение пациентов в послеоперационном периоде

Продолжительность стационарного лечения после оперативного вмешательства составляет 1–3 нед и зависит от типа перелома, тяжести и характера повреждения тканей. Малая травматичность вмешательства, стабильность фиксации дают возможность раннего активного ведения пациентов. Больные могут вставать, ходить при помощи костылей с первых дней после операции. Рентгенологический контроль осуществляется перед выпиской пациента из стационара, далее через 1 мес и перед демонтажом и снятием аппарата внешней фиксации. Вопрос об удалении спиц и костных стержней решается в каждом случае индивидуально на основании данных клинического и рентгенологического обследования.

После полного демонтажа и снятия аппарата назначается комплексное восстановительное лечение. Дозированная возрастающая нагрузка конечности может быть доведена до полной при неполных внутрисуставных переломах мыщелков («чистое» раскалывание и «чистое» вдавление) в течение 4 нед, при неполных переломах с раскалыванием и вдавлением и при полных переломах мыщелков — в течение 5–6 нед после операции. Назначаются лечебная гимнастика в виде активных и пассивных движений в суставе, иглорефлексотерапия, массаж оперированной конечности, мануальная терапия, которые проводятся на фоне комплексного физиотерапевтического лечения.

Рентгенологический контроль коленного сустава в двух проекциях осуществляется через 1 нед после снятия аппарата и далее один раз в 1,5–2 мес до выздоровления. Для более полной объективной оценки восстановления коленного сустава мы рекомендуем проводить компьютерную томографию поврежденного и здорового суставов в сравнении через 2 и 6–8 мес после снятия аппарата. Срок восстановления трудоспособности зависит как от типа перелома, так и от тяжести сопутствующего повреждения тканей и составляет 4,5–8,5 мес после снятия аппарата.

РЕЗУЛЬТАТЫ И ОБСУЖДЕНИЕ

Отдаленные результаты изучены у 44 из 50 пациентов с различными типами внутрисуставных переломов мыщелков большеберцовой кости. Сроки наблюдения составили от 1 года до 12 лет.

Результаты оценивались на основании данных субъективного клинического, объективного клинического обследования и данных рентгенографии. При субъективном клиническом обследовании обращали внимание на боль, ходьбу, возможность нагрузки конечности, активность, отношение к спорту, восстановление трудоспособности. При объективном клиническом обследовании учитывали деформацию области коленного сустава, наличие или отсутствие отеков, атрофию мышц голени и бедра, объем движений в коленном суставе. Рент-

генологическими критериями служили остаточное смещение отломков, степень восстановления, сужение и деформация суставной щели, остеопороз суставных отделов бедренной и большеберцовой костей. Нужно отметить, что при комплексной оценке отдаленных результатов лечения возможны отдельные несоответствия между данными субъективного и объективного, в том числе рентгенологического, обследования пациентов. Так, при незначительном уменьшении высоты рентгенологической суставной щели коленного сустава возможна отличная оценка по данным субъективного клинического обследования. В таких случаях общая оценка результата лечения сдвигалась в сторону понижения.

Из 44 больных с различными типами внутрисуставных переломов мыщелков большеберцовой кости исход лечения оценен как отличный у 12 (27,3%), как хороший — у 23 (52,3%), как удовлетворительный — у 8 (18,2%). У одного пациента результат признан неудовлетворительным в связи с замедленной консолидацией перелома и образованием варусной деформации, что потребовало повторного оперативного вмешательства.

Для более детальной и объективной оценки результатов лечения мы определили исходы в каждой группе внутрисуставных переломов. Из 8 пациентов с неполными внутрисуставными переломами — «чистым» раскалываем мыщелков большеберцовой кости отличный результат получен у 5, хороший — у 2, удовлетворительный — у одного. При неполных внутрисуставных переломах с «чистым» вдавлением отличный результат достигнут у 2 из 5 больных, хороший — у 2, удовлетворительный — у одного. Из 10 пациентов с неполными внутрисуставными переломами с раскалыванием и вдавлением исход оценен у 8: отличных результатов не отмечено, хороший результат констатирован у 5, удовлетворительный — у 3 пациентов. Из 27 больных с полными внутрисуставными переломами мыщелков большеберцовой кости исход лечения оценен у 23: отличный результат достигнут у 5 пациентов, хороший — у 14, удовлетворительный — у 3. У одного пациента исход оказался неудовлетворительным, что потребовало повторного оперативного вмешательства.

Анализ случаев удовлетворительного исхода лечения при всех типах переломов показал, что такой исход определялся тяжестью травмы и имел место при массивных внутрисуставных разрушениях области коленного сустава.

Приведем одно из клинических наблюдений.

Больной З., 1947 года рождения, получил травму, упав с высоты около 2 м. Поступил в отделение травматологии НИЦТ «ВТО» 22.07.01. Диагноз: закрытый внутрисуставной полный (Т-образный) перелом проксимального эпиметафиза правой большеберцовой кости со смещением отломков (рис. 2). При поступлении выполнена пункция правого коленного сустава, наложена гипсовая лонгета. 27.07.01 произведена операция чрескостного

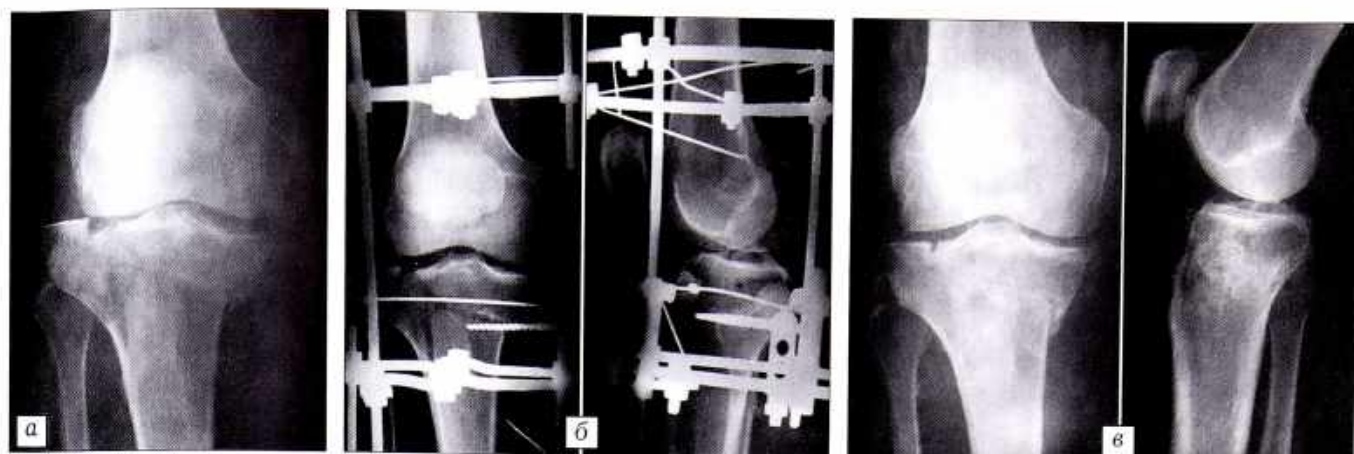

Рис. 2. Больной 3. 54 лет. Диагноз: закрытый внутрисуставной полный (Т-образный) перелом проксимального эпиметафиза правой большеберцовой кости со смещением отломков.

- а — рентгенограмма при поступлении;
 б — после выполнения чрескостного остеосинтеза аппаратом внешней фиксации;
 в — после снятия аппарата;
 г — функциональный исход лечения.



остеосинтеза с применением аппарата внешней фиксации. Репозиция достигнута на операционном столе. Выписан из стационара 18.08.01. Аппарат демонтирован и снят 28.09.01. Проведен курс восстановительного лечения в условиях лечебно-физкультурного диспансера. Контрольные осмотры — 21.11.01, 14.02.02, 25.04.03. Исход хороший, пациент вернулся к прежнему труду.

Таким образом, анализ отдаленных результатов лечения 44 пациентов с различными типами внутрисуставных переломов мыщелков большеберцовой кости свидетельствует о хороших репозиционных возможностях метода чрескостного остеосинтеза. Репозиция достигалась на операционном столе. Отличные и хорошие исходы достигнуты у 35 пациентов, что составило 79,5%. Полученные в подавляющем большинстве случаев благоприятные результаты позволяют считать чрескостный остеосинтез аппаратами внешней фиксации методом выбора при лечении различных типов внутрисуставных переломов мыщелков большеберцовой кости.

ЛИТЕРАТУРА

1. Витюгов И.А., Степанов В.С. //Ортопед травматол. — 1979. — N 7. — С. 7-12.
2. Голубев В.Г., Пулятин С.М., Шестаков Д.Ю. //Новые технологии в медицине: Сб. науч. трудов. — Курган, 2000. — Ч. 1. — С. 56.
3. Нигматуллин К.К. //Гений ортопедии. — 1996. — N 1. — С. 71-73.
4. Носков В.К. //Ортопед травматол. — 1988. — N 9. — С. 25-29.
5. Охотский В.П. //Там же. — 1989. — N 3. — С. 24-27.
6. Сергеев В.М. //Там же. — 1973. — N 3. — С. 72-74.
7. Уотсон-Джонс Р. Переломы костей и повреждения суставов. — М., 1972. — С. 438-484, 515-524.
8. Швед С.И., Карагодин Г.Е., Носков В.К. //Ортопед травматол. — 1986. — N 2. — С. 41-43.
9. Шелухин А.Ш. //Там же. — 1992. — N 2. — С. 16-17.
10. Lundy D.W., Johnson K.D. //J. Am. Acad. Orthop. Surg. — 2001. — Vol. 9, N 4 — P. 238-245.
11. Muller M.E., Allgower M., Schneider R. et al. Manual of internal fixation: techniques recommended by the AO Group. — 2nd ed. — Berlin etc., 1979.

«СПАЕЧНАЯ БОЛЕЗНЬ» КОЛЕННОГО СУСТАВА

Е.В. Кожевников

Городская больница № 1, Алтайский государственный медицинский университет, Барнаул

Исследованиями на анатомических препаратах выявлено, что синовиальная жидкость в коленном суставе перемещается по морфологически обусловленным каналам в горизонтальном и вертикальном направлениях. Травмы и дегенеративно-дистрофические заболевания приводят к образованию спаек в каналах перемещения синовиальной жидкости («спаечная болезнь» коленного сустава). При артроскопическом исследовании коленного сустава у 370 больных «спаечная болезнь» диагностирована у 64 (17,3%) пациентов. Артроскопическое иссечение или рассечение спаек позволило устранить блокады, контрактуры, болевой синдром.

The study of anatomic specimens showed that in the knee joint synovial fluid moves along morphologically conditioned canals in both horizontal and vertical direction. Injuries and degenerative-dystrophic diseases cause the formation of adhesions in the canals («adhesive disease» of the knee joint). Arthroscopic examination of the knee joint revealed «adhesive disease» in 64 (17.3%) out of 370 examined patients. Arthroscopic resection or dissection of the adhesions resulted in the elimination of blockades, contractures and pain syndrome.

Деформирующий остеоартроз (ДОА) — полиэтиологическое заболевание, при котором в патологический процесс вовлекаются все внутрисуставные структуры и параартикулярные ткани. Как известно, обратного развития дегенеративно-дистрофического процесса в результате лечения не происходит, что выдвигает на первый план профилактические мероприятия. Между тем диагностика ДОА основывается на клинико-рентгенологических методах исследования, которые не дают полного представления о тяжести и распространенности процесса на ранних стадиях его развития [7, 10] — до появления морфологических изменений в суставе.

В поисках метода ранней диагностики ДОА нами было проведено исследование путей перемещения синовиальной жидкости в коленном суставе — одного из наименее изученных аспектов патогенеза ДОА [4, 5]. Изучено анатомическое строение мягкотканых образований коленного сустава, которые могли бы быть задействованы в выполнении дренажных функций.

Исследование анатомического материала. Иссекали единым блоком капсулу коленного сустава и мениск, материал фиксировали в 10% растворе формалина. Сечение производили во фронтальной плоскости (рис. 1, а), срезы окрашивали гематоксилином и эозином (рис. 1, б). При исследовании макро- и микропрепаратов анатомического материала нами обнаружено наличие паракапсулярной подменисковой борозды (см. рис. 1). Для обозначения этого образования мы предложили собственное название, так как в анатомической литературе соответствующего определения нет. Паракапсулярная подменисковая борозда — место прикрепления мениска к капсуле коленного сустава.

В нормальном суставе ее дно соответствует месту перехода синовиальной оболочки капсулы сустава на хрящевую ткань большеберцовой поверхности мениска и выполнено жировой тканью. В просвет паракапсулярной подменисковой борозды свободно свисают ворсины синовиальной оболочки. Убедившись в том, что паракапсулярная подменисковая борозда представляет собой самостоятельное анатомическое образование, имеющее самостоятельный источник кровоснабжения, мы провели ряд дополнительных исследований с целью определения ее формы и функциональной значимости для коленного сустава.

При обследовании больных с патологией коленного сустава методом магнитно-резонансной томографии с компьютерной обработкой изображения по программе Philips Gyrowu-HR мы обратили внимание на наличие полости под мениском в месте его прикрепления к капсуле сустава. Полость образована паракапсулярной подменисковой бороздой, капсулой сустава от паракапсулярного нижнего края мениска до ее прикрепления к большеберцовой кости и хрящевой боковой поверхностью большеберцовой кости. Эта полость открывается к свободному краю мениска и в горизонтальном сечении имеет вид канала (рис. 2). Исследуя анатомический материал, меняя плоскость сечения при магнитно-резонансной томографии, мы обнаружили, что кроме горизонтальных паракапсулярных подменисковых каналов существуют каналы вертикального направления. Вертикальные каналы образованы боковыми поверхностями надколенника и парапателлярной синовиальной дубликатурой (крыловидной складкой) с наружной и внутренней стороны надколенника (рис. 3).

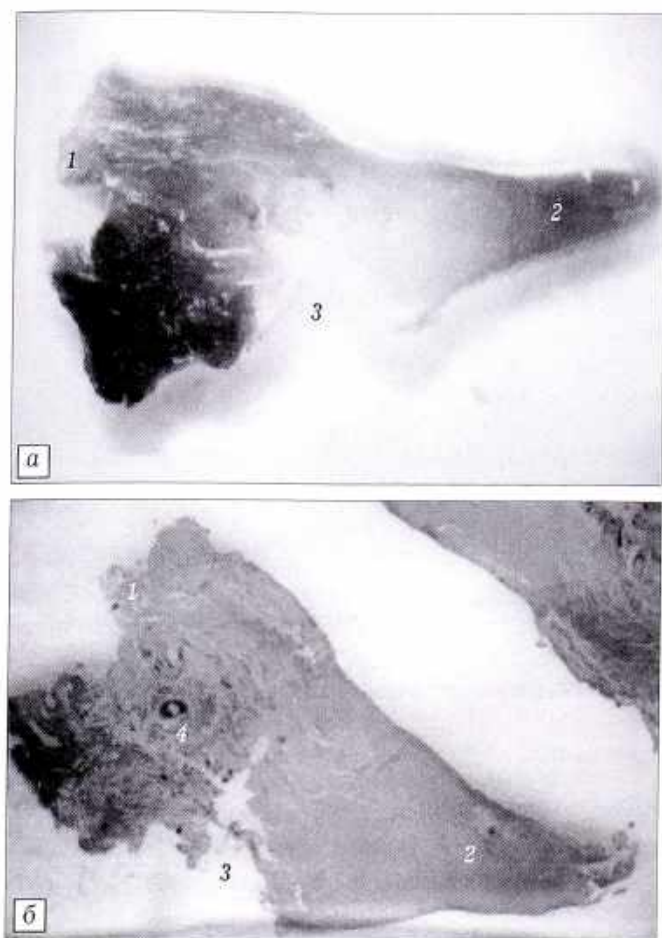


Рис. 1. Парафиновый блок макропрепарата — капсула сустава и мениск (а) и его гистологический срез, окрашенный гематоксилином и эозином (б).

1 — капсула сустава; 2 — свободный край мениска; 3 — паракапсулярная подменисковая борозда; 4 — артерия rete articularis genus.

Для определения функциональной и физиологической значимости выявленных каналов была проведена функциональная контрастная рентгеноскопия коленного сустава с видеозаписью результатов. Исследование выполняли на рентгеновском аппарате с электронно-оптическим преобразователем Philips BW-29 с компьютерной обработкой видеоизображения. Из верхненаружного доступа в верхний заворот коленного сустава вводили водорастворимое контрастное вещество omniоx в количестве 10 мл. Рентгеноскопию проводили в прямой, боковой, тангенциальных проекциях при сгибании—разгибании и ротационных движениях в коленном суставе.

Выявлено, что при разогнутом коленном суставе контрастное вещество концентрируется в верхнем завороте, вертикальных парапателлярных каналах. При сгибательно-разгибательных движениях оно распределяется по боковым заворотам, но при этом не достигает суставной щели даже при максимальном сгибании (рис. 4). При увеличении угла сгибания контрастное вещество по бокам надколенника, межмышцелковой ямке, крестообразно-

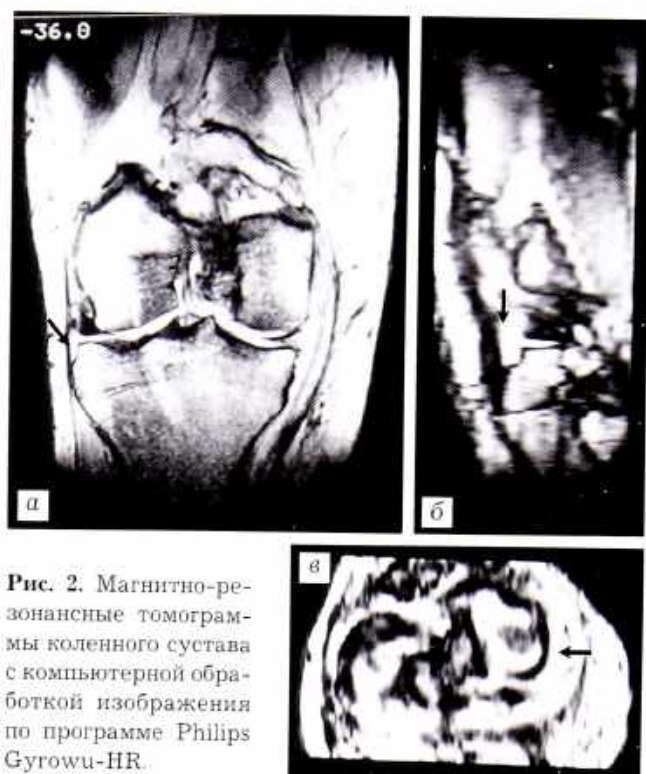


Рис. 2. Магнитно-резонансные томограммы коленного сустава с компьютерной обработкой изображения по программе Philips Gyrowu-HR.

а — сечение во фронтальной, б — в сагиттальной, в — в горизонтальной плоскости. Стрелкой указан паракапсулярный подменисковый канал.

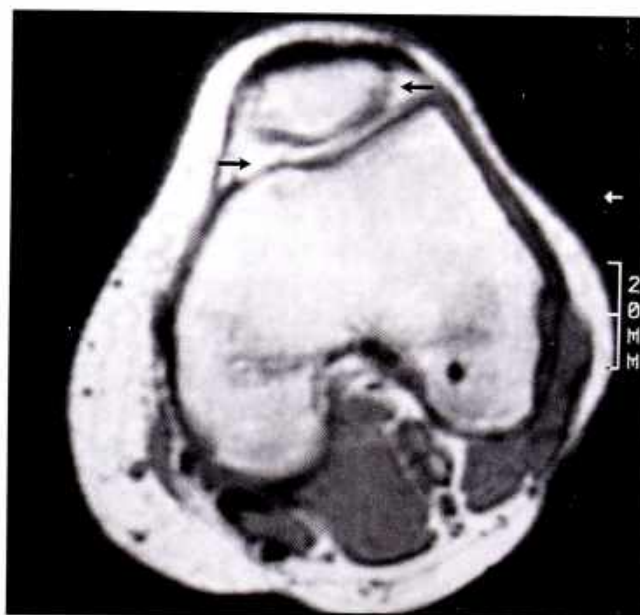


Рис. 3. Магнитно-резонансная томограмма коленного сустава в горизонтальной плоскости на уровне середины надколенника. Стрелками указаны вертикальные парапателлярные каналы.

му тракту спускается к межмышцелковому возвышению большеберцовой кости. При дальнейшем увеличении угла сгибания жидкость попадает в паракапсулярный подменисковый канал и по нему поступает в задний заворот. При максимальном сгибании коленного сустава контрастное вещество скапливается в горизонтальных каналах сустава и

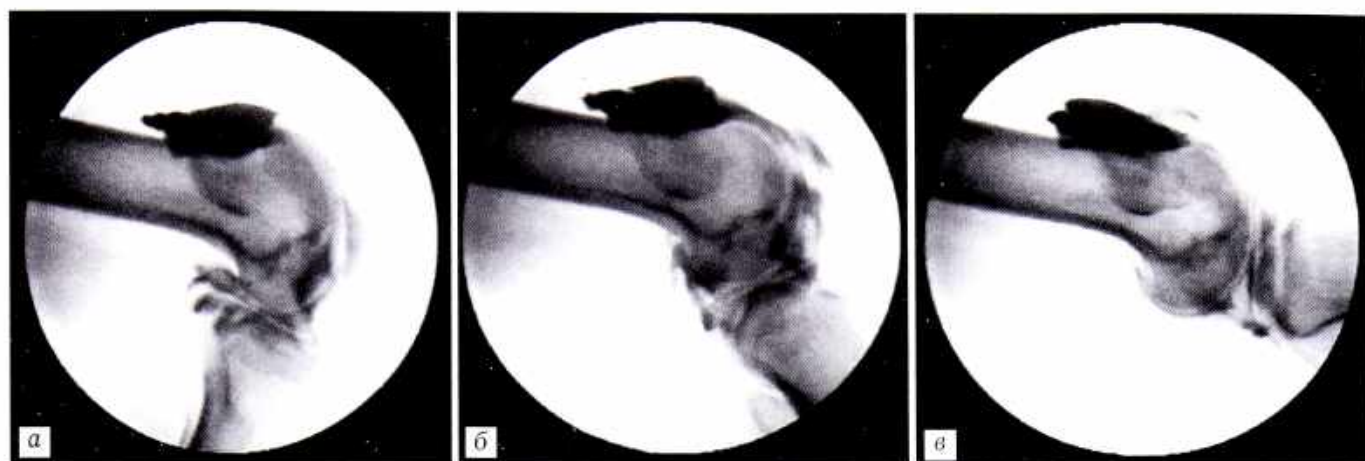

Рис. 4. Контрастная функциональная рентгеноскопия коленного сустава (боковая проекция): а — полное сгибание, б — сгибание 45°, в — полное разгибание.

в заднем завороте (см. рис. 4, а). В момент разгибания оно по горизонтальным и вертикальным каналам возвращается в верхний заворот сустава (см. рис. 4, в).

Таким образом, нами установлено, что помимо механизма диффузного распределения синовиальной жидкости в коленном суставе существуют морфологически обусловленные пути ее перемещения в горизонтальном и вертикальном направлениях [9]. В горизонтальной плоскости синовиальная жидкость перемещается по паракапсулярным подменисковым каналам, во фронтальной плоскости — по вертикальным парapatеллярным каналам. Вертикальные парapatеллярные и горизонтальные подменисковые каналы представляют собой единую функциональную систему перемещения синовиальной жидкости в коленном суставе. Направление движения синовиальной жидкости и степень функционирования горизонтальных и вертикальных каналов зависят от фазы и величины угла сгибательно-разгибательных движений в суставе.

Прохождение синовиальной жидкости по каналам выполняет определенную биомеханическую функцию в коленном суставе. Прежде всего это эффект «синовиальной подушки», способствующий уменьшению взаимного давления суставных поверхностей. Локальная концентрация синовиальной жидкости создает повышенное давление на ограниченных участках хряща, обеспечивая тем самым принудительную диффузию питательных веществ в хрящевую ткань [8].

Изучение гидродинамики коленного сустава позволило нам предложить новую трактовку травматического повреждения менисков и внести дополнения в представления о патогенезе развития ДОО коленного сустава.

Как известно, сгибание в коленном суставе происходит за счет скольжения поверхностей мыщелков бедренной кости по менискам [1]. При сгибании синовиальная жидкость попадает в паракапсулярный подменисковый канал и выполняет роль «синовиальной подушки», уменьшая взаимное дав-

ление суставных поверхностей бедренной и большеберцовой кости. В случае поражения подменисковой борозды (аутоиммунные процессы, нарушение кровоснабжения, микротравмы) жировая ткань организуется и подменисковый канал в большей или меньшей степени выполняется соединительной тканью. Это, в свою очередь, ведет к ухудшению кровоснабжения паракапсулярной части мениска (уменьшается его мобильность), что усугубляет дегенеративно-дистрофическое поражение. Во время сгибания в коленном суставе мыщелок бедренной кости при давлении на свободный край мениска закрывает паракапсулярный подменисковый канал. Ротация голени и ротационное смещение мениска относительно суставной поверхности большеберцовой кости [1, 6] сопровождается повышением давления в «синовиальной подушке» паракапсулярного подменискового канала. При наличии спаек в последнем образуются замкнутые полости с синовиальным содержимым. При форсированных ротационных смещениях мениска относительно большеберцовой кости давление синовиальной жидкости в замкнутой полости повышается. Возникает взрывной гидродинамический эффект, который приводит к повреждению дегенеративно-измененного мениска по типу прекапсулярного отрыва, чем и объясняются частые паракапсулярные разрывы таких менисков [2].

Разрастание соединительной ткани в паракапсулярном подменисковом канале влечет за собой снижение мобильных свойств мениска, исчезновение эффекта «синовиальной подушки», «синовиальной смазки» и как следствие — увеличение взаимного давления суставных поверхностей и быстрое изнашивание суставного хряща.

Последние 5 лет мы выполняем артроскопию коленного сустава под местной анестезией (внутрисуставное введение 20 мл 0,5% раствора маркаина) без наложения жгута, что позволило расширить показания к диагностической артроскопии. При ревизии коленного сустава в случаях, когда анатомические структуры (хрящ, связки) были со-

хранены, мы обратили внимание на участки синовиальной оболочки, которые располагались в каналах перемещения синовиальной жидкости. Синовиальная оболочка в этих участках была гипертрофирована либо фиброзно-изменена, чрезмерно инъецирована, по форме представляла собой синовиальную дубликатуру или синовиально-фиброзный тяж. И если «пальпация» синовиальной оболочки диагностическим крючком при внутрисуставном введении 0,5% раствора маркаина была безболезненна, то «пальпация» синовиальных спаек вызывала боль. Пациенты сравнивали эту боль и по интенсивности, и по характеру с той, которая беспокоила их до операции. Только рассечение и иссечение данных участков синовиальной оболочки позволяло купировать боль, увеличить объем движений в суставе, восстановить объем четырехглавой мышцы.

Таким образом, нам представляется обоснованным введение новой нозологической единицы — «спаечной болезни» коленного сустава, причем синдром медиопателлярной складки является ее частным случаем.

За период с 1998 по 2003 г. артроскопия коленных суставов произведена у 370 больных. Из них диагноз «спаечной болезни» коленного сустава поставлен 64 (17,3%) больным — 28 (44%) мужчинам и 36 (56%) женщинам в возрасте от 14 до 70 лет.

Из 64 пациентов у 30 (47%) во время операции обнаружена спайка, которая была рассечена или иссечена, и других манипуляций в коленном суставе (менискэктомия, хейлэктомия, синовэктомия) не потребовалось. Таким больным ставили диагноз «изолированная спаечная болезнь коленного сустава». Из 30 этих пациентов у 5 имел место синдром медиопателлярной складки. У 34 (53%) больных, помимо спаек, в коленном суставе выявлена другая патология: у 15 (23%) — артрозные изменения (гипертрофический синовит, отслойка хряща, дегенеративно-дистрофическое поражение менисков, деструкция кортикальной пластинки, наличие свободных костно-хрящевых

тел и хондромных тел на ножке), у 19 (30%) больных — последствия травм (гемартроз, разрыв мениска, частичный разрыв передней крестообразной связки, частичный разрыв внутренней боковой связки).

Клинические симптомы «спаечной болезни» коленного сустава неспецифичны, поскольку клиническая манифестация данного заболевания связана с раздражением синовиальной оболочки [11]. Этим объясняется тот факт, что диагноз «спаечной болезни» ставился интраоперационно. Как указывалось выше, только артроскопическое рассечение и иссечение заинтересованных участков синовиальной оболочки позволяло купировать боль, увеличить объем движений в суставе, устранить блокаду, восстановить объем четырехглавой мышцы. При ретроспективном анализе 30 случаев изолированной «спаечной болезни» коленного сустава мы отметили следующие ее клинические симптомы: *субъективные* — боли в коленном суставе: непостоянные, постепенно усиливающиеся пропорционально физической нагрузке, — 16 (53%) пациентов, постоянные, усиливающиеся при физической нагрузке, — 14 (47%); транзиторные блокады в коленном суставе — 10 (33%); *объективные* — параартикулярный отек — 4 (13%) больных, внутрисуставной выпот — 3 (10%), контрактура коленного сустава — 12 (40%), симптом Ланда — 16 (53%), локальная болезненность при пальпации в области медиопателлярной складки, собственной связки надколенника, по ходу суставной щели — 6 (20%), симптом Байкова — 8 (27%), симптом Чаклина (атрофия четырехглавой мышцы) — 14 (47%).

Спайки в коленном суставе локализуются в каналах перемещения синовиальной жидкости в наиболее узких пространствах — над и под передними и задними рогами обоих менисков, в верхнем наружнобоковом завороте, в передней камере коленного сустава (рис. 5–7).

Диагностировать «спаечную болезнь» коленного сустава в предоперационном периоде очень сложно. Синовиальная оболочка, в отличие от сус-

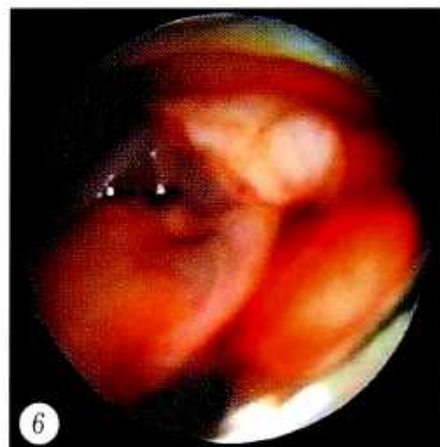
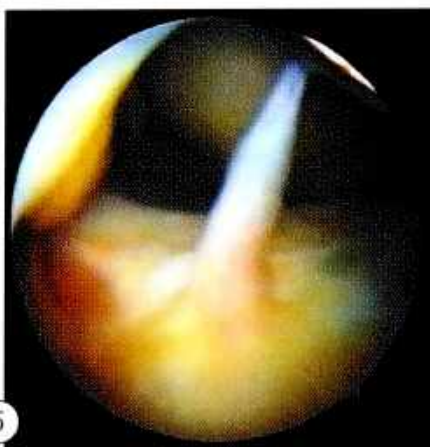
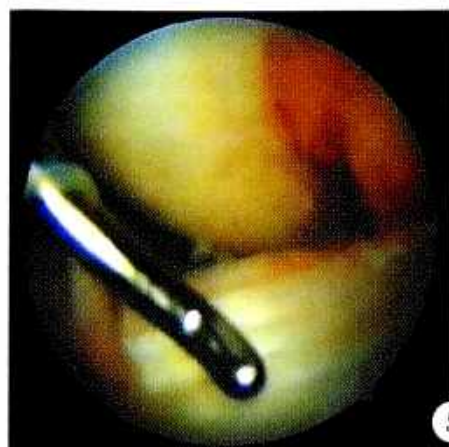
Рис. 5. Спайка между жировым телом Гоффа и передней крестообразной связкой коленного сустава.

Рис. 6. Рассеченная спайка в верхненаружном завороте коленного сустава.

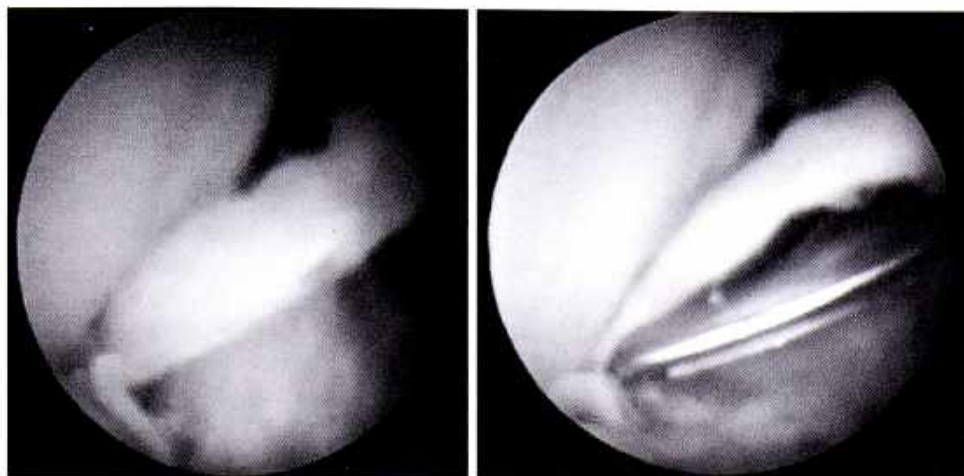


Рис. 7. Иссечение спайки между передним рогом латерального мениска и местом прикрепления передней крестообразной связки к мыщелку бедра.

тавного хряща и менисков, имеет кровоснабжение, иннервацию и выступает в полость сустава, покрывая собой всю его капсулу (за исключением мест прикрепления передней и задней крестообразных связок к мыщелкам бедра) [3]. Клиническая манифестация травм и заболеваний коленного сустава так или иначе связана с раздражением синовиальной оболочки (растяжением или сдавлением ее). Поэтому их симптоматика неспецифична. Самым совершенным на сегодняшний день методом диагностики патологии коленного сустава является артроскопия. При проведении диагностической артроскопии спайки визуализируются и иссекаются.

ЛИТЕРАТУРА

1. Бахтиозин Ф.Ш. Повреждение менисков коленного сустава. — Казань, 1990.
2. Воронович И.Р. Повреждения коленного сустава. — М., 1971.
3. Кованов В.В., Травин А.А. Хирургическая анатомия конечностей человека. — М., 1983.
4. Кожевников Е.В. Внутрисуставное гелий-неоновое лазерное облучение в комплексном лечении гонартроза: Дис. ... канд. мед. наук. — Барнаул, 1995.
5. Кожевников Е.В., Распопова Е.А., Коломиец А.А. //Анн. травматол. ортопед. — 1999. — N 2-3. — С. 85-89.
6. Краснов А.Ф., Котельников Г.П. Реабилитация больных с посттравматической нестабильностью коленного сустава. — Куйбышев, 1990.
7. Майкова-Строганова В.С., Розлин Д.Г. Мягкие ткани опорно-двигательного аппарата в норме и патологии в рентгеновском изображении. — Л., 1957.
8. Павлова В.Н., Копьева Т.Н., Слуцкий Л.И., Павлов Г.Г. Хрящ. — М., 1988.
9. Пат. 2114560 РФ. Способ оценки функциональной гидродинамики синовиальной жидкости суставов /Е.В. Кожевников, Е.А. Распопова, А.А. Коломиец.
10. Рейнберг С.А. Рентгенодиагностика заболеваний костей и суставов. — М., 1964. — Т. 1-2.
11. Удодова Н.Ю. Патология синовиальных складок коленного сустава, клиника, диагностика, лечение: Дис. ... канд. мед. наук. — М., 1997.

ВНИМАНИЕ !

В сентябре начинается подписка на периодические издания
на первое полугодие 2005 года

Подписаться на «Вестник травматологии и ортопедии им. Н.Н. Приорова»
можно в любом почтовом отделении

Наши индексы в Каталоге «ГАЗЕТЫ И ЖУРНАЛЫ» АО «Роспечать»:
для индивидуальных подписчиков **73064**
для предприятий и организаций **72153**



В розничную продажу «Вестник травматологии
и ортопедии им. Н.Н. Приорова» не поступает

© Коллектив авторов, 2004

АНАТОМО-ФУНКЦИОНАЛЬНОЕ СОСТОЯНИЕ МЫШЦ В УСЛОВИЯХ ЧРЕСКОСТНОГО ДИСТРАКЦИОННОГО ОСТЕОСИНТЕЗА (КЛИНИКА, ЭКСПЕРИМЕНТ — ФАКТЫ И ГИПОТЕЗА)*А.В. Попков, Л.А. Гребенюк, Г.Н. Филимонова, Д.А. Попков*

Российский научный центр «Восстановительная травматология и ортопедия» им. Г.А. Илизарова, Курган

На основе анализа клинического и экспериментального материала рассмотрены вопросы биомеханики скелетной мышцы при оперативном удлинении голени методом чрескостного дистракционного остеосинтеза, ее функциональное состояние, а также морфологические изменения (экспериментальный материал). Электрофизиологический контроль показал, что активность мышц падает с первых дней удлинения, но тонус мышцы значительно повышается. При ультрасонографии мышц в процессе удлинения выявлена переориентация мышечных пучков параллельно силам растяжения. В периоде фиксации отмечено локальное утолщение мышечных пучков, а после снятия аппарата — восстановление структуры и восстановление контрактильной способности мышц удлиненного сегмента. Морфологическими исследованиями установлено, что при дистракции в мышцах увеличивается объемная плотность соединительной ткани, параллельно происходят процессы деструкции и репаративной регенерации мышечных волокон. Показано, что после одномоментной компрессии костного регенерата стромально-паренхиматозные отношения в мышце сдвигаются в сторону паренхимы. Обоснована необходимость активной тренировки мышц конечности при ее удлинении.

Analysis of clinical and experimental data related to biomechanical, functional and morphological changes of skeletal muscles in surgical crus lengthening by transosseous distraction osteosynthesis was presented. It was electrophysiologically proved that muscle activity decreased starting from the first days of lengthening while muscle tonus significantly increased. Sonography showed that muscle bands reoriented parallel to distraction forces. In fixation period local thickening of muscle bands was detected. After device removal muscle structure and muscle contractivity of the lengthened segment restored. Morphological studies showed that during distraction the volumetrical density of connective tissue in muscles increased and simultaneously destruction and reparative regeneration of muscle fibers were noticed. It was shown that after single-step compression of bone regenerate, stroma-parenchyma relationship was shifted to parenchyma. Active training of muscles was stipulated because inner tension of the muscles prevented the development of destructive processes, stimulated regeneration of muscles fibers. All those processes made up the base for functional rehabilitation of loco-motor system both in patients with orthopaedic pathology and in healthy subjects at surgical increasing of height with cosmetic purpose.

Динамика показателей заболеваемости населения России в группе «Врожденные аномалии» (по МКБ 10) демонстрирует выраженную тенденцию к их росту. Так, если в 1993 г. число детей и подростков с врожденными аномалиями, среди которых на пороки развития опорно-двигательного аппарата приходится 40–50%, составляло 17,4 в расчете на 1000 населения данной возрастной категории, то в 1998 г. — 28,2 [2]. Согласно данным комитета экспертов ВОЗ, за последнюю четверть века частота врожденных аномалий развития скелета у детей удвоилась.

Проблема лечения врожденных пороков развития конечностей несмотря на почти трехвековую историю ее изучения остается трудноразрешимой. В настоящее время все чаще используются методики чрескостного остеосинтеза, в основе которых лежит принцип дозированного исправления деформаций, круглосуточного высокодробного автомати-

ческого удлинения отстающего в развитии сегмента конечности [14]. Как правило, удлинение конечности сопряжено с формированием контрактур смежных суставов, что требует более или менее длительной реабилитации. С нашей точки зрения, понимание механического поведения мышцы во время удлинения конечности, подкрепленное морфологическими исследованиями, должно помочь врачу-ортопеду осознанно использовать все возможности для профилактики осложнений и сокращения сроков реабилитации.

Опыт удлинения различных сегментов конечностей более чем у 2 тыс. больных с врожденными укорочениями или с недостаточным ростом позволяет утверждать, что основная трудность заключается в функциональной реабилитации нервно-мышечного аппарата конечности.

Целью данной работы явилось изучение состояния скелетных мышц на органном и клеточном

уровне при удлинении голени у экспериментальных животных (собаки) и на органном уровне у человека.

МАТЕРИАЛ И МЕТОДЫ

Ультразвуковой мониторинг передней группы мышц голени проведен у 13 здоровых взрослых людей, которым для достижения косметического результата увеличивали с помощью аппарата Илизарова длину обеих голеней на 2,5–7 см (12–20% от исходной длины). Аналогичные исследования выполнены у 32 больных с врожденным укорочением конечности, которым также было произведено оперативное удлинение голени на 3–8 см (15–23% от исходной длины). Возраст пациентов колебался от 6 до 37 лет. Использовали ультразвуковые сканеры Sonoline SI-450 («Siemens», Германия), ультразвуковую установку с эхокамерой SSD-630 («Aloka», Япония) и датчики с несущей частотой 7,5 МГц. При исследовании мышц голени больной находился в положении лежа на спине, стопа — в нейтральном положении. Ультразвуковое сканирование выполняли продольно, т.е. при параллельном расположении датчика относительно анатомической оси нижней конечности.

В экспериментах на взрослых беспородных собаках производили удлинение голени в темпе 1 мм в сутки за 4 приема (всего 24 случая). Величина удлинения составила до 15–17% от исходной длины голени. Животных выводили из опыта через 14 и 28 дней distraction (2 случая), материал для исследования обрабатывали по стандартной электронно-микроскопической методике, продольные полутонкие срезы окрашивали метиленовым синим-основным фуксином. Стереологический анализ мышц проводили, используя поперечные криостатные срезы передней большеберцовой мышцы с выявленной активностью миозиновой АТФ-азы по Raducula, Herman в модификации З. Лойда, животных выводили из опыта через 28 дней distraction, 1 мес фиксации и 1 мес после снятия аппарата (19 случаев). Для сравнения анализировали результаты, полученные на мышцах интактного сегмента (3 случая). Тестовую решетку совмещали с изображениями препаратов мышц на матовом экране проекционного микроскопа «Визопан» и подсчитывали количество тестовых точек, попавших на определенные структуры (объемная плотность), число контуров структур пересечений с тестовой линией (поверхностная плотность), а также число мышечных волокон и микрососудов в тестовом поле зрения.

РЕЗУЛЬТАТЫ И ОБСУЖДЕНИЕ

Нужно подчеркнуть, что метод чрескостного distractionного остеосинтеза по Илизарову отличается наименьшей травматичностью оперативного вмешательства (продольный разрез кожи и фасции длиной 0,5 см, частичная кортикотомия или остеоклазия практически не повреждают мышеч-

ное брюшко, сухожилие мышцы не подвергается хирургическому удлинению) и на сегодняшний день остается лучшей моделью для изучения морфологического строения и функционального состояния тканей удлиняемой конечности.

Биомеханическая модель поперечно-полосатой мышцы, по мнению А. Хилла [10], должна включать сократительный элемент (комплекс миофибрилл), последовательный упругий компонент (сухожилие) и параллельный упругий компонент. Совокупность эндо-, пери- и эпимизия и представляет собой параллельный упругий элемент мышечной модели. Наружный каркас мышечного волокна и все оболочки мышцы в целом играют важную роль в поддержании формы мышечного волокна, архитектуры мышечных пучков и внутримышечного давления [1, 3, 8, 17–19].

Анализ клинического материала выявил ряд противоречий в понимании биомеханики удлиняемой мышцы, ее функционального состояния.

При удлинении сегмента конечности, например аппаратом Илизарова, мышцы подвергаются значительному растяжению. Казалось бы, что если жесткость сухожилия выше, то удлиняться должно только брюшко мышцы. Однако экспериментальные и клинические исследования, проведенные в РНЦ «ВТО» им. Г.А. Илизарова, убедительно показали, что удлиняется, и значительно, последовательный упругий компонент мышцы, т.е. сухожилие.

При оперативном удлинении голени животного после остеотомии на уровне диафиза большеберцовой кости отмечено, что достоверно уменьшаются объем и масса мышцы (на 20–30%) [5]. Длина брюшка икроножной мышцы достоверно не меняется, но значительно удлиняется сухожилие (на $14,8 \pm 0,3\%$ от исходной длины). Через 2 мес фиксации начинают нарастать объем и масса мышцы, достоверно увеличивается толщина мышечного брюшка (на $6,8 \pm 0,6\%$ для икроножной мышцы). Через 120–180 дней после удлинения морфологических и анатомических отличий от интактной конечности в брюшке мышц нет. Сохраняется увеличение длины сухожилия.

Клинико-нейрофизиологические данные, полученные при устранении неравенства длины верхних и нижних конечностей врожденной и приобретенной этиологии, свидетельствуют о появлении в процессе distraction признаков глубокой структурной перестройки в периферической части двигательных единиц, нарушений нейротрофического контроля мышечных волокон, снижении контрактных характеристик мышц и их суммарной биоэлектрической активности [6, 13]. Электрофизиологический контроль показал, что активность мышц падает практически до нуля с первых дней удлинения. Следовательно, тонус мышцы также должен был бы снижаться. На самом же деле он повышается, и значительно. Например, в процессе удлинения бедра у больных ахондроплазией отме-

чалось увеличение показателя упругости мышц в 4,67 раза с последующим снижением его после снятия аппарата и стабилизацией на уровне, превышающем исходный на 38–43% [15, 16].

При ультразвуковом исследовании структуры мышц голени человека выявлено, что в условиях дозированного растяжения изменялась макроструктура мышечной ткани (рис.1). Происходила переориентация мышечных пучков, которые постепенно располагались параллельно силам дистракции. К концу дозированного растяжения мышечные пучки очень тесно прилегали друг к другу — становились как бы плотно упакованными. В некоторых случаях структура мышц приобретала выраженный гиперэхогенный характер («эффект матового стекла»).

В периоде фиксации изменения в структуре мышц удлинённой голени, произошедшие к концу дистракции, сохранялись несколько месяцев. Процесс восстановления «рисунка» мышечной структуры, визуально близкого к изображению мышц неудлинённой голени, протекал довольно медленно (не менее 2–4 мес). Следует отметить, что в условиях чрескостного остеосинтеза в процессы регенерации и роста вовлекаются все компоненты удлиняемого сегмента конечности. Регенерация мышечной ткани происходит параллельно формообразовательным процессам в костной ткани, которые протекают в течение длительного времени. Органотипическая перестройка костного дистракционного регенерата завершается через 12–16 мес после снятия аппарата Илизарова. Достаточно продолжительно протекают восстановительные процессы и в мышечной ткани. Проведенные нами исследования показали, что по мере того, как ход мышечных пучков, по данным ультрасонографии, все больше приближался к норме (рис. 2), расширялись функциональные возможности оперированной конечности, становилось возможным выполнение неинвазивного тестирования контрактильной способности мышц. Еще в периоде фиксации при произвольном мышечном сокращении наблюдались небольшие изменения в характере взаимного расположения мышечных пучков, определялось локальное их утолщение. В то же время в других (соседних) участках мышечной ткани изменений структуры не выявлялось. Следовательно, восстановительные процессы в разных областях удлинённой мышцы в периоде фиксации происходят неодновременно. После снятия аппарата Илизарова воссоздание мышечной структуры и восстановление контрактильной способности отмечено во всех участках сканированной мышцы. По истечении 6 мес после снятия аппарата структура мышц удлинённых голени пациентов с недостаточным ростом, по данным сонографии, не отличалась от таковой до удлинения.

Представляет интерес характеристика структуры мышц врожденно укороченной голени. Нами установлено, что до удлинения атрофия передней

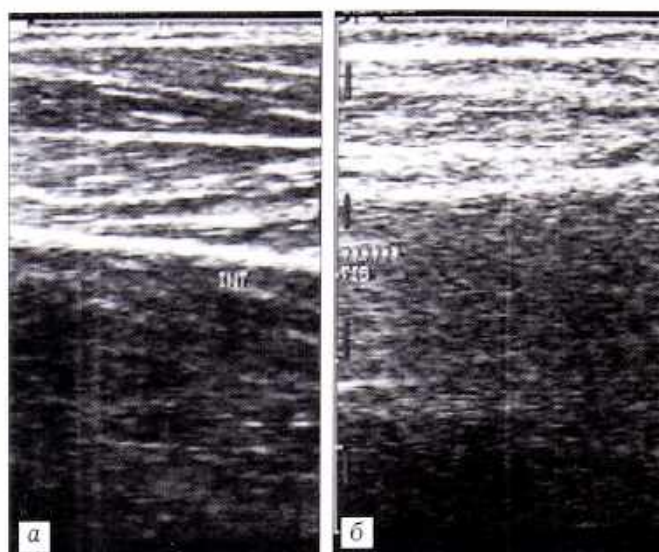


Рис. 1. Сонограммы передней группы мышц голени до операции (а) и на 24-й день дистракции (б) пациента С. 33 лет (оперативное удлинение обеих голени с целью получения косметического эффекта — увеличения анатомической длины сегментов).

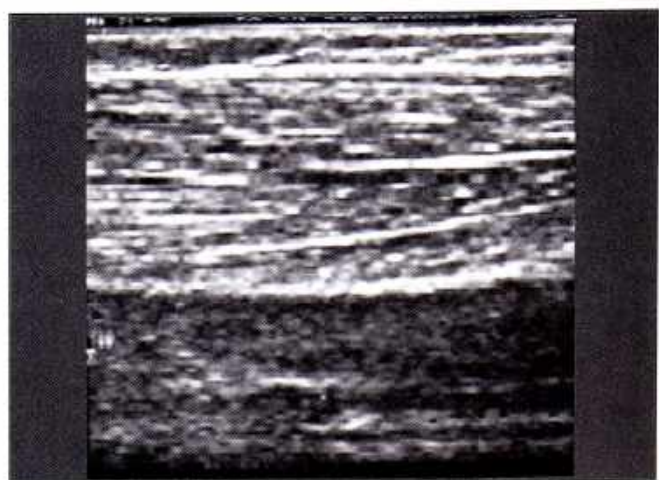


Рис. 2. Сонограмма передней группы мышц голени через 2 мес после удлинения.

группы мышц укороченной голени была выражена у всех больных в большей или меньшей степени. Выявлено также, что угол расположения мышечных пучков передней большеберцовой мышцы поражённой голени относительно продольной оси конечности был меньше, чем на интактном сегменте. Другая особенность структурного состояния передней группы мышц, отмеченная у больных с аплазией малоберцовой кости, — нечеткая дифференциация мышечной ткани на мышечные пучки и межпучковые пространства в покое. Более выраженная структурированность мышцы на пучки проявлялась лишь при максимальном произвольном мышечном напряжении, когда угол наклона пучков увеличивался до 6°.

При морфологическом исследовании экспериментального материала установлено, что при уд-

линении голени в скелетных мышцах имеются как признаки деструкции, так и признаки регенерации и роста. Известно, что миофибриллы высокочувствительны к нарушениям метаболизма [11] — более, чем митохондрии, поэтому их изменения при дистракции в любом режиме, по-видимому, неизбежны. Через 14 дней удлинения в передней большеберцовой мышце присутствуют признаки контрактурных изменений мышечных волокон II–IV степени, при которых происходит пересокращение миофибрилл из-за нарушения энергообмена в клетке. I и II степени контрактур — обратимые явления, IV степень — распад анизотропной субстанции на глыбки. При этом наблюдается интенсивное окрашивание и комковатость цитоплазмы, что указывает на повышенную проницаемость клеточных мембран [11, 12]. Кроме того, при дистракции в мышце выявлялись участки, замещенные соединительной тканью и жиром. Вероятно, описанные патоморфологические изменения, наблюдаемые в передней большеберцовой мышце при дозированном удлинении голени, могут объясняться — наряду с влиянием метаболических факторов — травмирующими воздействиями, которые испытывает паренхима мышцы [9].

Вместе с тем под воздействием фактора напряжения растяжения в пароссальных тканях индуцируются процессы регенерации и интеркалярного роста («эффект Илизарова»). В мышцах удлиняемой голени отмечается обилие активированных миосателлитоцитов, что характерно для регенерирующей мышечной ткани. Отметим, что аналогичное явление наблюдается в мышце в процессе ее естественного роста (у щенков) [9]. Для этих клеток характерно светлое ядро, в котором преобладает деспирализованный хроматин, что служит одним из признаков биосинтетической активности клетки (наряду с многочисленными рибосомами и развитым эндоплазматическим ретикуломом); гетерохроматин определяется в виде небольших темных гранул, имеется одно или два ядрышка [4].

Количественный анализ морфологического материала *m. tibialis anterior* при оперативном удлинении голени у экспериментальных животных позволил установить, что этот процесс сопровождается увеличением доли соединительной ткани в мышце. Объемная плотность соединительной ткани через 28 дней дистракции составила 166% от таковой на интактной конечности, а в конце эксперимента возросла до 488%, т.е. при дистракционном остеосинтезе происходит существенный прирост этого показателя. От величины анатомического удлинения напрямую зависит и величина относительного объема мышечных волокон в единице тестовой ткани — увеличение длины голени приводило к уменьшению относительного объема мышечных волокон и значительному повышению их поверхностной и численной плотности ($p < 0,001$). Динамика численной плотности мышечных волокон по срокам эксперимента (28 дней дистракции,

30 дней фиксации, 30 дней после снятия аппарата) при дистракционном остеосинтезе составила соответственно 114, 185 и 168% от значений на интактной конечности.

Мы рассматриваем механизм удлинения мышцы при дистракционном остеосинтезе следующим образом. Соединительнотканые оболочки мышцы (эндомизий, перимизий и эпимизий) анатомически тесно связаны с сухожилием, которое является их естественным продолжением. Благодаря решетчатому расположению пучков коллагеновых волокон происходит растяжение этого соединительнотканного каркаса. Углы пересечения волокон максимально уменьшаются, уменьшается периметр мышечного брюшка.

Мышечное волокно окружено эндомизием. Тончайшие прослойки соединительной ткани, окружающие отдельные мышечные волокна, представлены рыхло расположенными коллагеновыми волокнами, фибробластами и аморфным веществом. Миофибриллы не соединены непосредственно с сухожилием и практически не испытывают напряжения растяжения, сохраняя свою исходную длину, а некоторые сокращаются за счет контрактур.

Соединительнотканые структуры мышцы под воздействием напряжения растяжения вытягиваются до предела, обеспечиваемого эластичными свойствами ткани, смещаясь относительно миофибрилл в дистальном направлении. Дальнейшее растяжение вызывает естественное «желание» ткани сохранить исходное состояние — в результате активизируется функция фибробластов; продукция новых порций коллагеновых волокон приводит к тому, что плотно упакованные продольно вытянутые решетки эпи- и перимизия сливаются дистальнее мышечного брюшка в единое целое как продолжение сухожилия.

Усиление продукции соединительной ткани (пролиферация клеточных элементов, новообразование волокон, утолщение и уплотнение их пучков) негативно сказывается на функции мышечной ткани: доказана атрофия мышечных волокон и даже их деструкция, на фоне сосудистых нарушений морфологи отмечают увеличение массы соединительнотканых прослоек и уменьшение площади поперечных срезов пучков мышечных волокон. Однако атрофия пучков мышечных волокон, деструкция мышечных волокон развивается не под воздействием непосредственно растяжения, а под воздействием напряжения поперечного сдавления со стороны анатомического каркаса мышцы (рис. 3).

Соединительнотканые оболочки мышцы с первых дней удлинения конечности находятся под воздействием пассивного растяжения, и условно можно выделить три фазы в процессе анатомо-функциональной адаптации мышцы к условиям дистракционного остеосинтеза:

- фаза преимущественного растяжения, когда удлинение происходит за счет изменения решетки

соединительнотканых структур мышц и деспирализации коллагенового волокна (продолжается 2–4 нед);

- фаза отсроченной регенерации коллагенового волокна, когда на фоне полного растяжения значительно увеличивается масса коллагеновых волокон, уплотняются их пучки, возрастает площадь, занимаемая соединительноткаными структурами, и уменьшается масса паренхимы мышцы (продолжается до момента прекращения удлинения конечности);

- фаза реабилитации — восстановление спиралевидности коллагеновых волокон и архитектуры решетки коллагеновых пучков (продолжается с момента прекращения дистракции до момента полного функционального восстановления).

Главная отрицательная сторона второй фазы удлинения мышцы — это сдавление волокон со стороны соединительнотканых оболочек. Общее усилие, которое приходится преодолевать аппаратом Илизарова при удлинении нижней конечности, достигает 600–700 Н. Доля сопротивления со стороны мышц колеблется от 16 до 39%. Противодействовать сдавлению можно, только активно повышая внутреннее напряжение, т.е. активным сокращением миофибрилл. По сути дела, в условиях максимального натяжения соединительнотканых структур мышц единственным способом противодействия может быть изометрическое сокращение мышц удлиняемой конечности.

В методических рекомендациях РНЦ «ВТО» им. Г.А. Илизарова подчеркивается необходимость применения ЛФК для смежных суставов. Однако зачастую ЛФК сводится к пассивным движениям в суставе. Это действительно оказывает положительное влияние на все ткани сустава и удлиняемого сегмента. Но по мере удлинения конечности амплитуда движений постепенно уменьшается, и наконец наступает такой момент, когда попытка согнуть сустав вызывает только дополнительное сдавление пучков мышечных волокон, оказывая явно отрицательное воздействие. В этих условиях на первый план в борьбе за функциональную полноценность конечности в целом и каждой мышцы в отдельности должны выйти физиотерапевтические мероприятия, включающие активные сокращения мышцы, электромиостимуляция. Противодействовать сдавлению мышечных волокон со стороны соединительнотканых оболочек можно только активным внутренним напряжением, т.е. активной сократительной деятельностью.

Уровень внутримышечного давления напрямую зависит и от объема циркулирующей в мышце крови. Поперечнополосатая мышца обладает развитой сосудистой сетью. Капиллярная сеть широко разветвляется в эндомизии и играет определенную роль не только в питании мышечных волокон, но и в сопротивлении растяжению мышцы. Выраженное увеличение объема соединительной ткани эндомизия и перимизия свидетельствует и о недо-

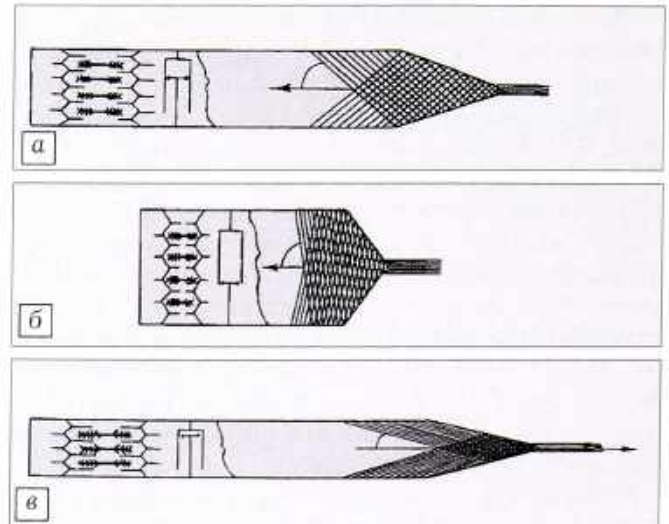


Рис. 3. Функциональная модель скелетной мышцы: а — состояние покоя; б — состояние сокращения; в — состояние во время удлинения конечности.

статочности кровоснабжения. Растяжение, превышающее эластичность соединительнотканых структур мышцы, несомненно, ведет к перерастяжению сосудов, сужению просвета капилляров, затруднению тока крови. Эта ситуация еще более усугубляется, если возрастает вязкость крови.

Мы считаем, что в таких условиях электростимуляция мышц удлиняемой конечности, циклическое внутреннее напряжение будут оказывать благоприятное влияние на кровообращение за счет так называемого активного «мышечного насоса». Периодическое сокращение мышечных волокон повышает внутреннее напряжение мышцы, препятствуя сдавлению и деструкции мышечных волокон, а улучшение кровотока по капиллярам, повышение оксигенации благоприятно сказывается на трофике тканей, стимулирует размножение мышечных клеток, препятствует избыточному росту соединительной ткани. Несомненно, должное внимание следует уделять контролю и коррекции реологических свойств крови.

Третья фаза начинается с момента прекращения удлинения конечности. Период релаксации — это начало восстановления структурной решетки оболочек мышечного брюшка. Вначале восстанавливается спиралевидный характер коллагенового волокна. Это очень важный момент функциональной реабилитации мышцы. В результате снижается внешнее давление на мышечное волокно, улучшаются условия капиллярного кровотока и функционирования нервно-мышечных синапсов, появляется запас пространства для увеличения периметра мышечного брюшка как за счет сокращения в актиномиозиновом комплексе, так и за счет регенерации новых мышечных волокон. Улучшение капиллярного кровотока и оксигенации тканей способствует регенерации паренхимы мышцы и снижает пролиферацию соединительной ткани.

Ускорить период релаксации можно, если одномоментно сблизить костные фрагменты удлиняемого сегмента на «высоту зоны роста костного регенерата», т.е. на 1–5 мм (этот прием предложен В.И. Шевцовым и А.В. Попковым в 1994 г. для стимуляции регенераторного процесса кости [7]). Сблизение точек прикрепления мышцы ведет к быстрому восстановлению спиралевидности коллагенового волокна в составе соединительнотканых структур мышцы. Появляется запас пространства для утолщения мышечного волокна во время активного сокращения миофибрилл. В этот период создаются благоприятные биомеханические условия для активной функциональной реабилитации мышцы.

Наши морфологические исследования (с использованием стереологического анализа) показали, что снижение (сброс) дистракционных усилий после компрессии стимулирует развитие паренхиматозных элементов — мышечных волокон и вызывает некоторую редукцию стромы в сравнении с тем, что наблюдается при классическом удлинении конечности. Данный факт подтверждается вторичным параметром — отношением объемной плотности соединительной ткани к объемной плотности мышечных волокон: при классическом дистракционном остеосинтезе через 1 мес после снятия аппарата этот показатель составляет 396%, а при последовательном дистракционно-компрессионном остеосинтезе — лишь 138% от значений на интактном сегменте. По окончании удлинения в эксперименте объемная плотность мышечных волокон при дистракционно-компрессионном остеосинтезе была в 1,3 раза выше и приближалась к значению интактной мышцы. Относительный объем мышечных волокон в единице тестовой ткани при дистракционно-компрессионном остеосинтезе был на 17% больше, а относительный объем соединительной ткани — на 14,3% меньше, чем при дистракционном остеосинтезе.

Таким образом, исследование передней большеберцовой мышцы с использованием стереологического анализа позволило выявить следующее:

1) при дистракционно-компрессионном остеосинтезе по окончании эксперимента васкуляризация мышечной ткани в 1,9 раза выше, чем при дистракционном остеосинтезе, при этом площадь гематотканевой диффузии одинакова;

2) численная плотность микрососудов и мышечных волокон при дистракционно-компрессионном остеосинтезе достоверно выше, чем при дистракционном; минимальное межкапиллярное расстояние и радиус цилиндра мышечных волокон, снабжающихся одним капилляром путем диффузии, при дистракционно-компрессионном остеосинтезе меньше;

3) по окончании эксперимента объемная плотность эндомизия при дистракционно-компрессионном остеосинтезе в 2,2 раза ниже, чем при дистракционном; это позволяет предположить, что при

дистракционно-компрессионном остеосинтезе стромально-паренхиматозные отношения сдвигаются в сторону паренхимы. Преобладают более крупные мышечные волокна с меньшим количеством соединительнотканых прослоек.

Лечебно-восстановительный комплекс в этот период должен включать прежде всего упражнения, связанные с активным сокращением мышцы, с увеличением амплитуды движений в суставах. Повысить внутримышечное давление можно только за счет поступления нервного импульса на мышечное волокно и сокращения саркомеров миофибрилл. Этот процесс можно ускорить, если к активным систематическим занятиям ЛФК дополнительно подключить сеансы электромиостимуляции. Одним из перспективных направлений является включение в лечебно-реабилитационный процесс методик функционального биоуправления. Активная тренировка мышцы, повышение ее внутреннего напряжения стимулирует регенерацию мышечных волокон и способствует восстановлению архитектоники пучков коллагеновых волокон соединительнотканых оболочек, оказывает благоприятное влияние на кровообращение мышцы. Все эти процессы взаимосвязаны и лежат в основе функциональной реабилитации пациента.

ЛИТЕРАТУРА

1. Вайн А.А., Эрелине Я.Я. Алгоритм анализа биомеханических свойств скелетных мышц: Ученые записки Тартуского ун-та. — 1985. — Вып. 723. — С. 122–137.
2. Государственный доклад о состоянии здоровья населения Российской Федерации в 1998 году (Минздрав РФ, РАМН). — М., 1999.
3. Гурфинкель В.С., Левик Ю.С. Скелетная мышца: структура и функция. — М., 1985.
4. Данилов Р.К., Клишов А.А. //Арх. анат. — 1981. — N 1. — С. 95–107.
5. Дьячкова Г.В. Мышечно-фасциальный аппарат голени при удлинении ее по методу Илизарова: Автореф. дис. ... канд. мед. наук. — Курган, 1981.
6. Криворучко Г.А., Шейн А.П. //Мед-биол. конф. молодых ученых Кургана, 1-я: Тезисы докладов. — Курган, 1976. — С. 74–76.
7. Пат. 2071740 РФ, МКИ⁶ А61 В17/56. Способ стимуляции репаративного процесса кости /В.И. Шевцов, А.В. Попков. — Бюл. изобрет. — 2001. — N 2.
8. Попков А.В. //Гений ортопедии. — 2000. — N 4. — С. 105–111.
9. Филимонова Г.Н., Ерофеев С.А., Шрейнер А.А., Баранова С.В. //Там же: — 1999. — N 3. — С. 14–19.
10. Хилл А. Механика мышечного сокращения. Старые и новые опыты: Пер. с англ. — М., 1972.
11. Целлариус С.Ф., Целлариус Ю.Г. //Бюл. экспер. биол. — 1975. — N 1. — С.71–74.
12. Целлариус С.Ф., Целлариус Ю.Г. Гистопатология очаговых метаболических повреждений волокон соматической мускулатуры. — Новосибирск, 1979.
13. Шейн А.П., Криворучко Г.А. //Метод Илизарова — достижения и перспективы: Тезисы докладов Междунар. конф., посвященной памяти Г.А. Илизарова. — Курган, 1993. — С. 158–159.

14. Шрейнер А.А., Ерофеев С.А., Щудло М.М. и др. //Гений ортопедии. — 1999. — N 2. — С. 13-17.
15. Щуров В.А., Гребенюк Л.А., Мурадисинов С.О. //Бюл. ВСНЦ Сибирского отделения РАМН. — 1994. — N 1-2. — С. 55-57.
16. Щуров В.А., Гребенюк Л.А., Дьячкова Г.В. //Вопросы биомеханики в травматологии и ортопедии: Науч. труды. — Казань, 1989. — С. 55-58.
17. Beier W. Biophysik. — Leipzig, 1962.
18. Fung V.C. Biomechanics. — New York etc., 1981.
19. Khoroskov I.A., Odintsova N.A. //Arch. Gistol. Embriol. — 1988. — Vol. 95, N 12. — P. 41-48.

© Т.С. Винокурова, Ю.Е. Гаркавенко, 2004

РЕОВАЗОГРАФИЯ В ОЦЕНКЕ СОСТОЯНИЯ ПЕРИФЕРИЧЕСКОГО КРОВООБРАЩЕНИЯ ПРИ УДЛИНЕНИИ НИЖНИХ КОНЕЧНОСТЕЙ У ДЕТЕЙ

Т.С. Винокурова, Ю.Е. Гаркавенко

Научно-исследовательский детский ортопедический институт им. Г.И. Турнера, Санкт-Петербург

Методом реовазографии изучено состояние кровообращения в области бедра и голени у 51 пациента в возрасте от 5 до 18 лет с приобретенной патологией проксимального (39 больных) и дистального (12) метаэпифиза бедренной кости до и после восстановления длины нижней конечности путем удлинения бедра. В отдаленные сроки (1-5 лет) отмечена положительная динамика показателей регионарного кровообращения не только бедра, но и голени.

Rheovasography was applied for the evaluation of blood circulation in the femur and crus before and after restoration of lower extremity length. There were 51 children, aged 5-18, with acquired pathology of proximal (39 patients) and distal (12 patients) metaepiphysis of femur. Positive dynamics in regional blood circulation was noted both in proximal and distal extremity segments at 1-5 years follow up after lengthening

Восстановление длины нижней конечности у детей — актуальная проблема современной ортопедии, которая с развитием и совершенствованием метода чрескостного компрессионно-дистракционного остеосинтеза находит успешное практическое решение. При единстве мнений о показаниях к удлинению укороченной конечности сохраняются некоторые разногласия в вопросах выбора удлиняемого сегмента. Причина этого — опасение вызвать нарушение стабильности тазобедренного сустава (в случае его поражения) при удлинении бедра, ухудшение кровообращения проксимального отдела бедренной кости, а также ухудшение периферического кровообращения в дистальных сегментах удлиняемой конечности, что, в свою очередь, может повлечь за собой замедление формирования регенерата. Изучение и сравнительный анализ состояния гемодинамики в укороченной конечности до и после ее удлинения помогают найти ответ на ряд интересующих вопросов.

В литературе имеется ограниченное число публикаций, отражающих состояние периферического кровообращения в нижних конечностях при их удлинении у детей с приобретенной патологией крупных суставов [1-3, 5]. Еще меньше работ, касающихся состояния кровообращения в голени при удлинении бедра, в которых рассматриваются процессы гемодинамики в дистальных сегментах удлиняемой конечности, причем в основном у взрос-

лых пациентов и в ранние сроки после восстановления длины конечности [4]. Желание в какой-то мере восполнить имеющийся пробел побудило нас обратиться к этому вопросу.

Целью нашей работы было изучение периферического кровообращения бедер и голени у детей и подростков с приобретенной патологией тазобедренного и коленного суставов до и после восстановления длины нижней конечности, а также влияния удлинения бедра на состояние кровообращения в голени.

МАТЕРИАЛ И МЕТОДЫ

Обследован 51 пациент в возрасте от 5 до 18 лет с укорочением нижней конечности на 4-16 см после перенесенных острого гематогенного остеомиелита (38), травм (6), туберкулезного остита (4), послеоперационного остеомиелита (2) и хондробластомы проксимального метаэпифиза бедренной кости (1). Больные были разделены на две группы: 1-я — пациенты с поражением проксимального (39 человек — 76,5%), 2-я — дистального (12 человек — 23,5%) метаэпифизов бедренной кости. Пятеро больных с поражением и тазобедренного, и коленного суставов отнесены к 1-й группе. Контрольную группу составили 10 здоровых детей соответствующего возраста.

С целью стабилизации тазобедренного сустава 38 (74,5%) больным ранее были произведены от-

крытое вправление бедра, пластика тазобедренного сустава деминерализованными костно-хрящевыми аллотрансплантатами, формирование крыши вертлужной впадины, а также пластика шейки бедренной кости мигрирующими костно-мышечными комплексами. Опорная ангуляционная остеотомия бедренной кости у подростков с патологическим вывихом бедра выполнялась одновременно с удлинением нижней конечности.

Удлинение конечности на величину от 4 до 12,5 см производилось за счет бедра: у 48 (94,1%) больных — спицестержневым, у 3 (5,9%) — стержневым аппаратом.

Обследование проводилось при поступлении больных в стационар и в сроки от 1 года до 5 лет после оперативного вмешательства. Для решения поставленных задач использовалась реовазография (РВГ) — метод, основанный на регистрации изменений электрического сопротивления тканей вследствие колебаний их кровенаполнения при сердечных сокращениях, позволяющий оценить интенсивность периферического кровообращения, состояние сосудистого тонуса и венозного оттока в исследуемых сегментах конечностей. Обследование выполняли с помощью анализатора КМ-АР-01 «Диамант» в положении больного лежа, натощак или через 2 ч после еды, с 20-минутной адаптацией пациента в помещении при температуре окружающей среды не ниже 20 °С. Использовали продольное отведение РВГ от нижних конечностей с применением циркулярных электродов, которые накладывали на симметричные участки исследуемых бедер и голеней.

При анализе реограмм учитывали амплитудные и временные характеристики. Опорные точки определяли по дифференциальной реограмме с учетом различия производных артериального и венозного компонентов [6]. Анализировались следующие показатели, характеризующие состояние периферической гемодинамики:

АРГ (Ом) — амплитуда реограммы — показатель интенсивности кровоснабжения артериального русла;

ВО (%) — показатель состояния оттока крови из данной области в сердце, который определяется тонусом венозного русла исследуемой области;

ПТС (%) — показатель тонуса крупных сосудов (норма 11–17%);

ДКИа (%) — диастолический артериальный индекс, характеризующий тонус артериол (норма 40–70%);

ДСИа (%) — дикротический артериальный индекс, характеризующий тонус венул и вен (норма <80%);

Vq 100 (мл/мин) — объемный кровоток, определяющий количество крови, поступающей в 100 см² ткани за 1 мин;

РИ (усл. ед.) — реографический систолический индекс, отражающий величину систолического притока крови;

КА (%) — коэффициент асимметрии показателей гемодинамики пораженного и непораженного сегментов конечности (норма <20%).

Статистическая обработка данных включала анализ достоверности различий в исследованных группах с помощью критерия Стьюдента с использованием программы Excel для Windows-97.

РЕЗУЛЬТАТЫ И ОБСУЖДЕНИЕ

Как показали проведенные исследования, у больных с поражением проксимального метаэпифиза бедренной кости (тазобедренный сустав) и укорочением нижней конечности до оперативного лечения объемный кровоток в пораженном бедре был на 28,3% ниже, чем на непораженной конечности ($p < 0,05$) (табл. 1). Обращает на себя внимание тот факт, что тонус крупных сосудов пораженного бедра был достоверно повышен на 30,9%, в то время как тонус артериол бедер не достигал нормы, причем на стороне поражения был ниже на 32,5%. Тонус венул и вен бедер находился в пределах возрастной нормы при незначительном уменьшении показателя на пораженной конечности. Признаки затруднения венозного оттока отмечены у трети больных (32,6%). Коэффициент асимметрии показателей гемодинамики бедер составлял в среднем 44,1% при индивидуальных колебаниях от 15 до 56%.

У больных с поражением дистального метаэпифиза бедренной кости (коленный сустав) до восстановления длины нижней конечности определялись аналогичные изменения показателей гемодинамики бедра (см. табл. 1). Так, объемный кровоток был на 30,8% ниже, а тонус крупных сосудов — на 13,2% выше, чем на непораженном контралатеральном сегменте ($p > 0,05$). Показатели тонуса артериол обоих бедер были ниже нормы и практически не отличались друг от друга, а тонус вен и венул находился в пределах возрастной нормы. Признаки затруднения венозного оттока из мягких тканей бедра отмечались у 26,4% пациентов. Коэффициент асимметрии показателей гемодинамики составлял в среднем 34% при индивидуальных колебаниях от 15 до 46%.

При исследовании состояния периферического кровообращения в голенях до удлинения пораженного бедра выявлены различные реакции со стороны сосудистого русла (см. табл. 1). Так, у больных с поражением проксимального метаэпифиза бедренной кости объемный кровоток в голени характеризовался снижением на 18,2% по сравнению с аналогичным показателем контралатеральной конечности. У пациентов с поражением дистального метаэпифиза достоверной асимметрии этого показателя не выявлялось. Тонус крупных сосудов голени на стороне поражения был достоверно выше как у больных 1-й, так и у больных 2-й группы (соответственно на 27,5 и 14,9%), а тонус артериол снижен по сравнению с нормой, причем более значительно — при локализации патологического

Табл. 1. Показатели периферического кровообращения бедер и голени у больных с приобретенной патологией тазобедренного и коленного суставов до и после восстановления длины нижней конечности ($M \pm m$)

| Показатель | | Тазобедренный сустав (1-я группа) | | Коленный сустав (2-я группа) | |
|----------------------------------|---|------------------------------------|---------------------------------------|------------------------------------|---------------------------------------|
| | | до восстановления длины конечности | после восстановления длины конечности | до восстановления длины конечности | после восстановления длины конечности |
| Показатели кровообращения бедер | | | | | |
| Vq 100, мл/мин | 1 | 0,71±0,05 | 0,65±0,06 | 1,08±0,1 | 1,24±0,08 |
| | 2 | 0,99±0,07* | 0,74±0,05 | 1,56±0,09* | 1,34±0,08 |
| РИ, усл. ед. | 1 | 0,30±0,02 | 0,30±0,05 | 0,51±0,08 | 0,50±0,06 |
| | 2 | 0,27±0,02 | 0,34±0,06 | 0,77±0,07 | 0,68±0,12 |
| ПТС, % | 1 | 19,5±2,1* | 17,4±1,9 | 18,2±2,0 | 17,4±2,7 |
| | 2 | 14,9±1,98 | 15,0±1,9 | 15,8±1,6 | 14,6±1,4 |
| ДКИа, % | 1 | 21,01±1,4 | 43,7±3,0 | 33,4±4,4 | 34,8±4,5 |
| | 2 | 31,08±3,4 | 33,6±2,9 | 31,3±2,6 | 32,3±3,6 |
| ДСИа, % | 1 | 36,82±3,5 | 41,5±4,0 | 36,0±2,8 | 39,0±4,4 |
| | 2 | 42,01±3,9 | 35,4±2,3 | 38,6±2,4 | 39,9±4,2 |
| Показатели кровообращения голени | | | | | |
| Vq 100, мл/мин | 1 | 1,26±0,2 | 1,09±0,08 | 1,39±0,09 | 1,24±0,1 |
| | 2 | 1,54±0,19* | 1,15±0,12 | 1,45±0,10 | 1,14±0,10 |
| РИ, усл. ед. | 1 | 0,90±0,11 | 0,87±0,06 | 0,98±0,08 | 0,97±0,05 |
| | 2 | 0,98±0,10 | 0,89±0,10 | 0,96±0,06 | 1,11±0,06 |
| ПТС, % | 1 | 18,1±2,1 | 16,5±2,0 | 18,9±2,8 | 16,4±2,4 |
| | 2 | 14,2±1,9* | 15,0±1,8 | 16,1±2,1 | 14,9±2,0 |
| ДКИа, % | 1 | 21,01±1,4 | 18,6±1,6 | 24,4±1,98 | 26,5±2,1 |
| | 2 | 31,08±3,4 | 31,4±2,8 | 25,5±3,1 | 28,3±3,7 |
| ДСИа, % | 1 | 36,82±3,5 | 27,6±1,8 | 40,9±4,1 | 32,4±4,0 |
| | 2 | 42,01±3,9 | 36,6±2,0 | 39,3±1,6 | 47,9±2,0 |

Обозначения: 1 — пораженная конечность; 2 — непораженная конечность. * Достоверность различия $p < 0,05$.

процесса в проксимальном отделе бедренной кости (см. табл. 1). Тонус венул и вен голени соответствовал индивидуальной норме с незначительным (на 12,4%) снижением у больных 1-й группы. Коэффициент асимметрии показателей гемодинамики голени у больных с поражением тазобедренного сустава составил 44,1%, с поражением коленного сустава — 18,1%.

Сравнительный анализ исходных показателей РВГ бедер и голени у пациентов с поражением тазобедренного сустава выявил однонаправленность изменений кровоснабжения этих сегментов: достоверное снижение по сравнению с контрольной группой объемного кровотока с повышением тонуса крупных сосудов на фоне снижения тонуса артериол вдвое (табл. 2). Следует отметить, что достоверных различий в кровенаполнении бедер и голени у здоровых детей и у больных на непораженной конечности зарегистрировано не было.

В ближайшие сроки (до 1 года) после восстановления длины нижней конечности у 32,2% боль-

Табл. 2. Исходные показатели периферического кровообращения бедра и голени у больных с приобретенной патологией тазобедренного сустава и у здоровых детей ($M \pm m$)

| Показатель | Больные | | Здоровые | |
|----------------|------------|------------|-----------|-----------|
| | бедро | голень | бедро | голень |
| Vq 100, мл/мин | 0,71±0,05* | 1,26±0,2* | 0,99±0,06 | 1,50±0,09 |
| РИ, усл. ед. | 0,30±0,02 | 0,90±0,11 | 0,32±0,01 | 0,78±0,09 |
| ПТС, % | 19,5±2,1* | 18,1±2,1* | 16,6±1,0 | 15,7±0,66 |
| ДКИа, % | 21,01±1,4* | 21,01±1,4* | 44,1±1,34 | 4,2±1,21 |
| ДСИа, % | 36,82±3,5 | 36,82±3,5 | 44,9±1,68 | 44,8±2,0 |

Примечание. У здоровых детей представлены данные РВГ правой нижней конечности, так как коэффициент асимметрии в среднем не превышал на бедре 7,6%, на голени — 9,7%. * Достоверность различия $p < 0,05$.

ных наряду со снижением ДКИ отмечалось увеличение реографического систолического индекса (РИ). Эти изменения могут быть связаны с функциональными нарушениями в артериальной и венозной сети вследствие перераспределения кровотока на фоне растяжения сосудов при удлинении конечности. В отдаленные сроки повышения РИ не определялось. Нарушение тонуса артериол, по-видимому, может быть обусловлено, с одной стороны, перераспределением нагрузки на нижние конечности при разной длине ног и меньшей энергетической потребностью мягких тканей укороченной конечности, а с другой — длительной фиксацией удлиняемого сегмента в дистракционном аппарате и функциональной недостаточностью удлиненных мышц, не восстановивших в полной мере свои энергетические потребности.

В сроки от 1 года до 5 лет после удлинения бедра объемный кровоток в нем при локализации патологического процесса в проксимальном метаэпифизе бедренной кости хотя и оставался ниже аналогичного показателя непораженного контралатерального сегмента, но отличался от него только на 12,2%, а не на 28,3%, как это было до проведенного хирургического лечения (см. табл. 1). У детей с поражением дистального метаэпифиза бедренной кости объемный кровоток в удлинненном бедре увеличивался по сравнению с дооперационным периодом на 13%. Показатели, характеризующие тонус крупных сосудов, на пораженном бедре не отличались от исходных. Улучшалось и практически достигало нормы кровообращение как в артериальной, так и в венозной сети удлинненного бедра, причем более выраженные положительные изменения наблюдались у пациентов с ранее стабилизированным тазобедренным суставом. Венозный отток из мягких тканей бедра оставался затрудненным у 21% больных с поражением проксимального и у 16% пациентов с поражением дистального метаэпифиза бедренной кости — по сравнению с дооперационным периодом число таких больных уменьшилось соответственно на 11,6 и 10,4%. Коэффициент асимметрии показателей гемодинамики бедер после восстановления длины конечности составил при поражении тазобедренного сустава 23%, при поражении коленного сустава — 15% против 44,1 и 34% до операции.

При анализе показателей объемного кровотока в сосудах голени пораженной и непораженной конечностей после удлинения бедра их достоверной асимметрии не выявлено. Тонус крупных сосудов голени на стороне поражения достоверно понизился, а сохранившаяся асимметрия не выходила за границы физиологических отклонений. Венозный отток и тонус мелких и средних сосудов по сравнению с дооперационным периодом существенных изменений не претерпели. При этом коэффициент асимметрии показателей гемодинамики голени у больных с поражением тазобедренного сустава составил 18%, с поражением коленного сустава — 12%.

Приведем два клинических примера.

Больной К., 15 лет, диагноз: последствия острого гематогенного остеомиелита проксимального метаэпифиза левой бедренной кости, патологический вывих левого бедра, укорочение левой нижней конечности на 5 см. При реовазографическом исследовании до оперативного лечения (рис. 1, а) выявлено снижение на 25,2% объемного кровотока бедра (0,98 мл/мин) и на 26,6% — голени (1,24 мл/мин) пораженной конечности. Тонус артериол и прекапилляров как на пораженной, так и на непораженной нижней конечности также был снижен. Тонус крупных сосудов бедер и голеней соответствовал возрастной норме. Признаков нарушения венозного оттока не выявлено. Коэффициент асимметрии показателей гемодинамики бедер и голеней составил соответственно 40,2 и 45%.

Через 1 год после удлинения левого бедра на 5,5 см показатели объемного кровотока симметричных сегментов нижних конечностей практически не различались между собой: на пораженном бедре — 1,21 мл/мин, на непораженном — 1,28 мл/мин (рис. 1, б). Аналогичные изменения зарегистрированы в голенях пораженной (1,64 мл/мин) и непораженной (1,72 мл/мин) конечностей. Таким образом, по сравнению с исходным уровнем объемный кровоток бедра удлинненной конечности увеличился на 19%, голени — на 24,4%. При этом тонус сосудов не изменился, признаков затруднения венозного оттока не отмечено. Значительное уменьшение по сравнению с исходными значениями коэффициентов асимметрии показателей гемодинамики бедер (8%) и голеней (2%) свидетельствовало о нормализации кровообращения в удлинненной нижней конечности.

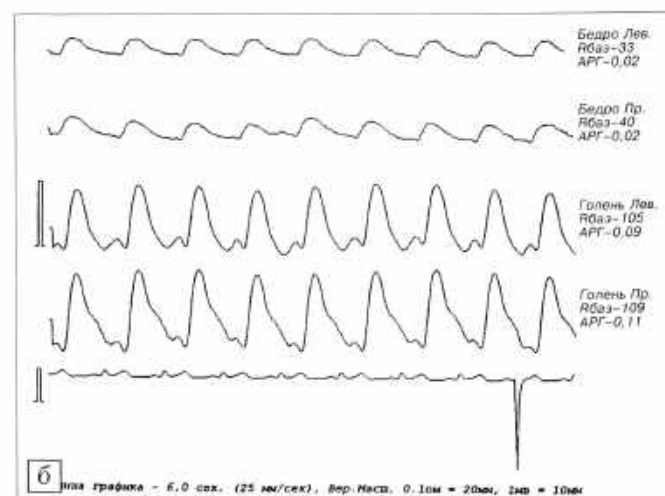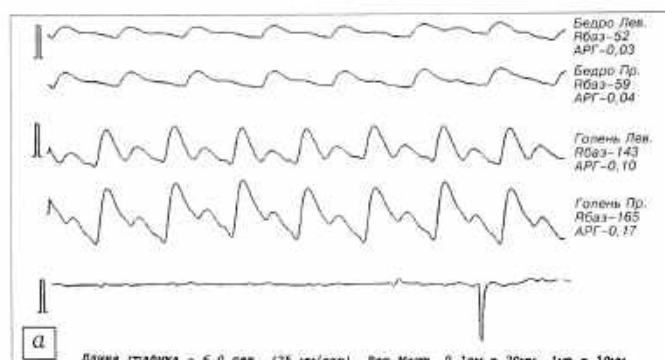


Рис. 1. Реограммы бедер и голеней больного К. до (а) и через 1 год после (б) удлинения левого бедра на 5,5 см.

Больной М., 10 лет, диагноз: посттравматическое укорочение правого бедра на 4 см, антекурвационная деформация дистального метафиза правой бедренной кости. При реовазографическом исследовании до оперативного вмешательства (рис. 2, а) обращало на себя внимание отсутствие асимметрии амплитуды реограмм бедер: и на правом, и на левом бедре она составляла 0,02 Ом. Вместе с тем на голенях асимметрия этого показателя достигала 23,1% (на стороне поражения АРГ равнялась 0,1 Ом). Показатель объемного кровотока пораженного бедра составлял 0,65 мл/мин, непораженно — 0,69 мл/мин. Аналогичные показатели голеней равнялись соответственно 1,83 и 1,5 мл/мин. При снижении по сравнению с нормой тонуса артериол и венул отмечался повышенный тонус крупных сосудов и бедер (на 20,2%), и голеней (на 17,6%). Коэффициент асимметрии показателей гемодинамики голеней составлял 26%, бедер — 6%.

Через 1 год после удлинения правого бедра на 5 см (рис. 2, б) амплитуда реограмм бедра превысила исходную в 2 раза (0,04 Ом). Объемный кровоток в мягких тканях пораженного бедра увеличился до 0,78 мл/мин (на 16,7%). Снижился, хотя и незначительно, тонус крупных сосудов пораженного бедра, составил 18,1%. Тонус артериол удлиненной конечности остался сниженным, венозный отток, как и до удлинения бедра, не был затруднен. Сохранившаяся после выравнивания длины нижних конечностей некоторая асимметрия показателей гемодинамики не превышала на бедрах 11,3%, на голенях — 5%, т.е. находилась в пределах физиологических отклонений. При этом АРГ пораженной и непораженной голени не имели различий.

Таким образом, проведенные исследования показали, что степень нарушения гемодинамики в пораженной нижней конечности зависит от локализации патологического процесса. Состояние кровообращения в бедре и голени укороченной конечности характеризуется однотипными реакциями сосудов, но при поражении коленного сустава изменения гемодинамики выражены в меньшей степени, чем при поражении тазобедренного сустава. В отдаленные сроки после восстановления длины нижней конечности у детей и подростков с приобретенной патологией тазобедренного и коленного суставов отмечается положительная динамика показателей регионарного кровотока удлиненной конечности. Удлинение бедра при патологии тазобедренного и коленного суставов не оказывает отрицательного влияния на состояние гемодинамики дистальных сегментов конечности.

ЛИТЕРАТУРА

1. Арсентьева Н.И., Смирнов В.А., Барабаш Ю.А. и др. // Травматол. ортопед. России. — 1996. — N 2. — С. 43-45.

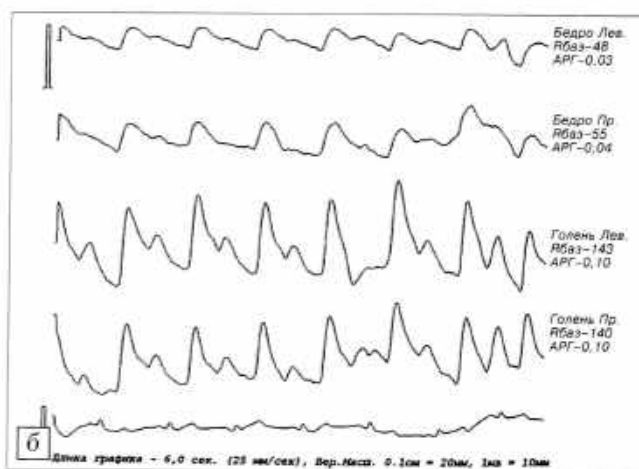
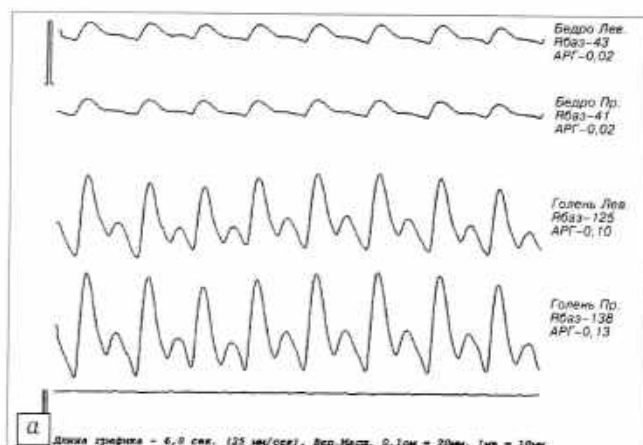


Рис. 2. Реограммы бедер и голеней больного М. до (а) и через 1 год после (б) удлинения правого бедра на 5 см.

2. Гаркавенко Ю.Е., Винокурова Т.С., Бергалиев А.Н. // Стандарты технологии специализированной помощи детям при заболеваниях и повреждениях опорно-двигательного аппарата: Материалы совещания детских ортопедов-травматологов России. — СПб, 1999. — Ч. 1. — С. 86-88.
3. Мякотина Л.И., Федотова Р.Г. // Ортопед. травматол. — 1967. — N 6. — С. 33-38.
4. Шевцов В.И., Макушин В.Д., Куфтырев Л.М. Дефекты нижней конечности. — Курган, 1996.
5. Щуров В.А., Кудрин Б.И., Шейн А.П. // Ортопед. травматол. — 1981. — N 10. — С. 30-33.
6. Яруллин Х.Х. Клиническая реоэнцефалография. — М., 1983.

ИЗМЕНЕНИЕ БИОХИМИЧЕСКИХ ПОКАЗАТЕЛЕЙ СЫВОРОТКИ КРОВИ ПОД ВОЗДЕЙСТВИЕМ ГИПЕРБАРИЧЕСКОЙ ОКСИГЕНАЦИИ ПРИ ЛЕЧЕНИИ ЗАКРЫТЫХ ДИАФИЗАРНЫХ ПЕРЕЛОМОВ ГОЛЕНИ МЕТОДОМ ЧРЕСКОСТНОГО ОСТЕОСИНТЕЗА

М.В. Стогов, С.Н. Лунева, Т.Н. Ерофеева, Е.В. Николайчук, С.И. Новичков

Российский научный центр «Восстановительная травматология и ортопедия» им. Г.А. Илизарова, Курган

Обследовано 65 больных с закрытыми диафизарными переломами костей голени в динамике лечения методом чрескостного остеосинтеза по Илизарову. В послеоперационном периоде 52 пациентам были проведены сеансы гипербарической оксигенации. В сыворотке крови исследовали активность щелочной и кислой фосфатаз, лактатдегидрогеназы, содержание общего кальция, неорганического фосфора, молочной и пировиноградных кислоты. Показано благоприятное влияние гипербарического кислорода на метаболизм скелетных мышц и репаративный процесс.

Sixty five patients with closed diaphysial tibia fractures were examined during transosseous osteosynthesis. Postoperatively 52 patients underwent HBO-therapy. Blood serum activity of alkaline and acid phosphatase, lactate dehydrogenase, content of total calcium, inorganic phosphorus, lactic and pyruvic acids were evaluated. HBO-therapy was shown to effect the metabolism of skeletal muscles and reparative process.

Известно, что скелетная травма вызывает существенные изменения внутренней среды организма [2, 4, 6]. Одним из способов направленного воздействия на обменные процессы является применение при лечении травматологических больных метода гипербарической оксигенации (ГБО) [3]. Оценка влияния гипербарического кислорода на метаболизм костной и мышечной ткани при травме имеет не только теоретическое, но и практическое значение, в частности для оптимизации сроков применения ГБО-терапии.

Цель настоящего исследования состояла в определении влияния гипербарического кислорода на обменные процессы в условиях лечения травматологических больных.

МАТЕРИАЛ И МЕТОДЫ

В исследование вошли 52 пациента обоего пола в возрасте от 17 до 50 лет (средний возраст 38 лет) с закрытыми диафизарными переломами костей голени. В течение первых суток после поступления в клинику всем им был выполнен чрескостный остеосинтез по Илизарову, а в послеоперационном периоде применялась ГБО-терапия. В зависимости от срока ее включения в лечебный курс пациенты были разделены на две группы: больным 1-й группы ГБО назначали на второй неделе после операции, больным 2-й группы — на третьей неделе. В каждой группе одна часть пациентов проходила курс ГБО, состоящий из 7 сеансов, другая — из 10. Сеансы ГБО проводили в одноместной лечебной барокамере БЛКС 303 МК в режиме 1,4–1,6 ата. Контрольную группу составили 13 пациентов с аналогичными переломами, лечившиеся также методом чрескостного остеосинтеза, но без применения

ГБО-терапии (средний возраст 33 года). За норму были приняты биохимические показатели 17 практически здоровых людей обоего пола той же возрастной категории. Кровь для исследования у больных всех групп брали на 4, 8, 12, 21, 30-е сутки после операции и перед снятием аппарата.

Для оценки специфического действия гипербарического кислорода на процессы обмена в костной и мышечной ткани использовали интегральные индексы, наиболее точно, на наш взгляд, отражающие биохимические сдвиги в организме в ответ на воздействие ГБО. Для оценки состояния костного метаболизма определяли содержание в сыворотке крови общего кальция и неорганического фосфора, а также рассчитывали соотношение щелочной (ЩФ) и тартратрезистентной кислой (ТрКФ) фосфатаз (ЩФ/ТрКФ). О характере процессов энергообмена в организме судили по соотношению концентраций конечных продуктов гликолиза: молочной (МК) и пировиноградной (ПВК) кислот (МК/ПВК). Состояние скелетных мышц оценивали по активности в сыворотке крови лактатдегидрогеназы (ЛДГ).

Активность ЛДГ, ЩФ ТрКФ, содержание МК, неорганического фосфора и общего кальция в сыворотке крови исследовали на анализаторе Stat Fax® 1904 Plus (США), используя наборы фирмы «Vital Diagnostic» (Санкт-Петербург). Концентрацию ПВК определяли по методу Umbright в модификации Б.С. Бабаскина [1].

Поскольку исследуемые выборки из-за их малого объема не соответствовали нормальному распределению (проверку на нормальность проводили с помощью критерия Шапиро—Уилка), математический анализ результатов выполняли с ис-

пользованием непараметрических критериев. Для описания результатов исследования рассчитывали медиану, 25-й и 75-й процентиля; достоверность различий между исследуемыми группами оценивали с помощью непараметрического W-критерия Вилкоксона (если выборка составляла 12 и более значений) и критерия рандомизации (при выборке меньше 12).

РЕЗУЛЬТАТЫ И ОБСУЖДЕНИЕ

Динамика изученных показателей сыворотки крови больных в течение первой недели после операции — до начала ГБО представлена в табл. 1. В этот период отмечено статистически значимое повышение активности ЛДГ (на 4-е сутки) и соотношения фосфатаз (ЩФ/ТрКФ).

Применение ГБО одинаково влияло на соотношение МК/ПВК в обеих группах больных: в 1-й группе оно достоверно снижалось после 10 сеансов ГБО, во 2-й группе — после 7 сеансов (табл. 2). Содержание общего кальция в сыворотке крови в ходе лечения во всех группах существенно не отличалось от нормы (табл. 3). Статистически значимые отличия от нормы выявлены в содержании неорганического фосфора (табл. 4). Этот показатель достоверно возрастал еще до начала ГБО-терапии (на 12-е сутки после операции) и оставался повышенным после ее проведения — вне зависимости от сроков начала и числа сеансов. Соотношение фосфатаз у пациентов, получавших ГБО-терапию, существенно не изменялось как по сравнению с его значениями до ГБО, так и по сравнению с контролем (табл. 5). Активность ЛДГ в сыворотке крови после 10 сеансов ГБО достоверно снижалась у пациентов обеих групп (табл. 6).

Клинически у всех больных достигнута консолидация переломов с хорошим анатомическим и функциональным результатом.

Опираясь на полученные данные, можно сделать вывод, что травма и последующее оперативное вмешательство вызывали

специфические изменения ряда биохимических показателей сыворотки крови. В первую очередь повреждение костной ткани приводило к возрастанию активности в крови ее специфических ферментов — ЩФ и ТрКФ. В течение первых суток после травмы значительно повышалась активность маркера мышечного повреждения — ЛДГ. Рост активности этого фермента в крови, как показано нами ранее [5], связан с выходом его из скелетных мышц травмированной конечности. Повышение активности ЛДГ свидетельствует, с одной стороны, о повреждении мягкотканного аппарата после перелома, а с другой — об активации анаэробного метаболизма в ткани. На это указывает и значительное увеличение содержания в сыворотке крови МК и ПВК при сохранении их соотношения — последнее говорит о недостаточной способности аэробных механизмов обмена

Табл. 1. Динамика биохимических показателей сыворотки крови больных в течение первой недели после операции — до применения ГБО

| Срок после операции | МК/ПВК | Общий кальций, ммоль/л | Неорганический фосфор, ммоль/л | ЩФ/ТрКФ | ЛДГ, Е/л |
|---------------------|----------------------------|-----------------------------|--------------------------------|------------------------------|--------------------------------|
| | | | | | |
| 4-е сутки | 10,2 (8,0+26,7) n=11 | 2,41 (2,29+2,43) n=11 | 1,35 (1,24+1,46) n=11 | 23,2* (19,6+33,8) n=11 | 400,7* (360,6+462,0) n=6 |
| 8-е сутки | 8,0 (7,3+12,0) n=6 | 2,35 (2,29+2,43) n=7 | 1,20 (1,15+1,44) n=7 | 25,3* (19,0+39,9) n=7 | 315,3 (294,8+331,1) n=6 |
| Норма (n=17) | 13,6 (12,0+15,2) | 2,38 (2,21+2,55) | 1,12 (0,91+1,33) | 11,7 (7,6+15,8) | 293,4 (188,6+402,8) |

*Различие с нормой достоверно при $p_w=0,05$.

Табл. 2. Динамика соотношения МК/ПВК в сыворотке крови больных исследуемых и контрольной групп

| Группа больных | До ГБО | После ГБО | | Перед снятием аппарата |
|--------------------------------|---|---|-----------------------------|----------------------------|
| | | 7 сеансов | 10 сеансов | |
| медиана (25-й+75-й процентиль) | | | | |
| 1-я | 15,6 (9,5+30,6) n=11 (12-е сутки после операции) | 11,9 (6,2+16,8) n=6 | 10,4* (5,3+13,9) n=12 | 11,0 (10,7+16,7) n=5 |
| Контроль | - | 21-е сутки после операции 14,11 (8,8+14,3) n=7 | | 12,4 (11,8+13,0) n=5 |
| 2-я | 14,1 (8,8+14,3) n=7 (21-е сутки после операции) | 9,6** (4,2+12,2) n=12 | 12,7 (10,6+14,7) n=4 | 14,9 (13,6+18,8) n=5 |
| Контроль | - | 30-е сутки после операции 12,7 (12,1+15,7) n=6 | | 12,4 (11,8+13,0) n=5 |

*Достоверное различие с показателем до ГБО при $p_w=0,03$; ** — при $p_w=0,04$.

Табл. 3. Динамика содержания общего кальция в сыворотке крови больных исследуемых и контрольной групп (в ммоль/л)

| Группа больных | До ГБО | После ГБО | | Перед снятием аппарата |
|--------------------------------|--|---|-----------------------------|----------------------------|
| | | 7 сеансов | 10 сеансов | |
| медiana (25-й+75-й процентиль) | | | | |
| 1-я | 2,46 (2,24+2,55) n=15 (12-е сутки после операции) | 2,38 (2,35+2,39) n=6 | 2,44 (2,37+2,57) n=13 | 2,42 (2,36+2,48) n=5 |
| Контроль | — | 21-е сутки после операции 2,38 (2,35+2,47) n=7 | | 2,34 (2,32+2,38) n=5 |
| 2-я | 2,38 (2,35+2,47) n=7 (21-е сутки после операции) | 2,50 (2,40+2,60) n=12 | 2,30 (2,28+2,44) n=4 | 2,43 (2,31+2,54) n=7 |
| Контроль | — | 30-е сутки после операции 2,54 (2,41+2,58) n=6 | | 2,34 (2,32+2,38) n=5 |

Табл. 4. Динамика содержания неорганического фосфора в сыворотке крови больных исследуемых и контрольной групп (в ммоль/л)

| Группа больных | До ГБО | После ГБО | | Перед снятием аппарата |
|--------------------------------|---|--|-------------------------------|----------------------------|
| | | 7 сеансов | 10 сеансов | |
| медiana (25-й+75-й процентиль) | | | | |
| 1-я | 1,46* (1,26+1,64) n=15 (12-е сутки после операции) | 1,51** (1,41+1,65) n=6 | 1,52** (1,42+1,53) n=12 | 1,24 (1,22+1,32) n=5 |
| Контроль | — | 21-е сутки после операции 1,10* (1,01+1,42) n=7 | | 1,27 (1,15+1,37) n=5 |
| 2-я | 1,10 (1,01+1,42) n=7 (21-е сутки после операции) | 1,53** (1,41+1,59) n=12 | 1,55** (1,53+1,56) n=4 | 1,42 (1,30+1,61) n=5 |
| Контроль | — | 30-е сутки после операции 1,24 (1,15+1,54) n=6 | | 1,27 (1,15+1,37) n=5 |

* Достоверное различие с показателем до ГБО при $p_w=0,01$, * — при $p_{ind}=0,05$; * достоверное различие с нормой при $p_w=0,05$; * достоверное различие с контролем при $p_{ind}=0,008$, " — при $p_w=0,04$

поддерживать процессы энергетического обеспечения тканей после травматического повреждения. Именно на ликвидацию этих последствий скелетной травмы и была направлена ГБО-терапия. Действительно, как показало проведенное исследование, применение ГБО — вне зависимости от сроков ее включения в курс лечения — вызвало перестройку процесса энергетического метаболизма, устраняя развивающуюся гиперлактатемию, что выражалось в снижении соотношения МК/ПВК.

Процессы костного метаболизма и механизмы его регуляции при применении ГБО значительно

не изменялись — об этом свидетельствовали сохранение в пределах нормы содержания общего кальция и высоких значений соотношения ЩФ/ТрКФ независимо от сроков и числа сеансов ГБО. По нашему мнению, это может быть связано с относительной устойчивостью процессов костного метаболизма к недостатку и избытку кислорода.

Помимо стабилизации энергетического обмена, гипербарический кислород оказывал положительное влияние на состояние пароссальных тканей, и прежде всего скелетных мышц. Исследование динамики активности ЛДГ в сыворотке крови выявило благоприятное воздействие ГБО на метаболизм

Табл. 5. Динамика соотношения ЩФ/ТрКФ в сыворотке крови больных исследуемых и контрольной групп

| Группа больных | До ГБО | После ГБО | | Перед снятием аппарата |
|--------------------------------|---|--|-----------------------------|-----------------------------|
| | | 7 сеансов | 10 сеансов | |
| медiana (25-й+75-й процентиль) | | | | |
| 1-я | 33,2* (24,5+40,8) n=15 (12-е сутки после операции) | 30,0* (25,2+31,4) n=6 | 29,0* (25,6+34,6) n=9 | 31,0* (30,8+31,3) n=5 |
| Контроль | — | 21-е сутки после операции 30,1* (26,5+39,0) n=6 | | 29,4* (26,1+38,3) n=5 |
| 2-я | 30,1* (26,5+39,0) n=6 (21-е сутки после операции) | 32,4* (22,6+33,2) n=7 | 34,7* (29,5+35,9) n=4 | 17,2 (16,9+20,7) n=5 |
| Контроль | — | 30-е сутки после операции 29,9* (23,1+39,6) n=6 | | 29,4* (26,1+38,3) n=7 |

*Достоверное различие с нормой при $p_w=0,05$.

Табл. 6. Динамика активности ЛДГ в сыворотке крови больных исследуемых и контрольной групп (в Е/л)

| Группа больных | До ГБО | После ГБО | | Перед снятием аппарата |
|--------------------------------|--|--|---------------------------------|-------------------------------|
| | | 7 сеансов | 10 сеансов | |
| медiana (25-й+75-й процентиль) | | | | |
| 1-я | 354,3 (280,3+398,6) n=9 (12-е сутки после операции) | 294,2 (284,2+296,6) n=5 | 260,2* (212,3+306,9) n=7 | 339,6 (320,7+368,5) n=5 |
| Контроль | — | 21-е сутки после операции 360,6 (350,1+401,6) n=6 | | 323,8 (258,1+370,7) n=5 |
| 2-я | 360,6 (350,1+401,6) n=6 (21-е сутки после операции) | 315,3 (292,6+363,3) n=6 | 272,8** (271,6+274,4) n=4 | 259,4 (249,8+298,4) n=5 |
| Контроль | — | 30-е сутки после операции 305,8 (275,8+330,6) n=6 | | 323,8 (258,1+370,7) n=5 |

*Достоверное различие с показателем до ГБО при $p_w=0,03$; ** — при $p_{\text{rand}}=0,04$.

мышц, направленное на регуляцию проницаемости мембран и энергетического обмена в них. Именно активацией этих процессов в мышечной ткани можно объяснить достоверное снижение активности ЛДГ в сыворотке крови после сеансов ГБО-терапии.

Таким образом, полученные данные позволяют заключить, что действие гипербарического кислорода при применении ГБО-терапии в лечении переломов направлено прежде всего на активацию процессов энергетического обмена скелетных мышц травмированной конечности.

ЛИТЕРАТУРА

1. Бабаскин Б.С. //Лаб. дело. — 1976. — N 3. — С. 76.
2. Герасимов А.М., Фурцева Л.Н. Биохимическая диагностика в травматологии и ортопедии. — М., 1986.
3. Ефуди С.Н. Руководство по гипербарической оксигенации. — М., 1986.
4. Ковичька М.А., Лунова С.Н., Кузнецова Л.С., Каминский А.В. //Гений ортопедии. — 2002. — N 2. — С. 116–119.
5. Попков А.В., Кузнецова Л.С., Дьячкова Г.В. //Ортопед. травматол. — 1991. — N 4. — С. 31–35.
6. Травматическая болезнь /Под ред. И.И. Дерябина, О.С. Насонкина. — Л., 1987.



ИЗ ПРАКТИЧЕСКОГО ОПЫТА

© А.С. Золотов, Ю.А. Золотова, 2004

ПРИМЕНЕНИЕ ШИН БРАУНА ПРИ ЛЕЧЕНИИ ЗАКРЫТЫХ ПОВРЕЖДЕНИЙ ЦЕНТРАЛЬНОГО ПУЧКА ТЫЛЬНОГО СУХОЖИЛЬНОГО РАСТЯЖЕНИЯ ПАЛЬЦЕВ КИСТИ

А.С. Золотов, Ю.А. Золотова

Городская больница, г. Спасск-Дальний Приморского края

Повреждение центрального пучка тыльного сухожильного растяжения пальца может произойти в результате: 1) прямого удара в область тыла проксимального межфалангового сустава, 2) резкого сгибания в межфаланговом суставе, 3) ладонного вывиха средней фаланги [3]. Эти травмы приводят не только к разрыву центрального пучка тыльного сухожильного растяжения, но и к ладонному смещению боковых пучков. Разрывается связь боковых пучков с тыльным сухожильным растяжением, в результате короткие мышцы кисти теряют влияние через боковые пучки на проксимальный межфаланговый сустав и всю силу фокусируют на дистальный межфаланговый сустав, вызывая его переразгибание. Проксимальный межфаланговый сустав смещается в дефект сухожильного растяжения, сгибается и становится похожим на пуговицу, наполовину продетую в петлю: головка основной фаланги — «пуговица», место разрыва сухожилия — «петля» («boutonniere»).

Ключ к успешному лечению данного повреждения — удержание проксимального межфалангового сустава в положении полного разгибания. Для лечения предложены различные гипсовые повязки, металлические и пластиковые шины, трансартрикулярная фиксация спицей [1–4]. Целью нашего исследования было изучить эффективность применения алюминиевых шин с поролоновой прокладкой («Brown Medical Industries»).

МАТЕРИАЛ И МЕТОДЫ

За период с 1997 по 2003 г. проведено лечение 20 пациентов с повреждением центрального пучка тыльного сухожильного растяжения пальца. Среди пострадавших преобладали мужчины (13 человек). Возраст больных варьировал от 13 до 66 лет, составляя в среднем $36,25 \pm 15,27$ года.

В первую неделю после травмы за помощью обратились 4 пациента (причем только один из них — в 1-е сутки), на 2-й неделе — 5, в сроки от 3 до 4 нед — 10 и через 8 мес — один больной. Чаще других травмировался III палец кисти — 9 случаев, несколько реже — IV палец — 7 случаев, по 2 случая приходилось на II и V пальцы.

Ограничение движений в проксимальном межфаланговом суставе составляло: до 25° — у 7 паци-

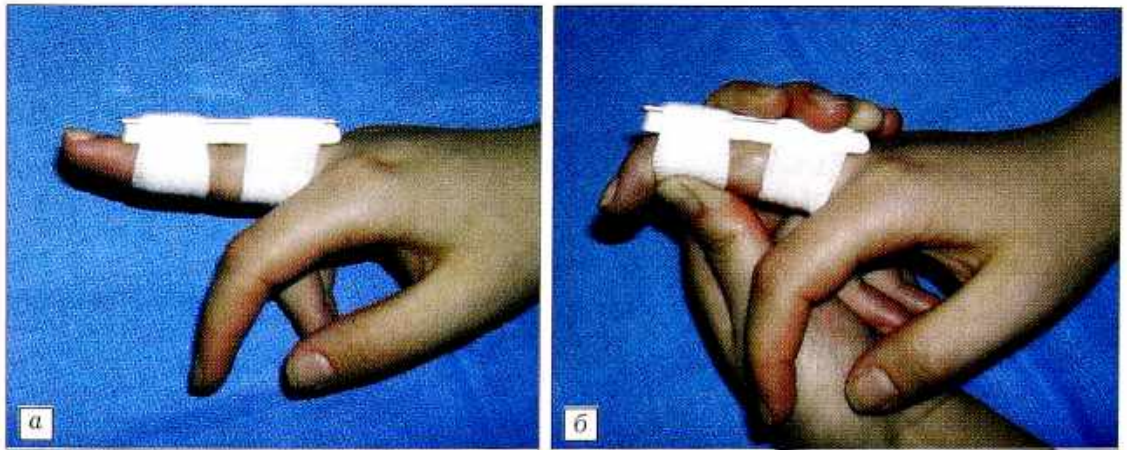
ентов, от 26° до 50° — у 10 и более 51° — у 3 больных. У 9 пациентов при первичном обращении полное пассивное разгибание средней фаланги было невозможным. Вместе с тем все больные могли в разной степени активно сгибать дистальную фалангу травмированного пальца при максимально разогнутом и фиксированном в этом положении проксимальном межфаланговом суставе.

Всем пациентам проводили рентгенографию поврежденного пальца. У 3 больных был выявлен отрывной перелом средней фаланги в месте прикрепления центрального пучка тыльного сухожильного растяжения, у одного — несвежий ладонный вывих средней фаланги.

В день обращения больным с закрытым повреждением средней части тыльного сухожильного растяжения накладывали алюминиевую шину Брауна с поролоновой прокладкой. Из стандартной заготовки (длиной 46 см) вырезали полосу по размеру поврежденного пальца (от его основания до дистального межфалангового сустава). Шину укладывали на дорсальную поверхность пальца и фиксировали к средней и основной фалангам полосками лейкопластыря (рис. 1). Если проксимальный межфаланговый сустав разгибался без особых усилий, его фиксировали шиной в разогнутом положении. Чтобы избежать образования пролежней, больному рекомендовали ослабить пластырь при появлении болей или ощущения давления на тыльной поверхности проксимального межфалангового сустава. В течение дня больной выполнял активное сгибание в дистальном межфаланговом суставе не реже 10 раз. Рекомендовались также движения в пястно-фаланговом суставе. Пациент осматривался врачом на следующий день, а затем раз в 7–10 дней. Для профилактики мацерации каждые 1–2 дня шина снималась для обработки кожи спиртом. Постоянная иммобилизация продолжалась 6 нед. В течение последующих 2 нед шина использовалась в ночное время. Днем проводились самостоятельная разработка движений в суставах поврежденного пальца, а также лечебная физкультура, массаж, физиопроцедуры в специализированных кабинетах.

В случае фиксированной контрактуры пальца шину моделировали соответственно углу сгибания

Рис. 1. Тыльная шина фиксирует в разогнутом положении только проксимальный межфаланговый сустав (а), не препятствуя выполнению активного сгибания дистальной фаланги (б).



средней фаланги. Каждые 2–3 дня шину разгибали на 2–3°, при этом постепенно устранялась сгибательная контрактура проксимального межфалангового сустава. На устранение деформации уходило примерно 2–4 нед. В последующем больных вели так же, как и пациентов с нефиксированной деформацией.

Трем больным с отрывными переломами основания средней фаланги проведено оперативное лечение. Двум из них выполнены открытая репозиция и фиксация отломков спицами (рис. 2). У одно-

го пациента небольшой костный фрагмент был удален, после чего произведена реинсерция центрального пучка сухожильного растяжения к средней фаланге. Больному с несвежим невправимым вывихом средней фаланги после открытого устранения вывиха также выполнена реинсерция средней части сухожильного растяжения (рис. 3). У этого пациента в течение 3 нед проксимальный межфаланговый сустав дополнительно фиксировался спицей Киршнера. После всех оперативных вмешательств до полного заживления раны и снятия

Рис. 2. Рентгенограммы IV пальца левой кисти больного Г. 17 лет. Отрывной перелом средней фаланги.

а — в день травмы; б — через 2 мес после остеосинтеза; в — после удаления фиксаторов.

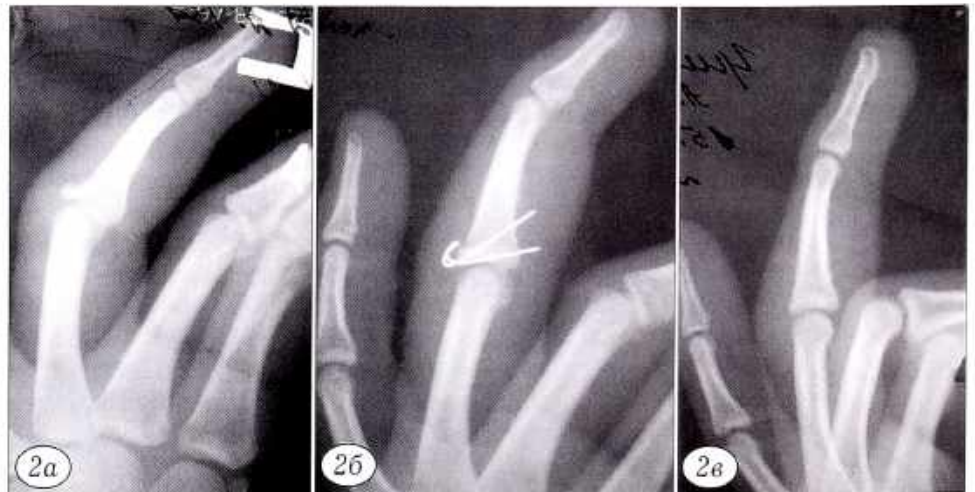
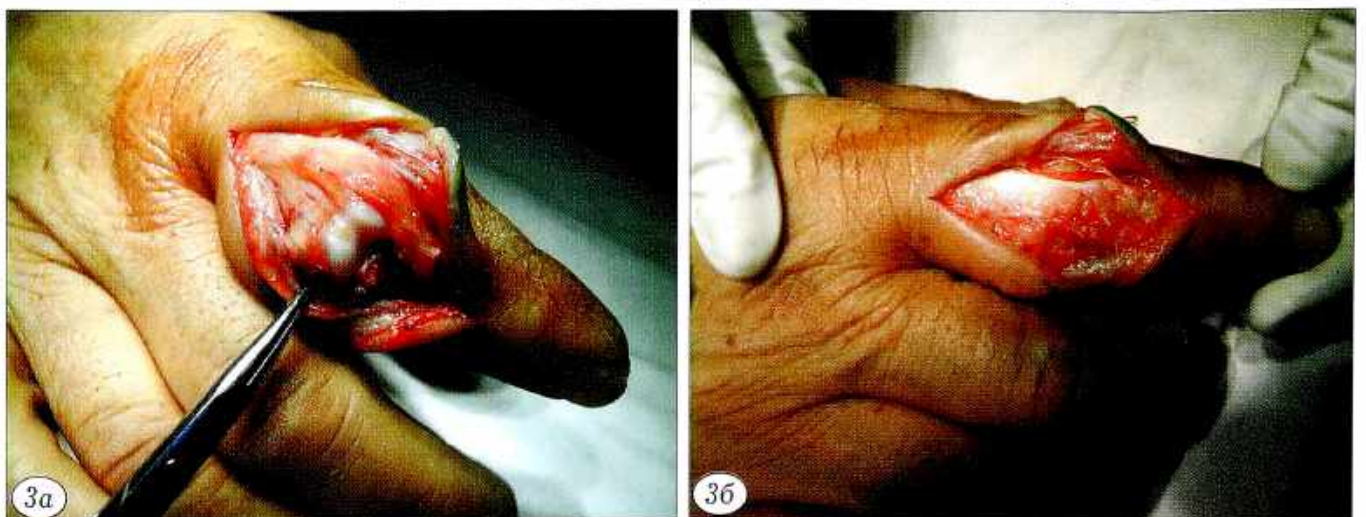
Рис. 3. Больного Г. 48 лет. Несвежий невправимый ладонный вывих средней фаланги II пальца.

а — открытое вправление средней фаланги, устранение интерпозиции волокон коллатеральной связки; б — вывих устранен, произведена реинсерция центрального пучка тыльного сухожильного растяжения.



швов (2–3 нед) осуществлялась иммобилизация ладонной гипсовой шиной, затем гипсовая шина заменялась на тыльную алюминиевую. В последующем проводилось лечение, аналогичное описанному выше: до 6 нед постоянная иммобилизация, до 8 нед иммобилизация только в ночное время. У больных, которым выполнялся остеосинтез, спицы были удалены через 3 мес после операции.

РЕЗУЛЬТАТЫ

Отдаленные результаты в сроки от 1 года до 5 лет после травмы прослежены у 19 больных. При оценке по методике В.Ф. Коршунова и соавт. [2] хороший результат (отсутствие жалоб, полное восстановление функции пальца и профессиональной трудоспособности) констатирован у 13 пациентов, удовлетворительный (ограничение движений в проксимальном межфаланговом суставе до 25°, восстановление профессиональной трудоспособности) — у 6. Плохих результатов не было.

ОБСУЖДЕНИЕ

Основным методом лечения закрытых свежих повреждений центрального пучка тыльного сухожильного растяжения является консервативный [1–4]. Однако при данном виде травмы деформация в виде «бутоньерки» часто не распознается в первые 2 нед. Поставить правильный диагноз мешают боль и выраженный отек. Да и сами пациенты в первые дни не уделяют должного внимания полученному повреждению. Большинство наших больных обратилось за помощью спустя 2–4 нед после травмы. Но и при застарелых деформациях в виде «бутоньерки» консервативное лечение может быть достаточно эффективным [4]. Наши наблюдения свидетельствуют о справедливости этого утверждения. Применение сначала постоянной, а затем временной иммобилизации позволило достигнуть положительных результатов не только при свежих повреждениях, но и в случаях, когда лечение было начато через 2, 4 и даже 32 нед после травмы.

Для лечения рассматриваемых повреждений чаще всего рекомендуют применять проволочные пружинные шины, статические и динамические [4]. Однако чтобы пользоваться ими, необходимо иметь полный набор из 9 шин разных размеров, каждая из которых стоит около \$50. Деформация пальца при использовании такой шины не должна превышать 40–45°. Серийно выпускаемый набор пластиковых шин («Waldemar Link») имеет 6 типоразмеров, и стоят эти шины гораздо дешевле — около \$6 каждая. Более комфортными для больного являются шины из термопластика (ORFIT), который становится пластичным в горячей (70 °С) воде и моделируется для каждого пациента индивидуально. Выгодно отличаясь сравнительной дешевизной и эстетичностью, последние два вида шин могут применяться в основном при нефиксированной контрактуре. В случаях, когда средняя фаланга значительно согнута и не выводится из этого поло-

жения, могут использоваться этапные гипсовые повязки. Но этот способ весьма трудоемкий и не очень удобный. Наш небольшой опыт применения данного способа фиксации показал, что повязки получаются грубыми, неэстетичными, плохо держатся на пальце, особенно на мизинце. Что касается трансартикулярной фиксации спицей, то это инвазивный метод лечения. Кроме того, он применим в тех случаях, когда деформация пальца может быть устранена одномоментно.

Важным достоинством шины Брауна является то, что она моделируется под необходимый угол, и этот угол может быть изменен в любое время. Благодаря этому данная шина наиболее универсальна, может применяться и при небольшой, и при значительной деформации, в том числе фиксированной. В отличие от проволочных пружинных шин шина Брауна может использоваться при контрактурах более 45°. У одного из наших больных она оказалась эффективной при устранении контрактуры в 68°. Алюминиевые шины не очень дороги — полоса длиной 46 см стоит около \$1–1,5 в зависимости от ее ширины и качества поролоновой подкладки.

Показанием к операции по поводу «двойной контрактуры» является отрывной перелом дорсальной части средней фаланги пальца в месте прикрепления центрального пучка тыльного сухожильного растяжения [3]. Следуя этой рекомендации, мы выполнили в двух случаях остеосинтез отрывного перелома, в одном случае — реинсерцию центрального пучка сухожильного растяжения к основанию средней фаланги после удаления костного фрагмента. Последний способ восстановления тыльного сухожильного растяжения применен нами и после открытого устранения вывиха в межфаланговом суставе. Если деформация настолько стойкая, что «не отвечает» на консервативные мероприятия, рекомендуется применение дистракционного аппарата [2] или открытое оперативное устранение сгибательной контрактуры проксимального межфалангового сустава на первом этапе и пластическое восстановление тыльного сухожильного растяжения на втором [1]. В наших наблюдениях столь ригидных суставов не встретилось, и контрактуры были устранены постепенно с помощью шин.

Таким образом, применение шин Брауна при лечении повреждений центрального пучка тыльного сухожильного растяжения является достаточно эффективным. Шина может быть полезной и после оперативного восстановления разгибательного аппарата пальца кисти.

ЛИТЕРАТУРА

1. Белоусов А.Е. Пластическая реконструктивная и эстетическая хирургия. — СПб, 1998.
2. Коршунов В.Ф., Магдиев Д.А., Тазабаев Р.Х. //Гений ортопедии. — 2001. — N 1. — С. 66–69.
3. Blair W.F., Steyers C.M. //Orthop. Clin. North Am. — 1992. — N 1. — P. 141–148.
4. Doyle J.R. //Operative Hand Surgery /Ed. D.P. Green. — 3rd ed. — Churchill Livingstone, 1993. — P. 1933–1938.

© Коллектив авторов, 2004

ХИРУРГИЧЕСКОЕ ЛЕЧЕНИЕ КЛИНИЧЕСКИ ОСЛОЖНЕННОГО ДИССЕМНИРОВАННОГО СКЕЛЕТНОГО ГИПЕРОСТОЗА

К.Т. Месхи, В.В. Блинов, А.Л. Хейло, А.Г. Аганесов

Российский научный центр хирургии РАМН, Москва

Болезнь Форестье (анкилозирующий сенильный гиперостоз [1]), более известная в иностранной литературе как частный случай диссеминированного идиопатического гиперостоза, — дегенеративное заболевание связочного аппарата позвоночника. Процесс локализуется преимущественно в передней продольной связке, вызывая ее оссификацию и образование экзостозов, срастание которых в итоге приводит к блокированию позвоночного сегмента [4]. Частота появления болевого синдрома при болезни Форестье не выше, чем в среднем по популяции у людей старшего возраста. В большинстве случаев заболевание развивается бессимптомно и зачастую бывает случайной рентгенологической находкой [3]. Клинические проявления возможны на поздних стадиях болезни и обусловлены сдавлением вещества спинного мозга, корешков или органов средостения разрастающимися гиперостозами.

Диагноз болезни Форестье — рентгенологический, ставится на основании следующих дифференциально-диагностических критериев [2]:

- кальцификация или оссификация передней продольной связки на протяжении как минимум четырех тел позвонков, при этом наличие остеофитов не является обязательным диагностическим признаком;
- сохранение высоты межпозвонковых дисков пораженных сегментов и отсутствие признаков их дегенеративного изменения;
- отсутствие признаков анкилозирования фасеточных суставов позвонков вовлеченных сегментов.

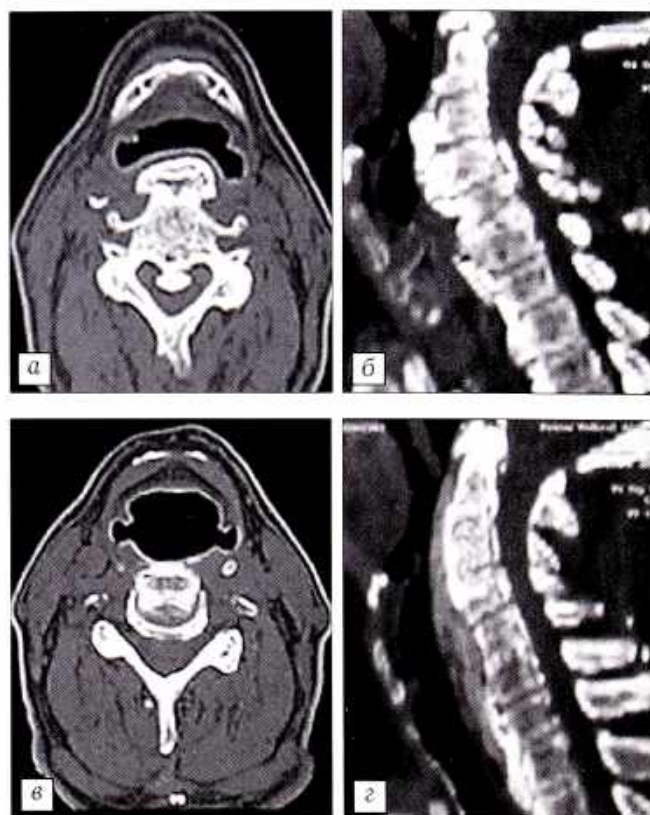
Грудной отдел позвоночника поражается, по данным разных авторов, у 97–100% пациентов с болезнью Форестье, поясничный отдел вовлекается в патологический процесс в 68–90%, шейный — в 65–78% случаев [2–4]. Этиология заболевания точно не установлена, известно только, что в большинстве случаев развитие болезни Форестье происходит на фоне метаболических расстройств (диабет, дислипидемия, гиперурикемия) [4]. Как правило, чаще страдают мужчины старшего возраста (65% от числа заболевших) — по некоторым данным, до 20% от числа мужчин старше 70 лет. Для европейцев частота этого заболевания составляет в среднем 0,16%, тогда как для японцев — 2% от численности населения, что может свидетельствовать о его генетической детерминированности.

Приводим наше клиническое наблюдение.

Больной Е., 82 лет, поступил в клинику 03.10.03 с жалобами на затруднение глотания и невозможность приема твердой пищи, постоянный кашель, возникающий в положении лежа, из-за чего в последнее время может спать только в положении сидя. Указанные нарушения беспокоят пациента в течение 5 лет, за последний год к ним присоединились постепенно нарастающее чувство онемения и покалывания в области надплечья, слабость мышц шеи справа.

Объективно: состояние больного удовлетворительное, масса тела снижена; ярко выражена атрофия трапециевидной мышцы справа; сила мышц шеи справа снижена — поднимающих надплечье — до 2–3 баллов, кивательной — до 4 баллов; отмечается гипестезия в дерматомах С3–4 справа. Компьютерная и магнитно-резонансная томография (см. рисунок, а, б): множественные экзостозы по передней поверхности тел позвонков шейного отдела, на уровне С3–4 создающие компрессию пищевода и вызывающие резкое сужение его просвета; экзостоз по задней поверхности тел С3–4 позвонков, компримирующий содержимое позвоночного канала. На основании данных анамнеза, клинической картины и результатов объективных исследований поставлен диагноз: болезнь Форестье, осложненная миелопатией и эзофагеальным стенозом.

09.10.03 произведена операция. По краю кивательной мышцы слева осуществлен доступ к передним поверхностям тел С2–4 позвонков. Удалены остеофиты по передним поверхностям тел С2, С3, С4 позвонков, резе-



Компьютерные (а, в) и магнитно-резонансные (б, г) томограммы больного Е. 82 лет. Диагноз: болезнь Форестье, осложненная миелопатией и эзофагеальным стенозом.

а, б — при поступлении; в, г — через 7 дней после операции.

цированы тела С3 и частично С4 (на уровне верхней замыкательной пластинки) позвонков. Удален оссификат с задней поверхности тела С4 позвонка, компримирующий спинной мозг спереди. В дефект С3–4 позвонков установлен блок Chronos. Под рентгенологическим контролем произведена фиксация пластиной CSLP AO на четырех шурупах (см. рисунок, в, г).

Послеоперационный период протекал без осложнений. Учитывая возраст и сопутствующие заболевания, пациент активизирован на 3-и сутки после операции. В 1-е сутки исчезли нарушения глотания, уменьшилось чувство онемения в надплечье, появились парестезии в виде покалывания. Состояние через 2 мес: жалоб на

нарушение глотания нет, сила мышц надплечья — 5 баллов, остаточная гипестезия в дерматомах С3–4.

ЛИТЕРАТУРА

1. *Tager И.Л.* Рентгенодиагностика заболеваний позвоночника. — М., 1983. — С. 140–141.
2. *Cammisa M., De Serio A., Guglielmi G.* //Eur. J. Radiology. — 1998. — Vol. 27. — P. 7–11.
3. *Rotes-Querol J.* //Br. J. Rheumatol. — 1996. — Vol. 35. — P. 1193–1196.
4. *Schlapbach P., Beyer C., Gerber N.J. et al.* //Ibid. — 1989. — Vol. 28. — P. 299–303.

ОБЗОР ЛИТЕРАТУРЫ

© Е.Ю. Федотов, 2004

ФАСЦИАЛЬНЫЕ ЛОСКУТЫ В ХИРУРГИИ КОНЕЧНОСТЕЙ

Е.Ю. Федотов

Центральный научно-исследовательский институт травматологии и ортопедии им. Н.Н. Приорова, Москва



Для пластики обширных дефектов мягких тканей в настоящее время широко используется более 80 видов лоскутов с осевым типом кровоснабжения, которые позволяют закрывать дефекты на значительном отдалении от места взятия лоскута при выполнении операции в один этап [1, 2, 4, 5, 9]. Опыт лечения 81 больного в отделении микрохирургии и травмы кисти ЦИТО за период с 1980 по 1987 г. позволил И.В. Гончаренко [5] заключить, что «метод свободной пересадки васкуляризованных тканей обладает большими возможностями в лечении ортопедо-травматологических больных, убедительным подтверждением чего служат благоприятные результаты, полученные у 91,4% больных с обширными и сложными по структуре дефектами тканей конечностей».

По мнению хирургов [4, 10, 12], традиционно используемые с пластической целью кожно-жировые и кожно-фасциальные лоскуты (паховый, лучевой, с тыла стопы), мышечные либо кожно-мышечные (на основе передней зубчатой мышцы, широчайшей мышцы спины) из-за их относительно большой толщины не всегда соответствуют специфическим требованиям реципиентной зоны, особенно в функционально и эстетически значимых областях (кисть, стопа). При заборе лоскутов нередко наносится значительный косметический и даже функциональный ущерб донорской зоне, что вызывает неудовлетворенность пациентов и хирургов общим результатом реконструкции [8, 9]. Выходом из положения Walton и соавт. [31] считают использование васкуляризованной фасции, представляющей собой «уникальную ткань, дающую

новые возможности для реконструкции, особенно в тех случаях, когда необходим тонкий донорский лоскут».

Кровоснабжение фасций. Возможность использования кровоснабжаемых фасциальных лоскутов для закрытия дефектов мягких тканей конечностей определяется наличием по ходу глубокой фасции трех артериальных сплетений с преимущественно центробежной ориентацией сосудов: поверхностного фасциального сплетения, внутрифасциального сплетения и глубокого сплетения подфасциального пространства [4]. Эти сплетения имеют большое значение и для питания кожи, расположенной над фасцией. Наиболее крупные сосуды обнаруживаются на наружной поверхности фасции, менее крупные — на внутренней и очень мелкие — в ее толще. В самой фасции можно насчитать до 20–30 продольно расположенных артериол диаметром до 0,2 мм [17].

А.Е. Белоусовым и соавт. [3, 4] предложена классификация кожно-фасциальных лоскутов в соответствии с типом кровоснабжения их кожной части. Описывая кровоснабжение в этих лоскутах, авторы используют понятия аксиального, сегментарного и ретикулярного участков сосудистого русла. При осевом типе питания, когда кровоснабжение лоскута обеспечивается одним сосудистым пучком, комплекс тканей может быть пересажен как в несвободном, так и в свободном варианте. При неосевом (сегментарном) типе питания лоскута кожные сосуды выходят в подкожную клетчатку из поверхностно расположенных мышц или из межмышечных промежутков и являются ветвями магистраль-

ных артерий и их крупных ветвей. Поэтому для сохранения жизнеспособности такого лоскута необходима достаточно широкая ножка при более ограниченной ее длине. Авторы отмечают, что в норме любой участок кожи имеет смешанный тип кровоснабжения. Полностью осевой тип кровоснабжения может сформироваться лишь после выделения участка тканей на осевом питающем сосудистом пучке.

Виды кровоснабжаемых фасциальных ауто-трансплантатов. На сегодняшний день используются фасциальные лоскуты из разных анатомических областей, но при этом число донорских зон весьма ограничено.

Височный и височно-теменной фасциальные лоскуты на поверхностных височных сосудах в свободном и несвободном вариантах применяются в основном для пластики дефектов мягких тканей головы [14, 16, 19, 21, 22, 26–28, 30, 32]. Park и соавт. [27] обобщили результаты анатомических исследований и клинического применения 123 височно-теменных фасциальных лоскутов (самое большое число наблюдений) при реконструкции ушной раковины. Авторы отмечают хорошую васкуляризацию лоскутов. При свободном варианте пересадки частичный некроз лоскутов имел место в 5, полный некроз — в 2 из 14 случаев, в 2 случаях наблюдалась инфекция хряща, в одном — паралич лобной ветви лицевого нерва.

Использованию свободной височной фасции в реконструктивной хирургии конечностей посвящено небольшое число работ [19, 26, 28, 30, 32]. Впервые свободный двухслойный височный фасциальный лоскут применили в клинической практике Hirase и соавт. [19] в 1991 г. Они отметили такие свойства фасций, как гибкость и способность обеспечить скольжение сухожилий при реконструкции тыла кисти с обнаженными сухожилиями разгибателей пальцев. Watanabe и соавт. [32], рассчитывая на эффект скольжения глубокого и поверхностного листов височной фасции относительно друг друга, использовали свободный двухслойный фасциальный височный лоскут для укрытия дефекта кисти в целом (поверхностный листок фасции) и реконструкции сухожилий разгибателей пальцев (глубокий листок фасции) одновременно. Это был первый опыт применения фасциальных лоскутов в качестве аутопротеза сухожилий кисти. Оба фасциальные листка имели независимые источники кровоснабжения из ветвей общей наружной височной артерии. Rogachefsky и соавт. [28] использовали свободный височно-теменной фасциальный лоскут для закрытия большой раны на ладонной поверхности предплечья у пациента, чья рука 21 днем ранее была реплантирована после травматической ампутации на уровне дистальной трети предплечья. К 39 мес был достигнут превосходный косметический и функциональный результат. Munnoch и соавт. [26] описали случай пластического закрытия циркулярного дефекта среднего

пальца кисти путем пересадки свободного височно-теменного фасциального лоскута и кожного трансплантата с хорошим косметическим и функциональным результатом. Brent и соавт. [14], оценивая височно-теменную фасцию как прекрасный пластический материал для свободной пересадки на отдаленные участки тела, где тонкий лоскут является желательным или обязательным, успешно использовали его в 15 случаях для пластики дефектов мягких тканей при повреждении ахиллова сухожилия, открытых переломах лодыжек, костей предплечья, кисти, носа. Применение этой фасции авторы считают оправданным: 1) для закрытия оголенной кости и сухожилий без нежелательного добавления объема тканей; 2) для обеспечения тонкого покрова при реконструкции челюстно-лицевой области; 3) для закрытия оголенных нервов и сосудов; 4) для обеспечения ревазуляризации и борьбы с хронической инфекцией; 5) для восстановления скольжения сухожилий. Чтобы избежать заметных рубцов после Т-образных или Y-образных разрезов, облысения в височной области, применяется малоинвазивная методика забора фасциальных лоскутов с использованием эндоскопической техники. Хорошие косметические результаты в донорской зоне после эндоскопического выделения лоскута в височной области наблюдали Jackson и соавт. [20].

По нашему мнению, использование фасциальных лоскутов с волосистой части головы в качестве пластического материала имеет существенные недостатки: 1) лоскут берется в эстетически значимой области тела — на голове; 2) возможны такие осложнения, как аллопеция в месте забора трансплантата и повреждение лицевого нерва. Это заставляет с большой осторожностью подходить к определению показаний к применению таких лоскутов в реконструктивной хирургии конечностей.

В литературе имеются сообщения о вариантах реконструкции конечностей с использованием свободных кровоснабжаемых фасциальных лоскутов с других донорских зон [15, 18, 21, 24, 27, 29]. Для реконструкции функционально значимых областей, таких как кисть и стопа, по мнению Japo [21], лучшим ауто-трансплантатом является лопаточная фасция, которая при хорошем кровоснабжении обеспечивает минимальное рубцевание и возможность беспрепятственного скольжения сухожилий в реципиентной области. Sauerbier и соавт. [29] использовали лопаточную фасцию у 3 пациентов для пластики дефектов мягких тканей голени различной этиологии (травма, трофическая язва, опухоль) с обнажением ахиллова сухожилия. Получен хороший косметический результат с восстановлением достаточного объема движений сухожилия. Japo и соавт. [21], сравнивая результаты пластики дефектов покровных тканей дистальных отделов конечностей, отмечают, что лопаточный фасциальный лоскут, примененный у 6 больных, имеет довольно толстый слой жировой клетчатки, особенно

у тучных субъектов, в отличие от височно-теменной фасции, примененной у 20 пациентов. Поэтому они рекомендуют использовать височно-теменную фасцию у женщин с хорошим волосяным покровом, а лопаточную фасцию — у пациентов, страдающих алопецией.

Другая донорская зона васкуляризованных лоскутов — боковая поверхность грудной клетки. Зубчатая фасция является весьма тонкой и сравнительно плотной соединительнотканной оболочкой мышцы и очень тесно связана с ней посредством многочисленных соединительнотканых тяжей и сосудистых ветвей. В толще самой фасции крупные сосуды расположены в одной плоскости и на одном уровне с сегментарными сосудами и микроциркуляторным руслом. Толщина зубчатой фасции у взрослого человека составляет 3–5 мм [7–10, 15, 24], что является одной из важных ее характеристик. Meland и Weimar [24] применили эту фасцию для пластики мягкотканых дефектов конечностей у 4 пациентов. В 3 случаях произошло полное приживление, в одном наступил некроз лоскута вследствие венозного тромбоза. При этом авторы отмечают минимальный ущерб для донорской зоны.

Fassio и соавт. [15], описывая переднюю зубчатую фасцию как трансплантат для реконструкции тыла кисти, указывают на следующие ее преимущества: длинная постоянная сосудистая ножка, хорошо васкуляризованная ткань небольшой толщины, малая травматичность для донорского участка. Из 4 представленных наблюдений в 2 использовали несвободные простые фасциальные лоскуты, в одном — вместе с широчайшей мышцей спины и в одном — вместе с кровоснабжаемым костным фрагментом края лопатки. В одном случае — у больного с электротравмой — наступил некроз лоскута вследствие поражения сосудов реципиентной области предплечья электрическим током.

В отечественной литературе первые публикации по использованию кровоснабжаемых лоскутов на основе зубчатой и лопаточной фасций появились в начале 90-х годов XX века [7–11]. В отделе пластической и реконструктивной микрохирургии РНЦХ была произведена в свободном варианте пересадка 4 зубчатых и 16 лопаточных фасциальных лоскутов больным с радиационными, механическими поражениями, электротравмой, трофическими язвами [10]. Локализация и глубина повреждения определяли косметический и функциональный характер дефектов, которые располагались на лице, кистях, пальцах кистей, предплечье, голени. Максимальная площадь дефекта составляла около 250 см². Было отмечено, что наибольшую сложность для лечения представляли инфицированные раны, особенно при резистентности возбудителей инфекции к антибиотикотерапии («госпитальные» штаммы). Кроме того, при радиационных поражениях резко снижался тканевой иммунитет облученной области. Однако хорошее кровоснабжение фасций способствовало быстрому купированию

местного инфекционного процесса. Тонкие фасциальные трансплантаты приобретали чувствительность в более короткие сроки, чем другие лоскуты. Реиннервация шла с краев и дна раны, причем на кисти и пальцах была выявлена дискриминационная чувствительность в пересаженных лоскутах. Предоперационное обследование включало ультразвуковую доплерографию, сцинтиграфию в динамике с оценкой кровообращения в мягких тканях и костях, лазерную флоуметрию с оценкой состояния микроциркуляторного русла, сравнение толщины поверхностных слоев дермы в пораженных и здоровых областях для определения границ иссечения тканей с помощью ультразвука. Как упоминалось выше, использовались два вида фасциальных ауто трансплантатов — зубчатая и лопаточная фасции. Площадь зубчатой фасции составляла 18×10 см при средней толщине 2–3 мм. Лопаточный фасциальный лоскут имел площадь 10×10 см и мог моделироваться по толщине за счет клетчатки от 10 до 20 мм. Пересаженные фасции укрывались расщепленным кожным ауто трансплантатом. Указывается на отсутствие неблагоприятных последствий взятия этих фасций. По данным авторов, полное приживление лоскутов наступило в 85% случаев, частичный некроз отмечен в 10% и полный некроз — в 5% случаев.

С конца 90-х годов XX века начали появляться публикации об использовании кровоснабжаемой фасции предплечья на лучевом сосудистом пучке в челюстно-лицевой хирургии [13, 23, 25, 33, 34]. Так, Lauer и соавт. [23] сообщили о пластике свободными лучевыми фасциальными лоскутами дефектов полости рта после резекций по поводу плоскоклеточного рака у 5 пациентов с хорошими функциональными результатами как в реципиентной (открытие и закрытие рта, речевая функция, глотание), так и в донорской зоне (на коже предплечья остался лишь тонкий рубец над местом выделения трансплантата). Однако описания анатомии «осевых» лучевых фасциальных лоскутов, особенностей их кровоснабжения и забора, а также сообщений об их использовании в хирургии конечностей мы в литературе не нашли.

Предварительное формирование лоскутов с определенными свойствами — метод префабрикации

В последнее десятилетие были опубликованы работы, посвященные методу префабрикации [7, 9–12, 33, 34] — способу предварительной подготовки различных тканей для получения лоскутов, обладающих необходимыми для пластики дефектов свойствами. Появление этого метода было обусловлено стремлением пластических хирургов к расширению возможностей тканевой ауто трансплантации с целью улучшения эстетических и функциональных результатов лечения. Суть метода заключается в создании сложно-составных ауто трансплантатов с заранее заданными свой-

ствами с учетом основных характеристик реципиентной области — размеров, глубины повреждения тканевых структур, состояния окружающих тканей, инфицированности. В процессе префабрикации осуществляется формирование новых сложно-составных аутоотрансплантатов путем добавления необходимых для реконструкции компонентов (кожа, кость, сухожилие) к подходящему сосудистому носителю предварительно — до аутоотрансплантации. Сосудистый носитель выступает в качестве источника кровоснабжения и сосудистой ножки для нового сложно-составного аутоотрансплантата.

В основе процесса префабрикации лежит механизм неоваскуляризации, заключающийся в естественном росте сосудов между двумя слоями тканей, помещаемыми в соприкосновении друг с другом на определенный период времени. При этом на конечном этапе происходит объединение сосудистых сплетений различных тканей с формированием нового лоскута. За время префабрикации изменяется ориентация и структура сосудистых сплетений. Имеет место не только рост новых сосудов, но и расширение просвета так называемых «спавшихся», нефункционирующих сосудов, что обеспечивает адекватный (прежний и даже больший) объем кровотока в ткани. На первом этапе в ответ на повреждение во время хирургической операции происходит высвобождение вазоактивных веществ, вызывающих вазоконстрикцию и, как следствие, гипоксию в результате снижения кровотока. В первые 48 ч за периодом вазоконстрикции следует пассивная и далее, с 48-го по 72-й час — активная фаза дилатации, характеризующаяся резким расширением диаметра сосудов. К 7-м суткам дилатация останавливается, а диаметр сосудов не меняется. В ответ на повреждение на этапах префабрикации в тканях развивается асептическое воспаление с пролиферацией клеток поврежденных тканей, обеспечивающей процессы заживления. При этом происходит прорастание сосудов с объединением сосудистых сплетений тканей, введенных в соприкосновение друг с другом. Активное прорастание сосудов на уровне микроциркуляторного русла сменяется прекращением роста последних с заменой их более крупными сосудами, имеющими перпендикулярную ориентацию к плоскости соприкосновения тканей [6].

Вопрос о сроках префабрикации остается открытым. В литературе приводятся разные данные на этот счет — в зависимости от вида выбираемых в качестве васкуляризирующего компонента тканей. Наиболее часто для этого используются мышцы, фасции, сальник.

А.В. Сачков [10] при гистоморфологическом исследовании префабрикованных кожей лоскутов на основе лопаточной и зубчатой фасций в 4 клинических случаях обнаружил, что пространство между фасциальным лоскутом и кожей донорской области через 35–40 сут представляло собой соединительнотканый массив, пронизанный множе-

ством сосудов микроциркуляторного русла. Отмечались очаги лейкоцитарной инфильтрации, характерные для асептического воспаления. В целом данная структура соответствовала картине рубцовой ткани. Автор заключает, что образования обычного, хорошо васкуляризованного рубца достаточно для объединения сосудистых бассейнов васкуляризирующей и донорской ткани.

О.И. Старцева [12] в экспериментальной работе на крысах провела гистологическое исследование кожно-сальниковых аутоотрансплантатов со сроками префабрикации кожи на основе большого сальника 7, 14 и 21 сут. Начиная с 7-х суток префабрикации обнаруживалось полное сращение сальника и кожи с множеством зрелых и тонких сосудов на границе тканей, при этом формировался жизнеспособный кожно-сальниковый аутоотрансплантат, пригодный к использованию для реконструкции.

Средние сроки префабрикации лоскутов на основе фасции в клинической практике, по данным литературы, составляют от 2–3 нед [33, 34] до 35–40 сут [7, 10, 12]. Указывается, что для искусственного формирования новых тканевых комплексов необходимы следующие условия: устойчивость тканей к ишемии с учетом длительности стадии вазоконстрикции; потенциальная способность тканей (васкуляризирующего компонента) обеспечить адекватный кровоток.

Клиническое применение метода префабрикации фасциальных лоскутов

В отечественной литературе описание применения данного метода в клинической практике мы встретили только в работах, вышедших из РНЦХ [7–10, 12]. В случае префабрикации зубчатой фасции последнюю отделяли от мышцы (толщина слоя 2–6 мм), сохраняя ветвящиеся в толще фасции сосуды, без пересечения сосудистой ножки. В подкожной клетчатке со стороны разреза формировали «карман» необходимой площади, помещали в него выделенную зубчатую фасцию на сосудистой ножке и фиксировали ее швами. Под фасцию укладывали либо тканевую эспандер, либо ламинированный силикон. Сосудистую ножку помещали в продольно рассеченный сосудистый синтетический протез, что давало возможность при пересадке удобно и безопасно выделить ее из окружающих тканей. Лопаточную фасцию при ее префабрикации выделяли с пересечением сосудистой ножки и как свободный лоскут помещали в «карман», сформированный на внутренней поверхности средней трети плеча. Через поперечный разрез длиной 7–8 см выделяли плечевую артерию и отходящую от нее крупную кожную ветвь. Артерию фасциального лоскута анастомозировали с ветвью плечевой артерии, комитантную вену — с подкожной веной плеча. Сосудистую ножку окутывали рассеченным продольно сосудистым протезом. На этапе пересадки лоскут с сосудистой ножкой выделяли из окружающих тканей и осуществляли

пластику с повторным наложением микрососудистых анастомозов, но уже с сосудами реципиентной области. Максимальный размер префабрикованных лоскутов равнялся 12×10 см при толщине 2–4 мм в случае использования зубчатой фасции и соответственно 8×5 см и 6–9 мм при использовании лопаточной фасции. Срок готовности для лоскутов на основе зубчатой и лопаточной фасций составил 40 сут. За это время, по данным авторов, происходило объединение сосудистых сетей кожи и фасциального лоскута.

Описанный способ предварительной подготовки тканевых комплексов мы считаем очень трудоемким, технически сложным, особенно при префабрикации лопаточной фасции, когда требуется микрохирургический шов сосудистой ножки как на этапе предварительной подготовки, так и при пересадке лоскута. Надежным и технически более простым нам представляется способ префабрикации, предложенный Wolff и соавт. [33, 34]. Для закрытия дефекта полости рта после иссечения мягкотканых опухолей у 15 пациентов авторы использовали двухэтапное оперативное вмешательство. На первом этапе к фасции предплечья пересаживается расщепленный кожный трансплантат толщиной 0,5 мм, который приживает на ней в течение 2 нед. На втором этапе этот заранее приготовленный комплекс тканей может быть поднят с полным сохранением собственной кожи предплечья и перемещен, подобно обычному кожно-фасциальному лучевому лоскуту. Таким образом, данная методика сводит к минимуму косметический и функциональный ущерб для донорского участка и позволяет в короткие сроки (2 нед) «конструировать» лоскуты в соответствии с потребностями реципиентной зоны. Сведений о применении лучевой фасции для пластики дефектов мягких тканей конечностей мы в литературе не нашли.

Е.Д. Склянчуком, кроме префабрикации фасциальных лоскутов аутодермальными трансплантатами в клинике, описан метод префабрикации этих лоскутов другими аутоотканями в эксперименте [11]. На 30 собаках изучены три варианта реконструкции скользящего аппарата с использованием свободного сухожильного трансплантата и фасциальных лоскутов: сухожильный трансплантат подшивался параллельно оси питающего сосудистого пучка к краю фасциального лоскута; укладывался параллельно оси питающего сосудистого пучка и окутывался краями фасциального лоскута; два сухожильных трансплантата окутывались свободными краями единого фасциального лоскута. Условия фиброзного канала сухожилий сгибателей пальцев кисти, лишенного кровоснабжения и иннервации, моделировались формированием вокруг фасциального лоскута с сухожильным трансплантатом футляра из свободного фасциального трансплантата, взятого из широкой фасции бедра. В сроки 7, 10, 14, 21 и 28 дней изучались осевые движения сухожильных трансплантатов и внешних фас-

циальных футляров, а также морфологические изменения в соединительнотканых структурах. Средний объем движений сухожильных трансплантатов по срокам исследования имел синусоидоподобную динамику и составлял соответственно 11,8, 19,2, 20, 17,75 и 18,6 мм. Объем движений фасциального футляра относительно окружающих мышечных тканей был равен 1–3 мм и по срокам исследования не претерпевал изменений. Автор делает вывод, что васкуляризованный фасциальный лоскут, использованный в качестве скользящей оболочки сухожильного трансплантата, обеспечивает объем движений сухожилия в пределах 2 см, что соответствует объему относительного смещения сухожилий сгибателей на уровне костно-фиброзного канала пальцев кисти. При этом трансплантат из глубокой фасции бедра, расположенный в экспериментальном блоке в виде цилиндра, в отличие от сухожильного трансплантата, окруженного васкуляризованным фасциальным лоскутом, прочно спаивается с окружающей мышечной тканью и теряет подвижность относительно нее.

На основании экспериментальных и клинических исследований выявлены общие свойства фасциальных аутооттрансплантатов: 1) достаточно большая площадь при малой толщине, эластичность, возможность моделирования по площади, толщине и форме; 2) активная васкуляризирующая способность, кровоснабжение из постоянных и достаточных для микрохирургической пересадки сосудов; 3) незначительный функциональный и косметический ущерб, наносимый донорской области; 4) возможность предварительной префабрикации фасциальных аутооттрансплантатов различными тканями для создания лоскутов с необходимыми для целей реконструкции свойствами.

Недостатком метода пластики с использованием фасций является двухэтапность оперативного вмешательства с большим промежутком времени между операциями, а также элемент непредсказуемости, касающийся реваскуляризации тканей.

Многие стороны рассматриваемой проблемы требуют дальнейшей разработки и систематизации накопленных знаний. Мы не нашли в литературе описания сосудистой анатомии выделенных лоскутов на основе фасции зубчатой мышцы, лучевой фасции. Недостаточно изученными остаются такие важные вопросы, как показания и противопоказания к применению тех или иных фасциальных лоскутов при различных по локализации, характеру и размерам дефектах, предоперационное обследование и послеоперационное ведение больных. Нет объективных данных о целесообразности и эффективности использования васкуляризованных фасциальных лоскутов (в том числе с применением метода префабрикации различными тканями) при обширных раневых дефектах конечностей разного происхождения. Недостаточно изучены отдаленные результаты лечения. Все это говорит о необходимости продолжения глубокого

изучения проблемы пластики васкуляризованными фасциальными трансплантатами, имеющей важное практическое значение для ортопедии и травматологии.

ЛИТЕРАТУРА

1. Белоусов А.Е., Мыслин С.А., Юркевич В.В. и др. //Вестн. хир. — 1987. — Т. 138, N 5. — С. 100-103.
2. Белоусов А.Е., Пинчук В.Д., Юркевич В.В. //Там же. — 1990. — Т. 144, N 1. — С. 85-89.
3. Белоусов А.Е., Кочиш А.Ю. //Там же. — 1990. — Т. 144, N 3. — С. 90-93.
4. Белоусов А.Е. Пластическая, реконструктивная и эстетическая хирургия. — СПб, 1998.
5. Гончаренко И.В. Кожная пластика лоскутом на сосудистой ножке при обширных дефектах верхних и нижних конечностей у ортопедо-травматологических больных: Дис. ... д-ра мед. наук. — М., 1987. — С. 42-43.
6. Лосев И.И. Воспаление: Руководство по патологической физиологии. — М., 1998. — С. 8.
7. Миланов Н.О., Шилов Б.Л. //Хирургия. — 1994. — N 12. — С. 6-8.
8. Миланов Н.О., Шилов Б.Л., Шibaев Е.Ю. и др. //Анн. пласт. реконстр. хир. — 1997. — N 1. — С. 33-39.
9. Миланов Н.О., Сачков А.В., Трофимов Е.И. и др. //Итоги. — М., 1999. — Вып. 4. — С. 230-236.
10. Сачков А.В. Реваскуляризованные фасциальные аутогоспрансплантаты в пластической и реконструктивной микрохирургии: Дис. ... канд. мед. наук. — М., 1999.
11. Скляничук Е.Д. //Вестн. травматол. ортопед. — 2000. — N 2. — С. 26-32.
12. Старцева О.И. Изучение возможности префабрикации сложно-составных реваскуляризуемых комплексов тканей на основе большого сальника: Дис. ... канд. мед. наук. — М., 2002.
13. Akin S. //J. Reconstr. Microsurg. — 2001. — Vol 17, N 4. — P. 233-236.
14. Brent B., Upton J., Acland R.D. et al. //Plast. Reconstr. Surg. — 1985. — Vol. 76, N 2. — P. 177-188.
15. Fassio E., Lalan J., Aboumoussa J. et al. //Ann. Plast. Surg. — 1999. — Vol. 43, N 1. — P. 77-82.
16. Hallock G.G. //Ibid. — 1989. — Vol. 22, N 1. — P. 65-68.
17. Harii K. //Ibid. — 1980. — Vol. 4, N 6. — P. 440-456.
18. Hintringer T., Furnschliel E., Bauer M. //Wien. Med. Wochenschr. — 1991. — Bd 141, N 5. — S. 118-120.
19. Hirase Y., Kojima T., Bang H.H. //Plast. Reconstr. Surg. — 1991. — Vol. 88, N 4. — P. 707-712.
20. Jackson I.T., Miyawaki T. //Ibid. — 2002. — Vol. 109, N 2. — P. 826.
21. Jano H., Nishimura G., Kaji S. et al. //Ibid. — 1995. — Vol. 95, N 3. — P. 452-462.
22. Lai A., Cheney M.L. //Arch. Facial. Plast. Surg. — 2000. — Vol. 2, N 3. — P. 196-201.
23. Lauer G., Schimming R., Gellrich N.C., Schmelzeisen R. //Plast. Reconstr. Surg. — 2001. — Vol. 108, N 6. — P. 1564-1572.
24. Meland N.B., Weimar R. //Ann. Plast. Surg. — 1991. — Vol. 27, N 1. — P. 1-8.
25. Millesi W., Rath T., Millesi-Schobel G., Glaser C. //Int. J. Oral. Maxillofac. Surg. — 1998. — Vol. 27, N 2. — P. 106-110.
26. Munnoch D.A., Stevenson J.H. //Br. J. Hand Surg. — 1999. — Vol. 24, N 4. — P. 443-444.
27. Park C., Lew D.H., Yoo W.M. //Plast. Reconstr. Surg. — 1999. — Vol. 104, N 5. — P. 1295-1306.
28. Rogachefsky R.A., Ouellette E.A., Mendieta C.G., Galpin P. //J. Reconstr. Microsurg. — 2001. — Vol. 17, N 6. — P. 421-423.
29. Sauerbier M., Erdmann D., Bruner S. et al. //Chirurg. — 2000. — Vol. 71, N 9. — P. 1161-1166.
30. Upton J., Rogers C., Durham-Smith G., Swartz W.M. //J. Hand Surg. — 1986. — Vol. 11A. — P. 475-483.
31. Walton R.L., Matory W.E. Jr., Petry J.J. //Plast. Reconstr. Surg. — 1985. — Vol. 76, N 6. — P. 914-926.
32. Watanabe T., Iwasawa M., Kushima H., Kikuchi N. //Ann. Plast. Surg. — 1996. — Vol. 37, N 5. — P. 469-472.
33. Wolff K.D., Ervens J., Hoffmeister B. //Plast. Reconstr. Surg. — 1996. — Vol. 98, N 2. — P. 358-362.
34. Wolff K.D., Ervens J., Hoffmeister B. //Mund Kiefer Gesichtschir. — 1997. — Bd 1, N 4. — S. 224-248.

© Коллектив авторов, 2004

**СОВРЕМЕННЫЕ ПРЕДСТАВЛЕНИЯ О ЦЕЛЕСООБРАЗНОСТИ ПРИМЕНЕНИЯ
КОРРИГИРУЮЩИХ ОКОЛОСУСТАВНЫХ ОСТЕОТОМИЙ
ПРИ ДЕФОРМИРУЮЩЕМ АРТРОЗЕ КОЛЕННОГО СУСТАВА**

Н.Н. Корнилов, К.А. Новоселов, Т.А. Куляба

Российский научно-исследовательский институт травматологии и ортопедии им. Р.Р. Вредена, Санкт-Петербург

На протяжении многих лет корригирующие околосуставные остеотомии бедренной и большеберцовой костей повсеместно применяются ортопедами для лечения деформирующего артроза коленного сустава. У большинства больных дегенеративно-дистрофический процесс начинает развиваться изолированно в одном из отделов коленного сустава, причем внутренний отдел поражается примерно в 10 раз чаще, чем наружный [13, 14]. Биомеханическая концепция корригирующих околосуставных остеотомий заключается в

восстановлении измененной оси нижней конечности для разгрузки пораженного отдела коленного сустава [18, 34]. В норме механическая ось конечности проходит через центр головки бедренной кости и середину голеностопного сустава, в интактном коленном суставе около 60% нагрузки приходится на внутренний отдел. Механизм купирования болевого синдрома до сих пор остается неясным: полагают, что кроме снижения нагрузки на наиболее измененные отделы суставной поверхности, свой вклад могут вносить нор-

мализация внутрикостного давления и пролиферация фиброзного хряща в пораженном отделе сустава [5, 11, 16, 27].

Bergenudd и соавт. [15] произвели биопсию суставного хряща с внутреннего мыщелка бедренной кости у 19 пациентов с деформирующим артрозом внутреннего отдела коленного сустава во время выполнения подмышечковой остеотомии большеберцовой кости и 2 года спустя. У 9 пациентов на суставной поверхности сформировался фиброзный хрящ, у 8 изменений не обнаружено и у 2 отмечено прогрессирование патологического процесса. При контрольной рентгенографии через 2 года у 6 больных выявлено увеличение высоты суставной щели, у 11 — отсутствие каких-либо изменений и у 2 — дальнейшее сужение суставной щели. Зависимости между данными гистологического исследования, рентгенологической картиной, степенью коррекции механической оси конечности и клиническими исходами установить не удалось. Odenbring и соавт. [50] через 2 года после подмышечковой остеотомии большеберцовой кости выявили пролиферацию фиброзного хряща на внутреннем мыщелке большеберцовой кости у 8, а на внутреннем мыщелке бедренной кости — у 9 из 14 пациентов, только при гиперкоррекции оси конечности. Однако корреляция между клиническими результатами и степенью восстановления суставной поверхности по данным артроскопического, гистологического и рентгенологического обследований отсутствовала.

Большинство авторов полагают, что клинический результат остеотомии зависит от соблюдения показаний и противопоказаний к операции, тщательности предоперационного планирования в каждом конкретном случае и точности оперативной техники. Важное значение имеет тщательный отбор пациента для данного вмешательства [24, 37].

Показаниями к выполнению корригирующих остеотомий бедренной и большеберцовой костей принято считать:

- боль и нарушение функции коленного сустава, вызывающие ограничение трудоспособности или двигательной активности, при низкой эффективности комплексной консервативной терапии;
- изолированное поражение внутреннего или наружного отдела коленного сустава с варусной или вальгусной деформацией соответственно, не превышающей при нагрузке 15° ;
- возраст пациента моложе 60 лет;
- амплитуда движений в коленном суставе не менее 90° с дефицитом разгибания не более 15° ;
- способность пациента к использованию костылей в послеоперационном периоде и сохранение у него достаточной силы мышц нижних конечностей для активного участия в реабилитации.

К противопоказаниям относят:

- вовлечение в патологический процесс соседнего отдела сустава с сужением суставной щели (целесообразно выполнение рентгенографии с вальгус-

ной/варусной нагрузкой для оценки состояния хряща в соседнем отделе сустава);

- подвывих большеберцовой кости кнаружи или кнутри более 1 см;
- потеря костной ткани в пораженном отделе коленного сустава, превышающая 2–3 мм;
- нестабильность коленного сустава в результате предшествующей травмы или операции;
- выраженная венозная или артериальная недостаточность нижних конечностей.

Наряду с упомянутыми выше факторами способствовать улучшению результатов остеотомий может анализ биомеханики коленного сустава. Обычно для предоперационного планирования используют рентгенограммы всей нижней конечности с нагрузкой, для того чтобы оценить механическую ось конечности, бедренно-большеберцовый угол, степень патологических изменений в суставе и определить требуемую величину коррекции для восстановления равномерного распределения нагрузки по суставным поверхностям. При этом исходят из того, что статическое положение позволяет оценить механическую нагрузку в разных отделах сустава. Вместе с тем некоторые исследователи считают, что динамическую нагрузку также нужно принимать во внимание [52, 57]. После анализа походки 25 пациентов с деформирующим артрозом и варусной деформацией коленного сустава были разделены на две группы: с высоким (12 человек) и с низким (13) приводящим моментом во время ходьбы. Группы не различались по возрасту, массе тела пациентов, выраженности функциональных нарушений до операции, степени послеоперационной коррекции оси конечности. Через 3 года после корригирующей околосуставной остеотомии в группе с высоким приводящим моментом у 6 больных наблюдались хорошие и отличные результаты, у 5 — неудовлетворительные. В группе с низким приводящим моментом у всех пациентов отмечены хорошие и отличные результаты. В дальнейшем в обеих группах результаты ухудшились, однако в группе с низким приводящим моментом они продолжали оставаться лучше. На основании этих исследований был сделан вывод, что пациенты с деформирующим артрозом и варусной деформацией коленного сустава с низким приводящим моментом при ходьбе являются более предпочтительными кандидатами для выполнения корригирующей вальгизирующей остеотомии большеберцовой кости.

При деформирующем артрозе с преимущественным поражением внутреннего отдела коленного сустава и варусной деформацией нижней конечности применяется вальгизирующая подмышечковая остеотомия большеберцовой кости, а у больных с преимущественным поражением наружного отдела коленного сустава и вальгусной деформацией нижней конечности чаще используется варизирующая надмышечковая остеотомия бедренной кости [44]. По мнению Coventry [23], если

вальгусная деформация не превышает 12° , а наклон суставной поверхности плато большеберцовой кости составляет не более 10° , то возможно проведение варизирующей остеотомии большеберцовой кости. Это подтверждают Marti и соавт. [45], уточняя, что если вальгусная деформация конечности была связана с посттравматическими изменениями проксимального метаэпифиза большеберцовой кости, выполнение ее латеральной открытой клиновидной варизирующей остеотомии позволяло достичь отличных и хороших результатов в 88% случаев при среднем сроке наблюдения 11 лет.

К преимуществам окоლოსуставных остеотомий можно отнести то, что они выполняются около вершины деформации, т.е. коленного сустава, проходят в губчатой кости, обладающей хорошим потенциалом для консолидации, а открытая ревизия коленного сустава в случае ее необходимости проводится из того же оперативного доступа [2, 4].

Среди различных способов вальгизирующей подмышечковой остеотомии большеберцовой кости наиболее распространены латеральная закрытая клиновидная (минус-osteotomia), затем медиальная открытая клиновидная (плюс-osteotomia) и куполообразная (цилиндрическая) [35, 43].

К недостаткам латеральной закрытой клиновидной вальгизирующей подмышечковой остеотомии большеберцовой кости относят повышенный риск повреждения малоберцового нерва из-за необходимости резекции головки или остеотомии малоберцовой кости, развитие нестабильности, вторичную потерю достигнутой коррекции, прогрессирование патологического процесса в наружном отделе сустава вследствие избыточной гиперкоррекции, низкое положение надколенника, технические сложности при последующем тотальном эндопротезировании коленного сустава. При варусной деформации нижней конечности, превышающей 10° , для достижения необходимой степени коррекции необходимо выполнять остеотомию малоберцовой кости или резецировать проксимальное тибιοфибулярное сочленение [22]. Безопасная зона для проведения остеотомии малоберцовой кости находится в интервале от 40 до 60 мм дистальнее ее верхушки [38].

Медиальная открытая клиновидная вальгизирующая подмышечковая остеотомия большеберцовой кости обеспечивает коррекцию оси конечности и стабильность с одновременной капсуло-связочной рецентрацией прямо на стороне деформации и на всех уровнях [10]. Ее недостатками считают возможность замедленной консолидации и формирования ложного сустава, а также связанную с этим потерю достигнутой коррекции, хотя в основном это зависит от стабильности остеосинтеза [35]. С целью усиления репаративного потенциала используют костные алло- или ауто трансплантаты, в последнем случае, как правило, из гребня подвздошной кости, что тоже может приводить к ряду известных нежелательных последствий. Для

замещения образующегося дефекта применяют также различные синтетические материалы, например β -трикальцийфосфат, пористую керамику, пористый никелид титана и т.д. [8].

Куполообразная (цилиндрическая) остеотомия, широко пропагандируемая Maquet, позволяет устранять выраженные деформации, не прибегая к удалению костного клина, но при этом могут возникать сложности с достижением стабильной фиксации фрагментов, а также формироваться низкое положение надколенника [31, 42].

Для фиксации большеберцовой кости предложены различные методы и средства: скрепки, пластины с винтами, аппараты внешней фиксации, гипсовые повязки. Стабильная фиксация фрагментов большеберцовой кости делает возможным раннее и более быстрое восстановление функции коленного сустава, что является предпочтительным. Период ограничения осевой нагрузки при ходьбе обычно составляет 6–8 нед.

Независимо от способа вальгизирующей подмышечковой остеотомии большеберцовой кости большинство авторов считают обязательным добиваться гиперкоррекции механической оси конечности на $3-6^\circ$, что способствует достижению наилучших отдаленных результатов [20, 28, 31]. Так, по данным Coventry [21], через 10 лет отсутствие боли и сохранение хорошей функции констатировано у 62% из 213 больных. Insall и соавт. [33] при наблюдении за 95 пациентами, которым была выполнена остеотомия, через 2 года отметили 97% хороших и отличных результатов, через 5 лет — 85%, через 7 лет — 63% и через 10 лет — только 37%. Частота рецидива варусной деформации через 9 лет составила 31%. В 23% случаев в дальнейшем потребовалось тотальное эндопротезирование коленного сустава из-за прогрессирующего болевого синдрома. Ritter и Fechtman [54], анализируя отдаленные результаты 78 остеотомий, через 5 лет выявили хорошие и отличные исходы в 83%, а через 9 лет — в 58% случаев. Hutchison и соавт. [32] продемонстрировали 98% положительных результатов через 5 лет и 83% через 10 лет, сделав заключение, что у пациентов с высокой двигательной активностью результаты лучше, чем у больных с низкой активностью, а у больных мужского пола лучше, чем у женщин, что подтверждает наблюдения Nagel и соавт. [49].

Matthews и соавт. [47] сообщают о менее стойких положительных результатах (86% через 1 год, 64% через 3 года, 50% через 5 лет, 28% через 9 лет) и выделяют следующие неблагоприятные факторы: ожирение, старческий возраст, недостаточность коррекции или ее избыточность. Изучая результаты в среднем 15-летних наблюдений (102 остеотомии), Rinopoli и соавт. [53] отметили хорошие исходы у 55%, а удовлетворительные и плохие — у 45% пациентов, при этом их статистически достоверной зависимости от степени послеоперационной коррекции обнаружить не удалось. Keen

и соавт. [36] выявили, что стойкие положительные результаты наблюдались в тех случаях, когда бедренно-большеберцовый угол через 5 лет составлял от 7 до 13° вальгуса — в отличие от случаев, когда он был меньше 7°, вне зависимости от предоперационной артроскопической оценки состояния наружного отдела коленного сустава и бедренно-надколенного сочленения.

Stuart и соавт. [55] показали, что вероятность прогрессирования дегенеративно-дистрофических изменений после остеотомии гораздо выше, чем риск рецидива варусной деформации. Так, через 9 лет после операции отрицательная рентгенологическая динамика наблюдалась у 83% пациентов во внутреннем и у 60% в наружном отделе коленного сустава, а рецидив варусной деформации имел место в 18% случаев. Рецидив варусной деформации в сочетании с прогрессированием патологического процесса во внутреннем отделе сустава или нарастание изменений в обоих отделах сустава с сохранением нормальной оси конечности сопровождалось достоверно более выраженным болевым синдромом, чем изолированные изменения в одном из отделов сустава.

Среди наиболее частых осложнений корригирующих остеотомий большеберцовой кости отмечают формирование ложного сустава, низкое стояние надколенника, инфекцию, несостоятельность наружной боковой связки, укорочение конечности, повреждение малоберцового нерва, подколенной артерии и тромбоз глубоких вен нижней конечности [56, 58].

Из способов выполнения варизирующей надмыщелковой остеотомии бедренной кости наибольшее распространение получила закрытая клиновидная медиальная остеотомия, реже используются V-образная и открытая клиновидная наружная остеотомии с фиксацией фрагментов углообразной пластиной, блокируемой пластиной с угловой стабильностью, аппаратом наружной фиксации или гипсовой повязкой [12, 19, 29]. Выполнение стабильного остеосинтеза является предпочтительным, так как в случае использования гипсовой иммобилизации, по наблюдению Mathews и соавт. [46], из-за развития сгибательно-разгибательной контрактуры коленного сустава в 48% случаев потребовалась закрытая ручная редрессация и в 19% были отмечены замедленная консолидация или формирование ложного сустава. Среди других осложнений инфекционные составили 10%, несостоятельность остеосинтеза — 5%.

Большинство авторов при варизирующей надмыщелковой остеотомии бедренной кости рекомендуют стремиться к легкой гиперкоррекции в 1–2°, что способствует переносу до 80% нагрузки на внутренний отдел коленного сустава [25]. Phillips и Кгасков [51] полагают, что получению хорошего клинического и косметического результата помогает гиперкоррекция до 4°. McDermott и соавт. [48] сообщают о 92% хороших и отличных результатов

через 4 года после операции (22 пациента из 24), Nealy и соавт. [30] — о 93% положительных исходов в тот же срок. По наблюдениям Cameron и соавт. [17], через 7 лет положительные результаты сохранялись у 87% из 49 больных, причем удаление металлоконструкций после консолидации способствовало улучшению функции коленного сустава.

При деформирующем артрозе коленного сустава с вовлечением в патологический процесс бедренно-надколенного сочленения, сопровождающемся характерной клинической симптоматикой, предложены различные хирургические способы уменьшения неравномерного внутрисуставного давления. Maquet [40, 41, 43] рекомендует производить остеотомию и вентрализацию бугристости большеберцовой кости, перемещая ее совместно с гребнем на 2–2,5 см вперед, что дает возможность снизить внутрисуставное давление в два раза. Хотя эта операция высокоэффективна и позволяет добиться положительных результатов у 80–95% больных, при ее выполнении довольно часто отмечаются такие осложнения, как некроз кожной раны, перелом бугристости и гребня большеберцовой кости, неудовлетворительный косметический результат. Экспериментальные работы Ferguson и соавт. [26] доказали достаточность смещения бугристости кпереди на 1,25 см: это приводит к снижению давления на 83,5% и сокращению частоты осложнений. В случае дальнейшего увеличения вентрализации происходит ротация надколенника с прогрессированием давления на его верхний полюс. В случае латерального подвывиха надколенника предложено комбинировать смещение бугристости кпереди с ее медиализацией [39, 40].

При выполнении подмыщелковой остеотомии большеберцовой кости ряд авторов рекомендуют для уменьшения давления в бедренно-надколенном сочленении смещать дистальный фрагмент кпереди либо комбинировать подмыщелковую остеотомию с вентрализацией бугристости большеберцовой кости [1, 31, 42]. По мнению Coventry [22], после обычной корригирующей подмыщелковой остеотомии большеберцовой кости вследствие нормализации механической оси конечности происходит декомпрессия бедренно-надколенного сочленения и выраженность болей в переднем отделе коленного сустава уменьшается [22].

Таким образом, несмотря на успешное развитие эндопротезирования, корригирующие остеотомии бедренной и большеберцовой костей продолжают оставаться методом выбора при лечении пациентов среднего и молодого возраста с изолированными дегенеративно-дистрофическими поражениями внутреннего или наружного отдела коленного сустава. При строгом соблюдении показаний и противопоказаний к данному вмешательству, тщательном предоперационном планировании и технически точном выполнении операции с достижением необходимой степени коррекции механической оси конечности и надежной фиксацией

фрагментов корригирующие остеотомии позволяют устранить болевой синдром и вернуть пациента на длительное время к активной жизни без существенных ограничений. Тем не менее, кроме упомянутых выше факторов, на продолжительность клинического эффекта влияют и биологические особенности индивидуума, в частности генетически детерминированный репаративный потенциал костной и хрящевой тканей. Поэтому дальнейшие исследования в этой области, несомненно, будут способствовать достижению наилучших отдаленных результатов после реконструктивных вмешательств у больных с дегенеративно-дистрофическими заболеваниями коленного сустава.

Л И Т Е Р А Т У Р А

1. Абдрахманов А.Ж., Федоров А.С. // Ортопед. травматол. — 1980. — N 5. — С. 57-58.
2. Горячев А.Н., Драчевский В.А. // Повреждения и заболевания коленного сустава. — Л., 1981. — С. 60-64.
3. Илизаров Г.А., Попова Л.И., Шевцов В.И. // Ортопед. травматол. — 1986. — N 1. — С. 1-5.
4. Кузьменко В.В., Городниченко И.И. // Там же. — 1980. — N 8. — С. 61-62.
5. Макушин В.Д., Чегуров В.К., Гордиевский Н.И. // Травматология и ортопедия: современность и будущее. — М., 2003. — С. 112.
6. Новоселов К.А. Оперативное лечение дегенеративно-дистрофических заболеваний коленного сустава: Дис. ... д-ра мед. наук. — СПб, 1994.
7. Оганесян О.В., Ушакова О.А. // Деструкция суставов. — М., 1987. — С. 113.
8. Стаценко О.А., Волна А.А., Ардашев И.П. // Съезд травматологов-ортопедов России, 7-й: Тезисы докладов. — Новосибирск, 2002. — Т. 2. — С. 295-296.
9. Харитонов Р.Д. // Предупреждение и лечение осложнений при закрытых переломах костей. — Л., 1976. — С. 91-95.
10. Харитонов Р.Д. // Ортопед. травматол. — 1977. — N 6. — С. 48-53.
11. Шаншал Г.Я. // Там же. — 1973. — N 8. — С. 26-31.
12. Aglietti P., Stringa G., Buzzi R. // Clin. Orthop. — 1987. — N 217. — P. 214.
13. Ahlback S. // Acta Radiol. Diagn. (Stockh.). — 1968. — Vol. 277, Suppl. 1. — P. 7-72.
14. Altman R.D., Fries J.F., Bloch D.A. // Arthritis Rheum. — 1987. — Vol. 30, N 11. — P. 1214-1225.
15. Bergenudd H., Johnell O., Redlund-Johnell I., Lomander L.S. // Acta Orthop. Scand. — 1992. — Vol. 63. — P. 413-416.
16. Buckwalter J., Mow V. // Osteoarthritis: diagnosis and medical/surgical management / Eds. R. Moskowitz, D. Howell, V. Goldberg, H. Mankin. — Philadelphia, 1991. — P. 71-107.
17. Cameron H., Botsford D., Park Y. // Can. J. Surg. — 1997. — Vol. 40. — P. 114-118.
18. Coventry M. // J. Bone Jt Surg. — 1965. — Vol. 47A. — P. 984-990.
19. Coventry M. // Ibid. — 1973. — Vol. 55A. — P. 23.
20. Coventry M. // Orthop. Clin. North Am. — 1979. — Vol. 10. — P. 191.
21. Coventry M., Bowman P. // Acta Orthop. Belg. — 1982. — Vol. 48. — P. 139.
22. Coventry M. // J. Bone Jt Surg. — 1985. — Vol. 67A. — P. 1137-1140.
23. Coventry M. // Ibid. — 1987. — Vol. 69A. — P. 32.
24. Coventry M., Ilstrup D., Wallrichs S. // Ibid. — 1993. — Vol. 75A. — P. 196-201.
25. Edgerton B., Mariani E., Morrey B. // Clin. Orthop. — 1993. — N 288. — P. 263.
26. Ferguson A., Brown T., Fu F., Rutkowski R. // JBJS. — 1979. — Vol. 61A, N 2. — P. 159-166.
27. Fujisawa Y., Masuhara K., Matsumoto N., Mii N. et al. // Clin. Orthop. Surg. — 1976. — Vol. 11. — P. 576-590.
28. Goutallier D., Hernigou Ph., Medevielle D., Debeyre J. // Rev. Chir. Orthop. — 1987. — Vol. 72. — P. 101-113.
29. Goutallier D., Hernigou P., Lenoble E. // Fr. J. Orthop. Surg. — 1988. — Vol. 2. — P. 573.
30. Healy W., Anglen J., Wasilewski S., Krackow K. // J. Bone Jt Surg. — 1988. — Vol. 70A. — P. 102.
31. Hsu R. // Clin. Orthop. — N 243. — P. 280-285.
32. Hutchison C., Cho B., Wong N., Agnidis Z. et al. // AAOS Instr. Course Lect. — 1999. — Vol. 48. — P. 131-134.
33. Insall J., Joseph D., Msika C. // J. Bone Jt Surg. — 1984. — Vol. 66A. — P. 1040.
34. Jackson J.P. // Ibid. — 1958. — Vol. 40 B. — P. 826-835.
35. Jacob R., Murphy S. // AAOS Instr. Course Lect. — 1992. — Vol. 41. — P. 87-93.
36. Keen J., Monson D., Roberts J., Dyreby J. // Clin. Orthop. — 1989. — N 243. — P. 157-165.
37. Kettelkamp D., Wenger D., Chao E., Thomps C. // J. Bone Jt Surg. — 1976. — Vol. 58A. — P. 952-960.
38. Kirgis A., Albrecht S. // Ibid. — 1992. — Vol. 74A. — P. 1180-1185.
39. Lord G., Samuel P., Gory M. // Rev. Chir. Orthop. — 1977. — Vol. 63. — P. 397-401.
40. Maquet P. // Rev. Rhum. Mal. Osteoartic. — 1963. — Vol. 30. — P. 779-787.
41. Maquet P. // Clin. Orthop. — 1976. — N 115. — P. 225-230.
42. Maquet P. Arthritis of the knee. — New York, 1980. — P. 183.
43. Maquet P., Watillon M., Burny F., Andrianne Y. et al. // Acta Orthop. Belg. — 1982. — Vol. 48. — P. 204-261.
44. Maquet P. Biomechanics of the knee with application to the pathogenesis and the surgical treatment of osteoarthritis. — Berlin, 1984. — P. 83.
45. Marti R., Verhagen R., Kerkhoffs G., Moojen T. // J. Bone Jt Surg. — 2001. — Vol. 83A. — P. 164-170.
46. Mathews J., Cobb A., Richardson S., Bentley G. // Orthopedics. — 1988. — Vol. 21. — P. 437-440.
47. Matthews L., Goldstein S., Malvitz T. et al. // Clin. Orthop. — 1988. — N 229. — P. 193.
48. McDermott A., Finkelstein J., Farine I. // J. Bone Jt Surg. — 1988. — Vol. 70A. — P. 110.
49. Nagel A., Insall J., Scuderi G. // Ibid. — 1996. — Vol. 78A. — P. 1353-1358.
50. Odenbring S., Egung N., Lindstrand A., Lomander L. et al. // Clin. Orthop. — 1992. — N 277. — P. 210-216.
51. Phillips M., Krackow K. // AAOS Instr. Course Lect. — 1999. — Vol. 48. — P. 125-129.
52. Prodromos C., Andriacchi T., Galante J. // J. Bone Jt Surg. — 1985. — Vol. 67A. — P. 1188-1194.
53. Rinonapoli E., Mancini G., Corvaglia A., Musiello S. // Clin. Orthop. — 1998. — N 353. — P. 185-193.
54. Ritter M., Fichtman R. // J. Arthroplasty. — 1988. — Vol. 3. — P. 304-309.
55. Stuart M., Grace J., Ilstrup D., Kelly C. et al. // Clin. Orthop. — 1990. — N 260. — P. 61-65.
56. Tigani D., Ferrari D., Trenteni P. et al. // Int. Orthop. — 2001. — Vol. 24. — P. 331-334.
57. Wang J. et al. // J. Bone Jt Surg. — 1990. — Vol. 72A. — P. 905-909.
58. Waugh W. // Clin. Orthop. — 1986. — N 210. — P. 55-61.59.

СОДЕРЖАНИЕ

CONTENTS

| | | | |
|--|----|---|--|
| Миронов С.П., Еськин Н.А., Голубев В.Г., Насникова И.Ю., Богдасhevский Д.Р., Приписнова С.Г., Финешин А.И. Ультразвуковая диагностика патологии сухожилий и нервов конечностей | 3 | Mironov S.P., Es'kin N.A., Golubev V.G., Nasnikova I.Yu., Bogdashevskiy D.R., Pripisnova S.G., Fineshin A.I. Ultrasound Diagnosis of Tendon and Nerve Pathology | |
| Продан А.И., Радченко В.А., Колесниченко В.А. Диспластические деформации дугоотростчатых суставов в механогенезе экструзий поясничных межпозвоночных дисков | 12 | Prodan A.I., Radchenko V.A., Kolesnochenko V.A. Dysplastic Deformities of Intervertebral Joints in Mechanogenesis of Lumbar Intervertebral Disk Extrusion | |
| Бергалиев А.Н., Поздникин Ю.И., Филиппов И.К. Остеосцинтиграфия в оценке метаболических процессов в костной ткани при формировании сколиотической деформации | 18 | Bergaliev A.N., Pozdnikin Yu.I., Filippov I.K. Osteoscintigraphic the Evaluation of Bone Tissue Metabolic Processes in Scoliotic Deformity Formation | |
| Афаунов А.А., Усиков В.Д., Афаунов А.И., Дунаев И.М. Стабильность травмированного позвоночника по отношению к изгибающим нагрузкам в условиях транспедикулярного остеосинтеза (экспериментальное исследование) | 23 | Afaunov A.A., Usikov V.D., Afaunov A.I., Dunaev I.M. Stability of Injured Spine in Relation to Bending Loads under Conditions of Transpedicular Osteosynthesis (Experimental Study) | |
| Колесов С.В. Механизм повреждений связочного аппарата краниовертебральной области и их влияние на кровоток в позвоночных артериях (экспериментальное исследование) | 30 | Kolesov S.V. Mechanism of Craniovertebral Ligamentous System Injuries and Their Effect on Spinal Arteries Blood Flow (Experimental Study) | |
| Голубев В.Г., Басков А.В., Лисицкий И.Ю., Боев М.В., Мершед Х.И. Восстановление активного разгибания предплечья у больных с повреждениями шейного отдела спинного мозга на уровне С5-6 позвонков | 35 | Golubev V.G., Baskov A.V., Lisitskiy I.Yu., Boev M.V., Mershed Kh.I. Restoration of Active Extension of Forearm in Patients with Cervical Spinal Cord Injury at C5-C6 Level | |
| Миронов С.П., Балберкин А.В., Морозов А.К., Навцлишвили З.Г., Колондаев А.Ф., Хохриков Г.И., Баранецкий А.Л., Буклемисhev Ю.В. Артериальная эмболизация в лечении больных с опухолями и опухолеподобными заболеваниями опорно-двигательного аппарата | 40 | Mironov S.P., Balberkin A.V., Morozov A.K., Natsvlishvili Z.G., Kolondaev A.F., Khokhrikov G.I., Baranetskiy A.L., Buklemishev Yu.V. Arterial Embolization in Patients with Tumors and Tumor-Like Diseases of Loco-Motor System | |
| Каграманов С.В., Нуждин В.И. Среднесрочные результаты применения отечественного имплантата ЭСИ в практике первичного тотального эндопротезирования тазобедренного сустава | 44 | Kagramanov S.V., Nuzhdin V.I. Middle Term Results of Native Implant «ESI» Use in Primary Total Hip Arthroplasty | |
| Бондаренко А.В., Пелеганчук В.А., Герасимова О.А. Госпитальная летальность при сочетанной травме и возможности ее снижения | 49 | Bondarenko A.B., Peleganchuk V.A., Gerasimova O.A. Hospital Lethality in Concomitant Injury and Possibility of Its Reduction | |
| Евлов Р.Ю., Решетин Б.Н., Уразгильдеев З.И. Лечение огнестрельных переломов длинных костей верхних конечностей с повреждением нервов | 52 | Evloev R.Yu., Reshetin B.N., Urazgil'deev Z.I. Treatment for Gunshot Fractures of Upper Extremity Long Bones with Nerve Injuries | |
| Панков И.О. Хирургическое лечение внутрисуставных переломов мыщелков большеберцовой кости | 57 | Pankov I.O. Surgical Treatment of Intraarticular Tibial Condyle Fractures | |
| Кожевников Е.В. «Спаечная болезнь» коленного сустава | 62 | Kozhevnikov E.V. Adhesive Disease of the Knee Joint | |
| Попков А.В., Гребенюк Л.А., Филимонова Г.Н., Попков Д.А. Анатомо-функциональное состояние мышц в условиях чрескостного дистракционного остеосинтеза (клиника, эксперимент — факты и гипотеза) | 67 | Popkov A.V., Grebenyuk L.A., Filimonova G.N., Popkov D.A. Anatomic and Functional Characteristics of Muscles at Transosseous Distraction Osteosynthesis (clinic, experiment — facts, hypothesis) | |
| Винокурова Т.С., Гаркавенко Ю.Е. Реовазография в оценке состояния периферического кровообращения при удлинении нижних конечностей у детей | 73 | Vinokurova T.S., Garkavenko Yu.E. Rheovasographic Evaluation of Peripheral Blood Circulation at Lengthening of Lower Extremities in Children | |
| Стогов М.В., Лучева С.Н., Ерофеева Т.Н., Николайчук Е.В., Новичков С.И. Изменение биохимических показателей сыворотки крови под воздействием гипербарической оксигенации при лечении закрытых диафизарных переломов голени методом чрескостного остеосинтеза | 78 | Stogov M.V., Luneva S.N., Erofeeva T.N., Nikolai-chuk E.V., Novichkov S.I. Changes of Serum Biochemical Indices Under HBO-Therapy Effect in Treatment of Closed Diaphysial Crus Fractures Using Transosseous Osteosynthesis | |
| Из практического опыта | | Practice Experience | |
| Золотов А.С., Золотова Ю.А. Применение шин Брауна при лечении закрытых повреждений центрального пучка тыльного сухожильного растяжения пальцев кисти | 82 | Zolotov A.S., Zolotova Yu.A. Brown Splint Application for the Treatment of Closed Injuries of the Central Fascicle of Dorsal Aponeurosis of Fingers | |
| Месхи К.Т., Блинов В.В., Хейло А.Л., Аганесов А.Г. Хирургическое лечение клинически осложненного диссеминированного скелетного гиперостоза | 85 | Mesghi K.T., Blinov V.V., Kheilo A.L., Aganesov A.G. Surgical Treatment of Clinically Complicated Disseminated Skeletal Hyperostosis | |
| Обзор литературы | | Review | |
| Федотов Е.Ю. Фасциальные лоскуты в хирургии конечностей | 86 | Fedotov E.Yu. Fascial Flaps in Surgery of Extremities | |
| Корнилов Н.Н., Новоселов К.А., Куляба Т.А. Современные представления о целесообразности применения корригирующих околосустных остеотомий при деформирующем артрозе коленного сустава | 91 | Kornilov N.N., Novosyelov K.A., Kulyaba T.A. Modern Conceptions About Expediency of Use of Correcting Osteotomy in Knee Joint Deforming Arthrosis | |