

РА / IV - 04

ISSN 0869-8678

В Е С Т Н И К

ТРАВМАТОЛОГИИ И ОРТОПЕДИИ

ИМЕНИ Н.Н.ПРИОРОВА



НАУЧНО-ПРАКТИЧЕСКИЙ ЖУРНАЛ
ОСНОВАН В 1994 ГОДУ

1
январь-март
2004

ЦЕНТРАЛЬНЫЙ
НАУЧНО-ИССЛЕДОВАТЕЛЬСКИЙ ИНСТИТУТ
ТРАВМАТОЛОГИИ И ОРТОПЕДИИ
им. Н.Н. ПРИОРОВА



В Е С Т Н И К

ТРАВМАТОЛОГИИ И ОРТОПЕДИИ

ИМЕНИ Н.Н.ПРИОРОВА


Ежеквартальный научно-практический журнал

Главный редактор С.П. МИРОНОВ

РЕДАКЦИОННАЯ КОЛЛЕГИЯ:

В.В. АЗОЛОВ, М.А. БЕРГЛЕЗОВ, С.Т. ВЕТРИЛЭ, И.Г. ГРИШИН,
В.В. КЛЮЧЕВСКИЙ, Н.В. КОРНИЛОВ, И.С. КОСОВ, Г.П. КОТЕЛЬНИКОВ,
О.А. МАЛАХОВ, В.Н. МЕРКУЛОВ, Л.К. МИХАЙЛОВА, А.К. МОРОЗОВ,
Г.И. НАЗАРЕНКО, З.Г. НАЦВЛИШВИЛИ, В.К. НИКОЛЕНКО, Г.А. ОНОПРИЕНКО,
С.С. РОДИОНОВА, А.С. САМКОВ, А.В. СКОРОГЛЯДОВ, А.И. СНЕТКОВ,
В.А. СОКОЛОВ, Л.А. ТИХОМИРОВА, В.В. ТРОЩЕНКО (зам. главного редактора),
М.Б. ЦЫКУНОВ (отв. секретарь), Н.А. ШЕСТЕРНЯ

1
январь-март
2004



МОСКВА • ИЗДАТЕЛЬСТВО «МЕДИЦИНА»

РЕДАКЦИОННЫЙ СОВЕТ :

О.Ш. БУАЧИДЗЕ (Москва), И.Б. ГЕРОЕВА (Москва), В.Г. ГОЛУБЕВ (Москва),
Н.В. ЗАГОРОДНИЙ (Москва), С.Т. ЗАЦЕПИН (Москва), Н.А. КОРЖ (Харьков),
А.И. КРУПАТКИН (Москва), Е.П. КУЗНЕЧИХИН (Москва), Е.Ш. ЛОМТАТИДЗЕ (Волгоград),
А.Н. МАХСОН (Москва), В.А. МОРГУН (Москва), О.В. ОГАНЕСЯН (Москва),
В.П. ОХОТСКИЙ (Москва), М.М. ПОПОВА (Москва), З.И. УРАЗГИЛЬДЕЕВ (Москва),
Н.Г. ФОМИЧЕВ (Новосибирск), Д.И. ЧЕРКЕС-ЗАДЕ (Москва),
В.И. ШЕВЦОВ (Курган), К.М. ШЕРЕПО (Москва)

«Вестник травматологии и ортопедии им. Н.Н. Приорова»
включен в следующие зарубежные каталоги:

«*Biological Abstracts*», «*Index to Dental Literature*»,
«*Excerpta Medica*», «*Index Medicus*»,
«*Ulrich's International Periodicals Directory*»

Адрес редакции журнала:

127299, Москва
ул. Приорова, 10, ЦИТО
Тел. 450-24-24
E-mail: vto@cito-priorov.ru
Зав. редакцией Л.А. Тихомирова

Редактор Л.А. Тихомирова

Компьютерная графика И.С. Косов

Операторы компьютерного набора и верстки И.С. Косов, В.М. Позднякова

Подписано в печать 02.03.04 Формат 60x88 1/8. Печать офсетная. Печ. л. 14,50 Усл. печ. л. 14,21
Усл. кр.-отг. 37,24 Уч.-изд. л. 16,99 Заказ

Ордена Трудового Красного Знамени Издательство «Медицина»
Москва 101990, Петроверигский пер. 6/8. ЛР № 010215 от 29.04.97
Отпечатано с готовых диапозитивов в ООО «Репроцентр»
125009, г. Москва, Елисеевский пер., 2/15

*Все права защищены. Ни одна часть этого издания не может быть занесена
в память компьютера либо воспроизведена любым способом без предварительного
письменного разрешения издателя*

© Издательство «Медицина», 2004
E-mail: meditsina@mtu-net.ru

ДОРОГИЕ КОЛЛЕГИ!

Нашему журналу исполнилось 10 лет. Первый его номер вышел в 1994 г. Это было не самое легкое время для всей нашей страны и для учредителя «Вестника» — Центрального научно-исследовательского института травматологии и ортопедии им. Н.Н. Приорова. Но потребность травматологов-ортопедов в отечественном профессиональном периодическом издании (которого Россия лишилась с распадом СССР) была очень остра, и руководство ЦИТО приняло решение создать такой журнал (о том, что это было требованием времени, свидетельствует появление в том же году «родственных» изданий — журналов «Анналы травматологии и ортопедии», «Травматология и ортопедия России», «Гений ортопедии»). Первым главным редактором «Вестника» был член-корр. РАМН Ю.Г. Шапошников, его заместителем — проф. А.П. Бережный. Первые три года у журнала был свой дважды профессиональный художник — доктор мед. наук проф. А.И. Блискунов. Сегодня их нет с нами, но мы всегда помним об их вкладе в становление журнала.

Любой юбилей — не только праздничная дата, но и время подведения некоторых итогов. Основную задачу журнала его создатели видели в том, чтобы он стал источником полноценной, широкой и разносторонней информации, необходимой как для опытных специалистов, так и для начинающих травматологов-ортопедов. Именно этим на протяжении всех 10 лет руководствовались и продолжают руководствоваться редакционная коллегия и редакционный совет «Вестника» в своей работе.

В журнале регулярно печатаются статьи, отражающие результаты научных исследований — фундаментальных и прикладных, в том числе и в областях науки, пограничных с травматологией и ортопедией. По нашему мнению, в «Вестнике» нашли достаточно полное освещение разработки по таким актуальным проблемам, как репаративная регенерация костной ткани, вертебрология, патология суставов, эндопротезирование, острая травма опорно-двигательного аппарата (в том числе политравма) и ее последствия, системные заболевания опорно-двигательного аппарата, костная патология, гнойные осложнения у травматолого-ортопедических больных, биомеханика, клиническая физиология.

Мы стараемся регулярно знакомить читателей с новыми методами диагностики и лечения, новыми прогрессивными формами организации лечебно-диагностического процесса. Как нам известно, некоторые молодые специалисты хотели бы видеть в журнале больше статей с описанием конкретных методик лечения. Мы учтем это пожелание в дальнейшей работе.



К сожалению, нам не удалось организовать дискуссий по тем или иным волнующим травматологов-ортопедов проблемам. Тем не менее в журнале находят отражение альтернативные точки зрения — для этого используется такая форма, как сопровождающие некоторые публикации «Заметки на полях рукописи», в которых излагается иная, отличная от представленной в статье позиция.

Судя по откликам читателей, большой популярностью пользуются публикуемые в журнале лекции и аналитические обзоры литературы. Мы намерены и дальше регулярно печатать такие материалы. То же относится и к информации о предстоящих научных и научно-практических форумах в нашей стране и за рубежом.

За прошедшие 10 лет изменился не только дизайн журнала, но и его содержание: по нашему мнению, оно стало более глубоким и разнообразным. Объем издания увеличился на одну треть (с 9 до 12 печатных листов), число подписчиков выросло в два раза. В качестве своего рода отчета перед читателями и подписчиками мы приводим в этом номере перечень статей, опубликованных в «Вестнике» за 10 лет. Надеемся, что это также облегчит вам поиск необходимой информации.

Безусловно, наряду с успехами в нашей работе есть и недостатки, и мы с благодарностью примем ваши замечания и советы по структуре, тематике и содержанию журнала. Мы по-прежнему рассчитываем на ваше участие и поддержку.

ВОЗМОЖНОСТИ ИСПОЛЬЗОВАНИЯ КОМБИНИРОВАННЫХ БИОЛОГИЧЕСКИХ ТРАНСПЛАНТАТОВ ПРИ ОСТРОЙ ТРАВМЕ СПИННОГО МОЗГА (ЭКСПЕРИМЕНТАЛЬНОЕ ИССЛЕДОВАНИЕ)

С.П. Миронов¹, Г.А. Степанов¹, Г.Т. Сухих², И.Г. Гришин¹, В.В. Троценко¹,
А.И. Крупаткин¹, Д.О. Карпенко¹, А.Ю. Моргунов¹, М.А. Александрова³,
М. Марей², Р.А. Полтавцева², А.В. Ревущин³, О.В. Подгорный³

¹Центральный научно-исследовательский институт травматологии и ортопедии им. Н.Н. Приорова, Центр акушерства, гинекологии и перинатологии РАМН, ²Институт биологии развития РАН, Москва

С целью изучения возможностей восстановления функции поврежденного спинного мозга впервые проведены эксперименты на 65 крысах по подбору комбинированного биологического трансплантата, способствующего оптимальной васкуляризации и восполнению дефицита нервной ткани после дозированного ушиба спинного мозга. Показано, что для стимуляции компенсаторно-восстановительных процессов в травмированном спинном мозге взрослых крыс наиболее приемлемы комбинированные трансплантаты с использованием васкуляризованного сальника по Голдсмиту и/или аллоаорты (повернутой адвентицией к спинному мозгу) с одновременным введением нейральных стволовых клеток.

In order to study the potentiality of spinal cord reconstruction the experimental work (65 rats) on the selection of the combined biologic graft for stimulation of optimum vascularization, elimination of nerve tissue deficit, restoration of neurologic function and survival rate of animals after dosed contusion of spinal cord was performed. In experimental group (41 rats) suspension of cultured neural stem cells was administered. Control group included 24 animals. For stimulation of compensative restorative processes in the injured spinal cord of adult rats combined grafts with use of either vascularized omentum by Goldsmith or allooorta (adventitia turned to the spinal cord) with simultaneous of neural stem cells are the most appropriate.

Необходимость разработки методов восстановления (даже частичного) утраченной в результате травмы функции спинного мозга не вызывает сомнений. Эта проблема имеет чрезвычайно важное не только медицинское, но и социально-экономическое значение. Над ее решением многие годы работают как медики, так и специалисты смежных областей (биологии, физиологии). Однако существенного прогресса пока не достигнуто. Нервная ткань головного и спинного мозга человека обладает слабым репаративным потенциалом, поэтому лечение больных с тяжелыми травматическими повреждениями центральной нервной системы во многих случаях не дает желаемого результата [3, 4, 10, 17].

При осложненной травме позвоночника нейрохирурги и травматологи, стремясь как можно быстрее устранить внешнюю механическую причину компрессии спинного мозга (удаление костных фрагментов, стабилизация позвоночного столба), не всегда учитывают степень его повреждения. Весьма часто удается удалить механический фактор сдавления, снять компрессию спинного мозга, стабилизировать позвоночник и восстановить проводниковую функцию неповрежденных волокон [4, 10, 17, 18]. Однако даже в этих случаях травма, нанесенная спинному мозгу, нередко приводит к выра-

женному нарушению спинального кровообращения. И хотя анатомическая целостность спинного мозга частично сохраняется, нарушение спинального кровообращения, ишемия и гибель нервной ткани в зоне травмы влекут за собой рубцевание спинного мозга, развитие его травматической болезни. В подобной ситуации только восстановление нарушенного кровообращения не обеспечивает даже частичного восстановления функции спинного мозга.

В ЦИТО начиная с 1995 г. проводятся экспериментально-клинические исследования, целью которых является разработка микрохирургических операций по восстановлению кровообращения и репаративной функции спинного мозга при тяжелой спинальной травме [5–9, 12–15, 18, 19]. На первом этапе были разработаны микрососудистые операции, направленные на реваскуляризацию поврежденного участка спинного мозга, в том числе с использованием сегмента большого сальника на сосудистой ножке [9, 14]. Однако одного восстановления циркуляторного компонента в поврежденном участке спинного мозга оказалось явно недостаточно при дефиците нервной ткани и ее рубцевании.

При тяжелой травме спинного мозга нужно стремиться не только восстановить прерванное кровообращение, но и восполнить дефицит нейро-

нов. Кроме того, следует учитывать, что рубцовые и дегенеративные изменения спинного мозга приводят к образованию значительного дефекта между центральным и периферическими концами его поврежденного участка. Этот дефект необходимо заполнить нейронеуральным трансплантатом. Исследования А.А. Коржа и соавт. [4] показали, что процесс дегенерации спинного мозга после травмы на определенном этапе прекращается и изменения в мозге через 1,5 года и через 35 лет после его перерыва практически идентичны. В связи с этим создание комбинированного биологического трансплантата, способного обеспечить компенсацию кровообращения и восполнить дефицит медуллярной ткани, открыло бы перспективу успешного выполнения операций по восстановлению спинного мозга в отдаленном периоде после травмы.

Введение в рубцовую ткань между концами спинного мозга эмбриональных и фетальных тканей не приводит к желаемому результату — в этой области формируются кисты. Последние десятилетия ознаменовались бурным развитием в сфере биотехнологий, основанных на трансплантации различных типов клеток (нативных и измененных с помощью геной инженерии) для восполнения дефицита медуллярной ткани [1–3, 11, 16, 19, 21]. Наиболее перспективным направлением в настоящее время считается использование нейральных стволовых клеток [19]. Эмбриональные и фетальные нейральные стволовые клетки количественно наращивают, сохраняют *in vitro* и затем используют для трансплантации.

Известно, что для регенерации клеток периферической нервной системы необходимы направляющие пути в виде шванновских клеток. С учетом этого нами предложен принципиально новый способ восполнения дефекта спинного мозга, который заключается в использовании в качестве «направляющего трансплантата» кровеносного сосуда — артерии или вены [14]. При этом сосудистый трансплантат может служить «футляром» для других биологических трансплантатов, в частности для суспензированных эмбриональных и фетальных клеток.

Целью данного исследования было изучить в эксперименте эффективность применения комбинированных биологических трансплантатов для восстановления травмированного спинного мозга. Такой трансплантат должен обеспечивать восстановление кровообращения и восполнение дефицита медуллярной ткани в поврежденном участке. Поэтому в его состав должны входить как компоненты, способствующие неоваскуляризации, так и субстанции, активизирующие аксоногенез. Используя различные по составу и конструкции биологические комбинированные трансплантаты, необходимо было выбрать среди них оптимальные варианты, обеспечивающие наилучшую реваскуляризацию и создающие благоприятные условия для аксоногенеза.

МАТЕРИАЛ И МЕТОДЫ

Эксперименты проведены на белых лабораторных крысах Вистар массой 250–300 г. В качестве составляющих комбинированного биологического трансплантата использованы: большой сальник по Голдсмиту, коллагеновая пленка, аллотрансплантаты аорты и периферических нервов (межреберного и седалищного). Выполнены следующие серии опытов: 1-я — отработка модели дозированной травмы (30 опытов); 2-я — пластика поврежденного участка спинного мозга биологическими трансплантатами без нейральных (прогениторных) стволовых клеток — НСК (13); 3-я — пластика биологическими трансплантатами с НСК (41); 4-я — контрольные эксперименты (24).

Техника операции. Под внутривентральным калпсоловым (2%) наркозом выполняли ламинэктомию в области Т8–9 позвонков. Затем воспроизвели дозированный ушиб тканей спинного мозга грузом 10 г с высоты 6,5 и 12 см. Сразу же после нанесения травмы наблюдался отек медуллярной ткани, при этом в 3% случаев повреждалась мягкая мозговая оболочка и в 2% — задняя спинальная артерия (рис. 1). Схема применения комбинированных биологических трансплантатов представлена на рис. 2. НСК мозга человека (3-я серия опытов) транспортировали непосредственно после нанесения травмы. Клетки вводили в количестве 600 тыс. в объеме 3 мкл билатерально на расстоянии 5 мм от эпикентра травмы на глубину 2 мм. Иммуносупрессию экспериментальным животным не проводили.

Для трансплантации использовали суспензию культивированных НСК мозга человека. Ткани мозга были получены от 9-недельных плодов (медицинские аборты). Диссоциированные клетки культивировали в ростовой среде NPBM с добавлением основного фактора роста фибробластов и эпидермального фактора роста. В такой культуре примерно через неделю клетки образовывали агрегаты шарообразной формы (нейросферы). Через четыре пассажа с общим сроком культивирования 12–16 сут клетки использовали для трансплантации. Чтобы обеспечить визуализацию клеток после трансплантации, окрашивали их ядерным люминесцентным красителем — бисбензимидам.

В послеоперационном периоде за животными велось динамическое наблюдение. Особое внимание обращалось на динамику восстановления движений, чувствительности, вегетативных функций.

Первые 30 опытов были поисковыми. Их целью было выяснить, какие модели экспериментов наиболее адекватны задачам исследования, прежде всего в плане выживаемости животных, так как операции на спинном мозге весьма травматичны. Высокая летальность среди подопытных крыс в ранние сроки вынудила нас отказаться от операций, при которых происходит тяжелое трав-

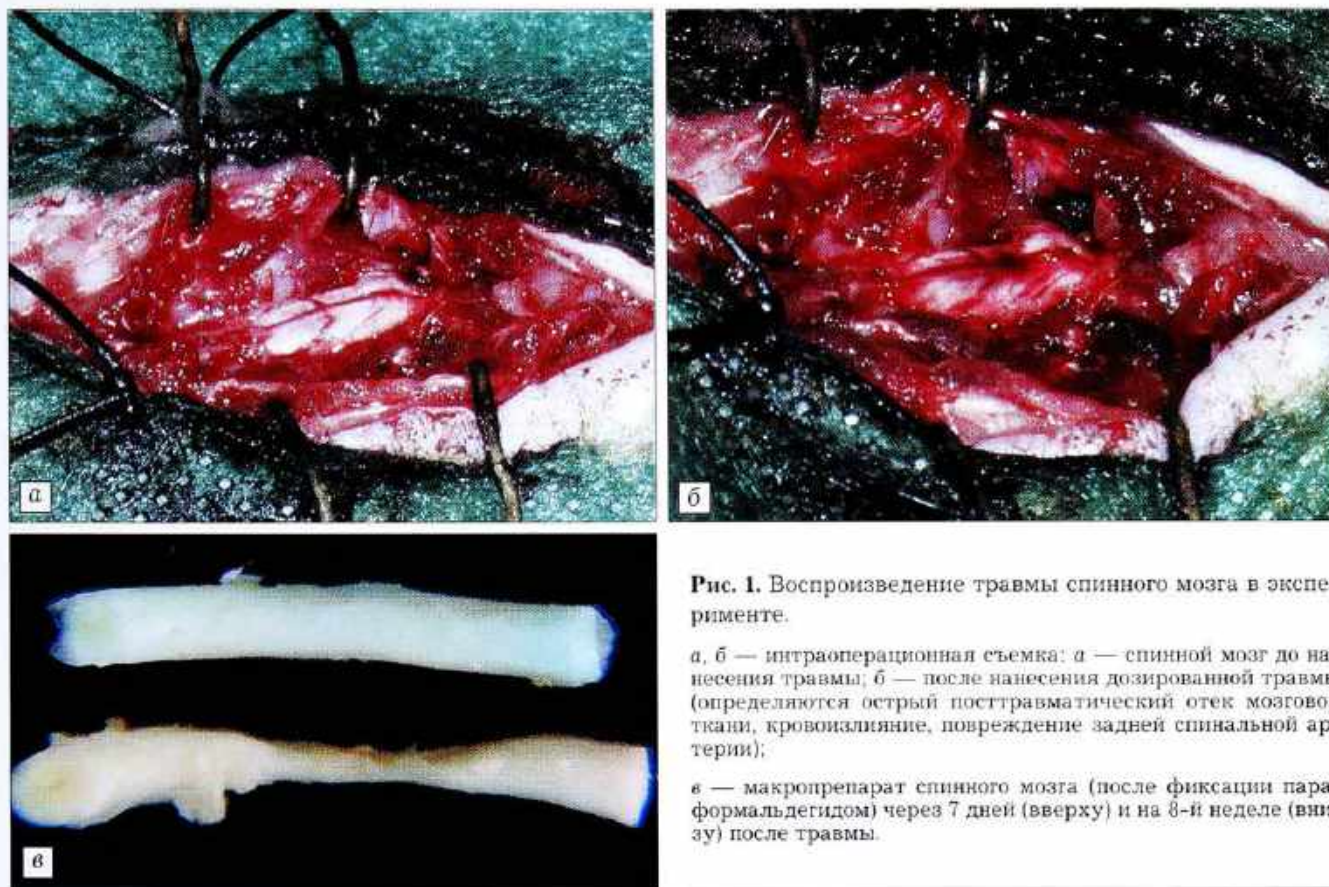


Рис. 1. Воспроизведение травмы спинного мозга в эксперименте.

а, б — интраоперационная съемка: а — спинной мозг до нанесения травмы; б — после нанесения дозированной травмы (определяются острый посттравматический отек мозговой ткани, кровоизлияние, повреждение задней спинальной артерии);

в — макропрепарат спинного мозга (после фиксации параформальдегидом) через 7 дней (вверху) и на 8-й неделе (внизу) после травмы.

мирование спинного мозга с образованием его дефекта. Особенно травматичными оказались эксперименты с использованием сосудистого трансплантата в виде «сосудистой манжеты».

Были выбраны следующие наиболее перспективные с позиций выживаемости животных и исходов операций комбинированные биологические трансплантаты: 1) сосудистый аллотрансплантат + аутосальник по методике Голдсмита; 2) то же +

НСК; 3) сосудистый трансплантат + НСК; 4) коллагеновая пленка + сальник по Голдсмиту + НСК; 5) седалищный нерв + коллагеновая пленка + НСК. Контролем служили следующие группы: трансплантация только сальника по методике Голдсмита (2 эксперимента), использование только коллагеновой пленки (2), только сосудистого трансплантата (2), ушиб спинного мозга без пластики (6), только прокол спинного мозга инъекционной иг-

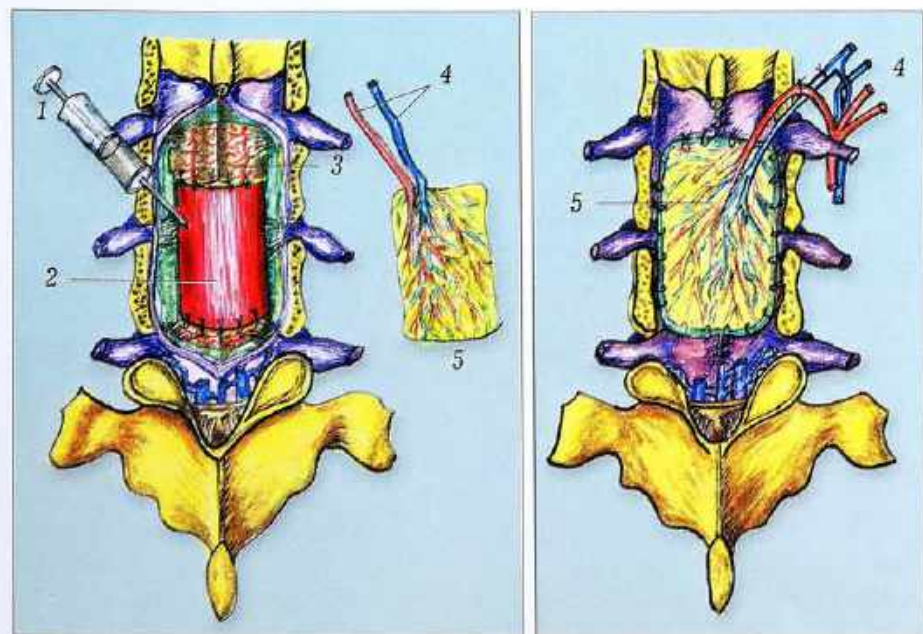


Рис. 2. Схема применения комбинированного биологического трансплантата при травме спинного мозга.

1 — шприц с суспензией нейральных (прогениторных) стволовых клеток;
2 — сосудистый трансплантат (аллоартерия);
3 — спинной мозг;
4 — сосудистая питающая ножка трансплантата сальника;
5 — трансплантат большого сальника на сосудистой ножке.

(рисунок В.В. Троценко)

лой (6), прокол спинного мозга с введением стерильного физиологического раствора (6).

В Институте биологии развития РАН, куда отправляли выживших крыс для гистологического исследования травмированного участка спинного мозга, животных перфузировали транкардиально 4% раствором параформальдегида на фосфатном буфере. После фиксации выделяли спинной мозг в области операции. Полученный материал резали на замораживающем микротоме. Часть срезов окрашивали крезильовым фиолетовым, гематоксилином и эозином, суданом черным. Для окрашивания другой части срезов с целью выявления стволовых клеток использовали первичные антитела: anti Human nuclei (Chemicon 1:50), anti Human nestin (Chemicon 1:30), anti GFAP (DAKO, 1:250), anti B-tubulin III (Abcam 1:200), anti vimentin (NeoMarkers 1:100). Вторичные антитела были мечены флюоресцентными красителями Texas red и Cy-2. Препараты изучали на люминесцентном микроскопе «Opton-3». Результаты гистологического исследования сопоставляли с данными клинических наблюдений.

РЕЗУЛЬТАТЫ

В указанных выше пяти группах, где использовались отобранные в качестве наиболее перспективных биологические трансплантаты, отмечены высокий процент выживаемости животных и раннее восстановление двигательной функции, чувствительности, диуреза. У крыс, проживших 15 дней и более, частично восстановились чувствительность, опорность задних лап, самостоятельный диурез. После 20-х суток наблюдалось полное восстановление диуреза, чувствительности, движений и опорности задних лап. Движения задних лап при перемещении животного приобретали координированный характер, возрастала мышечная сила, исчезала «патологическая походка», хромота. Животные, прожившие более 4 нед (а их число в рассматриваемых группах превышало 20%), ничем не отличались от не оперированных здоровых крыс. Приведем данные по группам:

1) *сосудистый трансплантат + сальник по Гольдсмиту*. Из 13 животных выжили 5 с частичным восстановлением двигательной функции с 27-го дня после операции;

2) *сосудистый трансплантат + сальник + НСК*. Из 5 экспериментальных животных этой группы выжили с явным восстановлением основных функций 2, выведенные из опыта соответственно на 18-й и 31-й день;

3) *сосудистый трансплантат + НСК*. Из 13 крыс выжили с восстановлением основных функций 6, выведены из опыта в сроки от 4 до 115 сут;

4) *коллагеновая пленка + аутосальник по Гольдсмиту + НСК*. Из 15 животных выжили с восстановлением основных функций 8, выведены из опыта в сроки от 18 до 61 дня;

5) *коллагеновая пленка + седалищный нерв + НСК*. Из 8 животных выжили с восстановлением основных функций 5, выведены из опыта в сроки от 2 до 55 сут.

При применении комбинированных биологических трансплантатов, в состав которых входили васкуляризированный сальник по Гольдсмиту и/или аллоаорта в сочетании с НСК, восстановление движений, чувствительности на задних лапах и самостоятельного диуреза отмечалось в сроки от 2 до 12 нед. В контрольных группах животных (без трансплантации НСК) послеоперационная летальность составила в среднем 93%. У выживших крыс восстановление двигательной функции (только частичное) и самостоятельного диуреза происходило в поздние сроки после операции (начиная с 4-й недели).

При иммуногистохимическом исследовании фетальные стволовые клетки в местах их введения обнаруживались у всех экспериментальных животных (за исключением одного) вплоть до 115-х суток. По окраске антителами на Human nuclei выявлена обширная миграция клеток из области введения (рис. 3, а). Множество клеток экспрессировали нестин — маркерный белок стволовых клеток — вплоть до 35-х суток после трансплантации (рис. 3, б). Стволовые клетки имели длинные отростки, которые проникали в ткань спинного мозга реципиента. НСК человека активно мигрировали по волокнам и сосудам спинного мозга реципиента. В местах расположения трансплантированных клеток отмечалась усиленная васкуляризация (рис. 4), формирование кист и глиального барьера отсутствовало.

В контрольных экспериментах с проколом спинного мозга инъекционной иглой без нанесения дополнительной травмы и введения физиологического раствора нарушения функций задних лап и тазовых органов в послеоперационном периоде у животных не наблюдалось. В серии контрольных опытов с введением в спинной мозг микродоз физиологического раствора, аналогичных объему вводимых НСК, при гистологическом исследовании область введения препарата практически не определялась. Не было отмечено глиальной реакции и развития цист. Ткань спинного мозга выглядела нормальной. Выявлялась лишь незначительная лимфоцитарная реакция в области повреждения кровеносных сосудов. Результаты этих экспериментов свидетельствуют о том, что травма при инъекции физиологического раствора (контроль по отношению к введению стволовых клеток) не приводит к значительному поражению ткани спинного мозга.

Что касается экспериментов с аллотрансплантацией аорты, то, как показал морфологический анализ, она хорошо сохранялась на поврежденном участке спинного мозга и не провоцировала формирования соединительнотканых рубцов, даже при обширных травмах спинного мозга.

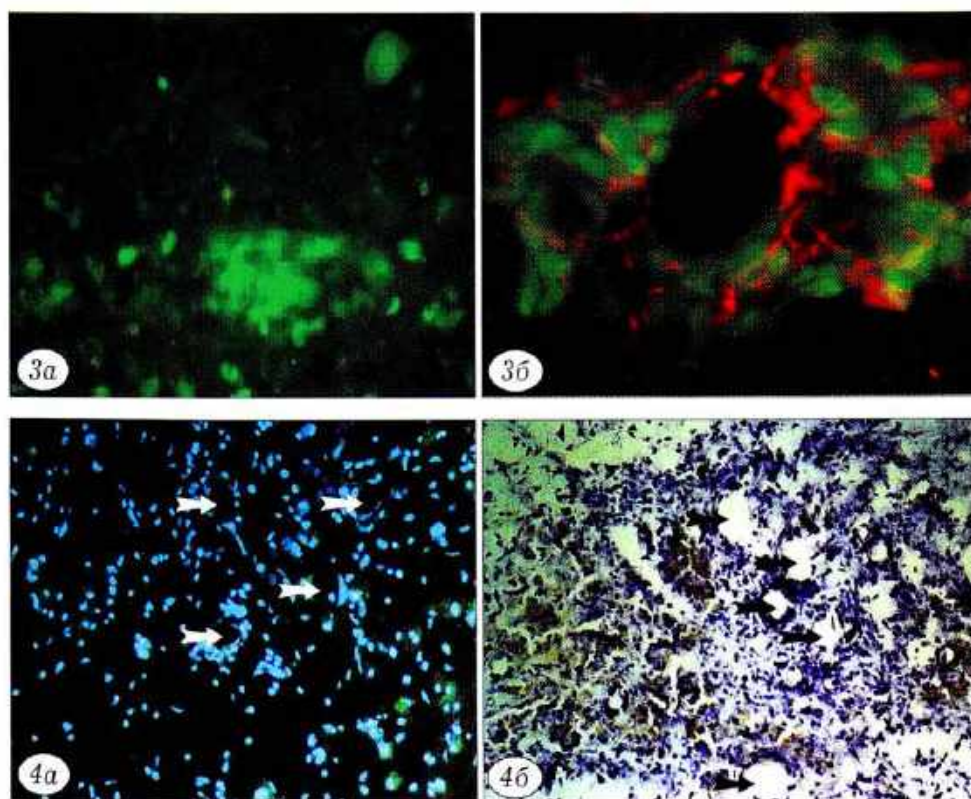


Рис. 3. Нейральные стволовые клетки человека после введения в область травмы спинного мозга (30-е сутки после введения). Ядра НСК светло-зеленого цвета.

а — миграция НСК в области введения. Окраска антителами на Human nuclei. Люминесцентная микроскопия, ув. 200; *б* — НСК человека в области сосуда. Окраска антителами — nestin человека (красный) и Human nuclei (зеленый). Люминесцентная микроскопия, ув. 400.

Рис. 4. Рост сосудов (стрелки) в ткани травмированного спинного мозга крыс в области введения нейральных стволовых клеток человека.

а — окраска НСК бисбензидимидом. Люминесцентная микроскопия, ув. 60; *б* — окраска НСК гематоксилином и эозином, ув. 60.

Таким образом, проведенное исследование позволяет заключить, что для стимуляции компенсаторно-восстановительных процессов в травмированном спинном мозге взрослых крыс наиболее приемлемы комбинированные трансплантаты с использованием васкуляризированного сальника по Голдсмиту и/или аллоаорты с одновременным введением нейральных (прогениторных) стволовых клеток, способных длительно продуцировать нейротрофические факторы [20].

ЛИТЕРАТУРА

1. Александрова М.А., Сабурова И.Н., Корочкин Л.И. и др. //Известия АН, серия биологическая. — 2001. — N 6. — С. 656-665.
2. Александрова М.А., Полтавцева Р.А., Ревизион А.В. и др. //От современной фундаментальной биологии — к наукоемким технологиям: Труды конф. — Пуццино, 2002. — С. 46.
3. Басков А.В., Шевелев И.Н., Яриков Д.Е. и др. //Нейрохирургия. — 1998. — N 1. — С. 17-19.
4. Корж А.А., Зяблов В.И., Филиппенко В.А. //Ортопед. травматол. — 1987. — N 2. — С. 70-73.
5. Миронов С.П., Степанов Г.А., Гришин И.Г. и др. //Вестн. травматол. ортопед. — 2003. — N 2. — С. 15-19.
6. Миронов С.П., Степанов Г.А., Гришин И.Г. и др. //Съезд травматологов-ортопедов России, 7-й. — Новосибирск, 2002. — С. 259.
7. Михайлов А.Ю., Холтриков Г.И. //Науч.-практ. конф. SICOT, 13-я. — СПб, 2002. — С. 171.
8. Нацелишвили З.Г., Степанов Г.А., Морозов А.К., Михайлов А.Ю. //Там же. — С. 96.
9. Нацелишвили З.Г., Степанов Г.А., Морозов А.К. //Первая учредительная науч.-практ. конф. межре-

- гиональной общественной медицинской организации «Спинальный мозг». — М., 2002. — С. 26-27.
10. Полищук Н.Е., Корж А.А., Фищенко В.Я. Повреждения позвоночника и спинного мозга (механизмы, клиника, диагностика, лечение). — Киев, 2001.
11. Рабинович С.С., Селедцов В.И., Повещенко О.В. и др. //Клинические аспекты клеточной и тканевой терапии: Материалы 2-й межрегиональной науч.-практ. конф. — Омск, 2000. — С. 10-12.
12. Степанов Г.А., Шапошников Ю.Г., Гришин И.Г. и др. //Вестн. травматол. ортопед. — 1998. — N 4. — С. 12-16.
13. Степанов Г.А., Гришин И.Г., Морозов А.К. и др. //Там же. — 2000. — N 2. — С. 40-44.
14. Способ пластики дефекта спинного мозга сосудистым трансплантатом с биологическими тканями /Г.А. Степанов, И.Г. Гришин, Д.О. Карпенко. — Решение о выдаче пат. от 18.04.03. Заявка № 2002 110 424/14.
15. Степанов Г.А., Карпенко Д.О., Александрова М.А. и др. //Бюл. экспер. биол. — 2003. — Т. 135, N 24. — С. 466-470.
16. Сухих Г.Е., Малайцев В.В. //Бюл. экспер. биол. — 2001. — N 2. — С. 43-55.
17. Чихунов А.С., Корж Н.А., Костицкий М.М., Колей Л.И. //Ортопед. травматол. — 1987. — N 2. — С. 1-6.
18. Шапошников Ю.Г., Степанов Г.А., Гришин И.Г. и др. //Вестн. травматол. ортопед. — 1998. — N 2. — С. 23-27.
19. Aleksandrova M.A., Poltavtseva R.A., Revishchin A.V. et al. //Symp. on therapeutic applications of human stem and precursor cells, 2nd. — Hannover, 2002. — P. 6-8.
20. Lu P., Jones L.L., Snyder E.L., Tuszynski M.N. //Exp. Neurology. — 2003. — Vol. 181. — P. 115-129.
21. Woolsey D. et al. //Exp. Med. Surg. — 1994. — N 2. — С. 93-102.

ОСОБЕННОСТИ КРОВΟΣНАБЖЕНИЯ ШЕЙНОГО ОТДЕЛА СПИННОГО МОЗГА

З.Г. Нацвлишвили, Е.В. Огарев, А.К. Морозов, Г.И. Хохриков

Центральный научно-исследовательский институт травматологии и ортопедии им. Н.Н. Приорова, Москва

На 34 секционных препаратах изучены особенности кровоснабжения шейного отдела спинного мозга. Установлено, что в его обеспечении одинаково важную роль играют как передние спинальные артерии, отходящие от внутричерепной части позвоночных артерий, так и передние радикуло-медуллярные артерии, подходящие к системе a. spinalis anterior с корешками C2–8. Наиболее существенное значение имеют слева C5, справа — C7 большие радикуло-медуллярные артерии, которые встречаются в 65% случаев. Для шейного отдела спинного мозга более характерен рассыпной тип кровоснабжения (67,7% случаев), когда число подходящих передних радикуло-медуллярных артерий колеблется от 2 до 8 (в среднем 4,4), что значительно увеличивает вероятность восстановления спинального кровообращения в случае повреждения передней спинальной артерии при травме или иной патологии по сравнению с другими отделами спинного мозга.

The peculiarities of cervical spinal cord blood supply were studied on 34 autopsied specimens. It was detected that both a. anterior spinalis, gone away from intracerebral zone of a. vertebralis and a. anterior radiculo-medullaris approaching the a. anterior spinalis system with C2–8 radices played an equally important role in blood supply of the cervical spinal cord. The most significant importance had C5 left and C7 right a. radiculo-medullaris, that were noted in 65% of specimens. For cervical spinal cord the branching type of blood supply was more characteristic (67,7% of cases). In that type the number of a. radiculo-medullaris ranged from 2 to 8 (mean 4,4). That peculiarity significantly increases the probability of restoration of blood circulation in injury or other pathology of a. anterior spinalis.

Спинальное кровоснабжение — сложная и недостаточно изученная проблема, с которой приходится сталкиваться специалистам, занимающимся патологией позвоночника и спинного мозга. Вместе с тем дальнейшее развитие хирургии требует исчерпывающей информации о состоянии сосудистого русла спинного мозга.

Как показывает анализ литературы, описание особенностей кровоснабжения шейного отдела спинного мозга нередко сводится к указанию на отхождение передней спинномозговой артерии двумя стволами от внутричерепной части позвоночных артерий с последующим слиянием в единый ствол [2].

По мнению Lazorthes [1, 8.], кровоснабжение верхних 3–4 шейных сегментов спинного мозга осуществляется за счет передних и задних спинальных артерий, отходящих от интракраниальной части a. vertebralis. При этом передние спинальные артерии (ПСА) сливаются на уровне C1 или C3 в один ствол, который редко опускается ниже 4-го шейного сегмента. Шейное утолщение спинного мозга снабжается передними корешковыми артериями, отдающими спинальные ветви и сопровождающимися с 4-го по 8-й корешки. Их число варьирует от 3 до 4, редко до 5. Чем многочисленнее передние корешково-спинальные артерии, тем меньше их диаметр, и наоборот. Передние корешково-спинальные артерии обычно отходят пооче-

редно то справа, то слева. Наиболее частый вариант — наличие с одной стороны двух артерий на уровне C4 и C7 (иногда C6), а с противоположной — одной на уровне C5.

Gillilan [7] описывает две значительные по диаметру корешковые артерии в шейной области: наибольшая достигает сегмента C5 или C6, вторая, меньшего диаметра, — сегмента C3 или C4. Turnbull и соавт. [9] насчитывали от 1 до 6 передних корешково-спинальных артерий. Jellinger (цит. [1]) отметил варьирование числа корешково-спинальных артерий в пределах от 0 до 14, в среднем от 2 до 4. Чаще всего они выявляются на уровне C5–6 (55% случаев) и C7 (50%), реже — на уровне C4 (33%) и C8 (25%).

Таким образом, однозначного понимания структуры кровоснабжения шейного отдела спинного мозга до настоящего времени нет. Наряду с этим очевидно, что без знания особенностей спинального кровоснабжения трудно добиться существенных успехов в определении тактики обследования и лечения больных с патологией позвоночника и спинного мозга данной области.

МАТЕРИАЛ И МЕТОДЫ

Исследование проводилось на базе филиала судебно-медицинского морга № 2 г. Москвы при ГУН ЦИТО в строгом соответствии с законодательством Российской Федерации. Всего исследовано 34 пре-

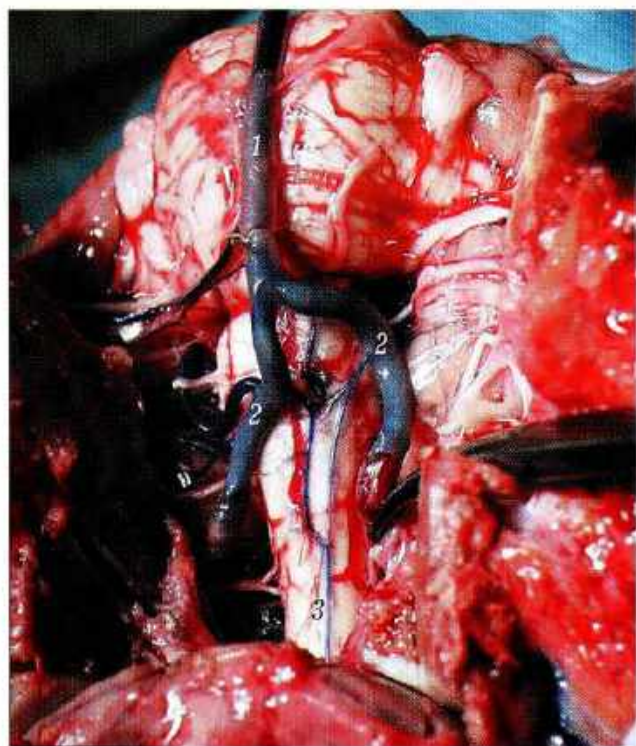


Рис. 1. Секционный препарат после анатомической препаровки: вертебробазиллярная система кровоснабжения. 1 — базиллярная, 2 — позвоночная, 3 — передняя спинальная артерия.

парата спинного мозга — 23 от трупов лиц мужского и 11 — женского пола в возрасте 22–75 лет (средний возраст 49,7 года). Причинами смерти были: алкогольная кардиомиопатия — 14 случаев, ишемическая болезнь сердца — 6, пневмония — 4, тромбоэмболия легочной артерии, отравление угарным газом, панкреатит — по 2, переохлаждение, асфиксия (попадание инородного тела в дыхательные пути), гипертоническая болезнь, гнойный менингит — по одному случаю.

В качестве экспериментальной модели использовали секционный комплекс, включающий основание черепа (в целях сохранения стволовых структур головного мозга и прилегающих к ним сосудистых образований), шейный и верхнегрудной отдел позвоночника до уровня Т3–4 с сохранением паравертебральных мышц. После извлечения секционного комплекса производили послойную анатомическую препаровку. Для визуализации сосудистых структур вертебробазиллярного бассейна последовательно удаляли: каменистые части височных костей, базиллярную часть затылочной кости, переднюю дугу атланта, зубовидный отросток С2 позвонка, твердую и паутинную оболочки головного и спинного мозга в прилегающей области (рис. 1). Далее в базиллярную артерию устанавливали катетер, через который осуществляли контрастирование сосудистой сети 0,5% раствором Эванса. Затем производили фотографирование анатомического препарата с помощью цифровой фотокамеры Olympus camedia C-2500L с разрешением 1712×1368.

Следующим этапом выполняли заднюю ламинэктомию с выделением спинного мозга в твердой мозговой оболочке со стволовыми структурами головного мозга. Рассекали твердую и паутинную оболочки спинного мозга по передней поверхности и с помощью красящего вещества селективно контрастировали а. spinalis anterior на всем протяжении (для этого накладывали лигатуры на позвоночные артерии ниже уровня отхождения передних спинальных артерий). Производили фотографирование и морфометрию. Диаметр исследуемых сосудов измеряли микрометром.

РЕЗУЛЬТАТЫ И ОБСУЖДЕНИЕ

Выявлено несколько вариантов отхождения а. spinalis anterior. Наиболее частым вариантом было отхождение ПСА двумя стволами, каждый из которых отходил от внутричерепной части позвоночной артерии с соответствующей стороны (19 препаратов — 55,9%). При двустороннем варианте отхождения ПСА в 11 случаях из 19 (57,9%) слияние ее стволов происходило на уровне продолговатого мозга (рис. 2, а), в 3 случаях (15,8%) — на границе продолговатого и спинного мозга, в 4 (21%) — на уровне С1 (рис. 2, б) и в одном случае (5,3%) слияние отмечалось на границе С2–3, однако в дальнейшем артерия вновь разветвлялась до уровня С6–7.

Другим вариантом было отхождение ПСА одним стволом (15 препаратов — 44,1%). В 8 случаях (53,3%) она отходила от правой (рис. 2, г) и в 5 случаях (33,3%) — от левой позвоночной артерии (рис. 2, д). В одном случае ПСА отходила в месте слияния позвоночных артерий в базиллярную и в одном — от задней поверхности а. basilaris у нижнего края моста (рис. 2, е).

На 10 (29,4%) препаратах наблюдалась резкая асимметрия калибра позвоночных артерий, при этом в 7 случаях артерия большего диаметра проходила слева и в 3 — справа (рис. 2, в). При одностороннем отхождении ПСА прослеживалась корреляционная связь между асимметрией позвоночных артерий и стороной отхождения ПСА: от позвоночной артерии большего диаметра ПСА отходила в 5 раз чаще, чем от а. vertebralis меньшего диаметра.

Нужно отдельно отметить, что во всех случаях, за исключением одного, ПСА следовала на всем протяжении непрерывно (рис. 3). Лишь на одном препарате ПСА прерывалась на уровне С2 на протяжении 5–6 мм (рис. 4), далее она восстанавливалась за счет впадения в нее ряда передних радикуломедуллярных артерий — ПРМА (С3, С5–6, С8 слева и С4–7 справа).

Отличительной особенностью кровоснабжения шейного отдела спинного мозга является наличие значительного числа ПРМА (рис. 5), подходящих к системе а. spinalis anterior на уровне С2–8. При этом ПРМА на уровне С2–6 являются ветвями позвоночных артерий, а на уровне С7–8 — ветвя-

Рис. 2. Варианты отхождения передней спинальной артерии от вертебробазилярной системы кровоснабжения:

a—в — отхождение двумя стволами,

г—е — одним стволом.

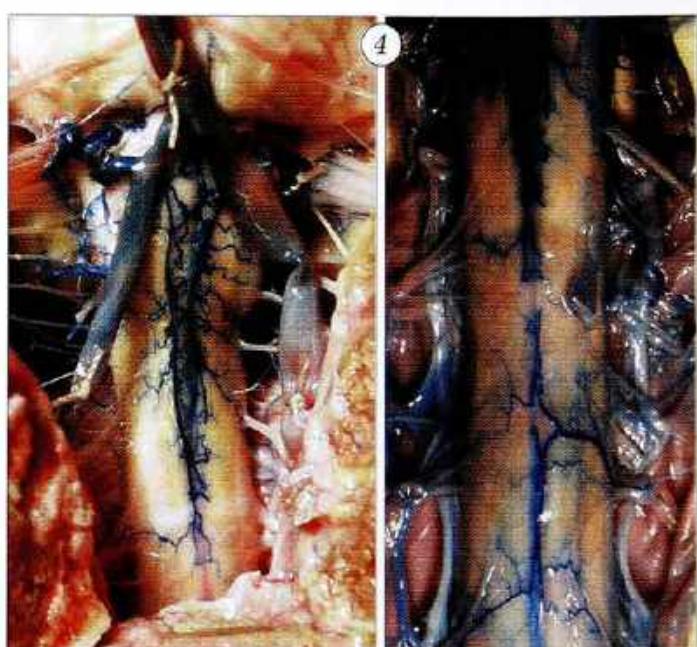
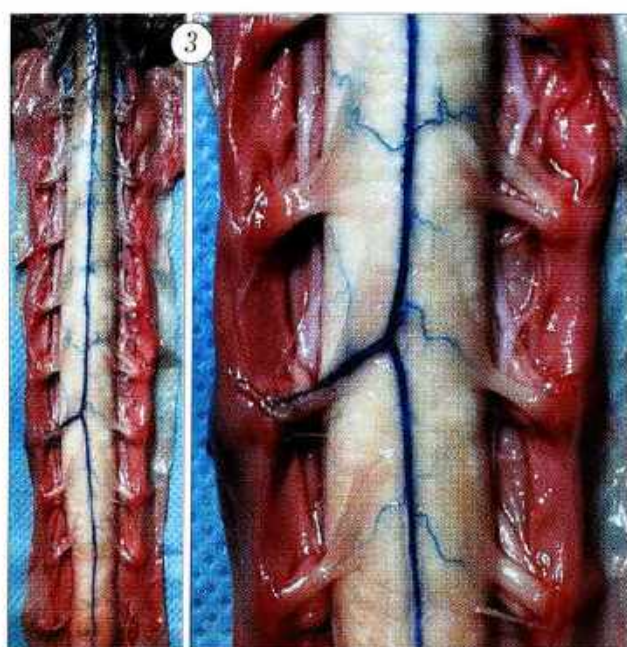
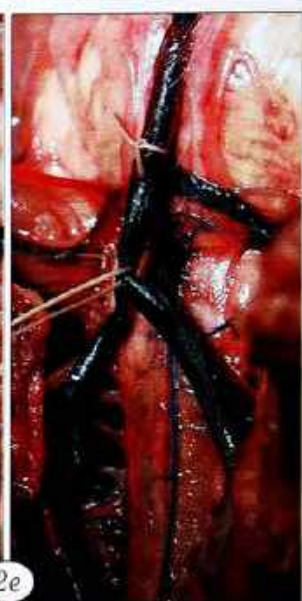
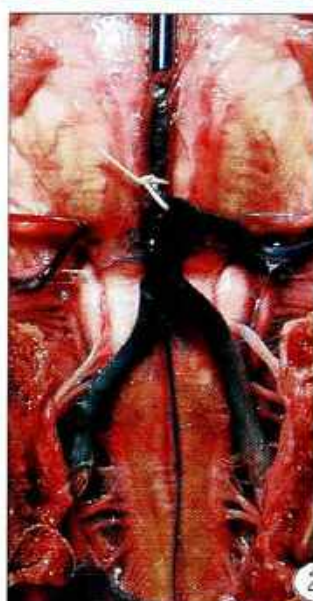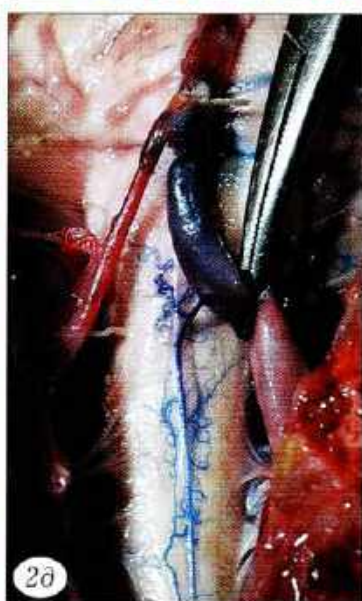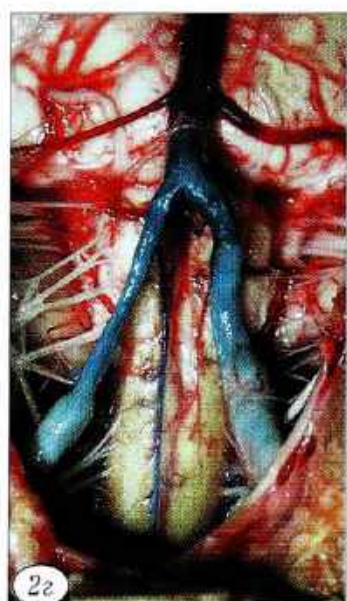
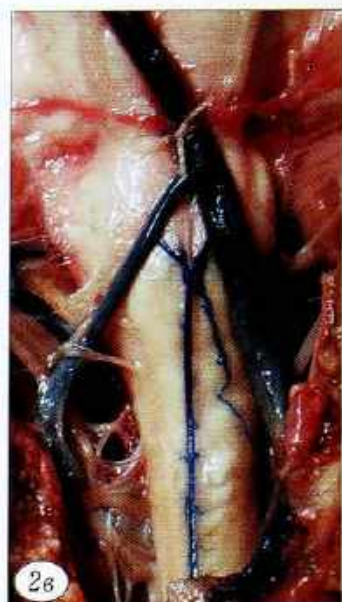
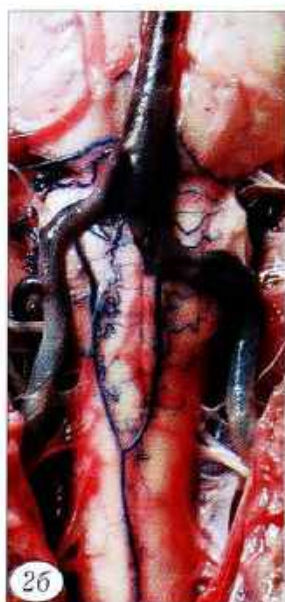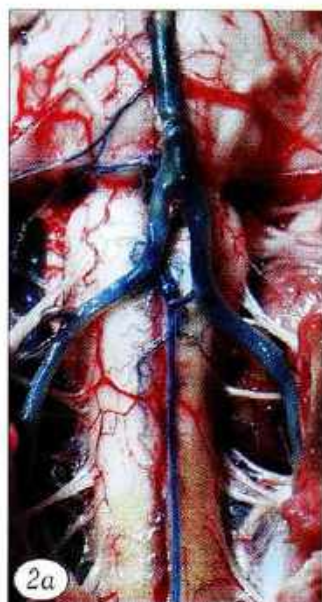


Рис. 3. Магистральный тип кровоснабжения шейного отдела спинного мозга (вариант II). Наличие большой передней радикуломедуллярной артерии справа на уровне С7.

Рис. 4. Прерывание передней спинальной артерии на уровне С2.

Табл. 1. Распределение препаратов в зависимости от числа передних радикуломедуллярных артерий

Число ПРМА	Количество препаратов	
	абс.	%
0	2	5,9
1	2	5,9
2	8	23,6
3	7	20,6
4	3	8,8
5	6	17,6
6	4	11,8
8	2	5,8

ми реберно-шейного ствола и глубокой шейной артерии (из системы подключичной артерии). Число ПРМА колебалось от 1 до 8 (табл. 1). Лишь в 2 (5,9%) случаях мы не наблюдали ни одной передней радикуломедуллярной артерии. Среднее число ПРМА составило 3,6 на 8 сегментов шейного отдела спинного мозга (для сравнения: по данным литературы [5, 6], в тораколумбосакральном отделе оно составляет 1,6 на 26 сегментов спинного мозга).

В шейном отделе спинного мозга следует выделять два вида радикуломедуллярных артерий: большие — их диаметр равен или даже превосходит диаметр ПСА, и малые — их диаметр в 3–5 раз меньше диаметра ПСА. Большие ПРМА подходят к а. spinalis anterior, как правило, на уровне С5–8, а малые — на уровне С2–5.

Наличие больших радикуломедуллярных артерий отмечено нами в 30 (88,2%) случаях, малых — в 27 (79,4%). Наиболее важную роль в кровоснабжении шейного отдела спинного мозга выполняют слева С5, справа — С7 большие ПРМА (см. рис. 3), которые можно рассматривать как аналог артерии Адамкевича для шейного отдела спинного мозга (табл. 2). Данные об уровне расположения малых радикуломедуллярных артерий представлены в табл. 3.

По сведениям литературы [1, 8], ПРМА анастомозируют с ПСА то слева, то справа. Полученные нами результаты подтверждают это. В 29 (91%) случаях из 32 (2 случая не учитывались в связи с отсутствием ПРМА) выявлен двусторонний подход ПРМА к а. spinalis anterior. Односторонний подход отмечен лишь в 3 случаях, из них в двух ПРМА подходили справа и в одном — слева. Число больших ПРМА, подходящих к а. spinalis anterior слева и справа, было практически одинаковым, тогда как малых ПРМА, подходящих справа, оказалось на 30–40% больше, чем подходящих слева.

Согласно классификации А.А. Скоромца [3, 4] выделяют два типа кровоснабжения ПСА — магистральный и рассыпной. В основе этой классификации лежит число ПРМА, подходящих к а. spinalis anterior. По нашему мнению, в шейном отделе

Табл. 2. Уровень расположения больших передних радикуломедуллярных артерий

Уровень расположения больших ПРМА	Сторона отхождения			
	справа		слева	
	количество препаратов			
	абс.	%	абс.	%
С4	5	14,7	2	5,8
С5	3	8,8	11	32,3
С6	3	8,8	4	11,8
С7	11	32,3	5	14,7
С8	4	11,8	4	11,8

Примечание. Здесь и в табл. 3 приведены проценты от общего числа исследованных препаратов.

Табл. 3. Уровень расположения малых передних радикуломедуллярных артерий

Уровень расположения малых ПРМА	Сторона отхождения			
	справа		слева	
	количество препаратов			
	абс.	%	абс.	%
С2	4	11,8	2	5,8
С3	11	32,3	6	17,6
С4	10	29,4	10	29,4
С5	9	26,5	7	20,6
С6	4	11,8	3	8,8
С7	3	8,8	2	5,8
С8	—	—	1	2,9

спинного мозга при определении типа кровоснабжения в системе а. spinalis anterior следует учитывать не столько число больших и малых ПРМА, сколько ход самой передней спинальной артерии.

Для шейного отдела спинного мозга более характерен рассыпной тип кровоснабжения, выявленный нами в 67,6% случаев (табл. 4). Число подходящих ПРМА при данном типе кровоснабжения колеблется от 2 до 8. При этом ПСА разветвляется на несколько стволов (рис. 5, 6), которые то расходятся, то снова сливаются в единый ствол. Лишь в 11 случаях из 34 (32,4%) ПСА проходила на всем протяжении единым стволом (см. рис. 3), что соответствует магистральному типу крово-

Табл. 4. Распределение препаратов в зависимости от типа и варианта кровоснабжения

Тип и вариант кровоснабжения	Количество препаратов	
	абс.	%
Магистральный, I	2	5,9
Магистральный, II	5	14,7
Магистральный, III	4	11,8
Рассыпной, IV	5	14,7
Рассыпной, V	18	52,9

снабжения. Определяется четкая корреляционная связь между числом ПРМА и ходом *a. spinalis anterior*: при наличии трех и более ПРМА *a. spinalis anterior*, как правило, разветвляется и идет несколькими стволами, при наличии одной или двух ПРМА она проходит единым стволом.

Обработка полученных данных показала, что в шейном отделе спинного мозга при магистральном типе кровоснабжения можно выделить три варианта: I — *a. spinalis anterior* идет одним стволом, ПРМА отсутствуют на всех уровнях (2 препарата — 5,9%); вариант II — *a. spinalis anterior* идет одним стволом, имеются одна или две большие ПРМА (см. рис. 3), которые подходят к ПСА, как правило, на уровне С5 или С7 с разных сторон (5 препаратов — 14,7%); вариант III — ПСА идет одним стволом, имеются одна—две большие и одна малая ПРМА (4 препарата — 11,8%). При магистральном типе кровоснабжения среднее количество ПРМА составляет 1,5.

При рассыпном типе выделяются следующие варианты кровоснабжения: вариант IV — на фоне разветвленного хода ПСА отмечается наличие одной большой и одной—двух малых ПРМА (5 препаратов — 14,7%); вариант V — на фоне разветвленной *a. spinalis anterior* выявляются одна (и более) большая и две (и более) малых ПРМА (18 препаратов — 52,9%) (см. рис. 5). При рассыпном типе кровоснабжения среднее число ПРМА составляет 4,4.

Необходимо заметить, что корреляционная связь между типом кровоснабжения спинного мозга и вариантом отхождения *a. spinalis anterior* от внутричерепной части *a. vertebralis* отсутствует. Как при магистральном, так и при рассыпном типе кровоснабжения одинаково часто *a. spinalis anterior* отходит от вертебробазиллярной системы одним или двумя стволами. Не влияет на тип кровоснабжения и наличие или отсутствие асимметрии позвоночных артерий.

Таким образом, проведенное исследование позволило уточнить типы и варианты кровоснабжения шейного отдела спинного мозга, что имеет важное значение для интерпретации данных лучевых методов диагностики, а также для определения тактики лечения.

ВЫВОДЫ

1. В кровоснабжении шейного отдела спинного мозга одинаково важное значение имеют как передние спинальные артерии, отходящие от внутричерепной части позвоночных артерий, так и передние радикуломедуллярные артерии, подходящие к системе *a. spinalis anterior* с корешками С2–8.

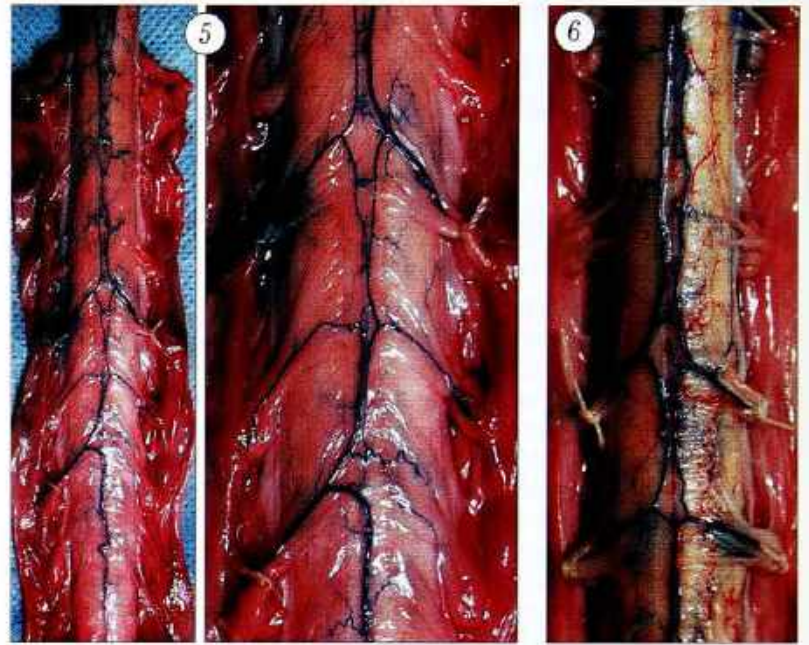


Рис. 5. Рассыпной тип кровоснабжения шейного отдела спинного мозга (вариант V).

Рис. 6. Прохождение передней спинальной артерии на всем протяжении двумя стволами (рассыпной тип, вариант V).

2. Наиболее существенную роль в кровоснабжении шейного отдела спинного мозга играют слева С5, а справа — С7 большие радикуломедуллярные артерии, встречающиеся в 65% случаев, которые можно рассматривать как аналог артерии Адамкевича.

3. Для шейного отдела спинного мозга более характерен рассыпной тип кровоснабжения (67,6% случаев), когда число подходящих передних радикуломедуллярных артерий колеблется от 2 до 8 (в среднем 4,4), что существенно увеличивает вероятность восстановления спинального кровоснабжения в случае повреждения передней спинальной артерии при травме или иной патологии по сравнению с другими отделами спинного мозга.

ЛИТЕРАТУРА

1. Лазорт Г., Гуазе А., Джинжан Р. Вазкуляризация и гемодинамика спинного мозга. — М., 1977.
2. Сапин М.Р. Анатомия человека. — М., 1986. — Т. 2.
3. Скоромец А.А. Клиника ишемических состояний и инфарктов в пояснично-крестцовом отделе спинного мозга: Автореф. дис. ... канд. мед. наук. — Л., 1967.
4. Скоромец А.А., Тиссен Т.П., Панюшкин А.И., Скоромец Т.А. Сосудистые заболевания спинного мозга. — СПб, 1998.
5. Степанов Г.А., Гришин И.Г., Морозов А.К. и др. // Вестн. травматол. ортопед. — 2000. — № 3. — С. 40–44.
6. Ходриков Г.И. Оценка спинального кровоснабжения в норме и при травме позвоночника по результатам ангиографических исследований анатомических препаратов: Автореф. дис. ... канд. мед. наук. — М., 2003.
7. Gillilan L.A. // J. Comp. Neurol. — 1958. — Vol. 110. — P. 75–103.
8. Lazorthes G., Djinjian R., Gouaze A. Vascularisation et circulation de la moelle epiniere. — Paris, 1973.
9. Turnbull I.M., Brieg A., Hassler O. // J. Neurosurg. — 1966. — Vol. 24. — P. 951–956.

© Коллектив авторов, 2004

ИЗУЧЕНИЕ СОСТОЯНИЯ ПОЗВОНОЧНЫХ АРТЕРИЙ ПРИ ЭКСПЕРИМЕНТАЛЬНОМ МОДЕЛИРОВАНИИ ВЫВИХОВ НИЖНЕШЕЙНЫХ ПОЗВОНКОВ

С.Т. Ветрилэ, С.В. Юндин, А.И. Крупаткин, С.В. Колесов, Е.В. Огарев

Центральный научно-исследовательский институт травматологии и ортопедии им. Н.Н. Приорова, Москва

На 20 препаратах — блоках шейного отдела позвоночника изучалось состояние позвоночных артерий при вывихах позвонков на уровне С3-6. Шейные блоки после контрастирования позвоночных артерий фиксировали в аппарате внешней фиксации и последовательно воспроизводили различные виды подвывихов и вывихов с поэтапным рентгенологическим контролем, что позволяло проследить картину деформации позвоночных артерий в динамике. Для подтверждения результатов ангиографии делали распилы замороженных препаратов в сагиттальной плоскости в проекции позвоночных артерий, а также осуществляли визуальный контроль — фотографирование этапов дислокации позвонков. Выявлены закономерности деформации позвоночных артерий при вывихах шейных позвонков. Установлена корреляция между степенью смещения позвонков и тяжестью деформации экстракраниального отдела позвоночной артерии. Полученные данные позволяют по обычным рентгенограммам прогнозировать степень гемодинамических нарушений в системе позвоночных артерий и определять роль сосудистого фактора при травме шейного отдела позвоночника, а также дифференцированно подходить к выбору лечебной тактики.

Condition of vertebral arteries in experimental modeling of cervical vertebrae dislocations at C3-C6 level was studied on 20 section-blocks of cervical spine. Vertebral arteries were contrasted and cervical block was fixed using external fixation device. Various types of dislocation and subluxation under X-ray control were produced. Thus, it was possible to observe dynamic picture of vertebral arteries deformation in traumatic cervical vertebrae dislocation. To confirm the results of angiography the cut up of frozen section-blocks in sagittal plane and in vertebral arteries projection as well as visual control (photography of vertebrae dislocation steps) were performed. Results of experimental study allowed to detect peculiarities of vertebral arteries deformations in cervical vertebrae dislocation and to determine the correlation between the degree of vertebrae dislocation and severity of extracranial vertebral artery deformation. It enables to predict the degree of hemodynamic disorders in the system of vertebral arteries, to determine the role of vascular factor in cervical spine injury and to use the differential approach to the choice of treatment tactics using routine roentgenography.

Повреждения шейного отдела позвоночника, по данным разных авторов, составляют 19–50% от всех травм позвоночника, из них 77,7% приходится на нижнешейный отдел [5, 8, 14]. Сложность анатомического строения шейного отдела позвоночника, особенности его взаимоотношений с нервными и сосудистыми структурами, важность выполняемых им функций, разнообразие вариантов локализации и степени повреждений обуславливают тяжесть и большую вариабельность клинических проявлений при его травме. Вывихи шейных позвонков, во всех случаях сопровождаясь более или менее выраженной деформацией позвоночного канала и являясь нестабильными повреждениями, относятся к наиболее тяжелым видам травм позвоночника. Смещение позвонков приводит к нарушению топографоанатомических соотношений позвоночника, спинного мозга, его корешков и позвоночных артерий. Таким образом, механизм развития неврологических расстройств при вывихах шейных позвонков может быть различ-

ным. И если повреждениям костно-связочных структур и спинного мозга уделяется достаточно внимания, то сосудистые осложнения изучены мало. В то же время именно они служат дополнительным фактором, усугубляющим клинические проявления заболевания и препятствующим полноценному восстановлению функции.

Позвоночные артерии — магистральные сосуды, проходящие значительную часть своего пути в подвижном костно-фиброзном канале в поперечных отростках шейных позвонков и участвующие в кровоснабжении жизненно важных структур головного и спинного мозга. В связи с этим их состояние при травме шейного отдела позвоночника имеет немаловажное значение. По данным некоторых зарубежных и отечественных исследователей, травматическое воздействие на шейный отдел позвоночника может приводить к развитию расстройств кровообращения в вертебробазилярной системе, вплоть до ишемического инсульта [4, 17, 19, 21]. Вместе с тем, хотя в ряде

работ проводилось изучение состояния и реакции сосудов шеи при травме [2, 4, 8–10, 12, 15, 17, 20–22, 24, 26–28], до сих пор остаются дискуссионными вопросы патогенеза возникающих нарушений, нет четких данных о характере повреждений позвоночных артерий. Для восполнения этих пробелов в разные годы предпринимались экспериментальные исследования по изучению влияния травм шейного отдела на состояние позвоночных артерий [6, 7, 11]. Однако, как показывает анализ их результатов, ряд важных в практическом отношении вопросов не получил достаточного освещения. В частности, не определена последовательность деформирования позвоночной артерии в процессе смещения суставных отростков и тел позвонков, не выявлена взаимосвязь повреждений позвоночных артерий и смещения костных структур.

Целью нашего экспериментального исследования было изучение влияния травматических дислокаций шейных позвонков на проходимость позвоночных артерий, механизма компрессии позвоночных артерий, уровня сдавления и его выраженности в зависимости от степени смещения позвонков.

МАТЕРИАЛ И МЕТОДЫ

Исследования проведены на 20 препаратах — блоках шейного отдела позвоночника, изъятых у трупов лиц в возрасте 23–68 лет, смерть которых не была связана с повреждением шейного отдела позвоночника. Для эксперимента использовали шейный отдел вместе с основанием черепа. Изъятие блоков проводилось по методике, описанной нами ранее [3, 10]. Полученный блок фиксировали спицами в опорных элементах в виде двух колец аппарата внешней фиксации, при этом спицы верхнего опорного комплекса проводили через чешую и скат затылочной кости, а спицы нижнего опорного комплекса — через тело и дугу С7 позвонка.

Затем на препаратах выделяли позвоночные артерии на уровне вхождения в полость черепа, а также на уровне С7 позвонка. Краниальный конец позвоночной артерии перевязывали. Через подключичный катетер, введенный до упора в просвет артерии с ее каудального конца, вводили контрастное вещество (майодил) под давлением до тугого заполнения. После этого катетер удаляли и перевязывали каудальный конец артерии. При необходимости данную процедуру повторяли на второй артерии. Затем в физиологическом положении выполняли рентгенографию шейных блоков в прямой и боковой проекциях.

Следующим этапом эксперимента было моделирование дислокаций шейных позвонков на уровнях с С2 по С6. Сегмент С6–7 не оценивался в связи с вхождением позвоночной артерии на всех препаратах в поперечный отросток С6 позвонка. Для создания подвывиха производили последователь-

ное рассечение надостной и межкостистой связок, капсул фасеточных суставов, желтой связки, задней продольной связки и частично межпозвоночного диска на соответствующем уровне. При моделировании верхового подвывиха, сцепившихся вывихов полностью рассекали диск и дополнительно переднюю продольную связку. Затем имитировали флекссионный механизм вывиха шейных позвонков. Краниальное кольцо аппарата смещали вперед с вентральным наклоном на необходимое расстояние — в зависимости от вида вывиха — и окончательно фиксировали двумя резьбовыми штангами к каудальному кольцу. Таким образом моделировались различные виды травматических дислокаций шейных позвонков. После этого выполнялась контрольная рентгенография в прямой и боковой проекциях. Описанное устройство позволяло воспроизводить вывихи и фиксировать процесс на определенных этапах эксперимента. Поэтапно выполняя рентгенографию по мере смещения суставных отростков, тел позвонков, мы могли проследить динамику травматической деформации позвоночной артерии. Дополнительно изменения состояния позвоночных артерий контролировались визуально — фотографированием этапов дислокации позвонков. При этом артерии аккуратно выделялись из жировой клетчатки на протяжении между краниальным и каудальным поперечными отростками исследуемого сегмента.

С целью более полного и объективного изучения патогенеза травматической компрессии позвоночной артерии нами были изготовлены распилы замороженных препаратов. Для этого после выполнения серии ангиограмм позвоночные артерии заполняли красной гуашью. Каудальный и краниальный концы артерий перевязывали. Моделировали вывих шейного позвонка на соответствующем уровне. Затем шейный блок в течение 2 нед фиксировали в растворе формалина. После этого препарат замораживали при -70°C и делали распилы в сагиттальной плоскости в проекции позвоночных артерий. Далее препараты очищали и фотографировали с целью изучения и анализа.

РЕЗУЛЬТАТЫ

При проведении эксперимента мы выделили несколько основных этапов дислокации позвонков.

1-й этап. Моделирование одностороннего подвывиха со смещением суставных отростков не более $1/2$ их суставных поверхностей (рис. 1, а). При этом виде вывиха шейных позвонков изменения контуров контрастированной позвоночной артерии на ангиограммах как в прямой, так и в боковой проекции выявлено не было (рис. 1, б, в).

2-й этап. Увеличение смещения вывихнутого позвонка до получения его одностороннего верхового вывиха (рис. 2, а). Изменения контуров контрастированной позвоночной артерии на ангиограммах в прямой проекции не определялось (рис. 2, б). В боковой проекции отмечалось незна-

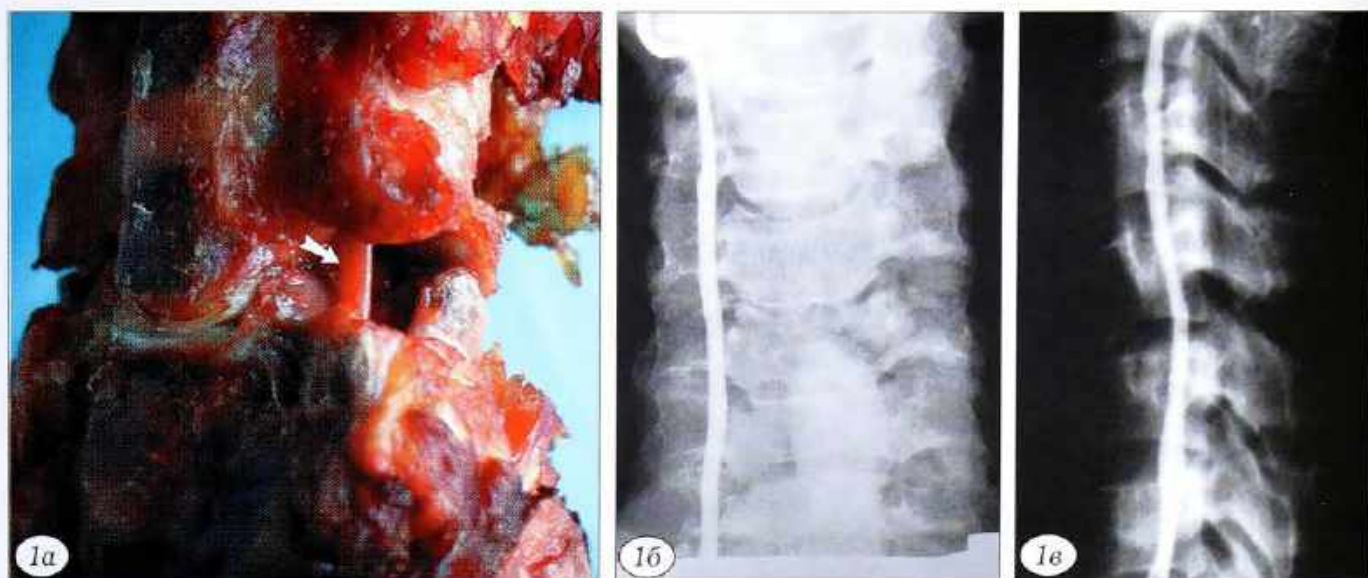


Рис. 1. Односторонний подвывих С4 позвонка со смещением суставного отростка на 1/2 длины.

а — внешний вид препарата (здесь и на рис. 2 и 3 стрелкой указана позвоночная артерия); б — ангиограмма позвоночной артерии в прямой, в — в боковой проекции.

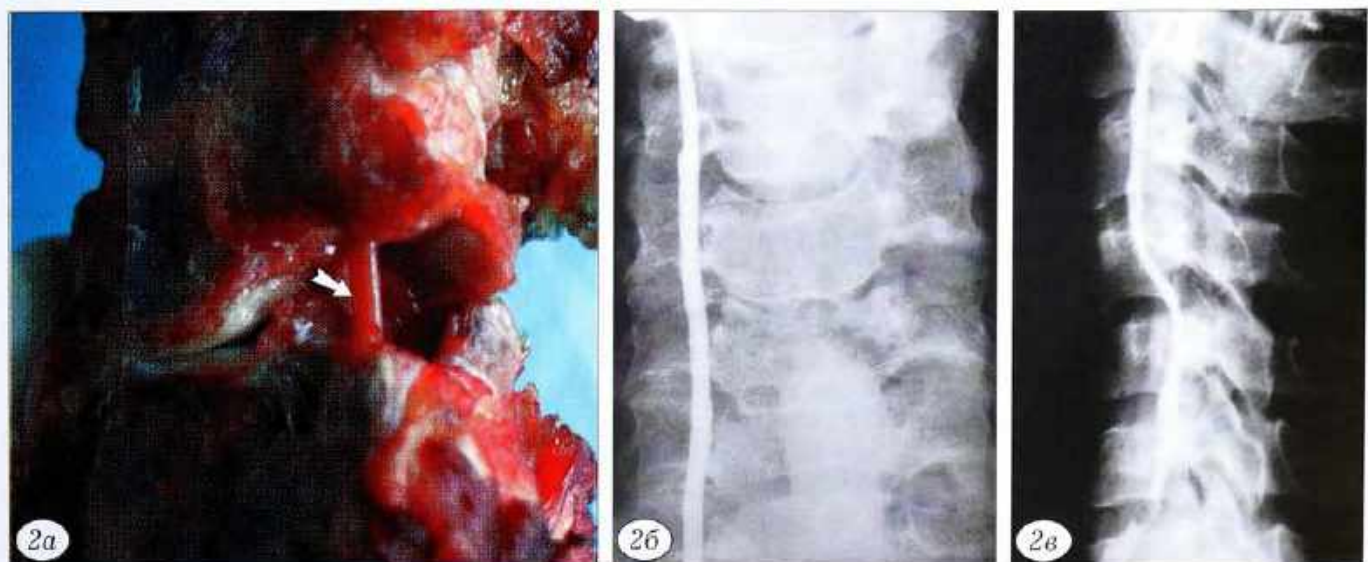


Рис. 2. Односторонний верховой вывих С4 позвонка.

а — внешний вид препарата; б — ангиограмма позвоночной артерии в прямой, в — в боковой проекции.

чительное сужение артерии на уровне краниального и каудального поперечных отростков позвонков (рис. 2, в).

3-й этап. Дальнейшее смещение позвонка и моделирование таким образом одностороннего скользящего сцепившегося вывиха (рис. 3, а). На ангиограммах в прямой проекции появлялось прерывание контура артерии на уровне каудального поперечного отростка и частичное сужение ее (около половины просвета) на уровне краниального поперечного отростка (рис. 3, в). На боковой ангиограмме была отчетливо видна компрессия артерии на уровне обоих поперечных отростков, более выраженная на уровне каудального отростка (рис. 3, г). С появлением наклона вывихнутого позвонка, т.е. при переводе скользящего вывиха в опрокиды-

вающийся, отмечалось заметное увеличение компрессии артерии. На прямой ангиограмме определялся полный перерыв ее контура на уровне краниального и еще более выраженный — на уровне каудального поперечного отростка (рис. 4, а). На боковой ангиограмме также обнаруживалось увеличение сдавления артерии в области обоих поперечных отростков (рис. 4, б).

4-й этап. Последовательное воспроизведение двустороннего скользящего и опрокидывающегося сцепившегося вывиха. При двустороннем сцепившемся скользящем вывихе на прямой и боковой ангиограммах отмечалось еще более значительное сужение артерий с обеих сторон (рис. 5). При двустороннем сцепившемся опрокидывающемся вывихе и на прямой, и на боковой ангиограммах было

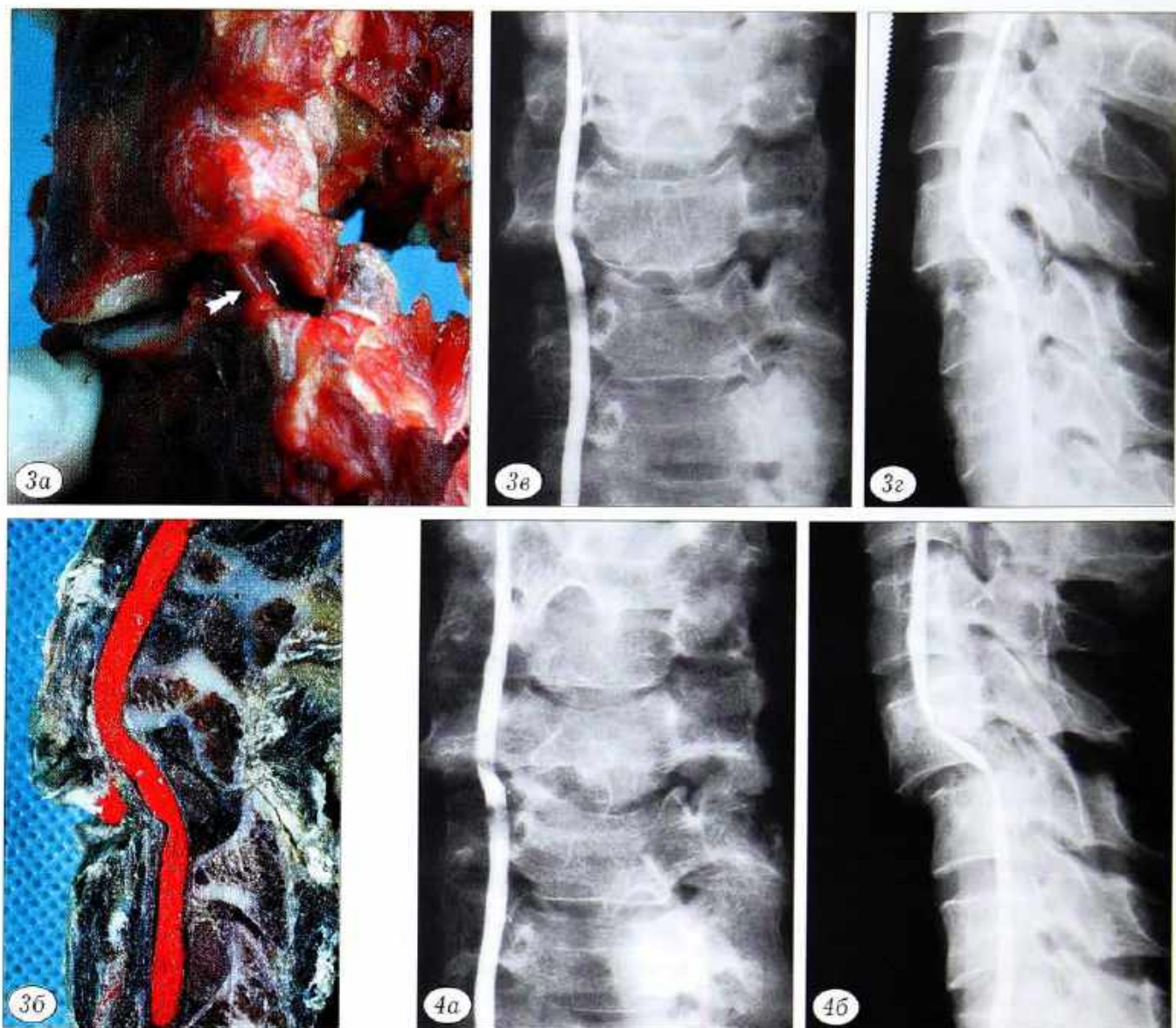


Рис. 3. Односторонний сцепившийся скользящий вывих С4 позвонка.
а — внешний вид, *б* — распил препарата; *в* — ангиограмма позвоночной артерии в прямой, *г* — в боковой проекции.

Рис. 4. Односторонний сцепившийся опрокидывающийся вывих С4 позвонка.
а — ангиограмма позвоночной артерии в прямой, *б* — в боковой проекции.

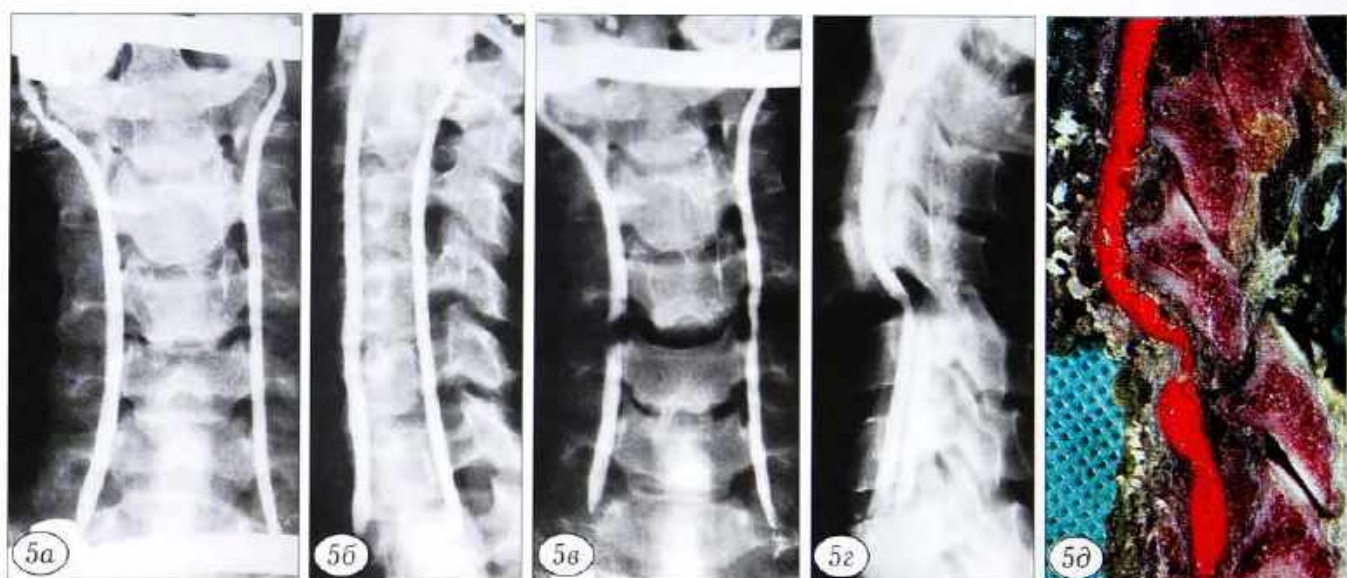


Рис. 5. Двусторонний сцепившийся скользящий вывих С4 позвонка.
а, б — ангиограммы позвоночных артерий до повреждения (*а* — прямая, *б* — боковая проекция), *в, г* — после повреждения (*в* — прямая, *г* — боковая проекция); *д* — распил препарата.

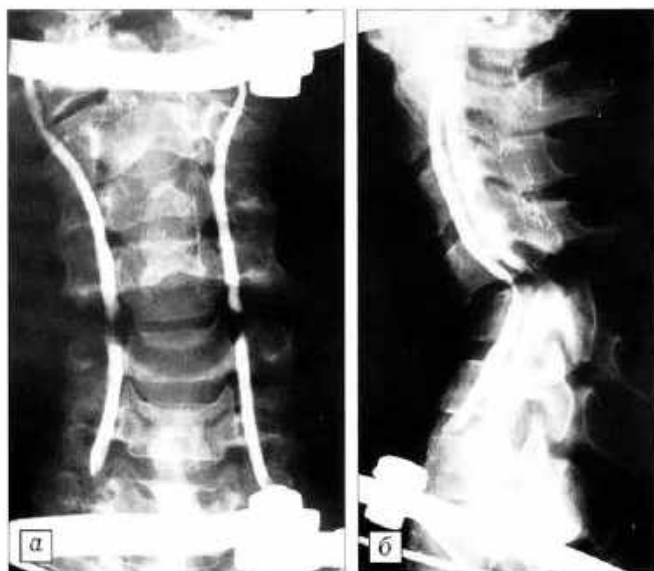


Рис. 6. Двусторонний сцепившийся опрокидывающийся вывих С4 позвонка.

a — ангиограмма позвоночных артерий в прямой,

б — в боковой проекции.

видно дальнейшее усиление перерыва контура артерии — до полного блока (рис. 6).

Изучение распилов шейных блоков (рис. 3, б; 5, д) подтвердило результаты ангиографии и позволило получить более полное представление о топографоанатомических взаимоотношениях позвоночных артерий и костных структур.

На основании проведенных исследований были выявлены следующие закономерности, отражающие динамику деформации позвоночных артерий во взаимосвязи с дислокацией шейных позвонков:

- при подвывихах со смещением в дугоотростчатых суставах, не превышающим 1/2 их суставной поверхности, деформации позвоночной артерии не происходит;
- при подвывихах со смещением в дугоотростчатых суставах свыше 1/2 их суставной поверхности всегда отмечается более или менее выраженная компрессия позвоночных артерий на уровне поперечных отростков краниального и каудального позвонков соответствующего сегмента;
- максимальная деформация позвоночных артерий наблюдается при сцепившихся вывихах;
- степень деформации позвоночных артерий находится в прямой зависимости от величины смещения и угла наклона вывихнутого позвонка. Кроме того, при увеличении межтелового промежутка происходит сужение артерии вследствие ее растяжения.

ОБСУЖДЕНИЕ

Экспериментальные исследования на трупном материале с целью изучения биомеханики повреждений позвоночника предпринимались неоднократно. Н.П. Пырлина и соавт. [цит. 6] моделировали повреждения шейного и верхнегрудного

отделов при вентральном и боковом сгибании под действием дозированных статических нагрузок. Контрастирование позвоночных артерий осуществлялось после воспроизведения повреждений. При гистологическом изучении были выявлены кровоизлияния в адвентицию и разрывы интимы сосудов. А.П. Громовым [6] проведен ряд экспериментов на трупах с целью выяснения характера повреждений шейного отдела позвоночника при дозированных динамических растягивающих нагрузках по оси и определения максимальной величины действующей на голову нагрузки, не вызывающей повреждений в шейном отделе. Эксперименты выполнялись на пневматическом стенде, позволяющем осуществлять динамическую импульсную растягивающую нагрузку по оси шейной части позвоночника, подобную возникающей при рывке за голову. Было выявлено, что анатомические повреждения шейного отдела позвоночника происходят при нагрузке 330 кгс. При этом отмечено, что если динамическая растягивающая нагрузка приводила к перерыву спинного мозга, то он сопровождался полным разрывом позвоночных артерий. В остальных же случаях, включая случаи разрыва позвоночника при растяжении шейного отдела на 25 мм, целостность позвоночных артерий не нарушалась, выявлялись лишь множественные поперечные разрывы интимы, растяжение артерий, кровоизлияния в адвентицию. В упомянутых исследованиях повреждения позвоночных артерий представлены единичными наблюдениями, не отражены механизм и последовательность травматической деструкции сосудов.

М.Ф. Дуров [7] в эксперименте на 24 трупах при моделировании различных подвывихов и вывихов шейных позвонков обнаружил определенные закономерности деформаций позвоночных артерий. Так, при сцепившихся скользящих вывихах тяжесть деформации артерий находилась в прямой зависимости от степени смещения позвонков, при верховых опрокидывающихся вывихах — от степени смещения и угла наклона вывихнутого отдела позвоночника. Однако в данной работе контрастирование позвоночных артерий выполнялось после воспроизведения вывихов и анализ объема деформации сосудов проводился лишь на конечном этапе дислокации. Следовательно, выпадала динамика морфологической картины травматической деформации позвоночных артерий. Не дифференцировались также одно- и двусторонние вывихи. Помимо этого, эксперименты, проводимые непосредственно на трупах, как известно, осложняются влиянием трупного окоченения [13], а также отсутствием возможности поэтапного визуального контроля смещений позвонков и изучения состояния сосудов в процессе моделирования травматических дислокаций.

Sim и Vaccaro [25] выполнили исследование на 35 шейных блоках, изъятых у трупов, с предвари-

тельным рассечением дисковязочных структур и постоянным введением контрастного вещества с высоты 2,25 м. Далее последовательно, поэтапно производилось моделирование вывихов шейных позвонков с рентгенологическим контролем. Авторами этой работы подтверждена ведущая роль флексивно-экстензионных дислокаций в повреждении позвоночных артерий.

Практический опыт ряда исследователей показывает, что механическая компрессия одной позвоночной артерии имеет клиническое значение и может служить предпосылкой для развития нарушений мозгового кровообращения в случае функциональной неполноценности второй артерии (отсутствии или гипоплазии) [1, 5, 15, 18, 19]. Поскольку асимметрия позвоночных артерий является почти правилом [1, 15], причем, по данным Е.В. Шмидта и соавт. [20], в 50% случаев диаметр левой позвоночной артерии практически вдвое больше, чем правой, нужно учитывать, что уменьшение в результате травмы просвета одной артерии может существенно влиять на клиническую картину.

Необходимость проведения исследований в данном направлении подтверждается клиническими наблюдениями. В отделении патологии позвоночника ЦИТО находились на лечении 52 больных с различными повреждениями шейного отдела позвоночника на уровне С3–7 позвонков. Из них у 3 грубая неврологическая симптоматика была обусловлена посттравматическими сосудистыми нарушениями. В качестве иллюстрации приводим одно из этих наблюдений.

Больной Ш., 33 лет, поступил в отделение 15.10.01 с диагнозом: осложненная травма шейного отдела позвоночника: компрессионный перелом тела С4 позвонка, спастический тетрапарез. Травму получил 1.08.01 при нырянии. Был госпитализирован в нейрохирургическое отделение одной из городских клинических больниц. В связи с тем что состояние больного осложнилось развитием постаспирационной пневмонии с эмпиемой плевры, оперативное лечение не проводилось. Пациент переведен в торакальное отделение, где воспаление было купировано. Для дальнейшего лечения госпитализирован в ЦИТО. При поступлении: в неврологическом статусе спастический тетрапарез, синдром Броун-Секара. Рентгенография: компрессионный перелом тела С4 позвонка, кифотическая деформация на уровне перелома. При МРТ и КТ с контрастированием данных, указывающих на стеноз позвоночного канала на уровне перелома, не получено. При ангиографии выявлено отсутствие кровотока по правой позвоночной артерии с уровня ее отхождения от подключичной артерии. При ультразвуковой доплерографии правая позвоночная артерия прослеживалась до уровня повреждения, краниальнее кровотока не определялся. 31.10.01 выполнена операция: передний межтеловой спондилодез С4–5 аутоотрансплантатом из крыла подвздошной кости, фиксация С4–5 позвонков пластиной «Орион». В послеоперационном периоде в неврологическом статусе отмечалась положительная динамика в виде нарастания силы верхних конечностей. После выписки из стационара больной продолжал реабилитационное лечение. При контрольном осмотре через 3 мес констатирован значительный регресс неврологических нарушений, больной ходит самостоятельно, сохраняется легкий нижний парапарез.

Данный пример наглядно подтверждает необходимость надежной фиксации поврежденного сегмента не только для достижения его стабильности, но и для создания условий, обеспечивающих полноценное восстановление нарушенного спинального кровообращения.

Таким образом, проведенное экспериментальное исследование позволило детально представить биомеханику травматического повреждения позвоночных артерий, выявить закономерности этого процесса, проследить корреляцию между степенью смещения позвонков и тяжестью деформации экстракраниального отдела позвоночной артерии. Полученные результаты дают возможность по обычным рентгенограммам прогнозировать степень гемодинамических нарушений и определять роль сосудистого фактора при травме шейного отдела позвоночника, а также дифференцированно подходить к выбору лечебной тактики.

ВЫВОДЫ

1. Степень деформации позвоночной артерии при вывихах шейных позвонков прямо пропорциональна степени смещения и величине наклона вывихнутого позвонка.

2. Основным компримирующим фактором при травматических повреждениях позвоночной артерии вследствие вывиха шейных позвонков являются поперечные отростки позвонков соответствующего сегмента.

3. При всех видах травматических дислокаций шейных позвонков, за исключением подвывихов со смещением в дугоотростчатых суставах не более 1/2 их суставной поверхности, выявлена гемодинамически значимая деформация позвоночных артерий.

ЛИТЕРАТУРА

1. Беленькая Р.М. Инсульт и варианты артерий мозга. — М., 1979.
2. Верещагин Н.В. Сосудистые заболевания нервной системы /Под ред. Е.В. Шмидта. — М., 1975.
3. Ветрилз С.Т., Колесов С.В., Гаврюшенко Н.С. //Вестн. травматол. ортопед. — 2002. — N 1. — С. 25–29.
4. Гребенюк В.И. Оперативное лечение застарелых вывихов шейных позвонков. — Л., 1976.
5. Гринь А.А., Горохова Е.Н. //Нейрохирургия. — 2002. — N 3. — С. 65–71.
6. Громов А.П. Биомеханика травмы. — М., 1979.
7. Дуров М.Ф. //Ортопед. травматол. — 1976. — N 6. — С. 70–73.
8. Калайджан А.И. Исследование функционального состояния шейного отдела спинного мозга при его поражениях: Автореф. дис. ... канд. мед. наук. — М., 1987.
9. Калашник В.А. Ункэктомия в хирургическом лечении вывихов и подвывихов шейных позвонков в остром периоде травмы: Автореф. дис. ... канд. мед. наук. — М., 1998.
10. Колесов С.В. Застарелые повреждения связочного аппарата верхнешейного отдела позвоночника у детей и подростков: Дис. ... канд. мед. наук. — М., 1992.
11. Коршунов А.С. //Патология позвоночника. — Новосибирск, 1971. — С. 193–194.

12. Луцки А.А. // Хирургическое лечение повреждений шейного отдела позвоночника и спинного мозга. — Новокузнецк, 1970. — Т. 1. — С. 52–57.
13. Моисеев В.А. Диагностика повреждений дисковидных структур при дислокациях нижнешейных позвонков: Дис. ... канд. мед. наук. — Пенза, 1989.
14. Полящук Н.Е., Корж Н.А., Фищенко В.Я. Повреждения позвоночника и спинного мозга (механизмы, клиника, диагностика и лечение). — Киев, 2001. — С. 120–144.
15. Пуриня Б.А., Касьянов В.А. Биомеханика крупных кровеносных сосудов человека. — Рига, 1980.
16. Салазкина В.М., Брагина Л.К., Калиновская И.Я. Дисциркуляция в вертебробазиллярной системе при патологии шейного отдела позвоночника. — М., 1977.
17. Селиванов В.П., Никитин М.Н. Диагностика и лечение вывихов шейных позвонков. — М., 1971.
18. Сергеев В.М. // Журн. Вопр. нейрохир. — 1981. — N 1. — С. 53–54.
19. Шмидт И.Р. Вертеброгенный синдром позвоночной артерии. — Новосибирск, 2001.
20. Шмидт Е.В., Лунев Д.К., Верещагин Н.В. Сосудистые заболевания головного и спинного мозга. — М., 1976.
21. Юмашев Г.С., Румянцев Ю.В., Морозов В.Я. и др. // Ортопед. травматол. — 1981. — N 2. — С. 45–48.
22. Curylo L.J., Mason H.C., Bohlman H.H. et al. // Spine. — 2000. — Vol. 25, N 22. — P. 2860–2864.
23. Ebraheim N.A., Lu J., Brown J.A. et al. // Clin. Orthop. — 1996. — N 322. — P. 146–151.
24. Louw J.A., Mafoyané N.A., Small B. et al. // J. Bone Jt Surg. — 1990. — Vol. 72B, N 4. — P. 679–691.
25. Sim E., Vaccaro A.R., Berzlanovich A. et al. // Spine. — 2001. — Vol. 26, N 6. — P. E139–E142.
26. Smith M.D., Emery S.E., Dudley A. et al. // J. Bone Jt Surg. — 1993. — Vol. 75B, N 3. — P. 410–415.
27. Vegas L.M., Pedraza-Dutiérrez S., Castellanos J. et al. // Spine. — 2000. — Vol. 25, N 9. — P. 1171–1177.
28. Wirbel R., Pistorius G., Braun C. et al. // Ibid. — 1996. — Vol. 21, N 11. — P. 1375–1379.

© Коллектив авторов, 2004

ОПЕРАТИВНОЕ ЛЕЧЕНИЕ ПЕРЕЛОМОВ ДИСТАЛЬНОГО ОТДЕЛА БЕДРА У ПОСТРАДАВШИХ С СОЧЕТАННОЙ И МНОЖЕСТВЕННОЙ ТРАВМОЙ

В.А. Соколов, Е.И. Бялик, А.Т. Такиев, О.И. Бояршинова

Московский научно-исследовательский институт скорой помощи им. Н.В. Склифосовского

На основании опыта оперативного лечения 114 больных с сочетанной и множественной травмой (1996–2003 гг.) определены показания, сроки проведения и методы оперативного лечения сложных оскольчатых переломов дистального отдела бедра. На реанимационном этапе при открытых переломах выполнялась первичная хирургическая обработка ран и стабилизация с помощью аппаратов наружной фиксации (АНФ). При закрытых переломах проводилась иммобилизация скелетным вытяжением, а в случае двигательного возбуждения пострадавших — АНФ. В сроки от 10 до 21 дня после травмы выполнялся остеосинтез погружными фиксаторами (ангулярными пластинами, опорными мышечковыми пластинами, DCS, DCP). При наличии других переломов ипсилатеральной и контралатеральной конечности применялись современные скрепители (DFN, UFN). Использование малоинвазивной хирургической техники позволяло произвести остеосинтез всех переломов одновременно. Отдаленные результаты в сроки от 1 года до 6 лет прослежены у 53 больных (59 переломов дистального отдела бедра). Отличным результат лечения признан в 30 (50,8%) случаях, хорошим — в 14 (23,7%), удовлетворительным — в 7 (11,9%), неудовлетворительным — в 8 (13,6%).

On the base of experience in treatment of 114 patients with concomitant and multiple injury (1996–2003) the indications, terms and tactics of operative intervention in complicated comminuted fractures of distal femur were determined. During resuscitation period in open fractures primary debridement and stabilization with external fixation devices was performed. In closed fractures immobilization by skeletal traction; in movement irritation — by external fixation device was used. At 10–21 day after trauma deep osteosynthesis with fixatives (angular plate — 51 fractures, condylar plate — 30 fractures, DCS — 6 fractures, DCP — 18 fractures) was carried out. In presence of other fractures of ipsilateral and contralateral limb the modern fixatives (DFN — 4 cases, UFN — 3 cases) were used. Application of low invasive technique allowed to perform the osteosynthesis of all fractures simultaneously. Long term results were evaluated in 53 patients (59 distal femur fractures) at follow up 1–6 years. Excellent results were achieved in 30 (50,8%), good — in 14 (23,7%), satisfactory — in 7 (11,9%) and unsatisfactory — in 8 (13,6%) cases.

Переломы дистального отдела бедра относятся к наиболее трудным для лечения повреждениям

бедренной кости, что связано с их локализацией внутри и рядом с коленным суставом. При недо-

статочной точной репозиции и позднем начале функционального лечения исходом этих повреждений являются стойкие контрактуры коленного сустава, замедленная консолидация, локальный остеопороз, выраженная мышечная атрофия, гипостатические и трофические нарушения, деформация в зоне перелома и, как следствие недостаточной репозиции внутрисуставного компонента, — развитие прогрессирующего гонартроза. До недавнего времени частота плохих результатов лечения переломов дистального отдела бедра достигала 42–48% [5, 11]. Прогресс наступил после того, как была сформулирована доктрина активной хирургической тактики, а технологическая революция позволила создать новые высококачественные фиксирующие устройства: аппараты наружной фиксации [1–3], ангулярные пластины АО [3, 15], динамические мышечные винты DCS [12], мышечные опорные пластины CBP (condilar buttress plate) [14, 16], двойные блокируемые опорные мышечные пластины [8, 10], дистальные бедренные гвозди DFN [4, 9].

В условиях политравмы лечение переломов дистального отдела бедра существенно усложняется, наличие повреждений внутренних органов и других сегментов конечностей требует иного подхода к тактике и технике оперативного пособия. Эти вопросы не получили достаточного освещения в литературе и нуждаются в дальнейшей разработке.

В отделении сочетанной и множественной травмы НИИ СП им. Н.В. Склифосовского за период с 1996 по 2003 г. находились на лечении 756 больных с тяжелой политравмой, включавшей переломы бедра. У 114 из них были переломы дистальной трети бедра, в том числе у 14 — двусторонние. Мужчин среди этих больных было 79 (69%), женщин — 35 (31%). Преобладали лица трудоспособного возраста (70,2% — от 21 года до 50 лет). Обстоятельства травмы: дорожно-транспортные происшествия — 83 (72,8%) пострадавших, падение с высоты — 17 (14,9%), прочие — 14 (12,3%). Если при изолированной травме переломы дистального отдела бедра составляют 4–9% от всех повреждений бедренной кости [6, 7, 13], то при политравме их количество, по нашим данным, возрастает до 15,1%. Это связано с тем, что большинство таких пострадавших (72,8%) получают травму в результате автодорожных происшествий, находясь внутри автомобиля, — ситуация, в которой дистальный отдел бедра является одним из наиболее уязвимых мест. Нога водителя или пассажира согнута в колене и при столкновении ударяется с большой силой коленным суставом о стенки автомобиля и сиденья.

Большинство пострадавших (68,4%) поступили в отделение реанимации в состоянии травматического шока и комы. Перелом дистального отдела бедра сочетался с черепно-мозговой травмой средней и тяжелой степени у 75 (65,8%) больных, с травмой грудной клетки у 26 (22,8%), с повреждениями ор-

ганов брюшной полости у 5 (4,4%). У 85 (74,6%) пострадавших имелись множественные повреждения опорно-двигательного аппарата, в том числе у 17 — переломы предплечья, у 9 — плеча, у 6 — лопатки и ключицы, у 18 — переломы костей таза, у 27 — диафиза бедренной кости, у 44 — голени, у 16 — надколенника, у 2 — переломы позвоночника без неврологических нарушений.

При определении характера переломов мы пользовались классификацией АО (Мюллер М.Е., Альговер М., 1996). Как видно из табл. 1, преобладали сложные переломы с повреждением суставной поверхности бедра (тип В и С — 69%). Третья часть переломов (42) были открытыми, причем по классификации Gustillo и Andersen в 4 (9,5%) из этих случаев имелись повреждения I степени, в 18 (42,9%) — II и в 20 (47,6%) — III степени.

На реанимационном этапе приоритет оперативного лечения принадлежал открытым переломам, так как они представляли непосредственную угрозу жизни пострадавших вследствие высокой вероятности развития гнойных осложнений из-за сильного загрязнения ран при открытых переломах и иммунодефицита, характерного для больных с политравмой. Наличие шока препятствовало своевременному проведению первичной хирургической обработки ран, а тяжесть состояния пострадавших ограничивала применение методов погружного остеосинтеза, сопровождающихся большой интраоперационной кровопотерей.

Для определения степени тяжести состояния пострадавших мы использовали шкалу тяжести повреждений ISS. У большинства больных (71 человек — 62,3%) тяжесть травмы составляла 17–40 баллов (табл. 2).

Всем пациентам с открытыми переломами дистального отдела бедра (41 больной — 42 перелома) была произведена первичная хирургическая обработка ран в первые 12 ч с момента травмы. Что

Табл. 1. Типы переломов дистального отдела бедра по классификации АО у пострадавших с политравмой

Тип и группа перелома	Количество переломов	
	абс.	%
A	40	31
A1	10	7,8
A2	10	7,8
A3	20	15,6
B	4	3
B1	2	1,6
B2	1	0,8
B3	1	0,8
C	84	66
C1	19	14,8
C2	31	24,2
C3	34	26,6
Всего	128	100

Табл. 2. Распределение пострадавших в зависимости от тяжести повреждений по шкале ISS

Количество больных	Тяжесть повреждений, баллы				Всего больных
	до 17	17–25	26–40	>40	
абс.	35	38	33	8	114
%	30,7	33,3	29	7	100

касается способа стабилизации костных отломков, то он зависел от тяжести полученных повреждений, рассчитанной по шкале ISS.

У 14 больных (15 переломов дистального отдела бедра) при тяжести травмы от 17 до 25 баллов в раннем периоде сочетанной травмы были наложены стержневые аппараты наружной фиксации (АНФ). Эта операция непродолжительна по времени, не сопровождается дополнительной кровопотерей, не отягощает общее состояние пострадавшего и позволяет прочно стабилизировать костные отломки. Во время первичной хирургической обработки ран проводили ревизию мест переломов, по возможности выполняли точную репозицию костных отломков (если это не требовало значительного расширения раны). Во всех случаях обязательным было дренирование послеоперационной раны. При повреждениях мягких тканей II–III степени осуществляли дренирование ран с активной аспирацией и промыванием растворами антисептиков, одновременно применяли антибиотики широкого спектра действия и иммуностимулирующую терапию. Стабилизация переломов АНФ значительно облегчала уход за ранами, особенно обширными, требовавшими при перевязке всесторонней ревизии. Двум пациентам, у которых имелись обширные раны бедра с полным обнажением суставных костных фрагментов и нестабильностью отломков при попытке наложения АНФ, в экстренном порядке был произведен остеосинтез: одному больному — опорной мышечковой пластиной, другому — ангулярной пластиной АО под углом 95° (рис 1).

При тяжести травмы более 25 баллов 22 пациентам в экстренном порядке была выполнена первичная хирургическая обработка ран с их ушиванием и дренированием. Имобилизация осуществлялась гипсовой повязкой или скелетным вытяжением. У 3 пострадавших в связи с повреждением и тромбозом подколенной артерии и развитием недостаточности кровообращения произведена ампутация бедра.

У 33 больных удалось добиться первичного заживления ран, т.е. перевести открытые переломы в закрытые, и только у 6 пострадавших течение раневого процесса осложнилось глубоким нагноением ран, потребовавшим их открытого ведения, иссечения некротических тканей с последующей аутодермопластикой.

У больных с закрытыми переломами дистального отдела бедра (86 переломов) первичную им-

мобилизацию осуществляли консервативными способами (гипсовой повязкой или скелетным вытяжением).

Все пациенты после выведения из тяжелого состояния были переведены в отделение сочетанной и множественной травмы. На профильном клиническом этапе лечения у 104 больных было произведено 115 операций погружного остеосинтеза переломов дистального отдела бедра. Основными показаниями к погружному остеосинтезу являлись: неустранимое смещение костных отломков, неконгруэнтность суставных поверхностей бедра, необходимость ранних движений для предупреждения контрактуры коленного сустава. Практически все больные были переведены из реанимационного отделения с теми или иными осложнениями. Это определяло значительно более высокий риск остеосинтеза по сравнению с таковым при изолированных переломах и требовало перенесения данной операции на более отдаленный срок.

Готовя больного к выполнению открытого погружного остеосинтеза, мы не дожидались полного восстановления всех показателей гомеостаза, а оперировали при «допустимых» показателях с использованием средств, уменьшающих интраоперационную кровопотерю (различные варианты реинфузии крови, применение пневматических турникетов). Допустимые показатели — общее состояние удовлетворительное; температура тела нормальная или субфебрильная; на ЭКГ — умеренные изменения миокарда, тахикардия не более 90 ударов в минуту; на рентгенограммах грудной клетки — легочные поля прозрачные, без очаговых воспалительных изменений, допускались незначительная подкожная эмфизема и малый гидроторакс (жидкость в пределах синуса). Гемоглобин крови должен быть не менее 80 г/л, лейкоциты — не более $9 \cdot 10^9$ /л, СОЭ — не выше 40 мм/ч, общий белок — не менее 65 г/л, альбумины — не менее 35 г/л, калий — в пределах 3–4,5 ммоль/л, натрий — 130–145 ммоль/л, рН — в пределах 7,3–7,45, ВЕ 0,5.

Чаще всего операции на дистальном отделе бедра проводили под регионарной спинальной анестезией с применением пневматического жгута.

Большинство операций погружного остеосинтеза (73 операции — 64,6%) были выполнены в сроки от 10 до 21 сут с момента получения травмы. В зависимости от характера переломов мы применяли различные имплантаты, позволяющие в конкретной ситуации достичь максимальной анатоми-

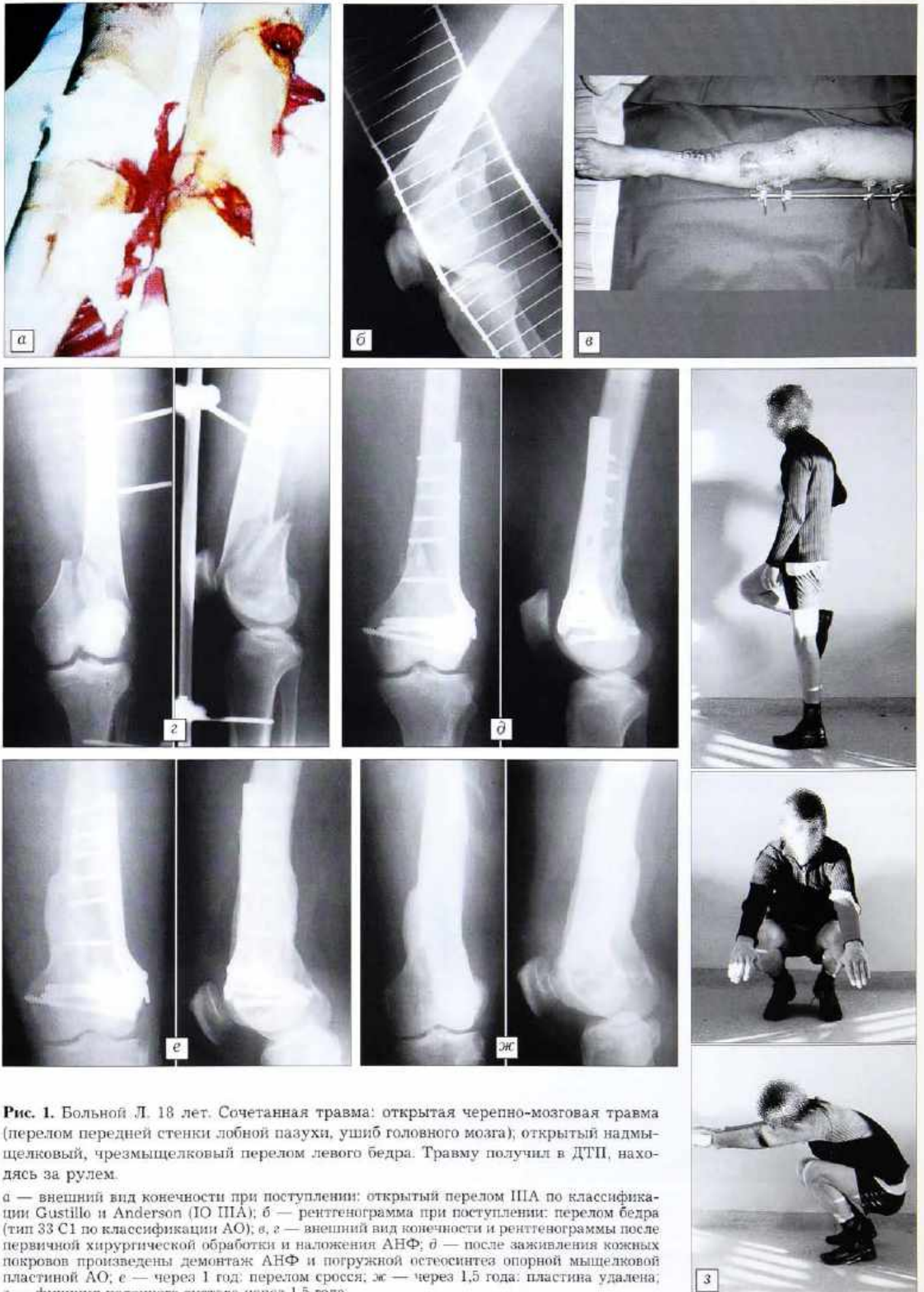


Рис. 1. Больной Л. 18 лет. Сочетанная травма: открытая черепно-мозговая травма (перелом передней стенки лобной пазухи, ушиб головного мозга); открытый надмыщелковый, чрезмыщелковый перелом левого бедра. Травму получил в ДТП, находясь за рулем.

а — внешний вид конечности при поступлении: открытый перелом ППА по классификации Gustillo и Anderson (IO ППА); б — рентгенограмма при поступлении: перелом бедра (тип 33 С1 по классификации АО); в, г — внешний вид конечности и рентгенограммы после первичной хирургической обработки и наложения АНФ; д — после заживления кожных покровов произведены демонтаж АНФ и погружной остеосинтез опорной мыщелковой пластиной АО; е — через 1 год: перелом сросся; ж — через 1,5 года: пластина удалена; з — функция коленного сустава через 1,5 года.

Табл. 3. Методы погружного остеосинтеза в зависимости от типа перелома

Метод остеосинтеза	Типы переломов			Всего переломов	
	А	В	С	абс.	%
Фиксация Г-образной пластиной под углом 95°	20	—	31	51	44,3
Фиксация мыщелковой, DCP, LC-DCP, DCS пластиной	14	—	40	54	47
Фиксация DFN, UFN, PFN штифтом	7	—	—	7	6,1
Остеосинтез винтами	—	3	—	3	2,6
Итого: абс.	41	3	71	115	100
%	35,7	2,6	61,7		100

ческой репозиции и добиться стабильной фиксации отломков, обеспечивающей возможность раннего начала реабилитации сустава (табл. 3). При переломах типа С1, С2 отломки фиксировали ангулярной пластиной под углом 95° (рис 2). При ос-

кольчатых переломах типа С3 предпочитали использовать опорную мыщелковую пластину АО, обеспечивающую анатомическую реконструкцию суставного блока. Еще на операционном столе, по окончании выполнения остеосинтеза, производи-

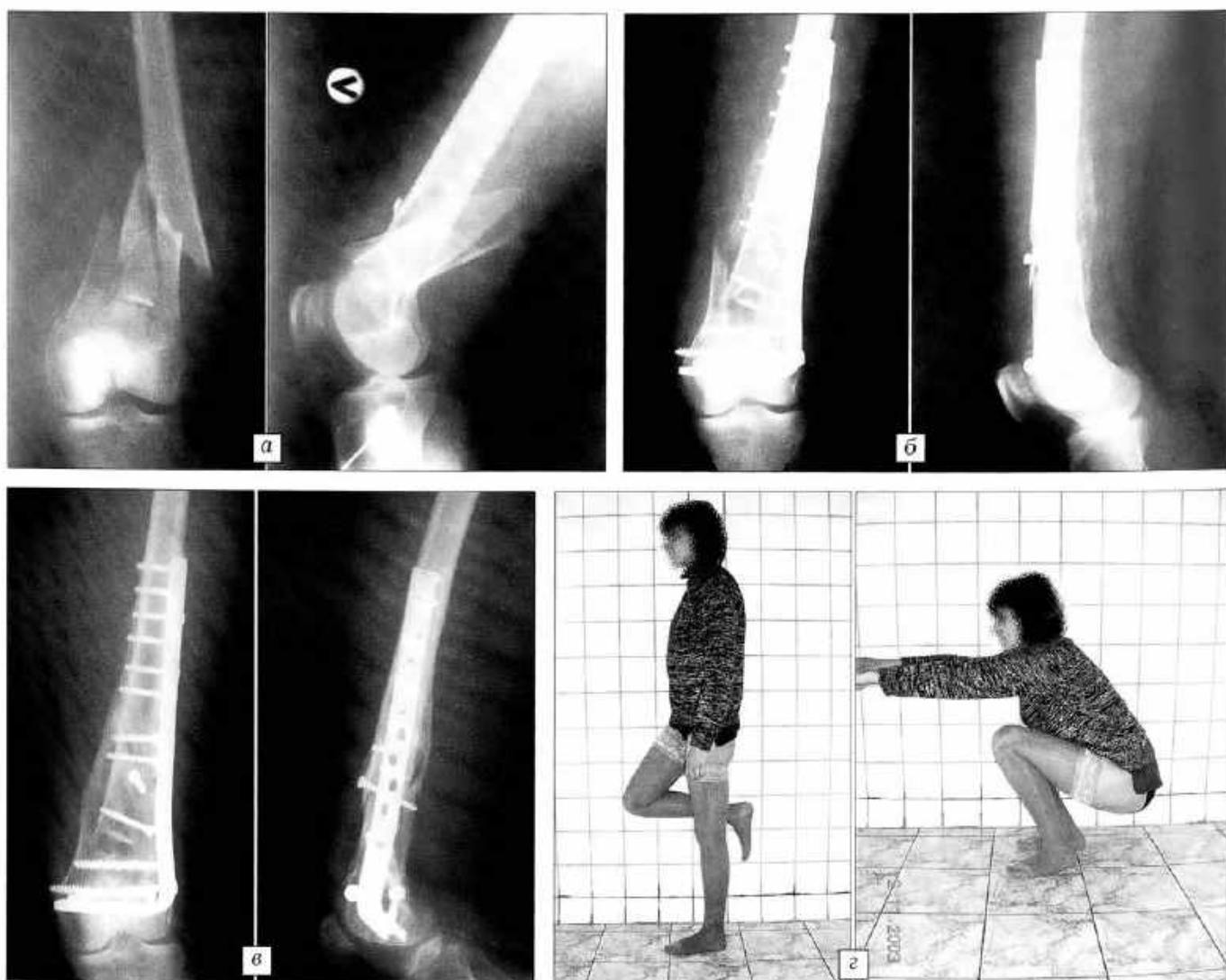

Рис. 2. Больная Н. 27 лет. Сочетанная травма: ушиб головного мозга легкой степени; закрытый перелом дистального отдела левого бедра. Травму получила в ДТП (пассажир).

а — рентгенограммы перед операцией: перелом типа С3 С2 по классификации АО; б — после остеосинтеза Г-образной пластиной под углом 95° (19-й день); в — через 10 мес после операции: костное сращение; г — функция коленного сустава через 1 год после операции.

ли редрессацию коленного сустава для разрушения образовавшихся внутрисуставных спаек, что положительно сказывалось на дальнейшей разработке сустава.

На тактику и технику лечения переломов дистального отдела бедра существенное влияние оказывало наличие других переломов ипсилатеральной и контралатеральной конечности. При сочетании перелома дистального отдела бедра с диафизарным переломом другого бедра мы, учитывая характер переломов и срок оперативного вмешательства, чаще всего производили в первую очередь закрытый интрамедуллярный остеосинтез диафизарного перелома блокируемым штифтом без рассверливания костномозгового канала (UFN) и одновременно во вторую очередь выполняли под жгутом остеосинтез перелома дистального отдела бедра пластиной. В случае переломов бедра в проксимальном и дистальном отделе применяли ангулярные пластины АО для остеосинтеза этих переломов, в последнее время фиксируем вертельные и подвертельные переломы проксимальным бедренным штифтом PFN, а перелом дистального отдела — мыщелковыми пластинами. При сочетании метафизарного или внутрисуставного перелома бедра с диафизарным переломом голени выполняли одновременно под жгутом в первую очередь остеосинтез пластиной на дистальном отделе бедра, а затем остеосинтез пластиной перелома большеберцовой кости. Последнее время у пострадавших с надмыщелковыми переломами дистального отдела бедра и переломами диафиза голени мы производим из одного разреза длиной 4 см в области коленного сустава одномоментный остеосинтез вначале большеберцовой кости блокируемым штифтом UTN, а затем бедренной кости штифтом DFN (рис 3). Всего при ипсилатеральных переломах бедра и голени выполнено 25 операций. Предлагаемая нами тактика существенно снизила травматичность хирургического вмешательства и не привела к дополнительной кровопотере.

Переломы со значительным дефектом костной ткани в кортикальном слое, противоположном месту расположения фиксирующей пластины, нередко срастались очень медленно, зачастую отмечалось нарушение фиксации. В таких случаях мы применяли костную ауто- и аллопластику (21 наблюдение).

С целью уменьшения послеоперационного отека после погружного остеосинтеза конечность укладывали на шину Белера на 2–3 дня. Восстановление функции коленного сустава начинали сразу после спадения отека и исчезновения болевого синдрома — в конце 1-й недели с момента операции. Разработку коленного сустава проводили в аппарате пассивного движения фирмы «Smith и Nephew» с постепенным увеличением амплитуды сгибания в суставе и продолжительности занятий (рис. 4).

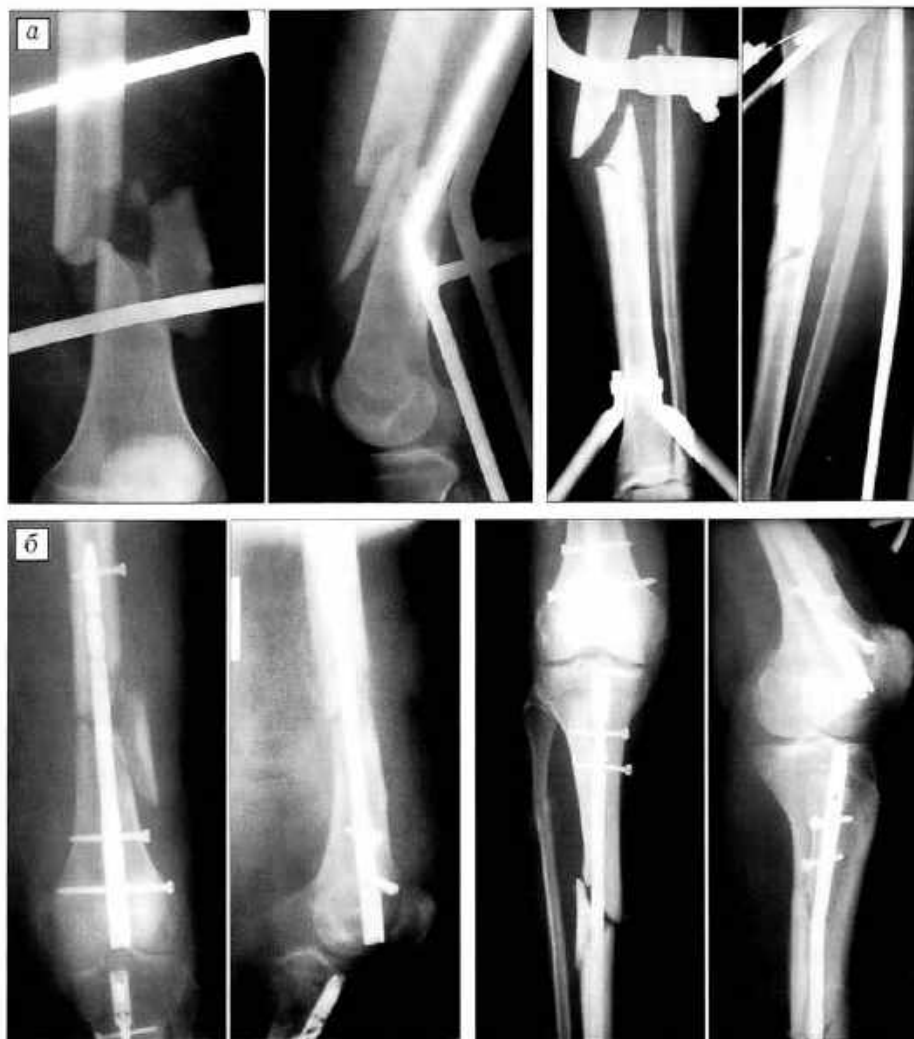

Рис. 3. Больной В. 37 лет. Сочетанная травма: закрытый перелом дистального отдела левого бедра, закрытый перелом обеих костей левой голени, закрытый фрагментированный перелом обеих костей правой голени, вывих правого предплечья; ушиб головного мозга средней степени тяжести. Травму получил в ДТП (сбит автомашиной).

а — рентгенограммы перед операцией; б — на 9-й день с момента травмы из одного разреза длиной 4 см произведен закрытый остеосинтез левой голени и бедра блокируемыми штифтами UTN и DFN.

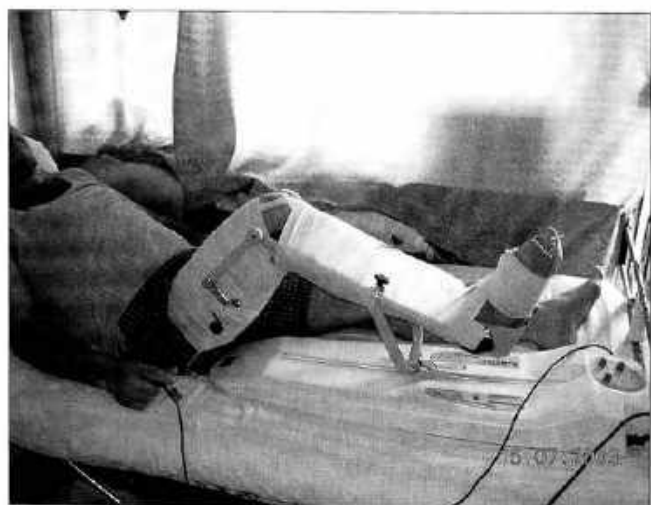

Рис. 4. Разработка движений в коленном суставе в аппарате пассивного движения фирмы «Smith и Nephew».

При внутрисуставных переломах нагрузку на конечность разрешали только после появления рентгенологических признаков сращения. При внесуставных переломах дистального отдела бедра дозированную нагрузку разрешали не ранее чем через 3,5 мес после операции, полную нагрузку — не ранее чем через 5 мес. Каждые 6 нед проводился рентгенологический контроль зоны перелома.

Результаты лечения. Из ранних осложнений наблюдались нагноения у 7 пациентов, в том числе у 5 больных с открытыми переломами III степени после первичной хирургической обработки и наложения АНФ. Поздние осложнения (стойкие разгибательные контрактуры коленного сустава, замедленная консолидация, деформация в области перелома) отмечены у 14 больных. Всем им произведены реконструктивные операции, в том числе 8 — артролиз и миолиз, с хорошим функциональным исходом.

Отдаленные результаты в сроки от 1 года до 6 лет после травмы прослежены у 53 больных (59 переломов дистального отдела бедра). Оценка функциональных результатов проводилась с использованием критериев Schatzker [14]. Отличным результатом лечения признан в 30 (50,8%) случаях, хорошим — в 14 (23,7%), удовлетворительным — в 7 (11,9%), неудовлетворительным — в 8 (13,6%).

ВЫВОДЫ

1. При политравме переломы дистального отдела бедра составляют 15,1% от всех переломов бедренной кости (что значительно больше, чем при изолированных повреждениях бедра), из них 69% имеют сложный характер.

2. На реанимационном этапе при открытых переломах рекомендуется проводить первичную хирургическую обработку ран и иммобилизацию АНФ, при закрытых переломах — иммобилизацию скелетным вытяжением, а в случае двигательного возбуждения пострадавших — АНФ.

3. В связи с высокими требованиями к точности репозиции суставного конца бедра и необходимостью раннего начала движений показано выполнение остеосинтеза погружными фиксаторами в сроки от 10 до 21 дня с момента травмы.

4. При наличии других переломов ipsilateralной и контралатеральной конечности использование современных малотравматичных крепителей (штифты DFN, UFN, UTN) и применение при хирургическом вмешательстве пневматического жгута дают возможность произвести остеосинтез всех переломов одновременно.

ЛИТЕРАТУРА

1. Багиров Б.А. Лечение больных с внутри- и околосуставными переломами длинных трубчатых костей нижних конечностей, профилактика деформирующего артроза: Автореф. дис. ... канд. мед. наук. — М., 1993.
2. Волков М.В., Оганесян О.В. Восстановление формы и функции суставов и костей. — М., 1986.
3. Йотов А. и др. //Специал медицина (София). — 1993. — N 1. — С. 15-18.
4. Butler M.S. et al. //J. Bone Jt Surg. — 1991. — Vol. 73A. — P. 183-190.
5. Cherkez-Zade D., Monesi M., Causero A., Marcolini M. //Вестн. травматол. ортопед. — 2003. — N 3. — С. 36-42.
6. Helfet D., Browner B.D. et al. Traumatologia dell'apparato muscolo-scheletrico. — Verduc, 1994. — Part 4. — P. 1723-1765.
7. Kolmert L., Wulff K. //Acta Orthop. Scand. — 1982. — Vol. 53. — P. 957-960.
8. Laith M., Jazrawi M., Frederick J. et al. //J. Trauma. — 2000. — Vol. — P. 87-91.
9. Leung K.S. et al. //J. Bone Jt Surg. — 1991. — Vol. 73A. — P. 332-340.
10. Merchan E.C.R. et al. //J. Trauma. — 1992. — Vol. 32. — P. 174-180.
11. Moore T.J., Watson T., Green S.A. et al. //Ibid. — 1987. — Vol. 27, N 4. — P. 402-406.
12. Sanders R. et al. //J. Ortop. Trauma. — 1989. — N 3. — P. 214-220.
13. Scandellaier P., Blaunt M., Krettek K. //Orthop. Trauma. — 2001. — N 3. — P. 166-184.
14. Schatzker J., Tile M. The rationale of operative fracture care. — Berlin, 1987.
15. Tscherne H. et al. //Manual of internal fixation /Eds. M.E. Muller, M. Allgower, H. Willenegger. — 3rd ed. — Berlin, 1991.
16. Wiss D.A. //Fractures /Eds. C.A. Rockwood, D.P. Green, R.W. Bucholz. — 3rd ed. — Philadelphia, 1991. — Vol. 2.

ЛЕЧЕНИЕ ПЕРЕЛОМОВ ПРОКСИМАЛЬНОГО ОТДЕЛА БЕДРЕННОЙ КОСТИ НА ФОНЕ ОСТЕОПОРОЗА

А.Ф. Лазарев, Э.И. Солод, А.О. Рагозин, М.Г. Какабадзе

Центральный научно-исследовательский институт травматологии и ортопедии им. Н.Н. Приорова, Москва

Проведен анализ лечения 526 больных с переломами проксимального отдела бедренной кости — 362 с переломами шейки бедра и 164 с переломами вертельной области. Возраст больных составлял от 34 до 92 лет (средний возраст 67 лет). Представлена схема дифференцированного выбора способа оперативного лечения в зависимости от характера перелома и срока с момента травмы. Предложен малоинвазивный метод остеосинтеза шейки бедренной кости пучками напряженных V-образных спиц, дано его теоретическое и практическое обоснование. Напряжение в системе фиксатор—кость, создаваемое после остеосинтеза V-образными спицами, обеспечивает стабильность фиксации даже при выраженном остеопорозе. Отмечена важность оценки минеральной плотности костной ткани при выборе способа лечения и необходимость медикаментозной коррекции нарушенного ремоделирования кости после оперативного лечения.

Analysis of treatment of 526 patients with proximal femur fractures (362 patients with femoral neck fractures and 164 patients with trochanteric zone fractures) was performed. Patients' age ranged from 34 to 92 (mean 67). Algorithm of differentiated choice of operative tactics depending on fracture characteristics and injury term was presented. Low invasive osteosynthesis of femoral neck with bundle of stressed V-shaped pins was suggested. Theoretical and practical ground of that technique was given. Stress within fixative-bone system created after osteosynthesis by V-shaped pins, provided stable fixation even in marked osteoporosis. The importance of bone mineral density evaluation for the choice of treatment tactics as well as the necessity of medicinal correction of the disturbed bone remodeling after surgical treatment was noted.

Как известно, переломы проксимального отдела бедренной кости являются распространенной травмой у лиц пожилого возраста. К моменту травмы у них уже имеются различные сопутствующие заболевания, что в комплексе приводит к обвальному «синдрому декомпенсации» систем и органов и обуславливает высокую летальность [2, 6]. Самым распространенным из сопутствующих заболеваний является остеопороз [1, 5]. К этому следует добавить, что в большинстве стран доля лиц пожилого возраста среди общего населения увеличивается, в связи с чем проблема лечения рассматриваемых переломов приобретает особую актуальность [7, 11].

Чрезвычайно важными в решении этой проблемы остаются задачи быстрого купирования болевого синдрома, восстановления двигательной активности, возможности самообслуживания и возвращения больных в привычную среду обитания [9, 10]. Такую возможность открывает срочное оперативное лечение всех больных независимо от возраста и сопутствующих заболеваний.

Целью настоящей работы было определение тактических принципов лечения переломов проксимального отдела бедренной кости с дифференцированным подходом к выбору способа оперативного лечения в каждом конкретном случае.

МАТЕРИАЛ И МЕТОДЫ

С 1997 по 2002 г. под нашим наблюдением находилось 526 больных с переломами проксимального отдела бедренной кости. Возраст пострадавших составлял от 34 до 92 лет, средний возраст — 67 лет. У 362 больных был перелом шейки бедренной кости, у 164 — перелом вертельной области. У 95% пострадавших имелись различные сопутствующие заболевания, причем у многих — одновременно несколько. Чаще всего это были атеросклероз (46% больных), болезни сердечно-сосудистой системы (37%), желудочно-кишечного тракта (24%), органов дыхания (19%) и мочеполовой системы (12%). За изучаемый период соотношение сопутствующих заболеваний практически не менялось.

При использовавшемся нами ранее консервативном методе лечения переломов проксимального отдела бедренной кости у 65% больных, несмотря на тщательный уход, развивались пролежни, у 23% — гипостатическая пневмония. В 18% случаев на стороне перелома выявлялся тромбоз вен нижней конечности, чаще глубоких вен бедра и бедренно-подвздошного сегмента. Неудовлетворенность результатами консервативного лечения побудила нас обратиться к активной хирургической тактике с использованием дифференцированного подхода к решению проблемы.

При переломах шейки бедренной кости типа I–II по Пауэлсу со смещением отломков I–III по Гардену давностью до 3 дней у 102 больных был произведен малоинвазивный перкутанный остеосинтез пучками V-образных спиц. Остеосинтез выполняли в срочном порядке — в течение первых суток с момента госпитализации пострадавших, учитывая прогрессивно нарастающий риск развития гипостатических осложнений. В качестве фиксаторов использовали обычные спицы диаметром 2 мм. Как правило, готовили V-образные спицы с длиной луча 8, 9 и 10 см. Концы спиц предварительно затачивали, придавая им форму иглы.

Под местной анестезией с добавлением по показаниям элементов нейролептаналгезии на ортопедическом столе выполняли закрытую репозицию отломков по общепринятой методике. Под контролем электронно-оптического преобразователя чрескожно из подвертельной области через середину шейки до субхондрального слоя головки проводили направлятельную спицу. Правильность проведения проверяли рентгенологически в прямой и аксиальной проекциях. В области прохождения спицы делали по ее ходу прокол кожи порядка 1 см до кости. Определяли необходимую для фиксации длину пучка спиц. По направлятельной спице с помощью специального устройства производили остеосинтез отломков двумя пучками V-образно изогнутых спиц (по три спицы в каждом пучке), при этом спицы располагали в стереометрически разных плоскостях. Один пучок спиц проводили проксимальнее направлятельной спицы по дуге Адамса, другой — дистальнее, по центру шейки. После импакции отломков направлятельную спицу удаляли и накладывали один—два шва (рис. 1).

Клинический пример. Больная К., 50 лет, 11.02.03 получила субкапитальный перелом правой бедренной кости в результате падения с высоты собственного роста (рис. 2, а). Через 2 дня после травмы произведен остеосинтез пучками V-образных спиц (рис. 2, б). Больная активизирована на 2-е сутки после операции, через 2 нед выписана на амбулаторное лечение. Через

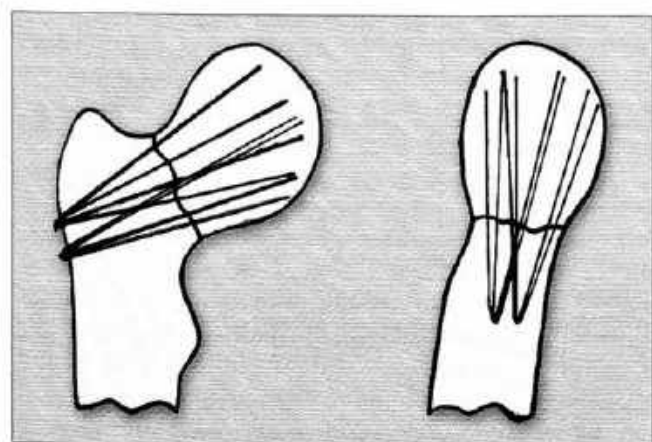


Рис. 1. Схема остеосинтеза шейки бедренной кости пучками напряженных V-образных спиц.

1 год после остеосинтеза констатировано сращение перелома, фиксатор удален (рис. 2, в, г).

У 92 больных при таких же переломах был произведен в первые сутки после травмы перкутанный остеосинтез тремя канюлированными винтами АО по общепринятой методике.

В случаях, когда давность перелома шейки бедра превышала 3 сут, при всех типах переломов (кроме вколоченных) выполняли первичное эндопротезирование тазобедренного сустава. Тотальное эндопротезирование протезом SL-Plus без цементной фиксации произведено 49 больным, однополосное эндопротезирование без цементной фиксации биполярным протезом SL-Plus — 60 пострадав-

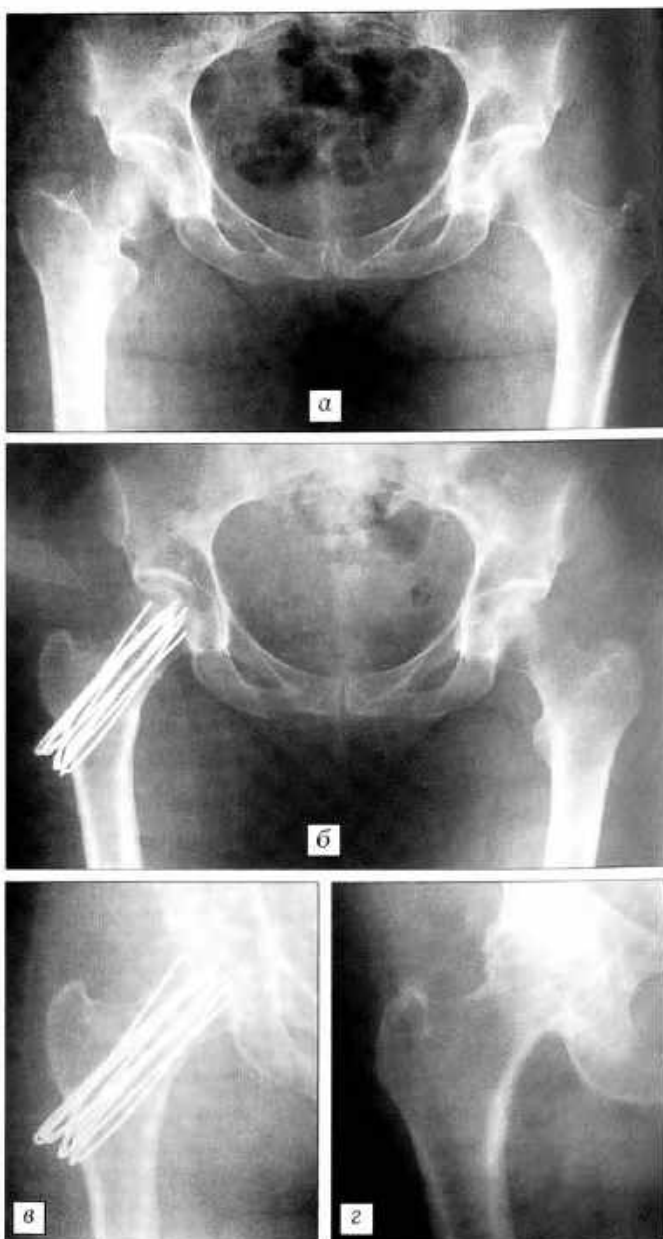


Рис. 2. Рентгенограммы больной К., 50 лет.

а — при поступлении: перелом шейки правой бедренной кости (Пауэлс II, Гарден II); б — после остеосинтеза пучками V-образных спиц; в, г — через 1 год после операции: в — до удаления, г — после удаления фиксаторов.

шим, протезом Мура—ЦИТО — 33 пациентам и цементное однополюсное протезом Мура—ЦИТО — 26 больным.

При чрезвертельных переломах выполняли остеосинтез проксимальным бедренным винтом DHS (122 больных), при подвертельных переломах — динамическим мышцелковым винтом DCS (32). У 10 пострадавших с оскольчатыми подвертельными переломами был произведен остеосинтез проксимальным бедренным гвоздем с блокированием (PFN).

У 80 пациентов с переломами проксимального отдела бедренной кости в послеоперационном периоде проводилась двухэнергетическая рентгеновская абсорбциометрия (DEXA) на денситометре «Hologic и Lunar». При этом у 85% из них выявлено отклонение по Т-критерию более $-2,5$ SD, что при наличии перелома согласно классификации ВОЗ свидетельствует о выраженном остеопорозе; у 15% обследованных отмечена остеопения (от $-1,5$ до $-2,5$ SD по Т-критерию). 48 пациентам был назначен интраназально миакальцик-спрей по 200 МЕ ежедневно и препараты кальция (кальция карбонат, кальций-сандоз форте, кальция глицерофосфат) в суточной дозе 1500 мг кальция в течение 3 мес. Другая группа из 40 больных аналогичного возраста получала в течение 3 мес только препараты кальция в такой же суточной дозе. Через 3 мес проводилось контрольное денситометрическое исследование.

РЕЗУЛЬТАТЫ

Все пациенты были активизированы на 2-е сутки после операции, к 14–16-му дню они могли самостоятельно передвигаться с использованием дополнительных средств опоры и к этому времени обычно выписывались на амбулаторное лечение. Гипостатических осложнений, пролежней, пневмоний, тромбозов легочной артерии не отмечалось, тромбоз глубоких вен нижних конечностей выявлен только в 8% случаев. Общая летальность составила 5%.

Отдаленные результаты остеосинтеза шейки бедра прослежены у 78% больных. При биомеханически благоприятных переломах (Пауэлс I–II, Гарден I–III) у всех пациентов после остеосинтеза V-образными спицами наступило сращение, после остеосинтеза канюлированными винтами в 18% случаев имела место миграция винтов. При переломах с выраженным смещением отломков (биомеханически нестабильные типа Пауэлс III, Гарден IV) как после остеосинтеза V-образными спицами, так и после остеосинтеза винтами у 40% больных отмечались миграция фиксаторов и несращение переломов. В дальнейшем таким больным выполняли эндопротезирование.

После первичного эндопротезирования все больные через 14 дней самостоятельно передвигались при помощи дополнительных средств опоры, многие — с нагрузкой на оперированную конечность. В течение 3 лет ревизионное эндопротезирование потребовалось 4% пациентов (в основном в связи с вторичными инфекционными осложнениями).

При остеосинтезе переломов вертельной области фиксаторами DHS, DCS и PFN в отдаленном периоде миграция винта и укорочение конечности отмечены только у 9 (8%) больных с оскольчатыми чрезвертельными переломами и отрывом большого вертела на фоне выраженного остеопороза. В остальных случаях к 1 году после остеосинтеза достигнуто сращение с восстановлением функции сустава.

Исследование минеральной плотности кости (МПК) методом DEXA показало, что на фоне лечения миакальциком МПК через 3 мес увеличилась в области шейки бедра в среднем на 1,5%, в поясничном отделе позвоночника — на 3%. У больных контрольной группы, получавших только препараты кальция, динамики МПК не выявлено.

ОБСУЖДЕНИЕ

В настоящее время активная хирургическая тактика лечения переломов проксимального отдела бедра является общепризнанной. Наше исследование подтверждает важность ранней активизации пожилых больных с переломами шейки бедра. Только благодаря срочному, дифференцированно подобранному оперативному лечению можно исключить развитие таких грозных осложнений, как декубитальные язвы, пневмонии, венозные тромбозы. Оперативное лечение дает возможность не только предотвратить гипостатические осложнения, неизбежные при консервативном ведении больных, но и уменьшить болевой синдром и значительно облегчить уход за пациентами, что в комплексе улучшает качество их жизни. Активная хирургическая тактика позволила снизить общую летальность более чем в три раза — с 19 до 5% и сократить срок пребывания больных в стационаре до 14–16 дней. При этом основным условием успеха является строго дифференцированный подход к выбору способа оперативного лечения.

При переломах типа I–II по Пауэлсу и I–III по Гардену (т.е. с небольшим смещением) возможен срочный остеосинтез. Однако в случае применения канюлированных винтов у 18% больных произошла миграция фиксаторов, причиной которой, по нашему мнению, был выраженный остеопороз. При таких же переломах миграции V-образных спиц мы не наблюдали. Это объясняется тем, что при проведении пучков V-образных спиц происходит раздвигание костных балок без их разрушения по периметру фиксатора. В сочетании с динамическим напряжением в системе это делает данный способ остеосинтеза оптимальным для лечения переломов на фоне остеопороза.

Сила упругости концов V-образных спиц (динамическое напряжение) при их сведении до 10 мм составляет 10 Н. Суммарное динамическое напряжение конструкции из 6 спиц равно 65 Н (сила, действующая длительное время с постоянным давлением на кость). Среднее давление на единицу площади спонгиозной кости лучами V-образных спиц — $0,02$ Н/мм², что не превышает силу смятия, деформирующую кость (от 0,6 до 12 Н/мм²).

На наш взгляд, достижения только механической прочности соединения отломков недостаточно — необходимо учитывать характер разрушения костной ткани, неизбежного при остеосинтезе. Особую актуальность это приобретает в случаях изменения микроархитектоники кости и снижения ее прочности при остеопорозе, отмеченном нами у большинства больных с переломами проксимального отдела бедра. В этой связи несомненный интерес представляло определение объема разрушения кости разными фиксаторами.

Известно, что площадь поперечного сечения шейки бедра в ее средней части равняется 458 мм^2 [4], а поперечное сечение трехлопастного гвоздя — 57 мм^2 , поэтому дефект кости при остеосинтезе данной конструкцией составляет 12%, и это без учета количества разрушаемой по периметру фиксатора кости [8]. Общая площадь трех канюлированных винтов АО диаметром 6,5 мм составляет $99,4 \text{ мм}^2$, и дефект кости при их использовании достигает 22%. Площадь винта DHS диаметром 12 мм равна 113 мм^2 — только при его введении создается дефект кости в области шейки 24,6%. Общая площадь сечения шести V-образных спиц диаметром 2 мм составляет 37 мм^2 (8% от площади сечения шейки). При остеосинтезе этими конструкциями потери биоактивной кости, дополнительного разрушения костной ткани по периметру фиксатора не происходит, так как продвижение концов спиц осуществляется за счет раздвигания костных балок.

Сохранение костной массы имеет важное значение и для повышения прочности остеосинтеза. Как показали экспериментальные исследования, при одинаковых переломах и одинаковых способах фиксации в образцах бедренных костей с установленным денситометрически остеопорозом разрушение соединения при статической нагрузке происходило под действием меньших сил, чем в образцах бедренных костей с остеопенией (разница составила 0,5–0,8 Н). Это подтверждает необходимость сведения к минимуму при остеосинтезе потери кости с измененной минеральной плотностью.

V-образные спицы обладают также способностью противостоять неизбежным на фоне остеопороза резорбтивным процессам по периметру фиксатора. Благодаря упругому напряжению, создающемуся при сближении лучей (10 Н), система фиксатор—кость после остеосинтеза остается первично напряженной динамической системой [5]. При остеосинтезе концы спиц в головке бедренной кости расходятся не полностью (расстояние между ними равно 1 см). За счет постоянного упругого напряжения в системе фиксатор—кость происходит постепенное раскрытие концов V-образной спицы и тем самым поддерживается достигнутая в момент операции стабильность даже при возникновении резорбции кости. При этом постоянно оказываемое лучами V-образных спиц давление не превышает разрушающих костную ткань величин.

Известно, что согласно закону Вольфа кость перестраивается в зависимости от степени на-

грузки, т.е. чем больше нагрузка (в пределах прочности кости на сжатие), тем плотнее костные структуры. Поэтому можно утверждать, что малоинвазивный перкутанный остеосинтез V-образными спицами особенно целесообразен в условиях нарушенного ремоделирования костной ткани, имеющегося практически у всех больных с переломами шейки бедра — людей пожилого и старческого возраста.

При биомеханически нестабильных переломах, выраженном смещении отломков и давности травмы более 3 сут остеосинтез любыми конструкциями, по нашему мнению, обречен на несостоятельность, особенно учитывая невозможность для пожилых больных контролировать степень нагрузки на поврежденный сегмент. Поэтому перспективным в таких случаях, на наш взгляд, является первичное эндопротезирование тазобедренного сустава. Результаты проведенного исследования подтверждают эффективность этого направления. При эндопротезировании все больные могли передвигаться уже на 2-е сутки после операции, 80% из них ходили с полной нагрузкой на оперированную конечность. Правильно выбранный с учетом индивидуальных особенностей биомеханики тазобедренного сустава вариант протеза позволяет в короткие сроки вернуть пожилого пациента к прежнему уровню двигательной активности.

Результативным, по нашим данным, является и остеосинтез переломов вертельной области на фоне остеопороза. Сращение переломов достигнуто у 90% пациентов при остеосинтезе динамическим бедренным и мышцелковым винтом (DHS и DCS). У 8% больных выявлены миграция и прорезывание винтом шейки бедренной кости. Это были пациенты с выраженным остеопорозом и оскольчатыми переломами. Хирургическое решение данной проблемы, на наш взгляд, состоит в широком применении проксимального бедренного гвоздя (PFN).

Другим направлением в решении проблемы нестабильности остеосинтеза и эндопротеза на фоне остеопороза является обязательное проведение в послеоперационном периоде медикаментозной терапии, корригирующей нарушенное ремоделирование костной ткани. Выявленное нами увеличение МПК в шейке бедра на 1,5% и в поясничном отделе позвоночника на 3% уже через 3 мес после начала лечения миакальциком и препаратами кальция открывает перспективу опосредованного улучшения результатов оперативного лечения за счет замедления остеорезорбции в системе имплант—кость и повышения механических характеристик костной ткани.

ВЫВОДЫ

1. Всем больным с переломами проксимального отдела бедренной кости необходимо срочное проведение оперативного лечения независимо от возраста и сопутствующих заболеваний.

2. Способ оперативного лечения должен выбираться дифференцированно в зависимости от характера перелома и времени, прошедшего с момента травмы.

3. Срочный остеосинтез пучками напряженных V-образных спиц является вариантом выбора при лечении переломов шейки бедра на фоне остеопороза. Этот способ наиболее эффективен и показан при переломах шейки бедренной кости с углом между плоскостью перелома и горизонтальной плоскостью не более 50° (Пауэлс I-II, Гарден I-III).

4. Остеосинтез, выполняемый позднее чем через 3 сут с момента травмы, а также при биомеханически неблагоприятных условиях, при невозможности строгого соблюдения режима нагрузок, имеет неопределенный прогноз, требует дополнительной костной пластики, открытой репозиции и тщательной медикаментозной коррекции минеральной плотности кости.

5. При нестабильных переломах шейки бедра с высоким риском развития аваскулярного некроза головки и вторичного смещения отломков показано первичное эндопротезирование тазобедренного сустава.

6. Всем больным с переломами проксимального отдела бедренной кости показана медикаментозная терапия остеопороза в послеоперационном периоде в течение минимум 3 мес.

ЛИТЕРАТУРА

1. Беневольская Л.И., Марова Е.Н., Рожинская Л.Я. и др. Остеопороз: эпидемиология, диагностика. Кальцитонин в лечении остеопороза: Метод рекомендации. — М., 1997.
2. Войтович А.В. Оперативное лечение больных с переломами проксимального отдела бедренной кости в системе медицинской реабилитации: Автореф. дис. ... д-ра мед. наук. — СПб, 1994.
3. Гаврюшенко Н.С. //Вестн. травматол. ортопед. — 1994. — N 4. — С. 30-34.
4. Зверев Е.В., Евстратов В.Г. //Ортопед. травматол. — 1989. — N 11. — С. 6-9.
5. Лазарев А.Ф., Николаев А.П., Солод Э.И. //Кремлевская медицина. — 1997. — N 4. — С. 33-35.
6. Лирцман В.М. Переломы бедренной кости у лиц пожилого и старческого возраста: Дис. ... д-ра мед. наук. — М., 1972.
7. Лирцман В.М., Зоря В.И., Гнетецкий С.Ф. //Вестн. травматол. ортопед. — 1997. — N 2. — С. 12-18.
8. Новиков И.В., Голик П.Н., Васильев Н.А. и др. //Ортопед. травматол. — 1986. — N 4. — С. 41-43.
9. Стаматин С.И., Старцун В.К. //Там же. — 1988. — N 3. — С. 64-66.
10. Coster A., Habercamp M., Allolio B. //Soz. Praventivmed. — 1994. — Vol. 39. — P. 287-292.
11. Meyer H., Johnel O. //Workshop treatment of osteoporosis. — 1977. — P. 45-62.

ПОЗДРАВЛЯЕМ ЮБИЛЕРА!

ВЛАДИМИР ПАВЛОВИЧ ОХОТСКИЙ

28 января 2004 г. исполнилось 80 лет со дня рождения заслуженного деятеля науки РФ, академика РАМН, доктора медицинских наук, профессора В.П. Охотского.

В 1941 г. Владимир Павлович — выпускник средней школы ушел добровольцем в Красную Армию. Окончил военно-медицинское училище и в качестве командира медико-санитарного взвода стрелкового батальона участвовал в боях на 1-м Прибалтийском и 1-м Дальневосточном фронтах. Награжден четырьмя боевыми орденами и многими медалями. В 1946 г. демобилизовался из армии и поступил во II Московский медицинский институт. По окончании института в 1953 г. был оставлен на кафедре травматологии, ортопедии и военно-полевой хирургии, где прошел весь служебный путь от клинического ординатора до профессора кафедры. С 1971 по 2001 г. возглавлял отдел травматологии Московского НИИ скорой помощи им. Н.В. Склифосовского, одновременно был Главным травматологом Москвы. С 1971 г. является членом правления Всесоюзного, Всероссийского и Московского обществ травматологов-ортопедов.

Основное направление научной деятельности В.П. Охотского — оперативное лечение повреждений опорно-двигательного аппарата. Он является пионером в разработке закрытого остеосинтеза массивными металлическими штифтами, в разработке и внедрении в практику раннего оперативного лечения больных с тяжелой травмой черепа и конечностей. Владимиром Павловичем создана система комплексного лечения больных с открытыми повреждениями опорно-двигательного аппарата, осложненными гнойной инфекцией и сепсисом. Им разработан и запатентован способ оперативного лечения связочного аппарата коленного сустава с использованием современных эндопротезов, предложен метод функционального лечения переломов укороченными гипсовыми повязками, успешно внедренный в практику. За научные разработки в 1985 г. проф. В.П. Охотский награжден орденом Знак Почета.

Владимиром Павловичем опубликовано более 300 научных работ, в том числе 3 монографии, а также более 30 методических рекомендаций по лечению повреждений опорно-двигательного аппарата. Под его руководством защищено 20 кандидатских и 6 докторских диссертаций. В 1998 г. В.П. Охотский стал лауреатом Премии Мэрии Москвы в области медицины.

Являясь в течение 30 лет Главным травматологом Москвы, Владимир Павлович многое сделал для улучшения организации травматологической службы города, для профилактики дорожно-транспортного травматизма. При его активном участии создана травматологическая служба скоропомощных стационаров и амбулаторных травматологических отделений.

В настоящее время проф. В.П. Охотский работает главным научным сотрудником отделения неотложной травматологии опорно-двигательного аппарата НИИ скорой помощи им. Н.В. Склифосовского, ведет активную лечебную, научную и педагогическую деятельность.

Поздравляем Владимира Павловича с замечательным юбилеем, желаем ему крепкого здоровья и новых творческих успехов!

Коллектив НИИ СП им. Н.В. Склифосовского,

*Общество травматологов-ортопедов и протезистов Москвы и Московской области,
редколлегия «Вестника травматологии и ортопедии им. Н.Н. Приорова»*



СРАВНИТЕЛЬНЫЙ АНАЛИЗ ОПЕРАТИВНЫХ МЕТОДОВ ЛЕЧЕНИЯ ОКОЛО- И ВНУТРИСУСТАВНЫХ ПЕРЕЛОМОВ И ПЕРЕЛОМОВЫВИХОВ ГОЛЕНОСТОПНОГО СУСТАВА

Н.О. Каллаев, Е.Л. Лыжина, Т.Н. Каллаев

Ульяновский государственный университет

Проведен сравнительный анализ эффективности лечения переломов и переломовывихов голеностопного сустава методом чрескостного компрессионного остеосинтеза (110 больных — основная группа) и погружного остеосинтеза с использованием традиционных фиксаторов — винтов, спиц, пластин, болтов-стяжек и др. (206 больных — контрольная группа). Примененная у пациентов основной группы методика динамического компрессионного остеосинтеза обеспечивает жесткость фиксации отломков при минимальной операционной травме и сохраняет движения в голеностопном суставе. Положительные результаты лечения в основной группе получены у 94,3% больных, в контрольной — у 72,1%.

Comparative analysis of the efficacy of transosseous compression osteosynthesis (110 patients — test group) and deep osteosynthesis with routine fixatives, i.e. screws, pins, plates, tightening bolts, etc. (206 patients — control group) was performed. Technique of dynamic compression osteosynthesis (test group) provided firmness of fragment fixation in minimum operative trauma and preserved the movement in joint. In test group positive results were achieved in 94,3% of patients; in control group positive results were noted in 72,1% of cases.

Около- и внутрисуставные переломы области голеностопного сустава, по данным разных авторов, составляют от 20 до 37% всех травм опорно-двигательного аппарата [5, 10] и 29,5–40,8% всех внутрисуставных переломов [3, 6, 9]. Неудовлетворительные исходы лечения этих повреждений, частота которых достигает 25% [1, 2, 11], являются причиной выхода больных на инвалидность в 4,3–17,8% случаев [4].

Сложность лечения рассматриваемых переломов состоит в известном противоречии между необходимостью, с одной стороны, длительной иммобилизации сустава и, с другой — сохранения движений в нем во избежание развития морфологических изменений, приводящих к нарушению функции [8]. Отмечая достоинства и недостатки тех или иных способов лечения, авторы многочисленных публикаций едины во мнении, что повреждения голеностопного сустава в силу его анатомических и биомеханических особенностей нередко завершаются стойкими нарушениями функции.

Целью настоящего исследования был сравнительный анализ исходов около- и внутрисуставных переломов и переломовывихов голеностопного сустава при лечении их различными способами.

МАТЕРИАЛ И МЕТОДЫ

В анализ включены 316 больных, оперированных в отделении травматологии Ульяновской городской клинической больницы скорой медицинской помощи по поводу около- и внутрисуставных переломов и переломовывихов голеностопного сустава в период с 1997 по 2002 г. Пациенты были

разделены на две группы. В 1-ю (основную) группу вошли 110 больных (72 мужчины и 38 женщин) в возрасте от 16 до 76 лет, которым был выполнен остеосинтез аппаратом внешней фиксации с использованием устройства для динамической компрессии (а.с. 173120 РФ). Из 110 человек у 17 (15,5%) были открытые повреждения, у 93 (84,5%) — закрытые. Ко 2-й (контрольной) группе отнесены 206 пациентов (165 мужчин и 41 женщина) в возрасте от 15 до 68 лет, подвергнутых оперативному лечению с использованием традиционных погружных фиксаторов (пластины, винты, спицы, стяжки) и конструкций системы АО. Из них у 38 (18,4%) были открытые, у 168 (81,6%) — закрытые повреждения. Давность травмы в обеих группах составила от 1 ч до 23 дней.

В 1-й группе у 68 (61,8%) больных оперативные вмешательства выполнены в первые часы после поступления в клинику, у 42 (38,2%) — в сроки от 4 до 10 дней. Во 2-й группе у 18 (8,7%) пациентов в первые часы произведены закрытое вправление переломовывиха голеностопного сустава и остеосинтез спицами Киршнера; у 155 (75,2%) больных после безуспешных попыток закрытой репозиции выполнен погружной остеосинтез на 8–14-й день; 33 (16,1%) пациента оперированы через 15–23 дня после поступления в стационар в связи с развитием пролежней и образованием фликтен вследствие иммобилизации конечности гипсовой повязкой.

Разработанная нами система для динамической компрессии костных фрагментов [7] состоит из внешней опоры, противоупорных спицестержневых фиксаторов и компрессирующего устрой-

ства. Пружинный механизм компрессирующего устройства обеспечивает постоянное давление спицы с упором на отломок в динамике остеосинтеза с учетом физиологической резорбции на стыке костных фрагментов. На рисунке представлены модель и клинический пример применения динамического компрессионного остеосинтеза при пронационном переломовывихе голеностопного сустава.

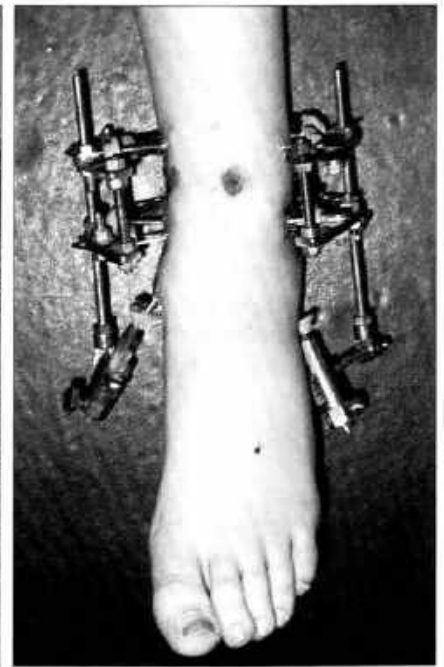
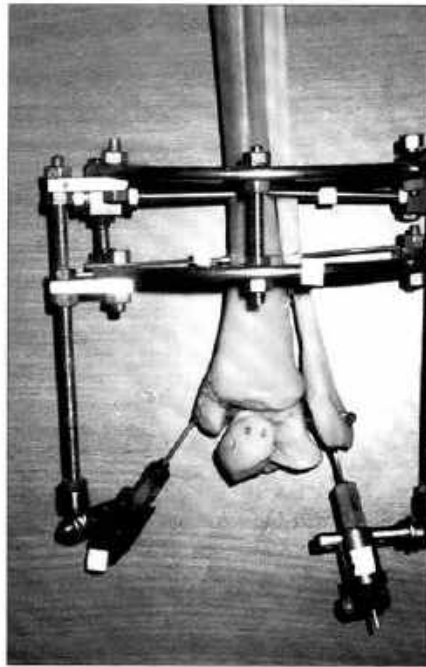
Показаниями к оперативному лечению в 1-й группе больных были переломы дистальных метаэпифизов берцовых костей типа A1, A2, B1, C1, C2, переломы лодыжек A2, A3, B2, B3, C1, C2, C3, изолированные переломы треугольника Фолькмана и переломы переднего края дистального эпифиза большеберцовой кости со смещением; сочетание указанных повреждений с подвывихом стопы или переломами лодыжек A3, B3, C3 (по классификации AO/ASIF), а также множественные и сочетанные повреждения.

Суть метода состоит в раннем восстановлении анатомической формы поврежденного сустава с сохранением конгруэнтности суставных поверхностей до сращения перелома без исключения функции голеностопного сустава в условиях малой инвазивности конструкции.

Оперативные вмешательства выполняли под проводниковой анестезией. Маркировали внешние ориентиры точек и линий проведения противоположных и компрессирующих фиксаторов с учетом анатомических особенностей дистального сегмента голени. Дистальные спицевые фиксаторы противоположных проводили на 4–5 см, проксимальные — на 8–10 см выше внутренней лодыжки. Устанавливали полудуги внешней опоры. Компрессирующее устройство, жестко соединенное с внешней опорой, обеспечивало давление на отломок.

Величину силы компрессии при остеосинтезе определяли с учетом возраста и массы тела больного, размеров костных фрагментов, смещающих моментов тяги боковых коллатеральных, межберцовых, передних и задних связок голеностопного сустава. Проведенные предварительно экспериментальные исследования на биоманекенах [7] показали, что прочность фиксации зависит от направления силы компрессии: наибольшая устойчивость на разрыв и кручение установлена при направлении силы давления на отломок перпендикулярно краю перелома. Средние величины сил компрессии при различных повреждениях представлены в табл. 1.

На 2–3-й день после операции производили коррекцию жесткости соединения системы «кость—



Чрескостный динамический компрессионный остеосинтез при пронационном переломовывихе голеностопного сустава.

аппарат» и начинали активные и пассивные движения в голеностопном суставе. Реабилитация сустава носила этапный характер — от упражнений, направленных на улучшение условий кровообращения, до механотерапии, которая позволяет увеличить амплитуду движений и повысить мышечную силу.

Сроки фиксации в аппарате составляли от $34,1 \pm 2,1$ дня при изолированных повреждениях лодыжек, переломах треугольника Фолькмана, переломах переднего края дистального эпифиза большеберцовой кости до $82,9 \pm 4,2$ дня при пронационных и супинационных переломах и $90, \pm 6,2$ дня при сочетанных повреждениях лодыжек и таранной кости. Амплитуда активных движений к моменту снятия аппарата внешней фиксации у 66 (60%) пациентов составляла в среднем $41,2 \pm 3,2^\circ$, у 44 (40%) — $32,8 \pm 1,6^\circ$.

Продолжительность иммобилизационного периода у пациентов 2-й группы существенно не отли-

Табл. 1. Величины сил сжатия при динамическом компрессионном остеосинтезе переломов голеностопного сустава ($M \pm m$)

Локализация и характер переломов	Сила компрессии, Н
Изолированные переломы лодыжек	$229,8 \pm 19,6$
Супинационные переломы	$447,7 \pm 26,9$
Пронационные переломы	$492,5 \pm 28,4$
Переломы треугольника Фолькмана	$193,4 \pm 8,2$
Переломы переднего края большеберцовой кости	$184,4 \pm 9,4$
Перелом суставного плато берцовых костей + перелом таранной кости	$503,4 \pm 29,3$

чалась от таковой в 1-й группе: при изолированных переломах лодыжек — $34,2 \pm 3,1$ дня, при пронационных переломах — $86,3 \pm 3,8$ дня, супинационных — $89,3 \pm 4,1$ дня, при переломах треугольника Фолькмана — $36,4 \pm 2,8$ дня, переломах переднего края большеберцовой кости — $35,4 \pm 1,8$ дня.

РЕЗУЛЬТАТЫ И ОБСУЖДЕНИЕ

Полное восстановление объема движений в голеностопном суставе в 1-й группе достигнуто у 102 больных в сроки от $39,8 \pm 4,8$ дня после операции (при изолированных переломах лодыжек, переломах треугольника Фолькмана и переднего края большеберцовой кости) до $106,4 \pm 5,6$ дня (при пронационных и супинационных переломах). У больных 2-й группы полное восстановление объема движений отмечено в сроки от $69,2 \pm 3,8$ до $142,8 \pm 6,4$ дня после травмы.

Исходы лечения изучены в сроки от 6 мес до 3 лет у 105 больных 1-й и в сроки от 1 года до 10 лет у 140 больных 2-й группы. В группах пациентов с однотипными повреждениями проведен сравнительный анализ показателей, отражающих динамику восстановления анатомической формы поврежденного сустава и функциональный результат, по методике Н.А. Любошица—Э.Р. Маттиса [12]. Учитывались субъективные и объективные показатели (боль, консолидация перелома, анатомические соотношения костей, функция сустава, наличие нейротрофических нарушений, артроза, ограничение движений, контрактуры и др.). Конечная оценка определялась суммой баллов, поделенной на число учтенных показателей (норма соответствует 100 баллам). Статистическая достоверность различия исходов оценивалась по доверительному коэффициенту Стьюдента в группах однородных пациентов (табл. 2).

Основные осложнения у пациентов 1-й группы были традиционными для чрескостного компрессионного остеосинтеза — инфицирование мягких тканей вокруг спиц (7 больных — 6,7%). Рецидив подвывиха наступил у 2 (1,9%) пациентов (в начале освоения метода). Деформирующий артроз сус-

тава выявлен у 4 (3,8%) больных с тяжелой открытой травмой голеностопного сустава.

Во 2-й группе у 22 (15,7%) пациентов отмечен деформирующий артроз, у 7 (5%) — контрактура, у 4 (2,9%) — образование параартикулярных оссификатов, у 3 (2,1%) — хронический остеомиелит дистального метаэпифиза большеберцовой кости и у 2 (1,4%) — ложный сустав внутренней лодыжки.

Из пациентов основной группы, обследованных через 3 года, один имел инвалидность III группы. В контрольной группе стали инвалидами II и III группы 11 человек.

Неудовлетворительные исходы лечения в 1-й группе составили 5,7% (6 больных), во 2-й — 27,9% (39 больных). Большая частота неудовлетворительных результатов в контрольной группе объясняется рядом факторов: поздними сроками выполнения операции, связанными с неудачными попытками закрытой репозиции, рецидивом смещения отломков, смещением их в результате уменьшения отека. Одной из причин неудовлетворительных исходов является также хирургическая агрессия при установке погружных имплантатов.

Заключение. Эффективность метода динамического компрессионного остеосинтеза обусловлена его функциональностью и меньшей травматизацией мягких тканей, суставного хряща, синовиальной среды, связок и костей, образующих сустав. Дополняя арсенал известных консервативных и оперативных способов, этот метод расширяет возможности дифференцированного подхода к лечению повреждений дистального метаэпифиза берцовых костей и голеностопного сустава. При минимуме имплантируемых в ткани конструкций он позволяет надежно фиксировать относительно небольшие костные фрагменты, стабилизировать дистальный межберцовый синдесмоз, восстановить анатомию и не препятствует функции голеностопного сустава. Одним из путей профилактики осложнений, характерных для чрескостного остеосинтеза, является обеспечение жесткости системы «кость—аппарат» и применение компрессирующих сил, адекватных

Табл. 2. Оценка исходов около- и внутрисуставных переломов и переломовывихов голеностопного сустава у больных основной и контрольной групп

Характер повреждения	Контрольная (2-я) группа		Основная (1-я) группа		Доверительный коэффициент	Достоверность различия (p)
	выборка	средняя оценка, баллы	выборка	средняя оценка, баллы		
Изолированные переломы лодыжек	41	88,21	26	96,79	3,66	<0,05
Супинационные переломы	29	82,41	19	95,59	-4,61	<0,05
Пронационные переломы	27	83,28	22	95,54	-2,91	<0,05
Переломы треугольника Фолькмана	16	80,17	17	96,80	-3,84	<0,05
Переломы переднего края большеберцовой кости	15	81,64	11	96,68	-4,98	<0,05
Перелом лодыжек + перелом таранной кости	12	79,68	10	93,46	-2,96	<0,05

механическим возможностям упорных фиксаторов и пределу прочности костной ткани.

ЛИТЕРАТУРА

1. Бабело О.Ю., Свиридов А.И., Боброва О.В. и др. Аппарат собственной конструкции для лечения поврежденного голеностопного сустава // Съезд травматологов-ортопедов России, 7-й: Тезисы докладов. — Новосибирск, 2002. — Т. 2. — С. 387-388.
2. Багиров А.Б. Лечение больных с внутри- и околосуставными переломами длинных трубчатых костей нижних конечностей, профилактика деформирующего артроза: Автореф. дис. — д-ра мед. наук — М., 1993.
3. Берко И.В., Фидирко В.О. // Ортопедия, травматология и протезирование. — Киев, 1989. — Вып. 19. — С. 78-80.
4. Гончаренко В.В., Солод Н.В. Предупреждение послеоперационных артрогенных контрактур. — Воронеж, 1990.
5. Доценко П.В., Стаценко О.А., Волна А.А., Калашников В.В. // Съезд травматологов-ортопедов России, 7-й: Тезисы докладов. — Новосибирск, 2002. — Т. 2. — С. 48-49.
6. Драчук П.С., Дудко Г.Е., Рубленок И.М. и др. // Ортопед. травматол. — 1989. — № 4. — С. 100-105.
7. Каллаев Т.Н., Каллаев Н.О. // Вестн. травматол. ортопед. — 2002. — № 1. — С. 44-48.
8. Каплан А.В., Лирицман В.М. // Съезд травматологов и ортопедов Белоруссии, 2-й. — Минск, 1972. — С. 57-61.
9. Крисюк А.П., Гуреев С.Е. // Съезд травматологов-ортопедов СНГ, 6-й. — Ярославль, 1993. — С. 154.
10. Куевин М.С., Зырянова Т.Д., Андаева Т.М., Колбовский Д.А. // Съезд травматологов-ортопедов России, 7-й: Тезисы докладов. — Новосибирск, 2002. — Т. 2. — С. 79-80.
11. Левенец В.Н., Серебрякова Б.Л. // Съезд травматологов-ортопедов Украины, 8-й: Киев, 1980. — С. 263-267.
12. Маттис Э.Р. // Ортопед. травматол. — 1984. — № 5. — С. 39-43.
13. Muller M.E., Allgower M. et al. Manual of internal fixation. Techniques recommended by the AO-ASIF Group. — Berlin, Heidelberg, 1992.

© Коллектив авторов, 2004

АРТРОДЕЗ ГОЛЕНОСТОПНОГО СУСТАВА ПРИ ПОСТТРАВМАТИЧЕСКОМ ДЕФОРМИРУЮЩЕМ АРТРОЗЕ

В.И. Зоря, О. Аль-Боу, С.Н. Хорошков

Московский государственный медико-стоматологический университет,
Московская городская клиническая больница № 59

Предложена система хирургического лечения больных с посттравматической деформацией голеностопного сустава и артрозом III–IV стадии. Выявлены факторы, влияющие на развитие деформирующего артроза голеностопного сустава. Определены показания к применению и разработаны методики операций артродезирования. Анализ исходов лечения у 64 больных подтвердил обоснованность и эффективность предложенных методик артродезирования: в 71,9% случаев получен хороший, в 15,6% — удовлетворительный результат, неудовлетворительные результаты составили 12,5%.

System for surgical treatment of with posttraumatic ankle joint deformity and arthrosis of III–IV degree is described (old pronation and supination subluxation of talus). The factors that influence the development of ankle arthrosis are detected. The surgical techniques for arthrodesis are elaborated and indications to their application are determined. In 64 patients the analysis of treatment outcomes proved the efficacy of proposed technique: 71.9% — good, 15.6% — satisfactory, 12.5% — unsatisfactory results are obtained.

Посттравматический деформирующий артроз голеностопного сустава III–IV стадии характеризуется выраженным болевым синдромом, резким ограничением движений в пораженном суставе, формированием стойких, не поддающихся консервативному лечению контрактур, нарушением походки, невозможностью передвигаться без дополнительных средств опоры, что значительно ухудшает качество жизни данной категории пациентов. Несмотря на активную разработку способов лечения этой патологии, методом выбора при III–IV стадии процесса остается артродез. В ряде слу-

чаев он является единственно возможным оперативным вмешательством, позволяющим устранить боли, патологическую установку конечности и восстановить ее опороспособность.

Известные открытые и закрытые способы артродезирования голеностопного сустава имеют определенные недостатки [1–10]. При выполнении открытого артродеза к ним относятся:

- разрушение и ослабление опорных костей, образующих голеностопный сустав;
- ухудшение питания дистального метаэпифиза большеберцовой кости и аутотранспланта-

та вследствие пересечения передней части капсулы сустава при взятии и введении аутотрансплантата;

- вынужденное оставление не восполненной высоты суставных поверхностей после удаления хряща и субхондрального слоя (в противном случае возникают проблемы с консолидацией суставных концов, связанные с различиями в репаративной регенерации губчатой кости и кортикального аутотрансплантата);

- пересечение сухожилий сгибателей пальцев стопы;

- возможное повреждение артерий с образованием подкожных гематом при взятии аутотрансплантата из дистального метаэпифиза большеберцовой или гребня подвздошной кости;

- увеличение травматичности операции при вбивании пластинчатых аутотрансплантатов в суставную щель;

- технические трудности при фиксации аутотрансплантата с блоком таранной и большеберцовой костей.

Недостатки закрытого способа артродеза голеностопного сустава заключаются в следующем:

- каждому больному для лечения необходим индивидуальный аппарат, при этом все репозиционно-стабилизирующие аппараты достаточно дорогостоящи;

- аппараты затрудняют ношение одежды и обуви;

- необходимо проводить еженедельную обработку кожных покровов в местах выхода спиц до снятия аппарата;

- как и при других видах остеосинтеза, стабильность системы «внешний фиксатор—кость» зависит от прочности кортикального слоя кости, глубины некробиотических процессов в костной ткани в местах ее наибольшего сдавления;

- достаточно высока вероятность развития гнойно-воспалительных явлений в мягких тканях и кости вокруг спиц.

В ряде случаев при выполнении операции артродеза у пациентов с застарелыми подвывихами таранной кости допускаются ошибки, которые отражаются на результатах лечения. Наиболее частыми из них являются: неправильный выбор хирургического доступа, неоправданно большая площадь резекции суставных поверхностей; неполное перекрытие костными аутотрансплантатами образовавшегося суставного дефекта по его высоте и

поперечнику; отказ хирурга от открытой репозиции и стабильного остеосинтеза неправильно сросшихся отломков внутренней лодыжки, малоберцовой кости, большого отломка заднего и переднего краев большеберцовой кости; выполнение артродеза в положении подвывиха таранной кости; отказ от резекции и избыточная компрессия берцовых костей в области дистального межберцового синдесмоза при его застарелых разрывах; неустранение объемной деформации поврежденного голеностопного сустава, затрудняющей ношение обычной обуви.

Целью нашего исследования был поиск оптимального метода артродезирования голеностопного сустава при его посттравматической деформации и артрозе III–IV стадии (особенно с застарелыми пронационными и супинационными подвывихами таранной кости), который обеспечивал бы безболезненную опороспособность стопы. В задачи исследования входили определение факторов, влияющих на развитие деформирующего артроза голеностопного сустава, а также разработка показаний к артродезированию и методики его выполнения.

Под нашим наблюдением находились 64 больных с посттравматическим артрозом голеностопного сустава III–IV стадии — 33 (51,6%) мужчины и 31 (48,4%) женщина. Как видно из табл. 1, большинство пациентов были в активном возрасте — от 21 года до 60 лет (87,5%). Правостороннее поражение голеностопного сустава отмечалось в 29 (45,3%), левостороннее — в 35 (54,7%) случаях.

У всех больных развитию деформирующего артроза голеностопного сустава предшествовала травма, чаще всего с пронационным (45,3%) или супинационным (29,6%) подвывихом таранной кости (табл. 2). При анализе клинических проявлений, данных рентгенологического и компьютерного томографического обследования в динамике выявлено, что факторами, повлиявшими на развитие деформирующего артроза III–IV стадии, были: 1) тяжесть и сложность повреждения; 2) нефизиологическая нагрузка на голеностопный сустав, обусловленная гипсовой иммобилизацией; 3) чрезмерное сжатие берцовых костей во время оперативного вмешательства; 4) длительная обездвиженность голеностопного сустава; 5) индивидуальные особенности пациента.

К выбору методики операции артродеза голеностопного сустава и способа фиксации берцовых и таранной костей мы подходили дифференциро-

Табл. 1. Распределение пациентов с деформирующим артрозом голеностопного сустава III–IV стадии по возрасту и полу

Пол	Возраст, годы							Всего больных
	14–20	21–30	31–40	41–50	51–60	61–70	71–75	
М	2	8	7	10	6	–	–	33
Ж	2	1	8	12	4	3	1	31
Итого	4	9	15	22	10	3	1	64

Табл. 2. Возможные причины развития деформирующего артроза голеностопного сустава

Причины развития артроза (характер и метод лечения предшествовавшей травмы)	Количество больных	
	абс.	%
Исход не устраненного пронационного подвывиха таранной кости	29	45,3
Исход не устраненного супинационного подвывиха таранной кости	19	29,6
Исход открытой репозиции переломов лодыжек и заднего края большеберцовой кости	3	4,7
Исход оперативного лечения повреждений метаэпифиза большеберцовой кости и лодыжек, осложненных остеомиелитом	3	4,7
Исход закрытого вправления вывиха стопы и репозиции переломов лодыжек с трансартикулярной фиксацией спицами и иммобилизацией гипсовой повязкой	2	3,1
Исход закрытой репозиции переломов лодыжек с фиксацией гипсовой повязкой	3	4,7
Исход чрескостного остеосинтеза переломов лодыжек аппаратом Илизарова	2	3,1
Исход закрытого вправления вывиха стопы	1	1,6
Следствие чрезмерного сдавления голеностопного сустава и стопы	1	1,6
Исход ушиба голеностопного сустава с развитием гнойного артрита	1	1,6
Итого	64	100,0

ванно, с учетом данных клинико-рентгенологического обследования. При планировании этой операции хирургу необходимо ответить на следующие вопросы:

- сохранена ли конгруэнтность суставных поверхностей;
- имеются ли нарушения костной структуры сочленяющихся поверхностей (кисты, асептический некроз и т.д.);
- имеется ли дефект суставных поверхностей костей, образующих голеностопный сустав, и какова его локализация (передний, задний, наружный, внутренний);
- есть ли оссификация параартикулярных тканей и какова ее выраженность;
- имеются ли внутрисуставные и внесуставные деформации, ложные суставы, несращения малоберцовой, большеберцовой и таранной костей;
- есть ли стойкие контрактуры голеностопного сустава;
- есть ли объемная деформация голеностопного сустава, мешающая носить обычную обувь;
- каково состояние мягких тканей в области голеностопного сустава.

При посттравматическом деформирующем артрозе III стадии, развившемся после правильно сросшегося перелома лодыжек, когда, по данным клинико-рентгенологического обследования, взаимоотношения в суставе сохранены, отсутствует его объемная деформация, мешающая ношению обычной обуви, мы предпочитаем выполнять артродез разработанным в клинике комбинированным способом [1].

По боковой поверхности пораженного голеностопного сустава производят его пункцию трубчатым проводником в проекции наружной и внутренней суставной сумки. Через него вращающимся инструментом типа сверла 8–10 мм осуществляют разрушение артрозно-измененной поверхности суставных концов до здоровой, обильно кро-

воснабжаемой кости. Образующуюся при этом массу тщательно вымывают из полости сустава антисептическими растворами, производят активное одномоментное дренирование полости. Для создания компрессии между берцовыми и таранной костями с целью достижения артродеза голеностопного сустава накладывают аппарат Илизарова по традиционной схеме или болты-стяжки, которые проводят перекрестно во фронтальной плоскости через малоберцовую, таранную и большеберцовую кости. Производят компрессию лишенных хрящевого покрова суставных поверхностей таранной, малоберцовой и большеберцовой костей до полного их соприкосновения, создают полную неподвижность их относительно друг друга.

При чрескостной фиксации берцовых и таранной костей больному на 3–4-е сутки разрешают ходить с помощью костылей, частично нагружая оперированную конечность. Через 2–3 нед — по мере адаптации пациента к новым условиям разрешают ходьбу с тростью, а в дальнейшем с полной нагрузкой на оперированную конечность без дополнительных средств опоры. Стабилизация в аппарате продолжается 2,5–3,5 мес, до полного костного сращения. Демонтируют аппарат Илизарова при консолидации суставных концов, контролируемой рентгенологически. В случае перекрестного проведения болтов-стяжек, губчатых винтов на сегмент голень—стопа после снятия швов накладывают гипсовую повязку-«сапожок» на 3–4 мес.

При нарушении взаимоотношений суставных концов костей в артрозно-измененном голеностопном суставе артродез производится с обязательной их коррекцией. Оперативные доступы и последовательность выполнения этапов операции в каждом конкретном случае определяются индивидуально, в зависимости от направления смещения таранной кости с застарелым подвывихом стопы.

Например, при пронационных переломовывихах с застарелым подвывихом стопы кнаружи вна-

чале производится вмешательство на внутреннем комплексе голеностопного сустава. Продольным разрезом по внутренней поверхности сустава обнажают внутреннюю лодыжку и дистальный метаэпифиз большеберцовой кости. Производят остеотомию в месте неправильного сращения внутренней лодыжки с дистальным метаэпифизом большеберцовой кости или удаление рубцово-измененных тканей в области несросшегося перелома внутренней лодыжки с вывихом кнаружи. Мы не отсекаем внутреннюю лодыжку от дельтовидной связки, так как это нарушает питание лодыжки и, как правило, приводит к ее асептическому некрозу или несращению. После остеотомии внутренняя лодыжка легко откидывается кнутри, после чего открывается доступ к голеностопному суставу. Из доступа между внутренней лодыжкой и боковой поверхностью таранной кости удаляют оставшийся хрящевой покров с суставных поверхностей. Затем изнутри накладывают наводящие швы, поскольку в процессе продолжения операции наступает ретракция кожи и мягких тканей, что может крайне неблагоприятно сказаться при ушивании раны.

Далее делают разрез кожи по наружной поверхности голеностопного сустава с обнажением малоберцовой кости. Наружную лодыжку не скелетируют, а лишь производят ее остеотомию по расчетной линии на любом уровне сформировавшейся деформации. Пересекают передние волокна связки межберцового синдесмоза и связку в области верхушки лодыжки. Дистальный фрагмент малоберцовой кости ниже линии остеотомии легко отворачивается кнаружи, открывая доступ к голеностопному суставу с наружной стороны. При этом визуально определяется щель голеностопного сустава, выявляется линия перелома, степень смещения заднего края большеберцовой кости.

При повреждениях дистального межберцового синдесмоза производят его резекцию. Удаляют хрящевой покров с суставных поверхностей берцовых и таранной костей, обеспечивая их максимальный контакт. Из крыла подвздошной кости формируют костный трансплантат, равный высоте образовавшегося дефекта голеностопного сустава. Ауто трансплантат можно сформировать также из передне-наружного отдела дистального метаэпифиза большеберцовой кости с передним бугорком межберцовой вырезки. Полученный таким образом свободный ауто трансплантат вбивают в образовавшуюся щель резецированного голеностопного сустава. При этом возникает расклинивающий эффект, благодаря чему создается внутренняя самокомпрессия артродезируемых концов берцовых и таранной костей. Посредством губчатого трансплантата восполняется недостающая высота голеностопного сустава, обусловленная удалением хряща и субхондрального слоя с берцовых и таранной костей. Дополнительно укладываются трансплантаты между обеими лодыжками и таранной костью.

После устранения застарелого подвывиха стопы кнаружи производят временную трансартикулярную фиксацию костных фрагментов в правильном положении двумя спицами. Затем восстанавливают длину малоберцовой кости и устраняют ее ротационное смещение. При неправильно сросшемся чрессиндесмозном переломе малоберцовой кости или ее ложном суставе после выполнения корригирующей остеотомии или резекции ложного сустава производят ее остеосинтез 1/3 трубчатой нейтрализующей пластиной. Фиксацию малоберцовой кости после ее корригирующей остеотомии в средней и нижней трети осуществляют только компрессирующей пластиной.

Для прочности фиксации и улучшения контакта костей, образующих голеностопный сустав, дистальный фрагмент малоберцовой кости вначале фиксируют к эпифизу большеберцовой и к таранной кости двумя губчатыми винтами в положении сгибания стопы под углом 110°. Затем фиксируют внутреннюю лодыжку. При повреждении дистального межберцового синдесмоза после его резекции осуществляют компрессию межберцового сочленения губчатым винтом, введенным через наружную лодыжку в дистальный метаэпифиз большеберцовой кости параллельно «суставной» поверхности. Компрессию костей, образующих голеностопный сустав, можно производить болтом-стяжкой, введенным снизу вверх через верхушку малоберцовой кости, блок таранной кости и внутреннюю лодыжку с фрагментом дистального метаэпифиза большеберцовой кости. При этом создаются идеальные условия для формирования анкилоза голеностопного сустава в правильном положении.

Раны ушивают с оставлением дренажей, временно проведенные трансартикулярно спицы удаляют. После снятия швов накладывают циркулярную гипсовую повязку-«сапожок» до верхней трети голени на 3-4 мес — до образования анкилоза голеностопного сустава. При выраженном остеопорозе, присутствующем в застарелых случаях, фиксацию производят аппаратом Илизарова в традиционной компоновке.

При супинационных переломах вывихов голеностопного сустава с застарелым подвывихом стопы кнутри последовательность выполнения этапов операции артродеза иная. Вначале производят вмешательство на наружном комплексе голеностопного сустава, затем на внутреннем. По нашему мнению, это имеет важное значение для коррекции положения таранной кости при ее застарелых подвывихах, сочетающихся с неправильно сросшимися переломами или ложными суставами в области внутренней лодыжки, малоберцовой кости, переднего или заднего края большеберцовой кости.

Наличие при посттравматическом артрозе голеностопного сустава объемной деформации, когда увеличивается поперечник дистального метаэпифиза большеберцовой кости и расстояние меж-

лодыжечной вилки, затрудняет ношение обычной обуви. В клинике разработан способ выполнения артродеза голеностопного сустава с элементом объемной коррекции дистального метаэпифиза большеберцовой кости во фронтальной плоскости. От места перехода суставной поверхности дистального метаэпифиза большеберцовой кости во внутреннюю лодыжку снизу вверх вертикально в сагиттальной плоскости производят остеотомию внутренней лодыжки с дистальным метаэпифизом большеберцовой кости и вывихивание ее кнаружи. Из внутреннего отдела дистального метаэпифиза большеберцовой кости формируют костный трансплантат, равный высоте дефекта щели голеностопного сустава. Для этого параллельно плоскости первой остеотомии выполняют вторую остеотомию внутреннего отдела дистального метаэпифиза большеберцовой кости. Полученный ауто трансплантат вбивают в образовавшуюся щель голеностопного сустава. Для создания компрессии между берцовыми и таранной костями используют аппарат Илизарова по традиционной схеме или перекрестно проведенные болты-стяжки с последующей гипсовой иммобилизацией в течение 3–4 мес. Предлагаемый способ артродеза позволяет корректировать объемную деформацию голеностопного сустава, мешающую носить обычную обувь, а также уменьшает травматичность операции, исключая необходимость взятия трансплантата из гребня большеберцовой кости.

Исходы лечения деформирующего артроза III–IV стадии изучены в сроки от 1 года до 20 лет у всех 64 больных. Хороший результат констатирован у 46 (71,9%), удовлетворительный — у 10 (15,6%), неудовлетворительный — у 8 (12,5%) па-

циентов. У 2 больных неудовлетворительный результат был связан с оставшимися деформациями поврежденного голеностопного сустава, у 4 — с рецидивом посттравматического остеомиелита. У 2 пациентов анкилоз голеностопного сустава не наступил, от предложенной повторной операции артродезирования они отказались, пользуются индивидуально изготовленной ортопедической обувью.

ЛИТЕРАТУРА

1. А.с. 1296134 РФ от 1986. Способ артродеза /А.С. Ималиев, В.И. Зоря, М.В. Паршиков.
2. Багиров А.Б. Лечение больных с внутри- и около-суставными переломами длинных трубчатых костей нижних конечностей, профилактика деформирующего артроза: Автореф. дис. ... д-ра мед. наук. — М., 1993.
3. Гурьев В.Н. Консервативное и оперативное лечение поврежденных голеностопного сустава. — М., 1971. — С. 164.
4. Илизаров Г.А. //Новое в лечении травматолого-ортопедических больных. — Курган, 1967. — С. 309–322.
5. Крупко И.Л., Глебов Ю.И. Переломы: области голеностопного сустава и их лечение. — Л., 1972.
6. Мошнович И.А. Оперативная ортопедия. — М., 1983. — С. 285–288.
7. Оганесян О.В., Коршунов А.В. //Вестн. травматол. ортопед. — 2002. — N 3. — С. 83–87.
8. *Campbell's operative orthopedics*. — 9th ed. — Mosby, 1998. — Vol. 1. — P. 143–156.
9. Mann R.A. //Surgery of the foot and ankle /Eds. R.A. Mann, M.J. Coughlin. — 2nd ed. — St. Louise, 1993. — P. 673–713.
10. Schatzker J., Tile M. Переломы в пределах голеностопного сустава //Margo Anterior. — 1999. — N 2–3. — С. 8–15.

ИНФОРМАЦИЯ

Международный конгресс «Современные технологии в травматологии, ортопедии. Ошибки и осложнения — профилактика, лечение»

Москва, 5–7 октября 2004 г.

Организаторы: Министерство здравоохранения Российской Федерации;
Ассоциация травматологов и ортопедов Российской Федерации;
Российский государственный медицинский университет;

Центральный научно-исследовательский институт травматологии и ортопедии им. Н.Н. Приорова;
Российский научно-исследовательский институт травматологии и ортопедии им. Р.Р. Вредена;
Правительство города Москвы; Департамент Здравоохранения города Москвы;
Научно-исследовательский институт скорой помощи им. Н.В. Склифосовского;
Медицинский факультет им. Карла Густава Каруса, Дрезден

Вопросы для обсуждения:

- Ошибки и осложнения при современных технологиях лечения больных с повреждениями и заболеваниями опорно-двигательного аппарата (остеосинтез, эндопротезирование, артроскопия)
- Профилактика и лечение инфекционных осложнений (раневая инфекция, госпитальная пневмония)
- Профилактика и лечение тромбозоболоческих осложнений

Секретариат: 117292, Москва, ул. Вавилова, 61, ГКБ № 64, кафедра травматологии, ортопедии и ВПХ РГМУ;
(095) 135–91–64; 135–91–62; e-mail: conf@lycos.ru, www.traumatic.ru

В рамках Конгресса состоится специализированная выставка

ВОССТАНОВЛЕНИЕ СТАБИЛЬНОСТИ КОЛЕННОГО СУСТАВА ЭНДОПРОТЕЗАМИ КРЕСТООБРАЗНЫХ СВЯЗОК

М.А. Малыгина¹, Н.С. Гаврюшенко², В.П. Охотский¹, О.П. Филиппов¹,
А.М. Невзоров³, Д.А. Холявкин³

¹Научно-исследовательский институт скорой помощи им. Н.В. Склифосовского,

²Центральный научно-исследовательский институт травматологии и ортопедии им. Н.Н. Приорова,

³Научно-производственное объединение «Остеомед М», Москва

В НИИ скорой помощи им Н.В. Склифосовского современные эндопротезы крестообразных связок французского производства с успехом используются с 1994 г. Проведены разносторонние испытания человеческих связок коленного сустава и их синтетических протезов на испытательной машине «Zwick-1464». Изучены их физико-механические и деформационные свойства. Созданы новые оригинальные эндопротезы связок коленного сустава и инструменты для оптимизации точек входа и выхода каналов в мыщелках костей сустава. Разработаны способы устранения различных видов нестабильности сустава при повреждении крестообразных связок с использованием эндопротезов собственной конструкции, позволяющие улучшить функциональные результаты лечения больных.

At the Scientific Research Institute of Emergency Care named after N.V. Sklifosovskiy the modern cruciate ligament implants (France) have been successfully used since 1994. Physical mechanical and deformed characteristics of ligaments of human knee joint and synthetic prostheses of ligaments were tested by machine «Zwick-1464». New original endoprotheses of knee joint ligaments as well as instruments for optimization of the points of entrance and exit within condyles were elaborated. The methods for elimination of different types of knee joint instability in cruciate ligament injury using authors' endoprotheses were worked out. Authors proved that it could improve the functional results of treatment.

Лечение разрывов крестообразных связок коленного сустава до настоящего времени остается сложной задачей. Неудовлетворительные исходы лечения заставляют постоянно вести поиск более надежных имплантатов, с помощью которых можно было бы в короткие сроки восстанавливать функцию травмированного сустава [11]. Ауто- и аллотрансплантаты, несмотря на определенные положительные свойства, в отличие от современных эндопротезов связок, не обладают необходимым запасом прочности и имеют высокое относительное удлинение, что не позволяет сразу после операции оставить больного без внешней фиксации, разрешить движения и нагрузку на конечность.

Применение для замещения крестообразных связок первых сосудистых эндопротезов из капрона [1], а затем лавсановых лент из-за возникающих осложнений (синовиты, вторичная нестабильность коленного сустава), обусловленных их структурой и физико-механическими характеристиками, затормозило развитие этого направления в нашей стране. За рубежом с прогрессом химической промышленности постоянно появлялись новые эндопротезы связок. Самые известные конструкции и материалы, применявшиеся в мировой клинической практике эндопротезирования крестообразных связок, — Gog-Tex, Дакрон, LAD, Leeds-Keio, углеродные материалы [3–10, 13–16]. Наибольших

успехов в эндопротезировании связок коленного сустава в 90-е годы во Франции достиг Labougeau, предложивший использовать эндопротезы связок нового поколения из полиэстера [11, 12]. Эти эндопротезы биоинертны, демонстрируют высокую прочность при тестировании. В них не происходит коллагеновой трансформации, как при аутопластическом замещении связок.

В НИИ СП им. Н.В. Склифосовского современные эндопротезы французского производства с успехом применяются с 1994 г. Полученные при их использовании положительные функциональные результаты у больных с нестабильностью коленного сустава побудили нас к углубленному изучению метода эндопротезирования связок, усовершенствованию эндопротезов из полиэтилентерефталата — ПЭТФ (именуемых в дальнейшем эндопротезами связок нашей конструкции) и внедрению в практику системы эндопротезирования связок. С 1998 г. наряду с французскими инструментами и эндопротезами связок фирмы «Lars» мы применяем эндопротезы крестообразных связок из ПЭТФ и направители для формирования костных каналов собственной конструкции, выпускаемые НПО «Остеомед».

Разработанные нами эндопротезы связок состоят из двух частей: внутренней и периферийной. Внутренняя часть является внутрисустав-

ной — рабочей. Рабочая часть состоит из 30, 60, 80, 100 жгутов, полученных из нитей 111 tex × 2, ТУ РБ 00204076-122-94 (полиэфирная хирургическая нить), — крутка 50 витков на метр, число элементарных нитей 200 × 2, подматированная без адгезии. После плетения линейная плотность равна 225 tex. Расстояние между жгутами 1,6 мм. Длина внутрисуставной части эндопротеза связки 30–35 мм. Периферийная часть состоит из таких же продольных жгутов и поперечных цепочек, выполненных нитью 18,1 tex (текстурированная, число элементарных нитей 30, матированная). Шаг цепочек 1,6 мм. Длина утка фона 7 мм. Длина одного конца периферийной части эндопротеза связки 70–75 мм. Прочность внутрисуставной части эндопротеза связки обуславливается тем, что продольные жгуты в валиках не переплетаются, а следовательно, не происходит соударения между валиками (пучки в человеческой связке) и самими жгутами, как это бывает в лавсановой ленте с продольно-поперечным плетением. Натяжение отдельных нитей в жгутах и самих жгутов, свернутых в валики, осуществляется по типу растяжения пружины. Эндопротез передней крестообразной связки (ПКС) в коленном суставе при переходе из сгибания в полное разгибание сначала сворачивается (складывается), затем расправляется и только после этого натягивается. Эффект растяжения минимален, т.е. эндопротез связки работает как бы на одной длине, которая была придана ему при изготовлении и при установке в коленный сустав. Чем больше структур (нити, жгуты, валики) в эндопротезе связки, тем больше его структурное сходство со связкой человека и тем надежнее противоротационный эффект за счет пружинящих и скручивающих свойств структур эндопротеза. Выбор эндопротеза связки зависит от возраста и массы тела больного, от качества кости, размеров сустава, функциональных нагрузок на сустав, профессии и возможных запредельных нагрузок на случай непредвиденных ситуаций. Например, при массе тела до 80 кг в эндопротезе ПКС должно быть 60 жгутов, при массе 80–120 кг — 80 жгутов, более 120 кг — 100 жгутов.

При создании эндопротеза связок мы основывались на результатах исследования физико-механических свойств трупных связок человека, лавсановых лент, образцов из синтетического трикотажного полотна эндопротезов связок французской фирмы «Lars». В последующем данные этих исследований использовали и для сравнения с результатами исследований эндопротеза нашей конструкции. Представляется целесообразным несколько подробнее остановиться на наиболее интересных и существенных в клиническом плане итогах этих исследований.

Методы проведенных испытаний соответствовали ГОСТ 3813–72 «Материалы текстильные. Ткани и штучные изделия. Методы определения раз-

рывных характеристик при растяжении». Испытания на разрыв и циклические нагрузки выполнялись в испытательной лаборатории ЦИТО на универсальной испытательной машине «Zwick-1464» с записью диаграмм.

При исследовании человеческой ПКС на растяжение сначала мы наблюдали выравнивание длины обоих пучков связки (нелинейный участок диаграммы), причем первым растягивался заднелатеральный пучок, так как анатомически он имеет меньшую длину. Постепенно натягивался и переднемедиальный пучок ПКС. На втором этапе нагружения имелся прямолинейный участок диаграммы, что свидетельствовало о наличии зоны обратимых упругих деформаций. При дальнейшем нагружении (третий этап) отмечался постепенный разрыв тончайших волокон в структуре пучков ПКС. При этом первые разрывы обнаруживались в заднелатеральном пучке, разрыв всех волокон происходил на границе верхней и средней трети проксимальной части ПКС. Дальнейшее нагружение вызывало увеличение длины ПКС при незначительном росте нагрузки. Совершенно ясно, что данная деформация необратима и что связка теряла первоначальную длину и упругие свойства. Очевидно, что ПКС в процессе функционирования в коленном суставе может подвергаться высоким нагрузкам — в интервале 550–700 Н без потери своих свойств, при этом происходит удлинение ее в пределах 6,2–8,8 мм. Воздействие больших нагрузок приводит к патологическим изменениям ПКС и патологической подвижности в суставе.

На основании полученных данных были определены значения минимальной (200 Н) и максимальной (700 Н) нагрузок для проведения малых циклических испытаний при скорости движения траверсы 95 мм/мин, что соответствует частоте колебаний 0,5 Гц, которая используется в работах ряда авторов при малых циклических испытаниях сухожилий и связок [15]. Образец ПКС в выбранной зоне нагрузок выдерживал 6272 цикла без явных признаков разрушений. Такая стабильность позволяет сделать вывод, что в интервале нагрузок, которым реально подвергается ПКС в коленном суставе, она может работать вечно. Однако кратковременное повышение нагрузки до 1080 Н вызывало разрушение ПКС уже через 11 циклов.

Основные средние показатели физико-механических свойств исследованных нами синтетических образцов и трупной человеческой ПКС представлены в таблице. Наши исследования выявили, что прочность французской и созданной отечественной искусственных связок практически одинакова. Эти эндопротезы более чем в 3,5 раза прочнее трупной человеческой связки и более чем в 2,3 раза превосходят по прочности лавсановую ленту.

Абсолютное удлинение исследуемого образца целесообразно представить в виде двух составляющих (рис. 1): первая (участок L₀–С) — удлинение образца до момента полного нагружения всех ни-

Результаты испытаний при растяжении эталонных образцов ПКС человека, лавсановых лент, эндопротезов связок фирмы «Lars» и эндопротезов конструкции авторов

Исследуемый образец	Разрушающая нагрузка, Н	Удлинение		Продольная жесткость, Н/мм	Нагрузка образца до точки С, Н	Удлинение до точки С	
		мм	%			мм	%
ПКС	896	8,5	25,5	—	240,0	3,1	9,2
Лавсан	1385	7,3	14,7	229,0	584,0	3,2	43,3
Французский протез	3243	13,1	26,3	387,0	687,0	4,4	33,3
Отечественный протез	3366	8,95	17,9	493,9	942,2	2,1	23,5

Примечание. Точка С — момент полного нагружения всех нитей.

тей; вторая (участок С–L₁) — удлинение образца с момента полного нагружения всех нитей до момента начала разрушения. Во всех случаях при испытаниях человеческих трупных связок, лавсановых лент и эндопротезов связок диаграммы имели на начальном этапе нагружения нелинейные участки, что объясняется механизмом постепенного нагружения всех структур, составляющих образцы. Установлено, что при полном нагружении всех структур эталонных образцов эндопротеза связки нашей конструкции до начала зоны обратимых упругих деформаций затрачивается 23,5% абсолютного удлинения, тогда как для лавсановой ленты этот показатель составляет 43,3%, а для французского эндопротеза — 33,5%. Таким образом, величина удлинения до начала действия упругих деформаций для эндопротезов связок нашей конструкции меньше соответственно в 1,84 и 1,4 раза. У человеческой трупной связки данный показатель равен 9,2%.

Среднее значение разрушающей нагрузки при растяжении для отечественных и французских образцов аналогично: 3366 и 3243 Н соответственно (разница соизмерима с погрешностью исследования). Значения же абсолютного и относительного удлинения, а также удлинения образцов до полного нагружения всех составляющих различаются в пользу предложенного нами эндопротеза: у им-

портного образца абсолютное удлинение больше, чем у отечественного, на 30%, доля удлинения до полного нагружения всех составляющих протеза — на 10%. Для функционирования эндопротеза связки это важный показатель. При приложении одинаковой нагрузки импортный эндопротез растянется больше отечественного, что может стать причиной возникновения различных осложнений: увеличивается вероятность подвижности эндопротеза связки в местах крепления фиксирующими винтами, возможно появление вторичной нестабильности сустава при высоких нагрузках.

Продольная жесткость (отношение достигнутой нагрузки при растяжении к абсолютной величине удлинения) у лавсановой ленты составляет 229 Н/мм, у эталонных образцов эндопротезов связок нашей конструкции — 493,9 Н/мм. Таким образом, способность сопротивляться нагружению (воспринимать нагрузку) у эталонных образцов нашей конструкции в 2,15 раза выше. Для французского эндопротеза этот показатель равен 387 Н/мм. Данное свойство является весьма существенным для работы эндопротеза связки в коленном суставе. Например, лавсановая лента, замещающая порванную связку, в случае приложения растягивающего усилия при одинаковом удлинении способна воспринимать вдвое меньшую нагрузку, чем эталонный образец эндопротеза нашей конструкции. В реальных условиях после замещения связок эндопротезами нашей конструкции коленный сустав будет стабилен за счет высокой продольной жесткости эндопротезов, так как под действием больших нагрузок удлинение эндопротеза связки незначительно.

Существенно разнятся результаты циклических испытаний образцов в интервале 500–3000 Н: у французского образца после 65 циклов испытаний наблюдалось разрушение отдельных нитей, полное разрушение образца наступало на 74-м цикле. Испытываемый в тех же условиях эталонный образец эндопротеза связки нашей конструкции имел частичные разрушения лишь после 147 циклов и полностью разрушился на 163-м цикле. Результаты малых циклических испытаний являются важным критерием для оценки долговечности работы изделий под действием нагрузок: отечественный образец

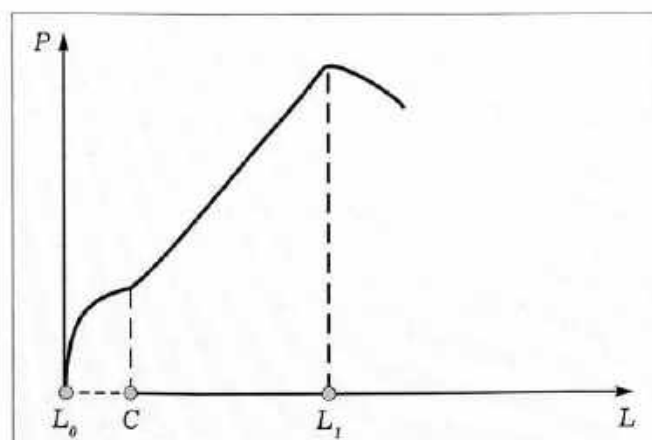


Рис. 1. Общий вид диаграммы растяжения синтетической ткани (объяснения в тексте).

способен функционировать в течение более длительного срока, не подвергаясь разрушению.

Предложенное нами усовершенствование эндопротезов крестообразных связок заключается в оригинальном плетении полотна. Благодаря этому плетению разрушающая нагрузка повысилась по сравнению с показателем лавсановой ленты в 2,4 раза, при циклических нагрузках наш эндопротез превосходит по прочности французский в 2,2 раза. Очевидно, что по комплексу физико-механических характеристик наши эндопротезы связок превосходят другие конструкции, а также используемые ауто- и аллотрансплантаты связок.

Дальнейшее исследование свойств эндопротезов нашей конструкции показало, что для

уменьшения удлинения на начальном этапе нагружения эндопротез связки должен в процессе изготовления подвергаться предварительной циклической нагрузке и термическому старению при 70°C в течение 70 ч. Тогда при приложении нагрузки он может сразу включиться в работу всеми составляющими его структурами. Согласно проведенным расчетам эндопротез связки нашей конструкции, находясь под нагрузкой 896 Н, способен служить примерно 85 лет, тогда как для трупной ПКС человека эта нагрузка является разрушающей при растяжении. Снижение нагрузки до 400–550 Н предположительно даст возможность эндопротезу связки работать вечно [2].

Успех операции эндопротезирования крестообразных связок коленного сустава во многом определяется изометрически правильным расположением имплантатов. Прежде всего это полное отсутствие трения с внутрисуставными образованиями. Эндопротез связки должен располагаться по возможности на одной прямой в функциональном положении. Для этого при формировании каналов в мышечках большеберцовой кости и бедра следует избегать образования острых углов по отношению к оси конечности. Не должно быть напряжения эндопротеза связки. Существующие направлятели для формирования костных каналов под имплантат ПКС позволяют определить только точку выхода его на плато большеберцовой кости (опре-

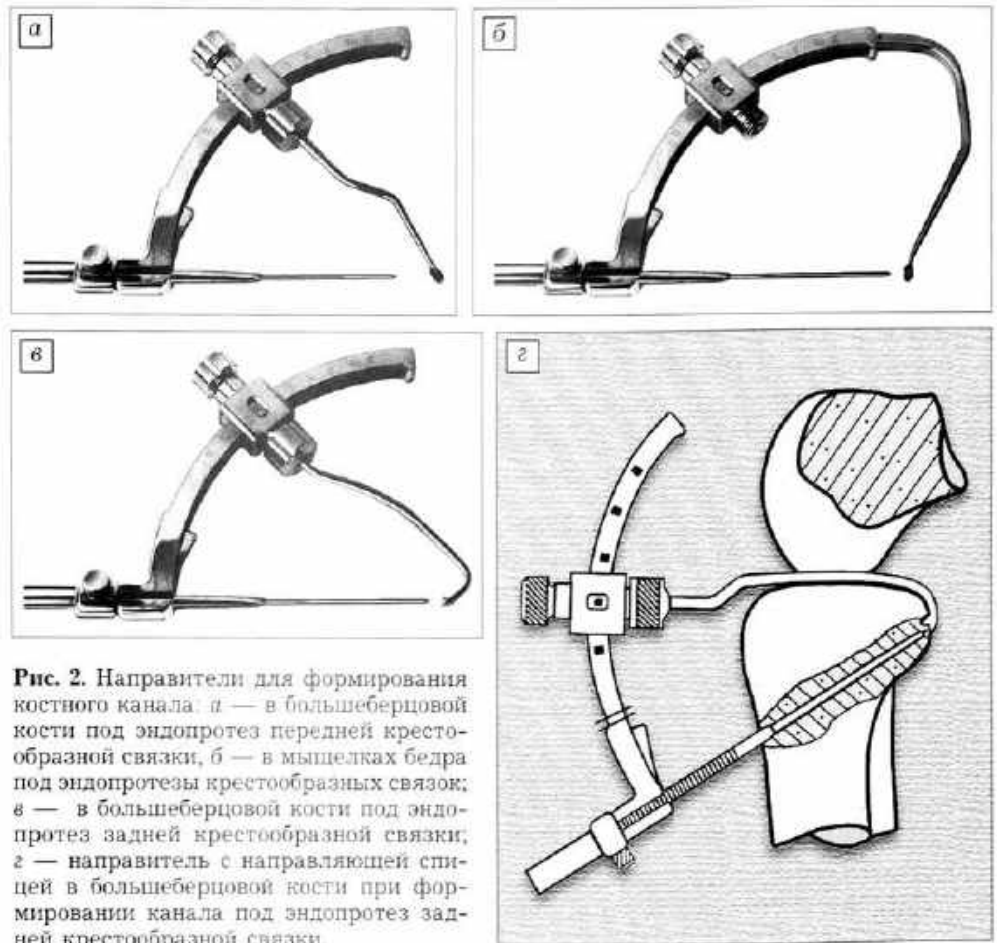


Рис. 2. Направители для формирования костного канала: а — в большеберцовой кости под эндопротез передней крестообразной связки; б — в мышечках бедра под эндопротезы крестообразных связок; в — в большеберцовой кости под эндопротез задней крестообразной связки; г — направитель с направляющей спицей в большеберцовой кости при формировании канала под эндопротез задней крестообразной связки.

деляется геометрически — отступая на 7 мм от передних волокон задней крестообразной связки — ЗКС). Точку же входа в бедренную кость выбирают в соответствии с анатомическим и функциональным расположением ПКС, в частности методом «свободной руки». Для выбора оптимальных точек входа и выхода каналов в мышечках бедра и большеберцовой кости и предотвращения бокового трения эндопротезов связок между суставными образованиями нами создан специальный направитель. С его помощью легко находятся вне- и внутрисуставные точки каналов бедренной и большеберцовой костей, и это дает возможность прогнозировать расположение эндопротезов связок, что особенно важно при деформации мышечков или при эндопротезировании одновременно нескольких связок (рис. 2). Углы отклонения костных каналов относительно анатомической оси конечности должны быть минимальны. При этом направление силовой нагрузки на эндопротез связки будет вызывать минимальное смещение костной ткани в мышечках и тем самым предупреждать перетирание эндопротеза и, следовательно, развитие вторичной нестабильности сустава.

Восстановление ЗКС затруднено в силу ее анатомического расположения. При любом оперативном доступе существует опасность повреждения сосудисто-нервного пучка. Созданный нами направитель решает эту проблему (рис. 2, в, г). На вы-

ходе формируемого канала закрепляют упор лапки скобы направителя. На входе в формируемый канал соосно фиксируют шток под спицу скобы, геометрический центр которой совмещен с точкой пересечения оси штока и оси упора лапки. На штоке размещают цилиндр с винтовым фиксатором, после чего соосно штоку снаружи внутрь мыщелка проводят спицу и по спице сверлом с мерной насечкой и ограничительным упором формируют канал. Длину формируемого канала определяют по разности между радиусом скобы и длиной штока от скобы до входа в канал — по этой разности задают длину сверла. На любом коленном суставе и при любом угле его сгибания радиус дуги остается неизменным, поэтому каналы можно сверлить «вслепую».

Для фиксации эндопротезов связок целесообразно использовать винты из титана с диаметром, равным диаметру сверла и диаметру эндопротеза связки. Такие винты прочно блокируют эндопротезы связок в костных каналах.

Применение эндопротезов связок нового поколения позволяет восстановить функцию коленного сустава при любых вариантах нестабильности. С накоплением опыта мы пришли к заключению, что при эндопротезировании ЗКС по методике, описанной Laboureaux, устраняется только одноплоскостная задняя и двухплоскостная заднемедиальная нестабильность, поскольку оба одинарных эндопротеза связки из внутреннего мыщелка большеберцовой кости направляются во внутренний мыщелок бедра. Нами разработан способ оперативного лечения, который устраняет еще и задне-латеральную нестабильность II—III степени по классификации IKDS. Он основан на использовании двух эндопротезов связки. Один из них в виде одинарного протеза располагается в канале большеберцовой кости и в виде разветвленного — в медиальном мыщелке бедра. Второй, аналогично первому, располагается во внутреннем мыщелке большеберцовой кости, а своей разветвленной частью (или одинарной) проходит через латеральный мыщелок бедра.

В отделении неотложной травматологии опорно-двигательного аппарата НИИ СП им. Н.В. Склифосовского эндопротезирование связок коленного сустава выполнено 260 больным. У 30% из них была свежая травма коленного сустава. Возраст больных колебался от 17 до 60 лет. Эндопротезирование связок выполняли при острой и хронической нестабильности сустава, вызванной изолированными и множественным повреждением связок, а также при одновременном разрыве связок и менисков, повреждении связок при переломах мыщелков большеберцовой кости (после сращения перелома). Применяли эндопротезы связок и направители французского производства и нашей конструкции. В 201 случае операции выполнялись с использованием артроскопической техники. В пред- и послеоперационном периоде проводили

антибиотикопрофилактику, гипербарическую оксигенацию и лазеротерапию, назначали интерференционные токи и лечебную гимнастику, что позволило снизить частоту гнойных осложнений до 1,2% и сократить восстановительный период в среднем на 1 мес. Люди не физического труда после эндопротезирования ПКС приступали к работе уже через 1 мес. В случаях эндопротезирования ЗКС и ПКС или только ЗКС трудоспособность восстанавливалась через 1,5–4 мес. Период реабилитации при использовании эндопротезов связок нашей конструкции был в 3 раза короче, чем при ауто- и аллопластике связок.

Отдаленные результаты (до 9 лет) изучены у 80% больных. У 2 пациентов эндопротезы ПКС «перетерлись» и были заменены, у одного развилось нагноение, что потребовало удаления эндопротеза ПКС. В 97,1% случаев результаты расценены нами как хорошие и отличные, больные исходом лечения удовлетворены. Спортсмены и лица с повышенными требованиями к функции коленного сустава вернулись к прежним занятиям через 1,5–4 мес после операции.

Полученные результаты позволяют рекомендовать эндопротезирование крестообразных связок коленного сустава протезами нашей конструкции для широкого применения в травматолого-ортопедической практике.

ЛИТЕРАТУРА

1. Громов М.В. Оперативное лечение повреждений связочного аппарата коленного сустава (аутопластика, аллопластика): Автореф. дис. ... д-ра мед наук. — М., 1969.
2. Мальгина М.А. Эндопротезирование крестообразных связок коленного сустава: Автореф. дис. ... д-ра мед наук. — М., 2001.
3. Basset L.W., Grover J.S., Seeger L.L. //Skeletal Radiol. — 1990. — Vol. 19. — P. 401–405.
4. Bolton C.W., Bruchman W.R. //Akt. Probl. Chir. Orthop. — 1983. — Vol. 26. — P. 40–51.
5. Bolton C.W., Bruchman W.R. //Clin. Orthop. — 1985. — N 196. — P. 202–213.
6. Butler D.L., Grood E.S., Noyes F.R., Sood A.N. //Ibid. — 1985. — N 196. — P. 26–34.
7. Butler D.L., Noyes F.R., Walz K.A., Gibbons M.J. //Trans. Orthop. Res. Soc. — 1987. — Vol. 12. — P. 128.
8. Fujikawa K., Seedholm B.B., Atkinson P.J. //J. Bone Jt Surg. — 1986. — Vol. 68B. — P. 669.
9. Fujikawa K., Isek F. //Bull. Hosp. Jn Dis. Orthop. Inst. — 1991. — Vol. 51. — P. 140–154.
10. Kennedy J.C. //Clin. Orthop. — 1983. — N 172. — P. 125–128.
11. Laboureaux J.P. //Maitrise Orthopedique. — 1993. — Vol. 24, N 1–3. — P. 13–16, 18–20.
12. Laboureaux J.P. //SICOT. — 1993. — P. 1–13.
13. McPherson G.K., Mendenhall H.V., Gibbons D.F. et al. //Clin. Orthop. — 1985. — N 196. — P. 186–195.
14. Park J.P., Grana J.S. //Ibid. — 1985. — N 196. — P. 175–185.
15. Schatzmann L., Brunner P., Staubli H.U. //Knee Surg. Sports Traumatol. Arthrosc. — 1998. — Vol. 6, N 1. — P. 56–61.
16. Seedhom B.B. //Prosthetic ligament reconstruction of the knee /Eds. M.J. Friedman, D.R. Ferkel. — Philadelphia, 1988. — P. 132–139.

© Коллектив авторов, 2004

ХАМСТРИНГ-СИНДРОМ (КЛИНИКА, ДИАГНОСТИКА И ЛЕЧЕНИЕ)

С.П. Миронов, А.К. Орлецкий, Д.О. Васильев

Центральный научно-исследовательский институт травматологии и ортопедии им. Н.Н. Приорова, Москва

Впервые в отечественной практике определены подходы к диагностике, разработана и с успехом применена методика оперативного лечения ранее мало изученного патологического состояния — хамстринг-синдрома. Результаты оперативного лечения 12 пациентов, прослеженные в сроки до 2 лет, во всех случаях расценены как хорошие.

For the first time in native practice the approaches to diagnosis of insufficiently studied pathology — hamstring syndrome were detected. Method of operative treatment was elaborated and successfully used at clinic. In 12 patients the 2 years follow up results of operative treatment were good.

Известно, что прогресс в современном спорте, высшие спортивные достижения неизбежно сопряжены с постоянно возрастающими физическими нагрузками. Это требует формирования качественно иного уровня функциональной готовности атлетов. Стремление форсировать данный процесс наряду с дальнейшей специализацией и усложнением технических приемов приводит к возникновению ранее не встречавшихся патологических состояний. К их числу относится хамстринг-синдром, впервые описанный финскими авторами J. Paganen и S. Orava [1, 2]. Название этого симптомокомплекса связано с локализацией возникающих при его развитии патологических изменений в области задней группы мышц бедра (в англоязычной медицинской литературе — «hamstring»).

Наиболее часто хамстринг-синдром наблюдается у высококвалифицированных спортсменов, занимающихся легкой атлетикой, и прежде всего спринтерским и барьерным бегом. Несколько реже он встречается у бегунов на средние дистанции.

Возникновение хамстринг-синдрома, как правило, является следствием недостатков в организации тренировочного процесса. Чрезмерные по интенсивности нагрузки, связанные с преимущественным включением задней группы мышц бедер (ускорение при беге, прыжки через барьеры), сопровождается перерастяжением и микротравматизацией проксимального сухожилия двуглавой мышцы бедра с развитием сначала острого, а в случаях продолжения нагрузок — хронического тендинита. Хронический воспалительный процесс нередко может протекать в виде фибриноидного воспаления с исходом в фиброз околосухожильного пространства. Подобные изменения могут развиваться при надрывах двуглавой мышцы в верхней трети бедра с образованием гематомы и последующим ее рубцовым перерождением.

Характерное клиническое проявление хамстринг-синдрома — боли в ягодичной области с иррадиацией по задней поверхности бедра. Обычно они возникают в момент ускорения при беге по

гладкой дистанции или при прыжках через барьеры. Не менее типично для данного патологического состояния появление болей в области седалищного бугра во время длительного пребывания в положении сидя, например за рулем автомобиля. Как патогномоничный признак хамстринг-синдрома следует рассматривать наличие болей при пальпации седалищного бугра в положении максимального разгибания конечности в тазобедренном и коленном суставах. Нередко при этом удается выявить утолщение и уплотнение двуглавой мышцы бедра. Неврологические нарушения, а именно симптомы натяжения седалищного нерва, обычно не определяются.

Рентгенологическое исследование при хамстринг-синдроме в единичных случаях позволяет выявить нарушение четкости контуров седалищного бугра в зоне прикрепления двуглавой мышцы. Магнитно-резонансная томография и ультразвукография чаще всего демонстрируют утолщение двуглавой мышцы бедра в проксимальном отделе, иногда — наличие гиперэхогенных включений. При электронейромиографическом исследовании проводимости седалищного нерва признаков патологии не отмечается.

Нужно учитывать, что сходные с хамстринг-синдромом клинические проявления имеют и некоторые другие патологические состояния. Прежде всего это вертеброгенный пояснично-крестцовый корешковый синдром. Установить правильный диагноз позволяют характерный анамнез, неврологическая симптоматика и МРТ позвоночника. Значительно более редкими видами патологии данной области являются бурсит седалищно-ягодичной синовиальной сумки и стрессовый перелом седалищной кости. Как правило, решающее диагностическое значение в подобных случаях имеют ультразвуковое и рентгенологическое исследования.

Консервативное лечение, включающее различные виды физиотерапии, локальные инъекции кортикостероидов, применение нестероидных проти-

воспалительных препаратов, у подавляющего большинства больных с хамстринг-синдромом приводит лишь к временному купированию болей. Начало тренировочных нагрузок сопровождается рецидивом заболевания.

С учетом этого в отделении спортивной и балетной травмы ЦИТО была разработана методика оперативного лечения хамстринг-синдрома.

Под интубационным наркозом или спинномозговой анестезией в положении больного на животе делают линейный разрез длиной 5–7 см по ходу наружной части ягодичной складки. Послойно рассекают подкожную жировую клетчатку и ягодичную фасцию. Тупо отводят мышечные волокна большой ягодичной и двуглавой мышц, после чего обнажается седалищный бугор. Латерально от него в глубоком клетчаточном пространстве ягодичной области визуализируется седалищный нерв. При хамстринг-синдроме вокруг двуглавой мышцы удается выявить фиброзные ткани, интимно подпаянные к нерву на протяжении 2–4 см. Натяжение двуглавой мышцы приводит к перегибу и сдавлению нерва. Поэтому основным моментом операции является тщательное выполнение теномиолиза двуглавой мышцы и невролиза седалищного нерва с освобождением их от рубцовых тканей. В целях улучшения кровоснабжения сухожильной части двуглавой мышцы при ее хроническом воспалении производится туннелизация седалищного бугра спицей. Операция заканчивается послойным ушиванием и дренированием раны.

Наряду с хирургическим вмешательством важная роль отводится восстановительному лечению. Со 2-го дня после операции пациентам разрешается самостоятельно передвигаться. В раннем послеоперационном периоде назначается лечебная гимнастика — упражнения на растяжение задней группы мышц бедра с целью предотвращения повторного образования фиброзных тканей. После заживления раны начинается лечение, направленное на восстановление нервно-мышечной функции (массаж мышц бедра и ягодичной области, электромиостимуляция, гидрокинезотерапия). С 4-й не-

дели после операции разрешается бег по прямой без ускорений, с 6-й недели — тренировочные нагрузки в общей группе при соблюдении принципа их постепенного увеличения.

По предложенной методике оперировано 12 пациентов — легкоатлетов различной квалификации. При оценке отдаленных результатов (срок наблюдений до 2 лет) у всех пациентов отмечено полное купирование болей, что позволило им вернуться на прежний уровень физической активности.

Примером успешного оперативного лечения хамстринг-синдрома может служить следующее клиническое наблюдение.

Пациентка Г., 27 лет, заслуженный мастер спорта по легкой атлетике, бегунья на средние дистанции. За 4 года до обращения в ЦИТО появились боли в правой ягодичной области, впервые возникшие после частичного разрыва двуглавой мышцы бедра при выполнении упражнения на растяжение. Проводившееся консервативное лечение (физиотерапия, локальные противовоспалительные блокады, применение нестероидных противовоспалительных препаратов) не дала выраженного эффекта. При клиническом и ультразвуковом обследовании отмечены характерные для хамстринг-синдрома проявления: боли в области седалищного бугра с иррадиацией по задней поверхности бедра при его максимальном разгибании; утолщение двуглавой мышцы, признаки миофиброза. Произведено оперативное вмешательство по описанной выше методике. К тренировкам приступила через 4 нед после операции, к спортивным нагрузкам — через 8 нед. При осмотре через 6 мес: жалоб нет, полное восстановление прежних спортивных кондиций.

Полученные результаты свидетельствуют о высокой эффективности и патогенетической обоснованности предложенной методики оперативного лечения хамстринг-синдрома. Методика является несложной в техническом отношении и малотравматичной, что позволяет рекомендовать ее для более широкого применения в клинической практике.

ЛИТЕРАТУРА

1. Puranen J., Orava S. //Am. J. Sports Med. — 1988. — Vol. 16. — P. 517.
2. Puranen J., Orava S. //Ann. Chir. Gynaec. — 1991. — Vol. 80, N 2. — P. 212–214.



ПОЗДРАВЛЯЕМ!

Оганеса Вардановича Оганесяна
с избранием действительным членом
Российской Академии Медицинских Наук

© Коллектив авторов, 2004

НОВЫЕ ВОЗМОЖНОСТИ ОЦЕНКИ ОБЪЕМНОЙ МИКРОГЕМОДИНАМИКИ ТКАНЕЙ ОПОРНО-ДВИГАТЕЛЬНОЙ СИСТЕМЫ С ПОМОЩЬЮ ЛАЗЕРНОЙ ДОПЛЕРОВСКОЙ ФЛОУМЕТРИИ

А.И. Крупаткин¹, В.Г. Голубев¹, Д.Е. Панов¹, М.В. Меркулов¹, В.В. Юлов¹, В.В. Сидоров²¹Центральный научно-исследовательский институт травматологии и ортопедии им. Н.Н. Приорова,²Научно-производственное предприятие «Лазма», Москва

С помощью лазерной доплеровской флоуметрии (ЛДФ) кожи пальцев кисти в красном и инфракрасном диапазонах излучения и вейвлет-анализа осцилляций микрососудистого кровотока обследованы 28 здоровых лиц и 46 больных с денервационными синдромами. Предложены формулы расчета показателей локального объемного общего (ООК), нутритивного (ОНК) и шунтового (ОШК) микрососудистого кровотока кожи, сопротивления притоку и оттоку крови, микрососудистого давления. Показана достоверная положительная корреляция между данными термографии и ОНК и ООК в красном канале излучения. Продемонстрированы преимущества объемных ЛДФ-параметров перед традиционно используемым показателем микроциркуляции при нарушениях кожной иннервации. Выявлено снижение ООК при застарелых полных анатомических перерывах срединного нерва и внутрисуставной невrome с дефицитом ОНК в обоих случаях. Соотношение значений ООК в красном и инфракрасном каналах записи ЛДФ-грамм позволяет оценить распределение кровотока кожи по вертикали. Предложенный методологический подход дает возможность выяснить причины нарушений нутритивного кровотока и определить направления его коррекции. Преимуществом использования ЛДФ-показателей для оценки объемной микрогемодинамики у травматолого-ортопедических больных является уникальное сочетание неинвазивности исследования, безвредности, возможности динамического контроля и высокой информативности.

Twenty eight volunteers and 46 patients (18 with old complete anatomic rupture of n. medianus (CARN), 14 with intratranal neuroma after failed primary suture, 14 with partial anatomic nerve lesion (PANL)) were examined using laser doppler flowmetry (LDF) of fingers skin in red (R) and infrared (IR) diapasons and wavelet-analysis of oscillations of microvascular blood flow. Formulae for calculation of indicis of local volumetric total (VTBF), nutritious (NVBF), shunting (VSBF) microvascular cutaneous blood flow, resistance to blood inflow and outflow, microvascular pressure were suggested. Reliable positive correlation of temperature with NVBF and VTBF in red diapason was shown. The advantages of volumetric LDF parameters in old CARN were demonstrated. In old CARN and in intratranal neuroma the decrease of VTBF with deficit of NVBF was noted. Correlation between VTBF in red and infrared diapasons enabled to assess the distribution of cutaneous blood flow in vertical plane. This methods allows to detect the causes of nutritious blood flow disturbance and to choose the correction technique. The advantages of LDF-indicis are its uninvassiveness, innocuity, possibilities to perform dynamic control and obtain information.

Исследование микроциркуляции тканей опорно-двигательной системы — одно из важнейших направлений травматологии и ортопедии. Именно микрососудистому руслу принадлежит главенствующая роль в обеспечении трофики и жизнедеятельности тканей и от его состояния зависят активность саногенеза и в большой степени — исходы лечения травм и заболеваний. Из неинвазивных методов оценки микроциркуляции в последние годы все более широкое применение в клинике находит лазерная доплеровская флоуметрия (ЛДФ). Ежегодно в русскоязычной литературе публикуется более 100, а в мировой — более 500 работ, выполненных с применением этого метода.

ЛДФ основана на оптическом зондировании тканей и анализе сигнала, отраженного от движущихся клеток крови, преимущественно эритроцитов, в пределах зондируемой зоны (обычно 1–2 мм³); показатели ЛДФ выражают в условных перфузионных единицах (п.е.). В коже границы ЛДФ-зондирования сосудистого русла ограничены по глубине подсосочковым сплетением, а именно малыми (терминальными) артериолами на входе и собирательными венулами на выходе. Схема микрососудистой единицы кожи ладонной поверхности пальцев представлена на рис 1. Характеристикой тканевого кровотока служит индекс, или показатель, микроциркуляции — ПМ (в п.е.), отражающий сред-

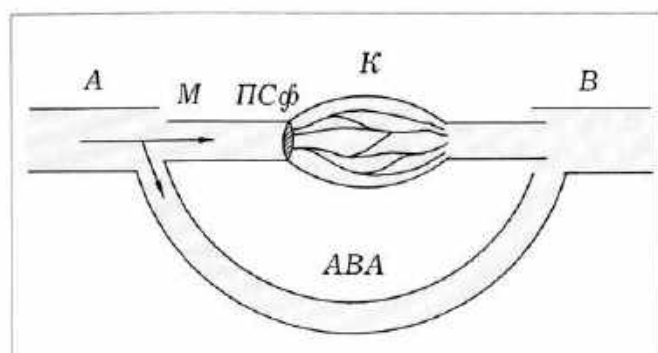


Рис. 1. Схема микроциркуляторного русла кожи ладонной поверхности пальцев.

А — артериола, М — метартериола, ПСф — прекапиллярный сфинктер, К — капиллярное русло, В — вены, АВА — артериоловеноулярный анастомоз. Стрелками указаны направления тока крови.

ний уровень перфузии зондируемой зоны. Величина ПМ определяется усредненной линейной скоростью кровотока и концентрацией эритроцитов в исследуемом объеме ткани [1, 7]. В экспериментах *in vitro* на полимерных трубках разного диаметра установлено, что ПМ зависит преимущественно от скорости движения клеток крови и в меньшей степени от их числа [5].

Основным недостатком изучения тканевой перфузии с помощью ПМ является непостоянство его линейной корреляции и нетождественность с параметрами объемного кровотока, измеренными другими методами, в частности методом меченых микросфер. В эксперименте на скелетных мышцах крыс было показано, что оценка сосудистого сопротивления — R (в мм рт. ст./п.е.) по формуле: $R = P_{ср.}/ПМ$ (где $P_{ср.}$ — среднее артериальное давление) может не отражать истинных изменений R [7]. Соответственно, физиологически некорректно использовать и показатель кожной сосудистой проводимости — КСП (в п.е./мм рт. ст.): $КСП = ПМ/P_{ср.}$ [13]. Другой недостаток ПМ состоит в том, что он характеризует общую микрососудистую перфузию, а не только ее трансапиллярный нутритивный компонент. Это ограничивает использование ЛДФ и затрудняет трактовку ее показателей у травматолого-ортопедических больных.

Кровоток в микроциркуляторном русле нестабилен и вариабелен. Колебания потока эритроцитов, измеряемые с помощью ЛДФ, называются флаксмоциями, флоумоциями или осцилляциями. Благодаря спектральному компьютерному амплитудно-частотному анализу стало возможным определить вклад отдельных регуляторных механизмов в общую ЛДФ-грамму. Каждая ритмическая компонента при этом характеризуется частотой — F (в Гц или колебаниях в минуту) и амплитудой — A (в п.е.) [1, 12]. Частота более инертна, чем амплитуда, при внешней модуляции. Происхождение сверхнизкочастотных ритмов (0,095–0,02 Гц) уточняется, их амплитуду предположительно связывают с секреторной активностью эндотелия по вы-

работке вазодилататоров (оксида азота) [8]. Нейрогенные ритмы (0,02–0,06 Гц) определяются симпатическими адренергическими влияниями на миоциты артериол и (особенно при исследовании более глубоких слоев кожи) артериоловеноулярных анастомозов [2, 6, 12], миогенные ритмы (0,06–0,15 Гц) — внутренней активностью миоцитов прекапиллярных сфинктеров и прекапиллярных метартериол [12]. Ранее показана возможность изолированной оценки нейрогенного и миогенного тонуса, величины которых обратно пропорциональны амплитудам нейрогенных и миогенных ритмов в соответствующих микрососудах [2, 3]. Дыхательные и кардиоритмы синхронизированы по частоте с дыханием и ритмом сердца соответственно [12]. Дыхательные ритмы (0,15–0,4 Гц) связывают с дыхательной модуляцией давления оттока крови на веноулярном уровне и с респираторными влияниями на вегетативное обеспечение деятельности сердца [12]; не исключены и влияния холинергических процессов непосредственно в исследуемых микрососудах [11]. Кардиоритмы (0,8–2 Гц) в микрососудистом кровотоке присутствуют не только в приносящем звене, но и в самих капиллярах. Их амплитуда отражает перфузионное давление притока крови в микрососуды, обусловленное в основном сердечным выбросом и перепадами систолического и диастолического давления, а также влиянием посткапиллярного сопротивления.

Целью нашей работы было исследовать возможности ЛДФ с использованием вейвлет-анализа осцилляций микрососудистого кровотока для оценки его объемных параметров, а также нутритивного и шунтового компонентов в норме и при денервационных синдромах. В отличие от примененного ранее метода Фурье [3], вейвлет-анализ позволяет более точно оценить усредненную максимальную амплитуду низкочастотных осцилляций [9]. Подобных исследований в доступной литературе мы не обнаружили.

МАТЕРИАЛ И МЕТОДЫ

Обследованы 28 здоровых лиц в возрасте от 16 до 60 лет (12 испытуемых — до 40 лет, 16 — старше 40 лет) и 46 пациентов с денервационными синдромами в возрасте от 19 до 38 лет без сопутствующих соматических заболеваний. Среди пациентов было 18 больных с застарелым (1–6 мес) полным анатомическим перерывом срединного нерва, 14 — с внутривольной невромой после неудачного первичного шва нерва с восстановлением чувствительности не более 3 баллов без спонтанных болевых феноменов, 14 — с частичным повреждением срединного нерва, не требующим оперативного восстановления. Диагноз полного анатомического перерыва срединного нерва и внутривольной невромы был подтвержден на операции, причем при перерыве нерва его проксимальный и дистальный отрезки находились на расстоянии не менее 1 см друг от друга.

ЛДФ проводили на двухканальном аппарате ЛАКК-01 (Россия, НПП «Лазма») с компьютерным расчетом ритмов флуксуций при помощи амплитудно-частотного вейвлет-анализа (программная версия 2.2.0.502, НПП «Лазма»). Тестировали богатую истинными шунтами (артериоловеноулярными анастомозами) кожу ладонной поверхности концевой фаланги II пальца и сравнительно бедную такими анастомозами кожу тыла дистальной трети средней фаланги II пальца кисти (автономная зона иннервации срединного нерва), а также аналогичные зоны V пальца (автономная зона иннервации локтевого нерва) в условиях температуры окружающей среды 20–21°C после 30-минутного отдыха испытуемого. ЛДФ-грамму записывали в течение 5 мин в красном (длина волны 0,63 мкм, толщина зондирования около 1 мм) и инфракрасном (длина волны 1,15 мкм, толщина зондирования около 1,8 мм) диапазонах лазерного излучения. Определяли (в п.е.) ПМ, σ — среднее квадратическое отклонение амплитуды колебаний кровотока во всех частотных диапазонах от среднего арифметического значения ПМ (в приведенных ниже формулах обозначено как σ), усредненные максимальные амплитуды эндотелиального (Аэ), нейрогенного (Ан), миогенного (Ам), дыхательного (Ад) ритмов и кардиоритма (Ак). Среднее артериальное давление — $P_{ср}$ (в мм рт. ст.) рассчитывали по формуле:

$$P_{ср} = P_d + 1/3 (P_c - P_d),$$

где P_d — диастолическое артериальное давление (в мм рт. ст.), P_c — систолическое артериальное давление (в мм рт. ст.).

Для изучения корреляции результатов ЛДФ с данными других методов оценки кровообращения сравнивали показатели ЛДФ и компьютерной термографии одной и той же зоны — кожи тыла дистальной трети средней фаланги II пальца кисти в контрольной группе. Температуру кожи — T (°C) исследуемой зоны определяли по стандартной методике с помощью инфракрасной компьютерной термографии (термограф АГА-780 с компьютерной приставкой для обработки термоизображений ТС-800, Швеция).

Результаты подвергали статистической обработке с использованием критерия Стьюдента и коэффициента ранговой корреляции (r) Спирмена.

РЕЗУЛЬТАТЫ И ОБСУЖДЕНИЕ

Методология расчета объемных параметров микрососудистого кровотока

Пакет формул для вычисления объемных параметров микрососудистого кровотока предложен А.И. Крупаткиным. Для перевода величины ПМ в показатель общего объемного кровотока (ООК) необходим расчетный коэффициент (K), который отражал бы объемные параметры микрогемодинамики: $ООК = ПМ \times K$. Для расчета величины K целесообразно использовать основной закон гемодинамики:

$$Q = \Delta P / R,$$

где ΔP — разница давления в начале и в конце системы, R — сопротивление кровотоку.

Исходя из физиологической природы осцилляций тканевого кровотока, величину давления притока крови отражает амплитуда кардиоритма (A_k), давления оттока — амплитуда дыхательного ритма (A_d). Показатель давления крови в микрососудах (ПДК) рассчитывается по формуле:

$$ПДК = A_k / A_d.$$

Сопротивление на входе в исследуемом микрососудистом русле определяется нейрогенным и миогенным тонусом артериол. Величина нейрогенного тонуса обратно пропорциональна амплитуде нейрогенного ритма (A_n) [2, 3], миогенный компонент общего периферического сопротивления на уровне резистивных сосудов обратно пропорционален величине $P_{ср}$. Сопротивление оттока обратно пропорционально A_d . Тем самым:

$$K = (A_k \times A_n \times A_d) / (A_d \times P_{ср} \times \sigma) = (A_k \times A_n) / (P_{ср} \times \sigma).$$

В свою очередь:

$$ООК = (ПМ \times A_k \times A_n) / (P_{ср} \times \sigma) \text{ п.е./мм рт. ст.}$$

Включение в формулу σ обусловлено необходимостью нормировать амплитуды ритмов по средней общей колеблемости потока эритроцитов.

Предложенный ранее [2] показатель шунтирования (ПШ) рассчитывается по формуле:

$$ПШ = A_n / A_m.$$

ПШ отражает относительную долю шунтового кровотока (как по истинным артериоловеноулярным анастомозам, так и функционального в тех зонах кожи, где нет истинных артериоловеноулярных анастомозов) в общей локальной микрогемодинамике. Исходя из этого, показатель объемного нутритивного кровотока — ОНК (п.е./мм рт. ст.) может быть определен по формуле:

$$ОНК = ООК / ПШ.$$

Показатель объемного шунтового внекапиллярного кровотока — ОШК (п.е./мм рт. ст.) вычисляется как:

$$ОШК = ООК - ОНК.$$

Исходя из основного закона гемодинамики и формулы для ООК, общее сопротивление кровотоку микрососудистого русла можно представить как:

$$R = (\sigma \times P_{ср}) / (A_d \times A_n \times ПМ) \text{ мм рт. ст./п.е.}$$

Соответственно, объемное выражение сопротивления оттоку крови — СОК (мм рт. ст./п.е.) будет:

$$СОК = (\sigma \times P_{ср}) / (A_d \times ПМ).$$

В свою очередь объемное выражение сопротивления за счет нейрогенного тонуса — НТ (мм рт. ст./п.е.) артериол на входе в систему микроциркуляции и артериоловенозных анастомозов:

$$НТ = (\sigma \times P_{ср}) / (A_n \times ПМ).$$

Объемное выражение сопротивления за счет миогенного тонуса — МТ (мм рт. ст./п.е.) метартериол и прекапиллярных сфинктеров на входе в нутритивное русло:

$$MT = (\sigma \times P_{ср.}) / (Am \times ПМ).$$

МТ служит ключевым параметром, определяющим циркуляторный компонент трофики тканей, так как от него зависит перфузия нутритивного компонента микрососудистого русла. Результирующая величина МТ обуславливается в основном соотношением НТ, СОК, а также зависит от эндотелиальной и локальной метаболической активности, отчасти от величины ПДК. Вычисление этих показателей с помощью вейвлет-анализа и предложенной математической модели позволяет определить природу изменений МТ в каждом конкретном случае.

Объемные параметры микрогемодинамики пальцев кисти здорового человека

Результаты исследования микроциркуляции кожи II и V пальцев кисти у здоровых испытуемых представлены в табл. 1 и на рис 2 (а, б). Различия между данными красного и инфракрасного каналов обусловлены относительным доминированием в ИК-сигнале вклада от движущихся клеток крови по более крупным сосудам. Это связано, во-первых, с большей толщиной зондирования кожи и преобладанием вклада от глубже расположенных артериоловенулярных анастомозов, более крупных артериол и венул. Подтверждением тому служит достоверно более низкое значение ПШ на тыльной поверхности II пальца по сравнению с ладонной поверхностью у здоровых лиц только в инфракрасном канале (см. табл. 1). Во-вторых, в инфракрасном канале не исключен вклад от потока как эритроцитов, так и более крупных по диаметру лейкоцитов.

Показатели ООК кожи на тыльной поверхности были достоверно ниже, чем на ладонной, что

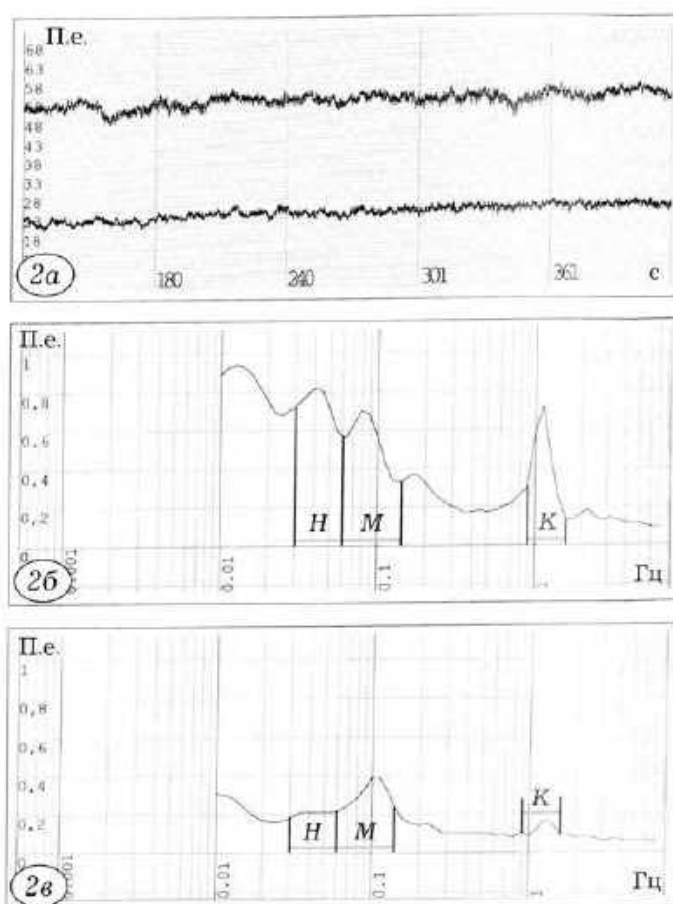


Рис. 2. Примеры записи ЛДФ-грамм и результатов амплитудно-частотного вейвлет-анализа осцилляций тканевого кровотока.

а — исходная запись кровотока микрососудистого русла кожи в красном (внизу) и инфракрасном (вверху) каналах ЛДФ. По горизонтали — время записи (в с), по вертикали — амплитуда показателя микроциркуляции (в п.е.). Отчетливо видны колебания (осцилляции) кровотока; б — амплитудно-частотный спектр осцилляций кровотока здорового человека. По горизонтали — частота колебаний (в Гц), по вертикали — амплитуда (в п.е.). Выделены нейрогенный (Н), миогенный (М) и кардиальный (К) ритмы; в — амплитудно-частотный спектр осцилляций при полном анатомическом перерыве срединного нерва: снижены амплитуды нейрогенного и кардиального ритмов.

Табл. 1. Объемные показатели микрогемодинамики кожи пальцев у здоровых лиц по данным ЛДФ (M±m)

Исследуемая зона	Канал ЛДФ	ПМ, п.е.	ООК	ОНК	ОШК	ПШ
			п.е./мм рт. ст.			
II палец, ладонная поверхность (n=28)	I	16,3±2,1	0,0257±0,003	0,0198±0,001	0,0059±0,0001	1,29±0,1
	II	44,7±4,2	0,75±0,006	0,05±0,005	0,025±0,003	1,5±0,1
II палец, тыльная поверхность (n=28)	I	8,5±1,9*	0,0156±0,005*	0,013±0,002*	0,0026±0,001*	1,2±0,1
	II	18,7±2,6*	0,038±0,009*	0,034±0,004*	0,004±0,0003*	1,11±0,06*
V палец, ладонная поверхность (n=28)	I	16,8±3	0,024±0,04	0,0163±0,002	0,0077±0,0002	1,47±0,3
	II	46,1±4,9	0,078±0,01	0,047±0,004	0,031±0,002	1,64±0,09
V палец, тыльная поверхность (n=28)	I	8±2*	0,009±0,002*	0,0086±0,0004**	0,0004±0,0001**	1,05±0,1
	II	17,8±2,2*	0,04±0,008*	0,03±0,004*	0,01±0,001**	1,3±0,2

Примечание. I — красный канал, II — инфракрасный канал. * Достоверное различие (p<0,05) с аналогичным показателем ладонной поверхности в одноименном канале. ** Достоверное различие с аналогичным показателем II пальца в одноименном канале.

связано преимущественно с более высоким ладонным шунтовым кровотоком (соотношение между средними значениями ладонного и тыльного ОШК достигало 2,26 на II пальце и 19,2 на V пальце в красном канале и соответственно 5,25 и 1,4 в инфракрасном канале). ОНК тыла V пальца был достоверно меньше ОНК тыла II пальца. Это соответствует имеющимся данным о сниженной оксигенации кожи тыла V пальца по сравнению со II [8]. На ладонной поверхности достоверных различий между ОНК II и V пальцев не выявлено, однако у 2/3 испытуемых на V пальце он был ниже. Эти гемодинамические особенности согласуются с меньшей функциональной активностью, нейросенсорной обеспеченностью кожи и более низким уровнем метаболизма тканей V пальца кисти.

У лиц старше 40 лет обнаружено достоверное повышение показателя СОК ладонной поверхности пальцев кисти в красном канале (на 43% по сравнению с группой моложе 40 лет, $p < 0,05$), что служило ведущей причиной роста МТ (на 63%, $p < 0,05$) и снижения ОНК (на 39%, $p < 0,05$). Столь выраженных достоверных различий НТ и амплитуды эндотелиального ритма не определялось. Таким образом, возрастные нарушения активности венозного оттока являются основным фактором, препятствующим полноценному капиллярному кровотоку в исследуемой области. ОШК на ладонной поверхности II пальца в красном канале у здоровых испытуемых моложе 40 лет был достоверно ниже, чем в группе старше 40 лет ($0,0016 \pm 0,0005$ и $0,009 \pm 0,0002$ п.е./мм рт. ст. соответственно, $p < 0,05$), что связано с повышением МТ и шунтирования кровотока с возрастом.

Соотношение объемных показателей ЛДФ с данными компьютерной термографии

У здоровых испытуемых температура тыла II пальца составляла $30,1 \pm 1,2^\circ\text{C}$. Сравнительная оценка объемных показателей ЛДФ и данных компьютерной термографии выявила положительную корреляционную связь температуры кожи как с ООК ($r = 0,64$, $p < 0,001$), так и с ОНК ($r = 0,76$, $p < 0,001$) в красном канале ЛДФ. Это соответствует представлениям об интегральном вкладе в формирование температуры поверхностных слоев

кожи кровотока не только по нутритивным, но и по более крупным сосудам [4]. В то же время выраженной корреляции ПМ с термографическими показателями мы не отметили ($r < 0,5$). Seifalian и соавт. [10] также не выявили тесной взаимосвязи между ПМ и температурой кожи.

Объемные параметры микрогемодинамики пальцев кисти при нарушениях иннервации

Как следует из табл. 2, ПМ не всегда позволяет достоверно оценить объемный тканевой кровоток — например, при застарелых полных анатомических перерывах срединного нерва и внутривольной невrome в красном канале он не отличался от контрольных величин. Однако ООК в этих случаях был достоверно снижен на фоне денервационной гиперчувствительности сосудов к циркулирующим вазоконстрикторам (катехоламинам). Обращает на себя внимание дефицит ОНК при последствиях травм нервов, что соответствует ранее приведенным нами данным о гипоксии тканей в зоне иннервации при застарелых повреждениях нервов [2]. Сопротивление притоку и оттоку крови при полном анатомическом перерыве срединного нерва было достоверно повышено (рис. 3). При внутривольной невrome прослеживалась тенденция к нормализации НТ, что подтверждает данные о ранней активации тонких маломиелинизированных волокон и трофической обеспеченности уже в начальные сроки регенерации [2]. Важнейшим фактором, поддерживающим высокие величины МТ при денервационных синдромах, является высокое сопротивление венозному оттоку (см. рис. 3).

Представляет интерес соотношение между величинами ООК в инфракрасном и красном каналах, отражающее относительную долю кровотока по глубже расположенным, преимущественно нутритивным сосудам подсосочкового сплетения. В контрольной группе на тыле V пальца этот показатель был в 1,8 раза выше, чем на тыле II пальца ($p < 0,05$), тогда как по ладонной поверхности различия оказались недостоверными. При полном анатомическом перерыве срединного нерва соотношение значений ООК в инфракрасном и красном каналах было в 1,45 раза выше, чем в контроле ($p < 0,05$), что свидетельствовало о перераспре-

Табл. 2. Объемные показатели микроциркуляции ладонной поверхности II пальца кисти в красном канале ЛДФ при нарушениях иннервации у лиц моложе 40 лет ($M \pm m$)

Нарушение иннервации	ПМ, п.е.	ООК			ПШ
		ОНК			
		п.е./мм рт. ст.			
ПАПН (n=18)	11,5±3	0,012±0,004*	0,012±0,004*	—	0,9±0,1
Неврома (n=14)	11±2,7	0,0155±0,003*	0,0134±0,003*	0,0021±0,0001	1,15±0,1
ЧАПН (n=14)	15±3	0,022±0,004	0,017±0,001*	0,005±0,0002*	1,3±0,3
Контроль (n=12)	17,1±2,5	0,0236±0,002	0,022±0,001	0,0016±0,0002	1,07±0,3

Обозначения: ПАПН — полный анатомический перерыв срединного нерва; ЧАПН — частичное анатомическое повреждение срединного нерва.

* Достоверное различие ($p < 0,05$) с контролем.

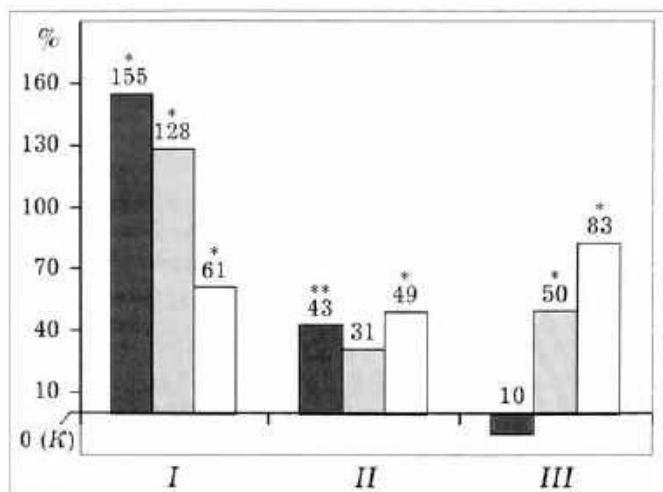


Рис. 3. Изменение (в % к контролю) сопротивления притоку и оттоку крови микрососудистого русла кожи ладонной поверхности II пальца кисти при застарелых денервационных синдромах (по данным красного канала ЛДФ).

■ — нейрогенный тонус артериол и артериоловеноулярных анастомозов, ▒ — миогенный тонус метартериол и прекапиллярных сфинктеров, □ — сопротивление оттоку крови; 0 (К) — контроль (здоровые испытуемые), I — полный анатомический перерыв срединного нерва, II — внутривольная неврома, III — частичное анатомическое повреждение срединного нерва (* $p < 0,05$, ** $p < 0,1$ по отношению к контролю).

деления кровотока по глубине с дефицитом поверхностного, в том числе нутритивного, компонента.

ЗАКЛЮЧЕНИЕ

Разработанные с помощью вейвлет-анализа осцилляций кровотока кожного микрососудистого русла новые ЛДФ-показатели позволяют оценить локальный общий объемный кровоток, его нутритивный и шунтовой компоненты, сопротивление притоку и оттоку крови, давление в микрососудах. Ни один из других современных подходов к изучению периферического кровообращения в клинике не обеспечивает возможности столь многогранной оценки микроциркуляции тканей. Выявлена достоверная положительная корреляция между данными термографии и показателями ОНК и ООК в красном канале записи ЛДФ-граммы. У здоровых испытуемых ООК кожи ладонной поверхности пальцев, богатой артериоловеноулярными анастомозами, оказался выше, чем кожи тыльной поверхности, преимущественно за счет шунтового компонента, а ОНК тыла V пальца — ниже, чем

II пальца. С возрастом происходит снижение нутритивного компонента на фоне выраженного ухудшения венозного оттока. Показано преимущество объемных ЛДФ-параметров перед традиционно используемым показателем микроциркуляции при денервационных синдромах. Выявлено снижение ООК при застарелых полных анатомических перерывах срединного нерва и внутривольной невроме с дефицитом ОНК в обоих случаях. Соотношение значений ООК в красном и инфракрасном каналах записи ЛДФ-граммы позволяет оценить распределение кровотока кожи по вертикали. Предложенный методологический подход дает возможность выяснить причины нарушений нутритивного кровотока и определить направления его коррекции. Преимуществом использования ЛДФ-показателей для оценки объемной микрогемодинамики у травматолого-ортопедических больных является уникальное сочетание неинвазивности исследования, безвредности, возможности динамического контроля и высокой информативности.

ЛИТЕРАТУРА

1. Козлов В.И., Мач Э.С., Литвин Ф.Б. и др. Метод лазерной доплеровской флоуметрии: Пособие для врачей. — М., 2001. — С. 22.
2. Крупаткин А.И. Клиническая нейроангиофизиология конечностей (периваскулярная иннервация и нервная трофика). — М., 2003.
3. Крупаткин А.И. // Физиология человека. — 2004. — N 1. — С. 3-6.
4. Лучаков Ю.И., Морозов Г.Б., Румянцев Г.В. // Рос. физиол. журн. — 2001. — Т. 87, N 7. — С. 1003-1007.
5. Clark M.G., Clark A.D.H., Rattigan S. // Microvasc. Res. — 2000. — Vol. 60, N 3. — P. 294-301.
6. Kastrup J., Buhlow J., Lassen N.A. // Int. J. Microcirc. Clin. Exp. — 1989. — Vol. 8. — P. 205-215.
7. Kuznetsova L.V., Tomasek N., Sigurdsson G.H. et al. // Am. J. Physiol. — 1998. — Vol. 274. — P. H1248-H1254.
8. Kvandal P., Stefanovska A., Veber M. et al. // Microvasc. Res. — 2003. — Vol. 65. — P. 160-171.
9. Kvernmo H.D., Stefanovska A., Bracic M. et al. // Ibid. — 1998. — Vol. 56. — P. 173-182.
10. Seifalian A.M., Stansby G., Jackson A. et al. // Eur. J. Vasc. Surg. — 1994. — Vol. 8. — N 1. — P. 65-69.
11. Silverman D.C., Stout R.G. // Microvasc. Res. — 2002. — Vol. 63. — P. 196-208.
12. Stefanovska A., Bracic M. // Contemporary Physics. — 1999. — Vol. 40, N 1. — P. 31-55.
13. Williams S.A., Tooke J.E. // Int. J. Microcirc. Clin. Exp. — 1992. — Vol. 11. — P. 109-116.

© Коллектив авторов, 2004

СТИМУЛЯЦИЯ КРОВООБРАЩЕНИЯ В ТКАНЯХ КОНЕЧНОСТЕЙ МЕТОДОМ ПОВТОРНЫХ ОСТЕОПЕРФОРАЦИЙ (ЭКСПЕРИМЕНТАЛЬНО-КЛИНИЧЕСКОЕ ИССЛЕДОВАНИЕ)

А.А. Ларионов, М.Ю. Речкин, Е.Н. Шурова, Г.Н. Филимонова, О.А. Кравчук

Российский научный центр «Восстановительная травматология и ортопедия» им. Г.А. Илизарова, Курган

С помощью современных методов проведено экспериментальное (28 собак) и клиническое (24 больных с хронической ишемией) исследование состояния периферического кровообращения в нижних конечностях после применения метода повторных остеоперфораций. Показано, что простое и малотравматичное хирургическое вмешательство, направленное на создание множественных очагов репаративной регенерации и реактивной гиперемии, достоверно обеспечивает стойкое улучшение регионарной гемодинамики и метаболизма тканей как при компенсированных, так и при декомпенсированных расстройствах кровоснабжения конечностей.

The state of peripheral blood circulation of lower extremities after repeated osteoperforations was conducted in experiment (28 dogs) and in clinic (24 patients with chronic ischemic disease) using modern methods. It was shown that simple and low invasive surgical intervention for the creation of multiple reparative regeneration and reactive hyperemia foci provides stable improvement of regional hemodynamic and tissue metabolism both in compensated and decompensated disturbances of blood circulation in extremities.

Нарушение регионарного кровоснабжения при повреждениях опорно-двигательного аппарата значительно ухудшает репаративную регенерацию тканей, что обуславливает непрекращающийся поиск приемов стимуляции восстановительных процессов [10, 11]. Непременным условием оптимизации восстановительных процессов в тканях конечности является улучшение регионарного кровообращения и нормализация микроциркуляции в ишемизированных тканях, так как именно состояние микроциркуляторной системы определяет течение и исход репаративной регенерации [4, 8, 12].

Известно, что костная травма сопровождается появлением очагов артериальной гиперемии в кости и приводит к повышению интенсивности кровообращения на весь последующий период костеобразования [1, 3, 11, 13]. Для улучшения условий репаративной регенерации тканей в травматологии и ортопедии широко применяют методики стимуляции восстановительных процессов путем локального возбуждения очагов остеогенеза и артериальной гиперемии. Однако продолжительность их стимулирующего воздействия ограничена длительностью биологического цикла репаративной регенерации тканей. В РНЦ «ВТО» на основе проведенных экспериментально-теоретических исследований был разработан способ пролонгирования остеорепарации и артериальной гиперемии, заключающийся в выполнении повторных остеоперфораций [2]. Эксперименты, выполненные на животных, показали, что при повторном воздействии агрессивного фактора формируется «кооперативный эффект» в ответной сосудистой реакции организма, проявляющийся повышением выраженнос-

ти и увеличением продолжительности периода артериальной гиперемии [6]. Методика повторных остеоперфораций была применена в клинической практике для стимуляции ангиогенеза и коллатерального кровотока при хронической ишемии нижних конечностей у больных с облитерирующим атеросклерозом.

Целью данной работы было экспериментально-клиническое изучение результатов применения методики повторных остеоперфораций конечностей с целью стимуляции регионарного кровообращения и восстановительных процессов в тканях конечностей.

МАТЕРИАЛ И МЕТОДЫ

Экспериментальное исследование. Изменения васкуляризации и периферического кровообращения конечности, возникающие в ответ на хирургическое повреждение в виде повторных остеоперфораций, изучены на 28 беспородных собаках в возрасте от 1 года до 4 лет. Продолжительность эксперимента составила 122 сут.

Анатомо-функциональное состояние кровообращения в нижних конечностях изучали при помощи сравнительной прижизненной ангиографии из чресплечевого доступа и флебографии на аппарате «Angioscop А-33» фирмы «Siemens», а также методом инвазивной ультразвуковой доплерометрии. Кровенаполнение конечности и метаболизм костной ткани оценивали по активности ^{99m}Tc-ДТПА (диэтилентриаминпентауксусная кислота) в сосудистом бассейне; радиофармпрепарат (РФП) вводили внутривенно в дозе 0,37–0,56 МБк/кг за 30 мин до исследования. Для оценки обменных про-

цессов в костной ткани использовали ^{99m}Tc и пирофосфатный комплекс, который вводили собакам внутривенно в дозе 0,64–1,11 МБк/кг. Сканирование и радиометрию проводили на планисканере KE-32 фирмы «Radiach».

Радиоиммунологическим методом в сыворотке крови определяли циклический аденозинмонофосфат (цАМФ), циклический гуанозинмонофосфат (цГМФ), паратгормон, соматотропный гормон и кальцитонин. Остеотропные гормоны выявляли при помощи специальных наборов (китов), производимых фирмами «Mallinckrodt» (ФРГ), «Sea Ige Sorin» (Франция). Циклические нуклеотиды определяли при помощи наборов фирмы «Amersham» (Англия). Радиометрию исследуемого материала выполняли при помощи гамма-счетчика фирмы «Trasog Еuroра» (Голландия). Васкуляризацию мягких тканей конечностей изучали методом количественной морфометрии при помощи окуляр-микрометра микроскопа МБС-2. Микроциркуляторное русло фасций маркировали гистохимическим методом на выявление АТФ-азы по Падекуле—Герману.

Клиническое исследование. Процесс компенсации хронической ишемии нижней конечности изучали у 24 больных с облитерирующим атеросклерозом в возрасте от 41 года до 72 лет в течение 1 года. Стадии ишемии определяли по классификации А.В. Покровского. С помощью ультразвуковой доплеровской установки («Ангиоплюс», Россия) оценивали магистральный линейный кровоток в конечностях и регистрировали прямую фазу максимальной линейной скорости, рассчитывали индекс пульсации и демпинг-фактор. Регионарное систолическое давление на нижней конечности определяли методом Рива-Роччи с ультразвуковой регистрацией артериального пульса. Напряжение кислорода и углекислого газа в крови кожи стопы регистрировали при помощи чрескожного монитора 840 (VED) PtCO₂/PtCO₂ фирмы «Novamatrix» (США). Состояние микроциркуляции оценивали с помощью лазерной доплеровской флоуметрии («Ангиоплюс», Россия). Регистрировали такие показатели, как капиллярный кровоток, частота флюктуаций, регионарное сосудистое сопротивление. Артериографию нижних конечностей выполняли на рентгенографической установке «Ангиомультекс» фирмы «Siemens».

Результаты исследования обрабатывали методами вариационной статистики с определением критерия Стьюдента.

Методика операции

В эксперименте после обработки операционного поля на тазовой конечности собак под внутривенным наркозом при помощи электродрели спицей для чрескостного остеосинтеза диаметром 1,5 мм создавали сквозные каналы в дистальном метафизе бедренной кости, в обоих метафизах большеберцовой кости, в пяточной и ладьевидной

костях. В последующем операцию повторяли дважды с интервалом в 10 сут.

У больных с хронической ишемией нижних конечностей после обработки операционного поля под местной или перидуральной анестезией спицей диаметром 1,8–2 мм производили с помощью электродрели повреждения метафизов длинных костей, костей стопы так, чтобы верхний уровень нанесения сквозных остеоперфораций располагался проксимальнее зоны нарушенного кровоснабжения. В послеоперационном периоде проводили инфузионную терапию вазоактивными препаратами, назначали антикоагулянты, дезагреганты. С целью получения кооперативного эффекта в ответной реакции кровеносной системы на хирургическую костную травму через 10–14 дней остеоперфорацию повторяли.

РЕЗУЛЬТАТЫ И ОБСУЖДЕНИЕ

Однократное выполнение остеоперфораций в эксперименте сопровождалось увеличением кровоснабжения оперированной конечности по сравнению с контралатеральной, которое достигало максимума в течение 2–3-й недели после операции и проявлялось в раннем контрастировании и дилатации артерий. К концу 4-й недели опыта различия в артериографической картине оперированной и контралатеральной конечностей отсутствовали. Повторное выполнение остеоперфораций с интервалом в 10 сут приводило к более выраженному и продолжительному увеличению кровоснабжения оперированной конечности. Ангиографически через 1 мес после операции регистрировались расширение подкожной артерии и признаки ускорения кровотока в виде более раннего контрастирования артериального русла. Ускорение кровотока и более развитая сосудистая сеть на стороне операции обнаруживались на сравнительных артериограммах и через 2,5 мес после повторных остеоперфораций. Повышенное кровенаполнение оперированной конечности регистрировалось также при сравнительной восходящей флебографии, выявлявшей дилатацию магистральных вен и более «густую» архитектуру венозной сети.

Радионуклидные исследования кровообращения в тазовых конечностях собак показали, что на 7-е сутки после первой операции остеоперфорации активность РФП максимально повышалась на уровне нижней трети голени в 2,6 раза по сравнению с противоположной конечностью. По данным инвазивной ультразвуковой доплерометрии, на 10–14-е сутки опыта объемная скорость кровотока в бедренной артерии оперированной конечности возрастала в 2 раза. К 30-м суткам разница в активности РФП в сосудистых бассейнах оперированной и контралатеральной конечностей исчезала.

После повторения остеоперфораций на 18–20-е сутки эксперимента отмечалось достоверное повышение в 3,2 раза активности РФП в сосудистом

бассейне, а инвазивная ультразвуковая доплерометрия показывала дальнейшее нарастание в 2,5 раза объемной скорости кровотока в бедренной артерии на стороне остеоперфораций. После третьей операции регистрировалось дальнейшее повышение в 1,8–3,5 раза активности РФП в сосудистом бассейне. Значительно возрастала величина включения пирофосфатного комплекса, особенно в зоне повреждения и репарации тканей. Повышенное кровенаполнение оперированной конечности и высокий уровень обменных процессов сохранялись в течение всего срока эксперимента.

Сравнительное изучение состояния гемомикроциркуляторного русла мышц и фасций обеих голени собак показало, что усиление капилляризации тканей происходило в первые 2 нед после однократной операции и было максимально выражено на 10–14-е сутки опыта. С 3-й недели после операции капилляризация мышц и величина гематотканевой диффузии снижались до контрольного уровня, что согласуется с данными других авторов о продолжительности реакции микроваскулярной сети на повреждение [5, 9]. После повторения остеоперфораций относительный объем сосудистого русла оставался увеличенным по сравнению с контролем, что может свидетельствовать о перекалибровке микрососудов и увеличении доли микрососудов большего диаметра, т.е. о стойком вазодилатирующем эффекте [6, 7].

Повторные остеоперфорации тазовой конечности животных сопровождалась резкими изменениями гормонального фона и вызывали значительное повышение концентрации в крови остеотропных гормонов и циклических нуклеотидов. На протяжении первых 2 мес опыта содержание гормонов в сыворотке крови медленно убывало, но оставалось выше исходного. Лишь концентрация кальцитонина к окончанию 3-го месяца опыта возвращалась к дооперационному уровню. Содержание соматотропного гормона и паратиринна было повышенным в течение всего срока эксперимента. Динамика циклических нуклеотидов отражала реципрокные отношения и проявлялась постепенным снижением и нормализацией содержания цАМФ и одновременным повышением уровня цГМФ, который не возвращался к дооперационному значению.

Клиническое и инструментальное изучение в динамике периферического кровообращения у больных с облитерирующим атеросклерозом нижних конечностей показало, что ближайший послеоперационный период характеризовался улучшением локомоторной функции и выраженной реакцией артерий дистальных отделов конечности и микроциркуляторного русла [8].

У больных с компенсированной недостаточностью кровообращения (IIА–IIБ стадии) при исследовании магистрального кровотока в конечности выявлено, что в подколенной артерии и тыльной артерии стопы через 2 нед после повторных остеоперфораций демпинг-фактор кровотока увеличи-

вался соответственно на 19 и 80% ($p < 0,05$), индекс пульсации возрастал на 36% ($p < 0,05$) только в тыльной артерии стопы. Через 0,5 года после операций отмечалось повышение индексов давления на 22% ($p < 0,05$). Микроциркуляторное русло кожных покровов конечности реагировало еще более бурно. Капиллярный кровоток увеличивался на 63% ($p < 0,05$), а сосудистое сопротивление снижалось на 46% ($p < 0,05$) и достигало показателя контрольной группы (здоровые мужчины). Напряжение кислорода возрастало на 72% ($p < 0,05$), напряжение углекислого газа снижалось на 22% ($p < 0,05$).

При III–IV стадиях хронической ишемии характер кровотока в бедренной и подколенной артериях после операций почти не изменялся, что свидетельствовало о существовании на этом уровне сформировавшихся путей окольного кровотока, поскольку в задней большеберцовой артерии отмечалось увеличение индекса пульсации и демпинг-фактора соответственно на 40 и 69% ($p < 0,05$). Как и при II стадии ишемии, увеличивался индекс давления в нижней трети бедра и в нижней трети голени на 29 и 58% ($p < 0,05$). Степень изменения показателей микроциркуляции была несколько выше, чем при II стадии ишемии. Капиллярный кровоток возрастал на 143% ($p < 0,05$), сосудистое сопротивление снижалось на 56% ($p < 0,05$). Напряжение кислорода в коже стопы увеличивалось на 46%, а напряжение углекислого газа снижалось на 41% ($p < 0,05$).

Проведенные исследования показали, что остеорецептивная система кости реагирует как единое целое, участвуя в регуляции общих и системных реакций организма [14].

Установленные в эксперименте изменения гемомикроциркуляторного русла мышечно-фасциального аппарата оперированной конечности были наиболее выражены в передней большеберцовой мышце, повреждаемой в процессе опыта в связи с проведением спиц, и максимально проявлялись при повторном проведении спиц, что отражало кооперативный эффект в сосудистой реакции. Главными компонентами ответной реакции на неоднократное проведение спиц являлись увеличение емкости гемомикроциркуляторного русла и ангиогенез.

Динамика остеотропных гормонов и циклических нуклеотидов в сыворотке крови после повторных остеоперфораций указывает на стимуляцию функции эндокринных желез и продукции мессенджеров вегетативной нервной системы. Регуляторное влияние их на регенераторные процессы проявлялось последовательной сменой адренергической фазы на холинергическую, которая завершала метаболическую перестройку организма с перераспределением пластических и энергетических материалов. Длительная гиперпродукция остеотропных гормонов, в том числе соматотропного гормона, обеспечивала активное развитие восстановительных процессов.

Динамика состояния периферического кровообращения у больных с облитерирующим атеросклерозом после выполнения повторных остеоперфораций соответствовала общей картине ранее выявленных при чрескостном остеосинтезе особенностей компенсаторно-приспособительных реакций систем организма, обеспечивающих регенераторные процессы, изменений регионарной гемодинамики в связи с увеличением емкости циркуляторного русла и ускорением кровотока, а также с образованием ангиогенных факторов физической и химической природы, стимулирующих новообразование и структурную перестройку уже существовавшего кровеносного русла [6]. В крупных магистральных артериях изменения гемодинамики практически отсутствовали, что свидетельствует, на наш взгляд, о более высокой степени их поражения атеросклеротическим процессом и об организации на этом уровне системы коллатерального кровотока.

Следует отметить, что после повторных остеоперфораций показатели микроциркуляции и напряжения кислорода в коже стопы почти вдвое превышали их значения после реконструктивных операций [10]. Одновременно с повышением напряжения кислорода кожи стопы мы отмечали снижение напряжения углекислого газа, что может косвенно свидетельствовать об улучшении тканевого дыхания.

Простая и малотравматичная методика позволяла создавать очаги репаративной регенерации и артериальной гиперемии равномерно с вовлечением в зону воздействия проксимальных отделов конечности, где сохранялись условия достаточного кровоснабжения.

ВЫВОДЫ

1. Остеоперфорации конечностей вызывают развитие репаративной реакции в зоне повреждения и сопровождаются компенсаторно-приспособительными изменениями систем организма, регулирующих восстановительные процессы. Увеличение кровенаполнения оперированной конечности происходит за счет расширения всех звеньев циркуляторного русла, раскрытия резервных и формирования новых кровеносных сосудов.

2. Перестройка сосудистого русла стимулируется дополнительным воздействием внутрисосудистых механических факторов (давление, скорость кровотока), сопутствующих изменениям регионарной гемодинамики в связи с увеличением емкости циркуляторного бассейна и ускорением кровотока. Максимальное повышение кровенаполнения конеч-

ности после однократных остеоперфораций отмечается в течение 2 нед. Затем ответная сосудистая реакция на операционную травму подвергается обратному развитию.

3. Повторные остеоперфорации пролонгируют течение восстановительных процессов в конечности и вызывают изменения регионарной гемодинамики. Повышенное кровенаполнение конечности сохраняется более 3 мес.

4. При сохранении функциональных резервов кровеносной системы конечностей у больных с облитерирующим атеросклерозом повторные остеоперфорации являются эффективной методикой компенсации хронической ишемии.

ЛИТЕРАТУРА

1. А.с. 1061803 СССР, МКИ³, А61 В17/00. Способ лечения хронической ишемии конечности /Г.А. Илизаров, Ф.Н. Зусманович //Бюл. изобрет. — 1983. — N 47.
2. Заявка на изобрет. N 93045689/14, РФ, МКИ5 А61 В17/56. Способ лечения хронической артериальной недостаточности /В.И. Шевцов, А.А. Ларионов //Бюл. изобрет. — 1995. — N 21.
3. Зусманович Ф.Н. Новый метод активизации коллатерального кровообращения — реваскуляризирующая остеотрипанация //Вестн. хир. — 1991. — N 5-6. — С. 114-115.
4. Козлов В.П. Сравнительная оценка результатов изолированных и комбинированных реконструктивных операций и поясничной симпатэктомии при окклюзионных заболеваниях брюшной аорты и артерий нижних конечностей: Дис. ... канд. мед. наук. — М., 1990.
5. Куприянов В.В., Караганов Я.Л., Козлов В.И. Микроциркуляторное русло. — М., 1975.
6. Ларионов А.А. Дистракционный остеосинтез и эволюция костных трансплантатов: Автореф. дис. ... д-ра мед. наук. — Пермь, 1995.
7. Ларионов А.А., Асонова С.Н., Филимонова Г.Н. и др. //Материалы 28-й науч.-практ. конф. — Курган, 1996. — С. 146-148.
8. Ларионов А.А., Щурова Е.Н., Речкин М.Ю. //Гений ортопедии. — 2000. — N 4. — С. 32-35.
9. Оноприенко Г.А. Вазкуляризация костей при переломах и дефектах. — М., 1993.
10. Прохоров Г.Г., Сазонов А.Б., Скородумов Ю.Ф. //Вестн. хир. — 1992. — N 4-6. — С. 78-82.
11. Фишкин В.И., Львов С.Е., Удальцов В.Е. Региональная гемодинамика при переломах костей. — М., 1981.
12. Фищенко П.Я. Посттравматические нарушения кровообращения в конечностях и их последствия. — Автореф. дис. ... д-ра мед. наук. — М., 1969.
13. Шевцов В.И., Ларионов А.А., Десятниченко К.С. и др. //Ангиол. и сосуд. хир. — 1995. — N 2. — С. 132.
14. Jankovský G. //Latv. Zinatnu. Acad. Vestis. — 1992. — N 4. — P. 54.

© Г.М. Дубровин, П.В. Ковалев, 2004

РЕВАСКУЛЯРИЗИРУЮЩИЙ И ДЕКОМПРЕССИВНЫЙ ЭФФЕКТ СУБХОНДРАЛЬНОЙ СПОНГИОЗОТОМИИ С МЫШЕЧНОЙ ИМПЛАНТАЦИЕЙ ПРИ ДЕФОРМИРУЮЩЕМ ГОНАРТРОЗЕ (ЭКСПЕРИМЕНТАЛЬНОЕ ИССЛЕДОВАНИЕ)

Г.М. Дубровин, П.В. Ковалев

Курский государственный медицинский университет

Для лечения деформирующего гонартроза с ведущим гипертензионным эндостальным синдромом предложена спонгиозотомия с имплантацией в трепанационное отверстие краевой порции передней большеберцовой мышцы. С целью изучения реваскуляризирующего и декомпрессивного эффекта этой операции проведены эксперименты на 28 собаках. Оценка динамики внутрикостного давления и морфологическое исследование микропрепаратов подтвердили эффективность предложенного метода.

Spongiosotomy with implantation of the marginal portion of the m. tibialis anterior into the zone of trepanation foramen was suggested for the treatment of deforming arthrosis with hypertensive endosteal syndrome. To study revascularising and decompressive effect of the surgery experimental study in 28 dogs was performed. There three groups of animals, 8 dogs in each group; two first groups were control, third group — test one. Deforming gonarthrosis was reproduced in all animals. Animals from group II were subjected to subchondral spongiosotomy, dogs from group III — spongiosotomy with muscle implantation. The study of the intraosseous pressure dynamics and morphologic examination of microsamples confirmed the efficacy of the suggested method and allowed to recommend its use in clinical practice.

При деформирующем гонартрозе (ДГА) I–II стадии в клинике заболевания преобладает эндостальный вид боли за счет нарушения венозного оттока в субхондральной зоне и, соответственно, повышения внутрикостного давления [2]. Методом воздействия на эндостальный гипертензионный болевой синдром являются различные виды остеотомии. Эффект этих операций проявляется наиболее рано и обуславливается четырьмя основными факторами: 1) восстанавливается ось конечности, нормализуется статическая и динамическая нагрузка на сустав; 2) уменьшается венозный стаз — тем самым нормализуется кровообращение, и в частности внутрикостное давление крови (ВКД); 3) пересечение симпатических нервов приводит к уменьшению болей, устранению спазма сосудов; 4) пересечение кости усиливает репаративные процессы в субхондральной зоне, способствует регенерации хряща [3].

При ДГА без нарушения оси конечности может применяться остеотомия только губчатой кости метаэпифиза — спонгиозотомия, когда из трепанационного отверстия в большеберцовой кости вблизи от суставной поверхности производят пересечение губчатой ткани, не нарушая кортикальный слой (а.с. 1297835 РФ от 1987 г. и 1377066 РФ от 1988 г.). Тем же эффектом обладают различные виды остеоперфорации с помощью спиц и сверл [5, 6]. Общим недостатком этих вмешательств является кратковременный эффект и возобновление эндостального болевого синдрома после восстановления спонгиозной кости в субхондральной зоне и закрытия трепанационного отверстия [6].

МАТЕРИАЛ И МЕТОДЫ

С целью продления сроков ремиссии за счет реваскуляризации субхондральной зоны и длительной декомпрессии нами предложена спонгиозотомия с имплантацией краевой порции передней большеберцовой мышцы (пат. 2178680 РФ от 2002 г.).

Методика операции. Производят передненаружный продольный разрез от суставной щели коленного сустава (не вскрывая последний) до нижней границы бугристости большеберцовой кости. Отводят кнаружи переднюю большеберцовую мышцу, под ней поднадкостнично обнажают участок наружного мыщелка большеберцовой кости на 2–2,5 см ниже суставной щели и формируют поперечно расположенное трепанационное отверстие прямоугольной формы размером 1,5×2 см. Через отверстие с помощью узкого долота поперечно рассекают губчатую кость метафиза по всей плоскости, достигая внутренней поверхности кортикального слоя (рис. 1, а). Перемещают к трепанационному отверстию переднюю большеберцовую мышцу и лишенный перимизия участок мышцы подшивают трансоссальными погружными П-образными швами к краям отверстия (рис. 1, б).

Предположение, что имплантация части мышцы в трепанационное отверстие большеберцовой кости улучшит микроциркуляцию губчатой кости в субхондральной зоне и нормализует на длительный срок внутрикостное давление, требовало экспериментального подтверждения.

Экспериментальное исследование проведено на 24 беспородных собаках массой 15–20 кг. Были

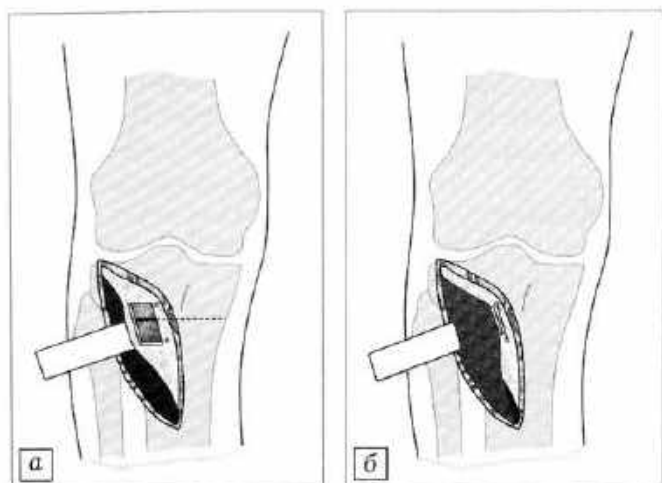


Рис. 1. Схема операции: а — спонгиозотомия; б — имплантация мышцы в трепанационное отверстие.

сформированы три группы по 8 животных в каждой: 1-я (контрольная) группа — моделирование ДГА; 2-я (контрольная) группа — моделирование ДГА + субхондральная проксимальная спонгиозотомия большеберцовой кости; 3-я (основная) группа — моделирование ДГА + спонгиозотомия с имплантацией части передней большеберцовой мышцы. Оперативные вмешательства и болезненные манипуляции выполнялись под фторотановым масочным наркозом в соответствии с «Правилами гуманного обращения с лабораторными животными». За 30 мин до введения в наркоз осуществлялась премедикация. В послеоперационном периоде собакам проводилась обезболивающая и антибактериальная терапия.

Перед первым этапом исследования у всех животных измеряли внутрикостное давление в проксимальном метаэпифизе большеберцовой кости. Затем моделировали ДГА на правой задней конечности путем удаления наружного мениска и формирования дефекта гиалинового хряща на наружном мыщелке большеберцовой кости размером 0,5×0,5 см на всю толщину хрящевого покрова.

Через 2 мес для контроля модели ДГА 2 собаки 1-й группы были выведены из опыта (методом ингаляционной передозировки фторотана). Предварительно у животных измерялось ВКД на обеих задних конечностях. Воспроизведение ДГА подтверждалось гистологическим исследованием суставного хряща и субхондрального слоя костной ткани проксимального эпифиза большеберцовой кости оперированной конечности.

Через 2 мес с начала опыта у животных 2-й и 3-й групп на конечности с моделированным ДГА произведены оперативные вмешательства, направленные на реваскуляризацию и декомпрессию субхондральной зоны. Во 2-й (контрольной) группе выполнена субхондральная проксимальная спонгиозотомия большеберцовой кости. В 3-й (основной) группе после спонгиозотомии в трепанационное отверстие кости имплантирована лишенная

перимизия часть передней большеберцовой мышцы без отсечения ее от анатомических точек крепления по описанной выше методике (см. рис. 1).

Через 4 мес после начала эксперимента из опыта выведены по две собаки 2-й и 3-й групп, а через 6 и 8 мес — по три. В эти же сроки выводились из опыта по две собаки 1-й группы для контроля течения экспериментального ДГА. У всех животных предварительно измерялось ВКД на здоровой и оперированной конечностях, а после выведения из опыта проводилось гистологическое исследование проксимального эпифиза большеберцовой кости.

РЕЗУЛЬТАТЫ

Уровень ВКД до выполнения вмешательства (принятый за норму) колебался от 350 до 620 Па. Через 2 мес после моделирования ДГА у всех собак на экспериментальной конечности отмечалось достоверное повышение его в проксимальном метаэпифизе большеберцовой кости до 780 ± 150 Па. В 1-й группе при наблюдении до 8 мес определялся рост ВКД на конечности с ДГА до максимальных значений 1080 ± 250 Па (рис. 2). Во 2-й группе ВКД в течение 2 мес после спонгиозотомии снижалось, а затем приобретало тенденцию к росту (рис. 3). В 3-й группе через 2 мес после спонгиозотомии с мышечной имплантацией и в процессе дальнейшего наблюдения отмечалась нормализация ВКД (рис. 4).

Изучение макропрепаратов хрящевой поверхности мыщелков большеберцовой кости собак 1-й (контрольной) группы показало следующее. Через 2 мес после моделирования ДГА сохранялся дефект хрящевой ткани в виде углубления, дно которого было покрыто тонкой пленкой ткани желто-серого цвета. Через 4 мес дефект имел вид уплотнения, выполненного фиброзной тканью желтоватого цвета. Через 6 и 8 мес дефект был заполнен фиброзной тканью, которая плавно переходила в гиалиновый хрящ, более мягкий в зоне перехода, чем в отдаленных областях.

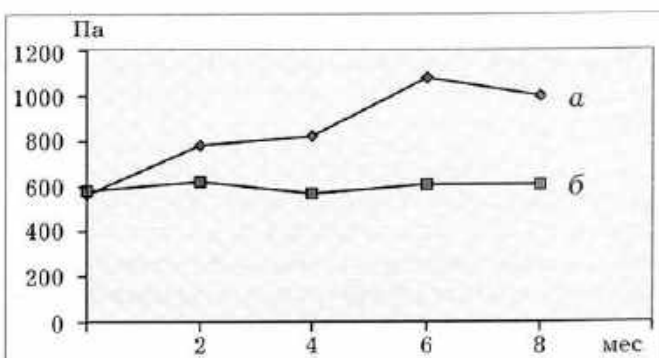


Рис. 2. Динамика внутрикостного давления у животных 1-й группы.

а — экспериментальный ДГА; б — интактная конечность (начиная со 2-го месяца после операции достоверность различия $p < 0,05$).

Здесь и на рис. 2 и 3: по оси абсцисс — срок после моделирования ДГА (в мес); по оси ординат — ВКД (в Па).

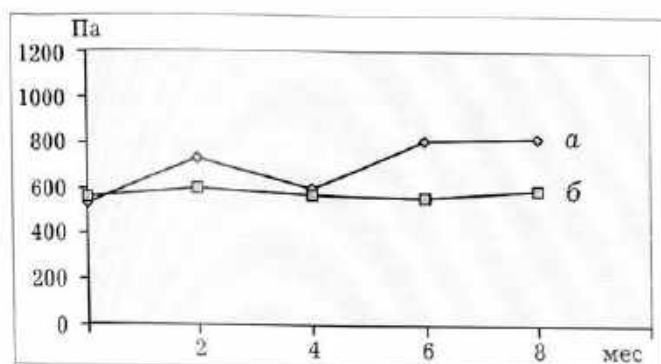


Рис. 3. Динамика внутрикостного давления у животных 2-й группы.

а — оперированная (правая), б — не оперированная (левая) задняя конечность (в сроки 6 и 8 мес достоверность различия $p < 0,05$).

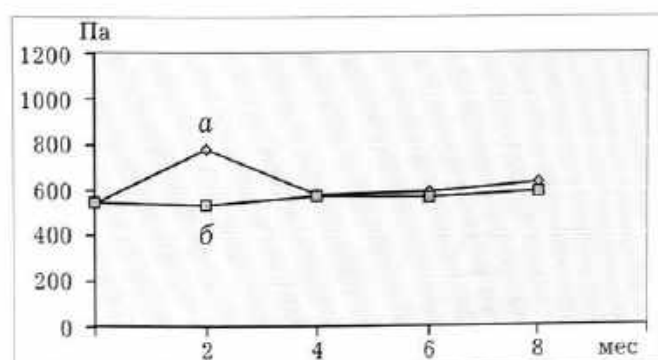


Рис. 4. Динамика внутрикостного давления у животных 3-й группы.

а — оперированная (правая), б — не оперированная (левая) задняя конечность.

При гистологическом исследовании препаратов через 2 мес после моделирования ДГА обнаруживались многочисленные щели в хрящевой ткани и признаки начинающегося остеопороза в виде расширения костномозговых пространств в субхондральной зоне (рис. 5, а, б). Через 8 мес признаки деструкции хряща были выражены максимально: наблюдалось его значительное разволокнение с образованием глубоких трещин, в субхондральной зоне выявлялся выраженный остеопороз с рассасыванием костных балок (рис. 5, в, г).

У собак 2-й группы через 4 мес после моделирования ДГА (2 мес после спонгиозотомии) дефект хрящевого покрова был заполнен фиброзной тканью тусклого желтоватого цвета, более мягкой, чем окружающий хрящ. Через 6 и 8 мес дефект был заполнен тканью, визуально не отличающейся от гиалинового хряща. На гистограммах через 4 мес в эпифизарной зоне обнаруживались полнокровные сосуды (рис. 6, а), через 6–8 мес сохранялось поверхностное разволокнение хряща с его истончением; при этом существенно-

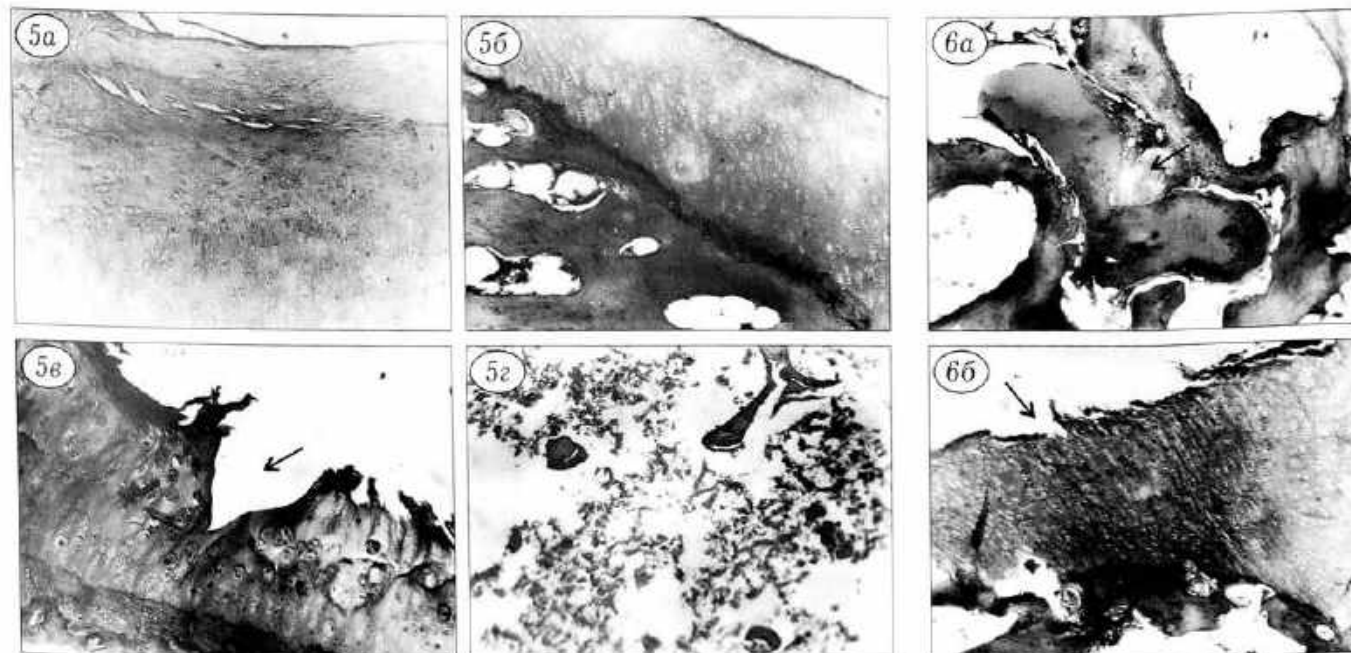


Рис. 5. Микрофотограммы препаратов животных 1-й группы через 2 мес (а, б) и через 8 мес (в, г) после моделирования ДГА.

а — трещины в толще хряща; б — расширенные костномозговые пространства в субхондральной зоне; в — разволокнение хрящевой ткани с образованием трещины (стрелка); г — резкое истончение костных балок с уменьшением их количества в метаэпифизарной зоне.

Здесь и на последующих рисунках: окраска гематоксилином и эозином, ув. 63.

Рис. 6. Микрофотограммы препаратов животных 2-й группы.

а — через 4 мес после моделирования ДГА: резко расширенный кровеносный сосуд (стрелка) между костными балками в субхондральной зоне; б — через 8 мес: разволокнение поверхности хряща с его неравномерным истончением (стрелка), костные балки субхондральной зоны не изменены.

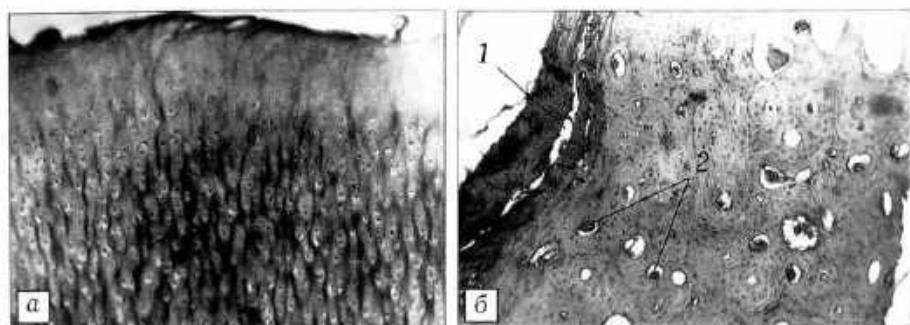


Рис. 7. Микрофотограммы препаратов животных 3-й группы.

а — через 4 мес после моделирования ДГА: поверхностные узурсы и избыточное накопление мукоида в суставном хряще;

б — через 8 мес: сохранение капиллярной гиперемии в субхондральной зоне кости под мышечным имплантатом (1 — имплантированная мышца; 2 — новообразованные капилляры).

го истончения костных балок (т.е. остеопороза) не выявлялось (рис. 6, б).

У собак 3-й (основной) группы макроскопически хрящевой покров в месте повреждения в сроки 6 и 8 мес от начала эксперимента практически не отличался от остальной поверхности. При гистологическом исследовании через 4 мес в суставном хряще выявлялись поверхностные узурсы и дистрофические изменения в виде избыточного накопления мукоида (рис. 7, а). На 8-м месяце эксперимента структура хряща практически не отличалась от нормы. В субхондральной кости через 4, 6 и 8 мес в непосредственной близости от подсаженной мышцы обнаруживалось большое количество полнокровных капилляров, при этом признаков остеопороза не отмечалось (рис. 7, б).

ОБСУЖДЕНИЕ

Механическое повреждение сустава является распространенным способом моделирования экспериментального артроза [1]. Резекция мениска и скарификация участка суставного хряща коленного сустава у собак позволяет уже через 2 мес получить гистологическую картину ДГА, который продолжает прогрессировать на протяжении как минимум 8 мес от начала эксперимента. Неясным остается генез повышения ВКД при ДГА у «четырёхлапых» животных. Вряд ли здесь имеет значение перегрузка травмированного мышечка и сминание костных балок субхондральной зоны, поскольку животное способно передвигаться на трех лапах. Возможно, наоборот, длительная разгрузка сустава и неподвижность конечности вследствие сокращения мышц и аутоиммобилизации вызывают уменьшение артериального притока крови, что приводит к развитию внутрикостного гипертензионного синдрома, описанного М. Э Курсейтовым [4]. Можно предположить, что и резорбция костных балок, подтвержденная гистологическим исследованием, увеличивает объем синусоидов венозного русла, составляющих одну из дренажных систем кости, что также замедляет отток крови. Так или иначе, при моделировании ДГА у собак отмечено достоверное повышение ВКД — показателя, который может служить критерием эффективности лечения.

Изучение динамики ВКД после спонгиозотомии выявило его снижение к 2 мес после вмешательства с последующим возрастанием до уровня, пре-

вышающего исходный. Это согласуется с данными В.И. Шевцова и соавт. [6] о восстановлении ВКД до исходных значений через 3 мес после туннелизации и трепанации кости. При спонгиозотомии с мышечной имплантацией констатировано стойкое снижение ВКД, по крайней мере в течение 6 мес после операции, с тенденцией к его незначительному повышению, что косвенно позволяет судить о декомпрессивном эффекте предложенной операции.

Морфологическое изучение препаратов хряща и субхондральной зоны «артрозного» сустава выявило более быстрое закрытие дефекта хрящевого покрова и гиперплазию костного мозга после трепанации кости и спонгиозотомии. Это подтверждает влияние названных операций на трофику хрящевой и костной ткани. Кардинальным отличием микропрепаратов в 3-й (основной) группе было заметное увеличение сосудов капиллярного типа в субхондральной зоне, что указывает на ревазуляризирующий эффект мышечной имплантации в трепанированную кость.

Таким образом, проведенные экспериментальные исследования подтверждают ревазуляризирующий и декомпрессивный эффект спонгиозотомии с имплантацией краевой порции передней большеберцовой мышцы при ДГА. Это позволяет рассчитывать на увеличение сроков ремиссии после предложенной операции и дает основание рекомендовать ее к применению в клинической практике.

ЛИТЕРАТУРА

1. Дедух Н.В., Зупанец И.А., Черных В.Ф., Дрогозов С.М. Остеоартрозы. Пути фармакологической коррекции. — Харьков, 1982. — С. 69–71.
2. Каменев Ю.Ф., Берглезов М.А., Батпенков Н.Д. и др. //Вестн. травматол. ортопед. — 1996. — N 4. — С. 48–52.
3. Котельников Г.П., Чернов А.П. Хирургическая коррекция деформаций коленного сустава. — Самара, 1999.
4. Курсейтов М.Э. О роли нарушения внутрикостного давления в патогенезе ишемического синдрома и возможность его коррекции у больных с облитерирующим атеросклерозом сосудов нижних конечностей: Автореф. дис. ... канд. мед. наук. — Таллинн, 1996.
5. Макушин В.Д., Чегуров О.К., Казанцев В.И., Гордиевских Н.И. //Гений ортопедии. — 2000. — N 2. — С. 52–55.
6. Шевцов В.И., Бунов В.С., Гордиевских И.И. //Там же. — 1999. — N 2. — С. 51–56.

© Коллектив авторов, 2004

ОЦЕНКА АНАЛГЕЗИРУЮЩЕГО ЭФФЕКТА ДЕКСАЛГИНА 25 (ДЕКСКЕТОПРОФЕНА) В ТРАВМАТОЛОГИИ И ОРТОПЕДИИ

Г.М. Кавалерский, Л.Л. Силин, А.В. Гаркави, А.А. Сорокин, Кадер Али

Московская медицинская академия им. И.М. Сеченова

Проведено изучение анальгезирующего эффекта и безопасности применения нестероидного противовоспалительного препарата дексальгина 25 у 45 больных с повреждениями и заболеваниями опорно-двигательной системы. Группу сравнения составили 49 пациентов с аналогичной патологией и выраженностью болевого синдрома, получавших опиоидный анальгетик трамадол ретард. Показано, что применение дексальгина 25 в терапевтических дозах позволяет добиться анальгетического эффекта при острых и хронических болях различной интенсивности. Наибольшая эффективность препарата отмечена при острых болях средней и умеренной интенсивности. У больных с очень сильными болями применение дексальгина 25 позволяет уменьшить дозу наркотических анальгетиков в 2 раза. Хроническая боль купируется дексальгином 25 только в период применения препарата. Нежелательные явления при лечении дексальгином 25 встречаются в 2,7 раза реже, чем при применении трамадола ретарда, и протекают в более легкой форме. Соотношение «польза—риск» у нестероидного противовоспалительного препарата дексальгина 25 лучше, чем у опиоидного анальгетика трамадола ретарда.

Clinical testing of analgetic effect and safety of nonsteroid anti-inflammatory drug dexalginum 25 was conducted in 45 patients with injuries and pathology of loco-motor system. Control group (49 patients with similar pathology and manifestation of pain syndrome) was treated by opium analgetic tramadol retard. It was shown that dexalgin 25 in therapeutic doses possessed analgetic effect in acute and chronic pains of various severity. The highest efficacy of the drug was noted in acute pains of medium and moderate severity. In patients with very severe pains dexalgin 25 allowed to decrease narcotic analgetics dose by 2 times. Dexalginum 25 provided chronic pain relief only within the period of its use. Side effect were noted 2.7 times rarely in comparison to tramadol retard and such effect were less marked. Rate «favor-risk» of unsteroid anti-inflammatory drug dexalginum 25 was better than in opium analgetic tramadol retard.

Несмотря на обилие предложенных анальгетиков, купирование боли у пациентов с патологией опорно-двигательной системы остается одной из ведущих проблем в травматологии и ортопедии. В настоящей работе проведен анализ анальгетического эффекта и безопасности применения таблетированного препарата дексальгина 25 (декскетопрофена) при заболеваниях и повреждениях опорно-двигательного аппарата. Дексальгин 25 относится к группе нестероидных противовоспалительных препаратов (НПВП), уменьшающих синтез простагландинов за счет подавления циклооксигеназной системы [1–3]. Одна его таблетка содержит 36,9 мг декскетопрофена траметамола, что соответствует 25 мг декскетопрофена. Из триады эффектов, характерных для НПВП — жаропонижающий, противовоспалительный и анальгетический, — у дексальгина 25 последние два выражены в большей степени [5].

Безопасность применения дексальгина 25 оценивали в сравнении с терапевтическими дозами широко используемого трамадола ретарда. Трамадол ретард (трамадол гидрохлорид) является опиоидным анальгетиком [4, 8, 9].

МАТЕРИАЛ И МЕТОДЫ

В исследование включен 91 пациент с острыми и хроническими болями разной интенсивности, обусловленными заболеванием или повреждением опорно-двигательной системы. В группу леченных дексальгином 25 вошли 45 пациентов в возрасте от 19 до 89 лет — 26 (57,8%) женщин и 19 (42,2%) мужчин. Наиболее многочисленной была возрастная группа старше 50 лет — 21 (46,7%) человек, в том числе старше 70 лет — 12 (26,7%). В возрасте от 21 года до 40 лет было 18 (40%) пациентов, до 20 лет — 6 (13,3%).

Показанием к назначению дексальгина 25 в большинстве случаев являлись острые боли (38 пациентов — 84,4%); 7 (15,6%) человек получали препарат по поводу хронических болей. Контролируемое ограничение объема движений (без внешней иммобилизации гипсовой повязкой), обусловленное болевым синдромом, констатировано у 32 пациентов: незначительное — у 2 (6,3%), среднее — у 16 (50%), сильное и очень сильное — у 14 (43,7%). Таким образом, в подавляющем большинстве случаев (93,7%) ограничение объема движений было средним, сильным или очень сильным.

Табл. 1. Причины болей у пациентов, получавших дексальгин 25

Причина болей	Острая боль		Хроническая боль	
	абс.	%	абс.	%
Операция	20	44,4	—	—
Травма	14	31,1	—	—
Заболевание	4	8,9	7	15,6

Причинами болей являлись операция, травма или заболевание (табл. 1). Почти половине больных (44,4%) дексальгин 25 назначали после выполнения реконструктивных операций на длинных костях, открытых вмешательствах на крупных суставах и мягких тканях. В 14 случаях препарат применялся в период консервативного лечения повреждений опорно-двигательной системы, в том числе при ушибах мягких тканей, переломах костей конечностей и таза, множественных и сочетанных повреждениях. Заболевание (главным образом дегенеративные заболевания суставов и позвоночника) являлось причиной болей у 11 (24,5%) пациентов.

После операции препарат назначали с 1–2-х суток. При консервативном лечении поврежденных и заболеваний опорно-двигательной системы к лечению болей дексальгином 25 приступали в течение 1-й недели после начала наблюдения за пациентом.

Дозировка дексальгина 25 определялась выраженностью болевого синдрома, переносимостью препарата и его эффективностью. При умеренных болях начинали с разовой дозы 0,5 таблетки, при болях средней, высокой и очень высокой интенсивности разовая доза составляла 1 таблетку. Препарат назначали от 1 до 3 раз в день с тем, чтобы суточная доза не превышала 75 мг. При недостаточном обезболивании на фоне предельной терапевтической дозы препарата (75 мг в сутки) не исключали дополнительное применение других анальгетиков. Продолжительность лечения дексальгином 25 колебалась от 2 до 7 сут.

Для оценки анальгетического эффекта дексальгина 25 определяли в динамике интенсивность болей и ограничение движений в области поражения, которые оценивали по четырехбалльной вербальной шкале. Оценку проводили до применения препарата, через 30 мин и в течение 12 ч после его приема, на 3, 5 и 7-й день исследования. Определяли время наступления и продолжительность анальгетического эффекта при приеме разовой и суточной дозы препарата.

При оценке переносимости препарата учитывали жалобы пациента и проявления аллергической реакции, артериальное давление, частоту сердечных сокращений, частоту дыхания, функцию почек и печени. Тяжесть побочных явлений оценивали в баллах по вербальной шкале.

В группу сравнения вошли 49 пациентов с аналогичной патологией опорно-двигательной системы и выраженностью болевого синдрома, получавших трамадол ретард по 100–200 мг 2–3 раза в день. Суточная доза препарата колебалась от 200 до 450 мг.

РЕЗУЛЬТАТЫ И ОБСУЖДЕНИЕ

Анальгетический эффект после однократного приема дексальгина 25 наступил у всех 45 больных. При этом снижение боли более чем на 50% констатировано у 41 (91,1%) пациента. У 4 (8,9%) пациентов однократный прием препарата дал лишь небольшое уменьшение болей (во всех этих случаях изначальная интенсивность болевого синдрома была очень высокой — 4 балла). Трое из этих пациентов с грыжей межпозвонкового диска и очень сильными корешковыми болями до назначения дексальгина 25 получали промедол по 1 мл 3–4 раза в день. После назначения дексальгина 25 по 1 таблетке 3 раза в день необходимость дополнительного введения наркотических анальгетиков сохранялась, однако дозу промедола удалось уменьшить с 4 до 2 мл в сутки. Все эти пациенты были оперированы в сроки от 3 до 6 дней после начала приема дексальгина 25. В четвертом случае слабый обезболивающий эффект был получен у пациента с множественными переломами костей конечностей и таза, но и у него назначение дексальгина 25 позволило снизить суточную дозу вводимого дополнительно промедола. В последующем у этого пациента был получен выраженный положительный эффект на фоне применения только дексальгина 25 по 1 таблетке 3 раза в день.

Анальгетический эффект после однократного приема препарата проявлялся через 30–60 мин. Максимальный эффект констатирован через 1 ч у 20 (44,4%) пациентов, через 4 ч — у 23 (51,1%), позже — у 2 больных. Продолжительность анальгетического действия колебалась от 3 до 6 ч.

Оценка болевого синдрома в динамике по среднему баллу (вербальная шкала от 0 до 4 баллов) представлена на рис. 1. Из него следует, что интенсивность болей до лечения в среднем была бли-

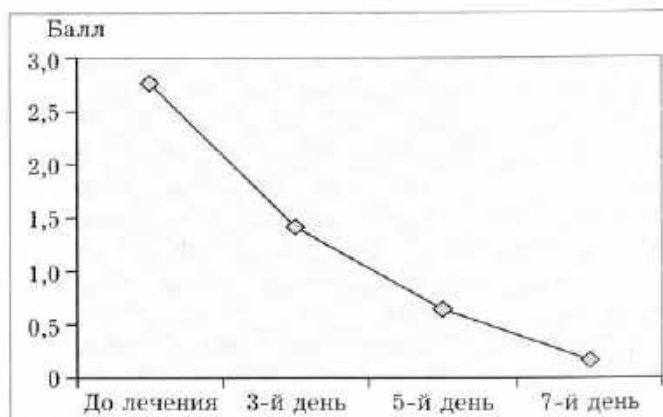
**Рис. 1.** Оценка болей в динамике (по среднему баллу) у пациентов, получавших дексальгин 25.

Табл. 2. Динамика болевого синдрома при применении дексалгина 25

Интенсивность боли	До лечения		В процессе лечения					
			3 дня		5 дней		7 дней	
	количество больных							
	абс.	%	абс.	%	абс.	%	абс.	%
Нет боли	—	—	15	33,3	30	66,7	40	88,9
Умеренная	15	33,3	18	40,0	11	24,4	4	8,9
Средняя	21	46,7	10	22,2	3	6,7	1	2,2
Сильная и очень сильная	9	20,0	2	4,5	1	2,2	—	—

же к сильной (2,76 балла), к 3-му дню лечения дексалгином 25 приближалась к умеренной (1,41 балла), затем продолжала снижаться и к 7-му дню составляла 0,16 балла, что близко к оценке «нет болей». Таким образом, анальгетический эффект дексалгина 25 в терапевтических дозах очевиден.

Более детальный анализ может быть проведен по группам пациентов с разной интенсивностью болевого синдрома (табл. 2). До начала лечения сильные и очень сильные боли отмечались у 9 (20%) из 45 пациентов. Из них 6 до назначения дексалгина 25 получали наркотические анальгетики. У 5 больных суточной дозы дексалгина 25 (75 мг) оказалось недостаточно для адекватного обезболивания, в связи с чем они дополнительно получали наркотические анальгетики. Дополнительное применение промедола у трех больных потребовалось в течение 3 дней, у двух — в течение 5 дней, однако его суточную дозу удалось снизить в 2 раза. При такой тактике к 3-му дню сильные и очень сильные боли сохранялись у 2 (4,5%) пациентов, к 5-му дню — у 1 (2,2%) больного, а к 7-му дню болей подобной интенсивности не отмечалось. Таким образом, суточная доза дексалгина 25 (75 мг) позволила уменьшить интенсивность сильных и очень сильных болей, сократив при этом необходимую для адекватного обезболивания дозу наркотических анальгетиков в 2 раза.

Боли средней интенсивности, имевшиеся до начала лечения у 21 (46,7%) пациента, через 3 дня приема дексалгина 25 сохранились на этом уровне у 10 (22,2%) больных, к 5-му дню — у 3 (6,7%), а к 7-му — только у 1 (2,2%).

Умеренные боли, зафиксированные к началу наблюдения у 15 (33,3%) пациентов, на фоне лечения дексалгином 25 в суточной дозе 25–50 мг к 3-м суткам были купированы полностью у всех наблюдавшихся. Достигнутый анальгетический эффект поддерживался до 7 дней с помощью суточной дозы препарата 25 мг.

Из общего числа пациентов (45) умеренные боли сохранялись к 3-му дню у 18 (40%), к 5-му дню — у 11 (24,4%) и к 7-му — у 4 (8,9%). К концу наблюдения (7-е сутки) у 40 (88,9%) пациентов боли отсутствовали полностью на фоне приема поддерживающих суточных доз дексалгина 25 (25–50 мг).

Проведенный анализ показывает, что наиболее эффективно анальгетическое действие дексалгина 25 реализуется при болях умеренной и средней интенсивности. При этом ни в одном случае не возникло необходимости в применении дополнительных анальгетиков.

Контролируемое ограничение объема движений, отмечавшееся у 32 больных, до начала лечения колебалось от незначительного (2 пациента — 6,3%) до сильного и очень сильного (14 больных — 43,7%). При этом средняя его оценка составляла 2,6 балла (рис. 2). Динамика восстановления объема движений соответствовала снижению болевого синдрома. Если до начала лечения средняя балльная оценка располагалась в промежутке между средним и значительным ограничением объема движений (2,6 балла), то через 3 дня она соответствовала среднему (2 балла), а к окончанию исследования приближалась к умеренному ограничению (1,2 балла).

После окончания курса лечения дексалгином 25 (7 дней) из 45 пациентов в последующем применении анальгетиков не нуждались 35 (77,8%). Из 38 больных с острой болью назначения анальгетиков не потребовалось 31, что составило 81,6% для данной группы. При хронических болях аналогичный эффект получен лишь в 57,1% случаев. Иными словами, продолжение обезболивания после недельного применения дексалгина 25 по поводу хрони-

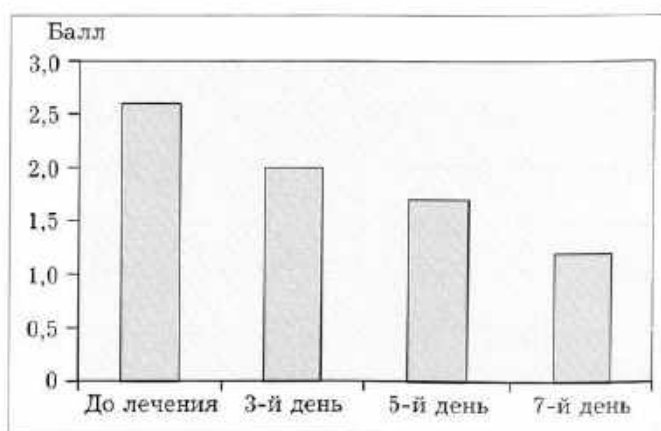


Рис. 2. Оценка ограничения объема движений в динамике (по среднему баллу) у пациентов, получавших дексалгин 25.

ческих болей потребовалось в 42,9% случаев, что в 2,3 раза больше, чем при острых болях (18,4%). На основании полученных данных можно утверждать, что в плане окончательной ликвидации болей дексалгин 25 при острой боли дает лучшие результаты, чем при хронической.

Оценка состояния больных по артериальному давлению, частоте сердечных сокращений, частоте дыхания на фоне приема как дексалгина 25, так и трамадола ретарда не выявила достоверных осложнений от применения этих препаратов. Снижение тахипноэ и тахикардии в обеих группах больных было обусловлено их обезболивающим эффектом, а не побочным действием.

Что касается анальгетического эффекта трамадола ретарда, то его начало после однократного приема препарата было таким же, как при приеме дексалгина 25, а продолжительность составляла до 12 ч. Достоверной разницы в обезболивающем эффекте этих препаратов при болях умеренной и средней интенсивности не обнаружено. При очень сильных болях анальгезия трамадолом ретардом была несколько большей.

Четкая разница между группами выявлена при анализе побочного действия препаратов — нежелательных явлений, среди которых отмечались тошнота, боли в животе, головокружение, слабость, потливость, заторможенность, сонливость. Нежелательные явления (побочное действие препаратов) констатированы у 3 (6,7%) больных, получавших дексалгин 25 по 25 мг 3 раза в день, и у 9 (18,4%) больных, получавших трамадол ретард по 150 мг 2 раза в день (рис. 3).

В группе пациентов, принимавших дексалгин 25, у 3 больных отмечено 4 нежелательных явления, средняя оценка их тяжести по шкале от 0 до 3 баллов составила 1,3 балла. Ни в одном случае эти явления не потребовали отмены препарата или снижения его дозировки. В группе пациентов, лечившихся трамадолом ретардом, констатировано 24 нежелательных явления у 9 больных со средней оценкой тяжести в 2 балла. У 3 из 9 этих больных лечение доведено до конца без снижения дозы. У 2 пациентов нежелательные явления уменьшились после снижения дозы до 100 мг 2 раза в день. В 4 случаях лечение трамадолом ретардом было отменено: двое больных сами отказались от приема препарата из-за его непереносимости, у двух других при снижении суточной дозы до 200 мг сохранялись нежелательные явления, расцененные как тяжелые или средней тяжести. Число нежелательных явлений на одного больного в группе пациентов, лечившихся дексалгином 25, составило 0,1, в группе получавших трамадол ретард — 0,5.

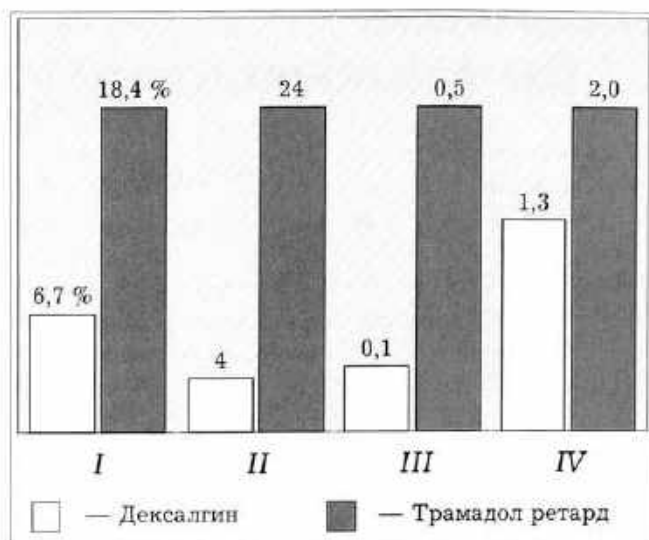

Рис. 3. Частота и тяжесть нежелательных явлений (НЯ) у пациентов, получавших дексалгин 25 (n=45) и трамадол ретард (n=49) в терапевтических дозах.

I — процент больных с НЯ; II — общее число НЯ; III — число НЯ на одного больного; IV — средняя тяжесть НЯ (в баллах).

Проведенный анализ нежелательных явлений (осложнений) показал, что при приеме терапевтических доз дексалгина 25 они встречаются значительно реже и выражены в меньшей степени, чем при применении трамадола ретарда. Эти данные в целом подтверждают заключение о том, что дексалгин 25 при суточной дозе 75 мг (25 мг 3 раза в день) обнаруживает лучшее соотношение «польза—риск», чем опиоид центрального действия трамадол ретард [7].

ЛИТЕРАТУРА

- Cashman J., McAnulty G. // *Drugs*. — 1995. — Vol. 49. — P. 51-70.
- Cherng C.H., Wong C.S., Ho S.T. // *Acta Anaest. Sinica*. — 1996. — Vol. 34. — P. 81-88.
- Gebhart G.F., McCormack K.J. // *Drugs*. — 1994. — Vol. 47, Suppl. 5. — P. 1-47.
- Eschailer A., Pierd P. // *Analgesiques. La revue du praticien*. — 2000. — Vol. 50. — P. 908-910.
- Insei P.A. // *Pharmacological base of therapeutic* /Eds. J.G. Hardman, A.G. Gilman, L.E. Limbird. — 9th ed. — New York, 1996. — P. 617-657.
- Kontinen Y.T., Kemppinen P., Segerberg M. et al. // *Arthr. Rheum.* — 1994. — Vol. 37. — P. 965-982.
- Kubler U., Metscher B., Jahnle-Kracht H. // *Schmerz*. — 1999. — Suppl. 1. — S. 81.
- Preston K.L., Jasinski D.R., Testa M. // *Drug. Alcohol. Depend.* — 1991. — Vol. 27. — P. 7-17.
- Richter W., Barth H., Flohe L. et al. // *Arzneimittelforsch. Drug Res.* — 1985. — Bd 35. — S. 1742-1744.

УДЛИНЕНИЕ КУЛЬТЕЙ ПАЛЬЦЕВ КИСТИ И УСТРАНЕНИЕ УКОРОЧЕНИЙ ФАЛАНГ И ПЯСТНЫХ КОСТЕЙ

В.Ф. Коршунов, Д.А. Магдиев, В.И. Барсук

Российский государственный медицинский университет, Москва

Представлен опыт лечения методом distraction и distraction в сочетании с костной аутопластикой 369 больных с культями, укорочениями, дефектами фаланг пальцев кисти и пястных костей (1985–2001 гг.). Методом distraction лечились 30 (8,1%) больных с ампутированными культями, 77 (20,9%) с несросшимися и 93 (25,2%) с неправильно сросшимися переломами. Методом distraction в сочетании с костной аутопластикой был применен у 42 (11,4%) больных с ампутированными культями, у 29 (7,9%) с ложными суставами, у 31 (8,4%) с несросшимися, у 28 (7,6%) с неправильно сросшимися переломами, у 39 (10,6%) с дефектами суставных концов фаланг и пястных костей. Отдаленные результаты лечения изучены у 281 (76,1%) больного: хороший результат получен у 163 (58%) пациентов, удовлетворительный — у 111 (39,5%), неудовлетворительный — у 7 (2,5%).

The experience in treatment of 369 patients with stumps, shortenings and defects of finger phalanges and metacarpal bones is presented. Distraction method alone and distraction with combination of bone autoplasty were used. Thirty patients (8,1%) with amputated stumps, 77 patients (20,9%) with ununited and 93 patients (25,2%) with malunited fractures were treated using distraction only. In 42 patients (11,4%) with amputation stumps, 29 patients (7,9%) with pseudoarthroses, 31 patients (8,4%) with ununited, 28 patients (7,6%) with malunited fractures and in 39 patients (10,6%) with the defects of articular ends and metacarpal bones the distraction in combination with bone autoplasty was performed. Long term results were evaluated in 281 patients (76,1%). Good results were achieved in 163 patients (58%), satisfactory — in 111 (39,5%) and unsatisfactory — in 7 patients (2,5%).

Кисть человека является органом, отличающимся особой сложностью дифференцированных движений. Любая травма с нарушением анатомического строения кисти приводит к изменениям ее биомеханики и тем самым ограничивает трудоспособность больного. Как правило, повреждения кисти происходят в молодом и наиболее трудоспособном возрасте. Возникновение физического дефекта органа нередко сопровождается психической травмой, накладывающей отпечаток на все сферы взаимоотношений пострадавшего в обществе и семье [6]. При травматических ампутациях пальцев кисти депрессивные симптомы, снижение качества жизни обычно более выражены у пациентов молодого возраста, особенно у женщин, и связаны в большей степени не с нарушениями функции, а с косметическим дефектом.

Наиболее частыми неблагоприятными исходами нерационального или начатого с опозданием лечения травм кисти являются: неправильно сросшиеся переломы, ложные суставы, дефекты фаланг пальцев и пястных костей. Среди многочисленных методов лечения последствий травм кисти особое место занимает внеочаговый компрессионно-дистракционный остеосинтез [1–5, 7, 8]. Этот метод имеет значительные преимущества перед другими, к которым прежде всего относится сведение к минимуму операционной травмы. При использовании этого метода снижа-

ется частота осложнений, улучшаются непосредственные и отдаленные, в том числе эстетические, результаты лечения. Однако при всех очевидных достоинствах внеочаговый компрессионно-дистракционный остеосинтез пока не нашел широкого применения в хирургии и восстановлении кисти ни в нашей стране, ни за рубежом. На наш взгляд, это связано с недостаточным знанием специалистами технических особенностей вмешательства и нередким отсутствием необходимого оборудования.

МАТЕРИАЛ И МЕТОДЫ

В клинике травматологии, ортопедии и ВПХ РГМУ на базе специализированного отделения хирургии кисти ГКБ № 4 за период с 1985 по 2001 г. проведено лечение 369 больных с культями, укорочениями, дефектами фаланг пальцев и пястных костей. Большинство пострадавших были наиболее трудоспособного возраста — от 20 до 40 лет (67,8%), преобладали мужчины (78,1%). Ведущее место занимала бытовая травма (46,2%). У 24,3% больных были последствия огнестрельных ранений кисти. Подавляющее большинство пациентов (239 человек — 64,8%) поступили в клинику для реконструктивных операций в сроки от 3 до 12 мес после травмы. У 51 (13,8%) больного была установлена инвалидность (забегая вперед, отметим, что после проведенного лечения и восстановления

функции кисти инвалидность в большинстве случаев была снята или снижена до рабочей группы).

С ампутационными культями фаланг пальцев кисти было 73 (19,8%) пострадавших, с несросшимися переломами — 108 (29,3%), неправильно сросшимися переломами — 118 (31,9%), с дефектами суставных концов фаланг и пястных костей — 41 (11,1%), с ложными суставами — 29 (7,9%) больных.

Поскольку дефекты встречались как на фалангах пальцев, так и на пястных костях, мы подразделяли повреждения по лучам кисти. В общей сложности у 369 пациентов было 427 повреждений на разных лучах кисти. Чаще повреждались II луч — 145 повреждений (33,9%), III луч — 96 (22,5%) и I луч — 94 (22%). Причиной укорочения лучей в подавляющем большинстве случаев были повреждения основных фаланг (157 случаев — 36,7%) и пястных костей (147 случаев — 34,4%). Укорочения фаланг пальцев и пястных костей сочетались с повреждениями нескольких анатомических структур: сухожилий сгибателей и разгибателей пальцевых нервов, артерий. У 121 (32,7%) больного имелись контрактуры межфаланговых и пястно-фаланговых суставов.

Большинство больных (313 человек — 84,8%) предъявляли жалобы не только на нарушение функции кисти, но и на косметический дефект, особенно женщины молодого возраста. У 73 (19,8%) пациентов, обратившихся к нам с целью удлинения ампутационных культей пальцев кисти, отмечались «симптом повязки» (у 17), «симптом кармана» (у 21), нервозность, раздражительность, замкнутость, нарушение взаимоотношений в обществе и семье (у 35).

Лечение методом дозированной distraction показано при укорочении фаланг (пястных костей) до 1 см. При ампутационных культях, неправильно сросшихся (срастающихся) переломах фаланг и пястных костей с дефектом костной ткани, превышающими 1 см, а также при ложных суставах и дефектах суставных концов этот метод применяется в сочетании с костно-пластическим замещением дефекта. Лечение методом distraction было проведено нами у 30 (8,1%) больных с ампутационными культями, у 77 (20,9%) с несросшимися и у 93 (25,2%) с неправильно сросшимися переломами. Метод distraction в сочетании с костной аутопластикой применен у 42 (11,4%) больных с ампутационными культями, у 29 (7,9%) с ложными суставами, у 31 (8,4%) с несросшимися, у 28 (7,6%) с неправильно сросшимися переломами и у 39 (10,6%) больных с дефектами суставных концов фаланг и пястных костей. В связи с рубцовой деформацией кожного покрова культей пальцев у 27 (7,3%) больных были предварительно произведены кожно-пластические операции.

В зависимости от характера и локализации повреждений применялась проводниковая анестезия различных уровней: основания кисти, нижней тре-

ти предплечья, аксиллярной области. При длительных операциях с целью увеличения времени обезболивания производилась анестезия на двух уровнях — так называемый «двойной блок».

Для лечения больных с дефектами фаланг пальцев и пястных костей использовали distractionный аппарат, разработанный в клинике. Конструкция аппарата, имеющего малые габариты, позволяет осуществлять репозицию отломков и дозированную distraction, не ограничивая движения в суставах кисти. Остеотомию фаланг и пястных костей выполняли долотами с ограничителем режущей части.

Техника операции. Аппарат накладывают на спицы, проведенные через дистальный и проксимальный метафизы фаланги (пястной кости), после чего скобы аппарата освобождают от резьбовых стержней и выполняют остеотомию. Благодаря такой тактике создаются оптимальные условия для контакта отломков. В скобах аппарата имеются отверстия для X-образного и параллельного проведения спиц (диаметр 1 мм). Кроме того, спицы проходят в разных плоскостях на расстоянии 3–4 мм друг от друга, что обеспечивает необходимую жесткость и стабильность фиксации отломков.

Вначале производят поперечное рассечение надкостницы на 2/3 по окружности кости, отступая на 0,5–1 см в проксимальном направлении от места предполагаемой остеотомии. Рассекают кость на 2/3 поперечника, после чего с помощью скоб аппарата создают надлом кости с противоположной стороны. При этом надкостница с противоположной стороны остается неповрежденной. Убедившись в подвижности отломков, к скобам аппарата крепят резьбовые стержни.

Удлинение разделяется на несколько этапов. Каждый этап включает процессы distraction и фиксации отломков в аппарате. Мы не являемся сторонниками ранней distraction и полагаем, что растягивать следует уже образующую костную мозоль (в среднем через 2 нед после остеотомии).

Distraction производится по 0,5–1 мм в сутки за три приема в течение 10 дней, затем осуществляется фиксация в аппарате на протяжении 2 нед. Уже на первом этапе distraction появляются выраженные элементы костной мозоли. При незначительной костной мозоли фиксация в аппарате продлевается еще на 1–2 нед, а на последующем этапе distraction производится по 0,5 мм через сутки. В случае замедленной консолидации distraction с самого начала следует производить через день. При выраженной костной мозоли срок фиксации отломков на каждом этапе сокращается.

Нужно помнить, что форсированная distraction вызывает образование регенерата по типу «песочных часов». При удлинении фаланг (пястных костей) темп distraction должен составлять 0,5–1 мм в сутки. Если выявляется истончение костной мозоли, необходима стабилизация отломков в аппарате в течение 4–5 нед. Как правило, в таких

случаях удлинение приходится заканчивать, поскольку процесс регенерации идет чрезвычайно медленно. В связи с этим продолжительность лечения не всегда пропорциональна достигнутому удлинению кости.

Наши наблюдения показали, что при остеотомии на уровне метафиза регенерация идет значительно быстрее. При этом необходимо производить одномоментное растяжение отломков на 2–3 мм, а дистракцию осуществлять через 6–8 дней по 1 мм в сутки. На уровне диафиза диастаз между отломками должен составлять 1–1,5 мм, а дистракцию следует производить спустя 3 нед по 0,5 мм в сутки в 3 приема.

При неправильно сросшихся переломах с большим угловым смещением мы выполняли остеотомию укороченных фаланг (пястных костей) и накладывали дистракционный аппарат. В результате дистракции по 0,5 мм восстанавливались длина и ось поврежденных костей. Фиксация в аппарате продолжалась до сращения отломков — 2,5–4 мес при удлинении до 1 см. Такую тактику мы применяли в тех случаях, когда отсутствовало значительное укорочение фаланг (пястных костей).

Самым малым сроком фиксации был при неправильно срастающихся переломах — от 2 до 2,5 мес при удлинении до 1 см. При удлинении фаланг, пястных костей на 2–3 см фиксация в аппарате

продолжалась 4–6 мес (до полной оссификации регенерата). Поскольку на каждый сантиметр удлинения срок фиксации в аппарате составляет 2–3 мес, удлинение фаланг и пястных костей методом дозированной дистракции до 1 см является оптимальным.

Приведем клиническое наблюдение.

Больной А., 30 лет, переводчик. В быту во время работы на циркулярной пиле получил травму правой кисти: ампутация I пальца на уровне основной фаланги и II пальца на уровне средней фаланги (рис. 1, а). В клинике под проводниковой анестезией произведена остеотомия культей основной фаланги I и средней фаланги II пальца, наложены дистракционные аппараты (рис. 1, б). В течение 1,5 мес осуществлялась дозированная дистракция по 0,5 мм в сутки (рис. 1, в, г) с последующей фиксацией в аппарате на протяжении 2 мес. Через 4 мес после остеотомии на рентгенограмме определяется хорошо выраженная костная мозоль, достигнуто удлинение обоих пальцев на 1,5 см (рис. 1, д, е), функция кисти улучшилась. Результат через год после лечения (рис. 1, ж, з): достигнуто удлинение I и II пальцев, получен хороший косметический эффект, восстановились профессиональные навыки (работает на компьютере).

Дозированная дистракция в сочетании с костной аутопластикой. При применении этого метода лечения общий срок фиксации в аппарате при удлинении до 3 см составил 6–8 нед, что в 2–3 раза меньше, чем при использовании только дозированной дистракции.

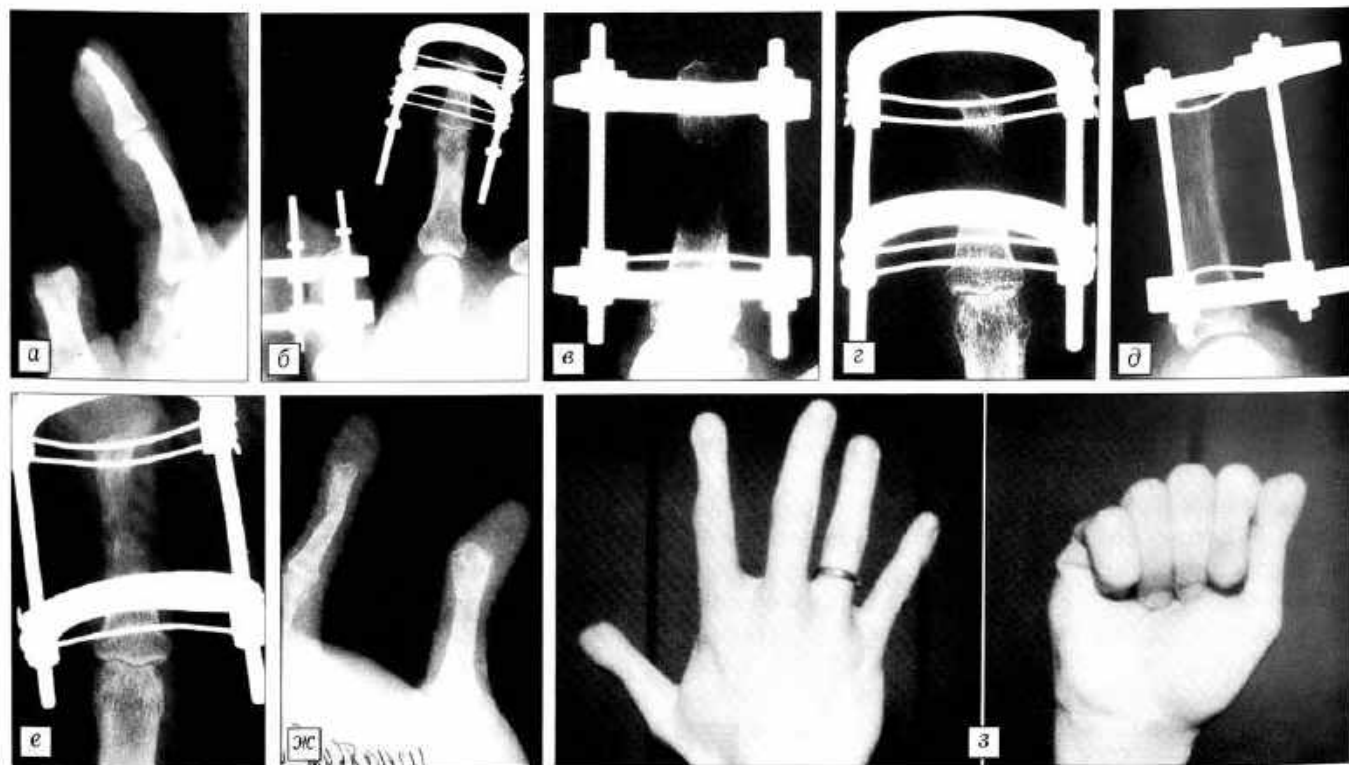


Рис. 1. Больной А. Травма правой кисти: ампутация I пальца на уровне основной и II пальца на уровне средней фаланги.

а — рентгенограмма при поступлении; б — после остеотомии на уровне диафизов и наложения дистракционных аппаратов; в — I палец, г — II палец в аппарате через 6 нед от начала дистракции; д — I палец, е — II палец в аппарате через 4 мес после операции; ж, з — рентгенограмма через 1 год после операции: достигнуто удлинение обоих пальцев на 1,5 см; з — функция правой кисти через 1 год после операции.

При наложении дистракционного аппарата во избежание инфекционных осложнений спицы нужно проводить вне зоны введения аутотрансплантата. Только при наличии выраженных контрактур спицы проводятся через отломки и прилежащие фаланги для растяжения поврежденных суставов. После растяжения суставов на 4–6 мм (в зависимости от выраженности контрактур) и растяжения отломков с гиперкоррекцией в 1 см дистракцию прекращают. Спицы, проведенные через отломки, в которые планируется внедрять костный аутотрансплантат, должны быть удалены не позднее чем за 2 нед до операции костной пластики.

На первом этапе в течение 2–4 нед — в зависимости от величины дефекта — осуществляется дистракция отломков по 1 мм в сутки (за три приема) до устранения укорочения с гиперкоррекцией фаланг до 0,5 см, пястных костей — до 1,5 см с последующей фиксацией в аппарате на протяжении 2–4 нед. За этот период в зоне дефекта образуются элементы костной мозоли, уменьшается отек, кожа кисти становится более подвижной.

На втором этапе производится замещение дефекта аутотрансплантатом. Благодаря перерастяжению отломков введение аутотрансплантата не представляет трудностей. Дистракционный аппарат снимают на операционном столе. Через тыльно-боковой разрез на поврежденной фаланге (пястной кости) обнажают зону дефекта. Рубцовую ткань между отломками рассекают вдоль, но не удаляют. Костномозговой канал отломков рассверливают фрезой. Трансплантат из кортикального слоя большеберцовой кости выпиливают фрезой с таким расчетом, чтобы после введения его в кост-

номозговой канал было достигнуто необходимое удлинение. Трансплантат должен быть прочным и плотно прилегать к стенкам рассверленного костномозгового канала отломков.

При отсутствии суставного конца фаланги или пястной кости темп дистракции составляет в среднем 1 мм в сутки — до ощущения «натяжения пальца». После растяжения фаланги (пястной кости) с гиперкоррекцией в 1–1,5 см устанавливают трансплантат на место отсутствующей фаланги или пястной кости. Концы трансплантата внедряют в остаток фаланги (пястной кости) и в основание дистальной фаланги. Введение аутотрансплантата в зону регенерата способствует сращению и его перестройке. Полного восстановления функции мы в подобных случаях не наблюдали, однако косметический результат был отличным и больные могли выполнять работу с незначительным ограничением нагрузки на поврежденный палец.

Больной И., 27 лет, хирург, обратился по поводу деформации II пальца левой кисти (дефект средней фаланги после травматической ампутации) (рис. 2, а). В клинике наложен дистракционный аппарат, спицы проведены через ногтевую и основную фаланги. На 3-й день после операции начата дистракция по 1 мм в сутки, продолжавшаяся 5 нед. Достигнуто удлинение II пальца с гиперкоррекцией на 0,5 см (рис. 2, б). Фиксация в аппарате продолжалась 3 нед. Произведено замещение дефекта костным аутотрансплантатом из большеберцовой кости (рис. 2, в) с последующей фиксацией гипсовой повязкой в течение 3 нед. Больной обследован через 3 года после операции (рис. 2, г, д): длина II пальца восстановлена полностью, проксимальный межфаланговый сустав подвижен, движения в пределах 30°, на рентгенограмме видна суставная щель. Получен удовлетворительный функциональный и отличный косметический результаты. Пациент работает по специальности.

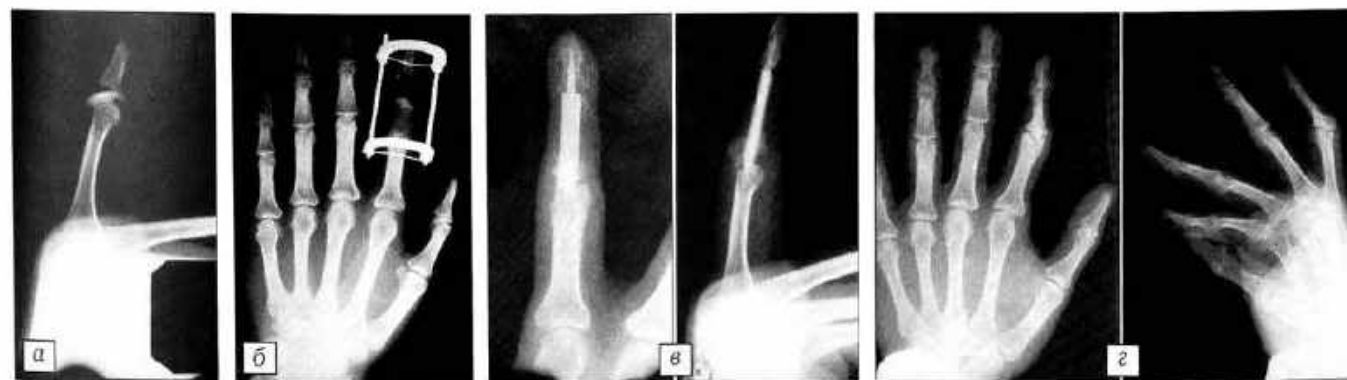

Рис. 2. Больной И. Дефект средней фаланги II пальца левой кисти.

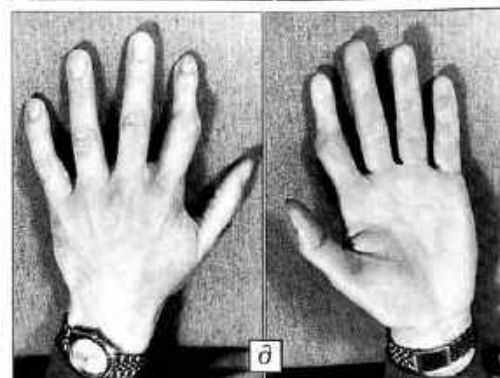
а — рентгенограмма при поступлении;

б — через 5 нед после остеотомии и начала дистракции: диастаз между ногтевой и средней фалангами 3,5 см;

в — через 1 нед после замещения дефекта средней фаланги костным трансплантатом;

г — через 3 года после лечения: длина средней фаланги восстановлена полностью, в проксимальном межфаланговом суставе видна суставная щель;

д — внешний вид кисти через 3 года после операции.



Средний срок пребывания больных в стационаре составил 8–10 дней, в дальнейшем пациенты наблюдались в консультативном отделении клиники. После снятия дистракционного аппарата, помимо активного функционального лечения, проводилась комплексная терапия, направленная на улучшение трофики, нормализацию кровообращения, размягчение рубцово-измененных тканей, восстановление функции поврежденных суставов.

РЕЗУЛЬТАТЫ

Правильный выбор способа устранения укорочений фаланг пальцев кисти и пястных костей и сроков его выполнения, а также строгая последовательность проведения восстановительных операций при повреждениях различных анатомических структур позволяют добиться благоприятных исходов лечения.

Отдаленные результаты лечения за последние 15 лет изучены у 281 (76,1%) из 369 оперированных больных. Учитывались клинические, рентгенологические и функциональные показатели. Оценка результатов проводилась по трехбалльной системе. Хороший результат констатирован у 163 (58%) больных, удовлетворительный — у 111 (39,5%), неудовлетворительный — у 7 (2,5%).

Основной причиной неудовлетворительных результатов было несоблюдение пациентами правил асептики в послеоперационном периоде, что приводило к инфицированию спиц и вынужденному преждевременному снятию дистракционного аппарата (3 больных). В 4 случаях индивидуальные особенности остеорепарации, недостаточное растяжение отломков после остеотомии и, как следствие этого, быстрое их сращение не позволили продолжить дистракцию, в связи с чем не было достигнуто желаемого удлинения. И хотя больных результаты лечения устраивали, мы расценили их как неудовлетворительные.

При дефектах фаланг пальцев кисти достигнуто удлинение до 2,5 см, при дефектах пястных кос-

тей — до 3 см. Из 130 больных, лечившихся методом дистракции, удлинение до 1 см получено у 98 (75,4%), более 1 см — у 32 (24,6%).

Анализ отдаленных исходов лечения больных с дефектами фаланг пальцев и пястных костей позволяет говорить о высокой эффективности разработанных методов дистракции и дистракции в сочетании с костной аутопластикой (введение трансплантата в зону регенерата) при применении их по четким показаниям и соблюдении установленных сроков фиксации в аппарате и темпов дистракции. Высокий процент положительных результатов (97,5), полученных нами у больных с ампутированными культями, несросшимися, неправильно сросшимися переломами, дефектами фаланг пальцев и пястных костей, дает основание рекомендовать эти методы для широкого применения в практике специализированных отделений.

ЛИТЕРАТУРА

1. Азолов В.В., Петров С.В., Александров Н.М. //Современные аспекты лечения травм кисти и их последствий — Днепропетровск, 1998. — С. 3–6.
2. Волкова А.М. Хирургия повреждений кисти. — Екатеринбург, 1996.
3. Головаха Н.Д., Науменко Л.Ю., Колонтай Ю.Ю. //Современные проблемы лечения повреждений и заболеваний верхней конечности. — М., 1998. — С. 64–65.
4. Коршунов В.Ф. Лечение повреждений и последствий повреждений кисти методом дистракции. Автореф. дис. ... д-ра мед. наук. — М., 1983.
5. Кузьменко В.В., Коршунов В.Ф., Магдиев Д.А. и др. Устранение дефектов фаланг и пястных костей кисти: Метод рекомендации. — М., 1996.
6. Науменко Л.Ю., Герасименко Е.А. //Современные аспекты лечения травм кисти и их последствий. — Днепропетровск, 1998. — С. 68–71.
7. Шевцов В.И., Исмаилов Г.Р., Игнатьева С.М. //Современные проблемы лечения повреждений и заболеваний верхней конечности. — М., 1998. — С. 129–130.
8. Юганов А.И. Удлинение культей пальцев и устранение укорочений фаланг и пястных костей кисти: Автореф. дис. ... канд. мед. наук. — М., 2000.

ВНИМАНИЕ !

Не забудьте подписаться на «Вестник травматологии и ортопедии им. Н.Н. Приорова» на второе полугодие 2004 года !

Оформить подписку можно в любом почтовом отделении

Наши индексы в Каталоге «ГАЗЕТЫ И ЖУРНАЛЫ» АО «Роспечать»:

для индивидуальных подписчиков

73064

для предприятий и организаций

72153

В розничную продажу «Вестник травматологии и ортопедии им. Н.Н. Приорова» не поступает



© А.И. Афаунов, З.Х. Тлевцежев, 2003

ЛЕЧЕНИЕ ПСЕВДОАРТРОЗОВ ЛАДЬЕВИДНОЙ КОСТИ ЗАПЯСТЬЯ ВНЕШНЕЙ ДИСТРАКЦИЕЙ

А.И. Афаунов, З.Х. Тлевцежев

Кубанская государственная медицинская академия, Краснодар

Для лечения несросшихся переломов и псевдоартрозов ладьевидной кости запястья предложен метод внеочаговой постоянной продольной дистракции внешним анкерно-спицевым аппаратом конструкции авторов. Аппарат фиксируется на лучевой и II пястной кости. Строго ориентированная на ладьевидную кость тракция обеспечивает декомпрессию кистевого сустава, улучшает микроциркуляцию и способствует сращению ладьевидной кости в оптимальные сроки. Метод применен у 18 больных. При сроке наблюдения до 2 лет хороший результат отмечен у 11, удовлетворительный — у 7 пациентов.

Treatment technique for navicular pseudoarthrosis using extrafocal constant longitudinal distraction with external anchor-pin device is suggested. That device was fixed on radius and 2nd metacarpal bone. Traction precisely oriented on navicular provided the decompression of wrist joint, improved the microcirculation in injured joint and promoted consolidation of navicular bone at the optimum terms. In 18 patients, aged 21–50, efficacy of that treatment was shown at 2 years follow up.

Ладьевидная кость является второй по значимости функциональной структурой лучезапястного сустава после лучевой кости. Она несет большую часть нагрузки при опоре на кисть, а ее внутрисуставная поверхность составляет около 50% контактной поверхности первого ряда костей запястья, обеспечивая основные двигательные функции лучезапястного сустава. При переломах этой кости возможна дестабилизация функций всего кистевого сустава.

Среди всех переломов скелета переломы ладьевидной кости запястья составляют 0,5–5% [9], в то же время на их долю приходится более 70% повреждений костей запястья [8, 12]. Сращение свежих переломов ладьевидной кости достигается, по данным одних авторов, в 82–94% [8, 9], по данным других — в 25–98% случаев [10, 12]. Однако у 32–38% больных допускаются диагностические и лечебные ошибки, а среди диагностированных переломов 45–50% могут быть нестабильными, с диастазом и смещением отломков. Нестабильные переломы при консервативном лечении срастаются медленно или осложняются псевдоартрозом и асептическим некрозом проксимального фрагмента ладьевидной кости. Это приводит к деформирующему остеоартрозу лучезапястного сустава, постоянному болевому синдрому и ограничению функции кистевого сустава. В таких случаях нередко предлагают паллиативные операции, суть которых состоит не в восстановлении ладьевидной кости, а в устранении болевого синдрома [12, 13].

Изучение результатов запоздалого лечения переломов ладьевидной кости, проведенное в сроки от 2 до 8 лет после операции, показало, что при несросшихся переломах консолидация достигает-

ся в 48% случаев, а при ложных суставах — только в 26%. Но и при сращении фрагментов у большинства больных сохраняется деформирующий остеоартроз с ограничением функций и болевым синдромом в области лучезапястного сустава. Для лечения несросшихся переломов ладьевидной кости предложены различные способы остеосинтеза: спицами, винтами, костными трансплантатами, внешними фиксаторами, резекция шиловидного отростка луча и артродез. Объединяет их общий принцип прочного соединения или компрессии фрагментов [10, 12, 13, 18]. Однако большинство таких операций не нашли широкого применения из-за сложности их выполнения на сравнительно небольших подвижных отломках ладьевидной кости.

В настоящее время одним из эффективных способов лечения ложных суставов признан чрескостный дистракционный остеосинтез, позволяющий стимулировать костную регенерацию благодаря дистракционному эффекту [15]. Поскольку прямая фиксация небольших фрагментов ладьевидной кости спицами технически трудновыполнима, некоторые специалисты использовали внешние фиксаторы, рассчитанные на проведение спиц через кости, смежные с кистевым суставом [3, 12]. Об успешном применении дистракции для лечения внутрисуставных повреждений, контрактур и переломов пястных костей сообщают многие авторы [1, 2, 11, 14, 16, 17]. Вместе с тем мы не встретили в литературе последних лет сообщений об использовании дистракционного метода для лечения несрастающихся переломов ладьевидной кости. Возможно, это связано с тем, что травматологов и пациентов не удовлетворяют известные аппараты

внешней фиксации, конструктивно не адаптированные к целям и задачам дистракционного остеосинтеза ладьевидной кости. Однако наш опыт убеждает в том, что эффект дистракции может быть успешно использован для лечения застарелых внутрисуставных переломов и ложных суставов лучевой и ладьевидной кости [5–7].

В клинике разработан и получил применение моностеральный анкерно-спицевой внешний фиксатор [4], который может быть адаптирован для дистракции кистевого сустава. Оригинальность метода заключается в непрямой стабилизации кистевого сустава и осуществлении продольной трaкции строго по оси, проходящей через ладьевидную кость параллельно наружному краю лучевой и II пястной кости. Для этого в диафиз каждой кости имплантируют по два пучка из трех спиц Киршнера. Концом спиц с тыльной стороны перфорируют кортикальную стенку, вводят их под углом до упора в противоположную стенку изнутри и веерообразно фиксируют в костномозговом канале. Выстоящие снаружки концы спиц на каждой кости попарно фиксируют замками, которые соединяют винтовыми стойками на тыльной или лучевой стороне предплечья и кисти над кистевым суставом. Прямого контакта с фрагментами ладьевидной кости нет. Операция продолжается до 30 мин и может выполняться под местной или внутрикостной анестезией.

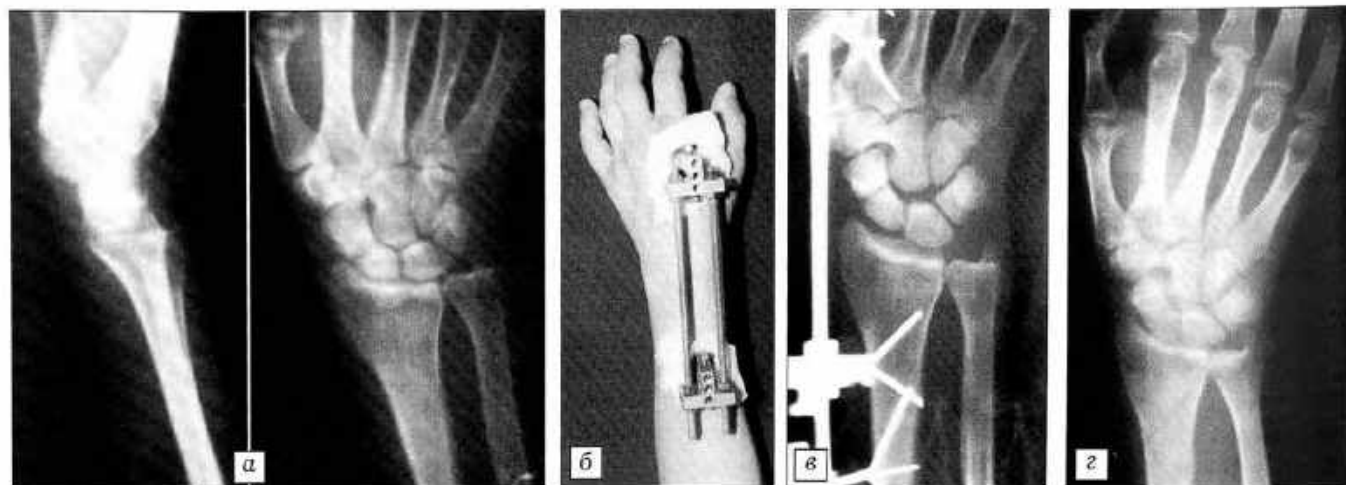
Непосредственно после наложения анкерно-спицевого аппарата производится умеренная дистракция и рентгенологический контроль. Релаксация капсулы и межкостных связок кистевого сустава возможна в первые сутки, но, как правило, необходимая декомпрессия всего сустава наступает через 4–5 дней, что контролируется и подтверждается рентгенологически. По ширине суставной щели, достигающей 2–3 мм, определяют, достаточна ли дистракция. При этом ширина линии пе-

релома между фрагментами ладьевидной кости не изменяется или незначительно увеличивается. Как показывают клинические наблюдения, больные легко переносят послеоперационный период. Незначительный консолидный прогиб пучков спиц создает постоянный «пружинный» эффект, адекватный постоянному вытяжению. Мягкая декомпрессия улучшает условия для микроциркуляции и восстановления трофики костной и хрящевой ткани. Это способствует перестройке межфрагментарной соединительной ткани в опорные костные структуры и покровный гиалиновый хрящ, т.е. сращению и восстановлению ладьевидной кости.

По описанной методике лечение проведено 18 больным (3 женщинам и 15 мужчинам) в возрасте от 21 года до 50 лет. Из них у 4 (22,2%) была несросшийся перелом, у 14 (77,8%) — ложный сустав ладьевидной кости запястья. После наложения анкерно-спицевого аппарата и рентгенологического контроля больных выписывали, и они продолжали лечение амбулаторно по месту жительства в течение 3 мес. Демонтировали аппарат без обезболивания в условиях поликлиники. Оценка исходов лечения проведена в сроки до 2 лет по схеме, разработанной в ЦИТО. Клинически и рентгенологически хороший результат констатирован у 11 (61,1%) больных, удовлетворительный — у 7 (38,9%). У 3 пациентов в процессе амбулаторного лечения отмечались кратковременные парафокальные воспаления кожи вокруг одного из двух пучков спиц на предплечье, которые не повлияли на конечный исход лечения.

В качестве иллюстрации приводим одно из наблюдений.

Больной С., 20 лет, поступил в ортопедическое отделение 02.04.01 с жалобами на боль в области анатомической табакерки правой кисти, постоянный дискомфорт и значительное ослабление захвата при физической работе кистью. Травму получил около 8 мес назад,



Больной С. 20 лет. Ложный сустав ладьевидной кости.

а — рентгенограммы при поступлении; б — наложен анкерно-спицевой аппарат «кисть—предплечье»; в — рентгенограмма костей запястья после дистракционного анкерно-спицевого остеосинтеза; г — через 3 мес после операции; д — сросшийся ложный сустав ладьевидной кости.

практически не лечился. Клинически и рентгенологически диагностирован ложный сустав ладьевидной кости (см. рисунок, а). 04.04.01 под внутрикостной анестезией наложен анкерно-спицевой аппарат, проведена умеренная дистракция кистевого сустава (б). После дополнительной дистракции и рентгенологического контроля пациент выписан на амбулаторное лечение. Осмотрен через 2 мес: на рентгенограмме суставные щели кистевого сустава расширены, прослеживается линия перелома ладьевидной кости с признаками начала консолидации (в). При повторном контрольном осмотре через 1 мес аппарат снят. На рентгенограмме отмечено сращение ладьевидной кости (г).

Таким образом, как свидетельствует наш опыт, несросшиеся переломы и псевдоартрозы ладьевидной кости запястья можно успешно лечить методом не прямой продольной тракции вдоль воображаемой оси, проходящей по наружной стороне лучевой и II пястной костей, строго через ладьевидную кость. Такая тракция осуществляется монолатеральным анкерно-спицевым аппаратом, фиксируемым на лучевой и II пястной костях, который создает разгружающее сустав усилие, соответствующее увеличению ширины суставной щели в 2–3 раза по сравнению с определяемым на исходной рентгенограмме межкостным пространством кистевого сустава. Удержание достигнутого диастаза в течение 2–3 мес способствует улучшению микроциркуляции, восстановлению трофики костей запястья и стимулирует сращение ладьевидной кости. Это позволяет восстановить анатомию и сохранить функцию лучезапястного сустава и кисти.

ЛИТЕРАТУРА

1. Абдулхабиров М.А., Исайкин А.А. //Материалы II Междунар. семинара по усовершенствованию аппаратов и методов внешней фиксации. — Рига, 1985. — Т. 3. — С. 83–85.
2. Анисимов В.Н., Прудников И.Б. Реабилитация больных с некоторыми заболеваниями и повреждениями кисти. — Горький, 1987. — С. 30–32.
3. Анисимов В.Н., Леонтьев П.В., Строганов А.Б. //Вестн. травматол. ортопед. — 2001. — N 3. — С. 45–47.
4. А.с. 1526671 РФ. Аппарат для остеосинтеза /А.И. Афаунов, А.А. Афаунов //Бюл. изобрет. — 1989. — N 45.
5. Афаунов А.И., Тлевцежев З.Х., Афаунов А.А., Духу Р.Ю. //Эндопротезирование, артроскопия, остеосинтез: Материалы Всесоюз. конф. — М., 2000. — С. 90–92.
6. Афаунов А.И., Тлевцежев З.Х. //Человек и его здоровье: Материалы Междунар. конгресса. — СПб, 2000. — С. 212–213.
7. Афаунов А.И., Тлевцежев З.Х. //Человек и травма: Материалы Междунар. форума — М., 2001. — С. 10–11.
8. Ашкенази А.И. Хирургия кистевого сустава. — М., 1990. — С. 96–102.
9. Башуров З.К. //Повреждения и деформации кисти. — М., 1963. — С. 85–88.
10. Бойчев Б., Божков Вл., Матвеев Ив., Панева-Холевич Е. и др. Хирургия кисти и пальцев. — София, 1971. — С. 163–166.
11. Волков М.В., Оганесян О.В. Восстановление формы и функции суставов и костей. — М., 1986. — С. 172, 242.
12. Волкова А.М. Хирургия кисти. — Екатеринбург, 1996. — Т. 3. — С. 23–41.
13. Глухов А.В. Выбор способа хирургического лечения ложных суставов и асептического некроза ладьевидной кости запястья: Автореф. дис. ... канд. мед. наук. — Ростов-на-Дону. — 2002.
14. Голобородько С.А. //Вестн. травматол. ортопед. — 2002. — N 1. — С. 70–72.
15. Илизаров Г.А. //Ортопед. травматол. — 1971. — N 12. — С. 7–15.
16. Коршунов А.В. //Человек и его здоровье: Междунар. конгресс. — СПб, 1998. — С. 77–78.
17. Коршунов В.Ф., Фокин В.А. //Изобретательство и рационализация в травматологии и ортопедии. — М., 1983. — С. 96–97.
18. Шелухин Н.И., Герасимов А.А. //Ортопед. травматол. — 1969. — N 7. — С. 26–30.

ИНФОРМАЦИЯ

Симпозиум с международным участием «Повреждения и заболевания шейного отдела позвоночника. Современные методы диагностики и лечения»

Москва, 13–14 октября 2004 г.

Организаторы: Министерство здравоохранения Российской Федерации;
ГУН Центральный научно-исследовательский институт травматологии и ортопедии им. Н.Н. Приорова;
Научно-исследовательский институт нейрохирургии им. Н.Н. Бурденко

Вопросы для обсуждения:

- Анатомо-функциональные особенности шейного отдела позвоночника и спинного мозга
- Современные методы диагностики патологии шейного отдела позвоночника
- Особенности диагностики и лечения краниовертебральной патологии
- Дегенеративные заболевания шейного отдела позвоночника и методы их лечения
- Воспалительные заболевания шейного отдела позвоночника, особенности диагностики и лечения
- Повреждения шейного отдела позвоночника, современные методы лечения
- Опухоли и опухолеподобные заболевания шейных позвонков, особенности диагностики и лечения
- Хронический болевой синдром в шейном отделе и верхнем квадранте туловища. Особенности диагностики и перспективы лечения

Секретариат: 127299, Москва, ул. Приорова, 10, ЦИТО им. Н.Н. Приорова, оргметодотдел

Тел.: (095) 450-09-27, 450-44-00, 450-38-41

Факс: (095) 154-31-39

© Коллектив авторов, 2004

ХИРУРГИЧЕСКОЕ ЛЕЧЕНИЕ ПОСЛЕДСТВИЙ ПОВРЕЖДЕНИЙ КИСТИ И ПРЕДПЛЕЧЬЯ ЭЛЕКТРИЧЕСКИМ ТОКОМ ВЫСОКОГО НАПРЯЖЕНИЯ

В.Н. Зеленин, И.В. Попов, И.А. Бородачева, В.А. Афанасов, Е.Г. Григорьев

Научный центр реконструктивной и восстановительной хирургии Восточно-Сибирского научного центра Сибирского отделения РАМН, Иркутский государственный медицинский университет, Областная клиническая больница, Иркутск

Оперировано 10 пациентов через 11,6±3,1 мес после повреждения предплечья и кисти электрическим током напряжением свыше 3000 В. Восемью больным произведена пластика дефекта мягких тканей свободным микрососудистым лоскутом с одновременной пластикой сухожилий глубоких сгибателей пальцев, срединного и локтевого нервов не- васкуляризованными аутотрансплантатами. При разрушении мышечных брюшек сгибателей у двух пациентов в составе микрососудистого лоскута на предплечье перенесена широчайшая мышца спины, реиннервированная за счет анастомоза с передним межкостным нервом. Для восстановления чувствительности по ладонной поверхности кисти использован отрезок локтевого нерва с сохраненным кровоснабжением, перемещенный с плеча на предплечье, что позволило заместить дефект срединного нерва длиной более 24 см и реиннервировать поверхностную ветвь локтевого нерва. Несмотря на отсутствие осложнений после первого этапа лечения, всем пациентам потребовались тендомиолиз и транспозиция сухожилий для восстановления противопоставления I пальца и улучшения сгибания в пястно-фаланговых суставах. Проведение этих дополнительных вмешательств позволило восстановить захват кистью и социально реабилитировать всех пациентов.

Ten patients with electrical injury (over 3000 V) of the forearm and hand were operated on during the period of 11.6±3.1 months after accident. Soft tissue plasty with free microsurgical flap and simultaneous tendon and nerve plasty with nonvascularized autograft was performed in eight patients. In two patients with extensive soft tissue defects microsurgical flap included musculus latissimus dorsi that was reinnervated using the anastomoses with anterior interosseous nerve. For the restoration of sensation along the palmar surface of the hand, transposition of ulnar nerve segment on a vascular pedicle from the arm to the forearm was performed. Although no severe postoperative complications developed all patients required tendolysis and transposition of tendons for the restoration of tendon function. Those additional interventions provided the restoration of the wrist grip and social rehabilitation of all patients.

Согласно закону Джоуля—Ленца количество тепла, выделяемого в тканях тела, прямо пропорционально квадрату силы тока, продолжительности его действия и сопротивлению тканей. Сопротивление электрическому току в конечности зависит от ее диаметра и электропроводности составляющих тканей. Рука имеет наименьший диаметр в области лучезапястного сустава, где в значительной степени состоит из сухожилий, костей, хрящевых тканей и кожи, которые проводят ток существенно хуже, чем мышечная ткань. При электротравме это обуславливает выделение здесь большого количества тепла, которое приводит к некрозу тканей.

Лечение последствий электротравмы кисти и предплечья представляет одну из самых сложных проблем в реконструктивной хирургии.

МАТЕРИАЛ И МЕТОДЫ

В 1989–2002 гг. мы наблюдали 10 пациентов с последствиями повреждений верхней конечности электрическим током от 3000 до 12000 В. Средний возраст пострадавших — 17,7±11,2 года. Время от мо-

мента травмы до поступления в отделение реконструктивной микрохирургии составило 11,6±3,1 мес. Перед этим все пациенты в условиях районных больниц перенесли многочисленные оперативные вмешательства, включавшие удаление некротизированных тканей и пластику раневой поверхности кожными аутотрансплантатами. У половины больных это привело к заживлению раны, у других к моменту поступления в клинику сохранялся инфицированный дефект с обсемененностью разными штаммами стафилококков в концентрации 10^3 – 10^5 микробных тел на 1 г ткани. Клиническая картина повреждения верхней конечности была представлена дефектом мягких тканей по ладонной поверхности предплечья с повреждением всех сухожилий сгибателей пальцев и кисти, срединного и локтевого нерва, локтевого и лучевого сосудистых пучков. Отмечалась тугоподвижность в суставах пальцев, у 3 больных имелся дефект локтевой кости.

Всем пациентам последовательно проведено три этапа хирургического лечения: 1) замещение дефекта мягких тканей микрососудистым лоскутом, аутопластика сухожилий глубоких сгибателей пальцев,

- наличие у всех пациентов болевой, поверхностной тактильной и температурной чувствительности по всей ладонной поверхности кисти и пальцев, а у 6 больных — появление дискриминационной чувствительности;

- положительный признак Тинеля у всех пациентов.

Пять больных предъявили жалобы на наличие гиперпатии, еще у 3 больных признаки гиперпатии выявлены при опросе. Из-за порочного положения кисти в виде «когтистой лапы», атрофии мелких мышц, недостаточного восстановления чувствительности и движений кисть оставалась практически афункциональной. Только половина пациентов могли пользоваться ею для неуверенного крючковидного захвата.

Через 6 мес после транспозиции сухожилий констатированы следующие достоверные изменения:

- в пястно-фаланговых суставах пальцы в ослабленном состоянии занимали положение сгибания под углом $35,6^\circ$ ($20-40^\circ$) против $-1,3^\circ$ (от -10 до 10°) до транспозиции; проксимальные межфаланговые суставы становились более разогнутыми — до $54,4^\circ$ ($45-70^\circ$) против 65° ($50-80^\circ$);

- активное сгибание в пястно-фаланговых суставах увеличивалось до 45° ($35-55^\circ$) и, как следствие этого, нарастала амплитуда движений в них до 65° ($40-90^\circ$);

- I палец кисти противостоял другим пальцам и активно участвовал в цилиндрическом и щипковом захвате;

- у всех пациентов значительно улучшилась чувствительность и уменьшились симптомы гиперпатии.

Появление у пациентов крючковидного, цилиндрического и щипкового захвата кистью давало возможность активно пользоваться ею в быту.

ОБСУЖДЕНИЕ

Хирургическая реабилитация больных с последствиями повреждений предплечья и кисти током высокого напряжения требует решения нескольких задач: 1) восполнение дефекта мягких тканей; 2) восстановление чувствительности по ладонной поверхности кисти; 3) восстановление захвата кистью.

Восполнение дефекта мягких тканей, располагающегося большей частью по ладонной поверхности предплечья, целесообразно осуществлять при помощи микрососудистых лоскутов, которые вследствие хорошего кровоснабжения обеспечивают первичное заживление раны и создают благоприятную среду для некроваоснабжаемых аутотрансплантатов сухожилий и нервов. При разрушении мышечных брюшек сгибателей пальцев и кисти наличие в микрососудистом лоскуте мышцы, способной к активным сокращениям, обеспечивает возможность восстановления захвата кистью.

При дефектах срединного и локтевого нервов длиной 8–14 см их восстановление возможно путем пластики невакуляризованными аутотрансплантатами [5]. Если же дефект нервов имеет боль-

шую протяженность, то качество регенерации существенно ухудшается [4]. Taylor и Ham [6] рекомендуют в этих случаях использовать трансплантаты нервов с сохраненным кровоснабжением. При сочетанных дефектах срединного и локтевого нервов на протяжении всего предплечья такой подход, на наш взгляд, мало пригоден из-за ограниченного числа возможных аутотрансплантатов и технической сложности вмешательства. Для восстановления чувствительности по ладонной поверхности кисти нами был использован отрезок локтевого нерва с сохраненным кровоснабжением, перемещенный с плеча на предплечье, что позволило заместить диастаз между концами срединного нерва и реиннервировать периферический отрезок поверхностной ветви локтевого нерва. Ни у одного из наших пациентов, которым была произведена пластика срединного и локтевого нервов невакуляризованными аутотрансплантатами, мы не наблюдали восстановления функции мелких мышц кисти.

Атрофия мелких мышц кисти, отмечавшаяся у всех пациентов, диктовала необходимость коррекции схвата кистью. Этот этап хирургической реабилитации имел важное значение, поскольку без него ни у одного больного не было достигнуто восстановления полезной функции кисти. Транспозиция сухожилия длинного лучевого разгибателя кисти или сухожилия плечелучевой мышцы для замещения функции червеобразных мышц обеспечила значительный прирост активного сгибания в пястно-фаланговых суставах, предуготованность положения пальцев к захвату и улучшение координации движений. Восстановление противопоставления I пальца хорошо достигалось при транспозиции сухожилия собственного разгибателя указательного пальца.

Таким образом, несмотря на значительные разрушения тканей предплечья и кисти, вызываемые током высокого напряжения, хирургическая реабилитация таких пациентов возможна. Она предусматривает этапное лечение, которое включает микрососудистую аутотрансплантацию лоскутов, пластику сухожилий глубоких сгибателей пальцев, срединного и локтевого нервов, а также транспозицию сухожилий для коррекции захвата кистью. Такой комплексный подход обеспечивает восстановление у пациентов цилиндрического, крючковидного и щипкового захватов.

ЛИТЕРАТУРА

1. Brand P.W. // *Orthop. Clin. North Am.* — 1970. — Vol. 1, N 2. — P. 447–454.
2. Brand R.W. // *Ibid.* — 1973. — Vol. 4, N 4. — P. 1135–1139.
3. Burkhalter W.E. // *Ibid.* — 1974. — Vol. 5, N 2. — P. 271–281.
4. Mackinnon S.E., Kelly L., Hunter D.A. // *Microsurgery.* — 1988. — Vol. 9, N 4. — P. 266–273.
5. Millesi H., Meissl G., Berger A. // *J. Bone Jt Surg.* — 1976. — Vol. 58A, N 2. — P. 209–218.
6. Taylor G.I., Ham F.J. // *Plast. Reconstr. Surg.* — 1976. — Vol. 57, N 4. — P. 413–426.

ПОЗДРАВЛЯЕМ ЮБИЛЕРА!

НАХИМ ЕВСЕЕВИЧ МАХСОН

15 декабря 2003 г. исполнилось 85 лет со дня рождения и 62 года врачебной и научной деятельности известного хирурга, травматолога-ортопеда, костного онколога Н.Е. Махсона. Его трудовой путь начался в первые дни Великой Отечественной войны, когда он, выпускник II Московского медицинского института, был направлен на фронт в батальон авиационного обслуживания в качестве начальника и ведущего хирурга лазарета. Прошел всю войну в составе действующей армии. Награжден тремя орденами Красной Звезды, орденом Отечественной войны II степени, многими медалями. По окончании войны работал в Кировограде начальником и ведущим хирургом гарнизонного лазарета, затем (после увольнения из армии) заведующим крупным хирургическим отделением городской больницы. В 1959 г. переехал в Москву, поступил ординатором в городскую онкологическую больницу № 62, в 1962 г. перешел в отделение костной патологии Центрального института травматологии и ортопедии им. Н.Н. Приорова. С приходом Н.Е. Махсона в ЦИТО появился еще один хирург, который умел с удивительным мастерством оперировать во всех областях человеческого тела.



Умение широко мыслить, высочайший профессионализм, творческий подход к работе, критическое отношение к стандартным установкам, целеустремленность и смелость в действиях, твердость в отстаивании принципиальных позиций — качества, отличающие Н.Е. Махсона-ученого, клинициста, человека. В период, когда онкология переживала бум сверхрадикальных резекций, он одним из первых начал разрабатывать принципы органосохраняющих операций. Им были выполнены первые в стране операции по аллотрансплантации и эндопротезированию у онкологических больных, он возродил и модифицировал межлопаточно-грудные резекции, первым начал применять межподвздошно-брюшные резекции как альтернативу ампутациям. Н.Е. Махсону принадлежит большая заслуга в разработке проблемы лечения больных с тяжелым остеомиелитом различной локализации. Под его руководством в блоке раневой инфекции ЦИТО была создана комплексная система лечения, позволяющая купировать гнойный процесс, сохранив у большинства больных имплантированные металлические конструкции (и, следовательно, функцию конечности).

Результаты научных поисков и огромный клинический опыт Н.Е. Махсона нашли отражение в его многочисленных журнальных публикациях, в книге «Гнойная травматология костей и суставов» (в соавторстве с А.В. Капланом и В.М. Мельниковой), изданной в 1985 г., а также в серии монографий, написанных вместе с сыном и продолжателем его дела А.Н. Махсоном, — «Адекватная хирургия при опухолях плечевого и тазового пояса» (1998), «Адекватная хирургия опухолей конечностей» (2001), «Хирургия при метастатических опухолях конечностей» (2002).

В настоящее время Нахим Евсеевич работает в Московской городской онкологической больнице № 62 — ведет прием больных в поликлинике, делится своим опытом с молодыми коллегами, обучая их не только врачебному мастерству, но и медицинской этике. Его высокие нравственные принципы, неравнодушные, активная доброта, молодость души неизменно привлекают к нему окружающих, вызывают их любовь и глубокое уважение.

Желаем Нахиму Евсеевичу доброго здоровья, радости, долгих лет активной творческой жизни!

© Н.Е. Махсон, 2004.

ЕЩЕ РАЗ ОБ АДЕКВАТНОЙ ХИРУРГИИ ПРИ ОПУХОЛЯХ ОПОРНО-ДВИГАТЕЛЬНОГО АППАРАТА

Н.Е. Махсон

Московская городская клиническая онкологическая больница № 62

Определение «адекватный» широко используется применительно к самым различным понятиям. Политики говорят об адекватной реакции на те или иные события в международной и внутренней жизни страны, военные — об адекватном ответе на возникающие угрозы. Очевидно, что в каждом конкретном случае это слово имеет (или, по крайней мере, должно иметь) строго определенное значение. В полной мере это относится и к медицине. В последнее время врачи все чаще используют словосочетание «адекватное лечение» — обычно в значении «правильное, достаточное». Однако если в основу этого определения не заложены четкие объективные критерии, оно неизбежно будет расплывчатым, субъективным.

В Московской городской онкологической больнице № 62 разработана концепция адекватной хирургии при опухолях опорно-двигательного аппа-

рата и дано четкое определение понятия адекватной операции при этой патологии. *Адекватной является операция, выполненная по основным онкологическим правилам, т.е. радикально и локально, и при этом в максимально возможной степени сохраняющая функцию оперированной конечности.*

Для сохранения максимально возможной функции конечности используются все современные достижения ортопедии — эндопротезирование там, где оно показано, замещение образующихся дефектов аутотрансплантатами, в том числе с применением микрохирургической техники. Оправданны и другие приемы пластической хирургии, позволяющие улучшить качество жизни оперированного больного. И здесь нельзя не напомнить о выдвинутом еще в начале XX века нашими соотечественниками П.И. Тиховым и А.Н. Богоразом простом и мудром предложении: при опухолях проксималь-

ного отдела конечностей не производить их ампутацию или экзартикуляцию, при которых во имя радикальности операции приносится в жертву не пораженный дистальный, наиболее ценный в функциональном отношении отдел, а сохранять его на сосудах и нервах. Таким образом на верхней конечности сохраняются кисть и предплечье, на нижней — стопа и голень (нужно ли говорить, что ни один самый совершенный протез не может вернуть им чувствительность). Это предложение было оценено как фундаментальное, и имя проф. П.И. Тихова внесено Американской ассоциацией хирургов в антологию мировой хирургии.

Обычно диагностируются раздельно опухоли костей и опухоли мягких тканей (чаще всего это опухоли мышц). Для ортопедических заболеваний деление на поражения костей и поражения мышц и выполнение оперативных вмешательств на костях либо на мышцах вполне оправданно. Однако в хирургической анатомии и, соответственно, в онкологической хирургии не существует отдельно костной и мышечной систем — есть единая костно-мышечная система. Опухоли, возникающие в костях, неизбежно распространяются в окружающей мышечной ткани и, наоборот, опухоли мышц, расположенных в мышечном футляре, непосредственно окружающем кость, в той или иной степени распространяются на кость (по меньшей мере, на подлежащую надкостницу).

Исходя из этого — в общем известного — положения, автор концепции адекватной хирургии (А.Н. Махсон) в дополнение к международной классификации опухолей TNM (tumor, nodulus, metastases) предложил классифицировать опухоли опорно-двигательного аппарата по степени их выхода за пределы кости в окружающие ее мышечно-фасциальные влагалища. Первая стадия распространения процесса — опухоль локализуется (по рентгенологическим данным) в пределах кости. В такой ситуации резекция кости производится не поднадкостнично, как это принято в ортопедической практике, а с пересечением тонкого слоя подлежащей мышцы или ее сухожилия. Вторая стадия — опухоль не вышла за пределы ближайшего к кости мышечно-фасциального влагалища. В данном случае в соответствии с принципом зональности и футлярности, разработанным А.И. Раковым, это влагалище должно быть иссечено целиком или в большей своей части. На уровнях, где иссечение всего влагалища (т.е. с точками прикрепления мышцы к кости) хирургически неосуществимо, мышечный футляр пересекается в зоне здоровых тканей — на расстоянии, не меньшем, чем протяженность опухоли по длине кости. На второй стадии выполняема адекватная органосохраняющая операция. На третьей стадии, когда опухоль распространяется в следующий, покрывающий ближайший к кости мышечно-фасциальный футляр, адекватной может быть только ампутация или экзартикуляция. Исключением являются опухоли лопатки. Анатомия этой области такова, что лопатка и окружающие ее мышечно-фасциальные футляры могут быть удалены целиком с обеими точками при-

крепления мышц — на лопатке и в области проксимального метаэпифиза плечевой кости. При этой локализации опухоли органосохраняющие операции допустимы и на третьей стадии распространения процесса. При опухолях бедра решением проблемы может быть операция Н.А. Богораза. Принцип зональности в этом случае реализуется в полной мере. Из двух циркулярных разрезов кожи выше и ниже опухоли пересекаются все мягкие ткани (кроме магистральных сосудов и нервов) и кость и удаляется целый сегмент конечности длиной 20 см и более. Затем опилы костей (бедренной и большеберцовой) сращиваются с последующим удлинением конечности.

Адекватной и неадекватной может быть не только резекция, но и ампутация. Ее уровень определяет качество жизни больного. Однако в любом случае ампутация должна быть произведена с учетом принципа зональности, т.е. на таком уровне, чтобы в препарат целиком ушел мышечно-фасциальный футляр. Например, при опухоли нижней трети голени ампутация возможна в ее верхней трети. При этом сохраняется коленный сустав. Качество жизни больного в таком случае будет значительно выше, чем после ампутации на уровне бедра. При показаниях к ампутации бедра она должна производиться в средней его трети, т.е. выше места прикрепления на бедре мышц голени. При такой ампутации в полной мере соблюдается принцип зональности по А.И. Ракову: мышечно-фасциальный футляр удаляется целиком.

Опухоли опорно-двигательного аппарата по сравнению с другой онкологической патологией встречаются редко. Больные, как правило, госпитализируются или в ортопедические, или в онкологические отделения общего профиля. Ортопеды оперируют больных в соответствии с правилами ортопедической хирургии — без учета онкологических правил, на освоение которых требуются годы работы с онкологическими больными. В свою очередь, онкологи общего профиля нередко производят ампутации больным, у которых были возможны органосохраняющие операции, ампутации подчас выполняются на не оправданном с онкологических позиций уровне.

Диагностика опухолей опорно-двигательного аппарата сложна и ответственна. Она требует содружественной работы трех специалистов, подготовленных в этой области, — клинициста, рентгенолога и патолога. Хирурги, оперирующие таких больных, кроме знания правил онкологической хирургии, должны владеть всеми современными методами ортопедических вмешательств. Таким образом, появляется новая специальность — онкологическая ортопедия. Для успешного лечения сложной категории больных с опухолями опорно-двигательного аппарата нужны специализированные отделения. Таких отделений в больничной сети страны пока единицы. Понятно, что они не могут удовлетворить потребность населения в данном виде помощи. По нашему глубокому убеждению, подобные отделения должны быть созданы в каждом крупном административном центре страны.

РОЛЬ ПЛАСТИЧЕСКИХ И РЕКОНСТРУКТИВНЫХ МЕТОДОВ В АДЕКВАТНОЙ ХИРУРГИИ ОПУХОЛЕЙ ОПОРНО-ДВИГАТЕЛЬНОГО АППАРАТА

А.Н. Махсон

Московская городская клиническая онкологическая больница № 62

За период с 1972 по 2002 г. в Московской городской онкологической больнице № 62 оперировано 693 больных с первичными и метастатическими опухолями опорно-двигательного аппарата. У 86% больных удалось выполнить органосохраняющие операции. Частота рецидивов в этой группе составила 11%. После ампутаций и экзартикуляций рецидивы опухоли развились у 18% больных. При строгом соблюдении принципов абластики частота рецидивов не превышала 2%. Показано, что использование для замещения послеоперационных дефектов современных методов пластической и реконструктивной хирургии, в том числе с применением микрохирургической техники, значительно расширяет возможности выполнения адекватных (радикальных и абластических) органосохраняющих операций у больных с опухолями опорно-двигательного аппарата, что существенно повышает качество их жизни.

During the period from 1972 to 2002 six hundred ninety three patients with primary and metastatic tumors have been operated on at Moscow oncologic hospital # 62. Preserving operations have been performed in 86% of patients with 11% recurrence rate. After amputation and exarticulation tumor relapses were recorded in 18% of patients. At strict observance of the ablation principles the recurrence rate did not exceed 2%. It has been shown that the use of modern plastic and reconstructive surgical techniques, including the microsurgical ones, significantly increases the potentialities of the performance of adequate (radical and ablatic) preserving operations in patients with loco-motor system tumors and thus improves the quality of life in this group of patients.

Одной из особенностей онкологической хирургии при опухолях опорно-двигательного аппарата является необходимость удаления опухоли с окружающим ее мышечно-фасциальным футляром. В этом заключается важнейший принцип абластики, пренебрежение которым неизбежно влечет за собой развитие рецидива опухоли. Дефект после такого удаления может достигать огромных размеров, а его восполнение представляет серьезную проблему, нерешенность которой на протяжении многих лет сдерживала возможности хирургов, особенно в плане выполнения сохраняющих операций у больных с опухолями опорно-двигательного аппарата.

При ряде локализаций опухолей больным часто отказывают в оперативном лечении ввиду невозможности закрытия послеоперационного дефекта тканей. Из-за невозможности заместить дефект нередко удаляется периферический, в функциональном отношении наиболее ценный и не пораженный опухолью отдел конечности. Неоправданно широкое применение ампутаций и экзартикуляций конечностей при опухолях создало представление о неизбежной инвалидизации таких больных. Вместе с тем, современные ортопедические методики позволяют замещать обширные дефекты костей. Однако при больших комбинированных дефектах костей и мягких тканей они практически непригодны. Такие дефекты можно замес-

тить только с использованием аутотрансплантатов на микрососудистых анастомозах.

В клинической онкологии проблема качества жизни больных после хирургического лечения долгое время оставалась в тени на фоне его неудовлетворительных исходов у большинства пациентов со злокачественными опухолями, многие из которых погибали в ближайшие годы от прогрессирования заболевания. Главной целью онколога было спасение жизни пациента любым путем, в основном — калечащей операцией. До настоящего времени хирургический метод лечения для подавляющего большинства больных со злокачественными опухолями костей и мягких тканей является основным. Однако благодаря его комбинации с современной химио- и лучевой терапией значительно увеличивается число пациентов, живущих 5 и более лет после операции. Поэтому задача улучшения качества жизни онкологических больных после хирургического и комбинированного лечения в последние годы приобретает все большее значение.

На основе соблюдения принципов онкологической хирургии в сочетании с сохранением хорошего или удовлетворительного качества жизни больных нами сформулировано понятие адекватной операции в онкологии. Адекватной является операция, выполненная радикально и абластично и при этом максимально сохраняющая функцию конечности и

тем самым обеспечивая лучшее качество жизни больного. Широкое применение методов пластической хирургии позволяет повысить радикальность операций, так как хирург не пытается неосознанно уменьшить блок удаляемых тканей с целью облегчения закрытия послеоперационного дефекта. Очень часто при опухолях опорно-двигательного аппарата без применения современных методик пластической и реконструктивной хирургии, включая микрохирургические методики, закрыть одномоментно огромный дефект, восстановив костные структуры, мышцы и кожу, просто невозможно.

МАТЕРИАЛ И МЕТОДЫ

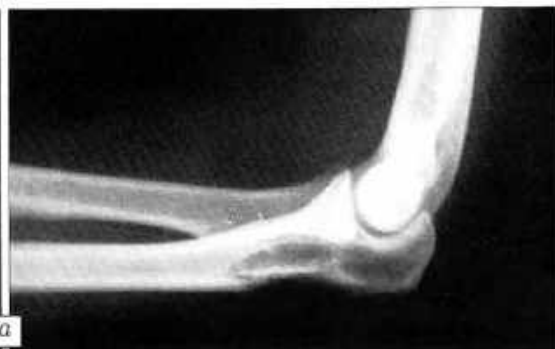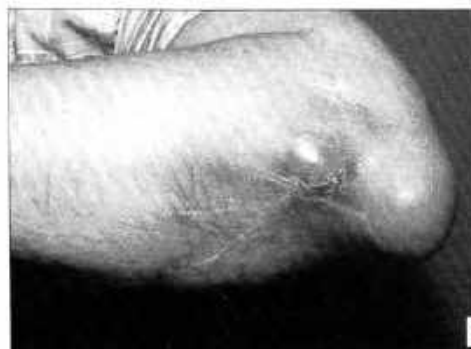С 1972 по 2002 г. в Московской городской онкологической больнице № 62 оперировано 693 больных с первичными и метастатическими опухолями костей. Различные органосохраняющие операции произведены 596 (86%) больным, у 97 (14%) больных выполнены ампутации и экзартикуляции конечностей (включая межподвздошно-брюшные и межлопаточно-грудные ампутации). Для замещения дефектов после органосохраняющих операций применялись следующие методы: эндопротезирование — у 211 больных (после резекции суставных концов длинных костей — у 190, после тотального удаления бедренной кости — у 12, тотального удаления плечевой кости — у 9), пересадка блоков собственных тканей на микрососудистых анастомозах — у 97. У 81 больного выполнена межлопаточно-грудная резекция, у 102 — резекция костей таза, у 105 — прочие органосохраняющие операции (к ним отнесены операции, не требующие пластики дефекта, а также вмешательства типа операции Богоразы, Ван Несса, Вреде-

на—Икономова, с применением аппаратов Илизарова и Блискунова и др.).

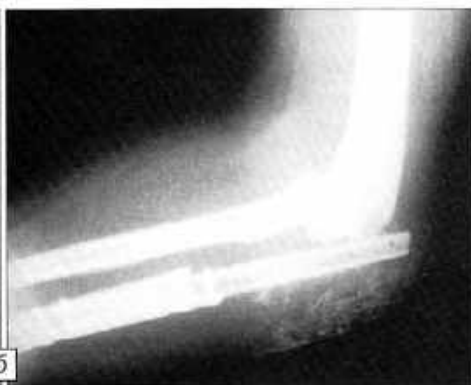
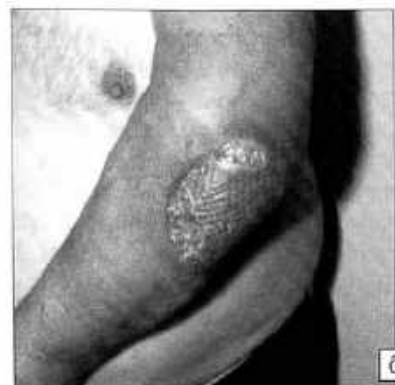РЕЗУЛЬТАТЫ И ОБСУЖДЕНИЕ

После органосохраняющих операций рецидивы опухоли развились в 11% случаев. После ампутаций и экзартикуляций частота рецидивов составила 18%. Это объясняется значительно большей распространенностью опухолей у данной группы больных, что не позволяло выполнить операцию абластично. При строгом соблюдении принципов абластики частота рецидивов опухоли не превышала 2%. Применение адекватных органосохраняющих операций в большинстве случаев требовало замещения обширных комбинированных костно-мягкотканых дефектов, что зачастую было возможно только с использованием аутотрансплантатов на микрососудистых анастомозах. В качестве примера приведем одно из наблюдений.

Больной М., 65 лет, диагноз: рабдомиосаркома левого предплечья. В 1986 г. были проведены предоперационная дистанционная гамма-терапия с последующим иссечением опухоли, в 1987 и 1989 гг. — повторные иссечения по поводу рецидивов опухоли (в 1989 г. — в комбинации с гамма-терапией.). В марте 1991 г. поступил с очередным рецидивом опухоли с прорастанием в локтевую кость (см. рисунок, а). Проведена химиотерапия платинидиамом и фармарубицином без эффекта. 23.04.91 выполнена резекция проксимальной трети локтевой кости единым блоком с опухолью и окружающими мягкими тканями. Одновременно произведено восполнение дефекта костно-мышечным лоскутом из фрагмента малоберцовой кости вместе с малоберцовыми мышцами, пересаженным на микроанастомозах. Остеосинтез пластиной. Малоберцовые мышцы использовались для закрытия мягкотканного дефекта и восстановления целостности трехглавой мышцы. Поверхность лоскута укрыта



Больной М. 65 лет. Третий рецидив рабдомиосаркомы левого предплечья с прорастанием в локтевую кость
а — при поступлении;
б — через 3 нед.
в — через 12 лет после операции.



свободным кожным аутоотрансплантатом (см. рисунок, б). Гистологическое исследование: рабдомиосаркома, разрушающая кость. Послеоперационный период без осложнений. Через 12 лет прогрессирования заболевания не отмечается. Несмотря на значительное повреждение локтевого сустава и образование после удаления опухоли обширного костного дефекта и дефекта окружающих мягких тканей, активные и пассивные движения в локтевом суставе сохранены в полном объеме (см. рисунок, в), больной ходил в поход на байдарке.

Выбор метода пластического замещения дефекта зависит от нозологической формы опухоли, ее локализации, общего состояния больного и прогноза заболевания. Так, например, при опухолях проксимального отдела бедренной кости применяется только эндопротезирование дефекта. При поражении диафиза длинной кости показано замещение дефекта аутоотрансплантатом из малоберцовой кости на микрососудистых анастомозах. Такая методика позволяет сохранить практически полную функцию оперированной конечности. При локализации опухоли в дистальном отделе бедра и проксимальном отделе большеберцовой кости у больных с хорошим прогнозом в последнее время мы производим пластику дефекта аутоотрансплантатом на микрососудистых анастомозах с формированием анкилоза в области коленного сустава. Это обусловлено тем, что практически все эндопротезы дистального отдела бедра с коленным суставом, примененные нами ранее, были удалены из-за их расшатывания и развития металлоза спустя 12–18 лет после эндопротезирования. При этом замещение дефекта после удаления таких эндопротезов представляло исключительно сложную задачу и нередко затягивалось на 2–3 года. У одного больного мы были вынуждены произвести ампутацию бедра. При обширных костно-мягкотканых дефектах применяется аутопластика на микрососудистых анастомозах, которая может сочетаться с эндопротезированием. При локализации опухоли в лопатке, ключице, тазе, малоберцовой кости замещения костных дефектов не требуется.

У 3 больных с обширным поражением грудины (у одного — с хондросаркомой, у двух — с солитарными метастазами) были произведены тотальное удаление грудины с восстановлением каркаса грудной клетки эндопротезами ребер и пластика дефекта мягких тканей салниковым и кожно-мышечным лоскутом. Сочетание эндопротезирования (восстановление каркаса грудной клетки) с аутопластикой дефектов мягких тканей позволило расширить показания к радикальному оперативному лечению при больших опухолях грудины с поражением мягких тканей.

Как отмечалось выше, рецидивы опухоли после органосохраняющих операций развились в 11%, после ампутаций и экзартикуляций — в 18% случаев. В группе ампутаций и экзартикуляций было большое число больных с запущенными опухолями, особенно при их локализации в костях таза и лопатке. У таких больных зачастую даже межпод-

вздошно-брюшная экзартикуляция с резекцией боковой массы крестца и межлопаточно-грудная ампутация не позволяют соблюсти принципы абластики, что и обуславливает высокий процент рецидивов. Наилучшие результаты получены при межлопаточно-грудной резекции (2% рецидивов). Это объясняется тем, что при правильном определении показаний к этой операции практически всегда удается реализовать принцип футлярности. При нарушении принципов абластики рецидивы развиваются более чем в 90% случаев.

Среди больных с метастатическими поражениями костей мы выделяем три группы: 1) с солитарными метастазами; 2) с множественными метастазами и патологическим переломом или угрозой его возникновения; 3) с множественными метастазами без патологического перелома или угрозы его возникновения. В первой группе показания к хирургическому вмешательству ставятся, как при первичной опухоли. Операция производится с соблюдением принципов абластики и с расчетом на излечение больного. В этих случаях может применяться даже аутопластика на микрососудистых анастомозах. При множественных метастазах с патологическим переломом или угрозой его возникновения показана паллиативная операция, рассчитанная на ликвидацию болевого синдрома, улучшение качества жизни больного, возвращение ему возможности самообслуживания. В этих случаях применяются эндопротезирование или различные варианты остеосинтеза, включая накостный, внутрикостный и внеочаговый (аппаратами внешней фиксации). Такая операция позволяет значительно улучшить качество жизни больного и дает возможность продолжить специальные виды лечения (химиотерапия, лучевая терапия). При множественных метастазах без патологического перелома или угрозы его возникновения показаний к оперативному лечению практически нет. Речь о нем может идти только в случае выраженного болевого синдрома (что наблюдается у таких пациентов исключительно редко), который не купируется другими способами (лучевая, химиотерапия, адекватное обезболивание).

Заключение. Широкое использование различных методов пластической и реконструктивной хирургии с учетом концепции адекватной операции в костной онкологии позволяет значительно расширить показания к органосохраняющим операциям и принципиально улучшить их функциональные и косметические исходы. Для улучшения результатов лечения больных со злокачественными опухолями опорно-двигательного аппарата необходимо специальное оборудование, использование самых передовых методов пластической хирургии и современной химио- и лучевой терапии. Без всякого сомнения, успешно справиться с этой задачей могут только отделения реконструктивной и пластической хирургии, создаваемые на базе крупных многопрофильных онкологических стационаров.

ОРГАНИЗАЦИЯ И ОКАЗАНИЕ ПОМОЩИ ГОРНЯКАМ ПРИ АВАРИИ НА ШАХТЕ «ЗАПАДНАЯ-КАПИТАЛЬНАЯ»

*В.И. Иванов, В.Г. Мелешкин, В.В. Попов, И.П. Антонец, А.В. Глухов,
Г.Д. Зеркин, С.В. Басов, П.В. Черногоров, А.Л. Елфимов, Д.А. Прохорский*

Ростовская областная клиническая больница, Ростов-на-Дону

Расположенная в городе Новошахтинске Ростовской области шахта «Западная-Капитальная», самая крупная в Восточном Донбассе, была введена в эксплуатацию в 1938 г. В 1968 г. проведена ее реконструкция. На очистных работах применялась как струговая, так и комбайновая выемка угля.

22 октября 2003 г. на шахте произошла серьезная авария. В 16.00, когда на глубине 800 м находилось 65 горняков, в шахте раздался шум, прокатилась воздушная волна, сбивавшая с ног шахтеров и предметы шахтного оборудования, а затем начала поступать вода. Это на отметке 260 м под землей в основной подъемный (клетевой) ствол шахты хлынули со скоростью 2 м/с грунтовые воды (предположительно их скопилось около 5 млн кубометров).

В день аварии из шахты поднялись на поверхность 19 горняков, 33 шахтера были эвакуированы из подземных разработок 25 октября, 11 человек — 29 октября. Два шахтера погибли.

Шахтеры работают мини-бригадами на разных участках. В момент аварии 9 горняков оказались в непосредственной близости от грузового ствола и практически сразу смогли подняться наверх. Еще 4 горнякам удалось подняться на поверхность вскоре после аварии — до отключения света, которое произошло спустя 30–40 мин. Эти рабочие не получили серьезных повреждений, если не считать психологическую травму. У них имелись множественные ушибы и ссадины, у 3 — легкая черепно-мозговая травма (сотрясение головного мозга), у одного — перелом костей носа и лопатки, у одного — несложненный перелом ребер. Из-за пребывания в холодной воде у всех четверых отмечались явления переохлаждения. Еще двоих горняков обратным потоком воды вынесло к грузовому стволу спустя 20–30 мин после аварии — они получили множественные ссадины и ушибы. Последние 4 горняка, оказавшиеся на поверхности в день аварии, были подняты бригадой спасателей в 21.30. После этого начались засыпка грузового ствола и работы по спасению оставшихся в шахте 46 горняков.

Управление здравоохранения Новошахтинска известило о произошедшей аварии дежурных сотрудников травматологического и хирургического отделений городской больницы скорой медицинской помощи № 1, организовало в ней работу штаба. Из Ростовской областной клинической больницы (РОКБ) туда была направлена бригада врачей в составе травматолога, двух реаниматологов и нейрохирурга, которая прибыла в 23 часа.

В период с 7.30 до 14.00 23 октября в приемное отделение горбольницы № 1 поступили 7 пострадавших. Все они были тщательно осмотрены и обследованы сотрудниками бригады РОКБ — выявлены сотрясение головного мозга, перелом ребер, лопатки и костей носа, переохлаждение. Четверо

пострадавших госпитализированы в травматологическое отделение, где им проведено дополнительное клинико-рентгенологическое обследование и оказана необходимая помощь. Наложена иммобилизация, произведена репозиция отломков костей носа, назначена патогенетическая медикаментозная терапия. Один пострадавший госпитализирован с диагнозом «переохлаждение» в терапевтическое отделение городской больницы № 2.

Тем временем предпринимались активные меры по спасению оставшихся в шахте горняков. Работал штаб во главе с губернатором Ростовской области В.Ф. Чубом, были задействованы лучшие силы горноспасателей, в бесперебойной работе участвовали сотни шахтеров. О ситуации на шахте «Западная-Капитальная» докладывалось Президенту Российской Федерации. Однако никто не знал, когда горняки будут подняты на поверхность, в каком они будут состоянии, так как связь с ними отсутствовала.

В начале вторых суток после аварии в отделение экстренной и плановой консультативной помощи РОКБ поступило сообщение об обнаружении шахтеров и их эвакуации из шахты. В течение получаса были сформированы две врачебные бригады: в первой машине в Новошахтинск отправились три травматолога (в том числе заведующий отделением и главный травматолог Минздрава Ростовской области), нейрохирург и реаниматолог, а затем на реанимобиле — анестезиолог-реаниматолог и второй нейрохирург. Через час с момента их выезда из РОКБ в больнице скорой медицинской помощи № 1 Новошахтинска были собраны врачи, которым предстояло оказывать первую помощь пострадавшим в условиях больницы. К этому времени было освобождено более 30 коек в хирургическом стационаре и 8 в реанимационном отделении. Вызваны врачи-специалисты — окулист, ЛОР, невролог, рентгенолог, на рабочих местах находились все хирурги и терапевты. Кроме того, были вызваны руководитель и все сотрудники клинической и биохимической лаборатории, рентгенолаборанты, весь средний и младший медицинский персонал. Организовано обеспечение диагностическим, лабораторным оборудованием, достаточным количеством медикаментов, кровезаменителей и препаратов крови. Поскольку предполагалось, что каждый больной поступит с переохлаждением, было заготовлено большое количество пластиковых емкостей (1–1,5–2 л) из-под напитков, сотни литров горячей воды. Заготовлены также пищевые продукты. Координационный медицинский штаб возглавил министр здравоохранения Ростовской области — заслуженный врач РФ В.Г. Мелешкин.

Параллельно проводились работы по подготовке коечного фонда для шахтеров в больнице скорой медицинской помощи города Шахты, которая расположена в 25 км от места трагических событий,

для тяжелых больных были подготовлены койки в РОКБ (70 км).

В больнице скорой медицинской помощи Новошахтинска была собрана (и в дальнейшем оказывала действенную помощь пострадавшим) группа психологов из 7 человек во главе с проф. А.О. Бухановским. Выбран и отработан наиболее рациональный путь доставки пострадавших из приемного покоя в хирургическое и реанимационное отделения.

Первая группа из 4 пострадавших шахтеров была доставлена 25 октября в 12.20 двумя машинами скорой помощи в сопровождении машин ГАИ. В приемном отделении работала врачебная бригада из двух травматологов и двух хирургов под руководством главного травматолога Минздрава Ростовской области. К каждому пострадавшему прикреплялся врач, в обязанности которого входило: установить степень нарушения сознания, определить артериальное давление, исключить тяжелые травмы черепа, шейного отдела позвоночника, повреждения конечностей, груди (нарушение целостности реберного каркаса, подкожная эмфизема), органов живота, таза.

Всем шахтерам проводились эхоэнцефалография, электрокардиография, измерение артериального давления в динамике, по показаниям — рентгенография, общие анализы крови и мочи.

Каждого пострадавшего дополнительно осматривал главный травматолог, который и принимал окончательное решение об очередности поднятия в реанимационное или хирургическое отделение и в случае необходимости назначал дополнительные исследования. На каждого больного уходило по 3–5 мин, после чего его быстро транспортировали в профильное отделение. Ритмичность транспортировки обеспечивали четыре молодых врача приемного отделения, четыре медсестры и четыре санитарки. Был выработан алгоритм обследования пострадавших: все они осматривались нейрохирургом и неврологом, торакальным и абдоминальным хирургом, окулистом, ЛОР-врачом, терапевтом, урологом, психоневрологом. Лечащим врачом был хирург, а остальные выступали в роли консультантов.

Больных укладывали в кровати, обкладывали импровизированными грелками с температурой воды до 40°С и несколькими слоями шерстяных одеял. Всем пострадавшим переливали внутривенно капельно растворы, назначение которых корректировались заведующим отделением реанимации.

Шахтеры доставлялись бригадами скорой помощи с интервалами в один час. Это объяснялось тем, что их поднимали из забоя небольшой запасной клетью (так называемой «инспекторской»), в которую помещалось 4 человека. Клеть поднималась 20 мин, столько же времени опускалась, и еще 20 мин требовалось на транспортировку пострадавших от шахты «Западная-Капитальная» в городскую больницу № 1 Новошахтинска. Таким образом, на четырех пострадавших врачебная бригада имела час времени, и такая ритмичность поступления шахтеров позволяла успешно проводить необходимые диагностические и лечебные мероприятия.

Ежечасно в перерывах между поступлениями пострадавших заведующие хирургическим, реанимационным отделениями и главный травматолог обсуждали клинические, лабораторные и рентгенологические данные по каждому больному. После поступления всех пострадавших был проведен общий обход с коррекцией лечебных мероприятий. Ночью

за шахтерами велось динамическое наблюдение (из расчета один врач на 5 больных и одна медсестра на 3 пациентов).

В течение первых суток пребывания 33 шахтеров в больнице были установлены следующие диагнозы: переохлаждение (ознобление), обезвоживание — у всех пострадавших, сотрясение головного мозга — у 1, пневмония — у 3, обострение трахеобронхита — у 1, компрессионный стабильный неосложненный перелом тел Т5–6 позвонков — у 1, компрессионный неосложненный стабильный перелом тела L1 позвонка — у 1, повреждение роговицы глаз — у 2, баротравма — у 2. У всех больных имелись ушибы, ссадины, кровоподтеки, гематомы на верхних и нижних конечностях, у 30 — потертости, мацерации на нижних конечностях.

Из 33 поступивших шахтеров 18 длительное время находились под землей в вынужденном положении стоя, поэтому им, а также 3 шахтерам с гематомами и кровоподтеками на верхних и нижних конечностях проводилось неинвазивное измерение внутриутробного давления аппаратом «Градиент-4» (пат. 2166905 РФ) при поступлении и ежечасно в течение 4 ч. Повышения внутриутробного давления не выявлено.

26 октября после общего обхода и осмотра каждого из пациентов, оценки показателей лабораторного исследования крови и мочи, результатов динамического наблюдения 18 пострадавших — жители города Шахты были в удовлетворительном состоянии перевезены медицинским транспортом в больницу скорой медицинской помощи города Шахты, где для них были развернуты койки по профилю.

29 октября из шахты были подняты остальные горняки, проводившие под землей более 6 сут. Ситуация сложилась таким образом, что из 11 спасенных этой второй группы 10 человек были доставили одновременно двумя машинами скорой помощи. Все шахтеры были в сознании, их состояние оценивалось как средней тяжести или компенсированное тяжелое. В считанные минуты пострадавших переодели в сухое белье, закутали в теплые одеяла, согрели и начали интенсивную терапию.

Четырем шахтерам, находившимся на момент поступления в более тяжелом состоянии, потребовались катетеризация центральных вен для проведения противошоковой инфузионной терапии, подача увлажненного кислорода. Всем пострадавшим проведены электрокардиография, эхоэнцефалография, рентгенография легких, лабораторные и другие необходимые исследования. У всех потерпевших установлены переохлаждение той или иной степени, явления гипоксии, метаболические сдвиги, нарушения водно-электролитного обмена. У многих отмечено обострение хронического бронхита, что было связано с общим переохлаждением, истощением и обезвоживанием организма. Ни одному из пострадавших не потребовалось проведения реанимационных мероприятий или экстренных хирургических манипуляций. Общее состояние пациентов стабилизировалось в течение первых суток.

Отдельно через 2 ч поступил еще один шахтер, доставленный в реанимобиле, где уже была начата интенсивная терапия. Этот пострадавший оказался наиболее тяжелым. Согревание, проведение интенсивной терапии в течение 4 ч позволили стабилизировать общее состояние больного и перевести его в разряд среднетяжелого.

За время лечения в группе шахтеров, поступивших 29 октября, были проведены следующие хирургические пособия: первичная хирургическая обработка ран, закрытое устранение вывиха плеча, декомпрессивная фасциотомия голени по поводу компартмент-синдрома и чрескостный остеосинтез этой голени по Илизарову, репозиции двухлодыжечного перелома и его иммобилизации гипсовой повязкой типа «сапожок», остеосинтез акромиально-ключичного сочленения по АО; в двух случаях потребовалась пункция плевральной полости.

У всех 11 шахтеров через несколько часов после начала терапии состояние жизненно важных функций было компенсировано, общее состояние больных оценивалось если не как удовлетворительное, то не более чем средней тяжести. Добиться этого удалось благодаря слаженной работе всех участников оказания помощи как на догоспитальном этапе, так и в стационаре.

Анализ нашего опыта позволяет сделать следующее заключение. При техногенных катастрофах с большим числом пострадавших необходимо создание медицинского штаба по организации и оказанию помощи, во главе которого должен стоять опытный организатор здравоохранения, наделенный особыми полномочиями. При формировании врачебных бригад следует учитывать возможности лечебных учреждений города/населенного пункта, где про-

изошла катастрофа, и исходя из этого привлекать нужных специалистов из областных центров при координации с МЧС или руководством санитарной авиации. Лечебное учреждение, куда планируется госпитализировать пострадавших, должно быть обеспечено большим количеством лекарственных средств, кровезаменителей, препаратов крови и т.д. Необходимо концентрация всей имеющейся лечебно-диагностической аппаратуры в единый блок, а также обеспечение присутствия на рабочих местах врачебного, среднего и младшего медицинского персонала, специалистов параклинических служб. По нашему мнению, в реанимационном отделении одного больного должны курировать один реаниматолог и одна медсестра, трех-пятерых пострадавших не реанимационного профиля — один лечащий врач и одна медсестра. Важнейшим звеном является медицинская сортировка пострадавших, которую должен возглавлять наиболее опытный клиницист с хорошими организаторскими способностями. Ведущие специалисты должны регулярно (не реже одного раза в 1 час) обсуждать результаты клинического и лабораторного обследования и наблюдения больных, при необходимости корректируя лечебно-диагностические мероприятия. Важное значение имеет своевременное информирование общественности и родственников пострадавших об их состоянии.

ЛЕКЦИЯ

© Г.М. Бурмакова, 2004

ПОЯСНИЧНО-КРЕСТЦОВЫЙ БОЛЕВОЙ СИНДРОМ У СПОРТСМЕНОВ И АРТИСТОВ БАЛЕТА: ДИФФЕРЕНЦИАЛЬНАЯ ДИАГНОСТИКА

Г.М. Бурмакова

Центральный научно-исследовательский институт травматологии и ортопедии
им. Н.Н. Приорова, Москва

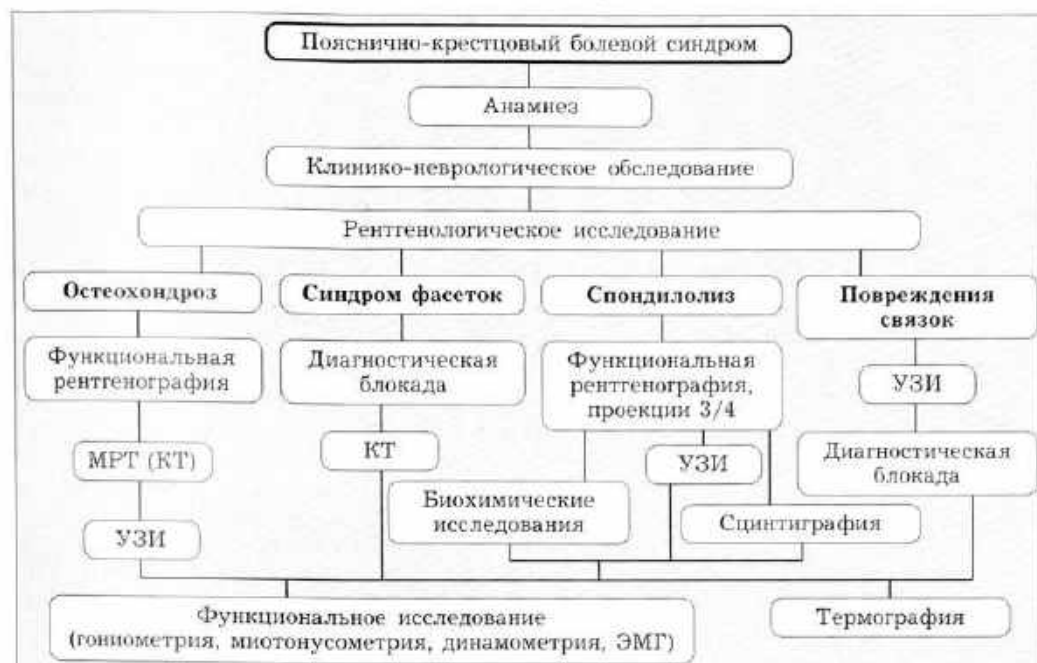Хронический пояснично-крестцовый болевой синдром является наиболее частой причиной обращения больных к врачам разных специальностей. Источниками боли в спине могут быть различные элементы позвоночного столба, поскольку все они содержат нервные окончания [2, 6, 22]. Успешное лечение пояснично-крестцового болевого синдрома невозможно без целенаправленного воздействия на продуцирующие боль структуры. Так как пояснично-крестцовый болевой синдром может быть проявлением целого ряда деструктивно-дистрофических процессов в позвоночных сегментах [24], чрезвычайно важно знать особенности развития заболевания у каждого конкретного больного.

Клиника спортивной и балетной травмы ЦИТО располагает опытом обследования и лечения 517 пациентов — спортсменов и артистов балета с пояснично-крестцовым болевым синдромом. Среди них было 345 мужчин и 172 женщины в возрасте от 15 до 45 лет (средний возраст 27,3 года). При обследовании больных применялся разработанный диагностический алгоритм, предусматривающий дифферен-



циацию клиничко-неврологических проявлений заболеваний и проведение соответствующих инструментальных и лучевых исследований (см. схему). У 265 пациентов диагностирован остеохондроз поясничного отдела позвоночника, у 105 — спондилолиз нижнепоясничных позвонков, у 92 — синдром фасеток (спондилоартроз) и у 55 — патология связок пояснично-крестцового отдела позвоночника. Эти клинические наблюдения были положены в основу проведенного нами анализа.

Острое начало заболевания характерно прежде всего для дискордикулярного конфликта. Наиболее частым «пусковым механизмом» является поднятие тяжести. Такое острое развитие клинической симптоматики большинство авторов объясняют резким повышением внутридисккового давления и устремлением пульпозного ядра в сторону позвоночного канала. Интенсивность болевого синдрома по визуальной аналоговой шкале (ВАШ) составляет 8–9 баллов. При этом ограничиваются движения в позвоночнике во всех направлениях.



При синдроме фасеток острое начало наблюдается реже. «Пусковым механизмом» является резкое движение в поясничном отделе позвоночника в сочетании с осевой нагрузкой [10, 11]. Считается, что при этом происходит ущемление менискоидов межпозвонковых суставов или богато иннервируемой капсулы сустава. Вследствие рефлекторного напряжения мышц развивается также функциональный блок, однако он ограничен несколькими позвоночными сегментами [12]. Возможны осторожные наклоны вперед, при наклоне назад и в сторону пораженной фасетки боли резко усиливаются. Интенсивность болевого синдрома — до 7 баллов.

Еще реже острое начало заболевания наблюдается при спондилолизе. Наиболее частая причина усталостного перелома дуги позвонка — значительное переразгибание поясничного отдела позвоночника в сочетании с ротацией [16]. Интенсивность боли при спондилолизе составляет 4–6 баллов (многие пациенты, несмотря на боль, продолжают профессиональную деятельность [7]). Имеется ограничение наклонов вперед, болезненность наклонов назад и в сторону пораженной дуги.

Остро могут возникать и повреждения остистых связок в результате форсированных движений поясничного отдела позвоночника в сагиттальной плоскости [3]. Интенсивность болевых ощущений составляет 4–7 баллов.

При всех перечисленных заболеваниях отмечаются не только локальные боли в поясничном отделе позвоночника. При остеохондрозе с наличием дискордикулярного конфликта присутствует симптоматика поражения соответствующего спинномозгового нерва с характерными зоной иррадиации боли, двигательными, чувствительными, рефлекторными нарушениями и симптомами натяжения корешков. В случае заинтересованности корешка L4 боль локализуется в поясничной области, иррадируя в верхнюю ягодичную область и по передненаружной поверхности бедра и голени, медиальному краю стопы. Раздражение или компрессия корешка L5 проявляется болью в поясничной об-

ласти с иррадиацией в верхнюю ягодичную область, задненаружную поверхность бедра и наружную поверхность голени, медиальную поверхность подошвы и тыла стопы. Для поражения корешка S1 характерны боли в средней ягодичной области, по задней или задненаружной поверхности бедра, наружной поверхности голени, пяточной области с переходом на латеральный край стопы и IV–V пальцев. Зачастую в связи с вовлечением в патологический процесс нескольких корешков происходит наложение клинических

симптомов. По характеру боль при дискордикулярном конфликте острая, хорошо локализованная, подобна разряду электрического тока, отличается постоянством.

У больных с синдромом фасеток, спондилолизом и патологией связок при неврологическом обследовании не выявляется признаков корешковой дисфункции. В ряде случаев у пациентов со спондилолизом и начинающимся спондилолистезом отмечается ложный симптом Ласера, обусловленный напряжением задней группы мышц бедра. При синдроме фасеток возможен положительный симптом поднятия выпрямленной ноги (ПВН): появление боли при поднятии ноги под углом более 70° к горизонтальной плоскости вследствие передачи движения на поясничный отдел.

Для синдрома фасеток, спондилолиза и связочной патологии характерны отраженные боли, которые, на первый взгляд, сходны с проявлением корешкового синдрома. Однако отраженные боли отличаются меньшей интенсивностью, они глубокие, ноющие, сверлящие, имеют определенную локализацию при каждом виде патологии, но редко опускаются ниже коленного сустава. Локализация отраженных болей при синдроме фасеток часто помогает в определении клинически значимых суставов. Например, при поражении фасеток L5–S1 боль локализуется в ягодичной области, по задней поверхности бедра, в области седалищного бугра и копчика, при поражении суставов L4–5 — по наружной поверхности бедра, в области тазобедренного сустава, для поражения фасеток уровня L3–4 характерны боли по передневнутренней поверхности бедра, в области тазобедренного сустава и паховой области, верхнеягодичной области.

При несостоятельности остистых связок отраженные боли распространяются в область крестца и ягодиц (рис. 1, а). Характерные зоны отраженных болей при патологии подвздошно-поясничной связки — паховая область, наружная поверхность бедра до уровня коленного сустава. В случае повреждения связки в области прикрепления к поперечным от-

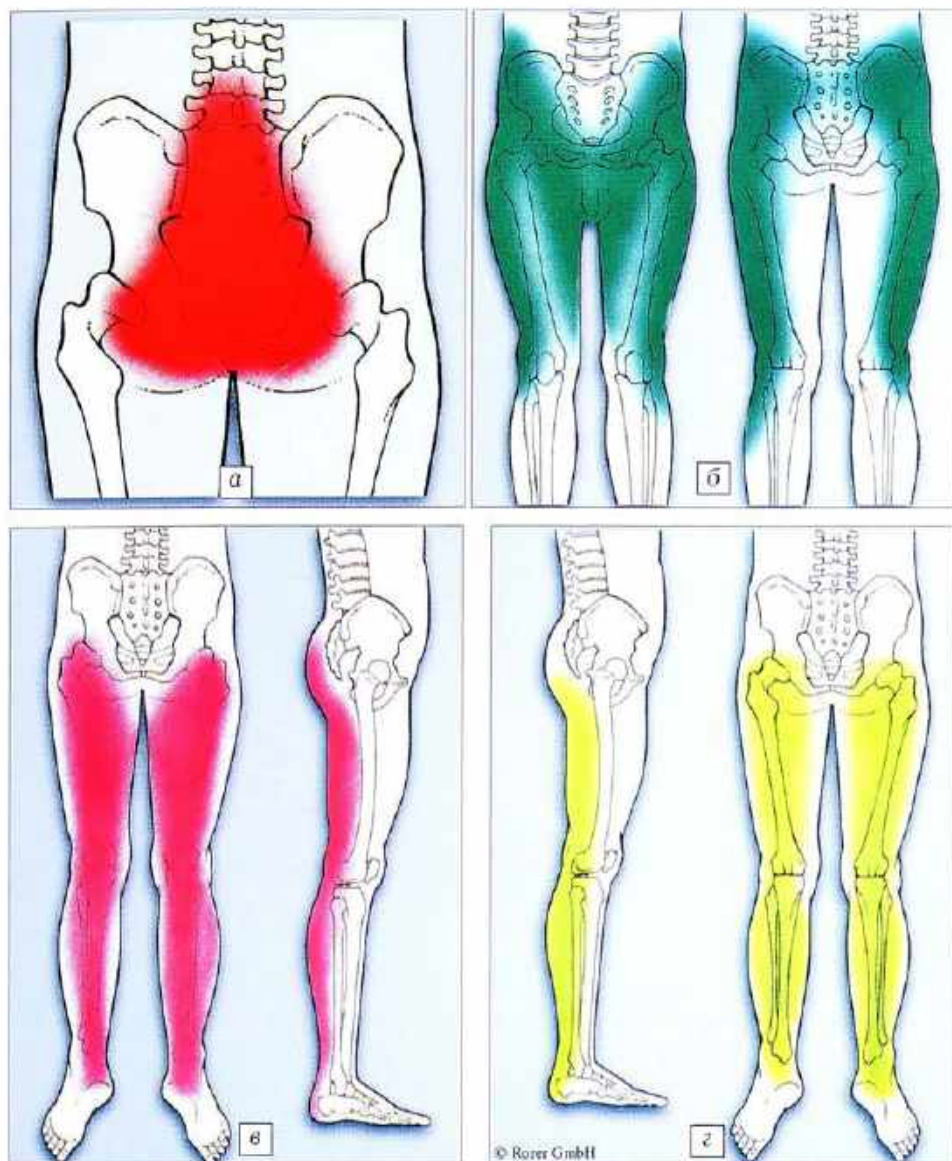


Рис. 1. Зона отраженных болей при патологии связок: а — остистых, б — подвздошно-поясничной, в — крестцово-бугорной, г — крестцово-остистой.

росткам позвонков преобладает иррадиация болей в паховую область, при патологии связки в области ее дистального прикрепления — боль по наружной поверхности бедра (рис. 1, б). Для патологии крестцово-бугорной связки характерны отраженные боли, распространяющиеся на область ягодицы и по задней поверхности ноги (рис. 1, в), для патологии крестцово-остистой связки — боли по задней поверхности ноги (рис. 1, г).

У пациентов со спондилолизом имеются отраженные боли, обусловленные перегрузкой связок пояснично-крестцового отдела позвоночника. Так, например, боли в области крестца и копчика вызываются перенапряжением остистых связок. Боли в верхнеягодичной, паховой области или по задней поверхности бедра являются следствием перегрузки пояснично-подвздошных связок. Локализация отраженных болей не постоянна: у одного и того же больного боли в крестцовой области могут сменяться болями в паховой области, затем в верхнеягодичной и т.д.

Если при дискорадикулярном конфликте боль постоянная, то при других видах патологии она носит перемежающийся характер, зависит от двигательной нагрузки.

При синдроме фасеток боль усиливается в положении стоя, сидя, при отдыхе в любой позе, включая и положение лежа, и уменьшается при разминке. Диагностически важным является также признак усиления боли при переходе к движению после длительного пребывания в фиксированной позе. Вставание по утрам затруднено из-за боли и скованности, которые уменьшаются при увеличении физической активности. Болевые ощущения уменьшаются в положении поясничного сгибания [11, 12].

При патологии связок двигательная активность также способствует уменьшению болевого синдрома, а при спондилолизе, наоборот, боли при движениях усиливаются.

Дискорадикулярный конфликт сопровождается анталгическим наклоном туловища и уплощением поясничного лордоза, при связочной патологии и спондилолизе лордоз, как правило, усилен.

Выраженное напряжение и повышенный тонус мышц спины определяется при дискогенной патологии, спондилолизе и синдроме фасеток. При хронической микротравме связок таза мышечный тонус, напротив, снижен.

В дифференциальной диагностике помогает и ряд спе-

цифических для каждого вида патологии тестов.

Для синдрома фасеток характерен положительный разгибательный тест: после выполнения нескольких наклонов вперед пациент отмечает трудности и боли при разгибании, тогда как наклоны вперед совершаются в полном объеме, безболезненно или слегка болезненно. Тест Спенсера (swing-test), или симптом «маха», — воспроизведение боли в области спондилолиза в положении стоя при переразгибании больной ноги. У пациентов с двусторонним спондилолизом он положителен с обеих сторон.

Для уточнения диагноза при повреждении остистых связок полезен провокационный тест: давление на верхушку остистого отростка болезненно при повреждении надостистой, давление в области межостистого промежутка — при патологии межостистой связки (рис. 2).

Провокационный тест для подвздошно-поясничной связки — приведение согнутого под прямым углом бедра натягивает эту связку, давление по оси бедра в случае ее повреждения вызывает резкое усиление боли (рис. 3, а). Провокационный тест для крестцово-бугорной связки — боль по ходу связки усиливается при максимальном сгибании конечнос-

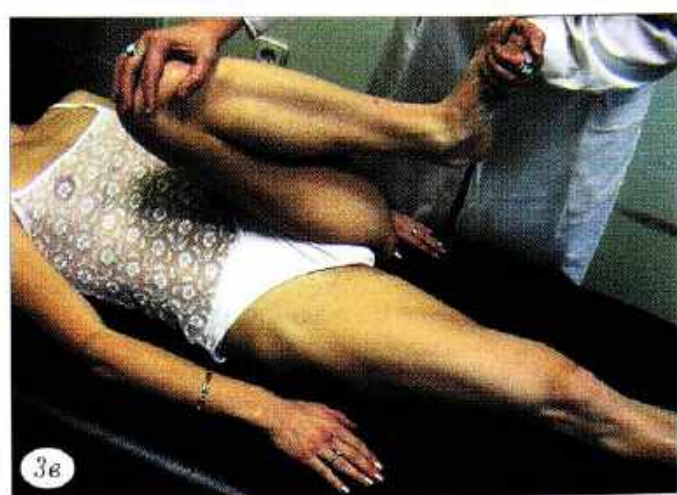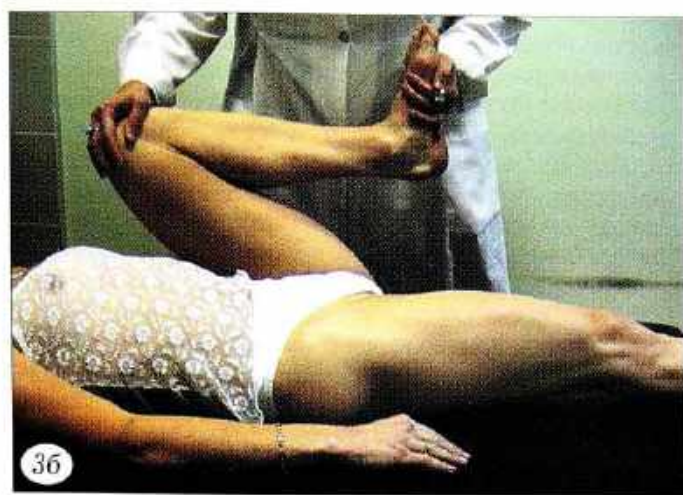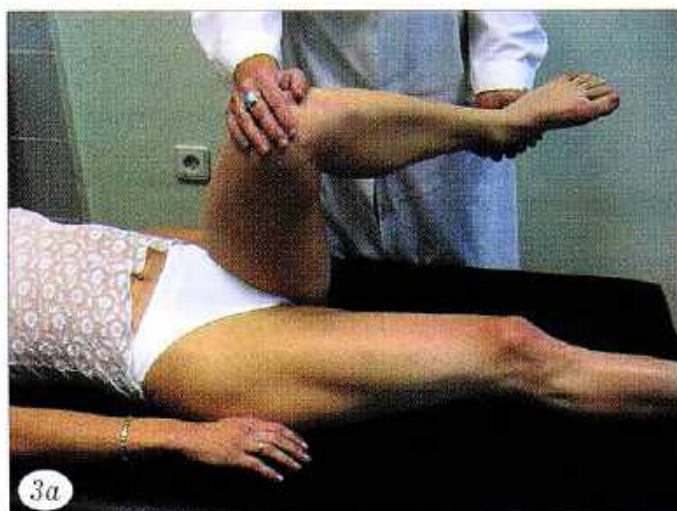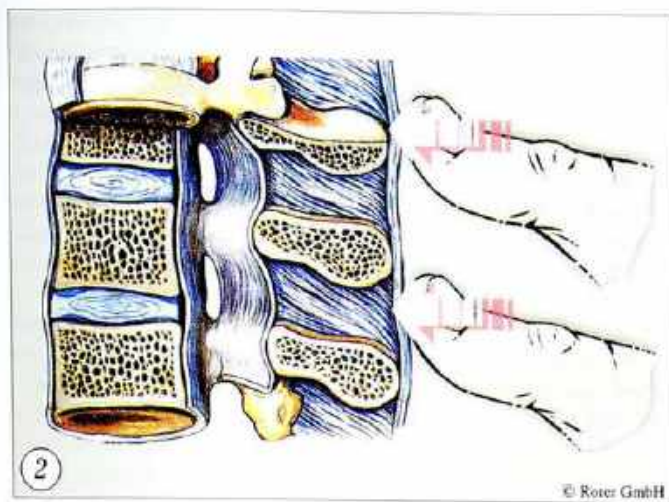


Рис. 2. Тестирование остистых связок.

Рис. 3. Тестирование связок: а — пояснично-подвздошной, б — крестцово-бугорной, в — крестцово-остистой.

ти, при сохранении такого вынужденного положения в течение длительного времени боль становится невыносимой (рис. 3, б). Провокационный тест для крестцово-остистой связки — приведение согнутой конечности к противоположному плечу вызывает боль в пораженной связке (рис. 3, в). Ротационный тест — ротация таза вызывает боль в области пораженной фасетки или пораженной подвздошно-поясничной связки.

Одним из методов специального обследования, позволяющим уточнить диагноз, является диагностическая блокада — временное купирование болей анестезией межпозвонкового сустава или поврежденной связки [5, 12] (рис. 4).

Наряду с клинико-неврологическим обследованием важное значение для установления правильного диагноза имеют методы лучевой диагностики: спондилография (стандартные проекции, косые в 3/4, с функциональными пробами), КТ, МРТ, а также радионуклидное исследование, ультрасонография, термография.

При функциональном рентгенологическом исследовании поясничного отдела позвоночника в случаях остеохондроза выявляются признаки как гипермобильности, так и адинамии двигательного сегмента [13]. О разболтанности, гипермобильности свидетельствует большее, чем в норме, сближение смежных (передних, задних или боковых) участков тел позвон-

ков, смещение задних краев тел позвонков и расширение суставных щелей межпозвонковых суставов. Это происходит в результате врожденной слабости окружающего связочного аппарата и капсулы меж-

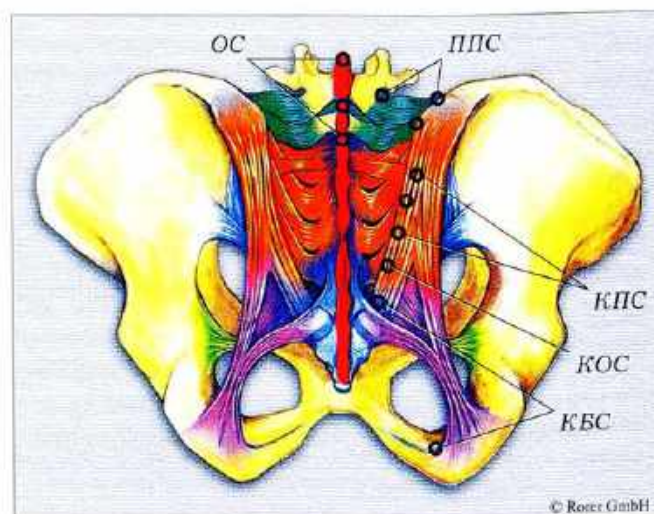


Рис. 4. Схема локализации диагностических блокад связок пояснично-крестцового отдела позвоночника и таза. ОС — остистые связки, ППС — подвздошно-поясничная, КБС — крестцово-бугорная, КОС — крестцово-остистая, КПС — крестцово-подвздошная.

позвоночных суставов. Гипермобильность является многоуровневым поражением. При смещении тел позвонков более чем на 4 мм речь идет о нестабильности данного двигательного сегмента вследствие нарушения буферных свойств диска или наличия дефекта дуги позвонка. Адинамия двигательного сегмента (функциональный блок) — состояние, противоположное нестабильности, заключается в резком ограничении диапазона движений, а иногда и в полном их исчезновении. Наличие только функционального блока при отсутствии других симптомов дегенеративно-дистрофического процесса является первым признаком поражения межпозвоночных дисков при остеохондрозе, обусловленного потерей тургора пульпозного ядра. Функциональный блок, обусловленный подвывихом фасетки, определяется по трем компонентам: ротации, боковому наклону и смещению тела позвонка кзади.

Прямым признаком спондилолиза является полоса просветления в 1–2 мм, проходящая под основанием или через овал контура ножки дуги, на рентгенограмме в прямой проекции и щель-дефект дуги на рентгенограмме в боковой проекции. Рентгенологическое исследование в проекции 3/4 уточняет величину и характер дефекта дуги, примерную его давность. Hensinger [21] указывает на так называемый «признак шотландской собаки» — дефект дуги определяется как воротник (ошейник) вокруг шеи собаки.

Спондилолиз может не визуализироваться из-за расположения его не строго во фронтальной плоскости, а под некоторым углом к ней. Однако при проведении функционального исследования дефект дуги становится отчетливо видимым. Склерозирование краев дефекта свидетельствует о длительно существующей нестабильности и, наоборот, нечеткость границ, краевые зазубрины — о недавнем его возникновении [20].

При пояснично-крестцовом болевом синдроме, обусловленном хронической перегрузкой остистых связок, рентгенологически определяются характерные для синдрома Бааструпа признаки: расширение и деформация остистых отростков, склерозирование их краев, сближение отростков соседних позвонков вплоть до образования неартроза.

Для ранней диагностики перестройки костной ткани в области дуг позвонка при соответствующей клинической картине и отсутствии убедительных рентгенологических данных проводится радионуклидное исследование. Повышенное накопление радиофармпрепарата (РФП) в области пораженной дуги отмечается даже при еще отрицательных рентгенологических данных [20, 23].

Компьютерная томография, входящая в комплексное обследование пациентов с пояснично-крестцовым болевым синдромом, дает информацию о топографоанатомических взаимоотношениях в позвоночном сегменте, уточняет характер патологических изменений в костной ткани, межпозвоночных суставах, визуализирует структуры позвоночного канала и околопозвоночной области [1, 15].

А.Ю. Васильев и Н.К. Витько [1] различают три степени дегенеративных изменений межпозвоночных суставов — спондилоартроза:

1) синдром суставных поверхностей (субхондральный остеосклероз суставных отростков, неравномерность суставной щели, субхондральные эрозии);

2) синдром гиперплазии суставных отростков (увеличение размеров суставных концов, расширение суставной щели с потерей конгруэнтности суставных поверхностей, образование экзостозов);

3) синдром морфологической декомпенсации (значительное увеличение суставных концов, их деформация с кистовидной перестройкой, выраженная дисконгруэнтность суставных поверхностей, в ряде случаев с подвывихом, расширение суставной щели или признаки анкилоза).

Для диагностики спондилолиза, спондилолистеза и нестабильности наиболее адекватна комбинация рентгенографии с функциональными пробами, рентгенографии в косых проекциях и сцинтиграфии. При компьютерной томографии плоскость сканирования не всегда совпадает с плоскостью перелома, что приводит к известным затруднениям. Компьютерная томография более показана для уточнения диагноза у пациентов с неврологической симптоматикой. При наличии спондилолистеза определяется расширение позвоночного канала в переднезаднем направлении, удлинение межпозвоночных отверстий.

Для диагностики грыжевых выпячиваний чаще применяется магнитно-резонансная томография. Грыжа на магнитно-резонансной томограмме представляется в виде выпячивания в позвоночный канал элементов пульпозного ядра, окруженного темным контуром (связкой), — так называемый «симптом зубной пасты». При этом имеется возможность судить о степени сужения дурального мешка [14, 18, 19].

Существенно дополняет полученные объективные данные ультразвуковое исследование [4, 9]. С помощью сонографии в пульпозном ядре выявляются единичные и множественные гиперэхогенные очаги, снижение прозрачности. В фиброзном кольце отмечается появление слоистости, обнаруживается деформация его при протрузии, истончение и разрыв с образованием пролапса. При импульсно-волновой доплерографии выявляется снижение кровотока при заднебоковых пролапсах и отсутствие его изменений при протрузиях диска.

Признаками, подтверждающими наличие нестабильности, являются:

- смещение передних границ межпозвоночных дисков;
- ступенеобразное смещение переднего контура тел позвонков при сагиттальном сканировании из переднего доступа, изменяющееся при проведении функциональных проб;
- смещение задних границ остистых отростков при функциональных пробах.

Межостистые связки при сонографии имеют вид плотноволокнистых структур, расположенных между остистыми отростками. Более плотный задний край их — надостистая связка. При хронической перегрузке остистых связок определяются их рубцовые изменения, кальцификаты в их толще и оссификаты в местах костных прикреплений. Наличие дефекта в остистой связке, увеличивающегося при сгибании позвоночника, подтверждает диагноз разрыва связки.

Подвздошно-поясничная связка при ультрасонографии определяется в виде плотноволокнистой структуры, соединяющей крыло подвздошной кости и поперечные отростки нижнепоясничных позвонков. При патологии она утолщается, в области прикрепления к крылу подвздошной кости выявляется

разрыхление связочной структуры с кистозными полостями (последствие бывших надрывов), в ряде случаев — кальцификаты, утолщение надкостницы крыла подвздошной кости.

При патологии крестцово-бугорной и крестцово-остистой связок ультрасонографически отмечается разрастание рубцовой ткани по нижнебоковой поверхности крестца в области их прикрепления, наличие мелких кальцификатов.

Информацию о распространенности и степени тяжести патологического процесса дает термографическое исследование [8, 17, 26].

При остеохондрозе в случаях обострения болевого синдрома выявляется зона гипертермии в пояснично-крестцовой области с расширением ее границ паравертебрально в проекции задних ветвей спинномозговых нервов. При выраженном ирритативном синдроме зона гипертермии распространяется на ягодичную область. При компрессионном корешковом синдроме наряду с гипертермией в поясничной области отмечается снижение теплопродукции на стороне компрессии вплоть до «термоампутации» в зоне иннервации пораженного корешка.

Для синдрома фасеток характерна зона паравертебральной гипертермии, ограниченная по протяженности областью пораженных сегментов. У пациентов со спондилолизом выявляется гипертермия поясничной области, обусловленная реакцией мягких тканей на нестабильность позвоночника. При этом чем выраженнее нестабильность, тем больше площадь гипертермии.

При повреждении остистых связок в остром периоде зона гипертермии, выявляемая в норме в проекции остистых отростков, веретенообразно утолщается. Развитие дегенеративно-дистрофических изменений приводит к перерыву этой зоны гипертермии на уровне соответствующего межостистого промежутка [8].

У пациентов с патологией подвздошно-поясничной связки в период обострения отмечается повышение теплоизлучения в области связки. Для дегенеративных изменений характерно снижение теплоизлучения в области связки. Диагностически наиболее информативна термография зоны дистально-го прикрепления подвздошно-поясничной связки.

Основные дифференциально-диагностические признаки остеохондроза, синдрома фасеток, спондилолиза и повреждения связок приведены в табл. 1.

Ряд патологических состояний таза и конечностей не был предметом наших исследований. Тем не менее, они имеют общие признаки с рассматриваемой нами патологией, и выявить их различия чрезвычайно важно для проведения адекватной терапии.

Хамстринг-синдром. В результате повторных резких махов ногой вперед при спринте или беге с барьерами, при ударе по мячу в футболе происходят микронадрывы и микрокровоизлияния в месте прикрепления задней группы мышц бедра в области седалищного бугра. Это приводит к образованию рубцовых спаек с лежащим рядом седалищным нервом. При данной патологии также отмечаются пояснично-крестцовые боли, распространяющиеся до подколенной ямки, и может быть положительным симптом Ласега [25]. В отличие от дискорадикулярного конфликта, при хамстринг-синдроме отсутствуют напряжение мышц спины и другие симптомы поражения позво-

ночника. При пальпации определяется боль в области седалищного бугра, которая усиливается при поднятии ноги вперед. Кроме того, характерным симптомом является боль при длительном сидении. Неврологических нарушений не бывает.

Одна из достаточно частых причин люмбаишалгии — синдром грушевидной мышцы, который может быть вторичным рефлекторным синдромом вертеброгенного происхождения или самостоятельным болевым синдромом, развивающимся при высокоамплитудных движениях нижней конечности. Боль локализуется в области самой мышцы, нередко в пояснице. При внутренней ротации бедра в тазобедренном суставе боль усиливается за счет натяжения грушевидной мышцы, при наружной ротации бедра ослабевает. Усиление боли вызывает и приведение бедра, так как при этом напрягается грушевидная мышца. Положителен симптом Виленкина: перкуссия в точке грушевидной мышцы приводит к появлению боли по задней поверхности ноги.

Между спазмированной грушевидной мышцей и крестцово-остистой связкой может сдавливаться седалищный нерв вместе с нижней ягодичной артерией. Клиническая картина в этом случае представлена каузальгическими болями, локализующимися в основном по ходу седалищного нерва. Характерны перемежающаяся хромота, вегетативно-трофические расстройства на голени и стопе с симптомами выпадения двигательных и чувствительных функций седалищного нерва. Для уточнения уровня компрессии седалищного нерва необходимо тщательное неврологическое исследование, включая электронейромиографию, а также исследование сосудов нижней конечности, МРТ поясничного отдела позвоночника, ультрасонография ягодичной области, диагностическая блокада грушевидной мышцы.

Патология крестцово-подвздошного сочленения вызывает боли, характерные для радикулитов корешка S1 [24]. Боли усиливаются при ходьбе, наклонах, длительном сидении или стоянии. Эта патология может формироваться в результате блока крестцово-подвздошного сочленения, который нередко появляется при «скрученном» тазе и укороченной ноге. Симптомов выпадения корешковых функций не наблюдается. Характерен псевдосимптом Ласега с возникновением боли преимущественно в области подколенной ямки или изолированно в пояснице. Имеется ряд тестов, при которых появление боли в крестцово-подвздошном сочленении подтверждает его патологию:

- сжатие таза — пациент лежит на боку, на верхнее крыло подвздошной кости осуществляется давление перпендикулярно вниз. При этом растягиваются задние крестцово-подвздошные связки или возникает компрессия переднего отдела крестцово-подвздошного сочленения;

- дистракция — осуществляют давление спереди назад и кнаружи на обе передние верхние ости лежащего на спине пациента, как бы пытаясь растянуть таз. Объект растягивания — передние крестцово-подвздошные связки;

- тест Генслена — положение больного на здоровом боку, нога максимально согнута и подтянута к животу, исследуемая нога разогнута, врач переразгибает ее в тазобедренном суставе. При этом происходит ротационное движение в крестцово-подвздош-

Табл. 1. Встречаемость основных диагностических признаков при разных вариантах пояснично-крестцового болевого синдрома

Признак	Остеохондроз	Синдром фасеток	Спондилолиз	Повреждение связок
Начало заболевания:				
острое	++++	+++	++	+
постепенное	+	++	+++	++++
Факторы, инициирующие проявление заболевания:				
поднятие тяжести	+	-	-	-
осевая нагрузка+ротация позвоночника	-	+	-	-
переразгибание+ротация позвоночника	-	-	+	-
сгибание, переразгибание, ротация позвоночника+ избыточные движения нижних конечностей	-	-	-	+
Локализация боли:				
поясничная область	±	+	+	+
нижняя конечность:				
не опускается ниже коленного сустава	-	+	+	+
доходит до стопы	±	-	-	-
Интенсивность боли в баллах (ВАШ)	8-9	7	4-6	4-7
Длительность боли:				
постоянная	+	-	-	-
перемежающаяся	-	+	+	+
Характер боли:				
острая	++	+	+	+
тупая, ноющая	+	++	++	++
Усиливают боль:				
осевая нагрузка	+	-	+	-
переход от покоя к движению	-	+	-	-
переразгибание позвоночника	-	+	+	+
ротация позвоночника	-	+	+	+
Уменьшают боль:				
вынужденное положение	+	-	-	-
разминка	-	+	-	+
отдых	-	-	+	-
Ограничены/болезненны движения:				
наклоны вперед	+/+	-	-	-
наклоны назад	+/+	+/+	+/+	-
наклоны в сторону	+/+	-/+	-/+	-
ротация позвоночника	+/+	-/+	-/+	-/+
Деформация поясничного отдела:				
анталгический сколиоз	+	-	-	-
лордоз усилен	-	+	+	+
лордоз уплощен	+	-	-	-
Напряжение мышц	+	+	+	-
Симптом ПВН	+	±	±	-
Симптом Ласега	+	-	±	-
Тест сгибание/разгибание	-	+	-	-
Тест маховый (swing-test)	-	-	+	-
Тестирование связок таза	-	-	-	+
Корешковые выпадения	+	-	-	-
Выпадение рефлексов	+	-	-	-
Обзорная спондилография:				
аномалии	±	+	+	+
лордоз усилен	-	+	+	+
лордоз уплощен	+	-	-	-
деформирующий артроз	-	+	-	-
спондилолистез	-	-	+	-
Функциональные рентгенограммы:				
блок	+	+	-	-
гипермобильность	-	-	+	+
дефект дуги	-	-	+	-
Сцинтиграфия — накопление РФП	-	-	+	-
Компьютерная томография:				
протрузия, экструзия диска	+	-	-	-
деформирующий артроз	-	+	-	-
дефект дуги	-	-	+	-
Магнитно-резонансная томография: протрузия диска	+	-	-	-
Тонусометрия паравerteбральных мышц:				
тонус повышен	+	+	+	-
тонус снижен	-	-	-	+

ном сочленении, ощущаемое исследователем, и резко усиливаются боли в области крестцово-подвздошного сочленения при его патологии (рис. 5);

- тест Патрика (коленно-пяточный) — положение больного на спине с фиксированным тазом: крайнее отведение ноги, согнутой в тазобедренном и коленном суставах и ротированной наружу (пятка касается бедра выпрямленной другой ноги), приводит к возникновению боли в одноименном крестцово-подвздошном сочленении, определяется ограничение движений в тазобедренном суставе. В норме колено согнутой ноги должно лечь на поверхность кушетки (рис. 6);

- тест Кемпбелла — при разгибании туловища возникает боль в области пораженного крестцово-подвздошного сочленения;

- тест бедренного толчка — положение больного на спине, усилие прилагается к крестцово-подвздошному сочленению путем внезапного давления на согнутое под углом 90° бедро в нейтральном положении;

- тест крестцового толчка — положение больного на животе, давление осуществляется на крестец;

- краниальный срезающий тест — осуществляется давление на копчиковый конец крестца в краниальном направлении.

Дифференциально-диагностические признаки рассматриваемых видов патологии обобщены в табл. 2.

Источником поясничных болей могут быть бурситы в области большого вертела, грушевидной, ягодичной и внутренней запирательной мышц.

Внутренняя запирательная bursa является постоянной. Ее расположение легко определяется в положении больного на боку. При подтягивании коленного сустава к груди легко пальпируется седалищный бугор. Пальпирующий палец затем движется к верхнему заднему краю выпуклости седалищного бугра и скользит кверху в углубление малой седалищной вырезки, на верхушке которой лежит



Рис. 5. Тест Генслена.



Рис. 6. Тест Патрика.

Табл. 2. Дифференциально-диагностические признаки патологии пояснично-крестцового отдела позвоночника и крестцово-подвздошного сочленения

Симптомы	Патология пояснично-крестцового отдела позвоночника	Патология крестцово-подвздошного сочленения
Боль:		
локализация	L5-S1	Ягодичная область в проекции тазобедренного сустава
иррадиация	Наружная поверхность голени, тыл стопы — подошва	Задняя поверхность бедра, паховый сгиб
Затруднено нахождение в положении лежа	На спине с разогнутыми ногами	На боку на стороне поражения
Боль при надавливании	На остистый отросток L5, реже L4 или S1, на пояснично-подвздошную связку	На крестцово-подвздошное сочленение, большую седалищную вырезку
Движения позвоночника:		
стоя	Ограничены	Свободны все, кроме наклонов в здоровую сторону; ограничена крайняя степень сгибания кпереди
сидя	Ограничены	Наклоны вперед свободны при ослабленных сгибателях бедра
лежа	Ограничены	Свободны
Специальные симптомы:		
поднимание выпрямленной ноги	Ограничена с обеих сторон крайняя степень поднятия	Ограничено с одной стороны незначительно
тестирование крестцово-подвздошного сочленения: сжатие таза, дистракция таза, тесты Генслена, Патрика, Кемпбелла, тест бедренного толчка, крестцового толчка, краниальный срезающий тест	—	Боль с пораженной стороны

бурса. Над ней располагается внутренняя запирающая мышца, прикрепляющаяся вместе с близлежащими мышцами на медиальной поверхности большого вертела. Бурса располагается медиальнее седалищного нерва в непосредственной близости от крестцово-остистой связки. Болезненность пальпации в этой зоне указывает на бурсит либо лигаментопатию крестцово-остистой связки. В случае бурсита максимальное отведение и ротация кнутри поднятой вверх прямой ноги вызывает боль (вследствие натяжения внутренней запирающей и грушевидной мышц, под которыми располагается воспаленная bursa [27]). Провокационный тест для крестцово-остистой связки: приведение согнутой конечности к противоположному плечу болезненно.

При патологии тазобедренного сустава характерны боли в области сустава с иррадиацией в поясницу и бедро. Боли провоцируются движениями в суставе и сопровождаются ограничением движений в нем. Определяется болезненный спазм всех мышц, принимающих участие в движении сустава.

В ряде случаев необходимо проводить исследование на ревматоидный артрит, а также на специфические инфекции: хламидиоз, урео- и микоплазмоз, болезнь Лайма.

Кроме того, проецироваться на поясничную область могут боли, исходящие от внутренних органов и глубоко лежащих рецепторных структур. Консультации специалистов (уролога, гинеколога, гастроэнтеролога, проктолога) помогут уточнить источник пояснично-крестцового болевого синдрома.

Использование представленного дифференциально-диагностического алгоритма при обследовании пациентов с пояснично-крестцовым болевым синдромом способствует раннему и точному выявлению пораженных структур позвоночного двигательного сегмента, а, следовательно, и своевременному проведению адекватной терапии.

ЛИТЕРАТУРА

1. Васильев А.Ю., Витько Н.К. Компьютерная томография в диагностике дегенеративных изменений позвоночника. — М., 2000.

2. Волосенская Т.Г. //Болевые синдромы в неврологической практике. — М., 2001. — С. 217-283.
3. Дмитриев А.Е. Повреждения заднего комплекса связочно-аппарата позвоночника: Автореф. дис. ... д-ра мед наук. — М., 1972.
4. Кинзерский А.Ю., Медведев Д.В., Вдовиченко В.А. Ультразвуковая диагностика поясничного и шейного остеохондроза: Уч.-метод. пособие для врачей-курсантов. — Челябинск, 2000.
5. Козан О.Г., Петров Б.Г., Шмидт И.Р. Лечебные медикаментозные блокады при остеохондрозе позвоночника. — Кемерово, 1988.
6. Лукачер Г.Я. Неврологические проявления остеохондроза позвоночника. — М., 1985.
7. Миронов С.П., Долгатицкая Е.Ш. Стрессовые переломы у спортсменов и артистов балета. — Волгоград, 1989.
8. Миронов С.П., Крупаткин А.И., Бурмакова Г.М. //Вестн. травматол. ортопед. — 2002. — N 3. — С. 31-35.
9. Миронов С.П., Бурмакова Г.М., Салтыкова В.Г., Еськин Н.А. //Там же. — 2003. — N 1. — С. 24-31.
10. Миронов С.П., Бурмакова Г.М., Крупаткин А.И. //Там же. — 2003. — N 2. — С. 29-36.
11. Продан А.И., Пащук А.Ю., Радченко В.А. Поясничные спондилоартрозы. — Харьков, 1992.
12. Радченко В.А. Диагностика и лечение артроза дугоотростчатых суставов при поясничном остеохондрозе: Автореф. дис. ... канд. мед. наук. — Харьков, 1988.
13. Тагер И.Л., Мазо И.С. Рентгенодиагностика смещений поясничных позвонков. — М., 1979.
14. Черненко О.А., Ахадов Т.А., Яхно Н.Н. //Неврол. журн. — 1996. — N 2. — С. 12-16.
15. Albeck M.J. et al. //Spine. — 1995. — Vol. 20. — P. 443-448.
16. Arendt E.A. //Clin. Orthop. — 2000. — N 372. — P. 131-138.
17. Averbach M.S. //Med. J. Aust. — 1991. — Vol. 154, N 7. — P. 441-444.
18. Boden S.D., Davis D.O., Dina T.S. //J. Bone Jt Surg. — 1990. — Vol. 72A. — P. 403-408.
19. Butrski G. //Spine. — 1992. — Vol. 17. — P. 199-204.
20. Garces G.L. et al. //Int. Orthop. — 1999. — Vol. 23. — P. 213-215.
21. Hensinger R.N. //J. Bone Jt Surg. — 1989. — Vol. 71A, N 7. — P. 1098-1106.
22. Micheli L.J. //Am. J. Sports Med. — 1979. — Vol. 7. — P. 362-364.
23. Papanicolaou N. et al. //Am. J. Roentgenol. — 1985. — N 145. — P. 1039-1044.
24. Paris S.V. //Movement, stability and low back pain. The essential role of the pelvis. — New York ets, 1997. — P. 319-330.
25. Paranen J., Orava S. //Ann. Chir. Gynaecol. — 1991. — Vol. 80. — P. 212-214.
26. So Y.T., Aminoff M.J., Olney R.K. //Neurology. — 1989. — N 39. — P. 1154-1158.
27. Swerzey R.I. //Orthopedics. — 1993. — Vol. 16, N 7. — P. 783-786.

ОБЗОР ЛИТЕРАТУРЫ

© С.В. Сиваконь, 2004

КОНТРАКТУРА ДЮПОИТРЕНА — ПРОБЛЕМЫ И РЕШЕНИЯ

С.В. Сиваконь

Пензенский государственный институт усовершенствования врачей

Проблема лечения контрактуры Дюпоитрена (КД) не теряет своей актуальности, хотя со времени описания этого заболевания прошло уже более 170 лет. Не прекращается поток исследований по выяснению его этиологии и патогенеза и поиск рациональных способов лечения. В медицинской литературе Европы, Америки и Азии ежегодно публикуется в среднем до 50 работ, касающихся КД, из которых три четверти посвящены исследованию распространенности, этиологии и патогенеза болезни и одна чет-

верть — ее лечению. В проведенный нами анализ вошли данные 99 литературных источников, относящихся к периоду с 1990 по 2002 г.

КД имеет «северное происхождение», т.е. поражает в подавляющем большинстве случаев людей европеоидной расы (до 19,2% населения) и казуистически редко встречается у представителей монголоидной и негроидной рас [36, 58].

Вопрос об этиологии заболевания продолжает дискутироваться. Обсуждается несколько теорий. Ряд



авторов видят причину развития болезни в хронической профессиональной или разовой травме (в том числе и хирургической агрессии) [13, 45, 51, 55]. А.М. Волкова [2] рассматривает КД как частное проявление общих нарушений сосудистого тонуса и андрогенной недостаточности. Jemes и соавт. [42] высказывают мысль об опухолеподобной природе КД, выявив повышенную экспрессию С-тус онкогена, ответственного за развитие фибросаркомы, в образцах клеточных культур от больных с данной патологией. Обсуждаются также эндокринная [48] и ишемическая [63] теории. Наиболее вероятной считают наследственную предрасположенность к этой болезни, о чем свидетельствует характер ее распространения среди лиц европейской расы и преимущественное поражение мужчин [18, 62, 64, 73]. В частности, Dal Cin и соавт. [26] в 50% случаев обнаружили при КД хромосомные нарушения — трисомию хромосом 7 и 8 и потерю Y-хромосомы.

Представлено и несколько теорий патогенеза КД. Sanderson и соавт. [81] и Caroli и соавт. [22] выявили влияние общей дислипидемии на пролиферацию фибробластов и гиперпродукцию коллагена в ладонном апоневрозе. Muttell и соавт. и другие при локальной ишемии кисти (различного генеза) установили следующее: АТФ при недостатке кислорода последовательно превращается под воздействием эпителиальной ксантиндегидрогеназы в гипоксантин, ксантин и мочевую кислоту. При этом образуются высокореактивные свободные ОН-радикалы. Токсическое действие этих радикалов вызывает бурную пролиферативную реакцию фибробластов с гиперпродукцией коллагена [41, 61, 64, 65]. Многие авторы, опираясь на данные гистохимических исследований и электронной микроскопии, пришли к выводу об аутоиммунном характере заболевания. Они выделили из лейкоцитов, лимфоцитов и тромбоцитов больных с КД специфические антигены и факторы роста, вызывающие в эксперименте пролиферацию фибробластов и трансформацию их в фибробластоподобные клетки со свойствами гладкомышечных волокон (миофибробласты), обладающих повышенной контрактностью [10, 12, 44, 49, 66, 79, 90]. Повышенная контрактность миофибробластов связана с выработкой ими гликопротеидов, характерных для мышечных волокон, — фибронектина и актина и с продукцией коллагена I и III типов, не характерных для нормальных фибробластов [17, 39, 52, 72, 74]. Bayat и соавт. [14] изучали участие цитокинов, в частности трансформирующего ростового фактора (ТGF β -1), в патогенезе КД. ТGF β -1 и ТGF β -2 играют ведущую роль в процессах заживления ран и фиброза. Однако существенной разницы в уровне ТGF β -1 при КД и в контрольной группе авторами не обнаружено. Kuhn и соавт. [47] выявили в эксперименте, что тамоксифен (синтетический нестероидный антиэстроген), снижая уровень ТGF β -1 и ТGF β -2, существенно уменьшает продукцию коллагена миофибробластами КД по сравнению с контрольными клеточными культурами.

Так же как нет единого мнения об этиологии и патогенезе контрактуры Дюпюитрена, нет и единой тактики лечения этого заболевания.

Продолжают предлагаться различные методы консервативного лечения — медикаментозные и физиотерапевтические. Ряд авторов вводят в фиброзные очаги триамцинолон [46], супероксид-дисмутазу [96], коллагеназу [89], добиваясь при этом клинического улучшения. Однако Weinzierl и соавт. [96] признают, что эффект от применения энзимных препаратов кратковременен, быстро наступает рецидив заболевания. Из средств общей медикаментозной терапии

рекомендуют использовать нестероидные противовоспалительные препараты [63], колхицин [28], гамма-интерферон [70], нифедидин и веропамин [75]. Keilholz и соавт. [43], Seegenschmiedt и соавт. [84], Adamietz и соавт. [9] предлагают применять для лечения КД радиотерапию, тогда как Falter и соавт. [31], напротив, считают ее недопустимой в связи с возможными осложнениями.

По мнению подавляющего большинства авторов, наиболее радикальным является оперативное лечение болезни. При этом вопрос о рациональных сроках его проведения практически не обсуждается (5 работ за рассматриваемый период). Gonzalez и соавт. [36] придерживаются выжидательной тактики — для полного «созревания» патологических очагов и определения объема оперативного вмешательства. Falter и соавт. [31] предлагают проводить оперативное лечение начиная со II степени болезни. Smith [87] считает показанием к операции контрактуры 30°. Stankovic [88] рекомендует раннее оперативное лечение КД. По мнению А.М. Волкова [2], необходимо раннее активное выявление больных с КД, их диспансеризация и проведение комплексного консервативного лечения один раз в 6 мес; к оперативному лечению следует прибегать начиная со II степени заболевания.

Для подхода к ладонному апоневрозу De-Maglio и соавт. [27] предлагают продольный доступ по Iselin, А.М. Волкова [2] — S-образный доступ с продольными элементами на ладони и пальцах. А.Г. Мельников и соавт. [5], В.М. Евдокимов и соавт. [3] во многих случаях наблюдают рубцовые контрактуры после применения продольных типов доступа. Ebelin и соавт. [29], Foucher и соавт. [33], Г.Н. Ковчужный и соавт. [4] используют поперечные разрезы по сгибательным складкам. Наиболее рациональны, по мнению Andrew и соавт. [10], Moermans [59], Berger и соавт. [16], Goubier и соавт. [37], углообразные доступы над очагом поражения (доступ по Bruner). May [54] считает, что тип разреза не влияет на исходы и продолжительность лечения.

Точки зрения на рациональный объем иссечения патологически измененного ладонного апоневроза также расходятся. Chick и соавт. [23], Fouchier и соавт. [34] предлагают чрескожную апоневротомию для «проблемных» пациентов (преклонный возраст и сопутствующие заболевания), Moermans [59], В.И. Шапошников [7] производят сегментарную апоневрактомию для устранения контрактуры пальцев, не удаляя всего апоневроза. Мнения остальных авторов разделились между частичной фасциэктомией пораженного участка апоневроза [6, 25, 60, 99] и более агрессивной дермофасциэктомией (иссечением апоневроза с покрывающей его кожей) [21, 38, 94]. Сторонники дермофасциэктомии утверждают, что удаление вовлеченной в процесс кожи снижает вероятность рецидива болезни, тогда как, по данным Rebelo и соавт. [76], частота рецидивов при частичной фасциэктомии может достигать 45%. Некоторые авторы для полного устранения контрактуры производят в запущенных случаях артролиз и капсулотомию суставов пальцев [15]. Однако, по мнению Weinzierl и соавт. [97], капсулотомия не только не дает преимуществ, но и приводит к большему числу осложнений и неблагоприятных результатов. Часть авторов придерживаются дискретной тактики — на ранних стадиях болезни выполняют частичную фасциэктомию, в запущенных случаях или при рецидиве — дермофасциэктомии [46, 98].

Для устранения дефектов кожных покровов предлагаются три основные тактики: метод «открытая кисть», предоперационная дистракция аппаратами внешней фиксации и пластика различными лоскута-

ми и местными тканями. Метод «открытая кисть» продолжает с успехом применяться после дермофасциэктомии и фасциэктомии через поперечные разрезы [4, 32, 82, 86, 92]. Однако Cools и соавт. [25] пишут, что при этом способе в 21% случаев наблюдаются осложнения и в 33,5% — рецидивы. В качестве предварительной меры для постепенного вытягивания кожных покровов и устранения контрактуры перед фасциэктомией ряд авторов применяют метод Messina и соавт. (1986), заключающийся в постепенном устранении контрактуры с помощью аппарата чрескостной фиксации [19, 24, 56, 57]. Процесс вытяжения при этом может продолжаться до 3 мес [91]. Многие авторы для устранения кожного дефекта прибегают к кожной пластике. Rudolph и соавт. [79] отмечают, что пластика дефектов значительно снижает частоту рецидивов болезни. Применяют пластику местными тканями по Iselin [28] и Y-V-пластику после разреза по Bruner [53, 67]. После дермофасциэктомии многие производят пластику свободным полнослойным лоскутом [21, 38, 79, 83, 94]. Другие авторы используют для этой цели ротированные лоскуты на питающей ножке с тыльной поверхности кисти и пальцев [25, 50, 78], островковые лоскуты на сосудистой ножке с боковой поверхности пальца, с области тенара и с предплечья [1, 30, 40, 69], свободные васкуляризованные лоскуты [20].

Тактика ведения послеоперационного периода не отличается разнообразием. Многие авторы наряду со стандартной физиотерапией, применяемой после операций на кисти, рекомендуют раннее восстановление движений [23, 95] и продолжительное шинирование на ночь [68, 77]. Sampson и соавт. [80] для восстановления движений предлагают использовать аппараты механотерапии. Shaw и соавт. [86] считают применение длительного шинирования и физиотерапии обязательным при ведении послеоперационного периода методом «открытая кисть». Для борьбы с нейродистрофическим синдромом Sennwald [85] предлагает использовать гуантинид.

Оценивая результаты лечения, авторы констатируют значительную частоту осложнений и рецидивов болезни (см. таблицу). Из осложнений отмечают: гематома, некроз, инфекция, парестезии, рубцовые и артрогенные контрактуры, нейродистрофический синдром [11, 15, 71, 85, 95]. Varian и соавт. [94], May [54], Mc Farlane [55] указывают на крайне редкое появление рецидива КД под кожным лоскутом после дермофасциэктомии. Quaglino и соавт. [72], основываясь на данных гистохимических исследований,

видят причину высокой частоты рецидивов в тотальной трансформации фибробластов в миофибробласты во всем апоневрозе, независимо от площади клинических проявлений.

Таким образом, изучение этиологии и патогенеза КД и поиск надежных способов ее консервативного и оперативного лечения продолжается. Приоритетными направлениями в хирургическом лечении являются проведение оперативного вмешательства на ранних стадиях болезни, снижение его травматичности за счет выполнения частичной апоневротомии из рационального хирургического доступа и возмещение дефицита кожного покрова полноценно васкуляризованными тканями.

ЛИТЕРАТУРА

1. Абалмасов К.Г., Гарелик Е.И., Сиваконь С.В. // *Анн. хирургии.* — 1997. — N 5. — С. 70-74.
2. Волкова А.М. *Хирургия кисти.* — Свердловск, 1993. — Т. 2. — С. 10-58.
3. Евдокимов В.М., Герасимов С.Г., Сизоненко Я.В. // *Съезд травматологов-ортопедов России, 7-й. Тезисы докладов.* — Новосибирск, 2002. — Т. 2. — С. 214-215.
4. Ковчужный Г.Н., Гончаров В.Ф., Шатохин В.Д., Новиков С.М. // *Съезд травматологов и ортопедов России, 6-й. Тезисы докладов.* — Н.-Новгород, 1997. — С. 199.
5. Мельников А.Г., Хареба В.В. // *Воен.-мед. журн.* — 1990. — N 9. — С. 54-55.
6. Мухомов И.Е. // *Ортопед. травматол.* — 1993. — N 3. — С. 86-88.
7. Шапошников В.И. // *Хирургия.* — 2000. — N 9. — С. 42-43.
8. Adam R.F., Loyne R.D. // *J. Hand Surg.* — 1992. — Vol. 17B, N 2. — P. 219-220.
9. Adamietz B., Keilholz L., Grunert J., Sauer R. // *Strahlenther. Onkol.* — 2001. — Vol. 177, N 11. — P. 604-610.
10. Andrew J.G., Andrew S.M., Ash A., Turner B. // *J. Hand Surg.* — 1991. — Vol. 16, N 3. — P. 267-271.
11. Andrew J.G., Kay N.R. // *Ibid.* — 1991. — Vol. 16, N 3. — P. 255-257.
12. Baird K.S., Alwan W.H., Crossan J.F., Wojciak B. // *Lancet.* — 1993. — Vol. 341, N 8861. — P. 1622-1623.
13. Balakrishnan C., Emanuele J.A., Chow I.J. // *J. Burn. Care. Rehabil.* — 1997. — Vol. 18, N 3. — P. 245-246.
14. Bayat A., Watson J.S., Stanley J.K. et al. // *J. Bone. Jt Surg.* — 2002. — Vol. 84B, N 2. — P. 211-215.
15. Belusa L., Buck-Gramcko D., Partecke B.D. // *Handchir. Mikrochir. Plast. Chir.* — 1997. — Vol. 29, N 3. — P. 158-163.
16. Berger A., Delbruck A., Brenner P., Hinzmann R. *Dupuytren's disease: pathobiochemistry and clinical management.* — Berlin, Heidelberg, 1994.
17. Berndt A., Kosmehl H., Mandel U. et al. // *Histochem. J.* — 1995. — Vol. 27, N 12. — P. 1014-1020.
18. Bonnici A.V., Birjandi F., Spencer J.D. et al. // *J. Hand Surg.* — 1992. — Vol. 17B, N 3. — P. 349-355.
19. Borchardt B., Lanz U. // *Handchir. Mikrochir. Plast. Chir.* — 1995. — Vol. 27, N 5. — P. 269-271.
20. Brandt K., Khouri R.K., Upton J. // *Plast. Reconstr. Surg.* — 1996. — Vol. 98, N 2. — P. 321-327.
21. Brotherston T.M., Balakrishnan C., Milner R.H., Brown H.G. // *Br. J. Plast. Surg.* — 1994. — Vol. 47, N 6. — P. 440-443.
22. Caroli A., Marcuzzi A., Pasquali-Ronchetti I. et al. // *Ann. Chir. Main. Memb. Super.* — 1992. — Vol. 11, N 4. — P. 314-319.
23. Chick L.R., Lister G.D. // *Hand Clin.* — 1991. — Vol. 7, N 4. — P. 715-719.
24. Citron N., Messina J.C. // *J. Bone. Jt Surg.* — 1998. — Vol. 80B, N 1. — P. 126-129.
25. Cools H., Verstreken J. // *Acta. Orthop. Belg.* — 1994. — Vol. 60, N 4. — P. 413-420.
26. Dal Cin P., De Smet L., Sciort R. et al. // *Cancer Genet. Cytogenet.* — 1999. — Vol. 15, N 108 (2). — P. 137-140.

Частота осложнений и рецидивов (в %) при хирургическом лечении контрактуры Дюпюитрена, по данным разных авторов

Авторы	Год публикации	Осложнения	Рецидивы
Gonzalez F. et al. [35]	1991	13	20
Mc Farlane R.M. [55]	1991	—	47
Foucher G. et al. [32]	1992	—	41
Searle A.E. et al. [83]	1992	—	10
Rebello J.S. et al. [76]	1992	—	46,4
Adam R.F. et al. [8]	1992	—	34
Tropet Y. et al. [93]	1994	—	20,6
Cools H. et al. [25]	1994	21	33,5
Prosser R. et al. [71]	1996	17	—
Belusa L. et al. [15]	1997	27	—
Hall P.N. et al. [38]	1997	—	8

27. De-Maglio A., Timo R., Feliziani G. //Chir. Organi Mov. — 1996. — Vol. 81, N 1. — P. 43-48.
28. Dominguez-Malagon H.R., Alfeiran-Ruiz A., Chavarria-Xicotencatl P., Duran-Hernandez M.S. //Cancer. — 1992. — Vol. 69, N 10. — P. 2478-2483.
29. Ebelm M., Leviet D., Auclair E. et al. //Ann. Chir. Plast. Esthet. — 1991. — Vol. 36, N 1. — P. 26-30.
30. Ekerot L. //J. Hand. Surg. — 1995. — Vol. 20B, N 1. — P. 111-114.
31. Falter E., Herndl E., Muhlbauer W. //Fortschr. Med. — 1991. — Bd 109, N 10. — S. 223-226.
32. Foucher G., Cornil C., Lenoble E. //Ann. Chir. Main. Memb. Super. — 1992. — Vol. 11, N 5. — P. 362-366.
33. Foucher G., Cornil C., Lenoble E., Citron N. //Int. Orthop. — 1995. — Vol. 19, N 5. — P. 285-288.
34. Foucher G., Medina J., Navarro R. //Chir. Main. — 2001. — Vol. 20, N 3. — P. 206-211.
35. Gonzalez F., Watson H.K. //J. Hand. Surg. — 1991. — Vol. 16B, N 2. — P. 175-178.
36. Gonzalez S.M., Gonzalez R.J. //West. J. Med. — 1990. — Vol. 152, N 4. — P. 430-433.
37. Goubier J.N., Le Bellec Y., Cottias P. et al. //Chir. Main. — 2001. — Vol. 20, N 3. — P. 212-217.
38. Hall P.N., Fitzgerald A., Sterne G.D., Logan A.M. //J. Hand. Surg. — 1997. — Vol. 22B, N 2. — P. 193-197.
39. Halliday N.L., Rayan G.M., Zardi L., Tomasek J.J. //Ibid. — 1994. — Vol. 19A, N 3. — P. 428-434.
40. Harrison D.H., Newton J. //Ibid. — 1991. — Vol. 16B, N 1. — P. 78-83.
41. Hueston J.T., Murrell G.A. //Ann. Chir. Main. Memb. Super. — 1990. — Vol. 9, N 2. — P. 135-137.
42. Jemec B., Grobelaar A.O., Wilson G.D. et al. //J. Hand Surg. — 1999. — Vol. 24B, N 5. — P. 511-514.
43. Keilholz L., Seegenschmiedt M.H., Sauer R. //Int. J. Radiat. Oncol. Biol. Phys. — 1996. — Vol. 36, N 4. — P. 891-897.
44. Keilholz L., Seegenschmiedt M.H., Born A.D., Sauer R. //Strahlenther. Onkol. — 1997. — Vol. 173, N 1. — P. 27-35.
45. Kelly S.A., Burke F.D., Elliot D. //J. Hand. Surg. — 1992. — Vol. 17B, N 2. — P. 225-229.
46. Ketchum L.D. //Hand. Clin. — 1991. — Vol. 7, N 4. — P. 731-741.
47. Kuhn M.A., Wang X., Payne W.G. et al. //J. Surg. Res. — 2002. — Vol. 103, N 2. — P. 146-152.
48. Kuznetsova N.L., Gayov A.V. //Acta. Chir. Plast. — 1992. — Vol. 34, 2. — P. 117-121.
49. Lappi D.A., Martineau D., Maher P.A. et al. //J. Hand Surg. — 1992. — Vol. 17A, N 2. — P. 324-332.
50. Laurenza F., Gensini A. //Ital. J. Orthop. Traumatol. — 1992. — Vol. 18, N 1. — P. 37-41.
51. Liss G.M., Stock S.R. //Am. J. Ind. Med. — 1996. — Vol. 29, N 5. — P. 521-532.
52. Magro G., Frassetto F., Travali S., Lanzafame S. //Gen. Diagn. Pathol. — 1997. — Vol. 143, N 4. — P. 203-208.
53. Mahaffey P.J. //J. R. Coll. Surg. Edinb. — 1996. — Vol. 41, N 6. — P. 425.
54. May P.L. //AORN J. — 1991. — Vol. 54, N 1. — P. 46-58.
55. McFarlane R.M. //J. Hand. Surg. — 1991. — Vol. 16A, N 5. — P. 775-779.
56. Messina A., Messina J. //Ann. Chir. Main. Memb. Super. — 1991. — Vol. 10, N 3. — P. 247-250.
57. Messina A., Messina J. //Plast. Reconstr. Surg. — 1993. — Vol. 92, N 1. — P. 84-90.
58. Mitra A., Goldstein R.Y. //Ann. Plast. Surg. — 1994. — Vol. 32, N 6. — P. 619-622.
59. Moermans J.P. //J. Hand. Surg. — 1991. — Vol. 16B, N 3. — P. 243-254.
60. Moermans J.P. //Ibid. — 1996. — Vol. 21B, N 6. — P. 797-800.
61. Murrell G.A., Hueston J.T. //Aust. N.Z. J. Surg. — 1990. — Vol. 60, N 4. — P. 247-252.
62. Murrell G.A., Francis M.J., Bromley L. //J. Hand. Surg. — 1991. — Vol. 16B, N 3. — P. 263-266.
63. Murrell G.A. //Hand. Clin. — 1991. — Vol. 7, N 4. — P. 669-680.
64. Murrell G.A. //Ann. R. Coll. Surg. Engl. — 1992. — Vol. 74, N 3. — P. 156-160.
65. Murrell G.A. //Ann. Chir. Main. Memb. Super. — 1992. — Vol. 11, N 5. — P. 355-361.
66. Neumuller J., Menzel J., Millesi H. //Clin. Immunol. Immunopath. — 1994. — Vol. 71, N 2. — P. 142-148.
67. Olbrisch R.R. //Ann. Plast. Surg. — 1991. — Vol. 26, N 1. — P. 52-56.
68. Peterson-Bethea D. //J. Hand. Ther. — 1997. — Vol. 10, N 4. — P. 312-313.
69. Pilz S.M., Valenti P.P., Harguindeguy E.D. //Handchirurgie. — 1997. — Bd 29, N 5. — P. 243-246.
70. Pittet B., Rubbia-Brandt L., Desmouliere A. et al. //Plast. Reconstr. Surg. — 1994. — Vol. 93, N 6. — P. 1224-1235.
71. Prosser R., Conolly W.B. //J. Hand. Ther. — 1996. — Vol. 9, N 4. — P. 344-348.
72. Quaglino D., Bergamini G., Croce A. et al. //J. Cell. Physiol. — 1997. — Vol. 173, N 3. — P. 415-422.
73. Ranta H., Knif J., Ranta K. //Scand. J. Dent. Res. — 1990. — Vol. 98, N 6. — P. 457-460.
74. Rayan G.M., Tomasek J.J. //Tissue Cell. — 1994. — Vol. 26, N 5. — P. 747-756.
75. Rayan G.M., Parizi M., Tomasek J.J. //J. Hand. Surg. — 1996. — Vol. 21B, N 6. — P. 1065-1070.
76. Rebelo J.S., Ferreira J.B., Vilao M.C., Boleo-Tome J. //Acta. Med. Port. — 1992. — Vol. 5, N 9. — P. 463-466.
77. Rives K., Gelberman R., Smith B., Carney K. //J. Hand. Surg. — 1992. — Vol. 17A, N 6. — P. 1153-1159.
78. Roush T.F., Stern P.J. //Ibid. — 2000. — Vol. 25A, N 2. — P. 291-296.
79. Rudolph R., Vande-Berg J. //Hand. Clin. — 1991. — Vol. 7, N 4. — P. 683-692.
80. Sampson S.P., Badalamente M.A., Hurst L.C. et al. //J. Hand. Surg. — 1992. — Vol. 17A, N 2. — P. 333-338.
81. Sanderson P.L., Morris M.A., Stanley J.K., Fahmy N.R. //J. Bone. Jt Surg. — 1992. — Vol. 74B, N 6. — P. 923-927.
82. Schneider L.H. //Hand. Clin. — 1991. — Vol. 7, N 4. — P. 723-728.
83. Searle A.E., Logan A.M. //Ann. Chir. Main. Memb. Super. — 1992. — Vol. 11, N 5. — P. 375-380.
84. Seegenschmiedt M.H., Olschewski T., Guntrum F. //Strahlenther. Onkol. — 2001. — Vol. 177, N 2. — P. 74-81.
85. Sennwald G.R. //J. Hand. Surg. — 1990. — Vol. 15A, N 5. — P. 755-761.
86. Shaw D.L., Wise D.I., Holms W. //Ibid. — 1996. — Vol. 21B, N 4. — P. 484-485.
87. Smith A.C. //Hand. Clin. — 1991. — Vol. 7, N 4. — P. 635-642.
88. Stankovic P. //Internist. — 1997. — Vol. 38, N 5. — P. 482-483.
89. Starkweather K.D., Lattuga S., Hurst L.C. et al. //J. Hand. Surg. — 1996. — Vol. 21A, N 3. — P. 490-495.
90. Terek R.M., Jiranek W.A., Goldberg M.J. et al. //J. Bone. Jt Surg. — 1995. — Vol. 77A, N 1. — P. 1-9.
91. Thomas P.R., Clarke D. //Occup. Med. — 1992. — Vol. 42, N 3. — P. 155-158.
92. Thurston A.J. //Aust. N.Z. J. Surg. — 1997. — Vol. 67, N 6. — P. 347-350.
93. Tropet Y., Deck D., Vichard P. //Ann. Chir. Main. Memb. Super. — 1994. — Vol. 13, N 2. — P. 101-106.
94. Varian J.P., Hueston J.T. //Ibid. — 1990. — Vol. 9, N 5. — P. 376-378.
95. Watson H.K., Fong D. //Hand. Clin. — 1991. — Vol. 7, N 4. — P. 745-755.
96. Weinzierl G., Flugel M., Geldmacher J. //Chirurg. — 1993. — Bd 64, N 6. — P. 492-494.
97. Weinzeig N., Culver J.E., Fleegler E.J. //Plast. Reconstr. Surg. — 1996. — Vol. 97, N 3. — P. 560-566.
98. Wilson G.R. //Br. J. Clin. Pract. — 1997. — Vol. 51, N 2. — P. 106-110.
99. Zemel N.P. //Hand. Clin. — 1991. — Vol. 7, N 4. — P. 707-711.

ПАМЯТНЫЕ ДАТЫ

К 100-ЛЕТИЮ СО ДНЯ РОЖДЕНИЯ ПРОФЕССОРА Я.Г. ДУБРОВА

31 декабря 2003 г. исполнилось 100 лет со дня рождения Якова Григорьевича Дуброва — профессора, доктора медицинских наук, заслуженного деятеля науки РФ, лауреата Государственной премии СССР и премии Н.И. Пирогова АМН СССР, одного из виднейших травматологов-ортопедов нашей страны, чьи труды сыграли огромную роль в формировании этой специальности.

Окончив в 1928 г. Харьковский медицинский институт, Яков Григорьевич начал свою врачебную деятельность на шахтах Донбасса. Стремление к постоянному совершенствованию привело его в аспирантуру Харьковского института ортопедии и травматологии, где он стал учеником проф. М.И. Ситенко. Незаурядный талант ученого и врача, высокая ответственность и трудолюбие позволили Якову Григорьевичу быстро занять ключевые посты в институте — с 1939 г. он заместитель директора по научной работе, а после смерти М.И. Ситенко в 1940 г. — директор института. С началом Великой Отечественной войны институт реорганизуется в эвакогоспиталь № 3348, начальником которого назначается Я.Г. Дубров.

В апреле 1942 г. Яков Григорьевич ушел добровольцем в действующую армию и до конца войны возглавлял специализированную группу усиления Санитарного управления фронта. Занимаясь лечением огнестрельных переломов бедра, он внес свою лепту в Победу, за что был награжден многими орденами и медалями.

После демобилизации из армии Я.Г. Дубров был приглашен проф. М.И. Ахупиным в созданный им в Москве Институт хирургии АМН СССР. В 1948 г. Яков Григорьевич перешел на работу в Институт протезирования и протезостроения, где активно занимался проблемой возвращения к трудовой деятельности инвалидов войны.

С 1955 г. до конца жизни проф. Я.Г. Дубров проработал в Московском областном научно-исследовательском клиническом институте им. М.Ф. Владимирского, где возглавлял ортопедо-травматологическое отделение, одновременно являясь главным травматологом Московской области.

Яков Григорьевич был крупным ученым, на трудах которого выросли сотни отечественных травматологов. Им опубликовано более 200 научных работ, в том числе 9 монографий, ставших учебниками и настольными книгами для нескольких поколений травматологов. Под его руководством подготовлены и защищены десятки докторских и кандидатских диссертаций врачами из самых разных регионов страны.

Говоря о творческой деятельности проф. Я.Г. Дуброва, следует выделить несколько основных направлений.

Он одним из первых на периферии стал постоянно использовать переливание крови у пострадавших с политравмой. Значительно упростила сложную в то время методику гемотрансфузии и предложил свою аппаратуру для этой цели, Яков Григорьевич сумел расширить возможности переливания крови. Результаты проведенной им работы были внедрены в систему Военно-санитарного управления РККА и отмечены благодарностью Наркомата обороны. На эту же тему им был сделан программный доклад на 24-м Всесоюзном съезде хирургов.

Большое место в научном наследии Я.Г. Дуброва занимают работы по организации помощи при производственном травматизме. Вместе с О.С. Соломоновым им была создана стройная система травматологической помощи на шахтах Донбасса. Результаты этой работы были обобщены в двух монографиях.

Занимаясь проблемой хирургии кисти, Я.Г. Дубров предложил оригинальную методику пластического восстановления поврежденных сухожилий сгибателей паль-



цев, которая носит его имя. Эти работы легли в основу защищенной им в 1938 г. кандидатской диссертации и позднее изданной монографии. Хирургия кисти постоянно интересовала Якова Григорьевича, он неоднократно возвращался к ней, и последняя книга, подготовленная им к печати, касалась именно этой проблемы.

Наиболее полно талант ученого и хирурга раскрылся в работах, посвященных остеосинтезу. Яков Григорьевич первым в нашей стране выполнил операции стабильной внутрикостной фиксации при переломах костей, внес большой вклад в усовершенствование этого метода, им предложена открытая методика остеосинтеза, создан стержень собственной конструкции. Благодаря работам Я.Г. Дуброва метод стабильной внутрикостной фиксации получил широкое распространение, что способствовало прогрессу оперативного лечения переломов костей. Результаты этих работ были обобщены в защищенной в 1948 г. докторской диссертации, опубликованных позднее монографиях и отмечены премией Н.И. Пирогова АМН СССР.

Значительное место в исследованиях Якова Григорьевича занимали вопросы костной аллопластики, репаративного остеогенеза при переломах. За разработку этой проблемы он был удостоен Государственной премии СССР.

В 1957–1958 гг. проф. Я.Г. Дубров был командирован в Республику Вьетнам для организации ортопедо-травматологической службы и подготовки национальных медицинских кадров. Вьетнамское правительство высоко оценило его труд, наградив тремя орденами.

На протяжении всей своей жизни Я.Г. Дубров активно занимался общественной работой — многократно избирался членом Правления Всесоюзного общества травматологов-ортопедов, где возглавлял секцию истории, был организатором многочисленных съездов и конференций, неоднократно представлял отечественную травматологию за рубежом, являлся членом редколлегии журналов «Хирургия» и «Ортопедия, травматология и протезирование», редакции Большой медицинской энциклопедии, редакционного совета Медгиза.

Яков Григорьевич был прекрасным педагогом, мудрым, душевным, скромным человеком. Он ушел из жизни в 1992 г., не дожив одного года до своего 90-летия, оставив о себе светлую память у своих учеников и благодарных пациентов.

*Член-корр. РАМН Г.А. Оноприенко,
проф. О.Ш. Буачидзе*

Памяти профессора А.И. Блискунова

Отмечая 10-летие «Вестника травматологии и ортопедии им. Н.Н. Приорова», нельзя не вспомнить о художнике журнала — проф. А.И. Блискунове. Талантливый ученый, блестящий изобретатель, он выбрал свой путь в травматологии и ортопедии и целеустремленно шел по нему, преодолевая нелегкие препятствия. Созданный им принципиально новый полностью имплантируемый аппарат для удлинения конечностей открыл новую страницу в нашей специальности. Постоянный творческий поиск, безграничная работоспособность, разносторонняя одаренность Александра Ивановича проявились и в его работе в журнале. Рисунки профессора Блискунова, поражающие своей точностью и остроумием, стали неотъемлемой частью «Вестника», сделали его узнаваемым среди других изданий, они и сегодня продолжают жить на страницах журнала.

Эссе о последних месяцах жизни Александра Ивановича Блискунова, написанное его соратником и сподвижником, позволяет ближе узнать и лучше понять этого удивительного человека.



Гордиться достижениями своих предшественников не только можно, но и необходимо. Неуважение к ним есть постыдная безнравственность.

А.С. Пушкин

ХРОНИКА ПОСЛЕДНИХ ТРЕХ МЕСЯЦЕВ И ОДНОГО ДНЯ ЖИЗНИ АЛЕКСАНДРА БЛИСКУНОВА

День первый

27 сентября 1996 года Шеф прилетел к вечеру из Москвы, где умнейшие руки, головы и добрые сердца коллег-друзей пытались сделать невозможное... Увы, не всесильна и медицина...

Крупные и крепкие мужчины кафедры бережно свели—снесли Шефа по трапу в УАЗ «Скорой»... Наивно было бы ожидать, что Шеф, с его пронзительным видением и пониманием, не отреагирует на состояние коллег, тшетно маскируемое радостью встречи.

Как всегда просто и неожиданно (еще на трапе) сказал: «Я приехал не умирать». И за 20 минут дороги до дома обычной своей высокой скороговоркой набросал ряд проектов и мыслей. Как всегда неожиданных, заставляющих размышлять. (В русле беседы, не меняя тональности, попросил прихватить пару арбузов у промелькнувшего за обочиной и увиденного им одним придорожного торговца. Остановились, сдали назад, «прихватили».) В холостяцком доме сестрой и тетей был уже накрыт и ждал добрый стол («прихваченные» арбузы пополнили изобилие).

Шеф тихо улыбался с тахты: тому, что дома, аппетита и жажде соратников (сам не прикоснулся ни к чему), их порозовевшим лицам и зазвучавшим голосам. Словхватился, затребовал у домашних подаренный московским другом — художником Выжувовичем дорожный кейс и тут же начал подписывать (и «иллюстрировать») привезенные сувениры (прежняя стремительность ушла, но мысли, юмор, хитринка в говорке искрились по-прежнему). Одиннадцать его со-

авторов—«соудлинителей» получили по пахнущему свежей типографской краской журналу «Вестник травматологии и ортопедии им. Н.И. Приорова» (1996, № 3) с проблемной статьей «Удлинение бедра аппаратами Блискунова с применением различных видов остеотомий». (Блискунов старался приблизить к творческому поиску всех, кто мог оказаться полезным, — отсюда в соответствии с его этикой — и 11 соавторов статьи. Но столь же принципиально он реагировал и на безосновательные напрашивания на соавторство — все бывало.) Сам Блискунов представлен в этом журнале в «трех лицах»: автор, член редакционной коллегии и... художник. Как все, до чего доходили руки Блискунова, преобразился и журнал. Не предполагающее ни шуток, ни улыбки специальное академичное издание гармонично зашветилось — наряду с блестящими иллюстрациями сложнейших операций — юмором, иронией и самоиронией дружественнейших шаржей и юбилейных коллажей выдающихся ортопедов-травматологов, научных и клинических новаций. Реклама инструментария для лечения сложнейших травм и заболеваний также стала улыбчивой и неотразимой.

О своей многогранности Блискунов никогда не говорил и не позволял говорить окружающим. Но в других, зачастую и гиперболизируя, он это обязательно (и обязательно по-блискуновски) отмечал и похваливал. Я в тот особый вечер получил от него еще «Иерусалимские гарики» Губермана — объект моих двухгодичных поисков. Блискунов был бы не

Блискунов, если бы на титульной странице книжки тут же не шаржировал и этническое, и фамильное (далеко не блискуновское) разнообразие интересов одариваемого. Более сорока лет назад рабочему-станочнику и гимнасту-разряднику Саше Блискунову импонировало, что его тренер и старший товарищ — мастер спорта СССР и инженер, парашютист и водолаз, и в подходящих ситуациях именовал его «Симферопольские Марики». В этот вечер он к этому вернулся. Закончив шарж, он тут же подрифмовал к заглавию: И. Губерман. Иерусалимские гарики — для Симферопольских Марики от меня. (В прошлом году в Портленде Губерман улыбнулся подрифмовке и поставил ниже и свой автограф.)

...Обласкав, напоив—накормив, одарив, озадачив всех — распрощался, вконец обессиленный... В три ночи позвонил: «Я тут подумал: переставь в моем факсимиле «от меня» в начало, убери «для», «Симферопольских Марики» — из родительного в дательный. Будет поэтичней. Досыпай». Обычное в его ночных звонках «досыпай» звучало как бы с укоризной и сочувствием к нуждающимся во сне... Переставил, убрал, пересклонял — стало действительно поэтичней: И. Губерман. Иерусалимские гарики — от меня Симферопольским Марикам... (Запоздало грущу, что не сообразил попросить его дописать на книжке и «поэтизированной» версию...)

Три месяца

Назавтра началась (вернее, продолжилась) работа невероятной интенсивности и результативности. Не прекращавшаяся и при двух помещениях в реанимацию. Не прекращавшаяся вплоть до 28 декабря 1996... Квартира стала кафедрой. Одна комната была смоделирована под операционную, привезена вся инфраструктура для уникальной, почти бескровной операции — «недопетой песни» Блискунова. Напел Высоцкого: «За меня другие отпоют все песни»... И два ученика кандидата наук в течение 2 недель под неусыпным оком и под говорок Шефа тщательнейше отработывали стратегию и детали... Когда они после отлично выполненной операции, окрыленные и благодарные, с шампанским, появились у постели Учителя — он заплакал. ...

Работа с пятью диссертантами (Аль Алоул Насер, В.Н. Митько, О.В. Мартынюк, Авад Басель Араби, Х.М. Исаев) интенсифицировалась и переместилась домой к постели Шефа. По воле Александра Ивановича я в свое время был утвержден научным консультантом этих диссертаций и по мере «биомеханической» необходимости участвовал у постели (и всегда гостеприимно накрытого ПНЕТОЧС — припостельного не только чайного стола — аббревиатура Блискунова) в этом творческом спринте-марафоне (Шеф торопился...).

На требования врачей, просьбы родных, советы коллег и друзей (вроде бы случайно сошедшихся во время аспирантского коллоквиума) снизить хотя бы эти нагрузки (мол, молодые — подождут) — с лука-

во-грустной улыбкой всезнания и понимания штировал Губермана:

*«Я все хочу успеть за срок земной —
живу, тоску по времени тая:
вон женщина обласкана не мной,
а вон из бочки пиво пью не я».*

И добавлял: «А тут вам не пиво, тут — поважнее...». И диссертационные материалы за эти последние 3 месяца и один день совместной с Шефом работы были существенно продвинуты, окончательно осмыслены и огранены, «отопубликованы» (лексика Шефа), практически завершены и в значительной мере оформлены.

Второй раз он заплакал, когда к нему в реанимацию спустились с третьего этажа (с заседания ЕГО кафедры) с вестью о первой из этой пятерки положительной предзащите диссертации аспирантом Насером (другого результата там быть не могло, но... научный руководитель есть научный руководитель). Увы, диссертации защищались уже с именем Научного руководителя в траурной рамке...

Уместно отметить, что четверо из пяти указанных соискателей (как и все предшествующие) выполняли диссертации по изобретениям Блискунова. Митько же, по рекомендации Шефа, сделал диссертацию «Оперативное лечение переломов локтевого отростка интрамедуллярным шурупом с промежуточным фиксатором» на базе оригинальной конструкции самого... Митько, Блискунова это очень радовало (хотя еще 140 его изобретений — все диссертательны и ждали своих диссертантов).

День последний

Реаниматоры рассказывали, что последние слова Блискунова были — «Поднимите мне руки...».

Вот так жил и работал очень яркий и сильный, зачастую жесткий и... очень ранимый человек. Потери и боль от ухода его (28 декабря 2003 г. уже 7 лет) ощущаются со временем все неизбывней... Представляется, что именно таким посвятил свою «молитву во здравие» Александр Межиров:

*Да пребудут в целости,
Хмуры и усталы,
Делатели ценности —
Профессионалы.*

Увы, не всеильна и поэзия...

А вот что в слезах написал пациент Александра Ивановича (увы, переживший его не надолго), наш друг, лауреат Государственной премии Республики Крым Владимир Орлов:

*Блискунову, волею Господней,
В знак того, что путь его продлен,
Будет адресована в Сегодня
Благодарность Будущих времен...*

Хоронили Блискунова со всеми почестями Верховный Совет и Правительство Автономной Республики Крым...

Проф. М.Г. Лейкин



Указатель статей,
опубликованных в 1994–2003 гг.
(римские цифры — номер журнала,
арабские — страницы)

Оригинальные статьи

- Абельцев В.П.* Десятилетний опыт эндопротезирования тазобедренного сустава при диспластическом коксартрозе (2002, I, 54–57)
- Авандилов А.Г., Ветрилэ С.Т., Неманова Д.И., Кулешов А.А.* Состояние кардиореспираторной системы у больных с IV степенью грудного сколиоза до и после оперативного лечения (2003, I, 21–23)
- Агаджанян В.В., Миллюков А.Ю., Пронских А.А., Михайлов В.П., Петушенко К.В.* Оценка результатов лечения больных, перенесших травму таза (2002, III, 67–69)
- Агаджанян В.В., Устьянцева И.М., Макшакова Г.П., Петушова О.В.* Особенности изменений белкового обмена у пациентов с политравмой в зависимости от сроков оперативного лечения повреждений опорно-двигательного аппарата (2002, IV, 9–12)
- Аганесов А.Г., Мусалатов Х.А.* Десятилетний опыт применения микрохирургической дискэктомии (2002, III, 21–25)
- Аганесов А.Г., Месхи К.Т., Николаев А.П., Костиев Е.П.* Хирургическое лечение осложненной травмы позвоночника в остром периоде (2003, III, 48–52)
- Агранович О.Е., Шведовиченко И.В., Голяна С.И.* Тератологические варианты врожденного трехфалангизма I пальца кисти у детей (2003, IV, 80–83)
- Азизов М.Ж., Шотурсунов Ш.Ш.* Хирургическое лечение неосложненных нестабильных повреждений нижнегрудного и поясничного отделов позвоночника (1997, III, 17–20)
- Азизов М.Ж., Алибеков М.М., Валиев Э.Ю.* К вопросу о лечении вертельных переломов бедренной кости (2000, III, 56–59)
- Азизов М.Ж., Ханалиев У.Х., Байбеков И.М.* Влияние низкоинтенсивного лазерного излучения на заживление микробно-загрязненной мягкотканной и костной раны при открытом переломе (экспериментальное исследование) (2001, III, 36–38)
- Азолов В.В., Александров Н.М., Петров С.В.* Реконструкция I пальца кисти с использованием прецизионной техники при оказании urgentной помощи (1998, III, 9–13)
- Азолов В.В., Петров С.В., Александров Н.М., Петров С.А., Митрофанов Н.В., Носов О.Б.* Развитие и новое направление микрохирургии в отечественной травматологии и ортопедии (1998, IV, 8–11)
- Акатов О.В., Древалль О.Н., Гринев А.В.* Чрескожная радиочастотная деструкция запирающего нерва при коксартрозе (1997, IV, 20–23)
- Александров Н.М., Петров С.В.* Комбинированный метод восстановления лучевого и локтевого края кисти (1998, IV, 16–20)
- Александров Н.М., Петров С.В.* Новые аспекты использования «сигнальных» лоскутов пересаженных комплексов тканей и кожно-фасциальных лоскутов на микроанастомозах при реконструкции пальцев кисти (1999, III, 31–34)
- Алпатов В.Н.* Тактика хирургического лечения врожденной патологии кисти у детей (2002, II, 58–62)
- Аль-Джунайд Абдулсалам Мохамед.* Особенности лечения больных с огнестрельными переломами голени в условиях Йемена (2002, II, 80–83)
- Андрянов В.Л., Дудин М.Г., Овечкина А.В., Крук В.И., Сидофьева В.И.* Сравнительная оценка состояния опорно-двигательного аппарата детей при различном характере загрязнения окружающей среды (1994, II, 15–17)
- Анисимов В.Н., Леонтьев Н.В., Строганов А.Б.* Сравнительная оценка эффективности фиксации фрагментов ладьевидной кости запястья винтами различной конструкции (2001, III, 45–47)
- Анкин Л.Н., Полищук Н.Е., Трещинский А.И., Шлапак И.П., Роцин Г.Г., Фармаколла, Бабаев Е.О.* Диагностика и лечение сочетанной черепно-мозговой и скелетной травмы (1997, I, 15–18)
- Анкин Н.Л.* Остеосинтез и эндопротезирование при переломах шейки бедра (1997, II, 19–22)
- Ардашев И.П.* Тотальная спондилоэктомия при опухолях позвоночника (1997, III, 35–40)
- Ардашев И.П., Плотников Г.А., Григорук А.А., Дроботов В.Н., Газизов Р.Ф., Мусаев Ш.М., Ардашева Е.И.* Остеомиелит позвоночника (2001, I, 11–15)
- Аржакова Н.И., Новосельцева В.А., Бровкина Е.Э., Бирюкова Е.Е.* Применение клеяна в профилактике тромбозомболических осложнений после эндопротезирования тазобедренного сустава (1998, III, 40–46)
- Архипов С.В.* Артроскопическая субакромиальная декомпрессия при «импинджмент-синдроме» плечевого сустава у спортсменов (1997, IV, 37–41)
- Афаунов А.А., Афаунов А.И.* Внеочаговый остеосинтез анкерно-спицевым аппаратом при лечении несросшихся переломов и ложных суставов плечевой кости (1999, IV, 9–13)
- Ахтямов И.Ф., Кривошапко Г.М., Кривошапко С.В.* Отдаленные результаты реабилитации больных после оперативного лечения внутрисуставных переломов области коленного сустава (предварительное сообщение) (2002, II, 42–46)
- Бабовников В.Г., Бабовников А.В., Цыпурский И.Б.* Лечение переломов дистального метаэпифиза большеберцовой кости (2003, I, 42–45)
- Балберкин А.В., Родионов С.В.* Роль активации нейтрофилов в развитии ближайших осложнений при операциях эндопротезирования (1998, II, 46–51)
- Банатов В.В., Липкин С.И., Самков А.С.* Компрессионно-дистракционный метод коррекции укорочений и деформаций конечностей при дисхондроплазии (1998, I, 47–51)
- Барабаш И.В., Барабаш А.П., Арсентьева Н.И.* Изменения биоэлектрической активности головного мозга при тотальном эндопротезировании тазобедренного сустава (2000, I, 35–41)
- Барабаш А.А.* Свободная костная пластика дистракционного регенерата при замедленном костеобразовании (2000, II, 5–10)
- Баталов О.А., Богосьян А.Б., Мусихина И.В., Тенилин Н.А., Соскин А.Г., Пермяков М.В., Вашкевич Д.Б., Введенский П.С., Кочемасов В.М.* Ранняя диагностика и выбор лечебной тактики при болезни Пертеса (1998, I, 43–47)
- Баталов О.А., Богосьян А.Б., Мусихина И.В., Тенилин Н.А.* Лечение больных с врожденными вывихами крупных суставов (синдром Ларсен) (1999, II, 69–70)
- Бахтеева Н.Х., Винокуров В.А., Норкин И.А., Персова Е.А.* Консервативное лечение детей с врожденным вывихом бедра (2003, IV, 34–37)
- Беленький В.Е., Попова М.Ю.* Компенсированная и декомпенсированная вертикальная поза большого сколиозом (1994, I, 47–51)
- Беленький В.Е., Куропаткин Г.В.* Почему больной припадает на большую ногу? (диалог биомеханика и ортопед) (1994, II, 55–57)
- Беленький В.Е., Куропаткин Г.В.* В какую руку взять трость? (диалог ортопед и биомеханика) (1994, III, 42–43)
- Беленький В.Е., Куропаткин Г.В.* Что такое ходьба (диалог ортопед и биомеханика) (1994, IV, 57–61)
- Беленький В.Е., Куропаткин Г.В.* Какой эндопротез сустава лучше? (диалог ортопед и биомеханика) (1995, I–II, 47–51)
- Белокрылов Н.М.* Восстановление целостности проксимального отдела бедра при остеоллизе шейки с разобщением головки с бедренной костью и дислокацией вертельной области (2003, IV, 38–41)

- Беляева А.А., Малахов О.А., Кожеевников О.В., Таранова С.К. Варусная деформация шейки бедренной кости у детей (1994, II, 33–36)
- Бергелзов М.А., Решетняк В.К., Камениев Ю.Ф., Надгиреев В.М., Угнивенко В.И., Батпенев Н.Д. Патогенез, профилактика и лечение фантомно-болевого синдрома (1995, I–II, 7–11)
- Бергелзов М.А., Вялько В.В., Угнивенко В.И. Лазеротерапия в травматологии и ортопедии (1996, III, 51–54)
- Бережный А.П., Снетков А.И., Зайчик В.Е. Оценка элементного состава костной ткани у детей с генетически обусловленными формами рахита в процессе лечения (1994, I, 38–41)
- Бережный А.П., Берченко Г.Н., Морозов А.К., Касымов И.А. Солитарная зоинофильная гранулема кости у детей (1994, II, 20–23)
- Бережный А.П., Нурджин В.И., Котов В.Л. Эндопротезирование тазобедренного сустава у детей старшего школьного возраста (1994, II, 41–44)
- Бережный А.П., Снетков А.И., Котов В.Л., Морозов А.К., Баева А.В. Диагностика и хирургическое лечение остеонидной остеомы и остеобластомы позвоночника у детей (1996, I, 21–27)
- Бережный А.П., Волков М.В., Снетков А.И., Котов В.Л., Мидайлова Л.К., Семков А.С., Банаков В.В., Морзун В.А., Очкуренко А.А., Франтов Р.Б. Этапное лечение остеохондродисплазий у детей (1996, IV, 4–11)
- Бережный А.П., Очкуренко А.А. Консервативное лечение хронического рецидивирующего многоочагового остеомиелита у детей (1998, I, 37–43)
- Бережный А.П., Бурдыгин В.Н., Снетков А.И., Берченко Г.Н., Нечволодова О.Л., Франтов А.Р. «Солидный» вариант аневризмальной кисты кости (1999, I, 38–45)
- Бережный А.П., Морозов А.К., Снетков А.И., Берченко Г.Н., Франтов А.Р. Псевдозлокачественная гетеротопическая оссификация у детей (2000, I, 47–55)
- Берченко Г.Н., Бурдыгин В.Н., Колодяев А.Ф. Патоморфологические особенности стадий развития деформирующего остоза (болезни Педжета) (1996, III, 54–57)
- Берченко Г.Н., Морозов А.К., Семенова Л.А., Франтов А.Р. Диагностика гигантоклеточной репаративной гранулемы костей кистей и стоп (2001, II, 87–92)
- Бизер В.А. Особенности клинического течения и лечения остеогенной саркомы у детей (1994, II, 17–20)
- Бизер В.А., Курильчик А.А. Особенности осложнений костно-пластических операций после химиолучевого лечения больных со злокачественными опухолями костей (1994, IV, 21–24)
- Бизер В.А., Курильчик А.А., Сидорченков В.О. Использование облученных костных реплантатов при оперативном лечении остеогенной саркомы у детей (1998, I, 20–24)
- Бизер В.А., Кудрявцева Г.Т., Зубарев А.Л. Комбинированное лечение злокачественных костномозговых опухолей позвоночника (1999, I, 53–55)
- Бирюкова Е.Е., Плетнев И.Н., Ветрилэ С.Т., Кассиль В.Л. Острая нормоволемическая гемодилюция как альтернатива аппаратным кровосберегающим методикам при операциях коррекции деформаций позвоночника у больных сколиозом III–IV степени (2001, IV, 25–29)
- Блискунов А.И. Фиксатор швов-держалок для наложения ручного сосудистого шва (1994, IV, 54–56)
- Блискунов А.И., Лейкин М.Г., Джумабеков С.А., Шуваев В.Г., Кокурников В.Г., Куценко В.Н., Драган В.В., Плоткин А.В., Андрианов М.В., Заричный А.В., Ткач А.В., Шпунтов А.Е. Удлинение бедра аппаратом Блискунова с применением различных видов остеотомии (1996, III, 22–30)
- Богачева Л.А., Яхно Н.Н., Кузьменко В.В., Ушаков Г.Н., Седова Т.Н., Снеткова Е.П. Болевые невисцеральные синдромы в амбулаторной практике (1996, I, 30–34)
- Богданова И.А., Герасимов А.М. Влияние механической травмы на состояние ферментной редокс-системы глутатиона в костном мозге крыс (1995, I–II, 44–46)
- Борзунов Д.Ю., Куфтырев Л.М. Сравнительный анализ результатов лечения больных с обширными дефектами берцовых костей при использовании различных технологий удлинения отломка (2002, I, 29–34)
- Брехов А.Н., Елисеев С.Л., Сердюк С.А. Итоги и перспективы развития разработок А.И. Блискунова в хирургической вертебрологии (2001, IV, 30–33)
- Брусенская Е.И. Измерительное устройство для диагностики повреждений голеностопного сустава (2002, I, 72–75)
- Бруско А.Т. Функциональная перестройка костей в условиях перегрузки. Патологическая перестройка (1996, I, 40–47)
- Бруско А.Т., Омельчук В.П. Экспериментально-теоретическое обоснование механизма трофического влияния функции на структурную организацию кости. Физиологическая перестройка (1999, I, 29–35)
- Буачидзе О.Ш. Эндопротезирование тазобедренного сустава (1994, IV, 14–17)
- Буйлова Т.В., Газаров А.А., Лебедева Т.Н., Белова А.Н. Оценка качества жизни у больных с патологией тазобедренного сустава (1997, IV, 13–17)
- Буйлова Т.В., Полякова А.Г., Смирнов Г.В., Дорофеева Г.И., Руккина Н.Н., Максимова Л.П. Объективизация состояния больных с патологией тазобедренного сустава в процессе кинезотерапевтической нагрузки (1999, II, 37–43)
- Буйлова Т.В., Пученкина Е.В., Лебедев М.Ю. Исследование аутоантител к коллагену различных типов в сыворотке крови больных с дегенеративно-дистрофическими заболеваниями тазобедренных суставов (2003, I, 73–77)
- Булюбаши И.Д., Буйлова Т.В., Газаров А.А., Костюнина Н.Н. К вопросу о психологических особенностях больных с дегенеративно-дистрофическими заболеваниями тазобедренного сустава (1999, II, 43–47)
- Бурдыгин В.Н., Родионова С.С., Колодяев А.Ф. Консервативное лечение пациентов с болезнью Пертеса (1994, IV, 39–42)
- Бурдыгин В.Н., Зацепин С.Т. Доброкачественные опухоли позвоночника у взрослых (1996, I, 27–30)
- Бурдыгин В.Н., Морозов А.К., Беляева А.А. Первичные опухоли крестца у взрослых: проблемы диагностики (1998, I, 3–12)
- Бушуев Ю.И., Ежов Ю.И., Ежов И.Ю. Гистоморфологическая характеристика тканей тазобедренного сустава при механической травме (1997, II, 56–59)
- Бялик Е.И., Соколов В.А., Семенова М.Н., Евдокимова Н.В. Особенности лечения открытых переломов длинных костей у пострадавших с политравмой (2002, IV, 3–8)
- Вагнер Е.А., Брунс В.А. Хирургическая тактика при тяжелой сочетанной травме груди в раннем периоде травматической болезни (диагностика, лечение, исходы) (1998, II, 3–7)
- Вердиев В.Г., Кафаров А.И. Прогрессирующая оссифицирующая фибродисплазия (2001, IV, 57–60)
- Ветрилэ С.Т., Колесов С.В. Нарушение подвижности верхнешейного отдела позвоночника у детей и подростков (1994, II, 27–30)
- Ветрилэ С.Т., Колесов С.В., Морозов А.К. Диагностическая ценность зонографии и коронарной компьютерной томографии при заболеваниях и повреждениях верхнешейного отдела позвоночника (1994, IV, 42–44)
- Ветрилэ С.Т., Швец В.В., Кулешов А.А. Результаты хирургического лечения больных сколиозом по Харрингтону в различных сочетаниях с другими методиками (1996, I, 3–6)
- Ветрилэ С.Т., Колесов С.В. Применение гало-аппарата при повреждениях и заболеваниях шейного отдела позвоночника (1996, III, 31–35)
- Ветрилэ С.Т., Кулешов А.А. Хирургическое лечение повреждений и заболеваний позвоночника с использованием систем Steffee и Luque (1997, III, 9–12)
- Ветрилэ С.Т., Кулешов А.А., Швец В.В. Сравнительный анализ результатов хирургического лечения сколиоза с применением дистрактора Harrington в сочетании с методом Luque и системы Cotrel—Dubousset (1999, II, 7–15)

- Ветрилл С.Т., Погожева Т.И., Стяблин Н.И. Метод лечения шейного остеохондроза внутривидеоскопическим введением малых доз папаина: морфологическое обоснование и клиническое применение (2000, I, 16–22)
- Ветрилл С.Т., Кулешов А.А. Хирургическое лечение тяжелых прогрессирующих форм сколиоза: одномоментное вмешательство на вентральном и дорсальном отделах позвоночника с использованием инструментария Cotrel—Dubousset (2000, III, 14–20)
- Ветрилл С.Т., Колесов С.В., Борисов А.К., Кулешов А.А., Швец В.В. Тактика лечения тяжелых повреждений позвоночника с использованием современных технологий (2001, II, 45–50)
- Ветрилл С.Т., Колесов С.В., Гаврюшенко Н.С. Остаточная стабильность краниовертебрального сегмента при его различных повреждениях (2002, I, 25–29)
- Ветрилл С.Т., Морозов А.К., Кисель А.А., Кулешов А.А., Косова И.А. Возможности компьютерной томографии в комплексной оценке сколиотической деформации позвоночника (2003, I, 11–20)
- Ветрилл С.Т., Захарин Р.Г., Бернакевич А.И., Васильев С.А., Кулешов А.А. Массивная кровопотеря и коагуляционный гемостаз при хирургическом лечении сколиоза у детей и подростков (2003, IV, 64–68)
- Ветрилл В.С., Косов И.С., Орлецкий А.К. Стабилометрия как метод оценки проприоцепции при повреждениях капсульно-связочного аппарата коленного сустава (2002, II, 34–37)
- Витензон А.С., Петрушанская К.А. Концепция применения искусственной коррекции движений в ортопедии, травматологии и протезировании (2003, IV, 54–58)
- Волков М.В., Самойлович Э.Ф., Шаклычев О.К. Вирусоставные переломы у детей (опыт системного подхода) (1994, III, 3–8)
- Волков М.В., Шейн В.Н., Самойлович Э.Ф. Электростимуляция остеогенеза в детской травматологии и ортопедии (1995, I–II, 11–15)
- Волков С.Е., Максимов И.А., Захаров Е.С., Коростелев А.М., Триф В.В. Патогенетическое обоснование методов коррекции нарушений нервно-мышечного аппарата нижней конечности у детей с врожденной косолапостью (1994, II, 44–46)
- Волков С.Е., Максимов И.А., Захаров Е.С. Обоснование операции околотаранной репозиции костей стопы для коррекции врожденной косолапости у детей (1995, I–II, 31–34)
- Волков С.Е., Малахов О.А., Захаров Е.С., Максимов И.А. О тактике коррекции врожденной косолапости (1998, I, 56–60)
- Воронович И.Р., Петренко А.М., Макаревич С.В., Бабкин А.В., Жолнерович И.Н. Оказание специализированной медицинской помощи больным с повреждениями позвоночника и спинного мозга в Беларуси (1997, III, 3–9)
- Воронович И.Р., Пашкевич Л.А. Опухоли и опухолеподобные поражения позвоночника (диагностика и тактика хирургического лечения) (2000, III, 32–40)
- Гаврюшенко Н.С. Влияние различных физико-механических факторов на судьбу эндопротеза сустава и его функциональные возможности (1994, IV, 30–34)
- Гаврюшенко Н.С., Булгаков В.Г., Шальнев А.Н., Аникин А.В. Влияют ли фосфолипиды на трение суставного хряща по силиконовой резине? (экспериментальное исследование) (2000, IV, 39–42)
- Гаврюшенко Н.С., Булгаков В.Г. Выявление и оценка роли артро-медуллярной связи в функционировании суставов человека (экспериментальное исследование) (2001, II, 72–75)
- Гайко Г.В., Гошко В.Ю., Григоровский В.В., Филичук В.В. Лечение юношеского эпифизеолиза головки бедренной кости, осложненного хондроллизом тазобедренного сустава (1997, I, 40–43)
- Гайко Г.В., Григоровский В.В., Гошко В.Ю., Филичук В.В. Патогистологические изменения при хондроллизе тазобедренных суставов по данным биопсийных исследований (1998, II, 38–43)
- Галлямова А.Ф., Машкин М.В., Новиков Ю.О. Лечение шейных болевых синдромов с использованием физических факторов, мануальной терапии и лечебной физкультуры (2001, IV, 9–14)
- Галлямова А.Ф., Машкин М.В., Новиков Ю.О. Оценка психоэмоциональных нарушений при шейных болевых синдромах в процессе лечения с применением мануальной терапии (2002, II, 70–73)
- Героева И.Б. Современные средства тестирования и функционального восстановления в травматологии и ортопедии (1997, IV, 18–21)
- Гиришин С.Г., Лазивили Г.Д., Лишанский А.Д. Оперативное лечение свежих закрытых повреждений связки надколенника (2000, I, 42–46)
- Гиришин С.Г., Лазивили Г.Д., Лишанский А.Д. Оперативное лечение закрытых повреждений четырехглавой мышцы бедра в остром периоде травмы (2000, II, 11–14)
- Говалло В.И. Локальная иммуносупрессия как фактор самоподдержания патологического очага (1997, I, 52–56)
- Голобородько С.А. Биомеханическое обоснование реконструктивной операции на сухожилии длинного сгибателя I пальца кисти (2001, I, 36–37)
- Голобородько С.А. Лечение несвежих переломов шейки пястных костей стержневым аппаратом наружной фиксации (2002, I, 70–72)
- Голубев В.Г., Кораблева Н.Н., Ондар В.С. Диагностика и лечение повреждений голеностопного сустава, осложненных посттравматическим флеботромбозом (2002, III, 79–82)
- Голубев В.Г., Крупаткин А.И., Меркулов М.В., Еськин И.А., Орлецкий А.К., Богдасhevский Д.Р. Новые подходы к диагностике и хирургическому лечению туннельных синдромов верхней конечности (2002, IV, 55–59)
- Голубев И.О., Шершнев О.Г. Диагностика острой карпальной нестабильности при переломах лучевой кости в «типичном месте» (1998, IV, 20–23)
- Голубев И.О., Шершнев О.Г., Климин Д.Н. Два года после перелома Коллиса (пристальный взгляд на результаты консервативного лечения) (1999, III, 26–31)
- Гордиенко Д.И., Скороглазов А.В., Литвина Е.А., Митин В.А. Лечение открытых переломов голени (2003, III, 75–78)
- Городниченко А.И., Гаврюшенко Н.С., Казаков М.Е., Керничанский В.М. Сравнительная характеристика стабильности фиксации некоторых современных аппаратов для чрескостного остеосинтеза (1999, IV, 49–52)
- Городниченко А.И., Усков О.Н. Лечение оскольчатых переломов костей голени стержневыми и спицестержневыми аппаратами (2000, IV, 8–12)
- Григоровский В.В. К вопросу о морфогенезе и патогенезе травматического инфаркта длинной кости (экспериментальное исследование) (1998, III, 13–19)
- Григоровский В.В. Патогистологические особенности очагов травматического остеомиелита и некоторые клинико-морфологические параллели (2002, IV, 39–44)
- Гринев М.В., Фролов Г.М. Хирургическая тактика при шокогенных множественных и сочетанных травмах опорно-двигательного аппарата (1994, I, 4–9)
- Гиришин И.Г., Гончаренко И.В., Голубев В.Г., Евграфов А.В., Ширяева Г.Н., Богдасhevский Д.Р., Крошкин М.М., Полотнянко В.Н. Одномоментные комбинированные оперативные вмешательства с использованием микрохирургической техники при лечении последствий тяжелых повреждений конечностей (1996, III, 16–22)
- Гиришин И.Г., Ширяева Г.Н., Полотнянко В.Н. Сухожильно-мышечная транспозиция при лечении последствий травм срединного, локтевого и лучевого нервов (1998, IV, 23–26)
- Гиришин И.Г., Голубев В.Г., Крошкин М.М., Богдасhevский Д.Р., Голубев В.В., Полотнянко В.Н. Пластика обширных дефектов длинных костей васкуляризованными малоберцовыми трансплантатами (2001, II, 61–65)
- Грунтовский Г.Х., Колесниченко В.А. Диспластические деформации позвоночных сегментов при остеохондропатии (2000, I, 26–30)

- Данилова И.М., Чиркова А.М., Макушин В.Д., Чегуров О.К. Динамика сонографических и морфологических изменений при формировании кисты Бейкера (2001, I, 29–32)
- Девис А.Е., Голубев В.Г. Транспозиция малоберцовой кости на питающей сосудистой ножке для пластики дефектов дистального отдела бедренной кости (2002, II, 46–49)
- Деген И.Л. Тридцатилетний опыт магнитотерапии в клинике ортопедии и травматологии (1997, II, 51–55)
- Дем А., Орлянский В., Мусави М., Вайнштабль Е., Шабус Р. Клинический опыт применения нестероидного анальгетика напроксена после артроскопии коленного сустава (1997, IV, 50–53)
- Демичев Н.П., Хайруллин Ю.Х., Филимонов Э.П. О стероидной терапии при патологии ахиллова сухожилия (2000, IV, 20–22)
- Джалилов Я.Р. Комплексное ортопедо-хирургическое лечение сколиотической болезни (2002, III, 47–52)
- Диваков М.Г., Боллобошко К.Б. Отдаленные исходы консервативного лечения остеохондропатии головки бедра (1999, IV, 44–48)
- Диваков М.Г., Осочук В.С. Остеотомия «scarf» в лечении больных с вальгусной деформацией I пальца стопы (2001, III, 41–45)
- Дорошко И.Г., Оноприенко Г.А. Аутоотрансфузия компонентов крови при плановом лечении больных с ортопедическими заболеваниями (1994, IV, 48–51)
- Држук Н.Н., Гайдович В.И., Страфун С.С. Лечение и реабилитация больных с застарелым повреждением сухожильной сгибателей пальцев кисти в критической зоне (1996, II, 31–36)
- Дубровин Г.М., Ковалев П.В., Стороженко Н.В., Тихоненков С.Н. Диспансерный контроль за больными деформирующим гонартрозом (2001, III, 48–53)
- Дубровин Г.М. Высокая корригирующая остеотомия большеберцовой кости с применением трансплантата на питающей ножке при варусной деформации коленного сустава (2002, III, 76–78)
- Дубровин Г.М. Стимуляция терапевтического действия хондропротекторов при лечении деформирующего артроза коленного сустава (2003, I, 60–62)
- Дувидович Б.Д., Сергеев С.В., Пузин С.Н., Спивак Б.Г., Пантелеев М.И. Первичное протезирование как медико-техническая реабилитация инвалидов с ампутированными культиями нижних конечностей (2002, IV, 49–54)
- Дудин М.Г., Фалинский А.А., Леснова С.Ф. Специализированный восстановительный центр детской ортопедии и травматологии (2003, IV, 14–17)
- Дулаев А.К., Ястребков Н.М., Орлов В.П. Применение вентральных доступов в хирургии грудного и поясничного отделов позвоночника (2000, III, 21–27)
- Дятлов М.М. Диагностика и лечебная тактика при травматических вывихах голени (1996, I, 47–52)
- Дятлов М.М. Повреждения кровеносных сосудов таза при его нестабильных переломах и вывихах у больных с сочетанной травмой (1999, II, 27–33)
- Евграфов А.В., Гришин И.Г., Гончаренко И.В., Полотнянко В.Н. Лечение дефектов и ложных суставов плечевой кости путем пересадки васкуляризованных аутоотрансплантатов (1997, I, 6–10)
- Евграфов А.В., Михайлов А.Ю. Замещение дефектов и ложных суставов костей верхней конечности васкуляризованными аутоотрансплантатами (1998, IV, 29–32)
- Ежов Ю.И., Смирнов А.А., Лабазин А.Л. Диагностика и лечение краевых переломов вертлужной впадины (2003, III, 72–74)
- Елифанов В.А., Елифанов А.В. Средства лечебной физической культуры в терапии атипичных болевых (моторных) паттернов при миофасциальных синдромах (2000, II, 41–43)
- Ерин В.Н., Иванова Г.Е., Ивлиев Р.И., Кубылинский М.А., Лобов А.Н., Чоговадзе А.В. Методика направленной реабилитации больных остеохондрозом шейного отдела позвоночника (1997, IV, 53–56)
- Ермолина Л.М. Опыт применения Фастум геля в лечении больных с заболеваниями околосуставных мягких тканей (1998, III, 46–48)
- Ерютин И.А. Травматическая болезнь — общепатологическая концепция или нозологическая категория? (1994, I, 12–15)
- Еськин Н.А., Крутатский А.И., Горбатенко С.А. Ультразвуковые методы исследования в травматологии и ортопедии (1996, IV, 52–58)
- Еськин Н.А., Кузьменко В.В., Коршунов В.Ф., Магдиев Д.А., Чуловская И.Г. Ультрасонографическая диагностика поврежденной сухожильной кисти (2001, II, 56–60)
- Еськин Н.А., Михайлова Л.К. Ультрасонографическая оценка состояния тазобедренных суставов у новорожденных (2003, IV, 23–28)
- Жабин Г.И., Шагири Фуад, Федюнина С.Ю. Оперативное лечение оскольчатых переломов мыщелка плеча типа С по классификации АО/ASIF (2003, III, 53–56)
- Жаденов И.И., Зуев П.А., Муромцев В.А. Артродез тазобедренного сустава с использованием стержневого аппарата (1998, II, 43–46)
- Жукова Ю.В., Калнберз В.К., Калнберза М.В. Интраоперационная аутогемотрансфузия с использованием современной техники (1999, II, 65–68)
- Журавлев А.М., Перхурова И.С., Осипов А.И., Горчилов Б.М. Эквиноплосковальгусная деформация стопы у больных детским церебральным параличом и ее хирургическое лечение (1994, II, 47–49)
- Журавлев С.М., Теодоридис К.А., Новиков П.Е. Медико-демографические аспекты травматизма, связанного с мото-транспортными несчастными случаями (1996, III, 61–64)
- Журавлев С.М. Введение в Российской Федерации Международной статистической классификации болезней и проблем, связанных со здоровьем, 10-го пересмотра (1998, IV, 3–7)
- Загородний Н.В. Эндопротезирование тазобедренного сустава эндопротезами нового поколения (1999, IV, 28–34)
- Загородний Н.В., Ильин А.А., Карпов В.Н., Надежин А.М., Скворцова С.В., Сергеев С.В., Плещев А.А., Гаврошенко Н.С. Титановые сплавы в эндопротезировании тазобедренного сустава (2000, II, 73–76)
- Зайдман А.М., Бородин П.М., Русова Т.В., Корель А.В., Сахаров А.В. Экспериментальная модель наследственной деформации позвоночника (2003, IV, 69–73)
- Зайчик В.Е., Березный А.П., Сметков А.И. Нейтронно-активационный анализ костной ткани у детей с рахитоподобными заболеваниями до и после лечения (1998, III, 23–29)
- Зар В.В., Меркулов В.Н., Ушакова О.А. Роль артроскопии в диагностике и лечении повреждений и заболеваний коленного сустава у детей и подростков (1994, III, 16–19)
- Зарецков В.В., Артемьева И.А. Сравнительная характеристика рентгенологических методик измерения грудного кифоза у детей (1997, III, 58–59)
- Золотов А.С. Изолированный перелом большеберцовой кости в месте прикрепления задней крестообразной связки (2001, I, 38–40)
- Золотов А.С. Способ документирования результатов сухожильного шва и проблема оценки исходов лечения (2003, II, 67–70)
- Зоря В.И., Паршиков М.В., Матвеев А.Г. Оперативное лечение ложных суставов шейки бедренной кости (1996, II, 25–27)
- Зоря В.И., Лирцман В.М., Ульянов А.В. Накостный компрессионно-динамический остеосинтез при переломах костей предплечья (1999, IV, 18–21)
- Зоря В.И., Проклова Е.В. Посттравматический протрузионный коксартроз (2001, IV, 38–41)
- Зубков М.Н., Окропиридзе Г.Г., Савостьянова О.В. Современные принципы химиопрофилактики послеоперационных осложнений у травматологических и ортопедических больных (1996, IV, 40–44)
- Измалков С.Н., Ларцев Ю.В. Применение остеогенона в комплексном лечении больных с переломами костей скелета (2001, III, 33–35)

- Ильин А.А., Коллеров М.Ю., Сергеев С.В., Загородний Н.В., Раднаев Э.Б., Невзоров А.М., Джоджуа А.В. Биологически и механически совместимые имплантаты из никелида титана в лечении повреждений грудного и поясничного отделов позвоночника (2002, II, 19–26)
- Ильин А.В., Кусакин В.В., Буякин Н.И., Молотков С.А. Корректирующая вертебротомия (-эктомия) при застарелых осложненных повреждениях грудного и груднопоясничного отделов позвоночника у детей (2000, III, 28–32)
- Ильин А.С., Меркулов В.Н., Морозов А.К., Еськин Н.А. Артроскопическая диагностика и лечение внутрисуставных повреждений локтевого сустава у детей (2002, II, 26–29)
- Истомина И.С., Кузьмин В.И., Левин А.Н. Оперативное лечение поперечного плоскостопия, hallux valgus (2000, I, 55–60)
- Истомина И.С., Оганесян О.В., Левин А.Н. Система лечения мионейрогенных деформаций стоп у взрослых (2001, II, 81–86)
- Каднер П., Маттис Э.Р. Некоторые принципы организации ортопедической помощи в Германии (1995, I–II, 79–82)
- Калашикова О.М., Поляев Б.А., Чоговадзе А.В. Аристакесян О.А., Моисеев С.Н., Парастаев С.А. Новые кинезотерапевтические подходы в лечении детей с болезнью Легга—Кальве—Пертеса (1997, IV, 30–33)
- Калаев Т.Н., Калаев Н.О. Биомеханическое обоснование компрессионного остеосинтеза при около- и внутрисуставных переломах (2002, I, 44–48)
- Камнев Ю.Ф., Берглезов М.А., Батпенев Н.Д., Надгериев В.М., Шитиков В.А., Лялин Л.Л., Цхакая Д.Ч., Топоров Ю.А., Малаховский Д.Е. Патогенез и лечение болевого синдрома при деформирующем артрозе крупных суставов (1996, IV, 48–52)
- Камнев Ю.Ф., Берглезов М.А., Батпенев Н.Д., Вялько В.В., Шитиков В.А. Условия достижения длительной и стойкой ремиссии при разных типах течения деформирующего остеоартроза средствами консервативного лечения (1997, IV, 9–13)
- Каптелин А.Ф., Черкес-Заде Д.И., Меркулов В.Н. Комплексное консервативное дифференцированное лечение несложненных форм переломов позвоночника (непрочитанный доклад) (1996, IV, 66–68)
- Каптелин А.Ф. Функциональное лечение при ранении мягкой тканью органов движения (в условиях ГЛР) (1997, IV, 70)
- Кардовский А.Г., Сипожикова В.С., Зайцева Г.А., Шардаков В.И. Использование антистафилококкового иммуноглобулина для внутривенного введения в лечении тяжелообожженных (1996, II, 56–59)
- Каримова Л.Ф., Поздеев А.П., Букаев Д.С. К вопросу о лечении порока развития костей голени в сочетании с подколennым птеригиумом (2001, III, 24–25)
- Касьянов И.А., Гагрюшенко Н.С. Механические свойства различных видов костных аллопластических материалов (1999, II, 62–65)
- Кесян Г.А., Лазарев А.Ф., Кондратьева И.Е., Берченко Г.Н., Уразильдыев Р.З., Челябинов В.Н. Патогенетическое лечение огнестрельных ранений конечностей (2001, II, 30–33)
- Кешицян Р.А., Розиков В.М., Малахов О.А., Кузнецов Л.Е., Струнин Е.Г., Чоговадзе Г.А., Цуканов В.Е. Лечение детей с полифрактурами таза (1994, II, 3–6)
- Кильдюшов Е.М., Вуромский И.В., Розиков В.М., Кузнецов Л.Е. Анализ диагностических возможностей рентгенологического и компьютерно-томографического исследований при повреждениях таза у детей (1996, II, 45–48)
- Клюквин И.Ю., Охотский В.П., Бялик И.Ф., Бурдыга Ф.А., Рябова С.С., Вурыкина И.А. Хирургические аспекты профилактики гнойных осложнений у пострадавших с открытыми переломами длинных костей (1997, II, 37–41)
- Клюквин И.Ю., Хватов В.Б., Бялик И.Ф., Бодрова Г.Н., Меньшиков Д.Д. Применение нового способа активной иммунопрофилактики синегнойной инфекции у больных с открытой травмой опорно-двигательного аппарата (1998, II, 27–31)
- Ключевский В.В., Литвинов И.И., Джурко А.Д. Обоснование усовершенствованного способа остеосинтеза стержнями прямоугольного поперечного сечения при супраистмальных переломах большеберцовой кости (1996, IV, 33–35)
- Ковалев В.И., Стрыков В.А., Старостина А.Ю., Бородачев А.В., Ковалев Д.В., Лебедев К.В., Ясонов А.В., Быстров А.В., Рыкунов А.Е. Опыт применения различных операций, сохраняющих конечность, у детей с первичными злокачественными опухолями длинных костей (1999, I, 45–52)
- Ковалев В.И., Старостина А.Ю., Стрыков В.А., Ковалев Д.В., Быстров А.В., Бородачев А.В., Лосева М.С. Аутопластика пострезекционных дефектов длинных костей при современном лечении остеогенной саркомы у детей (2001, III, 18–24)
- Колесник А.И., Булаев А.М., Орлов А.Б. Эндопротезирование тазобедренного сустава с интраоперационным устранением наружной ротации нижних конечностей (2000, III, 59–62)
- Колесников В.В., Онищенко Н.С., Душкин О.Ф. Использование противошокового костюма «Каштан» в лечении тяжелой сочетанной травмы (2002, II, 9–13)
- Колесниченко В.А. Особенности диагностики и лечения неоартрозов поперечных отростков поясничных позвонков в амбулаторных условиях (1999, II, 24–27)
- Комаревцев В.Д., Бландинский В.Ф., Мичаченко В.К. Пересадка торакодорсальной лоскута на область плечевого сустава у детей с последствиями родового повреждения плечевого сплетения (1997, I, 1–15)
- Корж А.А. Современные реальности в ортопедии и травматологии и перспективы развития специальности (1997, I, 3–5)
- Корж Н.А., Грунтовский Г.Х., Колесниченко В.А. Дискграфия при поясничной остеохондропатии (1997, III, 26–31)
- Корж Н.А., Колесниченко В.А. Остеохондропатия позвоночника: вчера, сегодня, завтра (1999, II, 15–19)
- Корж Н.А., Продан А.И., Колесниченко В.А. Концептуальная модель патогенеза остеохондропатии позвоночника (2003, II, 20–29)
- Корнилов Н.В., Аврунин А.С., Симокова И.В., Каземирский В.Е. Биоритмы обменных процессов в костной ткани и диагностическая ценность двойной фотонной рентгеновской абсорбциометрии (1999, IV, 52–56)
- Короткова Н.Л. Возможности оптимизации эндопротезирования суставов пальцев у больных с тяжелыми посттравматическими деформациями кисти (1998, IV, 26–29)
- Коршунов В.Ф., Германов В.Б., Скопинов В.П., Каражаев К.Ш. Лечение открытых обширных повреждений и разрушений кисти (1994, I, 22–24)
- Коршунов В.Ф., Магдиев Д.А., Барсук В.И. Стабильный интрамедуллярный остеосинтез при переломах пястных костей и фаланг пальцев кисти (2000, II, 22–26)
- Коршунов В.Ф., Скворцова М.А. Оперативное лечение боковой нестабильности пястно-фалангового сустава I пальца кисти (2003, I, 50–53)
- Корышков Н.А., Зайцев О.В. Особенности лечения повреждений таранной кости (2003, I, 46–50)
- Космиади Г.А., Ветрилз С.Т., Кулешов А.А. Иммунный статус больных сколиозом (2002, III, 53–58)
- Косов И.С., Кавешников А.И. Фотореоплетизмография как метод изучения регионарного кровоснабжения ран кожи (1994, II, 57–59)
- Косов И.С. Особенности двигательных нарушений у детей с последствиями родового повреждения плечевого сплетения и их коррекция методом функционального биоуправления (2000, II, 44–48)
- Косов И.С. Психофизиологические основы эффективности восстановления функции мышц методом функционального биоуправления (2001, II, 22–24)
- Котельников Г.П., Безруков А.Е., Назота А.Г. Новое в хирургическом лечении переломов вертельной области у лиц пожилого и старческого возраста (2000, IV, 13–17)

- Котельников Г.П., Сухобрис Е.А. Организация медико-психологической помощи пациентам с травматической болезнью (2003, II, 56–61)
- Котельников Г.П., Стукалов В.С., Чернов А.П. Восстановительное лечение при травматических вывихах акромиального конца ключицы (2003, III, 67–71)
- Котов В.Л., Батраков С.Ю. Гемимеллическая эпифизарная дисплазия — редкое системное заболевание скелета (1998, I, 51–55)
- Кралин А.Б., Ветрица С.Т., Аржакова Н.И., Кулишов А.А. Анестезиологическое обеспечение операций у больных сколиозом с одновременным вмешательством на вентральном и дорсальном отделах позвоночника (1999, III, 45–49)
- Краснов С.А., Дубров В.Э., Колесников В.Н. Применение внеочагового остеосинтеза у больных с открытыми переломами костей голени (1997, II, 30–33)
- Крупаткин А.И. Функциональные исследования периферического кровообращения и микроциркуляции тканей в травматологии и ортопедии: возможности и перспективы (2000, I, 66–69)
- Крупаткин А.И., Малахов О.А., Иванов А.В. Диагностические возможности компьютерной термографии при болезни Пертеса (2001, IV, 51–54)
- Крупаткин А.И., Малахов О.А., Иванов А.В. Нейрососудистый компонент дистрофического процесса и развития остеонекроза при болезни Пертеса (2002, II, 73–77)
- Крупаткин А.И., Балберкин А.В., Баранецкий А.Л. Термографическая диагностика нестабильности эндопротезов крупных суставов с оценкой соматосимпатического вазомоторного рефлекса (2002, IV, 59–62)
- Крочок В.Г. Стандарты ранней диагностики болезни Пертеса (1994, III, 26–30)
- Кузьменко В.В., Гиришин С.Г., Литвина Е.А. Резекция надколенника и пателэктомия при оскольчатых переломах (1994, I, 24–28)
- Кузьменко В.В., Еремин Д.И., Чекашкин Е.И., Якушин А.А., Карпухин А.О., Оленин О.В. Наш опыт тотального замещения тазобедренного сустава (1994, IV, 5–10)
- Кузьменко В.В., Гиришин С.Г., Лазивили Г.Д., Дубров В.Э., Гиришин С.М. Артроскопически контролируемый динамический остеосинтез при закрытых переломах надколенника (1996, III, 44–47)
- Кузьменко В.В., Коришнов В.Ф., Еськин Н.А., Магдиев Д.А., Чуловская И.Г. Нормальная ультразвукографическая картина сухожилий кисти (2001, I, 33–36)
- Кузьмин В.И. Мониторинг боли с целью определения оптимальных сроков активизации пациентов после реконструктивных операций по поводу поперечного плоскостопия (2002, II, 38–42)
- Кузьмин В.И. Оперативное лечение больных с поперечным плоскостопием, hallux valgus: проектирование медицинского технологического процесса (2003, I, 67–72)
- Курильчик А.А., Бизер В.А., Перехрест М.А., Кудрявцева Г.Т. Радионуклидная сцинтиграфия при контроле репаративных процессов в костных облученных реплантатах (2003, II, 71–73)
- Кутузов А.П., Кенис В.М., Садовьева В.И. Применение костно-пластических операций для коррекции деформаций стоп у детей с церебральным параличом: клинико-рентгенологическое обоснование и анализ результатов (2001, IV, 54–57)
- Лаврищева Г.И. Итоги разработки теоретических вопросов репаративной регенерации опорных органов (1996, III, 58–61)
- Лазарев А.Ф., Николаев А.П., Солод Э.И. Политензофасцикулярный остеосинтез при переломах шейки бедренной кости у больных пожилого и старческого возраста (1999, I, 21–26)
- Лазарев А.Ф., Разозин А.О., Солод Э.И., Какабадзе М.Г. Особенности эндопротезирования тазобедренного сустава при переломах шейки бедренной кости (2003, II, 3–8)
- Лазарев А.Ф., Солод Э.И. Биологичный погружной остеосинтез на современном этапе (2003, III, 20–26)
- Лазарев А.Ф., Солод Э.И. Остеосинтез при переломах шейки плечевой кости у больных пожилого возраста (2003, III, 57–61)
- Лазивили Г.Д., Кузьменко В.В., Гиришин С.Г., Дубров В.Э., Гиришин С.М., Новиков О.Е. Артроскопическая реконструкция передней крестообразной связки коленного сустава (1997, I, 23–27)
- Лазивили Г.Д., Кузьменко В.В., Гиришин С.Г., Дубров В.Э., Гиришин С.М., Новиков О.Е. Артроскопически контролируемый остеосинтез при переломах мыщелков большеберцовой кости (1997, II, 27–30)
- Лазивили Г.Д., Кузьменко В.В., Гиришин С.Г., Лишанский А.Д., Горбунова Е.В. Раннее хирургическое лечение свежих наружных вывихов надколенника (1999, III, 16–21)
- Ланда В.А., Мещерякова Т.И. Консервативное лечение посттравматических разгибательных контрактур коленного сустава (1997, IV, 41–45)
- Лединников И.М. Рефрактуры диафиза плеча (1998, II, 18–23)
- Лейкин М.Г., Блискунов А.И., Джумабеков С.А. Биомеханика системы «бедренная кость — дистрактор Блискунова» при различных видах остеотомии (1997, I, 33–40)
- Лекишвили М.В., Исаева Е.И., Пономарев В.Н., Васильев М.Г. Лучевая стерилизация деминерализованных костных трансплантатов в свете профилактики инфицирования гепатитом В и С (2002, I, 75–77)
- Лекишвили М.В., Балберкин А.В., Васильев М.Г., Колондаев А.Ф., Баранецкий А.Л., Буклемишев Ю.В. Первый опыт применения в клинике костной патологии биокомпозиционного материала «Остеоматрикс» (2002, IV, 80–83)
- Литвин С.И., Родионова С.С., Берченко Г.Н. Поражение одной кости гигантоклеточной опухолью и хондроматозом (описание случая) (2000, III, 62–64)
- Лирицман В.М., Зоря В.И., Гнетецкий С.Ф. Проблема лечения переломов шейки бедра на рубеже столетий (1997, II, 12–19)
- Литвина Е.А., Скорогляднов А.В., Гордиенко А.В. Одноэтапные операции при множественной и сочетанной травме (2003, III, 10–15)
- Ломтатидзе Е.Ш., Соломин М.Ю., Зенкина С.И., Поцелуйко С.В. Роль трехточечной новокаиновой блокады в комплексном лечении плечелопаточного периартрита (1996, I, 40–42)
- Ломтатидзе Е.Ш., Поцелуйко С.В., Пономаренко С.Д., Лопушков Н.П., Ломтатидзе В.Е. Метод новокаиновой (гидравлической) мобилизации плечевого сустава при адгезивном капсулите (1997, IV, 33–37)
- Ломтатидзе Е.Ш., Ермолаев Е.К., Ломтатидзе В.Е. Ортопедическое лечение патологических переломов костей конечностей при их метастатических поражениях (1998, I, 28–31)
- Ломтатидзе Е.Ш., Ломтатидзе В.Е., Поцелуйко С.В., Торопов Е.А. Анализ функциональных результатов внутреннего остеосинтеза при переломах проксимального отдела плечевой кости (2003, III, 62–66)
- Магдиев Д.А., Коришнов В.Ф. Вывихи и переломовывихи костей запястья и их лечение (1997, II, 33–36)
- Магдиев Д.А., Кузьменко В.В., Коришнов В.Ф. Лечение несросшихся переломов и ложных суставов ладьевидной кости методом дистракции (1998, II, 11–15)
- Макаревич Е.Р. Лечение несложных повреждений вращательной манжеты плеча (2001, III, 29–33)
- Макаров А.Н., Миронов С.П., Лисицын М.П., Никитин В.Б., Гулимова В.И., Савельев С.В. Эмбриональное развитие крестообразного комплекса коленного сустава человека: I. Закладка и первичная дифференцировка (2001, I, 57–61)
- Маланин Д.А., Писарев В.Б., Черезов Л.Л., Шилов В.Г., Шауки Махаммад А.М. Пластика полнослойных дефектов покровного хряща коленного сустава цилиндрическими костно-хрящевыми ауто- и аллотрансплантатами малого размера (экспериментальное исследование) (2000, II, 15–22)
- Малахов О.А., Беляева А.А., Блинов А.В. Предоперационное обследование и хирургическое лечение с применением дистракционного аппарата при врожденных пороках развития кисти у детей (1994, I, 41–43)

- Малахов О.А., Кожевников О.В., Грибова И.В., Кралина С.Э. Наш опыт лечения врожденного вывиха бедра у детей разного возраста (2000, IV, 26–31)
- Малахов О.А., Кожевников О.В., Омеляненко Н.П., Беляева А.А., Крупаткин А.И., Косов И.С. Проблемы удлинения нижних конечностей у детей и стимуляции репаративных процессов в области дистракционных регенератов (2001, II, 17–22)
- Малахов О.А. О состоянии ортопедо-травматологической помощи детскому населению Российской Федерации и перспективах ее развития (2001, III, 3–7)
- Малахов О.А., Виленский В.Я., Штульман Д.А. Консервативное лечение врожденной косолапости у детей (2002, I, 12–16)
- Малахов О.А., Морозов А.К., Огарев Е.В., Косова И.А. Развитие тазобедренного сустава у детей и подростков (экспериментальное анатомо-рентгенологическое исследование) (2002, III, 70–75)
- Малахов О.А., Рудаков С.С., Лихотай К.А. Дефекты развития грудной клетки и их лечение (2002, IV, 63–67)
- Малахов О.А., Краснояров Г.А., Бельх С.И., Кожевников О.В., Иванов А.В., Татаренков В.И. Опыт применения композиционных биосовместимых имплантатов в клинике детской и подростковой ортопедии (2003, I, 78–83)
- Малахов О.А., Косов И.С., Бут-Гусайн И.А., Михайлова С.А. Клиника, диагностика и лечение врожденного артрогрипоза у детей (2003, II, 79–86)
- Малахов О.А., Андреева Т.М., Тарасов В.И., Грибова И.В. Важнейшие задачи организации детской травматолого-ортопедической службы России (по материалам доклада на симпозиуме детских травматологов-ортопедов России) (2003, IV, 3–8)
- Малахов О.А., Леванова И.В., Кралина С.Э., Шарпарт В.Д. Ошибки и осложнения при консервативном лечении врожденного вывиха бедра у детей (2003, IV, 28–33)
- Маловичко В.В., Уразильдеев З.И., Цыкунов М.Б. Опорный неартроз как альтернатива резидопротезированию и артродезу при гнойных процессах в области тазобедренного сустава (2003, II, 48–56)
- Мальцер У., Шулер П., Шапошников Ю.Г. Установка компонентов эндопротеза коленного сустава (1999, I, 16–21)
- Мамаева Е.Г., Анисимова Л.О., Нетьяко Г.И., Машков В.М., Еропкина Е.М., Чурилова И.В. Цитопротекторные препараты для коррекции токсического действия акрилового костного цемента (экспериментальное исследование) (2002, I, 58–62)
- Марков Ю.А., Кавешников А.И., Евграфов А.Е., Слесаренко Н.А., Косов И.С. Хирургические аспекты тотальной пересадки коленного сустава на сосудистой ножке в эксперименте на собаках (1994, I, 54–56)
- Матеева Н.Ю., Еськин Н.А., Нацлишвили З.Г. Тромбозы глубоких вен нижних конечностей у больных, перенесших эндопротезирование тазобедренного сустава (2002, II, 54–57)
- Махсон А.Н. Резекция сегмента конечности как особый тип оперативного вмешательства у больных со злокачественными опухолями (1994, III, 33–35)
- Махсон А.Н. Замещение обширных костных дефектов у больных с опухолями опорно-двигательного аппарата (1994, IV, 18–21)
- Махсон А.Н., Бураков А.С., Денисов К.Г. Органосохраняющие операции с использованием васкуляризованных аутооттрансплантатов у больных со злокачественными опухолями конечностей (1995, I–II, 16–21)
- Махсон А.Н., Махсон Н.Е. О тотальном удалении длинной кости при злокачественных опухолях (1996, IV, 36–40)
- Махсон А.Н. Реконструктивная и пластическая хирургия в ортопедической онкологии (1998, I, 17–20)
- Махсон А.Н., Бураков А.С., Кузьмин И.В., Пугачев К.К., Попов М.И. Периферическая примитивная нейроэктодермальная опухоль (Аскина) (1999, II, 54–62)
- Махсон А.Н., Кузьмин И.В., Максимчук Ю.В. Пигментный виллезнодулярный синовит позвончника (1999, III, 52–57)
- Махсон А.Н., Хомеев А.Ж., Щупак М.Ю. К вопросу об операбельности в онкологической хирургии опорно-двигательного аппарата (2000, II, 32–36)
- Махсон А.Н. О сегментарной резекции конечности и ее варианте — операции Borgeve—Van Ness (2001, III, 59–60)
- Махсон Н.Е., Покрываев А.А. Некоторые аспекты лечения больных с нагноительным процессом после эндопротезирования суставов (1994, IV, 24–26)
- Махсон Н.Е., Махсон А.Н. Роль клинициста в диагностике опухолей опорно-двигательного аппарата (2000, IV, 3–7)
- Меерсон Е.М., Ильина В.К., Бурдыгин В.Н., Родионова С.С., Балберкин А.В., Брускина В.Я., Митин С.И. Клональный анализ стромальных клеток костного мозга при множественной экзостозной хондродисплазии и системном остеопорозе: особенности эффективности клонирования клеток (1994, II, 49–51)
- Мельникова В.М., Локтионова Н.В., Самков А.С., Окropicридзе Г.Г., Беликов Г.П., Бахир В.М., Сухова О.И., Паничева С.А. Применение электрохимически активированных растворов в травматолого-ортопедической клинике (2001, I, 50–52)
- Мельцер Р.И., Ошукова С.М., Милькин В.М. Наш опыт лечения подошвенного фиброматоза (болезни Леддерхозе) (2000, IV, 48–49)
- Меркулов В.Н., Дорохин А.И., Стужина В.Т., Соколов О.Г., Архипова И.М. Показания к чрескостному остеосинтезу и границы его применения при переломах длинных костей у детей (1994, I, 36–37)
- Меркулов В.Н., Соколов О.Г. Замещение посттравматических дефектов кожных покровов у детей методом тканевого растяжения с применением эндоэкспандеров (1994, II, 9–13)
- Меркулов В.Н., Шищенко В.М., Говалло В.И., Колесников С.А., Горохова Г.П., Стужина В.Т., Дорохин А.И., Соколов О.Г., Архипова И.М. Активность дегидрогеназ лимфоцитов и иммунологическая реактивность у детей с повреждениями опорно-двигательной системы (1997, I, 47–52)
- Меркулов В.Н., Крупаткин А.И., Авдеев А.Е. Функциональная оценка микроциркуляции кожи при использовании эндоэкспандеров у детей (1998, II, 35–38)
- Меркулов В.Н., Шальнев А.Н., Лекишвили М.В., Дорохин А.И., Суханов А.А. Влияние одномоментной дозированной дистракции на сохранение травмированной ростковой зоны (экспериментальное исследование) (1998, IV, 48–51)
- Меркулов В.Н., Лекишвили М.В., Дорохин А.И. Использование поверхностно-деминерализованных имплантатов в лечении посттравматических ложных суставов у детей (2000, IV, 22–25)
- Меркулов В.Н., Соколов О.Г., Дорохин А.И., Стужина В.Т. Принципы лечения полиструктурных повреждений конечностей у детей (2001, II, 25–29)
- Меркулов В.Н., Родионова С.С., Ильина В.К., Жигачева А.В., Лапкина С.В. Повреждения грудного и поясничного отделов позвоночника на фоне ювенильного остеопороза (2002, I, 7–11)
- Меркулов В.Н., Карам Е.А., Соколов О.Г., Ельцин А.Г. Артроскопическая диагностика и лечение повреждений хряща коленного сустава у детей (2003, II, 74–78)
- Меркулов В.Н., Ельцин А.Г. Операции сухожильно-мышечной пластики в лечении контрактур плечевого сустава у детей с натальными и постнатальными повреждениями плечевого сплетения (2003, IV, 44–48)
- Мещерякова Т.И., Ланда В.А. Комплексный подход к лечению травм конечностей, осложненных невралгиями (1998, III, 20–23)
- Мизулева И.Ю., Семилетов Г.А., Мирзоян А.С. Первый опыт лечения закрытых переломов пястных костей с применением короткой гипсовой повязки (2002, II, 30–33)
- Миланов Н.О., Зелянин А.С., Симаков В.И. Реконструкция дистального отдела плечевой кости при несросшихся и неправильно сросшихся внутрисуставных переломах

- с использованием надкостнично-кортикальных ауто-трансплантатов на сосудистой ножке (2002, II, 49–53)
- Мисков М.Л., Румянцев А.Г. Гистиоцитоз из клеток Лангерганса: проблемы номенклатуры, диагностики и терапии (1994, II, 23–27)
- Миронов Н.П., Светлов В.А., Вабищевич А.В., Крупаткин А.И., Федотов С.А. Коррекция сосудисто-тромбоцитарной и коагуляционной систем гемостаза при микрохирургических операциях в травматологии и ортопедии (1998, IV, 36–40)
- Миронов С.П., Орлецкий А.К., Цыкунов М.Б. О классификации посттравматической нестабильности коленного сустава (1994, I, 28–33)
- Миронов С.П., Васильев Д.О. Ахиллоталарный синдром (1994, III, 25–26)
- Миронов С.П., Васильев Д.О. Функциональное послеоперационное лечение подкожных разрывов ахиллова сухожилия (1994, IV, 51–54)
- Миронов С.П., Бурмакова Г.М. Медиальная нестабильность локтевого сустава у спортсменов (1996, IV, 16–23)
- Миронов С.П., Федотова Т.М., Берченко Г.Н. Гетеротопическая оссификация как осложнение разрыва мышц у спортсменов (1997, II, 43–48)
- Миронов С.П., Герасимов А.М., Фурцева Л.Н., Тихомиров А.Г., Васильев Д.О., Меркурьева Р.В. Экскреция оксипролина и гликозаминогликанов при разрыве ахиллова сухожилия (1998, II, 51–53)
- Миронов С.П., Черкес-Заде Д.Д., Орлецкий А.К., Черкес-Заде Т.Д. Показание и противопоказания к применению различных методов distraction голеностопного сустава при эндоскопии (1998, IV, 40–44)
- Миронов С.П., Васильев Д.О., Бурмакова Г.М. Применение экстракорпоральной ударно-волновой терапии при лечении хронических дегенеративно-дистрофических заболеваний опорно-двигательной системы (1999, I, 26–29)
- Миронов С.П., Назаренко Г.И., Черкашов А.М., Бурмакова Г.М. Лечение остеохондроза поясничного отдела позвоночника методом чрескожной лазерной дискэктомии (1999, II, 19–24)
- Миронов С.П., Черкес-Заде Д.Д. Новое в лечении застарелых повреждений голеностопного сустава (1999, III, 21–26)
- Миронов С.П., Цыкунов М.Б., Косов И.С. Биологическая обратная связь как перспективное направление реабилитации в травматологии и ортопедии при нарушениях двигательной функции (1999, IV, 3–8)
- Миронов С.П., Косов И.С., Малахов О.А., Самков А.С., Кожеников О.В. Патфизиологические механизмы формирования контрактур суставов при удлинении конечностей и их коррекция методом функционального биоуправления (2000, I, 3–8)
- Миронов С.П., Назаренко Г.И., Полубенцева Е.И., Черкашов А.М., Кузьмин В.И. Непрерывное улучшение качества медицинской помощи — магистральное направление работы российских травматологов-ортопедов. Часть 1 (2000, III, 3–13)
- Миронов С.П., Назаренко Г.И., Полубенцева Е.И., Черкашов А.М., Кузьмин В.И. Непрерывное улучшение качества медицинской помощи — магистральное направление работы российских травматологов-ортопедов. Часть 2 (2001, I, 3–10)
- Миронов С.П., Орлецкий А.К., Васильев Д.О. Методика оперативного лечения АРС-синдрома (2000, IV, 18–19)
- Миронов С.П., Троценко В.В., Попова М.М., Андреева Т.М. Итоги выполнения научных исследований в рамках отраслевой программы «Актуальные вопросы травматологии и ортопедии» (1996–2000 гг.) (2001, II, 3–4)
- Миронов С.П., Миронова З.С., Орлецкий А.К. Оперативное лечение повреждений крестообразных связок коленного сустава (ретроспективный анализ) (2001, II, 51–55)
- Миронов С.П., Орлецкий А.К., Ветрилз В.С. Способ артроскопической фиксации крестообразных связок коленного сустава при их остром повреждении (2001, III, 26–28)
- Миронов С.П., Бурмакова Г.М., Крупаткин А.И. Поясничные боли у спортсменов и артистов балета: патология пояснично-подвздошной связки (2001, IV, 14–21)
- Миронов С.П., Оганесян О.В., Зилов В.Г., Новикова Е.Б., Иванников С.В. Реакция организма при проведении сплitch аппаратов чрескостной фиксации в биологически активных зонах (2002, II, 14–18)
- Миронов С.П., Ветрилз С.Т., Кулешов А.А., Ветрилз М.С. Тактика хирургического лечения спондилолистеза (2002, III, 3–12)
- Миронов С.П., Крупаткин А.И., Бурмакова Г.М. Применение компьютерной термографии в диагностике заболеваний пояснично-крестцового отдела позвоночника у спортсменов и артистов балета (2002, III, 31–35)
- Миронов С.П., Городниченко А.И., Усков О.Н., Сорокин Г.В. Чрескостный остеосинтез при переломах вертельной области бедренной кости (2002, IV, 13–17)
- Миронов С.П., Бурмакова Г.М., Салтыкова В.Г., Еськин Н.А. Диагностические возможности сонографии при пояснично-крестцовых болях (2003, I, 24–30)
- Миронов С.П., Степанов Г.А., Гришин И.Г., Голубев В.Г., Нацалишвили З.Г., Русских С.В., Карпов И.Н., Хохриков Г.И., Капырина М.В., Еськин Н.А. Первый опыт реконструктивных микрохирургических операций у больных с травматической болезнью спинного мозга (2003, II, 15–19)
- Миронов С.П., Бурмакова Г.М., Крупаткин А.И. Поясничные боли у спортсменов и артистов балета: патология межпозвонковых суставов — синдром фасеток (2003, II, 29–36)
- Миронова З.С., Миронов С.П., Сибельдика Л.А., Нацалишвили З.Г., Зуев В.В. Применение озонотерапии при дегенеративно-дистрофических поражениях суставов (1997, IV, 24–27)
- Михайленко В.В., Лирицман В.М., Антипин С.К. Переломы мыщелков большеберцовой кости, осложненные подвывихом или вывихом голени (1996, III, 47–50)
- Михайлов Е.Е., Беневоленская Л.И., Мылов Н.М. Распространенность переломов позвоночника в популяционной выборке лиц 50 лет и старше (1997, III, 20–26)
- Михайлова Л.К., Цыкунов М.Б., Косов И.С., Еремюшкин М.А. Теоретические аспекты реадaptации детей с наследственными заболеваниями скелета (1999, I, 55–58)
- Михайлова Л.Н., Иванников С.В., Омеляненко Н.П. Морфологические изменения суставного хряща после хирургического воздействия лазерным лучом (1996, IV, 62–64)
- Михайлова Л.Н., Оганесян О.В., Иванников С.В., Омеляненко Н.П. Электронно-микроскопическое исследование суставного хряща и субхондральной кости после воздействия лазером в эксперименте (2001, IV, 65–67)
- Михайловский М.В., Фомичев Н.Г., Новиков В.В., Васюра А.С., Кирилова И.А., Болбас Д.В., Лебедева М.Н. Инструментарий Cotrel—Dubouset в хирургии идиопатического сколиоза (1999, II, 3–7)
- Михайловский М.В. Хирургическое лечение ювенильного прогрессирующего сколиоза (предварительное сообщение) (1999, III, 41–45)
- Михайловский М.В., Новиков В.В., Васюра А.С., Удалова И.Г., Русикова В.Т., Лебедева М.Н. Хирургическое лечение ювенильного прогрессирующего сколиоза (этапное сообщение) (2002, III, 42–46)
- Михайловский М.В., Новиков В.В., Васюра А.С., Сарнадский В.Н., Кузьмищева Л.Г. Современная концепция раннего выявления и лечения идиопатического сколиоза (2003, I, 3–10)
- Мицкевич В.А., Жилыев А.А., Попова Т.П. Клинико-биомеханическая оценка функции тазобедренного сустава при коксартрозе (1999, IV, 38–43)
- Мицкевич В.А., Жилыев А.А., Попова Т.П. Распределение нагрузки на нижние конечности при развитии одностороннего и двустороннего коксартроза разной этиологии (2001, IV, 47–50)
- Мовшович И.А. Эндопротезирование тазобедренного сустава протезом Мовшовича—Гаврюшенко с резервным

- механизмом трения и изменяемым шеечно-диафизарным углом (1994, IV, 10–14)
- Моисеев В.А. Биомеханика верхней шейной части позвоночника и особенности лечения больных с переломом зубовидного отростка (1996, I, 18–21)
- Моисеев В.А., Цодыкс В.М. Диагностика и лечение травматических смещений средне- и нижней шейной части позвоночника (1997, III, 12–17)
- Морозов А.К., Беллева А.А., Корничев А.Л. Рентгенологические аспекты диагностики первичных опухолей и опухолеподобных заболеваний позвоночника у детей (1996, III, 35–40)
- Морозов А.К., Сметков А.И., Балберкин А.В., Беллева А.А., Косова И.А., Франтов А.Р. Роль компьютерной томографии в разработке и реализации методов малоинвазивной хирургии в клинике костной патологии (2001, II, 5–10)
- Морше Е. Будущее ортопедической хирургии в Европе: ортопедия 2000 года (1995, I–II, 76–78)
- Москвичев А.М., Корнилов Н.В. Состояние ортопедо-травматологической помощи в Российской Федерации и перспективы ее совершенствования (доклад на VI Съезде травматологов и ортопедов Российской Федерации) (1997, IV, 3–8)
- Мусалатов Х.А., Силин Л.Л., Якимов Л.А., Фарыгин В.А. Лечение переломовывихов головки бедренной кости (1994, IV, 44–46)
- Мусалатов Х.А., Аганесов А.Г., Елизаров М.Н., Хорева Н.Е. Оссификация задней продольной связки и ее роль в формировании корешкового синдрома при остеохондрозе поясничного отдела позвоночника (1996, I, 16–18)
- Мусалатов Х.А., Аганесов А.Г., Шуляк Ю.А., Пестерева Л.Ф., Хорева Н.Е. Лечение грыж межпозвоночных дисков в поясничном отделе позвоночника (1997, III, 31–34)
- Мусалатов Х.А., Силин Л.Л., Бровкин С.В. Применение нестероидных противовоспалительных препаратов нового поколения в травматологии и ортопедии (2002, I, 49–53)
- Мусалатов Х.А., Ченский А.Д., Макиров С.К., Слинъяков Л.Ю. Синдром межпозвоночных и крестцово-подвздошных суставов («facet syndrome») при патологии пояснично-крестцового отдела позвоночника (2002, III, 25–30)
- Мушкин А.Ю., Ульрих Э.В., Елксин Д.В. Сегментарная спинальная дисгенезия (2003, I, 35–38)
- Мытников А.М., Иванов Л.Б., Эшанкулов Г.С., Золкин П.И., Кораблев В.В., Щедрицкая С.Ю. Хирургическое лечение посттравматических дефектов черепа у детей (1994, III, 35–37)
- Назаренко Г.И. Принципы оценки эффективности лечения пострадавших с политравмой (1994, I, 9–12)
- Назаренко Г.И., Канючевский А.Б., Минасян А.М., Араблинский А.В., Кучин Г.А. Компартмент-синдром у пациентов с хирургической патологией (1999, III, 3–11)
- Назаренко Г.И., Черкашов А.М., Назаренко А.Г. Проектирование навигационных технологий для травматологии и ортопедии: состояние проблемы и перспективы (2000, I, 8–15)
- Назаренко Г.И., Черкашов А.М. Терминология в вертебрологии (исторический и гносеологический аспекты) (2000, IV, 50–56)
- Назаренко Г.И., Черкашов А.М., Рудманов А.А., Назаренко А.Г. Фасеточный синдром и его лечение методом радиочастотной денервации (2001, IV, 3–9)
- Назаров Е.А., Папков В.Г., Филимонов К.В., Зубов А.А. Некоторые пути нормализации кровоснабжения и структуры аваскулярной губчатой кости в эксперименте (1997, I, 43–46)
- Назаров Е.А., Папков В.Г., Фокин И.А. Комбинированное воздействие лазерного излучения и озона на заживление гнойной раны в эксперименте и клинике (2000, II, 55–58)
- Негреева М.Б., Соломин Л.Н. Биомеханическая оценка опороспособности нижних конечностей у больных с переломами костей голени при лечении методом чрезкостной остеосинтеза (2000, II, 68–72)
- Нейман И.З., Павленко Н.Н., Сумин Ю.Г., Кригер А.Е. Результаты хирургической коррекции сколиотической деформации дистрактором Харрингтона у взрослых (1996, I, 6–9)
- Немсадзе В.П., Кузнецких Е.П., Тарасов Н.И., Кузнецов С.М., Исаев А.А. Остеосинтез металлическими пластинами при операциях на костях у детей (1994, II, 6–9)
- Немсадзе В.П., Кузнецких Е.П., Выборнов Д.Ю., Крестьянин В.М. Лечебная тактика при болезни Кенига и Левена у детей (1994, III, 19–22)
- Нечволодова О.Л., Михайлова Л.К. К вопросу о классификации спондилометафизарных дисплазий: спондилофизарно-метафизарная дисплазия (1994, I, 43–47)
- Нечволодова О.Л., Шугалова А.Б. Новое в рентгенодиагностике поперечного плоскостопия (1996, II, 48–51)
- Нечволодова О.Л., Меерсон Е.М., Михайлова Л.К., Никитина Г.И., Ильина В.К., Брускина В.Я., Митин С.И. Новое в изучении патогенеза болезни Пертеса (1996, III, 40–44)
- Никитин В.Б., Миронов С.П., Лисицын М.П., Макаров А.Н., Гулимова В.И., Савельев С.В. Сравнительное исследование аппарата крестообразных связок коленного сустава. I. Четвероногие с латеральными конечностями (2001, III, 53–58)
- Николенко В.К. Лечение огнестрельных ранений кисти (1994, I, 18–22)
- Николенко В.К., Аксенов Ю.В., Дракин А.И., Брижань Л.К., Арбузов Ю.В. Лечение огнестрельных переломов бедра (1998, III, 3–9)
- Нуждин В.И., Попова Т.П. Эндопротезирование коленного сустава (1996, II, 27–31)
- Нуждин В.И., Хоранов Ю.Г., Попова Т.П., Горохов В.Ю. Тотальное эндопротезирование при посттравматических дефектах костей локтевого сустава (1996, IV, 23–26)
- Нуждин В.И., Попова Т.П., Кудинов О.А. Тотальное эндопротезирование тазобедренного сустава (по материалам ЦИТО) (1999, I, 4–7)
- Нуждин В.И., Троценко В.В., Попова Т.П., Каграманов С.В. Ревизионное эндопротезирование тазобедренного сустава (2001, II, 66–71)
- Нуждин В.И., Берченко Г.Н., Кудинов О.А. Клинико-морфологические особенности коксартроза с кистовидной перестройкой и качество вторичной фиксации бесцементных тотальных эндопротезов (2003, II, 9–15)
- Овсянник Н.А., Никитюк И.Е. Основные принципы обследования и лечения больных с посттравматическими гетеротопическими оссификатами в области локтевого сустава (2001, III, 8–12)
- Оганесян О.В. Модифицированный аппарат для репозиции и фиксации костных отломков (2001, II, 36–39)
- Оганесян О.В., Степанов Г.А. Удлинение нижней конечности после реплантации (2001, III, 39–41)
- Оганесян О.В., Коршунов А.В. Применение модифицированного шарнирно-дистракционного аппарата при застарелых повреждениях голеностопного сустава и стопы (2002, III, 83–87)
- Оганесян О.В. Применение аппарата наружной чрезкостной фиксации при несросшихся переломах и ложных суставах длинных костей после интрамедуллярного остеосинтеза штифтом (2002, IV, 26–32)
- Омельяненко Н.П., Бутырин Г.М. Количественный анализ межструктурного пространства компактного вещества кости человека (1994, I, 51–54)
- Омельяненко Н.П., Карпов И.Н., Матвейчук И.В., Дорохин А.И. Использование деминерализованного костного матрикса для восстановления поврежденных длинных костей со значительными дефектами (2001, I, 53–56)
- Омельяненко Н.П., Малагов О.А., Карпов И.Н., Сухих Г.Т., Кожевников О.В. Влияние фетальной костной ткани на репаративную регенерацию кости (экспериментальное исследование) (2002, I, 35–40)
- Оноприенко Г.А., Зубиков В.С., Михайлов И.Г. Микроциркуляция и регенерация длинных костей в условиях наркостного остеосинтеза на системе АО (1996, II, 21–24)

- Орел А.М. Возможности системного анализа рентгенограмм больных с дистрофическими заболеваниями позвоночника (2000, III, 44–50)
- Орлецкий А.К., Миронова З.С. Послеоперационные рецидивы нестабильности коленного сустава: меры профилактики (1997, II, 41–43)
- Орлецкий А.К., Миронов С.П., Малахов О.А., Малахова С.О. Лечебно-диагностическая артроскопия тазобедренного сустава (первый опыт) (2001, I, 21–23)
- Ототский В.П., Сергеев С.В., Малыгина М.А., Пирушкин В.П. Лечение больных с переломами проксимального отдела бедренной кости в условиях больницы скорой помощи: принципы и критерии эффективности (1995, I–II, 3–7)
- Ототский В.П., Мигулева И.Ю. Пластика сухожилий сгибателей пальцев: интра- или экстрасиновиальный трансплантат? (1998, II, 7–11)
- Пальшин Г.А. Экстирпация плечевой кости с эндопротезированием при тотальном и субтотальном поражении ее опухолями и опухолеподобными заболеваниями как альтернатива калечащим операциям (1998, I, 24–28)
- Панков И.О. Чрескостный остеосинтез аппаратами внешней фиксации при лечении переломовывихов плечевой кости (2002, IV, 23–25)
- Паршиков М.В. Коксометрия при coxa vara (1996, I, 37–40)
- Пернер К. Ревизионные операции с использованием эндопротезов Zweymuller-системы (1998, III, 33–36)
- Пернер К. Применение системы Zweymuller при лечении диспластического коксартроза (1999, I, 35–38)
- Перхурова И.С., Журавлев А.М., Осипов А.И., Горчилов Б.М. Гибиальный синдром у больных детским церебральным параличом и способы его хирургического лечения (1995, I–II, 35–39)
- Петухов В.Н. Взаимосвязь расчетных величин дистракции и жесткости фиксации при лечении поясничного остеохондроза методом горизонтального вытяжения (2000, III, 50–56)
- Пичуков Д.Ю., Сезнева Т.Н., Катышева М.В., Вацалова Н.А., Юрьева Р.Г. Клинико-физиологический анализ эффективности лечения сколиотической болезни в условиях специализированного реабилитационного центра (1997, III, 45–51)
- Писаревский С.С., Бурдыгин В.Н., Писаревская Е.С. Реабилитация при оперативном лечении больных с опухолями и опухолеподобными заболеваниями позвоночника (1997, IV, 56–61)
- Пичхадзе И.М. Некоторые теоретические основы остеосинтеза и их практическая реализация с использованием ЭВМ (1994, III, 9–13)
- Пичхадзе И.М. Некоторые новые направления в лечении переломов длинных костей и их последствий (2001, II, 40–44)
- Плигина Е.Г., Розинов В.М., Продеус А.П., Рябинская Г.В., Ляликора Г.В. Иммунологические критерии прогнозирования развития гнойно-воспалительных осложнений у детей с множественными и сочетанными травмами опорно-двигательного аппарата (2000, II, 49–54)
- Плоткин Г.Л., Петров А.Н., Николаева И.П., Домашенко А.А. Использование низкомолекулярного гепарина для профилактики венозных тромбозов и эмболий при эндопротезировании тазобедренного сустава (1999, IV, 34–38)
- Позднихин Ю.И. Хирургическая коррекция деформаций позвоночника при системных заболеваниях (1996, IV, 7–11)
- Позднихин Ю.И., Соловьева К.С. Ортопедическая заболеваемость детей России, организация специализированной помощи и перспективы ее совершенствования (1999, IV, 61–64)
- Позднихин Ю.И., Соловьева К.С., Давыдова Т.А. Ортопедическая заболеваемость и организация специализированной помощи детям Санкт-Петербурга (2002, I, 3–6)
- Попков Д.А., Гребенюк Л.А. Оперативное лечение больных с малоберцовой гемимелией (2002, IV, 68–73)
- Попков Д.А., Щуров В.А. Продольный рост врожденно укороченной нижней конечности после ее оперативного удлинения (2003, IV, 48–53)
- Продан А.И., Колесниченко В.А. Эволюция структурных и функциональных изменений поясничного сегмента при диспластических заболеваниях позвоночника (2002, III, 36–41)
- Прокопович В.С. Метод лучелоктевой суперпозиции при лечении больных с врожденной лучевой косорукостью (2000, IV, 32–34)
- Прокопович В.С. Ошибки при лечении врожденной лучевой косорукости у детей (2002, I, 17–20)
- Прокопович Е.В., Ярошевская Е.Н. Морфологическая характеристика врожденной косорукости (2002, IV, 78–79)
- Проценко А.И., Калашник В.А. Хирургическое лечение поврежденных шейных позвонков в остром периоде травмы (1994, III, 13–15)
- Проценко А.И., Никурадзе В.К., Ключников М.А., Худойбердиев К.Т. Стеноз шейного отдела позвоночного канала вследствие оссификации задней продольной связки (1996, I, 12–15)
- Проценко А.И., Германов В.Г., Бережной С.Ю., Сотиков К.В., Горина Л.Б. Применение коллапана при стабилизации позвоночника после расширенной резекции тел позвонков (1999, III, 49–52)
- Проценко А.И., Алиев М.Д., Томский М.И., Калистов В.Е. Декомпрессивные и стабилизирующие операции при лечении больных с опухолями тел позвонков (2000, I, 22–25)
- Пуяттин С.М., Шестаков Д.Ю., Голубев В.Г., Королев А.В. Лечение переломов плато большеберцовой кости методом чрескостного остеосинтеза по Илизарову (2002, IV, 17–23)
- Пхакадзе Т.Я., Окропиридзе Г.Г., Савостьянова О.В., Локтионова Н.В. Современные подходы к рациональному использованию дезинфицирующих и антисептических средств с целью профилактики госпитальных инфекционных осложнений (2001, II, 93–95)
- Пхакадзе Т.Я., Уразильдеев З.И., Маловичко В.В., Окропиридзе Г.Г., Савостьянова О.В. Гнойно-воспалительные процессы в области тазобедренного сустава у травматолого-ортопедических больных: микробиологические аспекты (2002, I, 66–69)
- Пшенисков К.П., Даниляк В.В., Ключевский В.С. Миопластика лоскутами с осевым кровоснабжением при инфекционных осложнениях эндопротезирования тазобедренного сустава (1998, IV, 32–36)
- Рагих Э.А., Атаманенко М.Т. Хирургические методы в комплексе лечения переломов грудного и поясничного отделов позвоночника (2003, III, 43–48)
- Распопова Е.А., Ударцев Е.Ю. Термометрия в диагностике повреждений голеностопного сустава (2002, III, 87–89)
- Рахимов С.К. К патогенезу привычного вывиха плеча (1995, I–II, 41–44)
- Родионова С.С., Швец В.Н., Ильина В.К., Бурдыгин В.Н., Меерсон Е.М., Рожинская Л.Я. Малые дозы ионизирующей радиации как фактор риска развития системного остеопороза (1995, I–II, 21–26)
- Родионова С.С., Колондаев А.Ф., Макаров М.А., Бурдыгина Н.В. Влияние фосамакса на ремоделирование и массу костной ткани при постменопаузальной и сенильной формах остеопороза (1998, III, 29–33)
- Родионова С.С., Макаров М.А., Колондаев А.Ф., Газрющенко Н.С., Морозов А.К. Значение минеральной плотности и показателей качества костной ткани в обеспечении ее прочности при остеопорозе (2001, II, 76–80)
- Родионова С.С., Колондаев А.Ф., Соколов В.А., Марков С.А. Опыт применения остеогенона в травматологии и ортопедии (2001, IV, 41–46)
- Розинов В.М., Яндиев С.И., Буркин И.А., Савельев С.Б., Чоговадзе Г.А., Плигина Е.Г. Лечение детей с диафизарными переломами бедренной кости методом закрытого интрамедуллярного остеосинтеза (1999, IV, 21–28)
- Розинов В.М., Петлах В.И., Яндиев С.С., Буркин И.А., Шабанов В.Э. Специализированная медицинская помощь детям с травмами и заболеваниями опорно-двигательного аппарата в полевого педиатрическом госпитале (2003, IV, 10–13)

- Роскидайло А.С., Уразгильдеев З.И. Особенности металло-остеосинтеза при несросшихся переломах и ложных суставах нижних конечностей, осложненных гнойной инфекцией (1999, III, 34–41)
- Рубленко И.М., Васюк В.Л., Шайко-Шайковский А.Г. Биологический остеосинтез при переломах вертельной области бедренной кости (2003, I, 38–41)
- Руцкий А.В. Тотальное эндопротезирование тазобедренного сустава эндопротезом собственной конструкции (2000, IV, 34–38)
- Рыбачук О.И., Бесединский С.Н. Послеоперационное вывихивание головки эндопротеза тазобедренного сустава и пути его предупреждения (2000, I, 31–35)
- Рябцев С.Л., Самков А.С., Рябцев К.Л., Мальгинов С.В., Цакая Д.Ч. Профилактика вероятных осложнений травматической болезни на догоспитальном этапе (опыт работы реанимационной травматологической бригады скорой помощи ЦИТО) (1997, II, 3–7)
- Самойкин И.Б. Тотальная артропластика тазобедренных суставов у собак при дисплазии (1996, II, 55–56)
- Свинян С.Г., Айвазян В.П., Хамамирян Т.В. Хирургическое лечение доброкачественных опухолей и опухолеподобных поражений костей с применением аллопластики деминерализованными костными трансплантатами (1996, II, 18–20)
- Сергеев С.В., Жмотова Е.А., Киммельфельд И.М., Золотухина И.Д., Пирожкова Т.А. Эволюция коксартроза в свете экспертизы трудоспособности (1996, II, 3–10)
- Сергеев С.В., Эзмекна С., Зеленкина Л.И., Новожилова Е.А., Голубева В.Л., Суворова И.А., Юрина Т.М., Загородный Н.В., Абдулхабилов М.А., Кошеварова О.В. Тактика комплексной профилактики и лечения гнойно-септических осложнений в клинической травматологии (2003, III, 79–84)
- Серебрякова Н.Г., Пономарева Е.А. Использование метода спектрального анализа тремора в диагностике ортопедических заболеваний (1997, III, 55–57)
- Скворцов Д.В. Клиническая концепция анализа патологической походки (2000, II, 59–63)
- Скляничук Е.Д. Реконструкция скользящего аппарата сухожильного трансплантата васкуляризованным фасциальным лоскутом в эксперименте (2000, II, 26–32)
- Скоблин А.А. Применение искусственной коррекции движений и ортезирования в комплексном консервативном лечении больных остеохондрозом пояснично-крестцового отдела позвоночника (2003, II, 41–47)
- Скоблин А.А., Алексеев И.Г. Применение новых корсетов в лечении больных идиопатическим сколиозом II–III степени (2003, IV, 60–64)
- Сковран Я.Р., Зоря В.И., Краснов С.А. Асептический некроз головки бедренной кости как осложнение ее травматического вывиха (2001, I, 24–28)
- Скрабин Е.Г. Особенности клиники, диагностики и лечения заболеваний грудного и поясничного отделов позвоночника у беременных женщин (2003, I, 31–35)
- Снетков А.И. Диагностика генетически обусловленных форм рахита у детей (1994, III, 30–33)
- Снетков А.И., Берченко Г.Н., Нечаолодова О.Л., Савкина Л.Ф. Диагностика остеофиброзной дисплазии у детей (1998, I, 31–34)
- Снетков А.И., Морозов А.К., Берченко Г.Н., Фрагтов А.Р., Беляева А.А., Павлов Р.Н., Котов В.Л., Батраков С.Ю. Клиника, диагностика и лечение хондробластомы у детей (2001, II, 10–16)
- Снетков А.И., Берченко Г.Н., Морозов А.К., Батраков С.Ю., Павлов Р.Н. Полиоссальная форма метафизарного фиброзного дефекта кости у детей (2002, II, 63–69)
- Снетков А.И., Лекишвили М.В., Касымов И.А., Ильина В.К., Батраков С.Ю., Васильев М.Г., Авакян А.М., Павлов Р.Н., Фазылова А.А. Использование пластического материала «Перфоост» в клинике детской костной патологии (2003, IV, 74–79)
- Соколов В.А., Бялик Е.И., Шарипов И.А., Щеткин В.А., Семенова М.Н., Марков С.А., Иоффе Ю.С. Схемы прогнозирования исходов при сочетанном повреждении опорно-двигательного аппарата и головного мозга на раннем госпитальном этапе (1997, II, 7–12)
- Соколов В.А., Бялик Е.И., Семенова М.Н., Голиков П.П., Белозеров Г.Е., Дубров Э.Я. Современная профилактика и лечение тромботических осложнений у больных с политравмой в постреанимационном периоде (2001, I, 16–20)
- Соколов В.А., Щеткин В.А. Оперативное лечение разрывов локтевого симфиза и крестцово-подвздошного сочленения при множественной и сочетанной травме (2002, II, 3–8)
- Соколов В.А., Бялик Е.И. Тактика оперативного лечения закрытых переломов длинных костей конечностей у пострадавших с политравмой в раннем периоде (2003, III, 3–9)
- Солдатов Ю.П., Макушин В.Д., Карасева Т.Ю. Лечение больных деформирующим артрозом локтевого сустава (2000, II, 37–41)
- Соловьева К.С., Витюков К.А. Проблема детской инвалидности в связи с ортопедической патологией и задачи ортопеда при проведении медицинской реабилитации (2003, IV, 18–22)
- Сологубов Е.Г., Босых В.Г., Еришова Л.И., Мартынов Б.Б., Наперстак М.А. Хирургическое лечение эквинусной деформации стоп у детей дошкольного возраста с церебральным параличом (1995, I–II, 39–41)
- Сологубов Е.Г., Яворский А.Б. Биомеханические характеристики ходьбы больных с разными формами детского церебрального паралича при лечении методом динамической проприоцептивной коррекции (2001, I, 44–50)
- Степанов Г.А., Шапошников Ю.Г., Гришин И.Г., Мицкевич В.А., Каменев Ю.Ф., Колесников С.А. Экспериментальное изучение возможности применения различных микрососудистых операций для реваскуляризации спинного мозга (сообщение 2) (1998, IV, 12–16)
- Степанов Г.А., Гришин И.Г., Морозов А.К., Нацалишвили З.Г., Холриков Г.И., Михайлов А.Ю., Карпов И.Н. Некоторые аспекты кровоснабжения спинного мозга (2000, III, 40–44)
- Стужина В.Т., Дорохин А.И., Соколов О.Г. Переломы головки мыщелка плечевой кости у детей и их лечение (1994, II, 13–14)
- Сувалян А.Г., Голиков П.П., Давыдов Б.В., Рахими К.И. Хирургическая тактика при сочетанной травме черепа и нижних конечностей (1999, III, 11–16)
- Сувалян М.А. Лечение оскольчатых диафизарных переломов бедренной кости методом закрытого блокирующего интрамедуллярного остеосинтеза (2002, I, 40–44)
- Сухомосенко В.М., Амджаб Али Миан. Сочетанные повреждения связок коленного сустава и малоберцового нерва (1994, III, 22–25)
- Тайлашев М.М., Бенеманский В.В. Морфологическая характеристика передней крестообразной связки коленного сустава при ее повреждении (экспериментальное исследование) (2003, I, 54–58)
- Тенилин Н.А., Богосьян А.Б., Соснин А.Г. Лечение солитарных кист костей у детей и подростков (1998, I, 34–37)
- Теодоридис К.А. О состоянии дорожной безопасности в странах Европейского Союза (1998, III, 48–53)
- Тесаков Д.К., Воронович И.Р. Стандартизация методов лечения детей и подростков с диспластическим (идиопатическим) сколиозом (2001, IV, 21–24)
- Тихоненков Е.С., Краснов А.И. Оперативное лечение детей и подростков с деформацией проксимального отдела бедренной кости при юношеском эпифизеолизе (1994, II, 36–40)
- Томита К., Кавадара Н., Баба Х., Цучия Х., Нагата С., Торибатаке Я. Тотальная спондилэктомия единым блоком при солитарных метастазах в позвоночнике (1996, II, 11–18)
- Тоцев В.Д. Пористое покрытие эндопротезов как фактор их стабильного крепления (1994, IV, 34–38)
- Троценко В.В. Двухэтапное оперативное восстановление функции анкилозированного коленного сустава при ревматоидном артрите (1995, I–II, 26–31)

- Троценко В.В. Динамика термографических показателей при ревматоидном поражении коленного сустава до и после мобилизирующих операций (1996, IV, 59–62)
- Троценко В.В., Жиляев А.А., Иванников С.В. Биомеханический критерий оценки патологической ходьбы (2000, II, 64–67)
- Троценко В.В., Нухедин В.И., Попова Т.П., Каграманов С.В., Кудинов О.А., Бавашев А.С. Алкаптонурия и охронотическая артропатия (2002, I, 63–66)
- Тажелов А.А. Классификация нестабильности плечевого сустава (1999, IV, 13–17)
- Ульрих Э.В., Андронников В.Ю., Рыжаков Ю.П., Ульрих Г.Э. Эпидуральная блокада в профилактике интра- и послеоперационной тракционной миелопатии при коррекции деформации позвоночника (1994, II, 31–33)
- Ульрих Э.В., Красавина Д.А., Золотухина Т.А. Лечение вертеброгенно-зависимых тахикардий и экстрасистол у детей (1997, III, 51–54)
- Уразильдеев З.И., Махсон Н.Е., Мельникова В.М., Окропидзе Г.Г., Роскидайло А.С. Гнойные осложнения анаэробной этиологии у травматолого-ортопедических больных (1996, IV, 44–48)
- Уразильдеев З.И., Бушуев О.М., Берченко Г.Н. Применение коллапана для пластики остеомиелитических дефектов костей (1998, II, 31–35)
- Уразильдеев З.И., Маловичко В.В. Опыт лечения нагноений после эндопротезирования тазобедренного и коленного суставов (1999, I, 11–16)
- Уразильдеев З.И., Фурцева Л.Н., Богданова И.А., Жигаленкова Н.В., Бушуев О.М., Герасимов А.М. Повреждение системы соединительной ткани у больных с посттравматическим остеомиелитом (2001, IV, 61–64)
- Уразильдеев З.И., Бушуев О.М., Роскидайло А.С., Лялин В.А., Фурцева Л.Н., Горохова Г.П., Кумар Р. Комплексное одноэтапное лечение несросшихся переломов, ложных суставов и дефектов длинных костей конечностей, осложненных остеомиелитом (2002, IV, 33–38)
- Уразильдеев Р.З. Стабильно-функциональный остеосинтез аппаратом чрескостной фиксации привывихах и переломовывихах акромиального конца ключицы (1998, IV, 44–48)
- Фаддеев Д.И. Осложнения при лечении множественных и сочетанных переломов длинных костей методами раннего стабильного погружного и чрескостного остеосинтеза (1997, I, 18–23)
- Федина Т.П., Олонин Ю.А., Пушкова О.В., Аленышева Н.П., Балабанова Р.М. Динамика активности синовита после внутрисуставного введения ксефокама у больных ревматоидным артритом (2002, II, 78–80)
- Федосеев А.В., Ланин В.В., Лобанов Д.С. Оценка результатов лечения повреждений сухожилий сгибателей пальцев кисти (2003, II, 64–67)
- Филиппенко В.А., Танькут В.А., Масандика С.Х. Ошибки и осложнения при эндопротезировании тазобедренного сустава и их профилактика (1998, III, 37–40)
- Филиппенко В.А., Истомина А.Г. Сохранение функции нижних конечностей после резекции опухолей таза (1999, II, 47–54)
- Филошкин Н.Ю., Моргунов В.А. К вопросу о тактике лечения врожденного вывиха бедра у детей (1996, IV, 11–16)
- Хлябич Г.Н., Смирнова Т.Ю., Васюков С.Е., Кондратьев В.С., Новохатский А.С., Фиалкова М.А., Черненко Г.Т. Мукосат — эффективное средство лечения артрозов (1997, IV, 27–30)
- Ходжанов И.Ю., Ходжаев Р.Р. Лечение переломов костей конечностей у детей с множественными и сочетанными травмами (2001, I, 40–43)
- Цейтлин Д.М. Восстановление функции межфаланговых суставов пальцев кисти при последствиях повреждений с помощью модернизированного шарнирно-дистракционного аппарата (1999, II, 34–37)
- Цейтлин О.Я. Частота переломов проксимального отдела бедренной кости у городских жителей Среднего Поволжья (2003, II, 62–64)
- Цибин Ю.Н. Что такое травматическая болезнь? (по поводу статьи И.А.Ерьюхина) (1994, III, 41)
- Цыкунов М.Б., Косов И.С. Методика объективной оценки стойкости контрактур суставов (1996, II, 51–54)
- Цыкунов М.Б., Орлецкий А.К., Косов И.С. Клиническая и инструментальная оценка состояния активных стабилизаторов при повреждениях капсульно-связочного аппарата коленного сустава (1997, I, 27–33)
- Цыкунов М.Б., Косов И.С. Электростимуляция четырехглавой мышцы бедра при повреждениях связочного аппарата коленного сустава (сравнительная оценка эффективности методик) (1997, II, 48–51)
- Цыкунов М.Б., Косов И.С. Изометрическая тренировка четырехглавой мышцы при повреждениях капсульно-связочных структур коленного сустава (1997, IV, 45–50)
- Цыкунов М.Б., Еремюшкин М.А., Шарнарь В.Д. Методика клинической оценки функционального состояния тазобедренного сустава у детей и подростков (2001, III, 13–18)
- Черкес-Заде Д.И., До А.В. Двухэтапный метод лечения застарелых переломовывихов в суставах Лисфранка и Шопара (1994, IV, 46–48)
- Черкес-Заде Д.И., Лазарев А.Ф. Применение аппаратов наружной фиксации для оптимизации условий репаративной регенерации при переломах костей таза (1996, I, 52–56)
- Черкес-Заде Д.И., Лазарев А.Ф. Принципиальные вопросы тактики оперативного лечения повреждений тазового кольца (1996, IV, 27–33)
- Черкес-Заде Д.И., Челябинов В.Н., Лазарев А.Ф. Оперативное лечение переломов костей таза и нижних конечностей при их сочетании (1997, II, 23–27)
- Черкес-Заде Д.И., Неволодова О.Л., Лазарев А.Ф., Морозов А.К., Уразильдеев Р.З. Диагностика скрытых повреждений тазового кольца (1998, II, 15–18)
- Чижик-Полейко А.Н. Определение направления и величины ротационного смещения костных отломков при чрез- и надмышцелковых переломах плечевой кости с помощью модели перелома (экспериментальное исследование) (1996, II, 42–45)
- Чиссов В.И., Дарьялова С.Л., Бойко А.В., Королева Л.А. Десмоидные фибромы. Готовы ли мы отказаться от хирургического лечения? (1998, I, 12–17)
- Шабус Р., Орлански В., Гатерер Р. Выбор шва при свежих разрывах передней крестообразной связки (1996, II, 36–39)
- Шальнев А.Н., Каменев Ю.Ф. Медико-биологические аспекты экспериментальных исследований заброневой контузионной травмы (2001, II, 33–36)
- Шаповалов В.М., Дулаев А.К., Дыдыкин А.В. Экспериментальная разработка и клиническое применение минимально инвазивной внутренней стержневой фиксации тазового кольца (2001, IV, 33–37)
- Шапошников Ю.Г., Кесян Г.А., Кондратьева И.Е., Засулина Г.Д., Алекина Н.И. Новые аспекты патогенеза огнестрельных ран (1994, I, 17–18)
- Шапошников Ю.Г., Волков М.В., Елькин А.И., Прохорова Т.А., Оганесян О.В., Селезнев Н.В. Восстановление структуры и функции локтевого сустава методом вибро-фрикционного воздействия (1994, II, 51–54)
- Шапошников Ю.Г., Герасимов А.М., Богданова И.А., Фурцева Л.Н., Тихомиров А.Г., Аржакова Н.И. Нарушение метаболизма соединительной ткани при огнестрельной травме нижних конечностей (1994, III, 38–40)
- Шапошников Ю.Г. О некоторых проблемах эндопротезирования суставов (1994, IV, 3–5)
- Шапошников Ю.Г. Центральному научно-исследовательскому институту травматологии и ортопедии им. Н.Н. Приорова — 75 лет (1996, III, 3–15)
- Шапошников Ю.Г., Степанов Г.А., Гришин И.Г., Мицкевич В.А., Каменев Ю.Ф., Колесников С.А. Технические возможности реваскуляризации спинного мозга с помощью микрохирургических операций (сообщение 1) (1998, II, 23–27)
- Шведовченко И.В., Бергалцев А.Н., Сосненко О.Н. Клинико-радиологические параллели при врожденном гигантизме кисти у детей (2002, I, 20–25)

- Шведовиченко И.В., Проколович В.С. Оперативное лечение проксимальных форм врожденной эктроделии верхних конечностей у детей (2002, IV, 73–77)
- Шевцов В.И., Чиркова А.М., Дьячков А.Н. Морфологическая характеристика ранних стадий репаративного процесса при замещении дефектов костей черепа методом дозированной distraction (сообщение I) (1999, IV, 56–61)
- Шевцов В.И., Чиркова А.М., Дьячков А.Н. Морфологическая характеристика ранних стадий репаративного процесса при замещении дефектов костей черепа методом дозированной distraction (сообщение II) (2000, I, 61–66)
- Шевцов В.И., Бунов В.С., Гордиевских Н.И. Влияние distractionного костного регенерата на кровообращение в конечности (экспериментальное исследование) (2002, IV, 45–48)
- Шевченко С.Д., Мезенцев А.А., Демченко А.В. Хирургическое лечение сколиоза с применением рамочной конструкции (1997, III, 40–45)
- Шейн А.П., Сизова Т.В., Чикорина Н.К., Макушин В.Д., Чегуров О.К. Вызванная биоэлектрическая активность мышц нижних конечностей у больных гонартрозом (2003, I, 63–66)
- Шейн В.Н. Электростимуляция остеогенеза при лечении юношеского эпифизеолиза головки бедренной кости (2003, IV, 41–44)
- Шерено К.М. О переломах ножек эндопротезов тазобедренного сустава системы К.М. Сиваша (1994, IV, 27–30)
- Шерено К.М. Диагностика и лечебная тактика при асептической нестабильности и остеомиелите после тотального эндопротезирования тазобедренного сустава по К.М. Сивашу (1999, I, 7–11)
- Шерено К.М., Макаренко Т.Ф. Результаты спектрального определения металлов в тканях, граничащих с эндопротезом тазобедренного сустава системы Сиваша (экспериментально-клиническое исследование) (2000, IV, 43–47)
- Шубкин В.Н., Гатиатулин Р.Р., Болдырева Т.В., Мясоедов В.М. Эволюция метода хирургического лечения сколиоза с применением эндохорректоров (1996, I, 10–12)
- Щурова Е.Н. Максимальные моменты силы мышц нижних конечностей у больных с поясничной межпозвоноковой грыжей диска (2003, II, 37–40)
- Юмашев Г.С., Ченский А.Д., Редин В.Е. Синдром крестцово-подвздошного сустава при переломах переднего полукольца таза (1994, 1994, I, 33–36)
- Яхьяев Я.М., Нечволодова О.Л., Меркулов В.Н. Рентгенометрия нормальных позвонков грудного отдела у детей в возрастном аспекте (1996, I, 34–37)
- Яхьяев Я.М., Гаджимирзаев Г.А. Опыт лечения скелетной травмы, сочетающейся с черепно-мозговыми повреждениями, у детей (2003, IV, 84–86)
- Cherkes-Zade D., Monesi M., Causero A., Marcolini M. Хирургическое лечение переломов дистального отдела бедренной кости с использованием системы LISS (2003, III, 36–42)
- Karlbauer A., Woidke R. Оценка тяжести травмы: обзор наиболее часто используемых систем для оценки тяжести повреждений у травматологических больных (2003, III, 16–19)
- Lazennec J.Y., Pouzet B., Amelchenko M., Mora N., Saillant G. Передний мини-инвазивный экстраперитонеальный доступ к позвоночнику на уровне T12–S1 (2002, III, 13–20)
- Neubauer Th., Wagner M., Hammerbauer Ch. Система пластин с угловой стабильностью (LCP) — новый АО стандарт накостного остеосинтеза (2003, III, 27–35)
- Watkins R.G. IV, Cairns D.M., Williams L.A., Yeung Ch.A., Watkins R.G. III. Прогнозирование исходов хирургического лечения у больных с хронической нетрудоспособностью, обусловленной болью в поясничном отделе позвоночника (2002, III, 58–65)
- Из практического опыта.
Короткие сообщения**
- Афаунов А.А., Афаунов А.И., Ахтем Ю.Д., Мишагин А.В. Восстановительное лечение при патологическом переломе вертлужной впадины у больной нейрофиброматозом (2003, I, 83–84)
- Ветрилэ С.Т., Колесов С.В. Случай успешного лечения застарелого трансдентального вывиха атланта с помощью гало-аппарата (1995, I–II, 52–54)
- Волков М.В., Киселев В.П., Агафонов Д.В., Пасечников А.В. Устройство для остеосинтеза при лечении вертельных переломов у детей (1996, II, 64–66)
- Волков С.Г., Являнский О.Н., Захляев В.Н., Зимченко В.М., Криволапов А.Н., Куркин С.М. Артроскопия коленного сустава (по материалам травматологического отделения медико-санитарной части Железнодорожска) (1997, I, 59–60)
- Воробьев А.И., Порохин В.Г. Использование универсального аппарата внешней фиксации при лечении пролежней у больных с осложненной травмой позвоночника методом скелетного подвешивания (1997, III, 63–64)
- Воцасех Г.Е., Дем А., Орлянский В. Опыт применения нового способа фиксации в травматологии и ортопедии (1998, III, 54–56)
- Золотов А.С. Универсальный сухожильный шов (1996, II, 66–67)
- Золотов А.С. Удаление таежных клещей из кожи человека (1997, II, 60)
- Золотов А.С. Наша модификация шины для лечения поврежденных сухожилий разгибателя пальцев кисти на уровне дистального межфалангового сустава (1998, IV, 52–53)
- Золотов А.С. Планирование пахового лоскута (1999, III, 61–62)
- Золотов А.С. Редкое повреждение пальца стопы (2000, I, 72–73)
- Золотов А.С. Лопаточно-реберная диссоциация (2002, II, 83–85)
- Котов В.Л., Меерсон Е.М., Ильина В.К., Брускина В.Я. Синдром Сетре—Чотзена у девочки 8 лет (1999, II, 71–72)
- Красноярков Г.А. Успешное замещение инфицированного костного дефекта у ребенка биосовместимым композиционным материалом (2003, IV, 86–88)
- Ланда В.А., Качур Е.И. О консервативном лечении осложненных неправильно сросшихся переломов дистального метаэпифиза лучевой кости (1994, III, 46–47)
- Ланда В.А., Качур Е.И. О посттравматическом нейродистрофическом синдроме верхней конечности (1995, I–II, 54–56)
- Левичев Э.А. Случай успешного лечения больного с тяжелой кататравмой (2002, II, 88–89)
- Малахов О.А., Черкашов А.М., Пыжевская О.П. Опыт лечения сколиоза у детей и подростков в условиях реабилитационного центра (1997, III, 60–61)
- Марин И.М., Старцун В.К., Старцун В.В. Фиксация ножки эндопротеза Мура—ЦИТО кортикальным костным аллотрансплантатом (1997, I, 57–58)
- Матаевенко А.Е., Мамчин С.Л., Кутовой В.Д. Редкий случай успешного лечения огнестрельного проникающего ранения черепа (1998, III, 56–57)
- Махсон А.Н., Бурдыгин В.Н. Операция по Вредену—Икономову как один из методов органосохраняющей хирургии при опухолях костей (1994, I, 57–59)
- Махсон А.Н. Опухолевый тромбоз непарной и полунепарной вен у больной с хондросаркомой костей таза (описание одного наблюдения) (1996, II, 62–63)
- Махсон А.Н., Махсон Н.Е., Шулак М.Ю. Десмопластическая фиброма (десмоид) бедренной кости: 2 наблюдения (1999, IV, 66–68)
- Махсон А.Н., Павленко Т.В., Пугачев К.К. Метастаз рака желудка в бедренной кости у пациента 17 лет (описание случая) (2002, 87–88)
- Михайленко В.В., Лурицман В.М. Переломы заднего отдела мышечков бедренной кости (1994, I, 59–60)

- Михайлова Л.К., Смирнова Т.Н., Тоцакова Л.В., Поляков В.Е. «Детензор»-метод в комплексном лечении детей с функциональными нарушениями и заболеваниями позвоночника в амбулаторных условиях (1997, III, 61–63)
- Назаров Е.А. О консервативном лечении дегенеративно-дистрофических заболеваний тазобедренного и коленного суставов у взрослых (1994, III, 44–45)
- Николаева Л.А., Тартынская О.И., Добровольская И.Ю. Значение ультрасонографического исследования у новорожденных для ранней диагностики и выбора тактики лечения патологии тазобедренных суставов (1995, I–II, 56–57)
- Островский В.К., Моздон А.Г., Бессонов А.В. Способ лечения локтевого и претатарального бурсита (1997, I, 58–59)
- Отт Г.Х., Ланге Л. Шина-сапожок для лечения повреждений в области голеностопного сустава (1994, III, 48–50)
- Рабинович Л.С., Житенко С.П., Щукин В.М. Функциональный метод в лечении больных пожилого и старческого возраста с переломами проксимального отдела бедра (1994, I, 60–61)
- Семенов А.Ю., Рабинович Л.С., Калашник А.Д., Якимов Л.А. Шадящий метод лечения закрытых диафизарных переломов костей голени у лиц пожилого и старческого возраста (1994, III, 47–48)
- Симаков В.И., Зеллин А.С. Опыт применения оригинального репозиционного аппарата (1999, I, 58–60)
- Скорослядов А.В., Назыров А.С. Опыт применения сканирующих магнитных полей при лечении больных с закрытыми винтообразными переломами костей голени (1996, II, 60–61)
- Сметков А.И., Нацелишвили З.Г., Морозов А.К., Берченко Г.Н., Франтов А.Р., Холтриков Г.И. Особенности течения активной аневризимальной кисты кости в детском возрасте (описание случая) (2003, II, 86–89)
- Хамраев Ш.Ш. Худайберенов А.А. Опыт эндопротезирования при опухолях проксимального отдела плечевой кости (1996, II, 61–62)
- Хачатурян А.Ю., Аскарлова Д.Ш. Стержневой остеосинтез при лечении диафизарных переломов плечевой кости у детей (1999, II, 73–74)
- Чанцев А.В., Распопова Е.А., Кузнецов Г.Л., Кравчуков И.В. Изменения, развивающиеся после повреждения менисков коленного сустава в симметричном суставе (2000, I, 70–71)
- Черкес-Заде Д.И., Лазарев А.Ф. Случай стабильной посттравматической деформации тазового кольца (1999, IV, 64–66)
- Чернов А.П., Панкратов А.С., Огурцов Д.А. Акроостеолит (синдром Джекея): анализ клинического наблюдения (2002, II, 85–86)
- Шабунин А.В. Мануальная и иглорефлексотерапия при травматической кокцигодинии (1996, I, 57–58)
- Шавырин А.Б., Липкин С.И. К вопросу о первично злокачественной хондробластоме (1998, I, 61–62)
- Шастин Н.П. Проводниковая анестезия верхней конечности у детей в амбулаторной травматологической практике (1996, I, 59–65)
- Шастин Н.П., Немсадзе В.П., Куликова Н.В. Диагностика и лечение переломов ногтевых фаланг пальцев кисти у детей (1999, III, 58–61)
- Ширко Н.Г., Михайлец Г.М. Случай оперативного лечения пострадавшего с ранением общей сонной артерии (1997, I, 61)
- Щупак М.Ю., Денисов К.А. Синовиальная саркома с ограниченным поражением мышечка бедренной кости (описание случая) (1998, I, 63–64)
- мощи тяжелообожженным. Предотвращение ошибок и осложнений (2003, III, 91–97)
- Ильина В.К. Медико-генетическое консультирование при наследственных заболеваниях скелета (2000, III, 65–69)
- Каптелин А.Ф., Цыкунов М.Б. Комплексное восстановительное лечение при контрактурах суставов конечностей (1996, II, 68–71)
- Коту Р. Современные методы лечения злокачественных опухолей (1994, IV, 61–67)
- Лалкин Ю.А., Комогов М.П. Особенности лечения деформаций нижних конечностей у детей с системными заболеваниями опорно-двигательного аппарата (2003, IV, 88–93)
- Миронов С.П., Бурмакова Г.М. Теидопатии локтевого сустава (2000, IV, 57–63)
- Назаренко Г.И. Травматический шок (1994, I, 61–66)
- Назаренко Г.И. Острая кровопотеря (1994, II, 60–64)
- Николенко В.К. Специализированное хирургическое лечение огнестрельных ранений кисти: состояние, проблемы и перспективы (1998, IV, 54–59)
- Николенко В.К., Акимякин В.Г., Грибенников В.П. Огнестрельные ранения конечностей в сочетании с инфекционными заболеваниями (миксты): особенности диагностики и лечения (2003, III, 85–91)
- Пахомов С.П., Пахомов А.С. Термические ожоги: лечение (1998, III, 58–62)
- Папшевский Л.А., Воронович И.Р. Диагностика опухолей позвоночника (1997, III, 65–68)
- Соколов В.А. Сочетанная травма (1998, II, 54–65)
- Соколов В.А. Инфекционные осложнения при политравме (1999, III, 63–71)
- Соколов В.А. Профилактика и лечение осложнений политравм в постреспираторном периоде (2002, I, 78–84)
- Франтов Р.Б. Обезболивание и поддержание гомеостаза при хирургическом лечении детей с системными заболеваниями скелета (2001, III, 61–64)
- Цодыкс В.М., Моисеев В.А. Диагностика и лечение травматических смещений верхнейшейного отдела позвоночника (1996, I, 66–70)
- Шапошников Ю.Г. Огнестрельная рана (патогенез) (1995, I–II, 58–65)

Обзоры литературы

- Ардашев И.П., Плотников Г.А., Григорук А.А., Дроботов В.Н., Мусаев Ш.М., Газизов Р.Ф., Ардашева Е.И. Остеомиелит позвоночника (2000, III, 70–75)
- Архипов С.В., Лычагин А.В. Современные аспекты лечения посттравматического деформирующего артроза голеностопного сустава (2000, IV, 64–67)
- Богданов Г.Н., Нешев Н.И., Шапошников Ю.Г. Критерии и методы оценки поражающего действия импульсных динамических факторов (1997, II, 61–65)
- Ветрляз С.Т., Колесов С.В. Аномалии развития и дисплазии верхнейшейного отдела позвоночника (клиника, диагностика и лечение) (1997, I, 62–67)
- Голубев И.О. Повреждения и заболевания дистального лучелоктевого сустава. Часть I. Анатомия, кинематика и обследование (1998, III, 63–67)
- Голубев И.О. Повреждения и заболевания дистального лучелоктевого сустава. Часть II. Лечение (1998, IV, 60–63)
- Гришин И.Г., Горбатенко С.А., Крупаткин А.И. Неинвазивный мониторинг состояния свободного васкуляризованного трансплантата в микрохирургии опорно-двигательной системы (1994, I, 67–69)
- Гришин И.Г., Крупаткин А.И., Федотов С.А. Современные подходы к оптимизации приживления свободных васкуляризованных аутогенных трансплантатов (1997, II, 65–70)
- Джоджуа А.В., Сергеев С.В., Загородний Н.В. Интраоперационная кровопотеря: патофизиологические и клинические аспекты (2001, IV, 68–72)
- Дятлов М.М. Массивное кровотечение при травмах таза: что делать? (2001, I, 66–73)
- Касиль В.Л., Плетнев И.Н., Аржакова Н.И., Рябцев К.Л. Проблемы жировой эмболии в травматологии и ортопедии (1998, II, 66–74)

Лекции

- Героева И.Б., Цыкунов М.Б. Консервативное лечение остеоартроза крупных суставов (1994, III, 51–55)
- Елифанов В.А., Елифанов А.В. Патофизиологические механизмы последствий травмы опорно-двигательного аппарата (2001, I, 62–65)
- Жегалов В.А., Дмитриев Д.Г., Воробьев А.В., Вилков С.А. Тактика оказания квалифицированной медицинской по-

- Ковалев Д.В. Органосохраняющие операции на современном этапе комбинированного лечения остеогенной саркомы длинных костей у детей (2000, II, 76–79)
- Колесов В.В. Туберкулез шейного отдела позвоночника (1997, III, 69–72)
- Котельников Г.П. Аналитический обзор диссертаций, рассмотренных и утвержденных ВАК России в 2000 г., по специальности 14.00.22 — травматология и ортопедия (2001, III, 64–69)
- Крупаткин А.И. Нервная трофика и нейродистрофические синдромы тканей опорно-двигательной системы (2001, II, 100–104)
- Крупаткин А.И., Берглезов М.А., Колосов В.А. Комплексный регионарный болевой синдром конечностей (2003, I, 84–90)
- Кузьмин И.И. Патогенетические особенности инфекционного процесса в травматологии и ортопедии (2000, IV, 67–71)
- Лисицын М.П., Андреева Т.М. Проприоцептивная функция крестообразного комплекса коленного сустава (2001, III, 69–73)
- Матвеева Н.Ю., Еськин Н.А., Науцлишвили З.Г., Михайлова Л.К. Венозные тромбозомболические осложнения при травмах нижних конечностей и эндопротезировании тазобедренного и коленного суставов (2002, I, 85–88)
- Миронов С.П., Омеляненко Н.П., Орлецкий А.К., Марков Ю.А., Карпов И.Н. Остеоартроз: современное состояние проблемы (2001, II, 96–99)
- Михайлова Л.К. Дисплазии скелета: классификация, ранняя диагностика и лечение (1994, III, 56–64)
- Назаренко Г.И., Полубенцева Е.И., Черкашов А.М. Клинические руководства — инструмент обеспечения качества медицинской помощи пациентам с болью в пояснице (2002, I, 89–91)
- Назаренко Г.И., Черкашов А.М. Высокотехнологичные методы хирургического лечения дегенеративных заболеваний поясничного отдела позвоночника (2002, III, 90–94)
- Назаров Е.А., Селезнев А.В. Внутрикостное кровяное давление (2003, I, 91–95)
- Омеляненко Н.П., Миронов С.П., Денисов-Никольский Ю.И., Матвейчук И.В., Дорохин А.И., Карпов И.Н. Современные возможности оптимизации репаративной регенерации костной ткани (2002, IV, 85–88)
- Орлецкий А.К. Выбор оптимальной тактики лечения повреждений сумочно-связочного аппарата коленного сустава (1997, IV, 66–69)
- Родионова С.С., Юрьева Э.А., Колондаев А.Ф., Матковская Т.А. Клиническое применение бисфосфонатов (1999, I, 61–65)

Рецензии

- K.P. Schultiz, H.-O. Dustmann. «Morbus Perthes» («Болезнь Пертеса») (1994, II, 65–66)
- Э. Ориштейн, А. Война. «Семиотика и диагностика в травматологии и ортопедии» (1994, III, 65–66)
- Н.Е. Махсон, А.Н. Махсон. «Адекватная хирургия при опухолях плечевого и тазового пояса» (1998, IV, 64–65)
- А.Н. Махсон, Н.Е. Махсон. «Адекватная хирургия опухолей конечностей» (2002, I, 91–93)
- С.П. Миронов, М.Б. Цыкунов. «Основы реабилитации спортсменов и артистов балета при повреждениях и заболеваниях опорно-двигательного аппарата» (1998, IV, 65)
- А.Е. Белоусов. «Пластическая, реконструктивная и эстетическая хирургия» (1999, II, 75)
- В.В. Ключевский. «Хирургия повреждений» (1999, IV, 69–70)
- И.Р. Воронович, Л.А. Пашкевич. «Опухоли позвоночника (диагностика и клиничко-рентгено-морфологические сопоставления с применением компьютерной и магнитно-резонансной томографии)» (2001, IV, 73–74)
- М.Ф. Егоров, А.П. Чернов, М.С. Некрасов. «Ортопедическая косметология» (2002, II, 90–91)

- Ю.О. Новикова. «Дорсалгии» (2002, II, 89–90)
- А.И. Крупаткин. «Клиническая нейрофизиология конечностей (периваскулярная иннервация и нервная трофика)» (2003, II, 94)

Как это было

- Миронова З.С. Мне — 90 лет (2003, II, 90–92)
- Каплан А.В. Поиск (из неопубликованной книги воспоминаний) (1994, II, 67–70)
- Каплан А.В. Роль фронтового сортировочно-эвакуационного госпиталя первой линии в медицинском обеспечении войск в период Московской битвы и на последующих этапах до взятия Кенигсберга (1995, I–II, 66–75)
- Каплан А.В. Ранение командарма (к 100-летию со дня рождения Маршала Советского Союза К.К. Рокоссовского) (1996, III, 69–72)

Памятные даты

- С.Д. Терновский — крупнейший детский травматолог-ортопед (к 100-летию со дня рождения) (1996, III, 65–66)
- Николай Иванович Пирогов. К 190-летию со дня рождения (2000, IV, 72–74)
- К 100-летию со дня рождения Т.П. Виноградовой (1994, III, 68–69)
- К 100-летию со дня рождения В.А. Чернавского (1996, IV, 65)
- А.Э. Рауэр (к 125-летию со дня рождения) (1996, III, 67–69)
- Константин Митрофанович Сиваш (к 75-летию со дня рождения) (1999, I, 3–4)
- 80 лет со дня рождения акад. Г.А. Илизарова (2001, III, 74–75)

Информация

- II Всероссийская конференция по биомеханике (1994, III, 67)
- СИКОТ (Societe International de Chirurgie Orthopedique et de Traumatologie) (1994, I, 70–71)
- II Конгресс Европейской Федерации национальных ассоциаций ортопедов-травматологов (1995, I–II, 83–85)
- Всероссийская научно-практическая конференция с международным участием по актуальным вопросам травматологии и ортопедии (1995, I–II, 86–87)
- Всероссийская научно-практическая конференция «Проблемы хирургии позвоночника и спинного мозга» (1996, IV, 70)
- Общество травматологов-ортопедов и протезистов Москвы и Московской области (1996, II, 72; 1997, I, 69; 1997, II, 70–71; 1997, III, 72; 1997, IV, 78)
- Областная секция Общества травматологов-ортопедов и протезистов Москвы и Московской области (1998, I, 72; II, 79)
- 3-й Международный конгресс по скелетным дисплазиям (по данным литературы) (1998, III, 71)
- Всероссийская научно-практическая конференция «Наследственные заболевания скелета» (1998, IV, 66)
- Отчет о симпозиуме «Эндопротезирование крупных суставов» (1999, I, 68–69)
- Отчет о Конгрессе травматологов и ортопедов России с международным участием «Новые имплантаты и технологии в травматологии и ортопедии» (1999, III, 72–73)
- Отчет о совещании детских ортопедов-травматологов России «Стандарты технологии специализированной помощи детям при повреждениях и заболеваниях опорно-двигательного аппарата» (1999, IV, 71–72)
- Отчет о IV Пленуме Ассоциации травматологов-ортопедов России и конференции «Диагностика и лечение политравм» (1999, IV, 72–74)
- Всероссийская конференция молодых ученых «Новое в решении актуальных проблем травматологии и ортопедии» (2000, II, 3–4)
- Отчет о Всероссийской конференции с международным участием «Проблема остеопороза в травматологии и ортопедии» (2000, I, 73–74)
- Отчет о работе 3-й научно-практической конференции детских травматологов-ортопедов России (2000, III, 76)

- 5-я Международная конференция по скелетным дисплазиям (2001, IV, 75)
Научно-практическая конференция «Актуальные вопросы детской травматологии и ортопедии» (2001, III, 6–7)
Научно-практическая конференция, посвященная 70-летию Уральского института травматологии и ортопедии (2001, IV, 76)
Совещание главных детских ортопедов-травматологов России: «Актуальные вопросы детской травматологии и ортопедии» (2002, III, 94–95)
VII Съезд травматологов-ортопедов России (2002, IV, 89–92)
Симпозиум детских травматологов-ортопедов России «Оптимальные технологии в диагностике и лечении ортопедической патологии у детей и подростков, ошибки и осложнения» (2003, IV, 8–9)
Золотов А.С. В городе Лоренца Белера (2002, II, 91–92)
Информация о предстоящих научных и научно-практических форумах в России и за рубежом (1994–2003, I–IV)

Юбилей

- Азолов В.В. (1997, II)
Берглезов М.А. (1998, III, 69; 2003, IV, 13)
Блохин В.Н. (1998, I, 69–70)
Буачидзе О.Ш. (1994, III, 70; 2000, I, 76)
Бурдыгин В.Н. (1998, II, 78)
Ветрилэ С.Т. (2001, III, 77)
Волков М.В. (1998, II, 76–77)
Гафаров Х.З. (2001, IV, 77)
Гришин И.Г. (2000, III, 80)
Журавлев С.М. (1997, I, 68)
Защепин С.Т. (1998, III, 68; 2003, IV, 73)
Зоря В.И. (2002, III, 75)
Зулкарнеев Р.А. (2002, IV, 54)
Имамалиев А.С. (2001, III, 76)
Каплан А.В. (1999, II)
Ключевский В.В. (1999, IV, 75)
Котельников Г.П. (1998, IV)
Кричевский А.Л. (2002, II, 13)
Лаврищева Г.И. (1994, III, 69; 2000, I, 75)
Лирцман В.М. (2000, IV, 78)
Локшина Е.Г. (1998, IV)

- Малахов О.А. (2001, III, 78)
Махсон Н.Е. (1998, IV)
Мельникова В.М. (2002, IV, 32)
Меркулов В.Н. (1998, I, 71)
Мирзоева И.И. (2001, I, 74)
Миронов С.П. (1998, III, 70)
Миронова З.С. (1998, II, 75; 2003, II, 90–92)
Митбрейт И.М. (2002, IV, 84)
Назаренко Г.И. (2003, III, 98)
Нечволодова О.Л. (2000, III, 79)
Оганесян О.В. (2003, II, 93)
Онопrienко Г.А. (1997, II)
Охотский В.П. (1999, I, 67)
Поздныкин Ю.И. (2001, I, 75)
Троценко В.В. (1999, IV, 76)
Уразгильдеев З.И. (2001, I, 77)
Фомичев Н.Г. (2001, I, 76)
Черкес-Заде Д.И. (2000, II, 80)
Шевцов В.И. (1998, IV)
Юмашев Г.С. (1999, I, 66)

Некрологи

- Елискунов А.И. (1997, I, 70–71)
Бережный А.П. (2000, III)
Вагнер Е.А. (1998, IV, 67)
Волков М.В. (2002, I, 95)
Дедова В.Д. (2001, IV, 78)
Гончаренко И.В. (1997, I, 72)
Каплан А.В. (2000, IV, 75–77)
Каптелин А.Ф. (1996, IV, 68)
Кон И.И. (2003, II, 95)
Кузьменко В.В. (2001, III)
Лаврищева Г.И. (2002, IV, 93)
Локшина Е.Г. (2000, I, 79)
Мовшович И.А. (1996, IV, 69)
Мусалатов Х.А. (2002, IV, 92)
Никитин М.Н. (2001, III, 79)
Стахеев И.А. (2003, III, 35)
Тер-Егизаров Г.М. (1994, III, 71)
Юмашев Г.С. (2002, II, 93–94)



Если Вы хотите разместить Вашу рекламу
в «Вестнике травматологии и ортопедии им. Н.Н. Приорова»,
обращайтесь в редакцию журнала

(127299, Москва, ул. Приорова, 10, ЦИТО. Тел./факс 450–24–24)

или в отдел рекламы издательства «Медицина»
(тел. 923–51–40, тел./факс 923–20–74)