

ISSN 0869-8678

*15/11/96 ✓*  
*Генеральный зам.*

# ВЕСТНИК ТРАВМАТОЛОГИИ И ОРТОПЕДИИ

ИМ. Н.Н. ПРИОРОВА



1 • 1996


*на дом не выдается*

МЕДИЦИНА



*Исполнилось 80 лет со дня рождения и 50 лет работы в ЦИТО  
одного из основоположников отечественной научной школы реа-  
билитации больных с патологией опорно-двигательного аппарата  
профессора А.Ф. Каптелина*

*Редколлегия журнала и коллектив института поздравляют Алексея Федоровича  
с замечательным юбилеем и желают ему доброго здоровья, новых творческих  
успехов, долгих счастливых лет жизни.*



ЦЕНТРАЛЬНЫЙ НАУЧНО-ИССЛЕДОВАТЕЛЬСКИЙ  
ИНСТИТУТ ТРАВМАТОЛОГИИ И ОРТОПЕДИИ  
им. Н.Н. ПРИОРОВА

---

---

# ВЕСТНИК ТРАВМАТОЛОГИИ И ОРТОПЕДИИ им. Н.Н. ПРИОРОВА

---

---

*Ежеквартальный научно—практический журнал*

*ОСНОВАН В 1994 г.*

РЕДАКЦИОННАЯ КОЛЛЕГИЯ:

Главный редактор Ю.Г. ШАПОШНИКОВ

В.В. АЗОЛОВ, М.А. БЕРГЛЕЗОВ, А.П. БЕРЕЖНЫЙ (зам. главного редактора),  
А.И. БЛИСКУНОВ, В.Н. БУРДЫГИН, С.Т. ВЕТРИЛЭ, М.В. ВОЛКОВ,  
И.Г. ГРИШИН, В.С. ДЕДУШКИН, С.М. ЖУРАВЛЕВ, В.В. КЛЮЧЕВСКИЙ,  
А.А. КОРЖ, А.Ф. КРАСНОВ, Е.П. КУЗНЕЧИХИН, В.В. КУЗЬМЕНКО,  
В.Н. МЕРКУЛОВ, С.П. МИРОНОВ, Х.А. МУСАЛАТОВ, Г.И. НАЗАРЕНКО,  
О.Л. НЕЧВОЛОДОВА, Г.А. ОНОПРИЕНКО, С.С. РОДИОНОВА,  
А.С. САМКОВ, Л.А. ТИХОМИРОВА, М.Б. ЦЫКУНОВ (отв. секретарь),  
Н.А. ШЕСТЕРНЯ

1

ЯНВАРЬ — МАРТ



МОСКВА «МЕДИЦИНА»

1996



---

РЕДАКЦИОННЫЙ СОВЕТ:

В.Л. АНДРИАНОВ (С.-Петербург), Э.Б. БАЗАНОВА (Москва), В.Е. БЕЛЕНЬКИЙ (Москва),  
О.Ш. БУАЧИДЗЕ (Москва), Ф.Г. БУХТОЯРОВА (Москва), Г.В. ГАЙКО (Киев),  
А.М. ГЕРАСИМОВ (Москва), И.Б. ГЕРОЕВА (Москва), В.И. ГОВАЛЛО (Москва),  
В.Г. ГОЛУБЕВ (Москва), И.И. ЖАДЕНОВ (Саратов), С.Т. ЗАЦЕПИН (Москва), К. КЭГГИ  
(США), Н.В. КОРНИЛОВ (С.-Петербург), О.А. МАЛАХОВ (Москва), П.Д. МАРКЕТТИ  
(Италия), Е.М. МЕЕРСОН (Москва), В.М. МЕЛЬНИКОВА (Москва), В.А. МОРГУН  
(Москва), О.В. ОГАНЕСЯН (Москва), В.П. ОХОТСКИЙ (Москва), М.М. ПОПОВА (Москва),  
Б.С. СОЛТАНОВ (Ашхабад), В.В. ТРОЦЕНКО (Москва), З.И. УРАЗГИЛЬДЕЕВ (Москва),  
Н.Г. ФОМИЧЕВ (Новосибирск), М. ХАМАЛАЙНЕН (Финляндия), Д.И. ЧЕРКЕС-ЗАДЕ  
(Москва), К.М. ШЕРЕПО (Москва), Ч.А. ЭНГХ (США), Г.С. ЮМАШЕВ (Москва)

Ответственный за выпуск проф. С.Т. Ветрилэ  
Художник проф. А.И. Блискунов

Адрес редакции журнала:

125299, Москва  
ул. Приорова, 10, ЦИТО  
Тел. 450-24-24

Зав. редакцией Л.А. Тихомирова

Редакторы *Л.А. Тихомирова, А.Н. Каменских*. Корректор *С.В. Кавешникова*.  
Компьютерная графика *И.С. Косов*.  
Операторы компьютерного набора и верстки *И.С. Косов, В.М. Позднякова, М.Б. Цыкунов*.

---

Подписано в печать 29.02.96. Формат 60x88<sup>1</sup>/<sub>8</sub>. Печать офсетная. Усл. печ. л. 9,07.  
Усл. кр.-отг. 8,56. Уч.-изд. л. 8,51. Заказ 278

---

Ордена Трудового Красного Знамени  
Издательство «Медицина» Москва 101000. Петроверигский пер. 6/8  
Оригинал-макет и диапозитивы изготовлены в Центральном ордена Трудового Красного Знамени  
НИИ травматологии и ортопедии им. Н.Н. Приорова 125299, Москва, ул. Приорова, 10  
Отпечатано в Подольской типографии ЧПК 142110, г. Подольск, ул. Кирова, 25

© Коллектив авторов, 1996

С.Т. Ветрилэ, В.В. Швеи, А.А. Кулешов

## РЕЗУЛЬТАТЫ ХИРУРГИЧЕСКОГО ЛЕЧЕНИЯ БОЛЬНЫХ СКОЛИОЗОМ ПО ХАРРИНГТОНУ В РАЗЛИЧНЫХ СОЧЕТАНИЯХ С ДРУГИМИ МЕТОДИКАМИ

Центральный институт травматологии и ортопедии им. Н.Н. Приорова, Москва

Анализируются результаты лечения 108 больных сколиозом III и IV степени с применением в различных сочетаниях дистрактора Харрингтона, стержня Люке и сегментарной клиновидной резекции позвонков на вершине искривления. Выявлена эффективность сегментарной клиновидной резекции, которая позволяет мобилизовать позвоночник при ригидных сколиотических деформациях и увеличить интраоперационную коррекцию. Сочетание этой операции с коррекцией деформации дистрактором Харрингтона и боковой тягой за стержень Люке дает возможность получить более значительную коррекцию и в большей степени сохранить ее в отдаленные сроки (через 2 года после операции сохраняется 67,8% достигнутой коррекции общего угла). Показано также, что фиксация корригированного позвоночника одним дистрактером Харрингтона не обеспечивает значительного сохранения первоначально достигнутой коррекции (через 2 года после операции сохраняется 47,3% достигнутой коррекции общего угла).

Задачей хирургического лечения сколиоза является коррекция деформированного позвоночника и сохранение ее в процессе роста больного. Для достижения этой цели в отделении патологии позвоночника ЦИТО длительное время проводились операции на межпозвонковых дисках — сегментарная клиновидная резекция, дискэпифизэктомия, открытая папаинизация, энуклеация. Как правило, они выполнялись в качестве второго этапа при двухэтапном хирургическом лечении по А.И. Казьмину. Анализ полученных результатов показал, что эти операции при проведении их у больных с незавершенным ростом не предотвращают прогрессирования сколиоза, а у пациентов с завершенным либо завершающимся ростом позволяют добиться только остановки дальнейшего развития деформации. К сожалению, дополнение названных вмешательств фиксацией позвоночника упругими стержнями ЦИТО не улучшило результатов лечения.

Продолжая поиск эффективных способов коррекции сколиотической деформации, мы

взяли за основу принцип вмешательства на телах позвонков, коррекции и жесткой фиксации позвоночника с использованием дистрактора Харрингтона и стержня Люке.

Было оперировано 108 больных с III и IV степенью сколиоза, преимущественно диспластического (84,3%), главным образом грудной локализации (80,7%). По типам операций выделены четыре группы. В 1-й группе (26 пациентов) производили коррекцию деформации позвоночника дистрактером Харрингтона; во 2-й (35 больных) — сегментарную клиновидную резекцию позвонков на вершине деформации с коррекцией и фиксацией позвоночника дистрактером Харрингтона; в 3-й (31) — коррекцию деформации при помощи дистрактора Харрингтона и боковой тяги за стержень Люке; в 4-й (16) — сегментарную клиновидную резекцию тел позвонков на вершине искривления в сочетании с коррекцией деформации дистрактером Харрингтона и боковой тягой за стержень Люке.

Учитывая, что грудной сколиоз III и IV степени из-за торсии и ротации позвонков всегда сочетается с деформацией грудной клетки, мы практически во всех случаях производили торакопластику. Операцию заканчивали задним спондилодезом с применением алло- и аутотрансплантатов (фрагментов резецированных ребер).

Динамику сохранения хирургической коррекции изучали на основе измерения общего и центрального углов деформации по методу Кобба в разные сроки после операции (до 2 лет). Полученные данные представлены в табл. 1—4.

В 1-й группе больных женского пола было 84,6%, мужского — 15,4%, средний возраст — 13,5 года. Индекс стабильности (ИС) деформации по Казьмину равнялся 0,7—0,8 у 17 пациентов, 0,9—1,0 у 9. Показатель теста Риссера составлял 0—II у 12 человек, III—IV у 14. Сколиотическая деформация III степени отмечалась у 7 пациентов, IV — у 19.

Во 2-й группе больных женского пола было 82,9%, мужского — 17,1%, средний возраст — 14, 8 года. ИС равнялся 0,7—0,8 у 12 человек, 0,9—1,0 у 23. Показатель теста Риссера составлял 0—II у 19 пациентов, III—IV у 16. С III степенью деформации было 11 больных, с IV — 24. Как следует из приведенных данных, у большинства пациентов деформация была ригидной, что затрудняло интраоперационную

коррекцию и являлось показанием к вмешательству на телах позвонков.

В 3-й группе больных женского пола было 90,3%, мужского — 9,7%, средний возраст — 13,6 года. ИС равнялся 0,7—0,8 у 20 человек, 0,9 у 11. Показатель теста Риссера составлял 0—II у 26 пациентов, III—IV у 5. Деформация III степени отмечалась у 13 человек, IV — у 18.

В 4-й группе было 87,5% больных женского и 12,5% мужского пола, средний возраст — 13,8 года. ИС равнялся 0,7—0,8 у 5 человек, 0,9—1,0 у 11. Показатель теста Риссера составлял 0—II у 11 больных, III—IV у 5. С III степенью деформации было 7 пациентов, с IV — 9.

Из приведенной выше характеристики групп больных следует, что у пациентов 1-й и 3-й групп имелись условия для значительного про-

Т а б л и ц а 1

**Результаты лечения больных 1-й группы**

Показатель	До операции	После операции	Через 6 мес	Через 1 год	Через 2 года
Общий угол, град. ( $M \pm m$ )	84,2±8,0	115,3±12,5	109,7±8,21	107±7,15	99±6,1
Коррекция, град.	—	31,1 (32,5%)	25,5 (27%)	22,8 (23,8%)	14,8 (15,4%)
Сохранение коррекции, % от исходной	—	100	83	73,2	47,3
Центральный угол, град. ( $M \pm m$ )	126,3±2,91	143,6±4,92	139,6±4,50	138,7±3,85	135,7±3,87
Коррекция, град.	—	17,3 (32,2%)	13,3 (24,7%)	12,4 (23%)	9,4 (17,5%)
Сохранение коррекции, % от исходной	—	100	76,8	71,4	54,3

Примечание. Здесь и в табл. 2—4 представлены данные измерений по рентгенограммам, выполненным в положении больного стоя.

Т а б л и ц а 2

**Результаты лечения больных 2-й группы**

Показатель	До операции	После операции	Через 6 мес	Через 1 год	Через 2 года
Общий угол, град. ( $M \pm m$ )	90,6±5,59	119,6±5,38	113,4±5,60	111,1±5,0	107,3±5,14
Коррекция, град.	—	29 (32,4%)	22,8 (25,5%)	20,5 (22,9%)	16,7 (18,6%)
Сохранение коррекции, % от исходной	—	100	78,7	70,6	57,4
Центральный угол, град. ( $M \pm m$ )	118,5±3,95	138,8±9,91	132,1±4,20	131,6±3,97	128,3±4,09
Коррекция, град.	—	20,3 (33%)	13,6 (22,1%)	13,1 (21,3%)	9,5 (15,4%)
Сохранение коррекции, % от исходной	—	100	66,9	64,5	46,6

Т а б л и ц а 3

**Результаты лечения больных 3-й группы**

Показатель	До операции	После операции	Через 6 мес	Через 1 год	Через 2 года
Общий угол, град. ( $M \pm m$ )	111,9±3,46	146,8±2,77	138,6±2,80	133,7±3,64	127,5±4,01
Коррекция, град.	—	34,9 (51,3%)	26,7 (39,3%)	21,8 (32,1%)	15,6 (23%)
Сохранение коррекции, % от исходной	—	100	76,6	62,5	44,8
Центральный угол, град. ( $M \pm m$ )	137,2±2,73	160,0±2,63	155,3±2,62	152,8±3,95	150,7±3,23
Коррекция, град.	—	22,8 (53,3%)	18,1 (42,3%)	15,6 (36,4%)	13,5 (31,5%)
Сохранение коррекции, % от исходной	—	100	79,4	68,2	59

## Результаты лечения больных 4-й группы

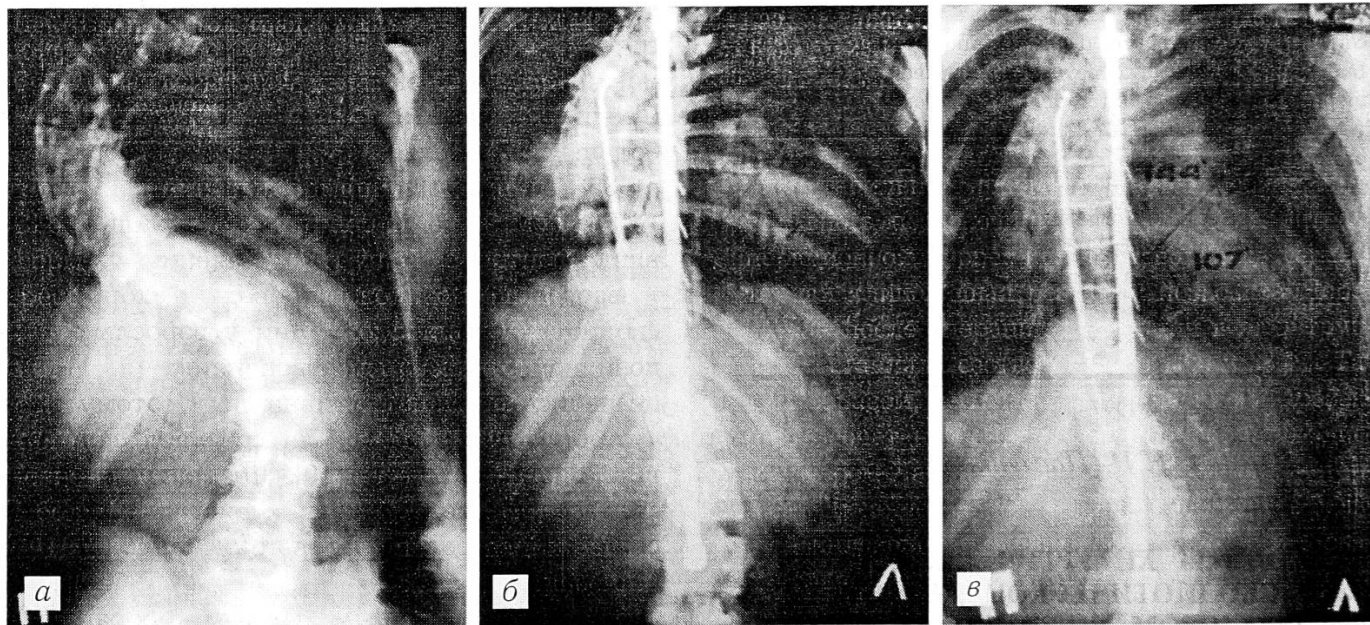
Показатель	До операции	После операции	Через 6 мес	Через 1 год	Через 2 года
Общий угол, град. ( $M \pm m$ )	85,6±4,27	129,4±3,29	123,6±3,37	121,3±3,39	115,3±3,91
Коррекция, град.	—	43,8 (46,3%)	38 (40,2%)	35,7 (37,8%)	29,7 (33,4%)
Сохранение коррекции, % от исходной	—	100	86,8	81,6	67,8
Центральный угол, град. ( $M \pm m$ )	122,1±2,44	152,0±1,99	150,2±1,94	149,0±2,37	146,1±1,81
Коррекция, град.	—	29,9 (51,6%)	28,1 (48,5%)	26,9 (46,4%)	24 (41,4%)
Сохранение коррекции, % от исходной	—	100	93,9	90	80,2

грессирования деформации (средний возраст 13,5 и 13,6 года, преобладание мобильных форм), причем в 3-й группе вероятность прогрессирования была несколько больше. Через 2 года после операции коррекция деформации в этих группах составляла соответственно 15,4 и 23%. Таким образом, дополнительная фиксация позвоночника стержнем Люке (3-я группа) позволила сохранить достигнутую коррекцию в большей степени.

Пациентам 2-й и 4-й групп операции выполнялись в период, когда условия для дальнейшего прогрессирования деформации были минимальны, особенно во 2-й группе (средний возраст соответственно 14,8 и 13,8 года, преоблада-

ние стабильных форм). С целью мобилизации ригидного позвоночника и увеличения интраоперационной коррекции производилась сегментарная клиновидная резекция позвонков. Через 2 года после операции коррекция в этих группах составляла соответственно 18,6 и 33,4%. Таким образом, сегментарная клиновидная резекция в сочетании с коррекцией деформации дистрактором Харрингтона и боковой тягой за стержень Люке позволяет не только достигнуть большей интраоперационной коррекции, но и в значительной степени сохранить ее в отдаленные сроки после операции.

Для иллюстрации приводим рентгенограммы одной из больных 4-й группы.



Рентгенограммы больной С. 14 лет. Диагноз: диспластический правосторонний грудной сколиоз IV степени. Произведены: сегментарная клиновидная резекция тел позвонков на вершине искривления, коррекция и фиксация позвоночника дистрактором Харрингтона с боковой тягой.

а — до операции (общий угол 77°, центральный угол 125°); б — сразу после операции (соответственно 117 и 146°); в — через 2 года после операции (107 и 144°).

## В ы в о д ы

1. Сегментарная клиновидная резекция позвонков дает возможность мобилизовать позвоночник при ригидных сколиотических деформациях, что позволяет добиться большей интраоперационной коррекции.

2. Наибольшая потеря коррекции происходит при наличии условий для дальнейшего прогрессирования сколиоза (высокая мобильность деформации, большой потенциал роста) и выполнении минимальной металлофиксации позвоночника.

3. Сегментарная клиновидная резекция позвонков в сочетании с коррекцией деформации дистрактором Харрингтона и боковой тягой за стержень Люке позволяет получить наибольшую коррекцию и в большей степени сохранить ее в отдаленные сроки после операции.

### OUTCOME OF SURGICAL TREATMENT BY HARRINGTON METHOD DIFFERENT COMBINATIONS IN PATIENTS WITH SCOLIOSIS

*S.T. Vetrile, V.V. Shvets, A.A. Kuleshov*

Authors analysed the outcomes of surgical treatment in 108 patients with scoliosis. Depending on surgical technique the patients were divided into 4 groups. The base of surgical procedures was different combinations of Harrington distractor with Luque rod as well as with segmental angular resection at the deformity apex. The efficacy of segmental angular resection that enabled to mobilize the rigid scoliotic deformity and increase intraoperative correction was detected. The combination of that procedure with the deformity correction by Harrington distractor and lateral traction by Luque rod allowed to achieve more marked correction and to preserve it to a greater degree and for longer time (2 years after operation 67,8% of achieved correction was preserved). It was also shown that fixation of corrective spine by Harrington distractor only did not provide considerable preservation of primary achieved correction in long term postoperative period (2 years after operation 47,3% of the achieved correction was preserved).

© Коллектив авторов, 1996

*И.З. Нейман, Н.Н. Павленко, Ю.Г. Сумин, А.Е. Кригер*

### РЕЗУЛЬТАТЫ ХИРУРГИЧЕСКОЙ КОРРЕКЦИИ СКОЛИОТИЧЕСКОЙ ДЕФОРМАЦИИ ДИСТРАКТОРОМ ХАРРИНГТОНА У ВЗРОСЛЫХ

Саратовский институт травматологии и ортопедии

Представлены результаты оперативного лечения сколиоза у 36 больных в возрасте от 18 до 29 лет.

Проводились коррекция дистрактором Харрингтона и задний спондилодез с применением аллотрансплантатов. Получена коррекция деформации в среднем на 38,8% начальной величины. У 29 больных изучены отдаленные результаты в сроки от 2 до 9 лет. У 2 пациентов наступила полная потеря коррекции, у остальных окончательная коррекция колебалась от 9,9 до 49% и составляла в среднем 25,7% начальной величины искривления. Чем меньше была степень сколиоза и моложе больной, тем лучше оказывался результат оперативной коррекции. Болевой синдром, наблюдавшийся до операции у 7 больных, после операции отсутствовал.

К ортопедам все чаще обращаются взрослые больные со сколиозом, не получившие лечения в детском и подростковом возрасте или не удовлетворенные этим лечением. Частота сколиоза у взрослых составляет 6% [16], а тяжелая степень заболевания встречается в 0,5% случаев [2, 12].

Сколиотическое искривление может увеличиваться не только у детей и подростков, но и у многих взрослых больных. Это увеличение происходит примерно на 1—2° в год [3, 4] и может постепенно усугублять легочную и сердечно-сосудистую недостаточность. Больше половины взрослых со сколиозом страдают от постоянных болей в позвоночнике вследствие компрессии корешков спинного мозга или вторичного остеохондроза и спондилоартроза [18]. Грубые косметические дефекты становятся постоянным источником негативных психологических реакций. Сколиоз является причиной инвалидности у значительной части больных. Средняя продолжительность жизни нелеченых больных с тяжелым кифосколиозом составляет 35—40 лет [19, 20].

В литературе мало работ, специально посвященных хирургическому лечению сколиоза у взрослых. Попытки проводить коррекцию сколиотической деформации у взрослых клиновидной резекцией позвоночника [9, 11, 21] оказались малоэффективными. Поэтому клиновидную резекцию стали сочетать с применением дистракторов [10]. Литература об использовании металлических дистракторов при сколиозе у взрослых немногочисленна [1, 7, 13, 17, 23].

По опубликованным данным, исправление основной дуги искривления у взрослых при применении метода Харрингтона может достигать 34—48% начальной величины, а в отдаленные сроки сохраняется от 66,5 до 89,2% первоначально достигнутой коррекции [18, 22,



24]. Оперативное лечение сколиоза у взрослых может привести к улучшению их состояния — избавлению от болей, уменьшению деформации туловища и улучшению внешнего вида, предотвращению усугубления имеющихся легочно-сердечных нарушений. Вместе с тем у взрослых значительно чаще встречаются различные послеоперационные осложнения, в том числе и переломы дистрактора, которые отмечены у 6—18% больных [6, 14, 15].

В отделении ортопедии нашего института 36 больным сколиозом в возрасте от 18 до 29 лет проведено оперативное лечение, состоявшее в коррекции деформации дистрактором Харрингтона и заднем спондилодезе с использованием формализированных и декальцированных аллотрансплантатов. У больных с комбинированным сколиозом первым этапом выполняли коррекцию поясничной кривизны (иногда с применением дистрактора Казьмина), а вторым этапом — коррекцию грудной кривизны.

Среди оперированных было 17 женщин и 19 мужчин. В возрасте 18 лет оперировано 16 больных, от 19 до 20 лет — 12, от 21 года до 29 лет — 8. У 12 больных был грудной, у 11 — груднопоясничный, у 9 — поясничный и у 4 — комбинированный сколиоз. У 31 больного диагностирован идиопатический (диспластический) сколиоз, у 4 — врожденный, у 1 — паралитический. Угол деформации позвоночника во фронтальной плоскости (по Коббу) составлял от 47 до 156°, в среднем 91,1°. Сколиоз III степени был у 5 больных, IV — у 11. У 20 больных был очень тяжелый сколиоз V степени (по классификации Ф.Р. Богданова с дополнением И.З. Неймана [5] это деформации свыше 90°). У больных с IV и V степенью сколиотической деформации, как правило, проводили предоперационную коррекцию постоянным вытяжением за таз на наклонной кровати с поднятым ножным концом нарастающими грузами до 26 кг. Это позволяет в значительной степени выявить опасность неврологических осложнений во время операции и в послеоперационном периоде и избежать ее.

У 8 больных коррекцию деформации позвоночника производили тяговым динамометрическим устройством Роднянского—Гупалова [8] в нашей модификации, а дистрактором фиксировали достигнутую коррекцию. У них же была применена деротирующая боковая тяга от дужки позвонка с вогнутой стороны дефор-

мации позвоночника до дистрактора. Боковая тяга представляет собой металлический крючок с резьбовым штоком и хомутом для соединения со стержнем дистрактора. Крючок заводится под дужку позвонка на высоте искривления и гайкой по винтовой резьбе штока подтягивается к дистрактору.

Результаты операций определялись величиной достигнутой общей коррекции деформации. У больных с комбинированным сколиозом результаты оценивались после второго этапа оперативного лечения.

Величина достигнутой во время операции коррекции колебалась от 11 до 80% начальной величины искривления (в среднем 38,9%). У 6 больных она превышала 50%, у 16 составляла от 41 до 50%, у 8 — от 31 до 40%, у 4 — от 21 до 30% и у 2 — от 11 до 20%. С увеличением начальной степени сколиоза величина достигаемой при операции коррекции уменьшалась (табл. 1). Так, у больных со сколиозом III степени общая коррекция составила в среднем 59% начальной величины искривления, IV степени — 40,1%, V степени — 35,6%. Однако у отдельных больных со сколиозом IV—V степени достигалась коррекция свыше 50%.

Коррекция, достигнутая у женщин (в среднем 40,8%), несколько превышала коррекцию у мужчин (в среднем 33,7%). Чем старше был больной, тем меньшей оказывалась коррекция.

Таблица 1

## Зависимость результатов коррекции от степени сколиоза

Степень сколиоза	Число больных	Общая коррекция, % от начальной величины деформации		
		минимальная	максимальная	средняя
<b>III</b>				
Женщины	3	41,8	74,1	57,8
Мужчины	2	40,0	80,0	60,0
Всего	5	41,8	80,0	59,0
<b>IV</b>				
Женщины	10	24,7	67,7	41,9
Мужчины	3	27,8	41,1	34,4
Всего	13	24,7	67,7	40,1
<b>V</b>				
Женщины	13	18,8	56,6	38,2
Мужчины	5	11,0	45,0	27,6
Всего	18	11,0	56,6	35,6
<b>Итого:</b>				
женщины	26	18,8	74,1	40,8
мужчины	10	11,0	80,0	33,7
всего	36	11,0	80,0	38,9

Т а б л и ц а 2

## Отдаленные результаты оперативного лечения

Пол	Возраст в момент операции, годы	Исход операции полная потеря коррекции	окончательная коррекция, % от начальной величины деформации				
			Исход операции				
			до 10	11-20	21-30	31-40	свыше 40
Ж	18	1	-	1	4	1	1
	19-20	-	-	-	-	2	-
	21-26	-	-	4	1	-	-
М	18	-	1	-	-	5	-
	19-20	1	-	1	6	-	-
Всего ...		2	1	6	11	8	1

Так, у больных в возрасте 18 лет общая коррекция в среднем составила 40,2%, в возрасте 19—20 лет — 38,2%, в возрасте 21—29 лет — 29,9%.

Летальных исходов после операций не было. Наиболее тяжелое осложнение — нижний парапарез, наблюдавшийся у 2 больных. Он был обусловлен нарушением спинального кровообращения. Оперативная коррекция у этих больных составила свыше 40% начальной величины искривления. У одной больной дистрактор был удален через 42 ч после операции, парапарез у нее сохранился. У другой больной дистрактор удален через 2 ч после операции и наступило полное восстановление

функции нижних конечностей. На исходе осложнения у первой больной сказались два фактора: не проводилась предоперационная коррекция вытяжением и был поздно удален дистрактор.

У одного больного возникло позднее нагноение мягких тканей вокруг дистрактора, что потребовало его удаления.

Перелом дистрактора произошел у 7 (19,4%) больных (5 женщин и 2 мужчин) в сроки от 7 мес до 5 лет после операции. У 3 больных с ранними переломами (до 2 лет после операции) дистрактор заменен, причем получена дополнительная коррекция. У 4 больных с поздними переломами (свыше 2 лет после операции) дистрактор был удален.

Ближайшие результаты (через 3 мес после операции при выписке в гипсовом корсете) определены у 34 больных (2 больных, у которых дистрактор был удален в первые сутки после операции, из анализируемой группы исключены). К этому времени достигнутая коррекция уменьшилась в среднем на 4,4° (от 0 до 19%). У 23 пациентов потеря коррекции составила до 5%, у 8 — от 6 до 10%, у 3 — более 10%, что можно объяснить «врезыванием» верхнего крючка дистрактора в суставной отросток позвонка (полного срезывания отростка не произошло).

Отдаленные результаты в сроки не менее 2 лет (табл. 2) изучены у 29 больных (20 женщин и 9 мужчин). Из них 4 наблюдались

Т а б л и ц а 3

## Зависимость исходов операций от начальной степени сколиоза

Степень сколиоза	Число больных	Средняя величина деформации при поступлении, град	Средняя коррекция, % от начальной величины деформации		Сохранение коррекции в отдаленные сроки, %
			после операции	в отдаленные сроки	
III					
Женщины	2	56,5	57,6	49,2	84,3
Мужчины	2	52,5	60,0	48,9	77,4
Всего	4	54,0	58,9	49,0	80,3
IV					
Женщины	8	77,9	39,6	26,7	67,4
Мужчины	2	81,5	38,0	22,9	60,3
Всего	10	78,6	39,3	26,0	66,2
V					
Женщины	10	114,7	35,2	21,1	59,9
Мужчины	5	100,0	27,6	16,0	58,0
Всего	15	109,8	32,9	19,3	58,7
Итого:					
женщины	20	94,0	38,2	26,1	68,1
мужчины	9	85,3	34,6	24,8	71,7
всего	29	91,4	37,2	25,7	69,1

2 года, 12 человек — 3 года, 6 человек — 4 года, 7 — от 5 до 9 лет. У 2 больных произошла полная потеря коррекции, у остальных окончательная коррекция составила от 9,9 до 49% начальной величины деформации.

Как видно из табл. 3, при III степени сколиоза окончательная коррекция составляла в среднем 49% начальной величины деформации (сохранилось 80,3% достигнутой коррекции), при IV степени — 26% (66,2%), при V степени — 19,3% (58,7%) соответственно. В целом у 29 больных окончательная коррекция составила 25,7% начальной величины искривления, было сохранено 69,1% достигнутой при операции коррекции. Хотя ближайшие результаты у женщин были лучше, чем у мужчин, в отдаленные сроки окончательная коррекция у женщин и мужчин оказалась примерно одинаковой.

Болевой синдром до операции отмечался у 3 женщин и 4 мужчин. В отдаленные сроки после операции болей у этих пациентов не было.

#### В ы в о д ы

1. У взрослых больных (18—29 лет) оперативным путем можно уменьшить сколиотическую деформацию позвоночника в среднем на 38,9%. Окончательная коррекция в отдаленные сроки составляет 25,7% начальной величины искривления. Такая существенная коррекция делает оправданным оперативное лечение сколиоза у взрослых даже только для уменьшения деформации.

2. Чем меньше степень сколиоза, тем больше возможная коррекция деформации.

3. Исходы операций существенно зависят от возраста пациентов: чем моложе больной, тем больше получаемая коррекция. У 18-летних больных со сколиозом III степени она может достигать 80% начальной величины искривления.

4. Существенных различий в окончательной коррекции деформации у мужчин и женщин в отдаленные сроки не отмечено.

5. Болевой синдром, явившийся у ряда больных показанием к операции, ликвидирован практически во всех случаях.

#### Л И Т Е Р А Т У Р А

1. Елизаров В.Г., Буслов И.В., Герасимов О.Р., Смирнов А.В. //Ортопед. травматол. — 1989. — N 5. — С. 26—29.
2. Казьмин А.И. //Там же. — 1961. — N 11. — С. 11—16.

3. Казьмин А.И., Стоков Л.Д. //Там же. — 1981. — N 2. — С. 1—5.
4. Микелтадзе В.З. Хирургическое лечение сколиоза у взрослых: Автореф. дис. ... канд. мед. наук. — М., 1990.
5. Нейман И.З. //Ортопед. травматол. — 1987. — N 1. — С. 61—63.
6. Нейман И.З., Павленко Н.Н., Сумин Ю.Г. //Там же. — 1991. — N 5. — С. 26—29.
7. Райс Р.Э., Микиашивили А.И. //Реконструктивные операции с использованием костной пластики. — Л., 1988. — С. 66—70.
8. Роднянский Л.Л., Гупалов А.В. //Патология позвоночника. — Л., 1973. — С. 82—85.
9. Фищенко В.Я., Вердиев В.Г. //Ортопед. травматол. — 1987. — N 5. — С. 15—20.
10. Фищенко В.Я., Улещенко В.А., Вердиев В.Г. //Там же. — 1988. — N 3. — С. 23—26.
11. Цивьян А.Л. //Итоговая науч. сессия ин-тов травматологии и ортопедии Минздрава РСФСР: Тезисы. — Л., 1962. — С. 51—54.
12. Чаплин В.Д., Абальмасова Е.А. Сколиоз и кифозы. — М., 1973.
13. Chopin D., Bensanel K. //Nouv. Presse med. — 1977. — Vol. 31, N 6. — P. 2769—2774.
14. Erwin W.D., Buckson J.H., Harrington P.R. //J. Bone Jt Surg. — 1980. — Vol. 62A. — P. 1302—1307.
15. Harrington P.R. //Ibid. — 1962. — Vol. 44A. — P. 591—610.
16. James J. Scoliosis. — Edinburg, 1967.
17. Kostuik J.P. //Clin. Orthop. — 1980. — Vol. 147. — P. 238—252.
18. Kostuik J.P., Bentivoglio J. //Acta orthop. belg. — 1981. — Vol. 47, N 5. — P. 546—559.
19. Nahemson A.A. //J. Bone Jt Surg. — 1968. — Vol. 50B, N 6. — P. 224—226.
20. Nilsonne U., Lundgren V.O. //Acta orthop. scand. — 1968. — Vol. 39, N 4. — P. 454—465.
21. Roaf R.J. Scoliosis. — Edinburg, 1966.
22. Sullivan A., Conner N., Feleration M.S. //J. Bone Jt Surg. — 1982. — Vol. 58A, N 1. — P. 156.
23. Stagnara P. //Acta orthop. belg. — 1981. — Vol. 47, N 4—5. — P. 721—739.
24. Zilke K., Pellin B. //Z. Orthop. — 1975. — Bd. 113, N 6. — S. 1103—1105.

#### OUTCOME OF SCOLIOTIC DEFORMITY CORRECTION WITH HARRINGTON DISTRACTOR IN ADULTS

I.Z. Neiman, N.N. Pavlenko, Yu.G. Sumin, A.Ye. Kriger

The results of surgical treatment of 36 patients with scoliosis, aged 18-29, were presented. Correction by Harrington distractor and posterior spondylosyndesis with allografts was performed. The average deformity correction achieved made up 38,8% of the initial value. Long term results (from 2 to 9 years) were studied in 29 patients. In 2 patients complete loss of the correction was noted. In the rest of patients the final correction varied from 9,9 to 49%, average 25,7%, of the initial value. The less is the scoliosis degree and age of a patient, the better is outcome of surgical correction. The preoperative pain syndrome being present in 7 patients was eliminated after operation.

© Коллектив авторов, 1996

*В.Н. Шубкин, Р.Р. Гатиатулин,  
Т.В. Болдырева, В.М. Мясоедов*

## **ЭВОЛЮЦИЯ МЕТОДА ХИРУРГИЧЕСКОГО ЛЕЧЕНИЯ СКОЛИОЗА С ПРИМЕНЕНИЕМ ЭНДОКОРРЕКТОРОВ**

Красноярская государственная медицинская академия

Прслежены этапы развития методов хирургического лечения сколиоза с применением эндокорректоров в клинике травматологии и ортопедии Красноярской медицинской академии. Описан метод лечения с использованием усовершенствованной конструкции эндокорректора Роднянского—Гупалова. Показано, что она позволяет избежать большинства осложнений, возникающих при использовании прежних конструкций, а также сохранить достигнутую коррекцию деформации в отдаленные сроки после операции (представлены данные о 59 больных сколиозом II—IV степени).

В клинике ортопедии и травматологии Красноярской государственной медицинской академии накоплен большой опыт хирургического лечения сколиоза. Еще в начале 70-х годов Л.Л. Роднянский и А.А. Гайдуков предложили динамическую конструкцию эндокорректора для оперативного лечения сколиоза [2]. Она представляла собой упругие пластины, которые укладывались с обеих сторон от остистых отростков по всей дуге искривления и фиксировались проволокой за дужки на нескольких уровнях.

Дальнейшее развитие методики в клинике шло по двум направлениям.

А.А. Гайдуков [1] усовершенствовал конструкцию, применив специальные деротационные скобы. С помощью эндокорректора Гайдукова можно эффективно (60—100%) корригировать сколиоз II—III степени со стабильным сохранением послеоперационной коррекции. Однако эта методика технически сложна, доступна далеко не всем ортопедам, травматична, а главное — в ряде случаев вызывает неврологические осложнения из-за проволочной фиксации конструкции.

Л.Л. Роднянский и В.К. Гупалов [3] предложили однопластинчатый эндокорректор для лечения начальных степеней сколиоза. Это упругая титановая пластина, фиксируемая с выпуклой стороны искривления с помощью двух блоков крепления. Операция может осуществляться из двух небольших разрезов с

проведением пластины полузакрыто. Методики характеризуют малая травматичность, доступность широкому кругу ортопедов. Изучены результаты ее применения у 468 больных сколиозом. Наиболее выраженный клинический эффект отмечен у больных с незавершенным ростом при начальной степени искривления. В отдаленном периоде удается сохранить до 40% послеоперационной коррекции у больных сколиозом II степени [4].

На определенном этапе развития методик изменился взгляд на постоянный динамический эффект конструкции — он стал расцениваться как отрицательный. Коррекцию сколиотической кривизны стали осуществлять интраоперационно дозированно с помощью специально сконструированных тяговых устройств, конструкциям же отводилась лишь роль фиксаторов полученной коррекции. В этом случае исключалось отрицательное влияние динамического эффекта — постоянного давления конструкции на костные образования позвоночника. Тем самым был уменьшен процент осложнений, связанных с лизисом, переломами костных образований позвоночника и нестабильностью конструкции (а.с. № 850062-78; а.с. № 104905-83).

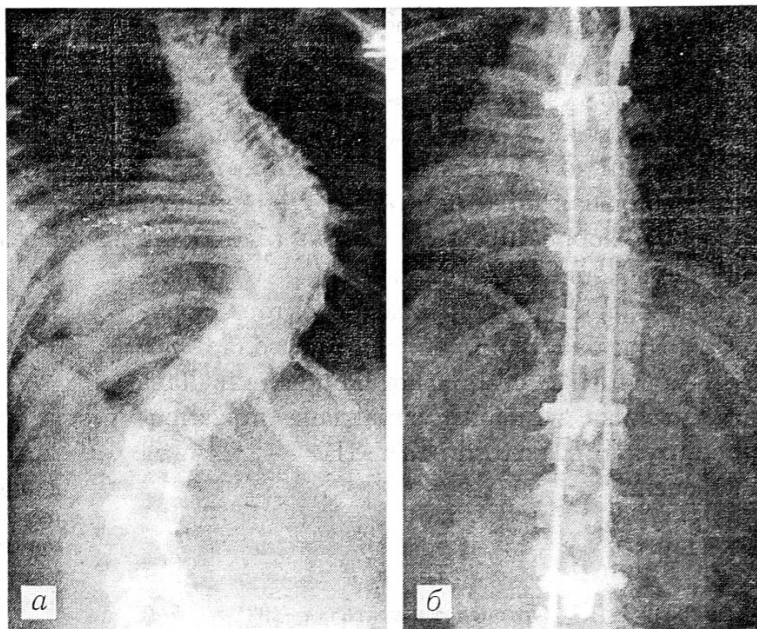
По мере накопления опыта выявлялись слабые стороны однопластинчатого эндокорректора Роднянского—Гупалова. При сколиозе III—IV степени недостаточно стабильная фиксация конструкцией позвоночника приводила к утрате достигнутой коррекции в отдаленном послеоперационном периоде. Диапазон применения этой методики мы ограничили сколиозом II степени.

В нашей клинике разработан оригинальный двухпластинчатый эндокорректор с многоуровневой фиксацией к позвоночнику специальными блоками крепления (заявка на патент № 95103818 от 24.04.95). Методика высокотехнологична и сочетает достоинства обоих направлений оперативного лечения сколиоза с применением эндокорректоров. Суть методики в следующем.

Сколиотическую дугу обнажают на всем протяжении, под дужки попарно с обеих сторон от остистых отростков подводят специальные крючки на 5—7 уровнях и соединяют между собой в блоки крепления. Пластины эндокорректора укладывают с обеих сторон от остистых отростков и фиксируют к блокам крепления с помощью серег и прижимов. Тя-

Рис. 1. Спондилограммы больной К. 13 лет.

а — до операции: искривление  $67^\circ$  по Коббу;  
б — после операции: остаточная кривизна  $23^\circ$ ,  
коррекция 66%. Девочка встала с постели на 10-  
е сутки, дополнительная внешняя иммобилиза-  
ция не использовалась.



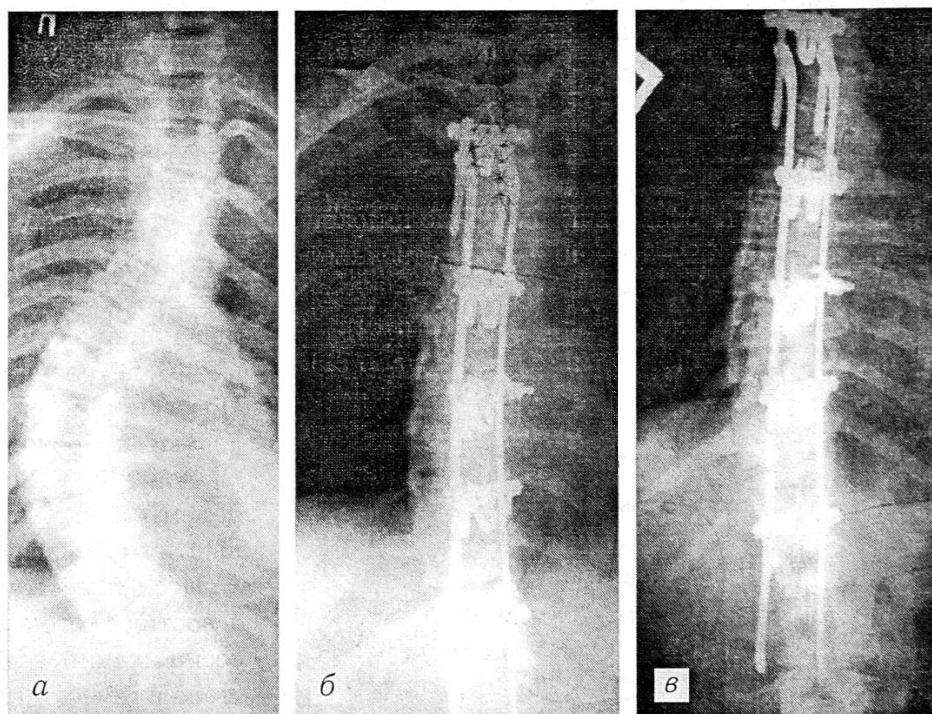
говым устройством создают корригирующее усилие, сохраняющееся на период «текущего» растяжения связок и мягких тканей вогнутой стороны искривления — 20—30 мин. За это время осуществляют деротационное воздействие подтягиванием крючков на вершине с вогнутой стороны искривления и окончательный монтаж конструкции. Крепление пластин к стойкам крючков на разных уровнях позволяет сохранить естественные искривления позвоночника во фронтальной плоскости — кифоз грудного отдела и лордоз поясничного. Тяговое устройство убирают, рану над конструкцией послойно ушивают. Методика и тех-

нология операции тщательно отработаны. Длительность операции — 2—2,5 ч, кровопотеря — 600—800 мл.

По этой методике в клинике оперировано 115 больных. В данной публикации приводятся результаты лечения, проведенного в период с 1991 по июнь 1994 г. 59 больным с прогрессирующими формами сколиоза II—IV степени (58 лиц женского и 1 — мужского пола). Возраст больных составлял от 8 лет до 21 года (в среднем 13,8 года). У 56 больных были диспластические формы сколиоза, у 3 — врожденный сколиоз. Угол искривления варьировал от  $24^\circ$  до  $118^\circ$  и в среднем составлял  $49,5^\circ$ .

Рис. 2. Спондилограммы больной Е. 15 лет.

а — до операции: фронтальный угол  $56^\circ$ , торсия  $30^\circ$ ; б — после операции: фронтальный угол  $20^\circ$ , торсия  $15^\circ$ , коррекция 65%; в — через 1 год после операции: коррекция сохраняется.



Послеоперационная коррекция была в диапазоне 50—100%, в среднем 74%, однако в группе больных сколиозом III степени средняя послеоперационная коррекция была выше — 86%. В сроки до 3 лет после операции отмечается стабильная фиксация конструкцией позвоночника, коррекция не утрачена (рис. 1, 2).

В заключение следует сказать, что применение двухпластинчатого эндокорректора с оригинальными блоками крепления позволяет достичь хорошей и стабильной коррекции. Данная методика наиболее оправдана при прогрессирующих сколиозах III — начала IV степени.

#### ЛИТЕРАТУРА

1. Гайдуков А.А. //Ортопед. травматол. — 1981. — N 2. — С. 17.
2. Роднянский Л.Л., Гайдуков А.А. //Патология позвоночника. — Л., 1973. — С. 82—85.
3. Роднянский Л.Л., Гупалов В.К. //Мед. техника. — 1984. — N 1. — С. 53—56.
4. Шубкин В.Н. Хирургическое лечение искривлений позвоночника методом боковой коррекции устройством Роднянского—Гупалова: Автореф. дис. ... д-ра мед. наук. — М., 1990.

#### EVOLUTION OF SURGICAL MANAGEMENT FOR SCOLIOSIS WITH ENDOCORRECTORS

V.N. Shubkin, R.R. Gatiatulin, T.V. Boldireva, V.M. Myasoedov

The stages of the development of surgical treatment for scoliosis with endocorrectors in traumatologic and orthopaedic Clinic of Krasnoyarsk Medical Academy are retraced. The treatment method with use of perfected design of Rodnyansky-Gupalov endocorrector is described. It is shown that new device allows to avoid the majority complications that occur when previously endocorrectors have been used as well as to preserve the achieved deformity correction at longterm follow up after operation. The data on 59 patients with II-III degree scoliosis are presented.



© Коллектив авторов, 1996

А.И. Проценко, В.К. Никурадзе,  
М.А. Ключников, К.Т. Худойбердиев

#### СТЕНОЗ ШЕЙНОГО ОТДЕЛА ПОЗВОНОЧНОГО КАНАЛА ВСЛЕДСТВИЕ ОССИФИКАЦИИ ЗАДНЕЙ ПРОДОЛЬНОЙ СВЯЗКИ

Московская медицинская академия им. И.М. Сеченова

Клинический материал авторов составляют 36 наблюдений за больными со стенозом позвоночного канала, обусловленным оссификацией задней продольной связки шейного отдела позвоночника. По распространенности процесса установлено локальное поражение (1 сегмент) и сегментарное (2—3 сегмента). В клинической картине присутствовала различной степени выраженности симптоматика шейной миелопатии. Стеноз позвоночного канала диагностирован преимущественно методом компьютерной и магнитно-резонансной томографии. Всем больным проведено хирургическое лечение — передняя транскорпоральная декомпрессия спинного мозга. Положительный результат получен у 34 больных: у 22 произошел полный регресс миелопатии, у 9 — частичный, у 3 пациентов прекратилось прогрессирование миелопатии. У 2 больных лечение не дало эффекта.

Стеноз шейного отдела позвоночного канала, обусловленный оссификацией задней продольной связки, признан как отдельная нозологическая единица сравнительно недавно. Впервые он был описан Н. Tsukimoto в 1960 г. [9]. В дальнейшем это заболевание наблюдали и другие авторы [7, 8], отмечая его избирательное и преимущественное развитие у японцев.

Стеноз позвоночного канала сопровождается развитием тяжелой прогрессирующей миелопатии. Это побудило к созданию в Японии научного центра по изучению болезни Цукимото. В результате проведенных исследований в стране выявлено около 4000 больных и описаны особенности заболевания. Установлены две клинические формы поражения спинного мозга: латентная и быстро прогрессирующая. По распространенности процесса оссификации связки на основании рентгенологических исследований и компьютерной томографии выделены локальный, сегментарный, мостовидный и тотальный типы стеноза.

Исследователи подчеркивают сложность диагностики стеноза позвоночного канала при оссификации задней продольной связки. Рентгенологический метод недостаточно информа-

тивен, и заболевание выявляется преимущественно методом компьютерной томографии [3, 4, 6].

Этиология данной формы стеноза позвоночного канала не установлена, но некоторые исследователи отметили связь заболевания с наследственными факторами, нарушениями метаболизма, расовой принадлежностью. В последние годы появились сообщения о выявлении стеноза шейного отдела позвоночного канала у европейцев [1, 2, 5, 6]. Число наблюдений невелико, однако нужно подчеркнуть, что эти сообщения поступили из клиник, специализирующихся в области патологии позвоночника. Возможно, истинное число больных гораздо больше, но из-за недостаточного знакомства клиницистов с данным заболеванием оно не диагностируется.

**М а т е р и а л и м е т о д ы.** Мы располагаем наблюдениями за 36 больными с рассматриваемой формой стеноза позвоночного канала, среди которых было 30 мужчин и 6 женщин. Возраст пациентов колебался от 20 до 65 лет, но преобладали больные 40—45 лет. Из анамнеза выявлено, что 30 человек перенесли травму шейного отдела позвоночника, а у одной больной заболевание развилось после инфекционного паротита. Рентгенологическое обследование после травмы было проведено 15 больным, при этом повреждений позвоночника не зарегистрировано.

Первые признаки заболевания 22 больных отметили через 3—4 года после травмы, остальные 8 — спустя 5 лет и более. Начальный период заболевания характеризовался цервикалгией, появлявшейся после резких движений головой, шеей. Постепенно боли распространялись на одну или обе руки. Боли не носили строгой корешковой окраски, распространяясь в зонах иннервации нескольких сегментов спинного мозга.

Продолжительность периода боли составила в среднем 2 мес. Затем боли сменились сенсорными нарушениями в виде ночной дизестезии кистей и пальцев. Период сенсорных нарушений был более длительным — в среднем 2 года.

Спустя 2 года к сенсорным нарушениям присоединились двигательные, при этом у 24 больных преобладали симптомы поражения корешков, а у 10 — симптомы поражения мозга в виде нижнего спастического парапареза. У 2 больных наступило нарушение фун-

кции тазовых органов (задержка мочеиспускания).

На обзорной рентгенограмме стеноз позвоночного канала отчетливо прослеживался у 18 больных, у других 18 пациентов обзорная рентгенограмма оказалась неубедительной.

Рентгенологическая картина оссификации задней продольной связки отличается от картины классической кальцификации следующим: 1) оссификация превышает анатомические размеры связки; 2) оссификат непрерывно связан с телами позвонков; 3) отсутствуют или слабо выражены прочие рентгенологические признаки спондилеза или остеохондроза (остеофит тел позвонков, склероз замыкательных пластин позвонков и др.).

Абсолютно достоверные признаки оссификации связки и истинный поперечный размер позвоночного канала выявлены методом компьютерной томографии. Во всех случаях позвоночный канал был сужен более чем на 1/3 по сравнению с сагиттальным размером здоровых участков. По распространенности процесса установлено локальное поражение (1 сегмент) у 22 больных и сегментарное (2—3 сегмента) у 14.

Оперативное лечение было предпринято у всех больных. Поскольку оссификаты, вызывавшие стеноз позвоночного канала, локализовались в его передних отделах, мы считали оптимальным методом хирургического лечения операцию передней транскорпоральной декомпрессии. Эта операция позволяет после субтотальной резекции тела (тел) позвонков удалить оссифицированный участок задней продольной связки, восстановить размер позвоночного канала и тем самым устранить компрессию спинного мозга.

**Р е з у л ь т а т ы.** Операция с резекцией тела 1 позвонка произведена 22 больным при локальном поражении связки, у 14 больных с сегментарным поражением резецировано по 2 позвонка. Твердую мозговую оболочку мы вскрывали у 10 больных. Признаков арахноидита при этом не выявили и в дальнейшем от вскрытия дурального мешка отказались.

Результаты хирургического лечения в целом мы расцениваем положительно. У 18 больных с локальным поражением связки отмечен полный регресс миелопатии, у 4 моторные нарушения прошли полностью, но сенсорные сохранились на дооперационном уровне. Из 14 больных с сегментарным поражением связки

полный регресс миелопатии после хирургического лечения зарегистрирован у 4. У 5 пациентов наступило улучшение в двигательной сфере, но чувствительные и рефлекторные нарушения сохранились. Не отмечено улучшения в неврологическом статусе у 5 больных с сегментарным поражением связки.

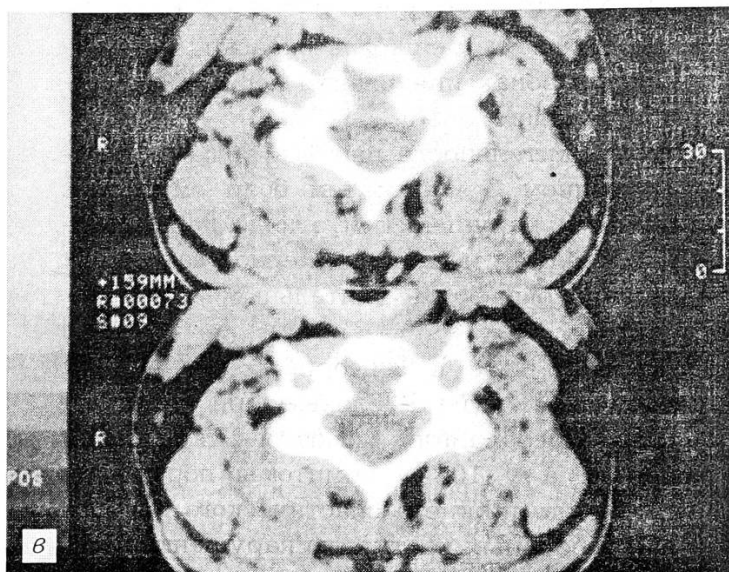
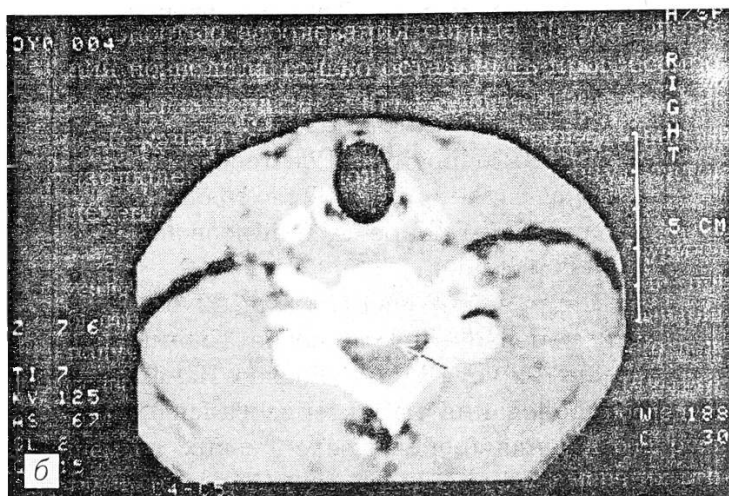
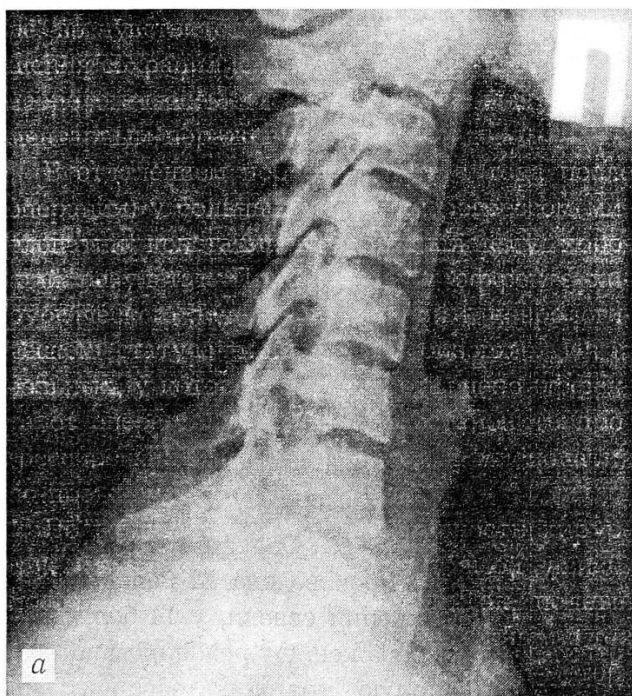В отдаленном периоде (более 1 года после операции) у больных с полным регрессом миелопатии констатирован по-прежнему хороший результат. При частичном эффекте хирургического лечения изменений в неврологическом статусе также не произошло. Из 5 больных, у которых не было отмечено эффекта от операции, у 3 удалось остановить прогрессирование миелопатии, а у 2 миелопатия по-прежнему прогрессировала.

По нашим данным, эффективность хирургического лечения находится в прямой зависимости от давности заболевания. Так, полный регресс миелопатии оказался возможным в тех случаях, когда длительность сенсорно-мотор-

ных нарушений не превышала 5 лет. При продолжительности заболевания от 5 до 10 лет получен частичный эффект. У больных с длительностью заболевания свыше 10 лет операция позволила только остановить прогрессирование миелопатии либо не дала эффекта.

В качестве иллюстрации приводим одно из наблюдений с положительным результатом лечения.

Больной К., 48 лет, шофер. Поступил с жалобами на слабость в руках, затруднения при быстрой ходьбе. 5 лет назад во время автоаварии получил гиперэкстензионную травму шейного отдела позвоночника. Через 4 года после травмы при резком движении возникла цервикалгия. В последующем боли в шее стали иррадиировать в обе руки. Боли сохранялись в течение 2 мес. По мере их стихания пациент отметил гипестезию в IV—V пальцах обеих кистей. Постепенно гипестезия распространилась до плечевых суставов. Через 5 лет после травмы к чувствительным расстройствам присоединились двигательные в виде снижения силы пальцев кисти и нарушения походки (чувство «спутанных»



Больной К. со стенозом шейного отдела позвоночного канала вследствие оксификации задней продольной связки.

а — профильная рентгенограмма: признаков стеноза шейного отдела позвоночного канала не определяется; б — компьютерная томограмма до операции: созревающий оксификат задней продольной связки со стенозом позвоночного канала; в — компьютерная томограмма после операции: эффект транскорпоральной декомпрессии спинного мозга.



ног) при быстрой ходьбе. В течение последнего года неоднократно получал лечение в неврологических стационарах, которое не дало эффекта.

При поступлении в нашу клинику установлены верхний вялый парапарез со снижением силы в кистях до 3 баллов, пирамидные нарушения в виде повышенных рефлексов с нижних конечностей, клонуса стоп, повышение тонуса мышц ног и гипестезии по проводниковому типу до коленных суставов.

На профильной рентгенограмме признаков, указывающих на стеноз позвоночного канала, не выявлено (см. рисунок, а). При компьютерной томографии установлено наличие созревающего оссификата связки со стенозом позвоночного канала на 1/3 сагиттального размера от позвонка С5 до С7 (см. рисунок, б). Больному произведена операция передней декомпрессии спинного мозга с субтотальной резекцией тела С6 позвонка и иссечением оссифицированного участка задней продольной связки. Спондилодез осуществлен углеродным имплантатом в комбинации с аутотрансплантатами (см. рисунок, в).

В течение 6 мес после операции наступил полный регресс неврологических нарушений.

**З а к л ю ч е н и е.** Стеноз позвоночного канала вследствие оссификации задней продольной связки по клиническим и рентгенологическим признакам сходен с болезнью Цукимото. Этиологическим фактором стеноза может служить травма, сопровождающаяся повреждением задней продольной связки. Это подтверждается гиперэкстензионным характером травмы шейного отдела позвоночника, при котором высока вероятность повреждения связочного аппарата. Наше предположение о роли травмы в развитии оссификации связки со стенозом позвоночного канала имеет под собой и то основание, что известны посттравматические гетеротопические оссификаты другой локализации.

Стеноз позвоночного канала сопровождается компрессией спинного мозга, проявляющейся прогрессирующей миелопатией. Консервативное лечение данной формы миелопатии неэффективно, поскольку оно не устраняет основной патогенетический фактор — стеноз позвоночного канала. В связи с этим, по нашему убеждению, рассматриваемая патология подлежит исключительно хирургическому лечению. Собственный опыт позволяет нам сделать вывод об эффективности операции пере-

дней декомпрессии спинного мозга, которая обеспечивает надежное устранение его сдавления и в ранних случаях создает условия для регресса миелопатии. При значительной продолжительности заболевания хирургическое лечение менее эффективно, по-видимому, из-за необратимых изменений в ткани мозга. Это определяет необходимость раннего выявления стеноза позвоночного канала у больных, страдающих шейной миелопатией. Обзорная рентгенография при этом не всегда информативна, а потому следует в обязательном порядке проводить компьютерную или магнитно-резонансную томографию.

#### Л И Т Е Р А Т У Р А

1. Курбанов Н.М., Проценко А.И., Худойбердиев К.Т. // Ортопед. травматол. — 1989. — N 7. — С. 21—24.
2. Проценко А.И., Худойбердиев К.Т., Никурадзе В.К. // Опухоли и опухолеподобные дисплазии костей: Тезисы докладов Всероссийской конф. — Рязань, 1995. — С. 17.
3. Abe H. et al. // J. Neurosurg. — 1981. — Vol. 55. — P. 108—116.
4. Bakay L. et al. // J. Neurol. Neurosurg. Psychiat. — 1970. — Vol. 33. — P. 263—268.
5. Bastin J.M. et al. // Rev. Rheumatisme. — 1980. — Vol. 5. — P. 613—620.
6. Forcier P., Horsey W. // J. Neurosurg. — 1970. — Vol. 32. — P. 684—685.
7. Gui L. et al. // Ital. J. Orthop. Traumatol. — 1983. — Vol. 9. — P. 269—280.
8. Ono K. et al. // Spine. — 1977. — Vol. 2. — P. 126—138.
9. Tsukimoto H. // Nihon-gekahonan. — 1960. — N 29. — P. 1003.

#### STENOSIS OF CERVICAL SPINAL CANAL DUE TO OSSIFICATION OF POSTERIOR LONGITUDINAL LIGAMENT

A.I. Protsenko, V.K. Nikuradze, M.A. Klyuchnikov, K.T. Hudoiberdiev

Authors present their experience with 36 cases of spinal canal stenosis due to ossification of posterior longitudinal ligament in cervical spine. Ligament ossification extent was found to be local (1 segment) or segmental (2-3 segments). Clinical examination showed cervical myelopathy of various severity. Diagnosis of cervical spinal canal stenosis was determined mainly by CT and MRT. All patients underwent surgical treatment - anterior transcorporeal decompression of spinal cord. Positive results were achieved in 34 patients including 22 patients with complete elimination of myelopathy, 9 patients with partial elimination and 3 patients with stopping of the process progression. In 2 patients surgical procedure was inefficient.

© Коллектив авторов, 1996

Х.А. Мусалатов, А.Г. Аганесов,  
М.Н. Елизаров, Н.Е. Хорева

## ОССИФИКАЦИЯ ЗАДНЕЙ ПРОДОЛЬНОЙ СВЯЗКИ И ЕЕ РОЛЬ В ФОРМИРОВАНИИ КОРЕШКОВОГО СИНДРОМА ПРИ ОСТЕОХОНДРОЗЕ ПОЯСНИЧНОГО ОТДЕЛА ПОЗВОНОЧНИКА

Московская медицинская академия им. И.М. Сеченова

На основе анализа результатов хирургического лечения 222 больных остеохондрозом поясничного отдела позвоночника, осложненным корешковым синдромом, показано, что длительное консервативное лечение, включающее физиотерапию, вытяжение, мануальную терапию, при наличии объективно установленной компрессии корешков усугубляет состояние больных за счет стимуляции пролиферативных процессов в позвоночном канале. Своевременное оперативное лечение позволяет избежать осложнений основного заболевания, снизить срок нетрудоспособности и вернуть больного к обычной жизни и труду с минимальными экономическими и временными затратами.

Целью предлагаемой работы явился анализ результатов оперативных вмешательств у 222 больных с остеохондрозом поясничного отдела позвоночника, осложненным корешковым синдромом в результате грыжи межпозвонкового диска.

При обследовании больных особое внимание обращалось на срок возникновения корешкового синдрома, проведенное консервативное лечение, его продолжительность и интенсивность. Общеизвестно, что показанием к операции служит безуспешность консервативного лечения, однако в вопросе о том, насколько длительной должна быть консервативная терапия, мнения авторов расходятся. Одни утверждают, что оперировать необходимо при отсутствии эффекта от 2-недельного курса комплексного лечения [1, 2], другие увеличивают этот срок до нескольких месяцев [3].

Большинство (54%) пациентов обратились к нам через 6 мес после появления болей в ноге, у 16% корешковый синдром появился 3 мес, у 8% — 1 мес назад, у 22% больных боли в ноге и другие проявления корешкового синдрома имелись 1—3 года. В последней группе больных проводилось длительное и интенсивное консервативное лечение, включавшее физиотерапевтические воздействия, витаминотера-

пию, грязелечение, различные ванны, рефлексотерапию, длительные курсы массажа и др.

Возраст больных, обратившихся к нам, составлял от 24 до 48 лет. Мужчин было 57,3%, женщин — 42,7%. Всех пациентов беспокоили боли в ноге, 88% жаловались на боли в поясничной области. Чувствительность была изменена у 90% больных, болезненность при пальпации остистых отростков выявлялась у 94%, слабость нижних конечностей — у 33,3%, двигательные нарушения (изолированные парезы отдельных мышц) — у 8,9%. Снижение коленного рефлекса отмечено у 30,3% больных, его отсутствие — у 6,7%, снижение ахиллова рефлекса — у 7,8%, отсутствие — у 9%. Симптомы натяжения корешков выявлялись у всех больных, трофические нарушения — у 32,5%, атрофия мышц бедер и голеней обнаружена у 13,5%, вегетативные нарушения — у 39,3%, статика и биомеханика позвоночника были нарушены у всех пациентов (см. таблицу).

Курс консервативной терапии проходили все больные, из них 154 (69,3%) в поликлинике, а затем в стационаре и 68 (30,7%) — амбулаторно. При этом 32,8% больных было проведено до 8—12 курсов консервативного лечения,

### Клиническая картина остеохондроза поясничного отдела позвоночника

Симптомы	Уровень L4-L6 (n=111)		Уровень L5-S1 (n=111)	
	количество больных			
	абс.	%	абс.	%
Корешковая болезнь	111	100	111	100
Лямбалгия	111	100	85	76,58
Снижение мышечной силы	44	39,64	30	27,03
Гипотрофия мышц	12	10,81	18	16,22
Гипорефлексия	44	39,64	37	33,33
Арефлексия	20	18,02	15	13,51
Гипестезия	80	72,07	95	85,59
Гиперестезия	—	—	3	2,70
Анестезия	10	9,01	15	13,51
Парестезия	35	31,53	20	18,02
Трофические нарушения	35	31,53	37	33,33
Симптомы натяжения корешков	111	100	111	100
Вегетативные и вазомоторные нарушения	62	55,86	25	22,52
Нарушение статики и биомеханики позвоночника	111	100	111	100

включавших различные тепловые процедуры, иглорефлексотерапию, тракционные методы. Большинство этих больных отмечали низкую эффективность лечения, причем периоды ремиссии от курса к курсу укорачивались. У 30,3% больных ремиссия длилась 3—6 мес, у 33,7% консервативная терапия не дала эффекта, 10% отмечали кратковременное улучшение, у 3,4% больных после сеанса мануальной терапии впервые появился или усилился корешковый синдром.

В обследовании больных в обязательном порядке включалась компьютерная или магнитно-резонансная томография. В 32,8% случаев на томограммах определялись разной степени выраженности признаки оссификации задней продольной связки, деформированной грыжей межпозвонкового диска.

Всем больным с корешковым синдромом произведена микрохирургическая дискэктомия по методике W. Caspar [4]. Показанием к оперативному лечению служило сочетание корешкового синдрома, инвалидизирующего больного, с визуализированной томографически грыжей межпозвонкового диска.

Операцию выполняли в коленно-локтевом положении больного. Разрезом длиной 3 см обнажали и резецировали желтую связку. После коагуляции вен эпидуральной клетчатки, обнажения задней продольной связки и фиброзного кольца в диск вводили кольцевидную кюретку и вращательными движениями производили его разрушение. Введением кюреток с изогнутой под разными углами рабочей частью завершали разрушение диска. Фрагменты его удаляли специальными захватами с также изогнутыми под разными углами «губками». Количество удаленного вещества составляло приблизительно 3—4 см<sup>3</sup>. По окончании дискэктомии к междуvertebralному промежутку подводили дренаж, ушивали фасцию, кожу.

У 32,8% больных после резекции желтой связки и мобилизации дурального мешка были обнаружены оссифицированная задняя продольная связка над выпавшим в позвоночный канал фрагментом диска или оссификация по типу экзостозов в виде «разводного моста» над межпозвонковым промежутком и грыжей диска. Все эти больные до операции получали длительные курсы консервативной терапии. У 7 из них оссификация была столь значительной, что было невозможно проникнуть в меж-

позвоночный промежуток без использования специальных штихелей и фрез. У 2 больных микродискэктомию пришлось прервать и, расширив оперативный доступ, преобразовать ее в ламинэктомию.

Вставать больным разрешали на 2-е сутки без корсета, но так, чтобы не нагружать поясничный отдел позвоночника (больной переворачивался на живот и вставал, опираясь на руки).

В ближайшем послеоперационном периоде боли в спине исчезли у 150 (67,57%) больных, корешковые боли — у 180 (81,08%), чувствительность восстановилась у 167 (75,23%), мышечная сила — у 178 (80,18%), ортопедическая коррекция позвоночника достигнута у 211 (95,05%).

Отдаленные результаты оперативного лечения оценивали в срок до 2 лет. Основное внимание обращали на отсутствие корешкового синдрома и возвращение больного к нормальному образу жизни. 88,6% больных вернулись к прежней работе на 7-й неделе после операции, 11,2% — на 9-й неделе. Боли в спине исчезли у 208 (93,69%) оперированных, корешковые боли — у 222 (100%), чувствительность восстановилась у 211 (95,05%), мышечная сила — у 222 (100%), ортопедическая коррекция позвоночника произошла также у всех больных.

Приводим клинический пример.

**Б о л ь н о й Т.**, 29 лет, обратился к нам с жалобами на ноющие боли в пояснице, иррадиирующие в правую ногу, чувство онемения в правой стопе. Впервые ноющие боли в пояснице появились 4 года назад, после поднятия тяжестей. К врачу не обращался. Боли в ноге после тяжелой физической нагрузки стали беспокоить в последние 6 мес. Больному был назначен курс консервативного лечения (физиотерапия, массаж), после чего боли утихли. Однако ремиссия была нестойкой. Последующие несколько курсов консервативного лечения эффекта не дали.

При осмотре отмечались выраженный правосторонний анталгический сколиоз, хромота на правую ногу. В неврологическом статусе: гипестезия по задненаружной поверхности бедра и голени, отсутствие ахиллова рефлекса справа, положительные симптомы натяжения с той же стороны. Боли локализовались на задней поверхности бедра и голени. На компьютерной томограмме выявлены латеральная грыжа диска L5—S1 с компрессией корешка S1 справа, оссификация задней продольной связки.

Во время операции — микрохирургической дискэктомии — обнаружена и удалена большая

грыжа межпозвоночного диска, сдавливавшая корешок S1 справа, резецирована оссифицированная задняя продольная связка.

Послеоперационный период протекал без особенностей, на 2-й день больной начал ходить. Боли регрессировали сразу, чувствительность восстановилась на 2-й неделе. К работе приступил на 7-й неделе. При осмотре: деформации поясничного отдела позвоночника нет, походка свободная; симптом Ласега отрицательный, сухожильные рефлексy нижних конечностей симметричны. Исход: выздоровление. Повторно осмотрен через 2 года: жалоб нет.

Анализ данных анамнеза, методов лечения больных до операции, результатов обследования и операционных находок позволяет сделать следующие выводы. Длительное и интенсивное консервативное лечение при наличии грыжи межпозвоночного диска, визуализированной при компьютерной или магнитно-резонансной томографии, по нашим наблюдениям, дает незначительный положительный эффект, но при этом стимулирует регенеративные процессы в организме, тем самым способствуя оссификации задней продольной связки и усилению компрессии корешков. Оттягивание операции в этих случаях вредит больному, усугубляет его страдания, усложняет саму операцию и приводит к худшим результатам оперативного лечения. Поэтому мы считаем, что при наличии корешкового синдрома, подтвержденного компьютерной или магнитно-резонансной томографией, показано раннее оперативное лечение, которое в минимальные сроки и с меньшими потерями вернет больного к нормальной жизни.

#### ЛИТЕРАТУРА

1. Мовшович И.А. //Ортопед. травматол. — 1970. — № 6. — С. 44—49.
2. Мусалатов Х.А., Силин Л.Л., Аганесов А.Г. и др. //Республиканская конференция травматологов-ортопедов, 2-я: Тезисы. — Ялта, 1993.
3. Попелянский Я.Ю. //Труды Казанского государственного медицинского института. — Казань, 1981. — Т. 57. — С. 6—12.
4. Faubert C., Caspar W. //Neuroradiol. — 1991. — Vol. 33. — P. 407—410.

OSSIFICATION OF POSTERIOR LONGITUDINAL LIGAMENT: ITS ROLE IN THE DEVELOPMENT OF NERVE ROOT SYNDROME IN LUMBER OSTEOCHONDROSIS

*H.A. Musalатов, A.G. Aganesov, M.N. Elizarov, N.E. Khoreva*

The results of surgical treatment of 222 patients with lumbar osteochondrosis complicated by nerve root syn-

drome with proved nerve compression show that prolonged conservative treatment including physiotherapy, distraction, manual therapy aggravates the patient's condition due to stimulation of the proliferative processes in spinal canal. Timely surgical treatment allows to prevent the complications, decrease the disability duration and to return the patient to everyday life and work with minimum economic and time costs.

© В.А. Моиссенко, 1996

*В.А. Моиссенко*

### **БИОМЕХАНИКА ВЕРХНЕШЕЙНОГО ОТДЕЛА ПОЗВОНОЧНИКА И ОСОБЕННОСТИ ЛЕЧЕНИЯ БОЛЬНЫХ С ПЕРЕЛОМом ЗУБОВИДНОГО ОТРОСТКА**

Пензенский институт усовершенствования врачей

На основе анализа биомеханических особенностей верхнешейного отдела позвоночника, с учетом ориентации плоскости перелома зубовидного отростка С2, определяемой механизмом травмы, разработаны показания к консервативному лечению и лечению предложенным методом биполярной гало-тракции. При переломах зубовидного отростка без смещения, а также при разгибательных переломах со смещением в пределах 1/3 поперечника возможно успешное консервативное лечение с помощью гипсовой торакокраниальной повязки. В остальных случаях рекомендуется применение биполярной гало-тракции. В работе использован опыт лечения 32 больных.

Переломы зубовидного отростка С2 составляют, по нашим данным, 16,2% всех повреждений шейного отдела позвоночника [3], но по тяжести исходов занимают одно из первых мест. При консервативном лечении сроки консолидации варьируют от 4 до 18 мес [6]. Нередко в месте перелома зубовидного отростка формируется ложный сустав, поэтому ряд авторов считают показанным оперативный метод лечения [4]. Существенные различия в сроках реабилитации побудили нас проанализировать причины неблагоприятных исходов и на основе полученных данных попытаться усовершенствовать методы лечения этой тяжелой категории пострадавших.

Целью работы было изучить, какое значение имеет характер образующейся плоскости излома для выбора рационального метода лечения и для сроков консолидации переломов зубовидного отростка. Немаловажным нам представлялось исследование определенных биомеханических закономерностей взаимоотноше-

ния центра тяжести головы и опорных структур позвоночника.

По данным литературы [5], центр масс головы находится на 7 мм кзади от спинки турецкого седла и проецируется при вертикальном положении тела впереди позвоночного столба. Поэтому вес головы создает статические моменты относительно атлантоокципитального и атлантоаксиальных суставов. В норме они уравниваются усилиями мышц-разгибателей [7], в первую очередь грудиноключично-сосцевидных. Усилия этих мышц благодаря их наклонному положению действуют на опорные элементы суставов не только в вертикальном направлении, но и в горизонтальном: сзади — вперед.

При переломе верхних шейных позвонков, в частности при повреждении зубовидного отростка С2, действие названных выше сил может оказать существенное влияние на процесс сращения отломков. С одной стороны, на краниальный отдел позвоночного столба (на участок, расположенный выше места перелома) действуют силы, стремящиеся сдвинуть его кпереди. С другой стороны, в результате действия все тех же грудиноключично-сосцевидных мышц, прикрепляющихся к передневерхним участкам грудной клетки, создаются предпосылки для заднего смещения каудально расположенного сегмента шеи (С2—С7).

В зависимости от ориентации плоскости излома зубовидного отростка, обусловленной тем или иным механизмом травмы [1], складываются неравнозначные биомеханические условия, влияющие на стабилизацию и сроки консолидации перелома. При горизонтальном расположении плоскости перелома либо наклоне ее кпереди (сгибательный механизм травмы) создаются условия, приводящие к повышенной подвижности отломков, что может удлинить период консолидации. При косой ориентации плоскости перелома зубовидного отростка — сверху—вниз, спереди—назад (разгибательный механизм повреждения) горизонтальная составляющая усилий мышц-разгибателей шеи сдавливает отломки. Выраженный в той или иной степени эффект компрессии способствует регенерации костной ткани.

При использовании для лечения пострадавших с переломом зубовидного отростка торакокраниальной гипсовой повязки по существу фиксируются главным образом голова и зубовидный отросток к торакальной порции повяз-



ки. Непосредственно шейный отдел С2—С7 ввиду массивности окружающих мягких тканей и наличия жизненно необходимого резервного пространства между гипсовой повязкой и кожными покровами шеи оказывается нефиксированным и поэтому не защищен от биомеханического воздействия мышц-разгибателей шеи. Лишь при разгибательных переломах зубовидного отростка под гипсовой повязкой достигается эффект компрессии фрагментов за счет гиперэкстензионной обусловленности мышечного аппарата шеи.

Ограниченность благоприятных исходов при консервативном методе лечения рассматриваемого контингента больных, связанная с упомянутыми биомеханическими особенностями, а также со сложностью закрытой репозиции, побудила нас к поиску наиболее щадящих и эффективных методов лечения.

Для исключения влияния переднего сдвигающего момента массы головы, гиперэкстензионной обусловленности С2—С7 отдела позвоночника с одновременной возможностью дозированной коррекции и жесткой стабилизацией фрагментов нами в 1988 г. предложен способ биполярной гало-тракции шейного отдела позвоночника (Моисеенко В.А., Цодыкс В.М. Патент — а.с. № 1683711, 1991 г.).

Головной отдел (череп) фиксируют чрескостно посредством опор, например двух спиц, проведенных через кости черепа в пределах губчатого слоя по способу В.А. Моисеенко (положительное решение о выдаче патента от 3.03.94, заявка № 504857) и натянутых в коль-

це. Каудальный отдел системы биполярной гало-тракции состоит из фиксатора остистого отростка С2 позвонка, например спицы, натянутой в дуге и соединенной с помощью взаимно перпендикулярных резьбовых штанг с головным кольцом. Сформированные таким образом блоки фиксации соединены посредством 4 телескопических подвижно-стопорящихся штанг с грудным корсетом.

Наличие двух блоков чрескостной фиксации, расположенных по обе стороны от зоны повреждения С2, дает возможность выполнять дозированную репозицию фрагментов С2 и надежно фиксировать их до сращения.

Высказанные положения подтверждаются результатами лечения 32 больных в возрасте от 21 года до 72 лет с переломами зубовидного отростка. Из них 9 пациентов, поступивших в клинику в сроки от 1 ч до 8 дней с момента травмы, лечили традиционным консервативным методом с использованием гипсовой торакокраниальной повязки. У 23 больных, поступивших в сроки от 1 сут до 3 нед после травмы, применен способ биполярной гало-тракции.

В группе пострадавших, которым проводилась закрытая одномоментная репозиция и фиксация гипсовой торакокраниальной повязкой, у 5 был сгибательный вариант повреждения зубовидного отростка С2. Из них у 3 наблюдался рецидив смещения до 1/2 поперечника зубовидного отростка. Консолидация перелома наступила через 9—18 мес. Из 4 больных с разгибательными повреждениями рецидив смещения до 1/3 поперечника зубовидного отростка (что является допустимым [2]) отмечен у 1. Консолидация отломков в этой подгруппе произошла в сроки от 4 до 9 мес.

При лечении больных с применением предложенного способа гало-тракции период репозиции продолжался от 1 до 32 дней — в зависимости от давности травмы. Стабилизация в аппарате осуществлялась 1,5—3 мес. У всех больных получен положительный результат. Консолидация перелома зубовидного отростка наступила через 2—6 мес. При этом какой-либо связи между ориентацией плоскости излома С2 и сроками сращения перелома зубовидного отростка не выявлено. Отмечена прямая зависимость длительности консолидации от давности травмы и продолжительности проводимой репозиции.

Представляем одно из наблюдений.

Больной К., 38 лет, переведен в нашу клинику из травматологического стационара Пензы 22.01.93, через 18 сут с момента травмы. Упал навзничь, ударился затылочной областью головы. Жаловался на боли в верхнешейном отделе, боли при глотании, чувство неустойчивости головы.

При поступлении в клинику состояние удовлетворительное. Отмечаются напряжение мышц шеи и патологическая установка головы («сдвинута» вперед). Движения в шейном отделе позвоночника резко ограничены из-за болей. При пальпации определяются боли в проекции остистого отростка С2. Неврологических расстройств не выявлено.

На обзорных рентгенограммах верхнешейного отдела позвоночника от 22.01 — перелом основания зубовидного отростка С2 со смещением вперед до 1/2 переднезаднего размера, с передним подвывихом С1. Линия перелома зубовидного отростка ориентирована горизонтально.

Диагноз: перелом зубовидного отростка С2 с передним подвывихом атланта.

29.01 проведен первый этап операции — создание краниального блока биполярной гало-тракции шейного отдела позвоночника, 02.02 — второй этап — создание блока фиксации остистого отростка С2. Смещение зубовидного отростка С2 устранено в течение 1 сут. Через 2,5 мес гало-аппарат демонтирован ввиду консолидации перелома зуба С2 и наложен воротник Шанца на 1 мес. Через 3,5 мес после операции больному разрешено приступить к легкому труду. Ограничение тяжелого труда снято через 12 мес после травмы.

На основании изложенного мы считаем, что консервативный метод лечения с применением гипсовой торакокраниальной повязки показан в случаях переломов зубовидного отростка С2 без смещения и при разгибательном варианте повреждения со смещением в пределах 1/3 переднезаднего размера зуба. При сгибательных переломах со смещением, а также при разгибательном варианте повреждения со смещением более чем на 1/3 диаметра зубовидного отростка оправданно применение способа биполярной гало-тракции. Учет биомеханических особенностей шейного отдела позвоночника и ориентации плоскости перелома зубовидного отростка С2 позволяет прогнозировать течение репаративных процессов и помогает в выборе рационального метода лечения.

#### ЛИТЕРАТУРА

1. Бродская З.Л. //Нейрохирургическое лечение последствий атлантоаксиальных дислокаций /Под ред. А.И. Осны. — Л., 1978. — С. 57—85.

2. Задворнов Ю.Н. //Ортопед. травматол. — 1977. — N 10. — С. 35—39.
3. Моисеенко В.А., Цодыкс В.М., Крапивин М.Ю. //Травма позвоночника и спинного мозга (опасности, ошибки и осложнения). — Новокузнецк, 1994. — С. 102—106.
4. Раткин И.К. //Повреждения позвоночника и спинного мозга: Вопросы диагностики и лечения. — Новокузнецк, 1993. — С. 40—43.
5. Румянцова А.А., Евсеев В.И. //Ортопед. травматол. — 1977. — N 7. — С. 22—26.
6. Селиванов В.П., Никитин М.Н. Диагностика и лечение вывихов шейных позвонков. — М., 1971.
7. Цивьян Я.Л. Повреждения позвоночника. — М., 1971.

#### BIOMECHANICS OF UPPER CERVICAL SPINE AND PECULIARITIES OF TREATMENT OF PATIENTS WITH ODONTOID PROCESS FRACTURES

V.A. Moiseenko

In transdental injuries of atlantoaxial region the indications for conservative treatment and author's bipolar Halo-traction method were worked out on the base of spine biomechanical peculiarities (anterior shifting moment and extensor conditionality of the posterior cervical muscles) as well as depending on the mechanism of the development of plane fracture of C2 odontoid process. In flexion fracture of the odontoid process without dislocation as well as in extension fracture with dislocation within the limits of 1/3 of its diameter the successful conservative treatment with plaster thoracocranial bandage was possible. In the rest of cases the author's method of bipolar Halo-traction was indicated. The experience of treatment of 32 patients was used in the work.

© Коллектив авторов, 1996

А.П. Бережный, А.И. Снетков, В.Л. Котов,  
А.К. Морозов, А.В. Баева

#### ДИАГНОСТИКА И ХИРУРГИЧЕСКОЕ ЛЕЧЕНИЕ ОСТЕОИДНОЙ ОСТЕОМЫ И ОСТЕОБЛАСТОМЫ ПОЗВОНОЧНИКА У ДЕТЕЙ

Центральный институт травматологии и ортопедии им. Н.Н. Приорова, Москва

Представлен опыт диагностики и хирургического лечения остеοидной остеомы и остеοбластомы позвоночника у 60 детей. До операции остеοидная остеοма диагностирована клинически в 78% случаев, рентгенологически в 36%, методом компьютерной томографии у 86% обследованных; остеοбластома диагностирована клинически в 26%, рентгенологически в 8% случаев, методом компьютерной томографии у 80% обследованных. По морфологическим критериям выделены неинвазивная остеοбластома (остеοидная остеοма) — 33 наблюдения, инвазивная — 23, злокачественная (агрессивная) — 2, мультифокальная — 2. Делается вывод о наличии вариантов еди-

ного патологического процесса — остеοбластомы. Хирургическое лечение в виде резекции опухоли с окружающей зоной склероза привело к выздоровлению в 95% случаев. Трое больных с рецидивом опухоли от повторной операции отказались, и их судьба неизвестна.

Остеοидная остеοма и остеοбластома впервые описаны Н. Bergstrand в 1930 г. и Н. Jaffe и L. Mayer в 1932 г. В 1935 г. Н. Jaffe [21] ввел термин «остеοидная остеοма», положив тем самым начало научному исследованию проблемы. Через сравнительно короткое время был предложен термин «доброкачественная остеοбластома» — для обозначения доброкачественной опухоли с высокой степенью васкуляризации, остеοид- и костепродуцированием, обилием остеοбластов, с диаметром очага более 10 мм и без окружающей зоны реактивного склероза [22, 26]. Используя признак увеличения поперечного размера опухоли — свыше 10—12 мм, некоторые авторы стали называть процесс «гигантской остеοидной остеοмой» [18]. Делались предостережения от возможного смешивания «гигантской остеοидной остеοмы» и обычной, и они рассматривались как две нозологические формы одного рода опухолей остеοбластного генеза [6, 14]. В названиях рассматриваемых патологических процессов подчеркивается их доброкачественный характер. Это же утверждается и в Международной гистологической классификации первичных опухолей костей (ВОЗ, 1974). Однако F. Schayowicz [30] в последней работе сообщает о 16 случаях агрессивной остеοбластомы, А.В. Баева [2] — о 4 подобных наблюдениях.

В массе работ, посвященных изучению различных сторон обсуждаемых процессов, публикаций о поражениях позвоночника, тем более у детей, совсем немного [1, 5, 7, 12, 15, 17]. Из 5 диссертационных исследований по остеοидной остеοме и остеοбластома, выполненных в ЦИТО, 2 посвящены вопросам поражения позвоночника у детей. Но считать проблему полностью решенной нельзя, и прежде всего необходимо искать пути повышения уровня дооперационной диагностики. Нуждаются в уточнении и некоторые вопросы хирургического лечения.

М а т е р и а л и м е т о д ы. 60 больных детского возраста подвергнуты хирургическому лечению по поводу костеобразующих опухолей позвоночника. У 33 детей (15 мальчиков и 18 девочек, средний возраст 11 лет) по мор-

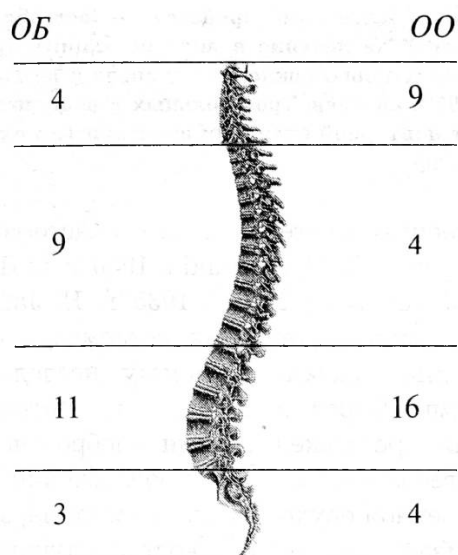


Рис. 1. Локализация остеобластомы и остеоидной остеомы в отделах позвоночника.

Здесь и на рис. 2: ОБ — остеобластома, ОО — остеоидная остеома. Цифры — число больных.

фологическим критериям после многофакторного анализа диагностирована остеоидная остеома. У 27 детей (17 мальчиков и 10 девочек, средний возраст 12 лет) по тем же критериям диагностирована остеобластома. Локализация опухолей по отделам позвоночника и структурным элементам позвонков представлена на рис. 1 и 2.

Средняя длительность заболевания (судя по субъективным ощущениям пациентов) составила у детей с остеоидной остеомой 14 мес, с остеобластомой — 19 мес. У одного ребенка остеобластома развилась на фоне несовершенного костеобразования.

До поступления в клинику ЦИТО оперированы 4 детей с неустановленным диагнозом, которым произведены явно неадекватные операции (экскохлеация, частичная резекция зоны

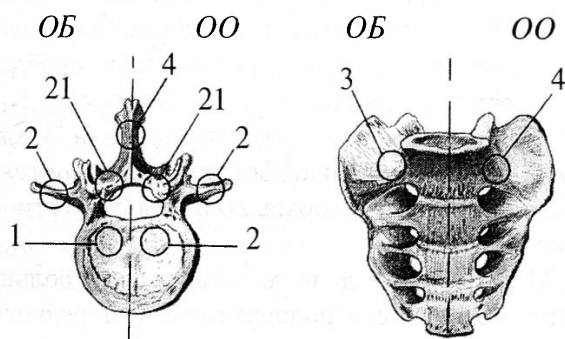


Рис. 2. Локализация остеобластомы и остеоидной остеомы в структурах позвонка.

деструкции кости). Диагнозы при направлении были чрезвычайно разнообразны, и попытка их систематизации оказалась безуспешной. Исключение составили диагноз «воспаление» (в том числе туберкулезной этиологии) — у 8 больных и правильный диагноз — у 4 пациентов, из которых 3 поступили с гистологическими препаратами после первой операции. Диагноз остеобластомы не был поставлен ни в одном случае.

Характер клинической и неврологической симптоматики у наблюдавшихся нами 60 больных с остеоидной остеомой и остеобластомой представлен в табл. 1. Данные приведены для обеих групп вместе, ибо при поступлении пациентов в клинику разделить их не удалось.

Изучение клинической симптоматики не позволило выявить характерных дифференциально-диагностических признаков остеоидной остеомы и остеобластомы. Лишь ночной характер болей с большой долей вероятности указывал на остеоидную остеому. В остальном представленная в таблице симптоматика может сопровождать развитие почти любой первичной опухоли позвонка или вторичной экстрадуральной спинальной опухоли у детей. Очевидно, что ценность клинических данных может выявиться при анализе их в комплексе с данными лучевых и морфологических исследований. Получаемый при таком подходе «сум-

Таблица 1

**Клиническая и неврологическая симптоматика у детей с остеоидной остеомой и остеобластомой позвоночника**

Симптомы	До операции		После операции	
	количество больных			
	абс.	%	абс.	%
Боль:				
в ночное время	33	55	6	10
постоянная	27	45	2	7
Потеря массы тела	40	66	6	10
Припухлость	4	6	2	3
Хромота на стороне опухоли	18	30	1	1,6
Анталгическая поза	28	46	3	5
Пояснично-бедренная ригидность	20	33	3	5
Мышечная гипотрофия	14	23	3	5
Сколиотическая деформация	17	28	4	6
Компрессионно-спинальный синдром	17	28	3	5
Вялый парез	4	6	1	1,6



марный эффект» значительно выше (табл. 2), что вселяет в хирурга-ортопеда уверенность.

Применение современных лучевых методов исследования резко повышает уровень диагностики. Ангиография при болях в крестце отчетливо показала очаг остеобластомы с характерной «металлической» плотностью. Миелографию использовали для исключения интраканальной опухоли у больных с компрессионным спинальным синдромом, не полагаясь на полученные другими методами данные при установлении того или иного вида опухоли остеогенного происхождения. Фиксировали блокирование контрастного вещества на уровне поражения или его смещение при сдавливании дурального мешка опухолью.

Компьютерная томография в диагностике остеоидной остеомы и остеобластомы занимает ведущее место благодаря ее высокой разрешающей способности и возможности мультипланарной реконструкции изображения. Последовательное сканирование позволяет получить объемное изображение очага и достоверно определить его размеры и локализацию, что особенно важно при экстрадуральном расположении опухоли. Патогномоничным признаком остеоидной остеомы является так называемое «гнездо», окруженное зоной склероза (рис. 3). Однако при больших размерах очага рентгеносемиотика изменяется, что заставляет расши-

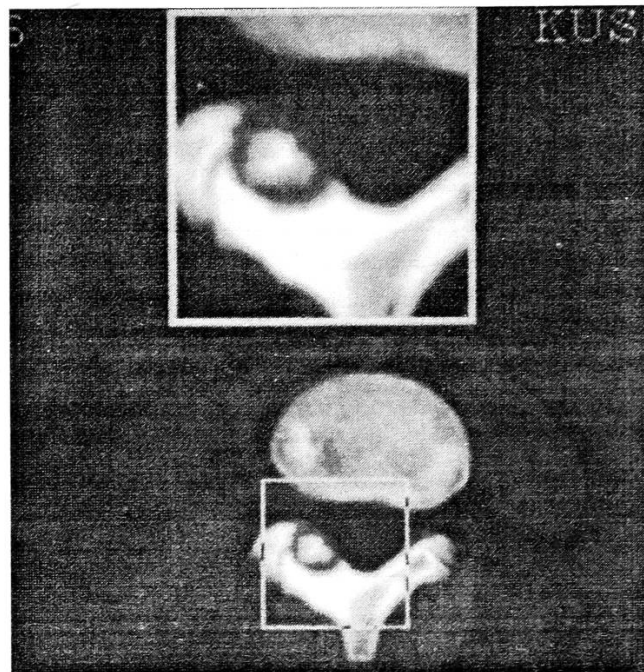


Рис. 3. Компьютерная томограмма: «гнездо» остеоидной остеомы дуги позвонка.

рить диапазон дифференциальной диагностики. В то же время наличие остеолитического очага, «вздутие» коркового слоя, отдельные включения указывают на остеобластому (рис. 4). Опыт свидетельствует, что перечисленные выше симптомы не являются решающими критериями в диагностике остеобластомы. По нашему мнению, диагноз остеобластомы — диагноз морфологический.

Таблица 2

Эффективность диагностики остеоидной остеомы и остеобластомы позвоночника у детей

Метод диагностики	Диагноз	Больные с остеоидной остеомой		Больные с остеобластомой	
		абс.	%	абс.	%
Клинический	Правильный	26	78	7	26
	Другой	7	22	20	74
Рентгенологический	Правильный	12	36	2	8
	Другой	15	46	20	74
	Не установлен	6	18	5	18
Ангиография	Правильный	—	—	2	100
	Другой	—	—	0	0
Компьютерная томография	Правильный	6	86	4	80
	Другой	1	14	1	20
Морфологический	Правильный	30	91	15	56
	Другой	0	0	12	44
	Не установлен	3	9	0	0
	Правильный после пересмотра	30	100	27	100

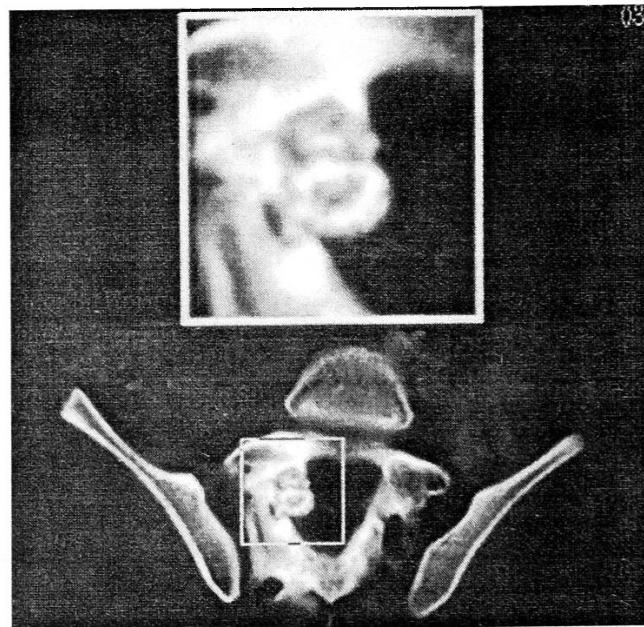


Рис. 4. Компьютерная томограмма: интраканально расположенный очаг деструкции смешанного характера с наличием включений.

Т а б л и ц а 3

**Характер хирургических вмешательств у детей с остеонидной остеомой и остеобластомой позвоночника**

Характер операции	Всего больных	Рецидив (опухоль не удалена)
Резекция отростков позвонка	14	0
Гемиламинэктомия	11	6
Ламинэктомия, задний спондилодез	25	2
Ламинэктомия, резекция тела позвонка, переднебоковой корпородез, задний спондилодез	5	0
Резекция тела позвонка, аутопластика	4	0
Двусторонняя педикулотомия, красная резекция тела позвонка	1	0
И т о г о ...	60	8

У 60 детей произведено 68 операций на позвоночнике (табл. 3). Хирургическое лечение костеобразующих опухолей позвоночника, как отработанное в деталях, казалось, было освоено полностью, а потому, развивая берегательное направление лечения, объем резекции сократили до гемиламинэктомии. Однако удаление только «гнезда» опухоли без резекции всей зоны склероза привело к возникновению рецидивов, что заставило вернуться к ранее выработанным канонам онкологической ортопедии.

Нами разработана и испытана в клинике операция двусторонней педикулотомии — резекции тела позвонка. Операция показана при

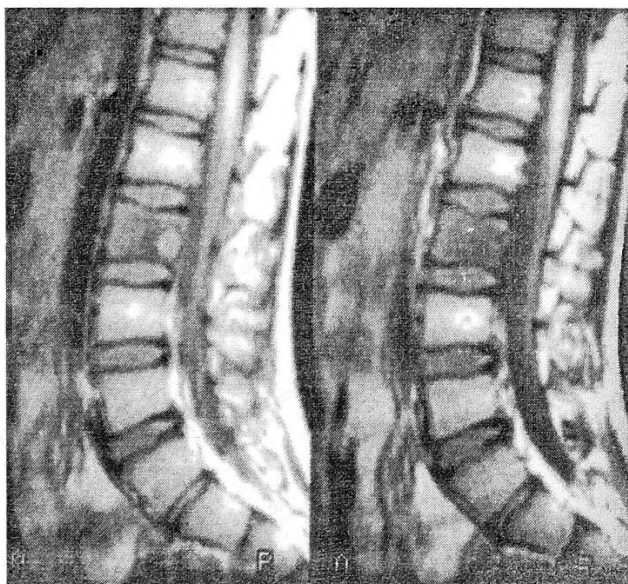


Рис. 5. Магнитно-резонансная томограмма: «гнездо» остеонидной остеомы тела L3 позвонка.

локализации очага в отделах тела позвонка, расположенных у спинномозгового канала (рис. 5). Ее цель — сохранить задние опорные структуры позвонков, резецировав при этом пораженный отдел тела.

*Техника операции* (рис. 6). Разрез задний, по линии остистых отростков. Обнажают надостистую связку и, не нарушая ее целости, а также целости межостистых связок, распатором отделяют паравертебральные мышцы от остистых отростков, дуг, суставных отростков, не вскрывая межпозвоночные суставы. Тонким узким долотом производят педикулотомию с обеих сторон пораженного позвонка, а также выше- и нижележащего позвонков. Комплекс из задних опорных структур и связочного аппарата трех позвонков отворачивают в сторону. Дуральный мешок сдвигают мягкими защитниками и выходят на заднюю поверхность тела позвонка. Под визуальным контролем удаляют «гнездо» опухоли и окружающую склерозированную кость. Затем укладывают на место костно-связочный комплекс и фиксируют его лавсановыми нитями. Рану зашивают. Дополнительную фиксацию осуществляют широкой мягкой повязкой, которую спустя 2 нед заменяют мягким корсетом сроком на 3 мес. К этому времени наступает сращение в местах остеотомии. Спондилодеза не происходит, и движения в оперированном отделе восстанавливаются полностью.

**Результаты.** Исходы хирургического лечения проанализированы в сроки от 1 года до 20 лет. Результаты рассматривались с онкологических и с ортопедических позиций. У 52 больных они оценены как хорошие и удовлетворительные. У 8 (13%) детей клинически и рентгенологически констатирован рецидив, который в 1 случае подтвержден и морфологически. Следовательно, правомерно утверждать, что у 7 детей опухоль при проведении операции не была найдена, а у одного удалена не полностью. В обеих ситуациях можно говорить о продолженном росте опухоли. Во время повторной операции у 5 детей опухоль была удалена. Трое больных от повторной операции отказались и нами не наблюдаются.

У 4 пациентов псевдосколиотическая деформация в послеоперационном периоде не исчезла, как у 13 других, а, нарастая, трансформировалась в сколиоз (3 больных) и кифосколиоз (1).

Морфологическое исследование удаленного операционного материала проведено у всех

больных. При исследовании препаратов после первой операции опухоль не была обнаружена в 7 случаях, при повторных операциях она найдена и верифицирована у всех 4 повторно оперированных больных.

Диагностика проводилась с учетом Международной гистологической классификации первичных опухолей костей, с использованием «косвенных» диагностических критериев (локализация, размеры, характер очерченности границ очага, реактивных изменений в костной ткани и др.). В последующем проведен пересмотр всего операционного материала с позиций ранней онкологической патологии [8]. Синхронная или метасинхронная мультифокусность на ранних этапах определяет размеры поражения за счет реализации «опухолевого поля», в то же время уровень дифференцировки, признаки структурной и клеточной атипичности определяют характер и скорость роста микрофокусов опухоли в кости.

В соответствии с вышесказанным выделены следующие варианты остеобластомы позвонков: неинвазивная — остеонидная остеома (33 наблюдения), инвазивная (23), злокачественная (2), мультифокусная (2). Подробно проблема освещена в специальной работе морфолога [2].

**О б с у ж д е н и е.** У детей боль и ограничение подвижности — зачастую первые и наиболее важные симптомы первичной опухоли позвонка, обычно остеонидной остеомы и остеобластомы [1, 7, 16 и др.]. Практически все исследователи указывают на тупую постоянную боль, которая усиливается по ночам и снимается аспирином или анальгином. Вначале локальная, боль затем иррадирует в конечности, при раздражении дурального мешка и корешков возникают неврологические расстройства — корешковые боли, нарушения чувствительности, снижение или выпадение рефлексов [4, 18, 20].

С.Т. Зацепин [10], В.Н. Бурдыгин [4] утверждают, что между длительностью существования опухоли и степенью выраженности неврологических расстройств существует прямая зависимость, и связывают это с усиливающейся компрессией элементов спинного мозга и корешков в процессе роста опухоли. Это нашло подтверждение и в наших наблюдениях. В подавляющем большинстве случаев компрессионный спинальный синдром сочетается с интраканальным распространением расту-

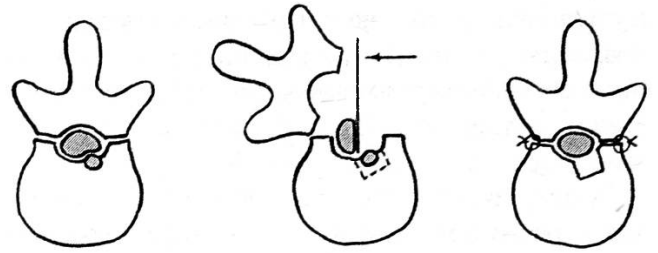


Рис. 6. Схема педикулотомии (пояснения в тексте).

щей остеобластомы. Анталгическая поза, пояснично-бедренная ригидность (46 наблюдений) суть единый процесс, в основе которого лежит защитное напряжение мышц на стороне поражения. Максимального выражения процесс достигает, формируя сколиотическую деформацию. Имеются данные [25], что сколиоз сопровождается развитием опухоли в 50% случаев. 15 мес существования опухоли — срок, когда возможна самокоррекция сколиоза. Радикальное удаление опухоли в более поздний срок не приведет к исчезновению данного симптома [28]. Наши наблюдения подтверждают это.

Рентгенологическая диагностика остеобластомы и остеонидной остеомы чрезвычайно трудна, о чем свидетельствует удручающе низкий процент правильных диагнозов на нашем материале. Такое положение может быть объяснено тем, что ортопед обследует больного в сроки, когда еще не сформировался ободок склероза кости, и, руководствуясь данными клинического обследования, идет на операцию. Из трех рентгенологически выделяемых типов остеонидной остеомы и остеобластомы (кортикальный, губчатый, периостальный) для позвоночника наиболее характерен губчатый. А.В. Горбунов [9] предлагает в качестве рабочего варианта выделение типичной и нетипичной остеонидной остеомы. Целесообразность такого подхода требует проверки практикой и временем, равно как и выделение трех рентгенологических стадий развития остеобластомы, а в третьей стадии — еще и двух типов дальнейшего развития процесса. Эффективность диагностики повышается при применении ангиографии [3].

Надежды на радикальное изменение эффективности диагностического процесса связывают с использованием компьютерной томографии. Этот метод является ведущим в распознавании первичных опухолей и опухолеподобных заболеваний позвоночника. Высокая разрешающая способность, возможность

мультипланарной реконструкции изображения позволяют диагностировать опухоль, определить ее размеры, локализацию и взаимоотношение с твердой мозговой оболочкой и элементами спинного мозга [23, 24, 29].

Хирургическое лечение остеоидной остеомы и остеобластомы является общепринятым во всем мире. Радикальное удаление опухоли с экономной резекцией прилежащей макроскопически неизменной кости, ауто- или аллопластика, а по показаниям и задний спондилодез — основные обязательные элементы операции не только при остеоидной остеоме и остеобластоме, но и при всех первичных и вторичных новообразованиях позвоночника [1, 4, 11, 20, 27, 31, 32]. Экскохлеация и другие ограниченные по объему вмешательства в настоящее время оставлены как сопровождающиеся развитием рецидивов [13].

Альтернативы хирургическому лечению остеобластомы также нет. Отличие заключается в том, что здесь необходима более обширная резекция и по возможности удаление опухоли единым блоком. Частота рецидивов остеоидной остеомы позвоночника составляет, по сборной статистике, 4,5%, а остеобластомы — 9,8% [4]. Описан рецидив остеобластомы спустя 2 года после обширной резекции [30].

#### ЛИТЕРАТУРА

- Андрианов В.Л., Волков М.В. Опухоли и опухолеподобные диспластические процессы в позвоночнике у детей. — Ташкент, 1977.
- Баева А.В. //Арх. пат. — 1993. — Т. 55, N 3. — С. 62—65.
- Беляева А.А. Ангиография в клинике травматологии и ортопедии. — М., 1993. — С. 239.
- Бурдыгин В.Н. Первичные опухоли и опухолеподобные заболевания позвоночника у взрослых: Дис. ... д-ра мед. наук. — М., 1986.
- Бурдыгин И.В. Остеоидная остеома и остеобластома позвоночника (клиника, диагностика, хирургическое лечение): Дис. ... канд. мед. наук. — М., 1993.
- Виноградова Т.П. Опухоли костей. — М., 1973. — С. 109—122.
- Волков М.В. Болезни костей у детей. — М., 1985. — С. 273—307.
- Гольберт З.В., Лавникова Т.А., Франк Т.А. Ранняя онкологическая патология /Под ред. Ю.Е. Петерсона, В.И. Чисова. — М., 1985. — С. 41—56.
- Горбунов А.В. Комплексная рентгенологическая диагностика остеоидной остеомы и остеобластомы: Автореф. дис. ... канд. мед. наук. — М., 1992.
- Зацепин С.Т., Махсон Н.Е. //Актуальные вопросы травматологии и ортопедии: Сборник трудов ЦИТО. — М., 1978. — Вып. 18. — С. 35—40.
- Корж А.А., Тальшинский Р.Р., Хвостюк Н.Н. Оперативные доступы к грудным и поясничным позвонкам. — М., 1968. — С. 203.
- Котов В.Л. Остеобластома у детей (клиника, диагностика и лечение): Дис. ... канд. мед. наук. — М., 1993.
- Олексюк И.С. Особенности течения и лечения остеоид-остеом: Автореф. дис. ... канд. мед. наук. — Киев, 1985.
- Сюч Н.И. Остеоидная остеома: Дис. ... канд. мед. наук. — М., 1984.
- Шевченко С.Д., Демченко А.В., Викман Я.Э. //Ортопед. травматол. — 1988. — N 2. — С. 1—5.
- Adler C.P., Kozlowski K. Primari Bone Tumors and tumorous Conditions in Children. — London, 1993. — P. 32—42.
- Akbarnia B.A., Roochalamini S.A. //J. Bone Jt Surg. — 1981. — Vol. 63A. — P. 1146—1155.
- Dahlin D., Jonson E. //Ibid. — 1954. — Vol. 36A. — P. 559—572.
- Dahmen G., Bernbeck R. Entrungungen und Tumoren der Werbelsaule. — Stuttgart — New York, 1987.
- Dominok G., Knoch H. Knochengeschwulste und geschwulstahnliche Knochenerkrankungen. — Stuttgart, 1982.
- Jaffe H.L. //Arch. Surg. — 1935. — Vol. 31. — P. 709.
- Jaffe H.L. //Bull. Hosp. Jt Dis. Orthop. Inst. — 1956. — Vol. 17. — P. 141—151.
- Kawebulum M., Lechman W., Bash J. et al. //Clin. Orthop. — 1993. — Vol. 296. — P. 218—224.
- Kchouk M., Mrabet A., Touibi S., Douik M. et al. //J. Radiol. — 1993. — Vol. 74, N 3. — P. 135—142.
- Keim H.A., Reina E. //J. Bone Jt Surg. — 1975. — Vol. 57A. — P. 159—163.
- Lichtenstein L. //Cancer (Philad.). — 1956. — N 9. — P. 1044.
- Louis R. Die Chirurgie der Wirbelsaule. — Berlin, 1985.
- Pettine K., Klassen R. //J. Bone Jt Surg. — 1986. — Vol. 68A. — P. 354—361.
- Raskas D.C., Graziano G.P., Herrenberg J.E. et al. //J. Spinal-Disord. — 1992. — N 5 (2). — P. 204—211.
- Schayowicz F. Tumors and Tumorlike Lesions of Bone. — Berlin, 1994. — P. 29—71.
- Tomita K. et al. //Int. Orthop. — 1994. — Vol. 18, N 5. — P. 291—298.
- Turgut M. et al. //Ibid. — 1994. — Vol. 18, N 5. — P. 284—287.

#### SPINE OSTEOID OSTEOMA AND OSTEOLASTOMA IN CHILDREN: DIAGNOSIS AND SURGICAL TREATMENT

A.P. Berezniy, A.I. Snetkov, V.L. Kotov, A.K. Morozov, A.V. Baeva

The experience of diagnosis and surgical treatment of spine osteoid osteoma and osteoblastoma in 60 patients was presented. In 78% of cases osteoid osteoma was diagnosed before operation, in 36% of cases — by X-ray examination, and in 86 % of all patients examined by CT method. Osteoblastoma was diagnosed by clinical examination in 8% of cases, and by CT method in 80% of the examined patients. By morphologic criteria noninvasive osteoblastoma (osteoid osteoma) — 33 observations, inva-

sive one — 23 observations, malignant (agressive) — 2 observations, multifocal one — 2 observations were differentiated. The conclusion was drawn that there were various types of single pathologic process, i.e. osteoblastoma. Surgical treatment — tumor resection together with surrounding zone of sclerosis, gave the recovery in 95% of cases. Three patients with tumor recurrence refused reoperation, their outcomes were unknown.

© В.Н. Бурдыгин, С.Т. Зацепин, 1996

*В.Н. Бурдыгин, С.Т. Зацепин*

## ДОБРОКАЧЕСТВЕННЫЕ ОПУХОЛИ ПОЗВОНОЧНИКА У ВЗРОСЛЫХ

Центральный институт травматологии и ортопедии им. Н.Н. Приорова, Москва

Представлен опыт лечения 217 больных с первичными доброкачественными опухолями позвоночника (14 нозологических форм). Подчеркивается важность применения в комплексной диагностике компьютерной аксиальной и магнитно-резонансной томографии. Оперирован 201 больной. При поражении шейного отдела позвоночника применялись, как правило, передний и задний доступы, очень редко — комбинированный. Для операций на грудном отделе авторы считают предпочтительным заднебоковой внеплевральный доступ, позволяющий произвести ламинэктомию, костотрансверзэктомию (иногда двустороннюю) и частичную или полную спондилэктомию. На поясничном отделе, кроме заднебокового доступа, при локальном поражении тела позвонка использовался передний внебрюшинный подход. При локализации опухолей в крестце чаще применялся задний доступ, иногда в сочетании с одно- или двусторонним передним внебрюшинным. Замещение дефектов тел позвонков производилось преимущественно аутотрансплантатами из крыла подвздошной кости, реже — аллотрансплантатами. Задний спондилодез осуществлялся кортикальными аллотрансплантатами с трансоссальной фиксацией металлической проволокой. Рецидив опухоли выявлен в течение первых 2 лет после операции у 7 больных. У остальных оперированных пациентов рецидивов нет, опорная функция позвоночника восстановлена. Делается вывод об оправданности и необходимости активной хирургической тактики при первичных доброкачественных опухолях позвоночника.

Изучение опухолей позвоночника, несмотря на их сравнительную редкость, является актуальным, поскольку они относятся к наиболее тяжелым и трудно диагностируемым поражениям скелета.

Обилие и разнообразие морфологических структур, характерное как для самих позвонков, так и для позвоночника в целом, обуславливает многообразие опухолей. Принято счи-

тать, что позвоночник поражается преимущественно метастатическими и в меньшей степени первичными опухолями. Однако наш опыт (лечение 590 больных с поражениями позвоночника, из которых у 487 диагностированы первичные опухоли и опухолеподобные заболевания) позволяет говорить о том, что первичные опухоли встречаются значительно чаще, чем распознаются.

В настоящем сообщении рассматриваются некоторые вопросы диагностики и хирургического лечения первичных доброкачественных опухолей позвоночника у взрослых. Под нашим наблюдением находились 217 больных с такими опухолями (14 нозологических форм), которые составили 44,6% от общего числа больных с первичными поражениями позвоночника. Мужчин среди них было 96, женщин — 121.

Диагностика опухолей позвоночника, в том числе доброкачественных, является сложным и ответственным процессом: известно, что зачастую все усилия врачей, направленные на излечение больного, обречены на неудачу из-за несвоевременного выявления или неточного определения характера заболевания. Комплексное обследование наших больных включало изучение клинической симптоматики, применение современных методов лучевой диагностики (обзорная рентгенография, зонография, компьютерная аксиальная и магнитно-резонансная томография, радионуклидный метод), биохимические исследования, пункционную биопсию и позволило у большинства больных не только распознать заболевание до операции, но и исключить системные и метастатические поражения.

Среди первичных доброкачественных опухолей позвоночника преобладали доброкачественная хордома (59 больных), остеобластокластома (56), невrogenные опухоли (35) и гемангиома (26), составившие в общей сложности 81,1%. Значительно реже встречалась остеонидная остеома (14 наблюдений) и в единичных случаях — остеома, хондрома, хондромиксоидная фиброма, десмоидная фиброма.

Чаще всего опухоли локализовались в крестце (87 больных — 40,1%), что обусловлено преимущественным поражением этого отдела доброкачественной хордомой, невrogenными опухолями и остеобластокластомой. (Следует отметить, что, включая в настоящее сообщение доброкачественную хордому, мы основывались только на морфологических данных.) Реже по-

ражались поясничный (55 больных), грудной (39) и шейный (36) отделы позвоночника.

Клиническая картина доброкачественных опухолей позвоночника, за исключением остеонидной остеомы и остеобластомы, не имеет патогномичных симптомов и зависит в основном от взаимоотношения опухоли с окружающими органами и тканями, прежде всего со спинным мозгом и его корешками. Основным клиническим симптомом были боли иррадиирующего характера (56,8% больных), реже — локальные (37,6%). Ограничение подвижности позвоночника отмечалось почти у половины больных, анталгическая поза была характерна при остеонидной остеоме и остеобластоме. Более чем у половины пациентов опухоль определялась визуально или пальпаторно.

Лучевые методы диагностики позволили установить, что изолированное поражение тел позвонков встречается редко, чаще очаг деструкции захватывает тело позвонка и другие его элементы, что наиболее характерно для остеобластокластомы, неврогенных опухолей и хордомы. Нередки поражения 2 позвонков и более и наличие патологических переломов. Структура патологического очага может быть разнообразной, но в наших наблюдениях более чем у 70% больных преобладала деструкция литического характера, на фоне которой встречались ячеистая, кистозная, реже трабекулярная структуры. Симптом «вздутия» позвонков наиболее часто определялся при остеобластокластоме и неврогенных опухолях. Наличие мягкотканного компонента более чем у половины больных свидетельствует о склонности доброкачественных опухолей позвоночника к инфильтративному росту.

Неврологическая симптоматика у 118 больных характеризовалась признаками заинтересованности, поражения корешков или компрессионным спинальным синдромом, что указывало на запущенность заболевания и неотвратимость в подобных случаях тяжелых неврологических осложнений даже при доброкачественных опухолях.

В отличие от некоторых авторов, выделяющих в клиническом течении доброкачественных опухолей три стадии, мы считаем более обоснованным выделять только две: I стадия — как правило, длительная, характеризующаяся неопределенными, непостоянными, иногда иррадиирующими болями и появлением ограничения подвижности позвоночника; II стадия

— более короткая, характеризующаяся проявлениями органических корешково-медуллярных нарушений.

Методологической основой всех оперативных вмешательств являлось одномоментное удаление опухоли, поражающей те или иные элементы позвонка или весь позвонок (частичная резекция его в пределах здоровых тканей либо полное удаление), с замещением образовавшегося дефекта и созданием спондилодеза. Таким образом, хирургическое лечение предусматривало максимально возможное восстановление нарушенных анатомических соотношений и функции позвоночника, спинного мозга и его корешков. Выбор доступа и объем оперативного вмешательства определялись характером, локализацией и распространенностью опухолевого процесса. Из 217 больных был оперирован 201.

В данном сообщении нам представляется важным остановиться на таких вопросах, как операционный доступ, способ замещения образовавшегося после удаления опухоли дефекта, фиксация позвоночника.

Хирургическое вмешательство на шейном отделе позвоночника было выполнено у 34 больных. Операции на задних элементах позвонков — резекция остистого, поперечных отростков, ламинэтомия произведены из заднего доступа в 17 случаях. Показаниями являлись пароссальная остеома, костно-хрящевые экзостозы, аневризмальная киста, остеонидная остеома, остеобластома. Спондилодез, как правило, осуществлялся кортикальными аллотрансплантатами, фиксированными трансоссальными проволочными швами. Резекция тела (тел) позвонков в настоящее время технически достаточно хорошо разработана и не представляет особых трудностей — если одновременно не поражены поперечные отростки. При поражении последних имеется опасность повреждения а. vertebralis. В таких случаях целесообразны предварительная мобилизация позвоночных артерии и вены и наложение провизорной лигатуры выше места отхождения а. vertebralis от подключичной артерии.

Дефект тела (тел) позвонков мы предпочитаем замещать Т-образным аутотрансплантатом из крыла подвздошной кости. При этом мы исходим из следующего: 1) дефекты тел позвонков относительно малы, и взятие аутотрансплантата из крыла подвздошной кости не усугубляет тяжести состояния больного и

не намного увеличивает продолжительность оперативного вмешательства; 2) быстрая и хорошая перестройка аутотрансплантата при радикально выполненной операции создает надежные условия для полного выздоровления больного; 3) в настоящее время у хирурга нет биологически инертных материалов — металла, пластмасс, керамики.

Значительную трудность представляет лечение больных с поражением С1—С2 позвонков, когда вследствие обширной деструкции развивается нестабильность позвоночника и компрессия спинного мозга. У 2 таких больных с гигантоклеточной опухолью был применен гало-аппарат, проведена лучевая терапия, а затем декомпрессия и окципитоспондилодез. При этом использовался аллотрансплантат, которому была придана П-образная форма. Всего оперировано 4 больных с поражением С1—С2 позвонков — 2 с остеобластокластомой, 1 с пароссальной остеомой и 1 с хондромой.

На *грудном отделе* позвоночника произведено 30 оперативных вмешательств. Среди доброкачественных опухолей этой локализации преобладали невригенные, сосудистые и гигантоклеточные.

Хотелось бы особо отметить (и наш опыт убеждает в этом), что опухоли грудного отдела позвоночника, за исключением остеоидной остеомы и остеобластомы, почти всегда поражают и задние, и передние отделы позвонков. Поэтому в подавляющем большинстве случаев для операций наиболее рациональным является заднебоковой доступ, из которого выполняются ламинэктомия, костотрансверзэктомия, резекция тела (тел) позвонка. Для тотальной спондилэктомии он может быть двусторонним. Подобная операция произведена 7 больным. Трансторакальный доступ к телам позвонков имеет ограниченные показания в связи с редкостью их изолированного поражения (из наших больных с первичными доброкачественными опухолями грудного отдела позвоночника поражение ограничивалось телом позвонка только у 3). Возможности операционного доступа определялись числом резецируемых ребер и протяженностью их резекции, объемом отслойки плевры.

Пластику дефекта тел позвонков осуществляли (с учетом размера дефекта и состояния больного) преимущественно аутотрансплантатами, в редких случаях — аллокостью. Всем больным производили задний спондилодез кор-

тикальными аллотрансплантатами, реже — металлическими конструкциями.

На *поясничном отделе* позвоночника выполнено 51 оперативное вмешательство. Показаниями к операции в большинстве случаев служили гигантоклеточные опухоли, остеобластома, пароссальная остеома и невригенные опухоли. Наиболее часто использовали задний и заднебоковой доступы, из которых производили ламинэктомия, частичную резекцию или полное удаление тела (тел) позвонка. Передний внебрюшинный доступ применен у 6 больных с изолированным поражением тела позвонка.

В качестве пластического материала для замещения дефекта тела позвонка использовали преимущественно аутотрансплантаты, реже — аллотрансплантаты, в том числе армированные костным цементом. Задний спондилодез осуществляли кортикальными аллотрансплантатами, реже — металлическими конструкциями.

На *крестце* произведено 86 оперативных вмешательств. В зависимости от локализации, характера и размеров опухоли операцию выполняли из заднего, переднего внебрюшинного или комбинированного доступа. Резекция крестца на различных уровнях из заднего доступа произведена у 42 больных, резекция передней поверхности крестца и его боковых масс внебрюшинным доступом — у 8, высокая резекция крестца комбинированным доступом — у 9.

Наш опыт убедительно подтверждает, что оперативные вмешательства по поводу первичных доброкачественных опухолей позвоночника у взрослых включают онкологический, нейрохирургический и ортопедический аспекты.

Рецидивы опухоли выявлены в течение первых 2 лет после операции у 7 больных. У остальных оперированных пациентов рецидивов нет, опорная функция позвоночника восстановлена.

## BENIGN SPINE TUMORS IN ADULTS

V.N. Burdigin, S.T. Zatsepin

The experience of treatment of 217 patients with primary benign spine tumor (14 nosologic forms) is presented. The importance of axial computer tomography and MRT for diagnosis is outlined. 201 patients have been operated on. In lesion of cervical spine, as rule, the anterior and posterior approaches are used, very seldom — combined ones. In operations on thoracic spine the authors prefer the posterolateral

extrapleural approach that allows to perform laminectomy, costotransversectomy (sometimes, bilateral) as well as partial or complete spondylectomy. Besides posterolateral approach anterior extraperitoneal one is used for local lesion of lumbar vertebra body. When tumor is localized in the sacrum the posterior approach is used more often, sometimes in combination with uni- or bilateral anterior extraperitoneal ones. Replacement of vertebra body defect is performed by autografts from the upper flaring portion of the ilium, more seldom - by implants. Posterior spondylodesis is carried out using cortical implants with transosseous fixation by metallic wire. In 7 patients the recurrence have been revealed within 2 years after operation. In the rest of patients there have been no recurrences. The authors make a conclusion that active surgical tactics for primary benign spine tumors is justified and necessary.

© Коллектив авторов, 1996

*Л.А. Богачева, Н.Н. Яхно, В.В. Кузьменко,  
Г.Н. Ушаков, Т.Н. Седова, Е.П. Снеткова*

## **БОЛЕВЫЕ НЕВИСЦЕРАЛЬНЫЕ СИНДРОМЫ В АМБУЛАТОРНОЙ ПРАКТИКЕ**

Медицинский центр Управления делами Президента  
Российской Федерации, Москва

**Изучение клиники и патогенеза болевых синдромов в спине и конечностях невисцерального происхождения более чем у 4000 пациентов в течение 6 лет позволило авторам сделать вывод, что источниками боли чаще всего (95% наблюдений) являются патологически измененные структуры опорно-двигательного аппарата: мышцы, их фасции и сухожилия, мелкие суставы позвоночника и его связочный аппарат, крестцово-подвздошные сочленения. Вторичное поражение периферической нервной системы встречается значительно реже. Остеохондроз позвоночника не является непосредственной причиной костно-мышечных болевых синдромов. Пациентов с болевыми невисцеральными синдромами целесообразно наблюдать и лечить в поликлиническом междисциплинарном «отделении боли».**

Проблема болей в спине и конечностях (болевые невисцеральные синдромы) чрезвычайно актуальна. Распространенность их велика — практически каждый человек когда-либо в жизни испытывает такие боли. В общей структуре заболеваемости с временной утратой трудоспособности болевые невисцеральные синдромы занимают одно из первых мест.

Всесоюзной проблемной комиссией по изучению заболеваний периферической нервной системы (ПНС) в 1985 г. была рекомендована синдромальная их классификация, действующая и ныне [1]. На первое место в диагнозе,

согласно этой классификации, ставится болевой синдром той или иной локализации, на второе — вызывающие его вертебральные изменения, т.е. остеохондроз позвоночника. Все болевые синдромы разделены на две группы — рефлекторные (без признаков поражения ПНС) и компрессионные радикулопатии, обусловленные дискорадикулярным конфликтом. Источником формирования рефлекторных синдромов (мышечно-тонических, нейродистрофических, вегетативно-сосудистых и др.) считается патологическая импульсация от рецепторов пораженного диска и окружающих его структур при остеохондрозе позвоночника [1, 3, 7, 8].

В то же время отдельные отечественные работы, появившиеся в последнее десятилетие [2, 4—6, 9], анализ зарубежной литературы [11—15], а также наш собственный многолетний клинический опыт убеждают в том, что принятая в российских научных кругах и лечебной практике трактовка болевых синдромов в спине и конечностях исключительно как «неврологических проявлений остеохондроза позвоночника» верна лишь в отношении вертеброгенных радикулопатий и должна быть расширена с учетом современных данных. Например, сформировалось представление о миофасциальной дисфункции [11, 20], функциональных блокадах дугоотростчатых и других суставов [9, 10, 16, 17, 19] как о самостоятельных причинах боли. В многочисленных зарубежных руководствах болевые синдромы без признаков нарушения неврологических функций (low back pain, neck pain, shoulder pain) расцениваются как заболевания опорно-двигательного аппарата [12—14]. В Международной классификации болезней болевые синдромы с локализацией в спине и конечностях отнесены к XIII классу («Болезни костно-мышечной системы и соединительной ткани»), а не к VI («Болезни нервной системы и органов чувств»). Однако сведений о частоте, преимущественной локализации и характере течения указанных поражений у пациентов, страдающих болями в спине и конечностях, в доступной нам литературе не обнаружено.

Материалом настоящего исследования явились данные наблюдений более чем за 4000 пациентов с болевыми невисцеральными синдромами, лечившихся в вертеброневрологическом отделении многопрофильной поликлиники. Как видно из таблицы, преимущественной ло-



кализацией болей являлась пояснично-крестцовая область. Среди больных преобладали лица в возрасте 40—60 лет; женщин было несколько больше, чем мужчин.

Для оценки состояния опорно-двигательного аппарата и нервной системы пациентов разработан диагностический алгоритм: 1) самооценка локализации болевых ощущений и их интенсивности (рисунок боли, визуальная аналоговая шкала); 2) опрос пациента (жалобы, история заболевания, провоцирующие факторы, эффективность использовавшихся методов лечения); 3) исследование позвоночника, суставно-связочного аппарата и мышц (пальпация, определение характера двигательных нарушений); 4) неврологическое обследование; 5) спондилография; 6) рентгеновская компьютерная томография позвоночника (по показаниям); 7) психологическое тестирование (ММРІ, СМОЛ, тест Люшера).

Итог диагностического исследования — максимально полное выявление *источников боли* и механизмов их развития, изучение психоэмоциональных характеристик пациента, которые могут влиять на порог болевой чувствительности и течение заболевания.

За 6 лет работы вертеброневрологического отделения сформировалось четкое представление, что клиника болевых синдромов чрезвычайно неоднородна и, как правило, не связана с острым компрессионным поражением корешка. Чаще всего боль возникает в мышцах, сухожилиях, мелких суставах позвоночника и его связочном аппарате, крестцово-подвздошных сочленениях.

Клинически принципиально важно разделять пациентов на три группы: с острыми болевыми синдромами костно-мышечного происхождения; с хроническими болевыми синдромами костно-мышечного происхождения; с радикулопатиями и туннельными невралгиями. Самой многочисленной является группа с хроническими болевыми синдромами, реже встречаются острые и еще реже — собственно поражения ПНС. Такое деление позволяет использовать адекватные методы лечения с первых дней болезни, прогнозировать характер течения заболевания и длительность временной нетрудоспособности.

Всегда необходимо учитывать, что хроническая боль по своему патогенезу существенно отличается от острой [11]. Острая боль — это следствие травмы различных структур опор-

#### Частота болевых невисцеральных синдромов

Клинические синдромы	Число больных	
	абс.	%
<i>Костно-мышечные</i>		
Цервикалгия	577	13,3
Цервикокраниалгия	335	7,7
Цервикобрахиалгия	299	6,9
Плечелопаточный периартроз	239	5,5
Торакалгия	526	12,1
Люмба́лгия	1 324	30,5
Люмбоишиалгия	804	18,5
<i>Поражение ПНС</i>		
Вертеброгенная радикулопатия	168	3,9
Туннельная невралгия	43	1,0
<i>Прочие</i>	27	0,6
Всего . . .	4 342	100

но-двигательного аппарата. Хроническая боль «связана с гораздо более сложными нейронными механизмами, чем механизм острой боли ... ее длительное действие обычно сопровождается повышенной тревогой и депрессией» [18].

Клиническое обследование пациентов с *острыми болевыми синдромами* без признаков радикуло- или невралгии (32% среди всех обращающихся по поводу болевого синдрома) позволяет выявить следующие изменения в структурах костно-мышечной системы. Прежде всего — спазм отдельных мышц (чаще с одной стороны), вызывающий ограничение движений, болезненность при сокращении этих мышц и их пальпации в так называемых триггерных или тендерных (англ. *tender* — чувствительный) зонах. При исследовании дугоотростчатых, реберно-поперечных и крестцово-подвздошных суставов у 30% больных обнаруживаются признаки функциональной блокады (сублюксации). Рентгенологические признаки остеохондроза позвоночника разной степени выраженности, чаще всего в нижнешейных и нижнепоясничных сегментах, имеются практически у всех больных. Отчетливой связи между интенсивностью, характером течения болевого синдрома и степенью выраженности дегенеративно-дистрофических изменений позвоночника не находят. Мануальное обследование при изолированных мышечных поражениях не выявляет признаков заинтересованности позвоночных структур. Провоцирующим фактором острых болей является прежде всего физическая нагрузка, неадекватная для данного пациента. Большое значение имеет декомпенсация субклинических дегенеративно-

дистрофических изменений костно-мышечной системы. Общая длительность заболевания обычно не превышает 2 нед.

Точкой приложения лечебных — преимущественно немедикаментозных — воздействий, используемых в вертеброневрологическом отделении, являются обнаруженные источники боли. Используются различные виды массажа (ручной, баночный, аппаратный, точечный, с использованием льда), воздействие влажным теплом, постизометрическая релаксация. Проводятся пункция триггерных зон, иглорефлексотерапия, устраняются функциональные суставные блокады. Применяются также лазерная терапия, чрескожная нейроэлектростимуляция, при необходимости медикаментозные блокады.

Диагностику и лечение проводит специально подготовленный врач отделения, который составляет комплекс лечебных воздействий с учетом характера поражения и стадии заболевания.

В результате целенаправленного адекватного лечения уменьшается мышечный спазм, снижается болезненность при пальпации триггерных и тендерных зон, устраняются функциональные блокады суставов, восстанавливается объем движений.

*Хронические болевые синдромы* костно-мышечного происхождения встречаются в амбулаторной практике наиболее часто (62,5% среди всех болевых синдромов). Длительность их колеблется от нескольких месяцев до нескольких лет. Иногда хроническому синдрому предшествует острый той же локализации, однако чаще всего начало его остается незамеченным и не связывается с какой-либо видимой причиной. Порой боль носит перемежающийся характер, заметно усиливаясь после физической или постуральной нагрузки. Часто пациента беспокоит чувство дискомфорта при движении головой и шеей, в пояснично-крестцовой области.

Клинические проявления обычно не столь ярки, как при острых болях, — их интенсивность умеренная, движения в разных отделах позвоночника существенно не ограничены. При пальпации в определенных мышцах выявляются болезненные уплотнения (миофиброз, миогелез), часто обнаруживается болезненность в местах прикрепления сухожилий к костям (энтезопатия). Болезненность при пальпации остистых отростков позвонков дугоотростчатых

суставов, крестцово-подвздошных сочленений указывает на заинтересованность костных структур. Исследование их с помощью мануального тестирования и рентгенологических методов обнаруживает широкий спектр поражений — от функциональной блокады до структурных изменений.

По сравнению с острыми болевыми синдромами при хронических чаще наблюдаются нестабильность отдельных сегментов позвоночника, артроз дугоотростчатых, унковертебральных и реберно-поперечных суставов, крестцово-подвздошных сочленений, проявления дисплазии позвоночника в крестце (синостоз, люмбализация, сакрализация, нарушение суставного тропизма, незаращение дужек), спондилолиз и истинный спондилолистез, болезнь Шейерманна—Мау и др. Прогрессирование спондилеза, приводящее к гипомобильности сегментов позвоночника, равно как и врожденные его особенности, могут являться неблагоприятным фоном для купирования болей. У лиц пожилого возраста увеличивается частота хронических болевых синдромов, обусловленных спондилоартрозом, остеопорозом позвонков, костей таза. При исследовании психоэмоционального статуса пациентов наряду с признаками ипохондрии и депрессии можно обнаружить «рентное» отношение к болезни, уход в болезнь и элементы социальной дезадаптации. Длительность хронического болевого синдрома трудно прогнозировать.

Лечение хронических болевых невисцеральных синдромов комплексное и направлено на обнаруженные в ходе обследования звенья патогенеза. Используется весь арсенал современных немедикаментозных лечебных методов. Устранение функциональных суставных блокад, негрубых мышечных уплотнений приводит к полному исчезновению болевых ощущений и дискомфорта. В случае грубых изменений в опорно-двигательном аппарате, при остеопорозе, выраженной энтезопатии, психоэмоциональных нарушениях задачей комплексного лечения являются снижение уровня болевых ощущений до приемлемого и улучшение качества жизни.

Третью, самую малочисленную, группу болевых синдромов невисцерального происхождения составляют *радикуллопатии и невралгии* — истинные заболевания ПНС (4,9%). Клиническая картина при них достаточно яркая: характерный рисунок боли в пределах

дерматома или в зоне иннервации пораженного нерва, соответствующие выпадения рефлекторной сферы, чувствительные и двигательные нарушения. Наиболее часто встречаются поражения корешков L5, S1, С6, С7, невралгия седалищного нерва, наружного кожного нерва бедра, срединного и локтевого нервов.

В механизме развития этих заболеваний играет роль сдавление корешка или нерва различными структурами в узком «туннеле», стенки которого могут быть образованы грыжей диска, желтой связкой, тканью дугоотростчатого сустава («фасеточный» синдром), остеофитом, мышцами, связками. Большое значение имеет при этом нарушение кровообращения в корешке или нерве в зоне сдавления с последующим отеком. Заболевание по своей сути предполагает длительное течение — в среднем 2—4 мес, иногда больше.

В остром периоде прежде всего требуется медикаментозная терапия: противоотечные средства, препараты, улучшающие микроциркуляцию, а также нестероидные противовоспалительные препараты для предупреждения спаечного процесса в области «туннеля». Затем в лечебном комплексе все большее значение приобретают немедикаментозные методы. В остром периоде лечение проводится в условиях неврологического отделения стационара, долечивание осуществляется в поликлинике.

#### В ы в о д ы

1. Природа болевых невисцеральных синдромов мультифакторна. Источниками боли являются преимущественно структуры костно-мышечной системы — не только диск, но и мышцы, фасции и сухожилия, мелкие суставы позвоночника, его связочный аппарат, крестцово-подвздошные сочленения. Удельный вес поражения ПНС среди болевых невисцеральных синдромов невелик.

2. Принципиально важным для успешного лечения и прогноза заболевания является дифференциация острых и хронических болевых костно-мышечных синдромов и заболеваний собственно ПНС.

3. Остеохондроз позвоночника, моносегментарный дегенеративно-дистрофический процесс, как правило, не является непосредственной причиной возникновения костно-мышечных болевых синдромов в спине и конечностях.

4. Лечение должно быть комплексным, преимущественно немедикаментозным, адекватным

обнаруженным источникам боли на разных стадиях заболевания.

5. Пациентов с болевыми невисцеральными синдромами целесообразно наблюдать и лечить в поликлиническом междисциплинарном «отделении боли», оснащенном современной аппаратурой. Врач этого отделения должен иметь специальную подготовку по диагностике и лечению данного контингента больных.

#### Л И Т Е Р А Т У Р А

1. Антонов И.П. //Журн. невропатол. и психиатр. — 1985. — N 4. — С. 481—487.
2. Барвинченко А.А. Атлас мануальной медицины. — М., 1992.
3. Веселовский В.П. Практическая вертеброневрология и мануальная терапия. — Рига, 1991.
4. Гойденко В.С., Ситель А.Б., Галанов В.П., Руденко И.В. Мануальная терапия неврологических проявлений остеохондроза позвоночника. — М., 1988.
5. Иванчиков Г.А. Клиника, диагностика, механизм развития и лечение миофасцикулярных гипертонических синдромов (локальный мышечный гипертонус): Дис. ... д-ра мед. наук. — М., 1986.
6. Лисв А.А. Мануальная терапия миофасциальных болевых синдромов. — Днепропетровск, 1993.
7. Попелянский Я.Ю. Вертеброгенные заболевания нервной системы. — Казань, 1974.
8. Попелянский Я.Ю. Болезни периферической нервной системы. — М., 1989.
9. Ситель А.Б. Мануальная медицина. — М., 1993.
10. Bogduk N., Marsland A. //Spine. — 1988. — Vol. 13. — P. 610—617.
11. Bonica J.J. The management of Pain. — 2-d Ed., Vol. 1, 2. — Philadelphia—London, 1990.
12. Cailliet R. Low back pain syndrome. — Philadelphia, 1981.
13. Cailliet R. Neck and arm pain. — Philadelphia, 1981.
14. Cox J.M. Low Back Pain: mechanism, diagnosis and treatment. — 5-th Ed. — Baltimore, 1990.
15. Kaplan P.E., Tanner E.D. Musculoskeletal pain and Disability. — Norwalc etc., 1989.
16. Lewit K. Manipulacni lecba v ramci reflexni terapie. — Praha, 1975.
17. Lewit K., Sachse J., Janda V. Manuelle Medizin. — Leipzig, 1987.
18. Melzack R. The Puzzle of Pain. — London, 1973.
19. Stoddard A. Manual of osteopathic practice. — New York, 1969.
20. Travell J.G., Simons D.G. Myofascial Pain and Dysfunction. The Trigger Point Manual. — Baltimore etc., 1983.

#### NONVISCERAL PAIN SYNDROMES IN OUTPATIENT PRACTICE

L.A. Bogachyova, N.N. Yakhno, V.V. Kuz'menko, G.N. Ushakov, T.N. Sedova, E.P. Snetkova

During 6 years period authors have studied clinical manifestations and pathogenesis of pain syndromes in

back and extremities in more than 4000 patients. Authors draw the conclusion that more often (95% of observations) the pain is caused by the pathologic changes of the locomotor system structure: muscles, their fasciae, tendons, small spinal joints and their ligaments, as well as sacroiliac conjunctions. Secondary damage of the periferial nerve system occurs considerably more rare. Spine osteochondrosis is not a direct cause of osteomuscular pain syndromes. For the patients with nonvisceral pain syndromes it is advisable to be observed and treated in the interdisciplinary outpatient «pain epartment».

### **Заметки на полях рукописи**

С интересом ознакомилась с представленной статьей, однако ряд ее положений вызывает принципиальные возражения.

В частности, считаю ошибочным 3-й вывод авторов. Еще в 1961 г. в экспериментальных работах Lucas, Dresel было показано, что не вся вертикальная нагрузка падает на межпозвоночные суставы и диски — значительная часть ее приходится на мышцы грудной клетки, брюшного пресса и спины. При функциональной неполноценности дисков и связочного аппарата позвоночника мышцы, в основном разгибатели спины, принимают на себя дополнительную нагрузку, однако их компенсаторное включение возможно до определенного предела. Именно при декомпенсации могут появляться различные неврологические синдромы остеохондроза с преимущественным поражением тех или иных миотомов (мышечные рефлекторно-компрессионные синдромы и др.) или склеротомов (периартрозы, связочные рефлекторно-компрессионные синдромы и т.д.). В течении подобных синдромов выделяют четыре стадии, о которых, собственно, и идет речь в статье. В миодистонической стадии отмечается равномерное, болезненное напряжение мышцы и ее отдельных пучков с локальным гипертонусом или мышечной контрактурой. Во второй (миодистоническо-дистрофической) стадии нарастает мышечная контрактура, узелки и тяжи в мышце становятся более плотными, а тонус мышц постепенно снижается.

Не могу согласиться также с выводом о том, что «источником боли являются ... мышцы, их фасции ...». Источник боли находится в диске, от которого идет патологическая афферентная импульсация, проявляющаяся болевым напряжением мышцы и т.д. Это принципиально важно, поскольку именно на этом основана тактика лечения. Бесспорно, будь то острая или хроническая боль, ее нужно снять. Но на этом лечение не кончается, и следовало бы, может, быть даже не вдаваясь в подробности, упомянуть, что после купирования боли восстановительное лечение должно быть продолжено.

Не совсем понятно, что рекомендуют авторы, говоря о комплексном лечении, так как имеются указания лишь на ряд средств, используемых в так называемой острой стадии процесса.

Разработанная в ЦИТО схема консервативного лечения неврологических синдромов при остеохондрозе позвоночника включает несколько этапов: устранение боли (в том числе релаксация мышц), укрепление мышц, стабилизирующих позвоночник, коррекцию дефектов осанки — двигательного стереотипа позы (профилактика обострений болевого синдрома). В соответствии с этим используются различные средства. Так, на первом этапе применяются электроаналгезия, легкий массаж, гидрокинезотерапия, мануальная терапия и т.п., на втором — лечебная гимнастика, электростимуляция мышц и др., на заключительном этапе — лечебная гимнастика, элементы спорта. Эти средства дополняются ортопедическим режимом и использованием различных ортезов.

*Доктор мед. наук И.Б. Героева*

© Коллектив авторов, 1996

*Я.М. Яхьяев, О.Л. Нечволодова,  
В.Н. Меркулов*

### **РЕНТГЕНОМЕТРИЯ НОРМАЛЬНЫХ ПОЗВОНКОВ ГРУДНОГО ОТДЕЛА У ДЕТЕЙ В ВОЗРАСТНОМ АСПЕКТЕ**

Детская Республиканская больница, Махачкала, Центральный институт травматологии и ортопедии им. Н.Н. Приорова, Москва

**Рентгенодиагностика компрессионных переломов тел грудных позвонков у детей нередко вызывает большие трудности. Это связано с тем, что у детей и в норме позвонки имеют ряд особенностей, в частности клиновидную форму. С целью дифференциальной диагностики проведена рентгенометрия тел грудных позвонков в норме в возрастном аспекте. Вычислены основные показатели — индекс клиновидности и дисковый коэффициент — для различных сегментов грудного отдела позвоночника в возрастных группах от 3 до 15 лет.**

Основной возрастной особенностью анатомии позвоночного столба является продолжающийся до 16 лет процесс оссификации хрящевых элементов позвонков, что проявляется на рентгенограмме в боковой проекции физиологической клиновидностью тел позвонков.

Учитывая, что основные варианты нормы грудных позвонков могут симулировать их пов-

реждение и что в литературе этот вопрос освещен весьма противоречиво [1—3, 5—8], мы сочли необходимым изучить основные рентгенометрические особенности тел позвонков у детей в норме в возрастном аспекте. Такая информация особенно важна при подозрении на компрессионный перелом тел грудных позвонков.

Были изучены рентгенограммы грудного отдела позвоночника в боковой проекции у 100 детей в возрасте от 3 до 15 лет, находившихся на стационарном лечении в соматических отделениях детской Республиканской больницы Махачкалы. Во всех случаях травма грудного отдела позвоночника в анамнезе отсутствовала и рентгенологические исследования выполнялись по поводу воспалительных заболеваний легких. Всего обследовано 1000 грудных позвонков. Рентгенографию проводили на стационарном рентгеновском аппарате «Renex» в двух проекциях.

Определение необходимого числа наблюдений для получения достоверных результатов исследования проводили по формуле [4]:

$$n = \frac{P \cdot q \cdot t^2}{\Delta}$$

где  $n$  — требуемое число наблюдений,  $P$  — показатель распространенности явления (по данным литературы),  $q$  — альтернативный показатель,  $t$  — критерий достоверности,  $\Delta$  — доверительный интервал.

Подставив в формулу исходные данные, мы установили, что для получения достоверных результатов исследования достаточно изучить 860 позвонков.

Характеристика наблюдений представлена в таблице.

Рентгенометрия грудных позвонков включала определение индекса клиновидности, дискового коэффициента, высоты выпуклости вер-

хней и нижней поверхностей тел позвонков, состояния сосудистой щели. Индекс клиновидности — это отношение высоты вентрального края к высоте дорсального края одноименного позвонка; дисковый коэффициент — отношение высоты вентрального отдела межпозвоночного диска к высоте вентрального края нижележащего позвонка.

Индекс клиновидности является важным рентгенометрическим признаком. Диапазон его значений в возрастной группе 3—5 лет был особенно велик. Физиологическая клиновидность была наиболее выражена у позвонков D4—D7 — соответственно  $0,94 \pm 0,016$ ;  $0,93 \pm 0,016$ ;  $0,92 \pm 0,016$ ;  $0,95 \pm 0,11$ . У детей в возрасте 6—8 лет клиновидность была наиболее выражена у позвонков D4—D9: индекс составлял  $0,95 \pm 0,014$ ;  $0,93 \pm 0,014$ ;  $0,94 \pm 0,012$ ;  $0,91 \pm 0,022$ ;  $0,92 \pm 0,013$ ;  $0,95 \pm 0,020$ . У детей 9—12 лет клиновидность также была наиболее выражена у позвонков D4—D9:  $0,93 \pm 0,010$ ;  $0,94 \pm 0,009$ ;  $0,92 \pm 0,010$ ;  $0,92 \pm 0,009$ ;  $0,94 \pm 0,009$ ;  $0,95 \pm 0,008$ . В возрастной группе 13—15 лет по сравнению с другими группами индекс клиновидности был наименьшим: у позвонков D4—D9 он имел значения  $0,99 \pm 0,004$ ;  $0,97 \pm 0,009$ ;  $0,96 \pm 0,010$ ;  $0,96 \pm 0,010$ ;  $0,98 \pm 0,009$ ;  $0,97 \pm 0,010$ .

Итак, судя по рентгенометрическим данным, клиновидность наиболее выражена у детей в возрасте 3—12 лет на уровне позвонков D4—D9.

Вторым важным рентгенометрическим показателем является дисковый коэффициент. У детей в возрасте 3—5 лет он был наибольшим у позвонков D3—D8: соответственно  $0,30 \pm 0,023$ ;  $0,31 \pm 0,017$ ;  $0,30 \pm 0,015$ ;  $0,30 \pm 0,009$ ;  $0,30 \pm 0,012$ ;  $0,30 \pm 0,011$ . В возрасте 6—8 лет дисковый коэффициент составлял у позвонков D4—D8 соответственно  $0,28 \pm 0,015$ ;  $0,28 \pm 0,009$ ;  $0,30 \pm 0,014$ ;  $0,31 \pm 0,013$ ;  $0,28 \pm 0,019$ . У детей в возрасте 9—12 лет этот признак был наиболее выражен. Наибольшие значения его составляли у позвонков D4—D10 соответственно  $0,27 \pm 0,007$ ;  $0,27 \pm 0,008$ ;  $0,27 \pm 0,001$ ;  $0,27 \pm 0,009$ ;  $0,28 \pm 0,003$ ;  $0,28 \pm 0,003$ ;  $0,28 \pm 0,008$ . У детей в возрасте 13—15 лет дисковый коэффициент был наименьшим и у позвонков D5—D8 составлял  $0,25 \pm 0,010$ .

На основании рентгенометрических данных можно сказать, что дисковый коэффициент наиболее велик у детей в возрасте 3—12 лет на уровне позвонков D4—D9.

#### Распределение наблюдений в зависимости от возраста детей

Возраст, лет	Число обследованных детей		Число позвонков	
	мальчики	девочки	мальчики	девочки
3—5	12	13	94	123
6—8	10	9	107	96
9—12	21	12	213	126
13—15	15	8	157	84
Всего ...	58	42	571	429

Форма грудных позвонков в процессе роста также претерпевает изменения.

У детей в возрасте 3—5 лет верхнегрудные позвонки (D1—D4) на рентгенограмме имеют прямоугольно-выпуклую форму. Поверхности горизонтальных площадок в подавляющем большинстве случаев (56 из 59, или в 95%) выпуклые, только 3 позвонка (5%) имели плоские поверхности. Среднегрудные позвонки (D5—D8) в 78 из 85 наблюдений (92%) имели выпуклые поверхности и только в 7 (8%) — плоские. Нижнегрудные позвонки (D9—D12) в 66 из 73 случаев (90%) имели выпуклые поверхности и лишь в 7 (10%) — плоские.

В возрастной группе 6—8 лет верхнегрудные позвонки также имели прямоугольно-выпуклую форму. В 41 из 55 случаев (75%) позвонки имели выпуклые горизонтальные поверхности и в 14 (25%) — плоские. В среднегрудном отделе позвоночника у 63 из 76 позвонков (83%) были выпуклые поверхности горизонтальных площадок и у 13 (17%) — плоские. Нижнегрудные позвонки в 61 из 72 случаев (84%) имели выпуклые поверхности горизонтальных площадок и в 11 (16%) — плоские.

У детей в возрасте 9—12 лет верхнегрудные позвонки имели прямоугольно-закругленную форму, но горизонтальные площадки чаще были плоскими. В 73 из 77 случаев (94,8%) горизонтальные площадки имели плоские поверхности, в 4 — выпуклые. Вогнутых форм горизонтальных площадок в этой группе мы не выявили. Среднегрудные позвонки имели такую же форму, как верхнегрудные. В 100 из 132 случаев (75,7%) форма горизонтальных площадок была плоской, в 26 (19,6%) — выпуклой и в 6 (4,7%) — вогнутой. Нижнегрудные позвонки в основном имели прямоугольную форму. У 81 из 140 позвонков (58%) была плоская форма горизонтальных площадок, у 43 (30%) — выпуклая и у 16 (12%) — вогнутая.

У детей 13—15 лет определялось множество разнообразных форм одноименных позвонков. В верхнегрудном отделе из 58 наблюдений преимущественно позвонки с плоскими горизонтальными площадками встречались в 51 (88%), с выпуклыми — в 4 (6,5%), с вогнутыми — в 3 (5,5%). В среднегрудном отделе из 92 наблюдений горизонтальные площадки были плоскими в 81 (88%), выпуклыми в 9 (9,8%) и вогнутыми в 2 (2,2%). Нижнегрудные позвонки в подавляющем большинстве случаев имели прямоугольную форму. Из 91 позвонка у 66

(72%) горизонтальные площадки имели плоскую форму, у 14 (15,3%) — выпуклую и у 11 (12,7%) — вогнутую.

Из приведенных данных следует, что с возрастом увеличивается количество позвонков с плоскими и уменьшается — с выпуклыми формами горизонтальных площадок, а также появляются позвонки с вогнутыми формами горизонтальных площадок — главным образом в нижнегрудном отделе.

Сосудистая щель прослеживается в основном у детей до 13 лет.

Таким образом, проведенные измерения свидетельствуют, что возрастная клиновидность тел позвонков отмечается с 3-летнего возраста и наиболее выражена в период с 7 до 12 лет. Наибольшую физиологическую клиновидность имеют средние грудные позвонки D5—D8, индекс клиновидности при этом составляет от  $0,91 \pm 0,012$  до  $0,94 \pm 0,009$ . Клиновидность тел грудных позвонков — явление нормальное, это физиологическая особенность детского возраста. Дисковый коэффициент, также характеризующий возрастную особенность грудного отдела позвоночника у детей, наиболее велик в возрасте 3—12 лет, на уровне позвонков D4—D9 его значения варьируют от  $0,27 \pm 0,013$  до  $0,31 \pm 0,008$ . В процессе роста тел позвонков форма горизонтальных площадок постоянно меняется: в младшей возрастной группе от выпуклой к плоской, а в более старшем возрасте — к вогнутой. Рентгенометрические показатели грудных позвонков необходимо учитывать при диагностике компрессионных переломов грудного отдела позвоночника у детей.

#### ЛИТЕРАТУРА

1. Андрушко Н.С., Распопина А.В. Компрессионный перелом тел грудных позвонков у детей. — М., 1977.
2. Борисевич А.И. // Арх. анат. — 1965. — N 6. — С. 59—63.
3. Дьяченко В.А. Рентгеноosteология (норма и варианты костной системы). — М., 1954.
4. Руководство по практическим занятиям по социальной гигиене и организации здравоохранения / Под ред. Ю.П. Лисицина. — М., 1975.
5. Румянцев А.А., Баширов Ф.Х., Камалов И.И. // Ортопед. травматол. — 1983. — N 7. — С. 7—12.
6. Садофьева В.И. Нормальная рентгеноанатомия костно-суставной системы у детей. — Л., 1990.
7. Степанов П.Ф., Сапожников В.Г. // Ортопед. травматол. — 1983. — N 7. — С. 13—14.
8. Schmol G., Junghanns H. Die Gesunde und die Kranke Werboldsanle im Kont genbild und Klinik. — Stuttgart, 1957.

## ROENTGENOGRAPHY OF NORMAL THORACIC VERTEBRAE IN CHILDREN BY AGE ASPECT

Ya.M. Yakh'yaev, O.L. Nechvolodova, V.N. Merkulov

With the purpose of the improvement of the x-ray diagnosis of the thoracic vertebral body compression fractures in children the roentgenometry of the thoracic vertebral bodies was performed in children in norm by age aspect. The main criteria, i.e. wedge-shaped index and discoid coefficient, were calculated for the different segments of the thoracic spine in children from 3 to 15 years.

© М.В. Паршиков, 1996

М.В. Паршиков

## КОКСОМЕТРИЯ ПРИ СОХА VARA

Московский медицинский стоматологический институт им. Н.А. Семашко

Изучены существующие и принятые в современной коксометрии параметры тазобедренного сустава у 152 человек в возрасте от 14 до 60 лет, страдающих различными формами соха vara. Выявлены особенности, характерные для разных форм заболевания, что помогает в каждом конкретном случае выбрать адекватный способ лечения.

Тазобедренный сустав в норме, при деформациях и заболеваниях давно изучается различными специалистами. Ортопедами и рентгенологами разработаны и определяются некоторые угловые и линейные показатели, их взаимосвязь. Нами также ранее проводилось такое исследование при изучении диспластического коксартроза у взрослых [1]. Однако комплексной оценки существующих угловых и линейных параметров при соха vara у взрослых мы не встретили, хотя эта информация необходима для выбора адекватного способа лечения.

Нами изучены существующие и принятые в современной коксометрии параметры тазобедренного сустава у 152 человек в возрасте от 14 до 60 лет, страдающих соха vara. У 124 из них отмечалось одностороннее поражение, у 28 — двустороннее. Среди больных было 88 женщин и 64 мужчины. При изучении анамнеза и клиники у пациентов определены следующие формы болезни: диспластическая, симптоматическая и посттравматическая [2].

Анализировались рентгенограммы обоих тазобедренных суставов, выполненные в переднезадней и аксиальной проекциях с постоянным расстоянием от рентгеновской трубки до

Таблица 1

## Угловые показатели тазобедренного сустава при соха vara

Угол, град.	Пределы колебаний	Средние значения при разных формах		
		диспластическая	симптоматическая	посттравматическая
Шеечно-диафизарный	67–115	98,45	89,25	92,33
Шарпа	30–58	41,71	35,67	42,1
Наклона крыши вертлужной впадины	3–36	17,19	15,9	10,5
Вертикального соответствия	100–172	123,29	140,2	141
Виберга	6–60	36,8	31,2	30,8

кассеты (во избежание погрешностей при измерениях). Рентгенография производилась в среднем положении конечностей и в положении максимальной наружной ротации и приведения. Для сравнения проведена аналогичная коксометрия 75 здоровых суставов. Результаты определения угловых и линейных показателей представлены в табл. 1 и 2.

*Шеечно-диафизарный угол.* При соха vara данный показатель колебался от 67 до 115°. У больных с диспластической формой заболевания он варьировал от 102 до 109° у мужчин и от

Таблица 2

## Линейные показатели тазобедренного сустава при соха vara

Показатель, см	Пределы колебаний	Средние значения при разных формах		
		диспластическая	симптоматическая	посттравматическая
Вертикальный размер входа в вертлужную впадину	6,3–11	7,46	7,97	7,01
Толщина дна вертлужной впадины	0,2–2,4	1,5	0,5	0,51
Глубина вертлужной впадины	0,8–3,4	1,78	1,76	2,13
Протяженность крыши вертлужной впадины	1,5–5,8	3,19	4,02	5,1
Наибольший вертикальный размер головки бедренной кости	3,1–6,7	5,24	5,45	5,4

69 до 115° у женщин (в среднем соответственно 105,5 и 97,32°). По группе в целом средняя величина шейно-диафизарного угла составляла 98,45°. При симптоматической варусной деформации проксимального конца бедренной кости этот параметр варьировал у мужчин от 89 до 112° (в среднем 101,67°), а у женщин — от 67 до 100° (в среднем 86,6°). Среднее значение показателя по группе равнялось 92,25°. При посттравматической соха vara шейно-диафизарный угол у мужчин составлял от 74 до 103° (в среднем 88,5°), у женщин — от 75 до 99° (в среднем 89,75°). Средняя величина его по группе равнялась 89,33°.

В здоровых суставах величина шейно-диафизарного угла соответствовала литературным данным [3—5]. У мужчин она варьировала от 123 до 133° (в среднем 130,4°), у женщин — от 120 до 132° (в среднем 127°). Среднее значение для исследованных здоровых суставов составило 127,94°.

При сопоставительном анализе данных, полученных у больных соха vara и у здоровых людей, выявлена значительная вариабельность рассматриваемого показателя при диспластической и симптоматической формах заболевания, тогда как при посттравматической форме величина шейно-диафизарного угла изменялась незначительно и зависимости от пола исследуемых не отмечалось.

Из 180 исследованных суставов с соха vara в 104 констатирована ретроверсия в пределах от 5 до 20°, в остальных — антеверсия. При этом в 48 суставах данный показатель колебался от 8 до 12° и только в 28 превышал границы физиологической нормы.

*Угол вертикального наклона вертлужной впадины (угол Шарпа).* Показатель, характеризующий пространственное положение всей вертлужной впадины, колебался от 30 до 58°. При диспластической форме заболевания он составлял от 32 до 58° у мужчин (в среднем 45,33°) и от 30 до 47° у женщин (в среднем 40,93°). Для группы в целом его средняя величина равнялась 41,71°. При симптоматической соха vara угол Шарпа колебался от 31 до 47° при средней величине у мужчин 43°, у женщин 32°. Средняя величина параметра у больных с данной формой заболевания — 35,67°. У пациентов с посттравматической варусной деформацией проксимального конца бедренной кости этот показатель составлял, как и в здоровых суставах, 40—45°.

Таким образом, отклонение величины угла вертикального наклона вертлужной впадины как в сторону увеличения, так и уменьшения выявлялось у незначительной части больных с диспластической и симптоматической соха vara. Однако у большинства обследованных пациентов она находилась в пределах нормы. Это свидетельствует об отсутствии нарушения пространственного положения вертлужной впадины в целом при рассматриваемом заболевании вне зависимости от его формы.

*Угол наклона крыши вертлужной впадины.* Увеличение либо уменьшение этого угла отмечено нами у пациентов с диспластической и симптоматической соха vara — величина его колебалась от 3 до 36° при среднем значении 16,92° (у мужчин 11,33°, у женщин 18,6°). У больных с посттравматической формой болезни этот показатель составлял 10—12°, что соответствовало его величине в здоровых суставах.

*Угол вертикального соответствия.* Отклонение данного параметра от нормы определялось при всех трех формах соха vara. У больных с диспластической формой он колебался от 100 до 149° (в здоровых суставах — 90°), составляя в среднем 123,29° (у мужчин 114,67°, у женщин 125,14°). При симптоматической соха vara показатель варьировал от 123 до 172° (среднее значение по группе 140,2°), при посттравматической форме — от 137 до 144° (среднее значение 141°). Таким образом, увеличение угла вертикального соответствия характерно при всех формах заболевания вне зависимости от преобладания нарушений пространственного положения проксимального отдела бедренной кости либо вертлужной впадины.

*Угол Виберга.* При диспластической форме соха vara данный показатель у мужчин колебался от 19 до 55° (в среднем 36,75°), у женщин — от 6 до 60° (в среднем 36,83°). Среднее значение по группе составляло 36,8°. При симптоматической и посттравматической формах заболевания угол Виберга соответствовал показателю в здоровых суставах. Анализ полученных результатов свидетельствует о незначительных изменениях данного параметра и малой информативности его при соха vara.

Сравнительный анализ угловых параметров тазобедренного сустава показал, что наблюдающаяся в 9% случаев вертикальная нестабильность обусловлена в основном недоразвитием крыши вертлужной впадины у больных с диспластической и симптоматической форма-



ми соха vara. Это обстоятельство необходимо учитывать при выборе тактики лечения, определении характера и объема реконструкции тазобедренного сустава.

*Вертикальный размер входа в вертлужную впадину.* При диспластической варусной деформации проксимального отдела бедра показатель колебался от 7,2 до 8,5 см у мужчин (в среднем 7,83 см) и от 6,5 до 8 см у женщин (в среднем 7,3 см). Среднее значение по группе составляло 7,46 см (см. табл. 2). При симптоматической соха vara вертикальный размер входа в вертлужную впадину варьировал от 6,3 до 11 см, составляя у мужчин от 7,4 до 9,6 см (в среднем 8,01 см), у женщин — от 6,3 до 11 см (в среднем 7,94 см). Среднее значение по группе равнялось 7,97 см. У пациентов с посттравматической формой заболевания этот показатель, как и у здоровых исследуемых, находился в пределах 6—8,7 см.

*Толщина дна вертлужной впадины.* У пациентов с диспластической соха vara толщина дна вертлужной впадины составляла от 0,3 до 2,4 см. У мужчин она колебалась от 1,5 до 2,2 см (в среднем 1,8 см), а у женщин — от 0,3 до 2,4 см (в среднем 1,34 см). Среднее значение показателя в данной группе равнялось 1,5 см. У больных с симптоматической и посттравматической формами заболевания толщина дна вертлужной впадины, как и в здоровых суставах, была в пределах 0,2—0,8 см (среднее значение соответственно 0,5 и 0,51 см).

*Глубина вертлужной впадины.* Изменения глубины вертлужной впадины оказались аналогичными изменениям предыдущего показателя. При диспластической варусной деформации проксимального конца бедра величина этого параметра свидетельствовала о недоразвитии вертлужной впадины: в среднем она равнялась 1,78 см, причем у мужчин колебалась от 1,8 до 2,4 см (среднее значение 2,03 см), у женщин — от 0,8 до 2,8 см (среднее значение 1,66 см). При симптоматической и посттравматической формах болезни глубина вертлужной впадины мало изменялась по сравнению с таковой в здоровых суставах: при симптоматической соха vara варьировала от 0,9 до 3,2 см (в среднем 1,76 см), при посттравматической — от 1,4 до 3,4 см (в среднем 2,13 см). В здоровых суставах этот показатель находился в диапазоне 1,3—3,5 см при средней величине 2,14 см.

*Протяженность крыши вертлужной впадины.* У больных, страдающих соха vara, выявлена прямая зависимость протяженности крыши вертлужной впадины от ее скошенности и вертикального наклона. При диспластической форме заболевания изучаемый параметр колебался от 1,8 до 4,5 см: у мужчин — от 3,7 до 4,5 см (в среднем 4,03 см), у женщин — от 1,8 до 3,3 см (в среднем 2,68 см). Средняя величина по группе составляла 3,19 см. У больных с симптоматической формой соха vara протяженность крыши вертлужной впадины варьировала от 1,5 до 5,2 см (в среднем 4,02 см). При этом достоверной зависимости величины показателя от пола пациентов не выявлено. У больных с посттравматической соха vara показатель колебался от 4,2 до 5,8 см, составляя в среднем 5,1 см, что соответствует физиологической норме [1].

*Наибольший вертикальный размер головки бедренной кости.* При сопоставлении этого показателя с соответствующим параметром вертлужной впадины — вертикальным размером входа в вертлужную впадину — определяются возможность и объем реконструкции тазобедренного сустава. В контрольной группе наибольший вертикальный размер головки бедренной кости у мужчин составлял в среднем 5,55 см (от 5,1 до 5,9 см), у женщин — 5,27 см (от 4,8 до 6,3 см); среднее значение показателя в здоровых суставах равнялось 5,35 см. При диспластической соха vara наибольший вертикальный размер головки варьировал у мужчин от 5,6 до 6,7 см (в среднем 6,13 см), у женщин — от 3,1 до 6,7 см (в среднем 4,99 см); средний показатель по группе составлял 5,24 см. При симптоматической форме показатель колебался в пределах 6,1—6,5 см у мужчин (в среднем 6,25 см) и 4,5—5,5 см у женщин (в среднем 4,95 см); в целом по группе среднее значение параметра составляло 5,45 см. При посттравматической соха vara рассматриваемый показатель варьировал от 4,9 до 5,6 см при среднем значении 5,4 см.

Анализ полученных результатов показал, что наиболее подвержена деформации головка бедренной кости у больных мужского пола, страдающих диспластической и симптоматической соха vara. При этом увеличению наибольшего вертикального размера головки бедренной кости, как правило, соответствовало аналогичное изменение вертлужной впадины (вертикальный размер входа в вертлужную

впадину). У больных с диспластической формой заболевания часто обнаруживались выраженные явления деформирующего артроза (нарушение костной структуры сочленяющихся поверхностей, сужение либо отсутствие суставной щели и т.д.), тогда как у пациентов с симптоматической формой болезни эти явления были минимальными. Наименьшим изменениям подвергалась головка бедренной кости при посттравматической соха vara.

Проведенное коксометрическое исследование выявило характерные особенности различных форм соха vara у подростков и взрослых, учет которых позволит в каждом конкретном случае определить адекватный способ лечения.

#### ЛИТЕРАТУРА

1. Имамалиев А.С., Зоря В.И., Паршиков М.В. // Ортопед. травматол. — 1983. — № 3. — С. 9—14.
2. Паршиков М.В. // Современные проблемы ревматологии: Тезисы докладов I съезда ревматологов России. — Оренбург, 1993. — С. 316—318.
3. Рейнберг С.А. Рентгенодиагностика заболеваний костей и суставов. — М., 1934.
4. Debrunner H.U. Orthopaedisches Diagnosticum. — Stuttgart, 1966.
5. Matzen F.P. Lehrbuch der Orthopaedie. Bd. 2. — Berlin, 1959.

#### COXAMETRY FOR COXA VARA

M.V. Parshikov

Modern parameters of the coxametry of hip joints were studied in 152 patients, aged 14-60, with different types of coxa vara. Specific peculiarities of different type of coxa vara were detected that enabled to determine the adequate treatment and achieve the successful results.

© А.Т. Бруско, 1996

А.Т. Бруско

#### ФУНКЦИОНАЛЬНАЯ ПЕРЕСТРОЙКА КОСТЕЙ В УСЛОВИЯХ ПЕРЕГРУЗКИ. ПАТОЛОГИЧЕСКАЯ ПЕРЕСТРОЙКА

Украинский НИИ травматологии и ортопедии, Киев

На основании анализа данных экспериментальных исследований на 68 собаках и клинических наблюдений за 28 больными с патологической перестройкой костей показано, что ее морфологической сущностью является репаративная реакция на перенапряжение, приводящая к локальному утолщению кости (гиперостозу от перенапряжения). В случае

далеко зашедшего процесса возникает ползучий перелом — надлом кости в процессе развивающегося гиперостоза от перенапряжения. Рассмотрены вопросы диагностики, профилактики и лечения патологической перестройки костей.

При анатомо-функциональном несоответствии в костях могут возникать участки перенапряжения и развиваются изменения, которые называют «патологической перестройкой костей» [3, 10, 11], «ползучим переломом» [12], «усталостным переломом» [21], «стрессовым переломом» [17, 20], а при системных заболеваниях аппарата движения — «лоозеровской зоной перестройки» [15, 19]. Поскольку мышечная активность человека чаще всего связана с определенным видом производственной, бытовой, спортивной и другой деятельности, некоторые авторы [8] рассматривают это заболевание как профессиональное. Для военной и спортивной медицины данная патология стала серьезной проблемой [1, 16].

Патологическая перестройка давно привлекает внимание клиницистов, рентгенологов и морфологов неопределенностью условий возникновения, неясностью патогенеза и морфологической сущности, сходством клинико-рентгенологической картины с картиной при травматических повреждениях, воспалительных и опухолевых процессах. Диагностические ошибки достигают в этих случаях 98,4—100% [3], а ошибочный или поздно поставленный диагноз нередко имеет следствием развитие тяжелых осложнений, длительную потерю трудоспособности и даже инвалидность.

Повреждения, связанные с чрезмерной двигательной нагрузкой, встречаются в любом возрасте и во всех костях, за исключением костей черепа [9, 17]. Наиболее часто повреждаются длинные кости нижних конечностей, особенно плюсневые («маршевый перелом», или болезнь Дойчлендера) и кости голени («периостит от перенапряжения», «оссифицирующий периостит», «перелом конькобежцев» и т.п.). У практически здоровых людей патологическая перестройка возникает после длительных динамических нагрузок (маршировка, бег, катание на коньках, лыжах и т.д.), особенно если отсутствует предварительная подготовка [10, 11, 17]. При наличии системных и локальных патологических изменений в костях (остеомаляция, рахит, дистрофические, воспалительные, опухолевые и опухолеподобные заболевания) такие повреждения могут возникать на

фоне обычной и даже пониженной функциональной активности вследствие изменения механических и в первую очередь прочностных свойств кости. Такое состояние называют носительной функциональной перегрузкой.

Существующие теории патогенеза повреждений, вызываемых функциональной перегрузкой (микротравматическая, остеокластическая, усталостная, нейротрофическая и др.), которые базируются на данных анализа биопсийного и операционного материала, полученного в поздних стадиях патологического процесса [6, 10, 13, 18], противоречивы и не раскрывают механизма возникновения и морфологической сущности патологической перестройки кости.

Целью настоящего исследования явились изучение морфогенеза, оценка ранних клинико-рентгенологических проявлений и определение диагностических критериев при патологической перестройке костей.

**Материал и методы.** Исследования проведены на 68 беспородных собаках обоего пола, у которых, используя модель Мюллера [5], изучали динамику изменений структурной организации длинных костей при функциональной перегрузке. Метод основан на том, что после резекции участка диафиза лучевой кости парная локтевая кость испытывает функциональную перегрузку. У 26 собак выполнили одностороннюю и у 42 — двустороннюю резекцию участка диафиза протяженностью 1—2,5 см на границе средней и нижней трети лучевой кости. Вторую операцию производили через 1—3 нед после первой. Контролем служила локтевая кость неоперированной конечности у животных с односторонней резекцией участка диафиза лучевой кости. Сроки клинико-рентгенологического наблюдения составляли от 1 до 845 сут. В каждый срок наблюдения использовали не менее 3 животных.

Операцию выполняли под гексеналовым наркозом (0,5 мл 10% раствора на 1 кг массы тела собаки внутривенно). Рентгенологические исследования проводили в динамике: до и в день оперативного вмешательства, а при больших сроках наблюдения ежемесячно и накануне вывода животного из опыта (введение внутривенно летальной дозы 20% раствора гексенала). После рентгенографии кости предплечья распиливали на кусочки и готовили тонкие срезы. На рентгенограммах с помощью штангенциркуля или окулярной линейки измеряли длину и ширину локтевой

кости до операции и в последующем в дни рентгенологического контроля (измерения проводились однотипно и на стандартных рентгенограммах). На основании этих данных определяли степень утолщения и индекс массивности локтевой кости после перегрузки [5].

Достоверность различий средних величин оценивали по *t*-критерию Стьюдента.

Статистическая обработка результатов измерений и корреляционный анализ проведены на ЭВМ СМ-4 по стандартной программе CORRE из «Пакета программ обработки данных методами математической статистики ПАСТ СМ ЭВМ».

Кроме того, были проанализированы данные клинико-рентгенологического наблюдения за 28 больными в возрасте от 4 до 65 лет с патологической перестройкой бедренной [4], большеберцовой [8], малоберцовой [2] и плюсневых [14] костей.

**Результаты и обсуждение.** Изучение динамики рентгенологических и морфологических показателей (форма и структура костей) в эксперименте показало, что функциональное перенапряжение неповрежденной кости уже ко 2—3-м суткам активизирует периостальное и эндостальное костеобразование, однотипное репаративной реакции при переломах. Этот процесс костеобразования, протекающий на фоне острого расстройства внутрикостного кровоснабжения и называемый репаративной реакцией на перенапряжение (рис. 1),

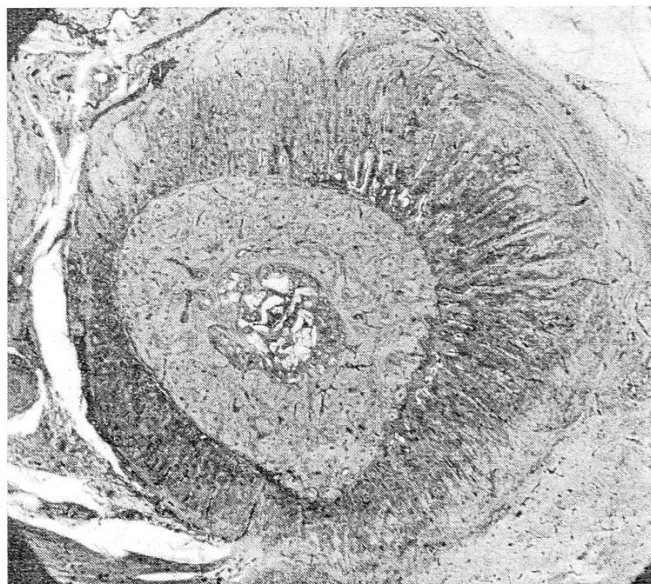

Рис. 1. Репаративная реакция на перенапряжение (16-е сутки функциональной перегрузки).

Окраска гематоксилином и эозином. Ув. 12.

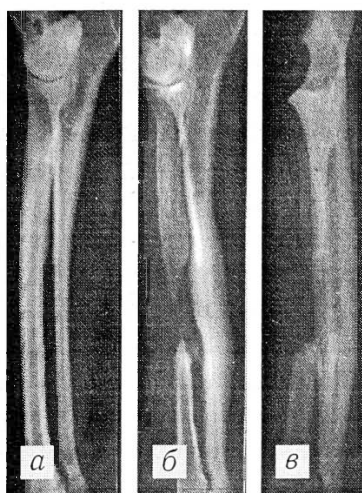


Рис. 2.

Рис. 2. Гиперостоз от перенапряжения: рентгенограммы локтевой кости до (а), через 130 (б) и 845 (в) сут функциональной перегрузки.

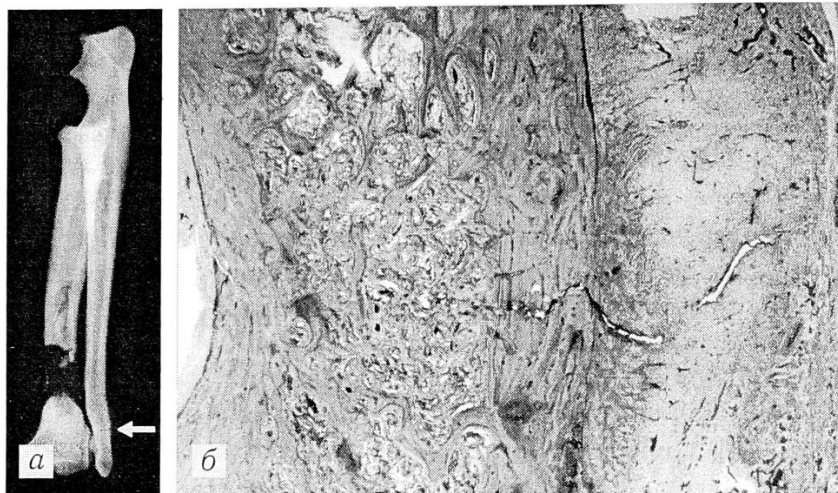


Рис. 3.

Рис. 3. Ползучий перелом в день его возникновения.

а — рентгенограмма: стрелкой показано поперечное просветление на уровне метадиафиза локтевой кости; б — гистотопографический препарат (тот же случай): надлом компактной кости с частичным повреждением периостального и эндостального регенерата (окраска гематоксилином и эозином. Ув. 20).

приводит к локальному утолщению кости — гиперостозу.

В первые 1—1,5 мес функциональной перегрузки происходит быстрое увеличение толщины самого тонкого участка диафиза локтевой кости. Со 2-го месяца это увеличение замедляется за счет физиологической перестройки и распространяется на всю кость (рис. 2).

Корреляционный анализ зависимости степени утолщения локтевой кости от исходного индекса ее массивности выявил сильную отрицательную связь ( $r = -0,74$ ), т.е. чем ниже индекс массивности этой кости был до перегрузки, тем выше степень ее утолщения. Уравнение линейной регрессии имеет вид:

$$x_2 = (-5,72 \pm 0,99) x_1 + 367,83,$$

где  $x_1$  — исходный индекс массивности локтевой кости,  $x_2$  — степень утолщения этой кости вследствие функциональной перегрузки (в процентах).

Эти расчеты позволяют прогнозировать степень утолщения кости с погрешностью, близкой к 2,5%. Уравнение имеет достоверный коэффициент регрессии ( $r = 5,80$ ), являющийся статистически значимым при  $n = 30$ .

В норме любое изменение структуры и формы костей в различных условиях нагрузки обычно происходит путем физиологической перестройки, а при функциональной перегрузке — путем репаративной реакции на перена-

пряжение, и потому эту реакцию следует оценивать как патологическую перестройку.

Наиболее ранние рентгенологические изменения в костях при патологической перестройке — возникновение нежных периостальных наслоений (периостальное костеобразование) или появление склероза (эндостальное костеобразование) на ограниченном участке кости. Чаще эти признаки сочетаются; при этом в диафизарном отделе преобладает периостальный, а в метафизе — эндостальный компонент репаративной реакции.

В период формирования периостальных наслоений и эндостального регенерата из-за активизации в сосудистых каналах резорбционных процессов происходит rareфикация компактной кости, что приводит к временному понижению предела механической прочности кости. В этих условиях при продолжающейся нагрузке часто в метадиафизе или (реже) в диафизе на рентгенограммах обнаруживается полоса просветления.

Морфологические исследования, проведенные в первые часы и дни после появления полосы просветления, показывают, что в rareфицированной компактной кости на уровне развивающегося гиперостоза от перенапряжения возникает поперечная трещина, надлом (рис. 3). Целость эндостального и периостального регенерата при этом сохраняется — пол-

ностью или частично. В дальнейшем (2—14-е сутки), если нагрузка на конечность продолжается, щель постепенно распространяется по поперечнику кости (рис. 4). Такое течение патологического процесса позволило назвать указанное повреждение кости «ползучим переломом» [12]. В зоне надлома в эти сроки образуются участки активизации остеокластической резорбции и пролиферации фиброретикулярных клеточных элементов, происходит врастание в щель остеогенной ткани. В костной ткани вблизи щели ползучего перелома нарастают некробиотические и некротические изменения, увеличивается количество микротрещин. Резорбция костных краев приводит к неравномерному расширению щели. Спустя 1—2 мес щель почти на всем протяжении заполняется фиброзной и хрящевой тканями (рис. 5).

Более частая локализация патологической перестройки в области метадиафиза обусловлена особенностями его строения. Компактная кость здесь значительно тоньше, а характерное для диафиза продольное направление остеонов уступает тангенциальному. Этим объясняется понижение в физиологических условиях до 40% предела механической прочности кости в направлении к эпифизу [2].

Таким образом, морфологической сущностью патологической перестройки является репаративная реакция на перенапряжение. В период ее прогрессирования при сохраняющейся функциональной нагрузке может произойти механическое нарушение целостности кости (надлом) — ползучий перелом.

Анализ наших клинических наблюдений показал, что для начальной стадии патологической перестройки (возникновение репаративной реакции на перенапряжение) характерна перемежающаяся клиническая симптоматика, в чем и заключается причина позднего обращения к врачу. Клинические проявления повреждения костей при функциональном перенапряжении предшествуют рентгенологическим. В начале заболевания, сразу после функциональной перегрузки, возникает ощущение усталости, распирания в области пораженного сегмента, затем появляются боли неопределенной локализации, исчезающие в покое и усиливающиеся при нагрузке. По мере прогрессирования заболевания боль, локальная болезненность, припухлость и отек становятся постоянными, нарушаются функция и трудоспособность. При рентгенологическом исследо-

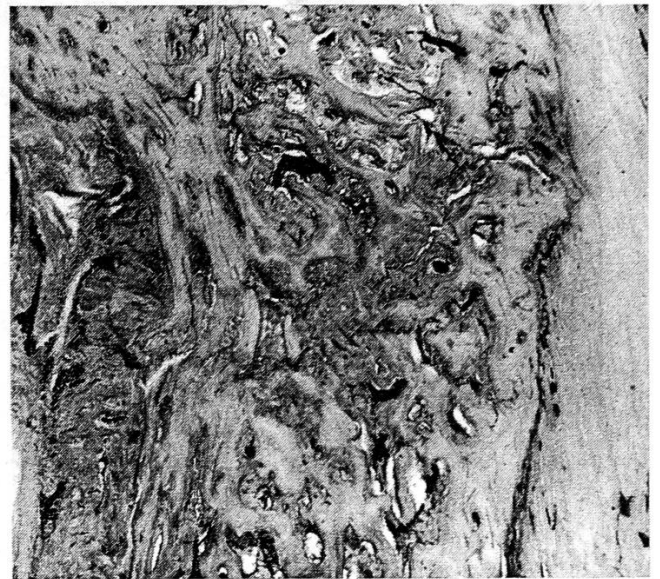

Рис. 4. Распространение щели по поперечнику кости при ползучем переломе: заполнение периферических отделов щели остеогенной тканью (9-е сутки со дня возникновения ползучего перелома).

Гистотопографический препарат. Окраска гематоксилином и эозином. Ув. 60.

вании в конце 2-й недели можно обнаружить локальную периостальную и эндостальную реакцию, при этом полосы просветления отсутствуют (рис. 6). Эндостальное костеобразование проявляется участком склерозирования кости (рис. 7) и является основным рентгенологическим признаком патологической перестройки [11, 14]. В дальнейшем, в течение 4—6 нед, если функциональную нагрузку ограни-

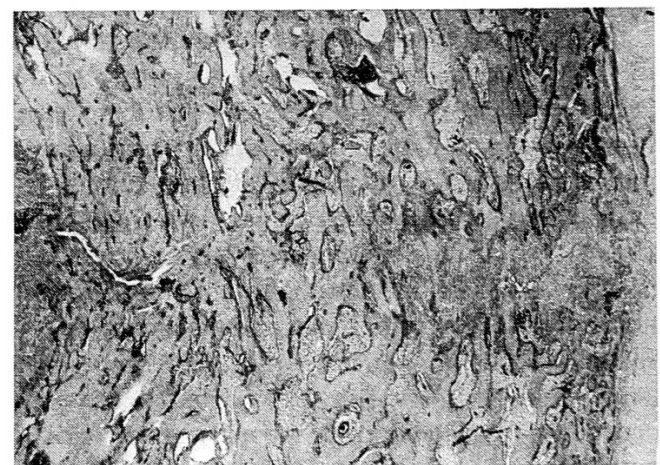


Рис. 5. Свежий новообразованный участок щели и участок, заполненный фиброзной соединительной тканью (85-е сутки со дня возникновения ползучего перелома).

Окраска гематоксилином и эозином. Ув. 80.

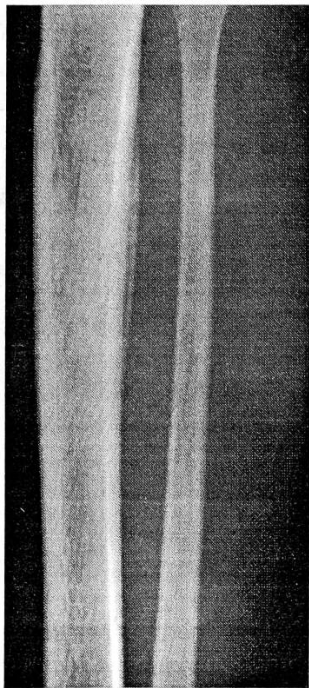


Рис. 6.

Рис. 6. Периостальная реакция на перенапряжение большеберцовой кости правой голени у ребенка 4 лет (1,5 мес от начала заболевания).

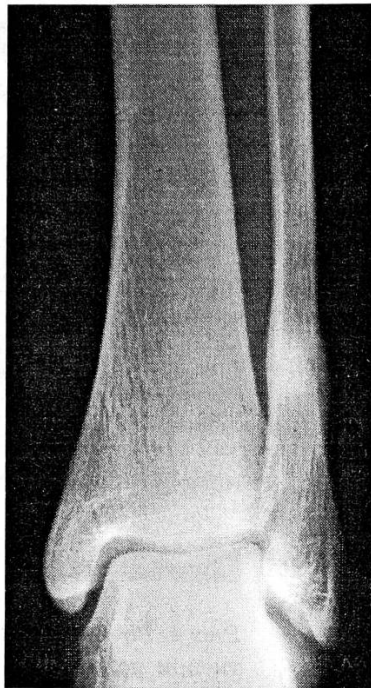


Рис. 7.

Рис. 7. Полоса просветления, окруженная зоной склероза, в дистальной трети диафиза малоберцовой кости. Ограниченные периостальные наслоения (голень женщины 57 лет, длительность заболевания 7 мес).

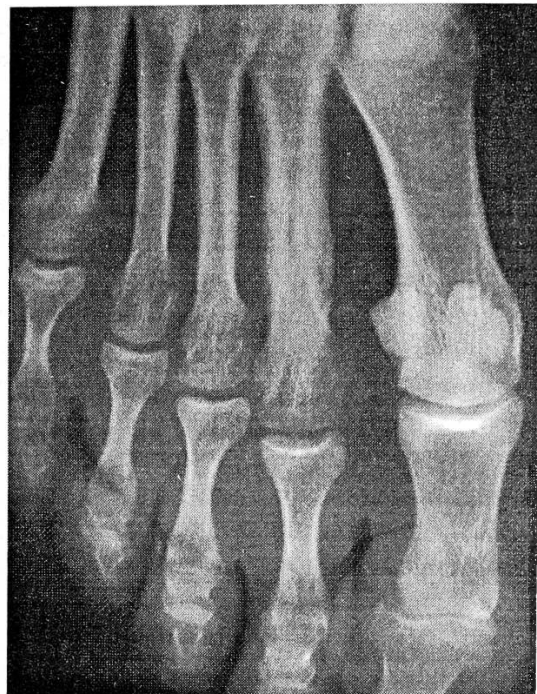

Рис. 8.

Рис. 8. Гиперостоз от перенапряжения II плюсневой кости у женщины 36 лет (1,5 года от начала заболевания).

чить, клиническая симптоматика исчезает, периостальные наложения на рентгенограммах постепенно уплотняются и сливаются с компактной костью, вызывая гиперостоз от перенапряжения (рис. 8).

Если больной, несмотря на боли, продолжает выполнять свои обычные занятия (что чаще всего и бывает), клиническая симптоматика патологической перестройки становится постоянной, боли резко усиливаются и локализуются, нарастают отек и локальная болезненность. При повторных рентгенологических исследованиях на фоне эндостального и периостального костеобразования может появиться полоса просветления — ползучий перелом — с неравномерной зоной склероза вокруг и периостальными наслоениями, «разволокнением» и rareфикацией компактной кости на этом же уровне. Гистоморфологические исследования операционного и биопсийного материала выявляют периостальное и эндостальное костеобразование, в rareфицированной компактной кости щель, выполненную фиброзной соедини-

тельной и хрящевой тканями, выраженную остеокластическую резорбцию на уровне щели [1, 18].

Итак, в соответствии с данными клинко-рентгенологических и морфологических исследований можно выделить три стадии патологической перестройки кости:

I стадия — репаративная реакция на перенапряжение, обычно приводящая при ограничении или прекращении нагрузки к развитию гиперостоза от перенапряжения;

II стадия — надлом кости (ползучий перелом), возникающий в зоне развивающегося гиперостоза от перенапряжения при продолжении нагрузки;

III стадия — заживление надлома и восстановление органной структуры кости при прекращении функциональной нагрузки.

Поскольку данные повреждения часто встречаются у детей и подростков, особое значение приобретает вопрос о влиянии функциональной перегрузки на структурную организацию эпифизарного хряща и рост кости в длину.

Установлено, что функциональная перегрузка, изменяя естественные условия распределения механических напряжений, вызывает явления хронического эпифизеолиза. Рентгенологически он характеризуется неравномерностью высоты эпифизарного хряща и возникновением осевой деформации кости, микроскопически — сминанием основного вещества хряща, деформацией и расслоением колонок хондроцитов, нарушением эндохондрального окостенения и хондрогенеза, прогрессирующим нарастанием дистрофических изменений, возникновением участков некроза и явлений деструкции [4]. Возможно, что дистрофические изменения, возникающие в эпифизарном хряще при авитаминозах, некоторых нарушениях обмена и эндокринных заболеваниях, могут в условиях функциональной перегрузки способствовать развитию эпифизеолиза и деформации. Постепенное уменьшение функциональной нагрузки и нормализация биомеханического баланса способствуют восстановлению структурной организации эпифизарного хряща, процессов хондрогенеза и эндохондрального окостенения, т.е. условий для роста кости в длину.

Отмечено, что чем раньше прекращается функциональная перегрузка кости, тем полнее восстанавливаются структурная организация эпифизарного хряща и рост кости. Это указывает на необходимость раннего выявления признаков патологической перестройки и профилактики нарушений роста и осевых деформаций длинных костей конечностей при абсолютных функциональных перегрузках у юных спортсменов и ортопедо-травматологических больных.

Диагностика патологической перестройки основывается на характерной рентгенологической картине, анамнестических данных о факторах, обусловивших возникновение механического перенапряжения кости. Большое значение имеют данные рентгенологического исследования в динамике и томографии. Патологическую перестройку необходимо дифференцировать с воспалительными, онкологическими заболеваниями и травмой.

Основным в профилактике рассматриваемого нарушения является устранение причин возникновения перенапряжений в костях. При анатомо-функциональном несоответствии, обусловленном неполноценностью кости, усилия должны быть направлены на выявление и устранение имеющихся деформаций, восстановление анатомической формы и повышение

предела механической прочности костей, ослабленных вследствие системных или локальных заболеваний. В случае невозможности устранить или уменьшить анатомическую неполноценность костей для предотвращения патологической перестройки рекомендуются щадящий режим труда и быта, использование разгружающих приспособлений (супинаторы при плоскостопии, трость, костыли и т.п.).

У лиц с анатомо-функциональной неполноценностью мышц и связок, приводящей при нагрузке к нарушению перераспределения и выравнивания механических напряжений в костях, патологическая перестройка чаще всего возникает при длительных однообразных нагрузках. Это, как правило, люди, приобщающиеся к физическому труду и занятиям спортом впервые или после долгого перерыва. Бессистемные, форсированные занятия спортом, выполнение физической работы, особенно в условиях низкой культуры производства и спорта, без достаточной предварительной подготовки могут стать причиной патологической перестройки (репаративная реакция на перенапряжение). Постепенное наращивание нагрузки на аппарат движения при одновременном общеукрепляющем лечении имеет первостепенное значение в ее профилактике.

При выявлении патологической перестройки основные лечебные мероприятия должны быть направлены на разгрузку большой конечности и коррекцию анатомо-биомеханических соотношений. В результате таких мер патологическая перестройка в течение 1—1,5 мес заканчивается локальным утолщением кости (гиперостоз от перенапряжения) и трудоспособность восстанавливается.

В случае возникновения в процессе развития гиперостоза от перенапряжения надлома кости — ползучего перелома (II стадия патологической перестройки) необходима иммобилизация поврежденного сегмента гипсовой повязкой на срок 1—1,5 мес с последующим ограничением функциональной нагрузки конечности в течение 2—3 мес. Для укрепления мышц и улучшения их трофики, восстановления регионарного кровообращения назначают ЛФК, массаж, электролечебные процедуры, бальнеотерапию и медикаментозное лечение. При поздней диагностике, особенно если щель ползучего перелома распространилась на весь поперечник кости, сроки консервативного лечения увеличиваются до года и более; может

возникнуть и необходимость оперативного вмешательства [7].

#### ЛИТЕРАТУРА

1. Абельдяев В.Д. Патологическая перестройка костей голени и стопы у военнослужащих: Дис. ... канд. мед. наук. — Л., 1977.
2. Богданов В.А. Физиология движений: (Руководство по физиологии). — Л. — С. 5—37.
3. Богоявленский И.Ф. Патологическая функциональная перестройка костей скелета. — Л., 1976.
4. Бруско А.Т. //Ортопед. травматол. — 1983. — N 8. — С. 38—42.
5. Бруско А.Т. Изменения структурной организации длинных костей под влиянием функциональной перегрузки (экспериментально-клиническое исследование): Дис. ... д-ра мед. наук. — Киев, 1984.
6. Виноградова Т.П. //Арх. пат. — 1951. — N 6. — С. 73—76.
7. Волков М.В., Миронова З.С., Баднин И.А. //Ортопед. травматол. — 1984. — N 7. — С. 19—23.
8. Грацианская Л.Н., Элькин М.А. Профессиональные заболевания конечностей от функционального перенапряжения. — Л., 1984.
9. Долгич М.З., Беженуца В.І. Перебудова в кістках при функціональних перевантаженнях. — Київ, 1978.
10. Миронова З.С., Меркулова Р.И., Богуцкая Е.В. и др. Перенапряжение опорно-двигательного аппарата у спортсменов. — М., 1982.
11. Полещак В.Г. Патологическая перестройка костей при перегрузочной болезни у военнослужащих (клинико-рентгено-морфологическое исследование): Автореф. дис. ... д-ра мед. наук. — Киев, 1980.
12. Рохлин Д.Г. Очерки рентгенологии ранений и заболеваний военного времени. — 1945. — С. 43—56.
13. Ситенко М.И. //Ортопед. травматол. — 1928. — Кн. 3. — С. 1—8.
14. Сулова О.Я. //Второй Всероссийский съезд рентгенологов и радиологов. — Л., 1966. — С. 74—77.
15. Хмельницкий О.К., Некачалов В.В., Зиновьев А.С. Общая патоморфология костно-суставного аппарата. — Новосибирск, 1983.
16. Apel J., Mitze R. //Med. Sport. — 1975. — Bd. 15. — S. 322—324.
17. Devas M.B. Stress fractures. — London—New York, 1975.
18. Johnson L.C., Stradford H.T., Geis R.W. et al. //J. Bone Jt Surg. — 1963. — Vol. 45A, N 7. — P. 1542.
19. Looser E. //Zbl. Chir. — 1920. — Vol. 47. — P. 1470—1474.
20. Morris J.M., Blickenstaff L.D. Fatigue fractures. A clinical study. — Springfield, 1967.
21. Zweymuller K. //Arch. Orthop. Unfall-Chir. — 1974. — Bd. 80, N 2. — S. 95—106.

#### BONE FUNCTIONAL REMODELLING DUE TO OVERLOADING: PATHOLOGIC RECONSTRUCTION

A. T. Brusco

Experimental study on 68 dogs and clinical observation of 28 patients with bone pathologic remodelling showed that the morphologic base of that process was a repara-

tive response to overtension resulting in local thickening of bone (hyperostosis due to overtension). In case of old chronic process the creeping fracture occurred—willow fracture, during the development of hyperostosis due to overtension. The diagnosis, prevention, treatment of bone pathologic remodelling were presented.

#### Заметки на полях рукописи

При ознакомлении со статьей А.Т. Бруско впечатляет высокий уровень экспериментального исследования. Это касается в первую очередь большого количества животных (68 собак), разнообразия гистологического материала, особенно на ранних этапах перестроечного процесса, морфологической картины хронического эпифизеолиза, оригинальных биомеханических характеристик патологически перестраивающейся кости.

Однако довольно большая часть статьи, посвященная клинико-рентгенологическим проявлениям, а также лечению перестроечного процесса, на наш взгляд, страдает рядом недостатков.

Общепринятый в мировой клинической практике термин для обозначения патологической перестройки кости — «стрессовый перелом», о чем вскользь упоминает автор. Стрессовый перелом — это перелом от напряжения. Данный термин в достаточной мере отражает этиологию и патогенез перестроечного процесса. Напряжение не может быть ни физиологическим, ни патологическим. Оно может быть либо высоким, либо низким для конкретной кости или даже ее отдельного участка. Действуя во времени, циклически, оно вызывает перестройку кости компенсаторного характера (физиологическая перестройка). Если между циклами повышенной нагрузки нет достаточного перерыва, в костной ткани в местах высоких напряжений не успевают развиваться компенсаторные изменения, тогда и происходит описанный автором статьи процесс патологической перестройки во всем его морфологическом разнообразии. При этом не обязательно появление зон Лоозера (надломов кортикального слоя), что и принято называть стрессовым переломом. Достаточно и болезненной распространенной периостальной реакции, скажем, на передней поверхности большеберцовой кости — так называемого стрессового периостита, что само по себе не исключает наличия скрытой зоны Лоозера. Локализация зоны воздействия повышенных напряжений на кость определяется распространенностью стрессовых изменений, выявляемых клинико-рентгенологически и, что особенно важно, скинтиграфически. Последний метод позволяет поставить диагноз стрессового перелома на 2—3 нед раньше рентгенологического и наиболее достоверно показывает локализацию и распространенность стрессовых изменений в костной ткани.



Все вышесказанное относительно стрессовых изменений в кости основывается на клинико-экспериментальном исследовании, проведенном в ЦИТО в середине 80-х годов в отделении спортивной и балетной травмы, а также в морфологическом отделении и лаборатории биомеханики. Результаты этой работы обобщены в книге С.П. Миронова и Е.Ш. Ломтатидзе «Стрессовые переломы у спортсменов и артистов балета» (1991). Хотелось бы особо подчеркнуть, что результаты экспериментального исследования позволили с успехом применить у пациентов со стрессовыми переломами оперативные вмешательства, часть которых базируется на принципах остеосинтеза пластинами АО.

Небезынтересны в этом исследовании данные о вариантах развития сосудистой сети (как артериальной, так и венозной) в конечностях, пораженных перестроичным процессом, сочетании стрессовых периоститов с так называемым хроническим футлярным синдромом мышц голени, требующим широкой фасциотомии пораженного футляра.

А.Т. Бруско определяет прочность кости, измеряя ее толщину на рентгенограмме, и приходит к выводу о ее ослаблении, указывая при этом на полученные им данные об эндостальном и периостальном костеобразовании, что в целом приводит к утолщению кости. Такой подход вряд ли корректен без измерения деформационных характеристик перестраивающейся кости хотя бы на трехточечный изгиб. Мы исследовали это явление именно таким образом и пришли к выводу, что на начальных этапах стрессовых изменений в костной ткани прочность ее возрастает почти в два раза, но способность упруго деформироваться снижается почти на такую же величину. На определенном этапе упругие деформации переходят в пластические, что и характеризуется появлением надлома кортикального слоя.

К сожалению, автор, имея обширный экспериментальный и клинический материал, ни разу не предпринял попытки провести его электронно-микроскопический анализ. Выполненное нами исследование позволяет предположить у таких пациентов нарушение фибриллогенеза, а также нарушение кристаллической структуры кости, деформацию и укрупнение кристаллов, очаги «бескристаллических зон», повреждение внеклеточного матрикса, внутриклеточные изменения и т.д. Эти данные в значительной мере дополняют гистологическую картину стрессовых изменений кости, хотя и требуют дальнейшего осмысления.

В заключение можно добавить, что хирург-ортопед должен быть вооружен современным представлением о стрессовых изменениях в костной ткани, поскольку это явление выходит далеко за рамки спортивной и иной высокой физической активности. К сожалению, исследовательская работа в этом направлении в мире, в том числе в странах

СНГ, проводится разобщенно, без единого плана, и немудрено, что мы не знаем достижений наших коллег в этом сложном разделе костной патологии. Имея четкое представление о природе и клинических проявлениях стрессовой реакции кости, хирург-ортопед может применять богатый арсенал методов хирургического лечения этой патологии, а не занимать выжидательную позицию в надежде на самоликвидацию очага стрессового перелома при устранении так необходимой в жизни физической активности.

Канд. мед. наук Е.Ш. Ломтатидзе

© М.М. Дятлов, 1996

М.М. Дятлов

## ДИАГНОСТИКА И ЛЕЧЕБНАЯ ТАКТИКА ПРИ ТРАВМАТИЧЕСКИХ ВЫВИХАХ ГОЛЕНИ

Гомельский государственный медицинский институт, Белоруссия

Работа основана на 25-летнем опыте лечения травматических вывихов голени (151 больной со 162 вывихами в 153 коленных суставах, в том числе 23 открытыми). У 16 больных с открытыми вывихами имелось повреждение подколенной артерии, из них у 5 — одновременно с берцовыми нервами, изолированные повреждения нервов были у 2. С диагностической целью применялись ангиография, доплерография, хирургическая ревизия. При первичной операции производилось временное шунтирование подколенной артерии (5), фасциотомия (8), аутопластика подколенной артерии (4), ее шов (3), протезирование (1), шов подколенной вены (5), берцовых нервов (2), связок (2). Результаты лечения при открытых вывихах изучены в сроки от 2 до 20 лет. Конечность ампутирована у 9, анкилоз сформировался у 3 больных. Отличный анатомо-функциональный результат достигнут у 5 больных (в том числе у 2 с полным разрывом подколенной артерии и вены), хороший — у 1, удовлетворительный — у 3; исход неизвестен у 2 больных.

Травматические вывихи голени являются хоть и редкими, но самыми опасными в плане сохранения конечности и жизни пострадавшего среди вывихов конечностей вследствие высокой частоты сопутствующих сосудистых нарушений — от 32 до 60% [13, 14] и ошибок при диагностике и лечении — 73% [5, 6]. Даже в случае своевременного восстановления магистрального кровообращения частота ампутаций составляет от 30 до 100% [11, 15]. Но и сохранившиеся конечности при поражении сосудов и нервов нередко остаются неполноценными (до 72% случаев) [9].

Открытые травматические вывихи голени — особо тяжелые повреждения, всегда чреватые осложнениями (гнояный артрит, остеомиелит, анкилоз, тяжелый артроз, неврит), а если они сопровождаются сосудистыми нарушениями, то появляется опасность развития газовой гангрены, острой почечной недостаточности, ампутации и смертельного исхода [1, 11], а также тяжелой инвалидности — до 80% случаев [8]. Хотя открытые вывихи голени встречаются значительно реже закрытых, в отдельных работах, где приводится наибольшее число открытых вывихов, их доля среди всех травматических вывихов голени составляет от 8% (5 из 64) [9] до 34% (9 из 26) [21] и 50% (5 из 10) [8]. Тем не менее мы не встретили обобщающих работ, посвященных открытым вывихам голени, что объясняется, в частности, небольшим числом собственных наблюдений авторов. Наибольший материал по всем вывихам голени представлен в работах И.А. Романчука [9] (64 случая), А.А. Губко и М.М. Дятлова [1] (88), М. Meyers [19] (53), G. Treiman [22] (115).

**М а т е р и а л и м е т о д ы.** Наше сообщение основано на личных наблюдениях и анализе историй болезни 151 больного с вывихами голени в 153 коленных суставах за 25 лет. Материал собран в разных лечебных учреждениях, но преимущественно в Гомельской областной клинической больнице.

Впервые выявлен привычный травматический вывих голени у 2 больных: в одном случае он возникал 5, в другом — 3 раза. Повторный вывих по одному разу отмечен у 3 больных, у 2 вывих возник в разное время на обеих ногах.

Вывихи происходили в возрасте от 14 до 84 лет, чаще в 50—60 лет, повреждение при этом сосудов возникало чаще в 44—55-летнем возрасте. Среди 151 больного сосудистые нарушения были у 54, у 20 из них они явились причиной ампутации. При закрытых вывихах ампутация производилась реже — у 11 больных из 130 (8%). Изолированные повреждения нервов (11 случаев) и повреждения сосудов имели место при 65 из общего числа вывихов. При закрытых вывихах повреждения сосудов выявлены в 38 случаях, изолированная травма нервов — в 11 (всего 35% случаев из 139). Общее число повреждений нервов составило 29 у 29 больных: изолированных 11, в сочетании с сосудистыми повреждениями 18. Каждый шестой больной стал инвалидом (24 человека). 6 больных умерли: 3 в результате мно-

жественной и сочетанной травмы, 3 от тромбоэмболии после повреждения подколенных сосудов.

Мы наблюдали 23 открытых вывиха у 23 больных (15% от общего числа больных с вывихами голени). Раны были от небольших до обширных повреждений с полным обнажением коленного сустава, а при сочетании с переломом почти с полной энуклеацией дистальной трети бедра.

Осложнения при открытых вывихах возникали намного чаще, чем при закрытых. Повреждения подколенной артерии имелись у 16 больных, из них только артерии у 11 и одновременно берцовых нервов у 5. Травма сосудов и нервов была у 16 больных, только нервов — у 2. Ампутация произведена 9 (39%) больным: 3 — первичная ампутация вследствие массивного повреждения всех тканей с сосудами, нервами и переломом; 4 пострадавшим — на 1-й неделе после травмы вследствие гангрены голени и стопы; 2 — через 3 и 7 лет ввиду болезни перевязанного сосуда с тяжелыми трофическими расстройствами. У всех этих пострадавших были повреждены сосуды, а у 4 имелись переломы тех же сегментов голени. Переломы бедра или голени на стороне открытого вывиха имели место у 9 (39%) больных. У 1 больного с разрывом подколенной артерии через 1 сут после травмы развилась острая почечная недостаточность (в последующем он полностью выздоровел).

Из повреждений подколенной артерии при открытых вывихах голени полный ее разрыв был у 10 больных, повреждения интимы и тромбоз — у 5, перегиб артерии — у 1; из повреждений берцовых нервов — полный разрыв у 6, имбибирование кровью большеберцового нерва на протяжении 10 см у 1.

У всех пострадавших с сосудистыми повреждениями с первых минут или часов имелись характерные признаки нарушения магистрального кровообращения и развившейся ишемии: нарушение или отсутствие пульса, снижение чувствительности на стопе и голени, отсутствие активных движений пальцами и стопой, изменение цвета кожи, мышечные контрактуры. Но ишемия была обнаружена в первые 3 ч лишь у 12 (75%) больных, а у 4 выявлена только через 3—5 сут (и это при открытых вывихах!). У 5 больных с полным разрывом подколенной артерии кровообращение после вправления вывиха становилось ком-

пенсированным за счет коллатералей, но, как оказалось, временно, ибо спустя соответственно 3, 8, 15, 18 и 20 ч развилась их полная окклюзия. Однако катастрофа обнаруживалась чаще всего с опозданием.

С диагностической целью доплерография была проведена 2 больным, ангиография — 12; их результаты совпали. При ангиографии у 2 больных с тяжелым шоком и спутанным сознанием удалось выявить повреждение сосуда, у 1 — уточнить вид сосудистого повреждения (спазм подколенной артерии) и устранить его во время этой процедуры, у 1 — снять подозрение на окклюзию и у 8 — подтвердить его и определить уровень повреждения. Во всех случаях после вправления вывиха проводили одномоментную пункционную ангиографию бедренной артерии в рентгеновском кабинете или на операционном столе; осложнений не было.

Резко усложнялась диагностика при открытых и закрытых вывихах с одновременным повреждением нервов и сосудов. Нарушение чувствительности и паралич возникали в результате сопутствующей травмы берцовых нервов или только ишемии. У 3 больных с закрытым и 3 с открытым вывихом повреждение подколенной артерии (с нарушенной чувствительностью или параличом из-за ишемии) было принято за неврит обоих берцовых нервов. И наоборот, у 3 других больных с закрытым вывихом повреждение обоих нервов не было выявлено из-за превалирования клиники разрыва подколенной артерии. В результате в первом случае проводилось ненужное лечение мнимого неврита, а во втором не проводилось лечение истинного неврита. При хирургической ревизии у 5 больных с закрытым вывихом был выявлен разрыв только подколенной артерии у 3 и одновременное повреждение артерии и нервов у 2. У 2 больных с открытым вывихом голени при ревизии было обнаружено повреждение нервов, а у 4 не было предпринято ревизии ран, артерии и нервов при полном разрыве сосудов и нервов и проводилось так называемое «консервативное лечение», а иными словами — пассивное выжидание, закончившееся ампутацией.

В 12 случаях (с наиболее верными тактическими действиями) такие больные, минуя рентгеновский кабинет, были срочно доставлены в операционную, где после немедленного вправления вывиха (обычно под наркозом) не-

редко производилась чрескожная фиксация спицами сустава и отломков для их стабилизации (4 больных), затем временное шунтирование подколенной артерии (5 больных), потом первичная хирургическая обработка, ревизия нервов, вен и фасциотомия во всех 4 фасциально-мышечных футлярах голени (8 больных), после нее — остеосинтез и шов связок, далее восстановление сосудов и нервов. При этом 4 больным произведена аутовенозная пластика подколенной артерии, 3 — ее шов конец в конец, 1 — протезирование артерии дакроновой трубкой. Подколенная вена была сшита у 5, берцовые нервы — у 2, связки коленного сустава (большеберцовая и передняя крестообразная) — у 2 больных. При необходимости ревизии дна и карманов раны производили дополнительные разрезы в дистальном и проксимальном направлениях. При дефектах кожи рану в подколенной ямке всегда ушивали, делая продольные разрезы на боковых поверхностях, иногда использовали перемещенные лоскуты по Лимбергу. Иммобилизацию производили аппаратом внешней фиксации (чаще Илизарова), гипсовой мостовидной повязкой или глубокой гипсовой лонгетой.

В послеоперационном периоде назначали антибиотики, при угрозе тромбоза — антикоагулянты, дезагреганты, реополиглюкин, с первых дней назначали УВЧ и лазеротерапию. Через 14—16 дней снимали швы, меняли гипсовую повязку. Ходить с костылями разрешали через 7—14 дней — в зависимости от объема хирургических пособий, состояния кожного лоскута. Срок иммобилизации составлял 2,5—3 мес.

**Результаты и их обсуждение.** Результаты лечения больных с открытыми вывихами, изученные в сроки от 2 до 20 лет после травмы путем неоднократных повторных клинических, рентгенологических, а в ряде случаев также артерио- и реовазографических исследований, неутешительны: у половины из них утрачен коленный сустав как таковой. У 9 больных вследствие сосудистых нарушений произведена ампутация в разные сроки — от первых часов до 7 лет после травмы, у 3 развился гнойно-септический процесс и лечение завершилось артродезом. Связки коленного сустава при открытых вывихах во время первичной операции не были сшиты у 18 больных, но из 8 человек, у которых сохранилась конечность, отличное их состояние от-

мечено у 5, хорошее — у 1. У 2 больных, у которых связки были сшиты, их состояние было нормальным.

Отличный общий функциональный результат достигнут у 5 больных (в том числе у 2 с полным разрывом подколенных артерии и вены), хороший — у 1, удовлетворительный — у 3 (в том числе у 1 с восстановленной функцией малоберцового нерва). У 2 оперированных результат неизвестен.

В качестве примера приводим одно из наблюдений.

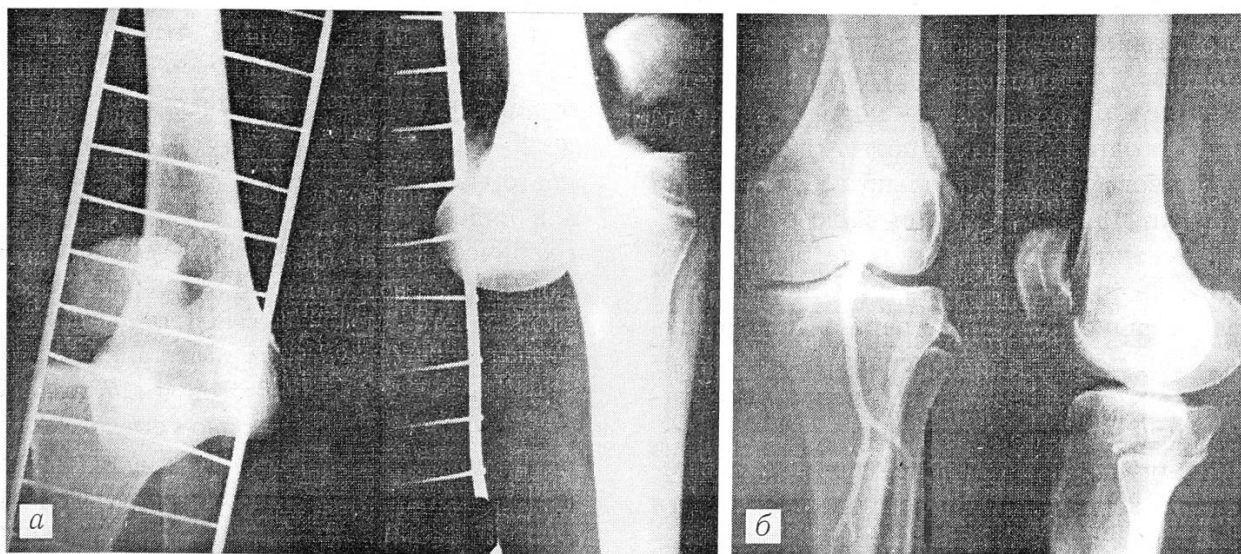Б о л ь н а я К., 37 лет, поступила в больницу через 2,5 ч после травмы. Диагноз: открытый полный передний вывих левой голени, разрыв подколенной артерии и вены (см. рисунок, а), две обширные раны — в подколенной области и на бедре. Произведены безотлагательное одномоментное вправление вывиха, фиксация спицами, временное шунтирование подколенной артерии (4 ч), первичная хирургическая обработка ран, ревизия сосудов, нервов, фасциотомия 4 фасциально-мышечных футляров, шов большеберцовой связки, аутовенозная пластика подколенной артерии за счет большой подкожной вены здорового бедра, шов подколенной вены конец в конец. Через 9 лет: артерия полностью проходима (см. рисунок, б), функция конечности нормальная. Работает по-прежнему бетонщицей. Исход расценен как отличный.

При травматических вывихах голени опасным и коварным является нарушение магистрального кровообращения при полном разрыве подколенной артерии с временной компенсацией за счет коллатералей, когда после вправления вывиха пульс и чувствительность в 13—22% случаев временно нормализуются

[12, 22]. Однако затем нередко коллатерали сдавливаются или тромбируются, кровоток по ним прекращается, возникает декомпенсированная ишемия. По данным разных авторов, это происходило через 10, 24, 48 ч, 3, 4, 6, 7, 12 и 13 дней [18, 20, 21]. Промедление с восстановлением кровообращения приводило к ампутации.

У 5 наших больных в аналогичной ситуации катастрофа обнаружилась в 1 случае через 3 ч (конечность удалось сохранить благодаря аутовенозной пластике артерии), в 4 случаях через 1—5 сут (конечности ампутированы). Иными словами, наличие или возобновление пульса на стопе после вправления вывиха голени вовсе не означает, что у больного нет разрыва или иного повреждения подколенной артерии. Требуется самый тщательный контроль за состоянием кровообращения в течение 2 нед после травмы.

Следовательно, в каждом случае травматического вывиха голени, особенно открытого, необходимо предполагать наличие скрытого повреждения подколенной артерии и ишемии и успокаиваться можно, лишь удостоверившись, что этих нарушений нет. Поэтому каждого больного с травматическим вывихом голени нужно обследовать целенаправленно для исключения повреждения сосудов и нервов, применяя всевозможные методы: прежде всего скрупулезно анализируя данные простейших клинических исследований, проводя доплерографию, а при малейшем подозрении на окклюзию — артериографию или неотложную хирургическую ревизию. Но хирургу, решив-



Рентгенограммы больной К. при поступлении (а) и через 9 лет после травмы (б).

шесю на срочную артериографию вместо хирургической ревизии подколенной артерии, следует учитывать, что на ее организацию и выполнение обычно уходит дополнительно 3 ч.

Первичная операция при открытых вывихах голени должна включать ревизию не только раны, но и артерии и нервов в подколенной области, а также фасциотомию во всех 4 фасциально-мышечных футлярах голени для предотвращения и уменьшения сдавления отеком коллатералей и магистральных сосудов.

Считается, что предельный срок, когда еще можно восстановить магистральное кровообращение, составляет 6—8 ч [10, 14]. Однако при открытых вывихах голени он сокращается, ибо, кроме магистральных сосудов, при них всегда повреждаются коллатерали, мелкие сосуды и мягкие ткани, которые менее, чем при закрытых вывихах, склонны к восстановлению структуры и функции. Полагаем, что целесообразность проведения восстановительных операций на подколенной артерии должна определяться не столько временем, прошедшим с момента травмы, сколько степенью жизнеспособности голени и стопы.

Такие больные должны лечиться в специализированных отделениях. При невозможности срочно доставить пострадавшего по назначению абсолютно необходимо вызвать травматолога, ангиохирурга и до приезда их произвести временное шунтирование поврежденной подколенной артерии силиконовой трубкой (от системы для переливания крови).

Мы не можем согласиться с некоторыми взглядами на хирургическую тактику при открытых вывихах голени:

1) с первоначальным проведением первичной хирургической обработки раны (а не вправления вывиха), особенно обширной раны с сосудистыми нарушениями [4];

2) с отказом от ревизии раны, сосудов и нервов и с пассивным наблюдением при сосудистых повреждениях [7];

3) с первичной аутопластикой и эндопротезированием лавсаном связок коленного сустава [3], а не проведением их после заживления раны;

4) с применением гипсовой лонгеты, меняемой во время перевязок [5], а не аппарата внешней фиксации;

5) с отказом от одномоментного и срочного вправления открытого вывиха при политравме со ссылкой на тяжелое состояние больного [2].

Распространено мнение, что связки коленного сустава при первичной хирургической обработке ран следует шить в тех случаях, когда они находятся в ране, крестообразные — если они оторваны от большеберцовой кости [17], окончательное же восстановление связок осуществлять после заживления раны, не раньше чем через 3 нед [16]. Эндопротезирование связок лавсаном при первичной хирургической обработке приводит к плохим результатам [3, 9]. Полагаем, что решение восстанавливать связки (как и нервы) должно основываться на оценке сосудистого статуса конечности, общего состояния больного и состояния мягких тканей и раны. По нашим данным, связки коленного сустава при открытых вывихах голени восстанавливаются достаточно хорошо сами, без швов; это отмечают и другие авторы [9].

#### В ы в о д ы

1. Открытые вывихи голени сочетаются с нарушениями сосудов и нервов в 3 раза чаще, чем закрытые.

2. Ампутации при открытых вывихах голени производятся в 5 раз чаще, чем при закрытых.

3. Каждый травматический вывих голени, особенно открытый, следует рассматривать как имеющий скрытое нарушение магистрального кровообращения, и возобновление пульса на стопе после вправления вывиха не означает отсутствия повреждения подколенной артерии. Оценка состояния кровообращения должна проводиться ежечасно в течение 14 сут после травмы.

4. Временное шунтирование подколенной артерии позволяет сохранить конечность и в неотложном порядке произвести первичную хирургическую обработку ран и другие необходимые хирургические манипуляции на коленном суставе любой длительности в полном объеме при различных осложнениях травматических открытых вывихов голени.

5. Безотлагательность применяемых нами пособий в указанном объеме и последовательности является предпосылкой сохранения жизни, конечности пострадавшего и восстановления функции коленного сустава при открытых вывихах голени с различным характером травматизации, в том числе с полным разрывом подколенной артерии. Плохой исход открытых вывихов предопределен только при массивном повреждении всех мягких тканей с сосудами, нервами и переломом, почти отрывом голени.

ЛИТЕРАТУРА

1. Губко А.А., Дятлов М.М. //Актуальные вопросы экстренной хирургии сосудов. — Минск, 1985. — С. 20—21.
2. Гурьев В.Н., Романчук И.А. //Актуальные вопросы травматологии и ортопедии. Вып. 7. — М., 1973. — С. 3—6.
3. Желев Ж., Минчев М. //Ортопед. травматол. — 1972. — N 5. — С. 23—27.
4. Лобко Я.У., Шмигель А.П. //Там же. — 1986. — N 8. — С. 53—54.
5. Мадыкенов О.М. //Вестн. хирургии. — 1975. — N 10. — С. 114—116.
6. Мадыкенов О.М., Мадыкенов Р.О. //Ортопед. травматол. — 1986. — N 2. — С. 35—36.
7. Польсалов В.Н. //Вестн. хирургии. — 1989. — N 5. — С. 77—78.
8. Родов А.П. //Ортопед. травматол. — 1980. — N 8. — С. 59—60.
9. Романчук И.А. Травматические вывихи голени и их лечение: Автореф. дис. ... канд. мед. наук. — М., 1973.
10. Ручкий А.В., Гришин И.Н. Повреждения магистральных кровеносных сосудов. — Минск, 1985. — С. 36—37, 79.
11. Almekinders L.C., Logan T.C. //Clin. Orthop. — 1992. — Vol. 284. — P. 203—207.
12. Drapanas T., Hewitt R.L., Weichert R.F., Smith A.D. //Ann. Surg., 1970. — Vol. 172. — P. 351—360.
13. Frassica F.J. et al. //Clin. Orthop. — 1991. — Vol. 263. — P. 200—205.
14. Green N.E., Allen B.L. //J. Bone Jt Surg. — 1977. — Vol. 59A, N 2. — P. 236—239.
15. Hoover N.W. //Surg. Clin. N. Amer. — 1961. — Vol. 41. — P. 1099—1112.
16. Kobayashi S., Takei T., Yagi R., Mamiya N. //Arch. Orthop. Traum. Surg. — 1989. — Vol. 108, N 4. — P. 246—249.
17. Levitsky K.A., Berger A., Nicholas G.G. et al. // J. Bone Jt Surg. — 1988. — Vol. 70A, N 9. — P. 1407—1409.
18. McCutchan J.D., Gillham N.R. //Injury. — 1989. — Vol. 20, N 5. — P. 307—310.
19. Meyers M.H., Moore T.M., Harvey J.P. //J. Bone Jt Surg. — 1975. — Vol. 57A, N 3. — P. 430—433.
20. Opitz A., Scharf W. //Aktuel. Traumat. — 1986. — Bd. 16, N 2. — S. 67—70.
21. Shields L., Mital M., Gave E.F. //J. Trauma. — 1969. — Vol. 3, N 9. — P. 192—216.
22. Treiman G.S., Yellin A.T., Weaver F.A. et al. //Arch. Surg. — 1992. — Vol. 127, N 9. — P. 1056—1062 (Discussion — P. 1062—1063).

DIAGNOSIS AND MANAGEMENT FOR TRAUMATIC CRUS DISLOCATION

M.M. Dyatlov

The study presents 25 years experience of treatment of 151 patients with 162 traumatic crus dislocations in 153 knee joints including 23 open dislocations in 23 patients. Special attention is paid to the diagnostic difficulties of nerves and vessels injuries in the popliteal fossa, particu-

larly at the inclusion of transient compensatory mechanism. Analysis of the treatment of open crus dislocations with various complications is performed; recommendations on their optimum diagnosis and treatment are given.

© Д.И. Черкес-Заде, А.Ф. Лазарев, 1996

Д.И. Черкес-Заде, А.Ф. Лазарев

**ПРИМЕНЕНИЕ АППАРАТОВ НАРУЖНОЙ ФИКСАЦИИ ДЛЯ ОПТИМИЗАЦИИ УСЛОВИЙ РЕПАРАТИВНОЙ РЕГЕНЕРАЦИИ ПРИ ПЕРЕЛОМАХ КОСТЕЙ ТАЗА**

Центральный институт травматологии и ортопедии им. Н.Н. Приорова, Москва

Представлен опыт применения аппаратов наружной фиксации для лечения повреждений костей таза у 96 больных с множественной и сочетанной травмой. Показано, что лечение с помощью как стержневых, так и спицевых аппаратов оказывает мощное противошоковое действие, позволяет сократить продолжительность постельного режима и рано активизировать больного. Во всех случаях получены благоприятные результаты.

Основной задачей лечения повреждений таза мы считаем восстановление функции тазового кольца как целостной и сложной системы локомоторного аппарата человека.

Чрескостный остеосинтез, дифференцированное применение аппаратов наружной фиксации позволяют создать оптимальные условия для репаративной регенерации в очагах повреждения и обеспечить достаточную стабильность тазового кольца. Оптимизация местных и общих факторов регенерации в ближайшем периоде после травмы приближает сроки восстановления функции тазового кольца к биологически возможным с достаточно высоким уровнем структурного обеспечения.

Тип применяемых металлоконструкций в системе кость—фиксатор, на наш взгляд, не имеет принципиального значения в плане результатов лечения. Однако опыт показывает большую доступность спицевых аппаратов на базе комплектующих элементов стандартного набора Илизарова. При этом мы отнюдь не умаляем достоинств специальных устройств для таза на основе стержней.

Наиболее высокий эффект чрескостного остеосинтеза тазового кольца нами отмечен при максимально раннем после травмы наложении аппарата наружной фиксации, особенно при наличии нестабильных и крайне нестабильных повреждений. К данной категории мы относим полифокальные повреждения тазового кольца с одновременными переломами костей и разрывами сочленений в пе-

реднем, заднем отделах, с одной или обеих сторон, а также их сочетания и комбинации с трансцетабулярными переломами боковых отделов таза.

Необходимо отметить, что в случае наличия внетазовых повреждений при политравме, а также сопутствующих заболеваний только чрескостный остеосинтез тазового кольца способен обеспечить, с одной стороны, наименьшую травматичность, с другой — наибольшую эффективность восстановления стабильности тазового кольца. Это позволяет избежать тяжелых гипостатических и гиподинамических осложнений, не препятствует применению разнообразных методов лечения внетазовых повреждений, значительно упрощает уход за больными и обеспечивает их двигательную активность уже в ближайшем периоде после травмы.

Абсолютное большинство пострадавших с полифокальными повреждениями таза, а при политравме практически все пострадавшие поступают в клинику в состоянии шока. Стабильная фиксация отломков, смыкание краев кровоточащих костных ран, отграничение полости малого таза при наложении аппаратов наружной фиксации способствуют быстрому купированию болевого синдрома и дают стойкий противошоковый и гемостатический эффект, значительно снижая кровопотерю и продолжительность внутритазовых кровотечений.

Анализ эффективности противошоковой терапии пострадавших с полифокальными повреждениями таза показал, что при традиционном консервативном лечении адекватный объем гемотрансфузий составляет в первые 3 сут 180—200% от определенной при поступлении кровопотери. После экстренной стабилизации тазового кольца можно ограничиться переливанием лишь в 1-е сутки 100—140% объема первоначальной кровопотери без дальнейших гемотрансфузий.

Для конкретизации тактики оперативного лечения, рациональной компоновки аппарата наружной фиксации необходим объективный анализ характера смещения (фиксированное — нефиксированное) основных фрагментов, количества поврежденных структур тазового кольца и типа повреждений (переломы костей — разрывы сочленений). В получении этой информации большую помощь оказывает многопроекционное рентгенофункциональное исследование тазового кольца с дозированной направленной нагрузкой, которое дает изображение исследуемого отдела таза как минимум в двух проекциях (взаимно перпендикулярных).

Выбор основного метода лечения зависит от типа повреждений тазового кольца и характеристики травматических очагов. При относительно стабильных повреждениях тазового кольца и отсутствии смещения отломков достаточно эффективно исключение физиологических нагрузок на период регенерации, что может быть обеспечено консервативными мерами. При нестабильных повреждениях и на-

личии травматических очагов с нефиксированным смещением необходимы закрытая репозиция и стабильная фиксация. При консервативном лечении это обеспечивается применением вытяжения и внешней иммобилизации с обязательным исключением физиологических нагрузок на весь период регенерации поврежденных структур с резким и длительным ограничением двигательной активности пострадавших на срок, превышающий период репаративных процессов в очаге повреждения. При крайне нестабильных повреждениях как закрытая репозиция, так и внешняя иммобилизация консервативными методами малоэффективны.

При оперативном лечении нестабильных повреждений репозиция нефиксированных смещений и стабильная фиксация достигаются закрытыми способами — наложением аппарата наружной фиксации, при этом не требуется исключения физиологических нагрузок. Наличие фиксированных смещений в травматических очагах делает необходимым открытое вмешательство для устранения интерпозиции и создания оптимальных условий для полноценной органотипической регенерации поврежденных разнородных структур. В данных условиях неэффективны не только консервативные методы, но и закрытые способы оперативной коррекции.

Тактика оперативного лечения повреждений таза в остром периоде определяется возможным объемом оперативного вмешательства, в отсроченном периоде — сроком безопасной хирургической коррекции структурных нарушений, в восстановительном периоде травмы — компенсаторно-приспособительными регенеративными изменениями травматических очагов к данному моменту.

Все операции на тазовом кольце мы делим на три типа соответственно основной задаче лечения в конкретной ситуации. Стабилизирующие операции решают задачу компенсации механической нестабильности за счет фиксации основных сегментов и восстановления непрерывности тазового кольца. Восстановительные операции позволяют создать оптимальные условия для репаративной регенерации поврежденных структур в травматических очагах. Моделирующие операции направлены на коррекцию последствий повреждений тазового кольца путем структурного обеспечения компенсаторно-приспособительных реакций, позволяющих восстановить функцию таза в измененных биомеханических условиях.

Выбор объема и момента операции на тазовом кольце мы основываем на индивидуальной оценке тяжести повреждений и реакции на травму. Наиболее достоверным показателем напряженности компенсаторных реакций организма служит продолжительность шока (которая может быть определена прогностически по номограммам, формулам и алгоритмам, достаточно хорошо описанным в отечественной литературе).

С учетом продолжительности шока мы выделяем три группы пострадавших с повреждениями таза:

I группа — с продолжительностью шока не более 12 ч. Условия благоприятны для проведения восстановительных операций на тазовом кольце в первые 3 сут после травмы; возможно проведение одномоментной хирургической коррекции внутри- и внетазовых повреждений при поступлении и в отсроченном периоде. Экстренная стабилизация тазового кольца аппаратом имеет относительные показания;

II группа — с продолжительностью шока не более 24 ч. Условия относительно благоприятны для восстановительных операций, которые удается провести в первые 2 нед после травмы, возможна одномоментная хирургическая коррекция внутри- и внетазовых повреждений в отсроченном периоде. При поступлении показана экстренная стабилизация тазового кольца аппаратом;

III группа — с продолжительностью шока более 24 ч. Условия неблагоприятны для проведения восстановительных операций. Абсолютно показана экстренная стабилизация тазового кольца при поступлении как первый этап хирургической коррекции. К оперативному лечению открытыми способами удается приступить не ранее 4 нед с момента травмы, коррекция внетазовых повреждений проводится отдельно и поэтапно.

Основные требования к стабилизирующим операциям — минимальная травматичность и максимальная степень компенсации нестабильности тазового кольца. И то и другое обеспечивается применением разработанной нами методики стабилизации тазового кольца спицевым аппаратом наружной фиксации. Противопоказаний к наложению аппарата при поступлении мы не обнаружили ни разу. Более того — экстренная стабилизация тазового кольца во всех случаях оказывала благоприятное влияние на общее состояние пострадавших.

Рациональная тактика оперативного лечения повреждений тазового кольца позволила нам значительно снизить смертность. Летальный исход имел место лишь в 4,6% случаев оперативного лечения острой травмы таза и был обусловлен в основном тяжестью сочетанных повреждений внетазовой локализации.

Аппарат наружной фиксации накладываем под общим обезболиванием или местной анестезией с позиционированием в положении больного на спине. При наличии нефиксированных смещений тазового кольца производим закрытую репозицию на ортопедическом столе, эффективность которой контролируем клинически и рентгенологически. Фиксаторы (спицы или стержни) вводим в основные фрагменты тазового кольца в симметричных точках, свободные их концы закрепляем в сборной раме. При необходимости дополнительно проводим

фиксаторы трансартикулярно или через очаг повреждения и закрепляем в раме с помощью специальных штанг для увеличения стабильности заднего отдела таза.

Последующее перемещение фрагментов, компрессию, дистракцию осуществляем перемещением фиксаторов в раме или модулей аппарата. При закрытой репозиции аппарат можно монтировать одномоментно и не стерилизовать (за исключением фиксаторов).

Для стабилизации тазового кольца у пострадавших с политравмой мы накладываем аппарат в виде изолированных модулей, что позволяет выполнить полный объем вмешательств на брюшной полости и малом тазе. По окончании полостных операций выполняем открытую репозицию тазового кольца, значение которой возрастает при фиксированных смещениях, не поддающихся закрытой коррекции. После этого аппарат стабилизируем, соединяя модули в одну конструкцию.

У пострадавших в тяжелом состоянии при наличии повреждений таза с фиксированным смещением при закрытом наложении аппарата мы осуществляем только стабилизацию тазового кольца даже с потерей репозиции. В последующем, после улучшения состояния, проводим открытую коррекцию травматических очагов с пластическим восстановлением поврежденных структур. В послеоперационном периоде стабилизацию таза осуществляем тем же аппаратом.

При поступлении остеосинтез тазового кольца аппаратами наружной фиксации был выполнен 38 пострадавшим: 25 с сочетанной (19) и множественной (6) и 13 с изолированной травмой таза. Повреждения только переднего полукольца установлены лишь у 10 пострадавших, у остальных 28 были повреждения переднего и заднего отделов при различных сочетаниях переломов костей с разрывами сочленений. В 24 наблюдениях стабилизация тазового кольца аппаратом применялась как самостоятельный метод, в 14 она сопровождалась открытой прямой репозицией отломков, являясь компонентом оперативных вмешательств по поводу сочетанных повреждений органов брюшной полости и малого таза.

Пострадавшим с сочетанной травмой при поступлении были выполнены (помимо стабилизации тазового кольца): торакотомия, ушивание разрыва легкого — 1; лапаротомия с ушиванием разрывов мочевого пузыря — 12; восстановление уретры — 5; восстановление уретры с ушиванием купола диафрагмы и резекцией тонкой кишки вследствие отрыва брыжейки — 1.

У пострадавших с множественной травмой при поступлении были произведены: наружный чрескостный остеосинтез бедренной кости — у 4, обеих бедренных костей — у 2, костей голени — у 6. В этих случаях операции на тазовом кольце и ко-



нечностях проводились одновременно двумя бригадами хирургов.

В раннем отсроченном периоде чрескостный остеосинтез тазового кольца аппаратами наружной фиксации в комбинации с открытой хирургической коррекцией травматических очагов ввиду фиксированных смещений таза проведен 26 пострадавших. Особенностью данных наблюдений является то, что, исходя из характера повреждений тазового кольца, требовалось открытое вмешательство при поступлении пострадавших, но состояние их не позволяло выполнить необходимый объем операции без подготовки. В среднем предоперационная подготовка занимала 3—5 сут.

Преимущество комбинированного оперативного лечения повреждений таза в раннем периоде после травмы заключается в возможности достичь адекватной репозиции фиксированных смещений таза как в переднем, так и в заднем отделах при вмешательстве только на переднем полукольце. Кроме того, ранняя открытая репозиция создает оптимальные условия для репаративной регенерации поврежденных структур с минимальной травматизацией, в то время как аппарат наружной фиксации позволяет компенсировать нарушение биомеханических условий восстановления функции в очагах повреждения.

В комбинации с чрескостным остеосинтезом тазового кольца аппаратами были выполнены следующие операции: аутогендо- и аутохондропластика лобкового симфиза и чрезочаговый остеосинтез лобковых костей спицами в связи с разрывом симфиза и переломами лобковых костей — у 8 пострадавших; аллотендо- и аутохондропластика лобкового симфиза в связи с разрывом его и крестцово-подвздошных сочленений — у 7; открытая репозиция и остеосинтез лобковых костей в связи с переломами костей переднего и заднего полуколец — у 4; остеосинтез вертлужной впадины фигурными пластинами нашей конструкции ввиду сочетания повреждений переднего и заднего полуколец с трансацетабулярными переломами — у 7.

В плановом порядке чрескостный остеосинтез аппаратами наружной фиксации в сочетании с пластическими операциями выполнен 32 пациентам с посттравматическими деформациями тазового кольца вследствие несросшихся переломов костей и разрывов сочленений с артрозом суставов. Пластическое восстановление лобкового симфиза после акушерской травмы произведено 10 пострадавшим; костная аутопластика крестца по поводу несросшегося перелома и ложного сустава — 3, пластическое восстановление лобкового симфиза и артродез крестцово-подвздошного сустава в связи с посттравматической нестабильностью сочленений — 13, внесуставной открытой артродез крестцово-подвздошного сустава — 4, остеотомия лобковых костей и восстановление лобкового

симфиза в связи с патологическим посттравматическим синартрозом лобковых костей — 2.

В послеоперационном периоде положение пострадавших не лимитировалось, за исключением функционально выгодного для лечения сочетанных повреждений. Сидеть со спущенными ногами разрешалось на 2—3-и сутки после операции. С первых дней проводилась общеукрепляющая гимнастика и активно-пассивная ЛФК для суставов нижних конечностей.

Достаточная стабильность тазового кольца после наложения аппарата наружной фиксации, устойчивость к нагрузкам позволили довольно рано перевести пациентов в вертикальное положение. Подниматься с костылями без опоры на ногу на стороне повреждения таза разрешалось после операции в среднем на 2—5-е сутки при повреждениях переднего полукольца, через 7—10 сут при повреждениях заднего полукольца и вертлужной впадины. Полная нагрузка на нижние конечности без дополнительной опоры разрешалась в среднем через 9 сут после операции при повреждениях переднего и через 4 нед — заднего полукольца таза. К этому времени абсолютное большинство пострадавших (за исключением лиц пожилого возраста) полностью адаптировались к вертикальному положению и нагрузке весом тела и сами отказывались от костылей.

Срок пребывания в стационаре определяли индивидуально, в большей степени в зависимости от характера внетазовых повреждений. При благоприятном течении послеоперационного периода больных выписывали после заживления операционных ран и адаптации к аппарату наружной фиксации. Срок наблюдения в стационаре составил 5—14 дней при изолированной, 4—8 нед при множественной и сочетанной травме таза. Средний срок пребывания больного в стационаре после остеосинтеза аппаратами наружной фиксации составил 42 дня, тогда как при консервативном лечении (покой, жесткая постель, скелетное вытяжение, гамак) — 122 дня, т.е. втрое больше. Это позволяет говорить о быстром восстановлении двигательной активности пострадавших, подвергшихся оперативному лечению, а также о весьма существенном экономическом эффекте.

Средняя продолжительность фиксации тазового кольца в аппаратах составила 6 нед: 4 нед при повреждениях переднего полукольца, 6 нед при переломах костей заднего полукольца, 8 нед при разрывах крестцово-подвздошных сочленений. Клиническим признаком готовности к снятию аппарата мы считаем симптом парадоксального нарушения походки, когда у пациентов в период стойкой нормализации ритмичности безболезненной походки (без дополнительной опоры) в аппарате появляются умеренные боли в переднем отделе таза, раскачивание при ходьбе, быстрая утомляемость.

После снятия аппарата все эти явления сразу проходили у всех пациентов, походка восстанавливалась. Демонтаж и снятие аппаратов наружной фиксации проводили как в стационаре (стержневые аппараты), так и в амбулаторных условиях на консультативном приеме (спицевые аппараты). Всем пациентам перед снятием аппарата мы проводили рентгенофункциональное исследование в демонтированном аппарате.

Ни в одном случае оперативного лечения мы не отметили после снятия аппарата потери стабильности тазового кольца или рецидива смещений таза. Двигательная активность и трудоспособность восстанавливались у пострадавших с изолированной травмой в среднем через 2 нед после снятия аппаратов, с сочетанной и множественной травмой — в зависимости от эффективности лечения и степени восстановления функций внутренних органов и нижних конечностей. При тяжелой политравме восстановление целостности тазового кольца происходило раньше, чем других поврежденных отделов опорно-двигательного аппарата.

В общей сложности чрескостный остеосинтез тазового кольца был выполнен 96 пострадавшим с повреждениями таза и их последствиями. В 47 случаях был применен спицевой аппарат, в остальных — стержневой аппарат нашей конструкции.

Летальный исход имел место в одном случае у пострадавшего с политравмой — разрывом купола диафрагмы, отрывом корня брыжейки тонкой кишки, переломом длинных костей бедра и голени, что мы связываем с первичной тяжестью повреждений. Осложнений, повлиявших на результаты лечения, в наших наблюдениях не было. Поверхностное воспаление мягких тканей в местах проведения фиксаторов купировалось обычными методами, ни в одном случае не потребовалось досрочного снятия аппарата.

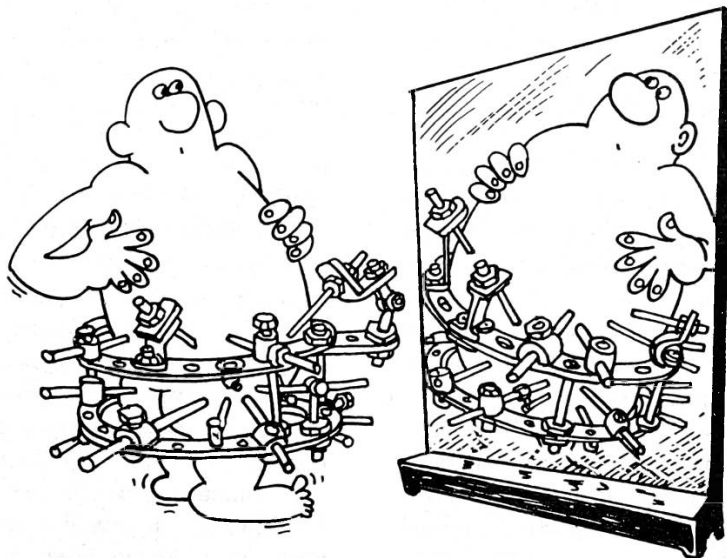
Экстренная стабилизация тазового кольца аппаратами наружной фиксации при острой травме является мощным лечебным мероприятием общего и местного значения, дает выраженный противошоковый и гемостатический эффект, благоприятно влияет на состояние всего организма. Клинический эффект тем ярче выражен, чем тяжелее повреждение таза и чем раньше (с момента травмы) наложен аппарат, стабилизирующий тазовое кольцо. Противопоказаний к экстренной оперативной стабилизации таза аппаратами наружной фиксации мы не обнаружили.

Чрескостный остеосинтез тазового кольца может быть применен в качестве самостоятельного метода или в комбинации с хирургической коррекцией травматических очагов как вне-, так и внутритазовой локализации. Сочетание наружной фиксации таза аппаратами с пластикой поврежденных структур тазового кольца позволяет достичь адекватной регенерации травматических очагов и полноценного восстановления функции таза практически при всех видах повреждений как у пациентов с острой травмой, так и в случае застарелых повреждений и посттравматических деформаций.

#### USE OF EXTERNAL FIXATION DEVICES FOR OPTIMIZATION OF REPARATIVE REGENERATION IN PELVIC BONE FRACTURES

*D.I. Cherkes-Zade, A.F. Lazarev*

The authors present their experience in the application of external fixation devices for the treatment of 96 patients with multiple and combined pelvic bones injuries. It is shown that treatment with use of both pivot and pin devices exerts powerful antishock effect, allows to shorten the duration of bed rest and early activate the patient. Favourable results were achieved in all cases.



---

## ИЗ ПРАКТИЧЕСКОГО ОПЫТА

---



© А.В. Шабунин, 1996

*А.В. Шабунин*

### МАНУАЛЬНАЯ И ИГЛОРЕФЛЕКСОТЕРАПИЯ ПРИ ТРАВМАТИЧЕСКОЙ КОКЦИГОДИНИИ

Клинцовское районное территориальное медицинское объединение, Брянская область

Копчик особенно уязвим в отношении травмы, поскольку расположен наиболее поверхностно. Как острая травма, так и хроническая микротравма способствуют развитию деформирующего артроза копчиковых суставов и постоянной травматизации копчикового сплетения. Повреждения костно-хрящевой части копчика и мышечно-фиброзного окружения приводят к рубцовым изменениям в клетчатке, при этом в процесс вовлекается копчиковое сплетение и возникает длительный болевой синдром — кокцигодина [2, 5, 6].

В доступной литературе мы не встретили работ о применении при этом синдроме мануальной терапии.

Под нашим наблюдением находились 38 пациентов с травматической кокцигодинией (36 женщин и 2 мужчин) в возрасте от 18 до 55 лет. У 29 больных она явилась следствием падения на ягодицы, у 9 — прямого удара по крестцу и копчику.

Диагностика кокцигодинии, как правило, не вызывала затруднений. Больные жаловались на болевые ощущения в области крестца и копчика, которые усиливались при сидении, вставании, наклоне туловища вперед, дефекации. Боли иррадиировали в задний проход, ягодицы, по внутренней поверхности бедер. У женщин болевые ощущения усиливались в

предменструальном и менструальном периодах. У 1/3 больных над крестцом определялась зона гипералгезии, которая имела вид жировой подушки и воспринималась как отек. При ректальном обследовании по обе стороны от копчика пальпировался плотный тяж леватора ануса, копчик был резко болезненным, отклонен кпереди до угла 90°, определялись напряжение и болезненность мышц и связок тазового дна.

Все больные ранее получали консервативное лечение — физиотерапевтические процедуры (диадинамические токи, электрофорез новокаина, ультразвук, парафин), суппозитории. После лечения боли незначительно уменьшались, но затем вновь усиливались. Заболевание у всех больных носило упорный, хронически-рецидивирующий характер и обострялось при статодинамических нагрузках, охлаждении, изменении погоды.

При рентгенологическом исследовании у 23 больных выявлялись поражение крестцово-копчикового диска, уменьшение его высоты, субхондральный склероз, у 6 — остеофиты, у 4 — подвывих копчика. У 5 больных патологических изменений в области копчика не обнаружено.

Всем больным был назначен курс мануальной терапии и одновременно иглорефлексотерапии. Сеансы мануальной терапии проводили ежедневно до исчезновения болевого синдрома, затем через день, сеансы иглорефлексотерапии — ежедневно.

Перед мобилизацией и манипуляцией на копчике проводили постизометрическую релакса-

цию мышц тазового дна. Поскольку методики для непосредственной релаксации этих мышц нет, использовали изометрические напряжения мышц-синергистов [1, 6]: пациент сводил ноги к средней линии, а врач руками раздвигал их в стороны. Длительность работы — 10—15 с, число повторений — от 8 до 10. Об уменьшении напряжения мышц тазового дна под влиянием релаксации свидетельствовали результаты ректального обследования. После постизометрической релаксации ягодичных мышц проводили расслабляющий массаж мышц тазового дна, затем следовала мобилизация копчика в дорсовентральном направлении с постепенным увеличением объема движений.

У всех больных после первого сеанса мануальной терапии боли значительно уменьшились, а у 9 прошли совсем, однако обезболивающий эффект сохранялся всего 2—4 ч, после чего боли возобновлялись, хотя были уже не столь интенсивны. У 9 пациентов наблюдалось тоническое напряжение мышц тазового дна в сочетании с напряжением ягодичных и грушевидных мышц. В этих случаях, помимо постизометрической релаксации ягодичных, осуществляли релаксацию грушевидных мышц.

Курс иглорефлексотерапии включал корпоральную и аурикулярную терапию (10 сеансов) [3]. Использовали точки общего действия, сегментарные и локальные, применяли второй тормозной метод воздействия. Биологически активные точки парных меридианов использовали симметрично. На первых сеансах воздействовали на точки общего действия для повышения тонуса и сопротивляемости организма: GI-11, GI-4, MC-6, RP-6, E-36, V-60, V-23, GI-13. В дальнейшем использовали следующее сочетание точек: E-45, RP-6, R-3, V-53, V-30, VG-3, RP-8, VG-4, T-1, V-33-35, VB-30. Кроме того, воздействовали на зоны и точки с максимальной болезненностью, а также на «чудесные меридианы» ЧМ-1, ЧМ-2. Из точек ушной раковины использовали шеньмень, крестец, наружные половые органы, надпочечник, вегетативная нервная система, кора головного мозга.

У всех больных применяли также поверхностную иглотерапию пучковой иглой, которая оказывает терапевтическое действие, вызывая направленные реакции разных систем организма [4]. Проводили поверхностное иглокалывание пучковой иглой поясничного отдела позвоночника, крестца, копчика.

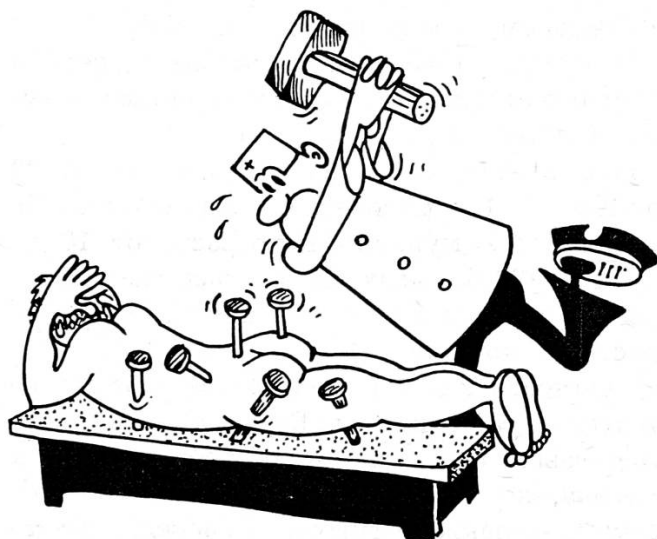
После трех сеансов мануальной и иглорефлексотерапии у 23 из 38 больных не только уменьшились боли, но и снизилась тревожность, раздражительность, повысилось настроение, улучшился сон. Болевой синдром был полностью купирован у 15 больных после 5-го сеанса, у остальных — после 8-го.

Отдаленные результаты лечения прослежены у 22 больных. В течение года рецидивов заболевания не было. У 4 больных с подвывихом копчика после лечения он хотя и остался, но боли в этой области исчезли.

Таким образом, в этиологии травматической кокцигодии большое значение имеет спазм мышц тазового дна с вовлечением в процесс копчикового сплетения. Мануальная и иглорефлексотерапия являются в этих случаях эффективным патогенетически обоснованным способом лечения.

#### ЛИТЕРАТУРА

1. Веселовский В.П. Практическая вертебродиагностика и мануальная терапия. — Рига, 1991.
2. Витюгов И.А., Котенко В.В., Степанов В.С. и др. // Ортопед. травматол. — 1981. — № 12. — С. 16-19.
3. Гаваа Лувсан. Традиционные и современные аспекты восточной рефлексотерапии. — М., 1990.
4. Клименко Л.М. Руководство по поверхностному иглокалыванию. — М., 1990.
5. Попелянский Я.Ю. Болезни периферической нервной системы. — М., 1989.
6. Ситтель А.Б. Мануальная медицина. — М., 1993.



© Н.П. Шастин, 1996

*Н.П. Шастин***ПРОВОДНИКОВАЯ АНЕСТЕЗИЯ ВЕРХНЕЙ КОНЕЧНОСТИ У ДЕТЕЙ В АМБУЛАТОРНОЙ ТРАВМАТОЛОГИЧЕСКОЙ ПРАКТИКЕ**

Детская городская клиническая больница № 13 им. Н.Ф. Филатова, Москва

Структурные изменения, происходящие в настоящее время в отечественном здравоохранении, уже сейчас заставляют уделять самое серьезное внимание экономическим аспектам работы, а в недалеком будущем могут привести, как это имеет место в других странах, к созданию сети небольших частных клиник. Особенно актуальным при этом становится вопрос о возможности уменьшения числа нуждающихся в госпитализации больных за счет расширения объема выполняемых амбулаторно операций и манипуляций [1]. Для решения этой задачи на травматологическом пункте Детской городской клинической больницы № 13 им. Н.Ф. Филатова с 1982 г. широко используется проводниковая анестезия верхней конечности. Этот метод дает хороший обезболивающий эффект, обеспечивает гипестезию в послеоперационном периоде в течение суток, обладает выраженным нейротрофическим действием, связан с меньшими по сравнению с общим обезболиванием затратами времени врача и материальных средств [4]. Большое значение имеет то обстоятельство, что проводниковая анестезия не требует специальной подготовки больного и длительного наблюдения за ним после проведения анестезии [5, 6].

Настоящее сообщение основано на анализе 610 проводниковых анестезий, выполненных преимущественно в период 1982—1988 гг., когда нами осуществлялась отработка методики.

Для анестезии применяли растворы новокаина 2%, тримекаина 1,5% и 3%, лидокаина 1% и 2% с добавлением адреналина из расчета 1 капля 0,1% раствора на 10 мл раствора анестетика. В методику анестезии плечевого сплетения многими специалистами вносились те или иные изменения, после чего она получала соответствующее «авторское» название [2, 7]. Однако, как нам стало ясно, ни одна из этих методик не может применяться во всех случаях и в чистом виде. Мы также выполняем надключичную анестезию с некоторыми изменениями, чему способствовали предварительные анатомические исследования, однако полагаем, что это не что иное, как авторское исполнение классических методик D. Kulenkanpff и G. Hirshtel, предложенных в 1911 г. [цит. 8]. Анестезию нервов на уровне нижней трети предплечья проводили по общепринятым методикам.

В литературе распространено мнение, что использование проводниковой анестезии не показано у детей в возрасте до 8—10 лет [1, 5, 7]. Основным препятствием к ее применению является эмоциональная лабильность этой группы пациентов. Возрастной состав детей, у которых мы выполняли операции и манипуляции под проводниковой анестезией, следующий: от 1 года до 4 лет — 17 человек; 4—5 лет — 68; 6—7 лет — 137; 8—9 лет — 107; 10—11 лет — 122; 12—13 лет — 116; 14—15 лет — 54. Таким образом, проводниковая анестезия применялась нами у детей с годовалого возраста. Таких наблюдений немного, однако мы полагаем, что в индивидуальном порядке этот вид обезболивания — в комбинации с препаратами центрального действия — может использоваться во всех возрастных группах.

В результате предварительно проведенных наблюдений и их анализа в качестве минимальных эффективных концентраций растворов анестетиков были выбраны для лидокаина 1%, для тримекаина 1,5%. Сравнение эффективности тримекаина и лидокаина позволяет утверждать, что последний имеет преимущество не только по фармакологическим характеристикам, но и по указанию в литературе, но и по эффективности обезболивания. По данным литературы, количество вводимого раствора анестетика указанных концентраций определяется из расчета 10 мг сухого вещества на 1 кг массы тела пациента или по формуле: возраст  $\times$  К (где К — коэффициент от 2 до 3) [3, 5, 7]. Мы в основном придерживались дозировки в соответствии с этими данными.

При проведении манипуляций и операций на верхней конечности в амбулаторных условиях встает вопрос об оптимальном методе анестезии при том или ином виде повреждений. Нам удалось выявить имеющиеся здесь закономерности, а также несколько пересмотреть объем амбулаторно выполняемых вмешательств.

*Переломы плечевой кости в верхней и средней трети с угловым смещением* (8 наблюдений). При проведении репозиции в случае таких повреждений под анестезией в гематому всегда сохраняются болезненные ощущения, хотя — при правильном ее выполнении — и весьма незначительные. Проводниковая анестезия в надключичной области, использованная во всех 8 наших наблюдениях, абсолютного исчезновения болевых ощущений не давала и по эффекту практически не отличалась от анестезии в гематому. То обстоятельство, что при рассматриваемой патологии проводниковая анестезия может выполняться исключительно в надключичной области, делает затруднительным ее применение у детей младшей возрастной группы. Таким образом, являясь технически более сложной, проводниковая анестезия не дает при этой патологии никаких преимуществ, и потому у

дальнейшей своей работе мы вновь вернулись к анестезии в гематому.

*Чрезмышцелковые переломы плечевой кости* (55 наблюдений). Дети с такими переломами в настоящее время лечатся в условиях стационара. Основным аргументом против их амбулаторного лечения является возможность развития циркуляторных нарушений, которые могут привести к осложнениям, если не будут немедленно приняты соответствующие меры. До широкого внедрения в клиническую практику проводниковой анестезии мы делали попытки проведения репозиции при чрезмышцелковых переломах под анестезией в гематому и на собственном опыте убедились в справедливости этих опасений. Однако использование метода проводниковой анестезии существенно изменило наши взгляды на возможность амбулаторного лечения этого контингента больных.

Сравнительный анализ наблюдений, в которых репозиция проводилась под анестезией в гематому (контрольная группа — 18 больных) и под проводниковой анестезией, показал, что в случае использования проводниковой анестезии рука практически не беспокоит ребенка в течение 1-х суток после репозиции и лишь на 2-е сутки появляются умеренные боли. Отек пальцев кисти также менее выражен либо его нет совсем. Указанные особенности наиболее четко проявляются при выполнении анестезии и репозиции в срок до 6 ч после травмы. В случаях же, когда репозиция производится позднее чем через сутки, циркуляторные нарушения успевают развиться и существенного эффекта от проводниковой анестезии не наблюдается.

У 52 детей рассматриваемой группы была выполнена закрытая репозиция по поводу переломов со смещением под углом, которое в нескольких случаях сочеталось с незначительным ротационным и боковым смещением; в их числе было 5 больных с неправильно срастающимися и неправильно сросшимися переломами. В 3 случаях, в период разработки методики, когда мы не имели в своем распоряжении рентгеновского аппарата с электронным оптическим преобразователем, контрольная рентгенография после проведения репозиции показала, что смещение отломков сохранилось, в связи с чем пришлось прибегнуть к госпитализации больных. Однако и в этих случаях применение проводниковой анестезии оказалось уместным, так как и транспортировка, и последующее проведение репозиции не потребовали дополнительного обезболивания.

У 3 больных данной группы репозиция произведена при чрезмышцелковых переломах со смещением на полный поперечник кости. Следует сразу же оговориться, что мы не можем рекомендовать такую тактику для всех видов чрезмышцелковых переломов. Решение об амбулаторном проведении репозиции в данном случае было при-

нято нами после тщательной оценки комплекса социальных факторов.

Послеоперационный период у всех больных протекал гладко. У одного ребенка на 6-е сутки после первой репозиции на контрольной рентгенограмме выявлено вторичное смещение, что потребовало проведения повторной репозиции. Из 55 случаев чрезмышцелковых переломов в 43 была применена анестезия надключичным доступом, в 12 — подмышечным, которые оказались равноэффективными.

*Метаэпифизеолиты головки мыщелка плечевой кости* (5 наблюдений). У 2 больных произведена закрытая репозиция при свежих повреждениях, у 3 — остеоперфорация с металлоостеосинтезом при псевдоартрозе. Во всех случаях, кроме одного (относящегося к периоду освоения методики), анестезия была абсолютной, дети хорошо переносили манипуляцию. При проведении остеоперфорации с фиксацией отломка спицей в последующем отмечено полное приращение оторванного фрагмента.

*Отрывы надмышцелков плечевой кости* (10 наблюдений). В 3 случаях была выполнена закрытая репозиция с фиксацией гипсовой лонгетой, в 5 — закрытая репозиция с фиксацией отломка спицей, в 2 — открытая репозиция, металлоостеосинтез. Анестезия в гематому, которую мы ранее пытались применять при репозиции надмышцелков, безусловно, уступает проводниковой как по глубине обезболивания, так и в связи с тем, что приводит к увеличению объема мягких тканей в области травмы.

*Вывихи костей предплечья* (8 наблюдений). Преимуществ проводниковой анестезии при вправлении таких вывихов мы не выявили и в дальнейшем вернулись к анестезии в гематому.

*Переломовывихи костей предплечья* (9 случаев повреждений Монтеджи). Репозиция при повреждениях Монтеджи традиционно считается манипуляцией, выполняемой в условиях стационара. Применение проводниковой анестезии позволило иначе подойти к решению этого вопроса. Во всех 9 случаях был достигнут благоприятный результат. Осложнений не отмечено.

*Переломы костей предплечья в верхней и средней трети* (35 наблюдений) и *переломы шейки лучевой кости со смещением головки* (13 наблюдений). Проведение анестезии в гематому при таких повреждениях затруднено в связи с наличием значительного мышечного массива, отдаленностью жестких анатомических ориентиров, меньшими размерами гематомы или наличием двух не сообщающихся гематом. Использование проводниковой анестезии позволяет обойти эти трудности и, кроме того, обеспечивает локальную релаксацию мышц, что порой имеет решающее значение для выполнения репозиции при этих переломах. Как надключичная, так и подмышечная анестезия оказалась достаточно эффективной.

*Переломы костей предплечья в нижней трети* (129 наблюдений). В этой группе следует выделить две подгруппы повреждений, при которых тактика должна быть различной.

1. Переломы костей предплечья в нижней трети со смещением на полный поперечник и по длине (76 наблюдений). Здесь имеется много общего с описанными выше переломами костей предплечья в верхней и средней трети. Наиболее важной отличительной чертой при этих повреждениях также является необходимость релаксации мышц для адекватного выполнения репозиции. В этой подгруппе были больные, у которых из-за неадекватности анестезии или отсутствия возможностей для проведения рентгеноскопии попытки репозиции оказались безуспешными, в связи с чем потребовалась госпитализация. На более поздних этапах работы, после полной отработки методики и внедрения в амбулаторную практику рентгеноскопии, случаев, когда ввиду неадекватности анестезии детей приходилось бы госпитализировать, не встречалось. У 3 больных, у которых первая попытка репозиции выполнялась врачом, не имевшим должного опыта, достичь сразу правильного положения отломков не удалось и лишь повторные анестезия и репозиция оказались успешными. При переломе обеих костей предплечья в нижней трети со смещением на полный поперечник и по длине наиболее показана проводниковая анестезия плечевого сплетения.

2. Метаэпифизеолиты нижней трети лучевой кости с боковым смещением, в ряде случаев сопровождающиеся переломами нижней трети локтевой кости без смещения (25 наблюдений) и переломы лучевой кости либо обеих костей предплечья со смещением под углом (28 наблюдений). Репозиция при таких повреждениях, как правило, не требует релаксации мышц предплечья. К тому же анестезия в гематому в этих случаях технически несложна. В начальном периоде освоения методики мы широко применяли у таких больных проводниковую анестезию, однако затем нам стало ясно, что ее техническая сложность по сравнению с анестезией в гематому не оправдывает себя. В дальнейшем проводниковая анестезия использовалась нами лишь в сроки, превышающие 1 сут после травмы.

*Неправильно срастающиеся переломы костей предплечья* (164 наблюдения). Выделить данную группу повреждений нас заставило отсутствие альтернативного метода местной анестезии, который можно было бы использовать при них в амбулаторной практике. До внедрения методов проводниковой анестезии все дети с такой патологией в нашей клинике госпитализировались для выполнения остеоклазии под общим обезболиванием. Мы производили остеоклазию в сроки до 6 нед с момента травмы. Только в 5 случаях пришлось прибегнуть к госпитализации детей: в 2 случаях не удалось достичь адекватной анестезии, в 3 двукратные по-

пытки закрытой репозиции не привели к желаемому результату. После того как в амбулаторной практике начал использоваться рентгеновский аппарат с ЭОП, таких случаев не наблюдалось.

Мы полагаем, что при выполнении такого рода манипуляций проводниковую анестезию следует считать методом выбора, так как она является наиболее патогенетической, не только обеспечивает полноценное обезбоживание, но и способствует некоторому улучшению локального кровообращения. Мы ни разу не наблюдали циркуляторных нарушений, возникших в результате проведения остеоклазии, и, более того, в случаях, когда репозиция неправильно срастающегося перелома производилась на фоне имеющегося отека дистальных отделов конечности, этот отек довольно быстро исчезал.

*Повреждения кисти и пальцев.* В период разработки методики, чтобы определить необходимость выполнения анестезии одного, двух или всех трех нервов на уровне нижней трети предплечья, мы действовали следующим образом: проводили анестезию нерва, иннервирующего данную зону; если болезненность зоны перелома сохранялась при пальпации, дополнительно проводили анестезию другого нерва, а если болезненность продолжала сохраняться — то и третьего нерва. При этом следили за соответствием развития кожной анестезии зоне распространения того или иного нерва. Учитывали, что проприоцептивная чувствительность не вполне соответствует зонам кожной чувствительности. Анализ выполненных анестезий при повреждениях костей кисти позволил сделать вывод о том, что при наличии повреждения области V пястной кости и основания V пальца достаточна анестезия локтевого нерва; при травмах I пястной кости и основания I пальца необходима анестезия лучевого и срединного нервов; при манипуляциях же в зонах II, III, IV пястных костей требуется анестезия всех трех нервов кисти.

Достичь адекватного обезбоживания путем выполнения анестезии в гематому при переломах пястных костей удается редко, так как обнаружить гематому в таких случаях трудно, и приходится либо вводить анестезирующий раствор поднадкостнично, обкалывая всю зону перелома, либо выполнять анестезию в межпястные промежутки. При этом неизбежно увеличение объема мягких тканей в области перелома, что через несколько дней, после спадения отека, может привести к относительному увеличению размера гипсовой лонгеты и, как следствие, к вторичному смещению отломков. Применение проводникового метода в таких случаях (65 наблюдений) значительно облегчает выполнение анестезии, особенно при повреждении V пястной кости. Безальтернативным является использование проводниковой анестезии при неправильно срастающихся переломах пястных костей (16 наблюдений).

Анестезия по Оберсту обладает наибольшими преимуществами при выполнении манипуляций в области ногтевой и средней фаланг пальца, так как в этом случае она не изменяет анатомических взаимоотношений. При локализации повреждения в проксимальных отделах пальца приходится делать выбор между проводниковой анестезией в нижней трети предплечья и анестезией в межпястных промежутки. Как показал опыт, последний из названных методов практически удобнее выполнять только в случае повреждения одного пальца. В то же время этому методу присущи определенные недостатки: требуется введение большего объема анестетика, раствор распространяется шире, выполнение анестезии занимает больше времени и т.д. В группу поврежденных пальцев (46 наблюдений) вошли травмы, при которых из-за их локализации в проксимальных отделах пальца анестезия по Оберсту была невыполнима, в частности одиночные переломы (метаэпифизеолиты) основных фаланг пальцев кисти, переломы и переломовывихи средних фаланг, требовавшие проведения сложных репозиций, металлоостеосинтеза и т.д., а также множественные и обширные повреждения пальцев и кисти. Одновременно мы продолжали применять анестезию в межпястные промежутки. При травме пальцев мы считаем показанной проводниковую анестезию в случаях изолированных повреждений основания V пальца, а также повреждений, требующих выполнения манипуляций на 2 пальцах и более. В остальных случаях показана анестезия в межпястные промежутки.

Вопрос об обезболивании при вправлении вывихов пальцев кисти как-будто не стоит. Они, как правило, легко вправляются вообще без применения какой бы то ни было анестезии. Однако иногда вправить вывих не удается. Представляют интерес 2 случая вывиха I пальца кисти, когда анестезия на уровне нижней трети предплечья не позволила произвести вправление, а выполненная затем анестезия плечевого сплетения, давшая необходимую релаксацию, обеспечила успех манипуляции. Отметим, что под проводниковой анестезией может быть

выполнено и оперативное вправление вывиха пальца, сопровождающегося ущемлением сухожилия или капсулы сустава (3 наблюдения).

*Другие повреждения.* Важной особенностью удаления инородных тел под проводниковой анестезией (14 наблюдений) является сохранение анатомии в области операции, что выгодно отличает проводниковую анестезию от инфильтрационной. Особое значение имеет это обстоятельство, когда хирург не хочет или не имеет возможности воспользоваться рентгеноскопией в процессе удаления инородного тела и проводит предварительную разметку операционного поля. Под проводниковой анестезией мы выполняли также иссечение рубцов в области локтевого сустава и предплечья, удаление спиц, обширные перевязки. Во всех этих случаях альтернативным методом анестезии мог быть только наркоз. Анестезия была адекватной и позволила избежать госпитализации детей.

**О с л о ж н е н и я.** Тяжелейшее из них — смерть пациента в результате проведения анестезии: после введения анестетика у ребенка развилась судорожная реакция, приведшая к остановке дыхания. Интерпретировать этот случай достаточно сложно. Передозировка анестетика исключена. Раствор был приготовлен врачом собственноручно, количество и качество введенного анестетика соответствовали методике, сотни раз апробированной в данной клинике. Внутрисосудистое введение исключено, так как оно вызывает немедленную реакцию. Тем не менее клиника в основном соответствовала картине интоксикации от передозировки анестетиков. По всей видимости, в данном случае имела место индивидуальная непереносимость препарата. В литературе описаны аналогичные случаи [6]. К сожалению, в настоящее время не существует достаточно безопасного и надежного метода проверки чувствительности к местным анестетикам. Из этого наблюдения следует важнейший вывод: врач, выполняющий местную анестезию, должен быть постоянно готов к тому, что эта манипуляция может вызвать грозное осложнение, иметь наготове весь набор необходимых инструментов и владеть навыками немедленного оказания соответствующего анестезиологического пособия.

Осложнения, связанные с передозировкой анестетика, наблюдались в 3 случаях. В одном из них имело место внутрисосудистое введение препарата (не проведена аспирационная проба), в двух других, в период отработки методики, было введено завышенное количество раствора анестетика. Самочувствие детей ухудшилось, появилась сонливость, тошнота. Специальных лечебных мероприятий эти осложнения не потребовали, указанные явления самостоятельно прошли в течение 1—3 ч.

Эффективность проведения анестезии в значительной степени зависит от опыта анестезиолога. У нас процент успешных анестезий колебался от 58 в





начале работы до 96 в последние годы. Среди факторов, оказавших отрицательное влияние, отметим отступление от оптимальных рецептуры и дозировки раствора (8 случаев), проведение анестезии в подмышечной впадине без наложения жгута (5), недооценку психического состояния ребенка (26) и др. Отсутствие эффекта при использовании того или иного вида проводниковой анестезии лишь на этапе освоения методики вынуждало нас прибегать к госпитализации ребенка и выполнению манипуляций под общим обезболиванием. В дальнейшем мы стали практиковать повторное выполнение анестезии другим доступом, и не было случая, когда бы такой подход не принес успеха.

Таким образом, проводниковая анестезия верхней конечности у детей позволила существенно расширить диапазон выполняемых амбулаторно оперативных вмешательств. По опыту нашего травматологического пункта, ее применение в комплексе с рентгеноскопией ведет к снижению количества госпитализируемых больных с 4,7 до 2,1%. На основании проведенного анализа нозологического состава детей, получающих лечение в травматологических стационарах Москвы, мы полагаем, что 15—18% из них могут при соответствующей организации амбулаторной травматологической помощи лечиться амбулаторно.

#### ЛИТЕРАТУРА

1. Горня Ф.И., Василюк И.Ф., Шпизель М.И. //Ортопед. травматол. — 1985. — № 2. — С. 65—67.
2. Оганесян О.З., Оганезов Р.И. //Республиканская науч. конф., посвященная 30-летию Ереванского НИИТО и 60-летию Великой Октябрьской социалистической революции: Тезисы докладов. — Ереван, 1977. — С. 43.
3. Палько А.С. //Травматология. — Киев, 1966. — С. 197—200.
4. Пащук А.Ю. Высокая проводниковая анестезия конечностей в ортопедо-травматологической практике: Дис. ... д-ра мед. наук. — Харьков, 1969.
5. Пащук А.Ю. //Ортопед. травматол. — 1979. — № 2. — С. 7—9.
6. Пащук А.Ю. Профилактика и лечение осложнений при местной анестезии: Метод рекомендации. — Харьков, 1982.
7. Ревенко Т.А., Поспелов Л.С. //Ортопед. травматол. — 1969. — № 1. — С. 40—42.
8. Ясенецкий-Войно В.Ф. Регионарная анестезия: Дис. — СПб, 1915.

#### Заметки на полях рукописи

**П.П. Войцеховский** (канд. мед. наук, анестезиолог). Из названия статьи следует, что она посвящена специальному разделу анестезиологии, но, к сожалению, важнейшие анестезиологические вопросы в ней не изложены вообще или лишь упомяну-

ты. Не приводя никаких технических усовершенствований, автор указывает на эффективность проводниковой анестезии, достигающую 96%. Между тем, такой известный специалист по проводниковой анестезии как В.Ф. Войно-Ясенецкий (1956) отмечал, что число неудач проводниковой анестезии в зависимости от нерва колеблется от 6 до 60%.

Ничего не говорится об анатомо-физиологических особенностях разных возрастных групп детей, которые имеют важное значение при применении любого вида анестезии в детской практике.

Для выполнения проводниковой анестезии по обычной методике необходим словесный контакт с больным. На травмпункт ребенка с поврежденной конечностью доставляют в состоянии максимального психоэмоционального напряжения, вызванного травмой. В этом состоянии порог восприятия раздражений снижен и до патологического уровня повышены стресс-реакции. Выполнение проводниковой анестезии требует придания поврежденной конечности определенного положения, что сопряжено с возникновением дополнительных болевых ощущений. Непонятно, как в такой ситуации автору удается достигать словесного контакта с ребенком. Сообщая о самом тяжелом осложнении — анестезиологической смерти, автор не указывает ни возраста ребенка, ни характера повреждения, ни примененного способа проводниковой анестезии. Отмечается лишь, что интерпретировать этот случай анестезиологической смерти достаточно сложно. Между тем, по данным Всемирного конгресса анестезиологов, в 85% случаев анестезиологической смерти основным является «человеческий фактор», т.е. уровень подготовленности анестезиолога. В ведущих западных клиниках анестезиологическая смертность снижена до 1 случая на 10000—100000 операций (Бунатян А.А. и соавт., 1994).

Как известно, анестезиология, несмотря на все ее достижения, является самой «летальногенной» специальностью. Поэтому используемая методика анестезии не должна быть сложнее и опаснее самой операции.

Г.А. Пащук (1982) в диссертационной работе «Профилактика и лечение осложнений проводниковой анестезии» показал, что примерно у 8% больных имеются анатомические предпосылки к введению раствора местных анестетиков при выполнении надключичной проводниковой анестезии в ликвор на уровне шеи с угрозой возникновения самого опасного для жизни осложнения — спинального блока. Автор же статьи рекомендует применять такую анестезию даже для вправления вывиха пальца кисти, недооценивая ту опасность, которой он подвергает при этом жизнь ребенка. Достаточно реальной является и возможность возникновения пневмоторакса при выполнении надключичной анестезии, о чем в статье даже не упоминается. Нередко надключичная проводниковая анестезия приме-

нялась в случаях, когда она не имела преимуществ (по признанию самого автора), а лишь представляла большую опасность для жизни больных.

**В.Т. Стужина** (главный детский травматолог Москвы, канд. мед. наук). Как врач-травматолог, не буду касаться анестезиологических аспектов проблемы. Остановлюсь лишь на вопросах травматологического характера.

Стационары одного дня дают экономический эффект, уменьшают число детей, которые поступают в детские травматологические стационары. Однако расширение показаний к оказанию помощи в условиях стационара одного дня неоправданно, и это видно из анализа представленных автором данных, относящихся к лечению 610 детей с травмами верхней конечности. К сожалению, более объективная оценка полученных результатов затруднена, так как в работе нет клинических примеров с серией рентгенограмм — от момента травмы до восстановления формы и функции поврежденного сегмента.

Никак нельзя согласиться с рекомендацией автора проводить у детей в стационаре одного дня репозицию при следующих повреждениях: свежие, неправильно срастающиеся и неправильно сросшиеся над- и чрезмышцелковые переломы плечевой кости, переломы внутреннего надмыщелка плечевой кости, ложные суставы головки мыщелка плечевой кости. Все эти повреждения должны лечиться только в стационарных условиях, поскольку при них часто бывает необходимо использовать такие методы лечения, как скелетное вытяжение, открытая репозиция и др. Остальные травмы из числа приведенных автором могут лечиться в стационаре одного дня.

**Н.П. Шастин** — врач-травматолог, организовавший на базе детского травматологического пункта при Московской городской больнице № 13 им. Н.Ф. Филатова стационар одного дня. Следует отметить, что по существующему штатному расписанию в детских травматологических пунктах нет должности анестезиолога и, естественно, нет анестезиологической аппаратуры. Хочется согласиться с автором в том, что при соответствующей организации амбулаторной травматологической помощи (в частности при наличии в штате анестезиолога и оснащении необходимым оборудованием) только 15—18% детей с травмами могут лечиться в стационаре одного дня. Расширение же показаний к лечению в его условиях приведет к большому числу осложнений.

**Н.П. Шастин.** По поводу замечаний анестезиолога:

1. Говоря об эффективности проводниковой анестезии, мы указываем, что в наших наблюдениях она колебалась от 58% в начале работы до 96% в последние годы. В.Ф. Войно-Ясенецкому не были известны анестетики ксилидиновой группы, кото-

рые выгодно отличаются по своим характеристикам от новокаина и использование которых для проводниковой анестезии в настоящее время общепризнано. Однако важнейшим фактором, безусловно, является опыт анестезиолога. И если на этапе освоения методики отсутствие эффекта от того или иного вида проводниковой анестезии вынуждало нас прибегать к госпитализации ребенка для выполнения соответствующих манипуляций под общим обезболиванием, то в дальнейшем, с накоплением опыта, мы стали практиковать повторное проведение анестезии из другого доступа, и не было случаев, когда бы такой подход не принес успеха.

2. Психический статус пациента в момент проведения анестезии и операции — действительно наиболее сложный вопрос применения местного обезболивания. Как отмечено в статье, наибольшее число неудач было связано с недооценкой психического состояния ребенка. Решение этой задачи не только требует от врача специфического опыта и любви к детям, но и всегда сопряжено с большими затратами психической энергии. Мы выработали ряд специальных психотерапевтических приемов, однако они не универсальны, и в тех случаях, когда не удается выполнить проводниковую анестезию, дети госпитализируются для проведения операции и манипуляций под общим обезболиванием.

3. Все доводы, относящиеся к осложнениям проводниковой анестезии, бесспорны. Описание случая анестезиологической смерти приводим полностью.

**Б о л ь н о й** 8 лет обратился за помощью 20.08.89. За 3 ч до этого упал, ударился левой рукой. Ребенок правильного телосложения. Кожа, зев и видимые слизистые оболочки чистые. Тоны сердца ясные, громкие. В легких дыхание проводится во всех отделах. В области нижней трети левого предплечья отмечаются отек, деформация, болезненность при пальпации. На рентгенограмме определяется перелом обеих костей левого предплечья в нижней трети со смещением под углом, открытым кнаружи. При сборе дополнительных сведений удалось уточнить, что ребенок хроническими заболеваниями не страдает, аллергологический анамнез не отягощен.

Принято решение выполнить репозицию под проводниковой анестезией. Сделана инъекция в надключичной области. Введено 14 мл 1% раствора лидокаина, приготовленного разбавлением 2% раствора 0,5% раствором новокаина, с добавлением адреналина. Во время проведения анестезии ребенок вел себя адекватно, состояние было удовлетворительным. Через 10 мин после окончания анестезии стал вялым, заторможенным, в течение последующих минут появились единичные подергивания мимической мускулатуры, которые затем перешли в клонические судороги, приведшие к остановке дыхания. Начаты реанимационные мероприятия:

дыхание рот в рот, а затем, после того как отмечено падение сердечной деятельности (ориентировочно через 5 мин), — закрытый массаж сердца. Вызван врач-реаниматолог. Ребенок интубирован, продолжена вентиляция легких мешком Амбу, произведена внутрисердечная инъекция адреналина. Сердечная деятельность восстановилась.

В течение 3 сут после клинической смерти у ребенка вызывались корнеальный, болевой и некоторые другие рефлекс, имелась тенденция к самостоятельному дыханию, затем развилась полная арефлексия. На протяжении 14 дней больной находился на искусственной вентиляции легких. Сохранялась тенденция к брадикардии. Затем наступила остановка сердца. Констатирована смерть.

Бесспорно, что в этом случае, как и в других аналогичных, описанных в литературе, решающее значение имел «человеческий фактор». Выполнявший анестезию молодой врач не смог справиться с возникшим осложнением. Этот случай заставил нас многое изменить в организации работы, профессиональной подготовке сотрудников, оснащении подразделения. В статье подчеркивается, что врач, выполняющий местную анестезию, должен быть постоянно готов к тому, что эта манипуляция может вызвать грозное осложнение, и иметь наготове полный набор необходимого инструментария и владеть навыками, позволяющими немедленно оказать соответствующее анестезиологическое пособие. Практически это означает, что проводниковая анестезия плечевого сплетения может применяться в амбулатории, существующей при госпитальной базе.

Что касается использования проводниковой анестезии в случаях, когда она «не имела преимуществ, а лишь представляла большую опасность для жизни больных», то эти наблюдения относятся к периоду отработки методики. В дальнейшем показания к проводниковой анестезии в амбулаторных условиях были сужены.

#### *По поводу замечаний травматолога:*

1. К сожалению, объем журнальной статьи не позволяет привести клинические иллюстрации по всем разделам работы.

2. Наш коллега полагает, что дети с повреждениями области локтевого сустава должны получать лечение в условиях стационара, так как часто бывает необходимо использовать скелетное вытяжение, выполнять открытую репозицию и т.п. В своей работе мы учитывали возможность применения при безуспешности репозиции другого метода лечения в усло-

виях стационара. И такие случаи, как указано в статье, имели место. Кроме того, мы отметили, что предложенная нами тактика не может быть рекомендована для всех видов чрезмышечковых переломов. Тем не менее следует сказать, что операции любого объема могут производиться под проводниковой анестезией, и ее однократное выполнение может обеспечить не только попытку закрытой репозиции, но и (если она безуспешна) последующую транспортировку и операцию.

Другим возражением против амбулаторного лечения таких детей, которого наш уважаемый коллега не приводит, но о котором необходимо упомянуть, является возможность развития циркуляторных нарушений в конечности после проведения репозиции или операции. Этот фактор всегда нужно учитывать. Вместе с тем мы не считаем наблюдение дежурной медсестры травматологического отделения более надежным, чем наблюдение соответствующим образом проинструктированных родителей.

3. С удовлетворением хочется отметить полное совпадение наших взглядов относительно необходимости соответствующей организации амбулаторной травматологической помощи. Мы не выступаем за расширение показаний к амбулаторному лечению повреждений верхней конечности у детей с использованием проводниковой анестезии (как явствует из статьи, в процессе работы мы сузили показания к применению этого метода). Однако ее потенциал в настоящее время остается не реализованным. Травматологический стационар одного дня сейчас как организационная форма не существует. Этот вопрос требует соответствующих административных действий.



---

## ЛЕКЦИЯ

---

© В.М. Цодыкс, В.А. Моисеенко, 1996

*Проф. В.М. Цодыкс, доц. В.А. Моисеенко*

### ДИАГНОСТИКА И ЛЕЧЕНИЕ ТРАВМАТИЧЕСКИХ СМЕЩЕНИЙ ВЕРХНЕШЕЙНОГО ОТДЕЛА ПОЗВОНОЧНИКА

Вывих шейных позвонков в силу их анатомических особенностей (непосредственный контакт со спинным и продолговатым мозгом) является одним из наиболее тяжелых повреждений опорно-двигательного аппарата. Неудовлетворительные исходы лечения наряду с тяжестью повреждения в значительной мере обусловлены сложностями диагностического порядка. Клиническая симптоматика оказывается во многом схожей при различных вариантах дислокаций верхнешейных позвонков. Дифференциальная диагностика возможна лишь на основе квалифицированного рентгенологического обследования. Судя по литературным данным, частота диагностических ошибок даже после рентгенологического обследования пострадавших достигает 50%.

К сожалению, консервативное лечение не всегда бывает успешным, и сохраняющаяся нестабильность вынуждает прибегать к оперативному вмешательству. Разработан целый ряд оперативных методов (в зависимости от характера повреждения): задняя стабилизация дуги атланта, артродезирование атлантоаксиальных суставов, пластика ложного сустава зубовидного отростка С2 позвонка. Однако из-за технической сложности оперативных вмешательств они не получили пока широкого применения и практически не вышли за пределы отдельных клиник. В последние годы стали применяться способы гало-тракции.

Таким образом, многие лечебно-диагностические вопросы требуют дальнейшей разработки.

В нашей клинике в период с 1985 по 1994 г. находились на лечении 94 больных с повреждением верхнешейного сегмента позвоночника в возрасте от 15 до 74 лет. Отмечались следую-



щие варианты повреждений: двусторонний ротационный противоположно подвывих С1 (25 больных); транслигаментозный подвывих С1 (7 больных: односторонний — 2, двусторонний — 5); трансдентальный подвывих С1 (37 больных: односторонний передний — 5, односторонний задний — 4, двусторонний передний — 16, двусторонний задний — 7, без смещения — 3, двусторонний боковой — 2); переломовывих Джефферсона (4 больных); травматический спондилолистез С2 (21 больной).

Причиной двустороннего противоположного подвывиха являлась некоординированная активная или насильственная ротация головы. Поскольку ось вращения при данном варианте дислокации проходит через зубовидный отросток, смещение в боковых атлантоаксиальных суставах происходит в противоположные стороны. Вследствие ущемления капсулы сустава на стороне переднего смещения возникает его блокировка. Клинически выявляется вынужденное положение головы (наклон и ротация в сторону, противоположную переднему смещению) и ограничение подвижности, преимущественно наклона и ротации в сторону заблокированного сустава.

Пострадавшим в обязательном порядке проводится рентгенологическое обследование. Наиболее информативны снимки, выполненные через рот. На стороне переднего смещения отмечается нависание нижней суставной поверхности боковой массы атланта над медиальным краем суставной поверхности С2 позвонка. На стороне заднего смещения наблюдается нависание наружного края нижней суставной поверхности боковой массы атланта над латеральным краем суставной поверхности С2 позвонка. Определя-

ется расширение суставной щели и уменьшение расстояния между внутренним краем боковой массы атланта на стороне переднего смещения и зубовидным отростком.

Как при свежих, так и при несвежих повреждениях мы проводили одномоментное вправление с помощью петли Глиссона по Richet—Hueter (вытяжение по оси позвоночника, наклон головы в сторону заднего смещения и деротация). После деблокирования сустава восстанавливался объем движений и исчезали боли, что свидетельствовало об отсутствии каких-либо других повреждений, кроме ущемления капсулы сустава. Имобилизацию на протяжении 3 нед осуществляли ватно-марлевым воротником Шанца в положении гиперкоррекции (наклон и ротация головы в сторону бывшего переднего смещения). У всех пострадавших данной группы наступило полное восстановление функции и трудоспособности в течение 3—4 нед.

Для транслигаментозных одно- и двусторонних дислокаций С1 позвонка характерно повреждение его поперечной связки. Односторонний подвывих чаще возникает при насильственной ротации головы вокруг оси, проходящей через один из боковых атлантаксиальных суставов. Переднее смещение происходит в противоположном боковом суставе. При этом повреждается поперечная связка С1 позвонка и увеличивается расстояние между передней дугой атланта и зубовидным отростком (сустав Крювелье). При двустороннем варианте транслигаментозного подвывиха С1, поскольку при этом сохраняется целостность зубовидного отростка С2, всегда уменьшается критическое расстояние в сегменте С1—С2. Изменения происходят во всех трех суставах (в обоих боковых и в суставе Крювелье).

Клинически у больных отмечается вынужденное положение головы: смещение ее кпереди, нередко сгибание, возможны умеренная ротация и наклон в ту или другую сторону (неодинаковая степень дислокации в боковых атлантаксиальных суставах), выраженное ограничение движений в шейном отделе позвоночника. Вследствие большой вероятности ушиба продолговатого мозга может иметь место проявляющийся в разной степени бульбарный или корешковый синдром.

При рентгенологическом исследовании наиболее информативны профильный и чрезротовой снимки. На первом в случаях одностороннего подвывиха С1 обнаруживается расширение щели сустава Крювелье с наклоном С1. При чрезротовой укладке изменения в боковом суставе С1—С2 определяются только на стороне переднего

смещения. Выявляется дефицит покрытия суставной поверхности С2 боковой массой атланта с латеральной стороны, нависание ее с медиальной стороны и уменьшение расстояния между боковой массой атланта и зубовидным отростком С2.

При двустороннем транслигаментозном подвывихе С1 определяется смещение этого позвонка также кпереди с горизонтальным его положением или наклоном кпереди (при опрокидываемом варианте смещения). На рентгенограмме щель сустава Крювелье расширена. Позвоночный канал дугообразно деформирован, уменьшено критическое расстояние. На снимках, сделанных через рот, отмечается нарушение анатомических соотношений в обоих боковых суставах. При опрокидываемом варианте дислокации С1 суставная щель вообще не прослеживается из-за проекционного наложения боковых масс атланта. Подтверждением переднего наклона атланта является также высокое расположение его задней дуги.

Устранение описанных выше смещений С1 мы производим одномоментно, непосредственно при поступлении пострадавшего (за исключением застарелых случаев). С помощью петли Глиссона осуществляем вытяжение по оси имеющейся деформации. Далее при односторонней дислокации, не прекращая вытяжения, постепенно осуществляем деротацию (Richet—Hueter).

При двустороннем транслигаментозном подвывихе деротация головы не проводится. Последним этапом является разгибание в шейном отделе позвоночника (Taylor). После контрольной рентгенографии (профильная проекция), убедившись в восстановлении нормальных анатомических взаимоотношений, сразу накладываем торакокраниальную гипсовую повязку в положении гиперлордоза и вновь делаем контрольную рентгенографию. Повязку снимаем через 3 мес, проводим рентгенологическое обследование, дополняя его функциональными укладками. Сроки временной нетрудоспособности у наших больных колебались от 6 до 8 мес.

Из 7 больных с транслигаментозным подвывихом у одного стабилизация С1—С2 сегмента при консервативном лечении не достигнута. Наличие нестабильности в этом сегменте явилось показанием к операции: произведена задняя фиксация лавсановой лентой за дуги С1—С2. На наш взгляд, данный способ технически проще и надежнее заднего окципитоспондилодеза, так как фиксирующий вектор направлен более горизонтально, что сближает его со смещающей результирующей С1—С2 двигательного сегмента.

Для трансдентальных одно- и двусторонних дислокаций С1 характерно сочетание с переломом зубовидного отростка С2. Чаще всего они возникают при форсированном смещении головы в сагиттальной плоскости кпереди либо кзади. При добавлении элемента ротации возникают односторонние смещения. В этом случае ротация происходит вокруг оси одного из боковых атлантаксиальных суставов. Практически смещение происходит в противоположном боковом суставе. Перелом зубовидного отростка С2 возникает в результате давления поперечной связки атланта (при переднем механизме) или передней его дуги (при заднем механизме). Благодаря сохранению поперечной связки взаимоотношения в суставе Крювелье не изменяются. Первый шейный позвонок и зубовидный отросток С2, смещаясь, остаются в едином блоке.

Клинически отмечаются вынужденное положение головы и ограничение объема движений в шейном отделе позвоночника вследствие смещений С1 и выраженного болевого синдрома. Как и при транслигаментозных повреждениях, в зависимости от величины смещения могут быть неврологические осложнения, проявляющиеся бульбарным и корешковым синдромом.

Уточнить характер повреждения можно только при тщательном рентгенологическом обследовании пострадавшего. На профильной рентгенограмме выявляется зона перелома зубовидного отростка с более или менее выраженным передним либо задним смещением атланта, что приводит к изменению критического расстояния позвоночного канала. Характерно, что при этом не изменяется щель сустава Крювелье. При чрезротовой укладке также выявляется зона перелома зубовидного отростка, чаще ближе к его основанию, с признаками ротации атланта либо без них. Возможны чисто боковые смещения атланта вместе с зубовидным отростком.

Таким образом, при транслигаментозном и трансдентальном подвывихах С1 наблюдается одинаковая клиническая картина. Дифференциальная диагностика может быть проведена лишь на основании рентгенологического обследования.

При лечении подобных повреждений в начальный период работы мы, так же как и при других вариантах смещений С1, прибегали к одномоментному устранению подвывиха С1 и репозиции зубовидного отростка С2 по Taylor, Morl. Первым этапом проводили вытяжение с помощью петли Глиссона по оси имеющейся деформации шейного отдела позвоночника (т.е. ни в коем случае не изменяя исходного положения головы). Затем, не прекращая вытяжения и зафиксировав надплечья, осуществляли этапное

(при рентгенологическом контроле!) смещение головы кзади или кпереди — в зависимости от положения зуба С2. Лишь при удовлетворительной репозиции зубовидного отростка устраняли угловую деформацию. Фиксация торакокраниальной повязкой (рентгенологический контроль!) проводилась 3,5—4 мес. По истечении этого срока делали контрольную рентгенографию без гипсовой повязки: оценивали положение зубовидного отростка и наличие консолидации перелома.

В последующем мы отказались от такой лечебной тактики в связи с весьма реальной угрозой травматизации спинного мозга в момент репозиции, сложностью полного устранения смещения и возможным его рецидивом как при наложении торакокраниальной повязки, так и позднее, в период стабилизации.

С 1988 г. при трансдентальных дислокациях С1 позвонка мы применяем разработанный нами метод биполярной гало-тракции. Краниальный блок формируется путем проведения через диплоэ теменных костей двух спиц Киршнера, которые закрепляются в кольце аппарата Илизарова. Модифицировав методику М.Ф. Дурова и соавт., мы повысили точность введения спицы в диплоэ и сохранения ее направления при дальнейшем проведении. Краниальный блок крепим при помощи четырех телескопических штанг к предложенному нами корсету с гнездами для шаровых опор. Затем проводим спицу через остистый отросток С2 позвонка, натягиваем ее в полукольце, которое фиксируем к краниальному блоку. Таким образом, шейный отдел позвоночника оказывается фиксированным по обе стороны от зоны повреждения, что позволяет устранить все виды смещения, добиться идеальной репозиции зубовидного отростка и обеспечить стабильность на весь период фиксации.

Преимущество описанной выше методики подтверждается результатами лечения. Из 37 больных с трансдентальными дислокациями атланта 14 лечилось консервативными методами. Костное сращение зубовидного отростка наступило у 13 из них в сроки от 4 до 18 мес, у 1 больного сформировался тугой ложный сустав. В группе больных, лечившихся с применением метода биполярной гало-тракции (23 человека), у всех наступило костное сращение зубовидного отростка в сроки от 2 до 6 мес.

Б о л ь н а я З., 72 лет, поступила через 2 дня после получения травмы (упала, поскользнувшись на льду). Кроме резких болей в верхнешейном отделе позвоночника с ограничением движений головы, появилась дисфагия, изменился голос. Отмечалось снижение силы в левой руке. На спондилограммах верхнешейного отде-

ла позвоночника в двух проекциях, выполненных в иммобилизирующем устройстве (см. рис. 1, а на вклейке), выявлен базальный перелом зубовидного отростка С2 со смещением назад на 3/4 его диаметра. Диагноз: перелом зубовидного отростка с задним подвывихом атланта; ушиб бульбарного отдела продолговатого мозга. Назначена нейротропная терапия. 27.03.90 выполнен первый этап операции — создание биполярной гало-тракции шейного отдела позвоночника. После осуществления репозиции путем дозированной тракции 20.04 произведен второй этап операции — создание блока чрескостной фиксации С2 позвонка. Смещение зубовидного отростка в пределах 1/3 его диаметра (рис. 1, б). Гало-аппарат демонтирован 22.06 (через 3 мес) при наличии костно-фиброзного сращения перелома зуба С2 (рис. 1, в). Обследована через 2 года — 20.02.92 (см. рис. 2 на вклейке). Двигательный сегмент С1—С2 стабилен. Обслуживает себя самостоятельно.

Переломовывих Джефферсона («лопающийся») встречается относительно редко и происходит при значительной осевой нагрузке (падение вниз головой или падение значительного груза на голову). В результате возникновения полифокальных переломов передней и задней дуг атланта при продолжающейся компрессии боковые массы «выдавливаются» в стороны, рвется поперечная связка. При этом нарушаются взаимоотношения в суставах между черепом и атлантом, С1 и С2, а также передней дугой атланта и зубовидным отростком.

В связи с посттравматической нестабильностью отмечается резкая болезненность в верхнешейном сегменте. Часто наблюдаются корешковые синдромы и явления миелопатии. Определить сохранившийся объем движений в шейном отделе позвоночника не представляется возможным из-за выраженной болевой реакции.

На профильной рентгенограмме может выявляться расширение щели сустава Крювелье. Наиболее информативна чрезротовая рентгенограмма. Отмечается нарушение соотношений суставных поверхностей в обоих атлантоаксиальных суставах: нависание латеральных краев образующих боковых масс атланта над соответствующими верхними суставными поверхностями С2 позвонка и дефицит покрытия последних с медиальной стороны. Увеличено расстояние между боковыми массами атланта и зубовидным отростком (возможно и в неодинаковой степени).

Выбор метода лечения (консервативный или оперативный) зависит от степени смещения боковых масс атланта, определяемой величиной

диастаза между фрагментами дуг. В случае небольшого диастаза возможен удовлетворительный исход при консервативном лечении (иммобилизация торакокраниальной гипсовой повязкой не менее 6 мес). При отсутствии консолидации для устранения посттравматической нестабильности необходимо проведение предпочтительно переднего бокового атлантоаксиального артродеза либо заднего окципитоспондилодеза. Всем нашим 4 больным проведено консервативное лечение (срок иммобилизации от 6 до 8 мес) с благоприятным исходом.

Травматический спондилолистез С2 позвонка мы чаще всего наблюдали у пострадавших в автодорожных происшествиях, травма имела преимущественно «хлыстовой» механизм (21 больной). Вследствие перелома корней дуги С2, массивного повреждения диска и продольных связок тело С2 позвонка смещается вперед. Характерно, что соотношения в дугоотростчатых суставах сегмента С2—С3 при этом не изменяются, сохраняется связочный аппарат заднего опорного комплекса.

Клинически отмечаются смещение головы кпереди, нередко фиксированная установка и выраженный болевой синдром. В ряде случаев наблюдаются бульбарные расстройства.

Наиболее информативна обзорная профильная рентгенограмма, на которой выявляются зона перелома, смещение кпереди тела С2 позвонка и сужение межтелового промежутка в сегменте С2—С3. Величина смещения тела С2 определяется в степенях, соответствующих долям его сагиттального размера: I степень — смещение на 1/4, II — на 2/4, III — на 3/4, IV — на 4/4 (по Meyerding, 1932). Характерно, что при травматическом спондилолистезе С2 уменьшения критического расстояния не происходит.

При выборе лечебной тактики мы учитываем величину смещения С2, давность повреждения, проявление и динамику неврологических расстройств. При неосложненных повреждениях (12 больных) лечение проводим традиционным консервативным методом. После одномоментной закрытой репозиции по Taylor (тракция по оси имеющейся деформации позвоночника и затем разгибание) и рентгенологического контроля накладываем торакокраниальную гипсовую повязку на 2,5—3 мес. В дальнейшем после выполнения функциональных рентгенограмм решаем вопрос о начале физиофункционального лечения. Сроки лечения подобной категории больных колеблются в пределах 4—6 мес.

Отдельного подхода к выбору метода лечения требуют больные, поступающие с несвежими и застарелыми повреждениями, а также со значи-

тельным смещением. У таких пострадавших (9 человек) мы применяли метод биполярной гало-тракции. Во всех случаях удалось устранить посттравматическую нестабильность: сформировался спонтанный межтеловой костный блок С2—С3 в сочетании со сращением перелома дуги С2, причем у 1 больного — с артродезированием дугоотростчатых суставов С2—С3. Срок лечения с применением гало-аппарата составил от 3 до 8 мес. Удлинение срока лечения в этой группе больных (до 8 мес) было прямым образом связано с течением неврологического синдрома.

Б о л ь н о й К., 39 лет, поступил в клинику на 12-е сутки после травмы, полученной в автодорожной аварии, с симптомами ушиба бульбарного отдела продолговатого мозга. На рентгенограммах шейного отдела позвоночника выявлен перелом корня дуги С2 с обеих сторон со смещением тела С2 и краниального отдела позвоночника вперед до 1/2 переднезаднего размера тела С3 без нарушения соотношения в дугоотростчатых суставах С2—С3 и суставах атлантоаксиального сочленения. Диагноз: травматический спондилолистез С2 II степени; ушиб бульбарного отдела продолговатого мозга. Лечение проводилось методом гало-тракции. 21.11.89 — репозиция, стабилизация (см. рис. 3, а на вклей-


ке). Гало-аппарат демонтирован 05.02.90: остаточное смещение тела С2 в пределах 1/5 переднезаднего размера тела С3 (рис. 3, б). Сформировался спонтанный костный блок тел С2—С3. Неврологический синдром регрессировал. Спустя еще 4 нед больной приступил к работе.

В заключение считаем необходимым заострить внимание на ряде основных положений.

Клинические симптомы нередко одинаковы при различных анатомических вариантах повреждений верхнешейного отдела позвоночника. Дифференциальная диагностика возможна лишь при тщательном рентгенологическом обследовании пострадавшего.

Целесообразно (по возможности) одномоментное устранение смещения, позволяющее ликвидировать деформацию позвоночного канала. Необходимо строгое соблюдение последовательности манипуляций при устранении дислокации позвонка, чтобы избежать дополнительной травматизации спинного мозга и его корешков.

Для восстановления стабильности верхнешейного сегмента позвоночника (при транслигаментозном и особенно трансдентальном подвывихе С1, травматическом спондилолистезе С2) наиболее эффективным, на наш взгляд, является метод биполярной гало-тракции.





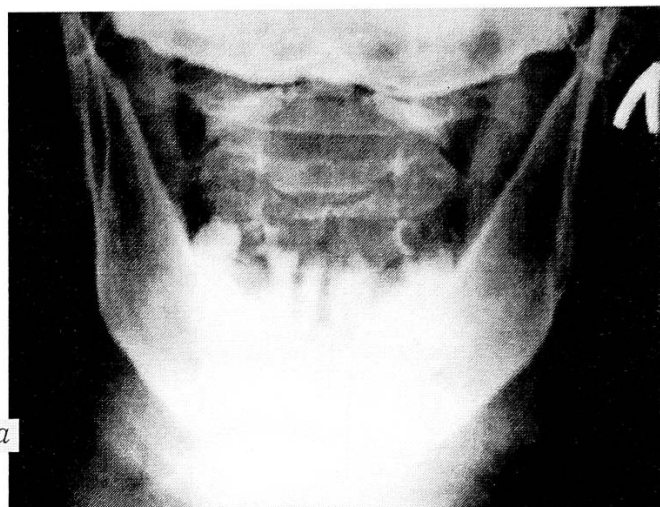
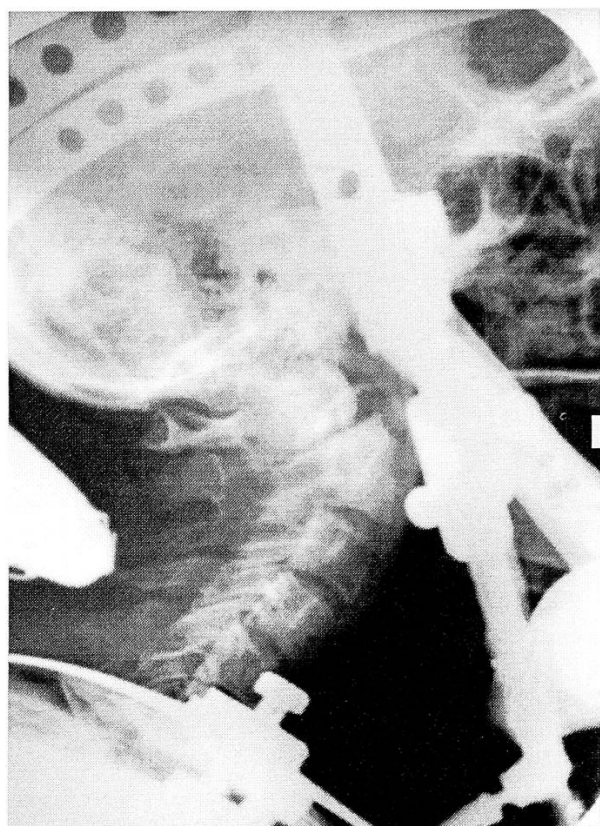
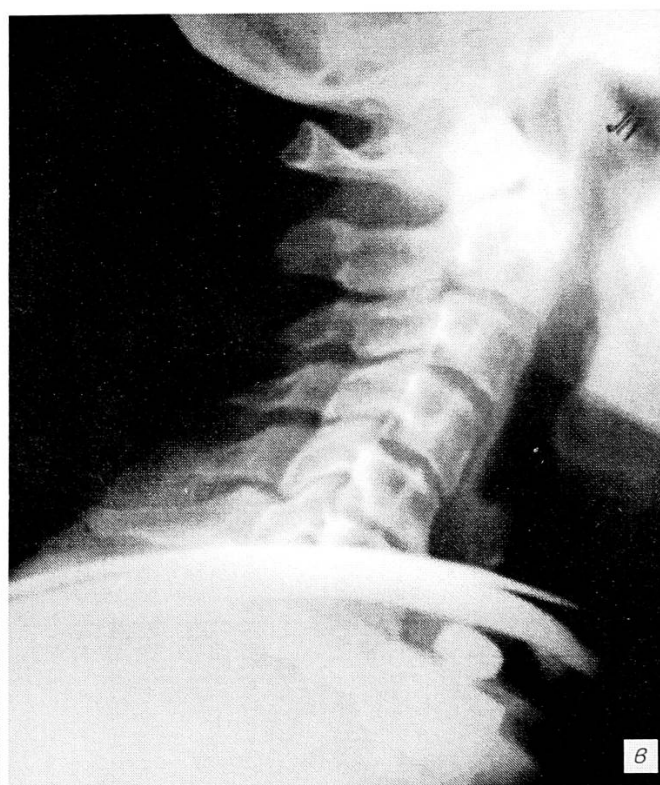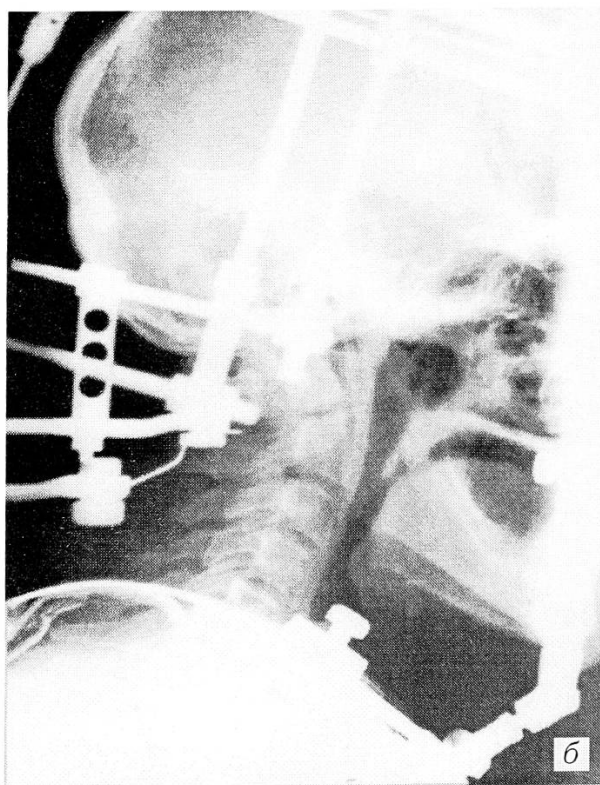


Рис. 1. Рентгенограммы больной З. Диагноз: перелом зубовидного отростка С2 с задним подвывихом атланта.

а — до лечения (боковая и прямая задняя проекция);  
б — в период лечения методом биполярной гало-тракции;  
в — через 3 мес (этап демонтажа гало-аппарата).



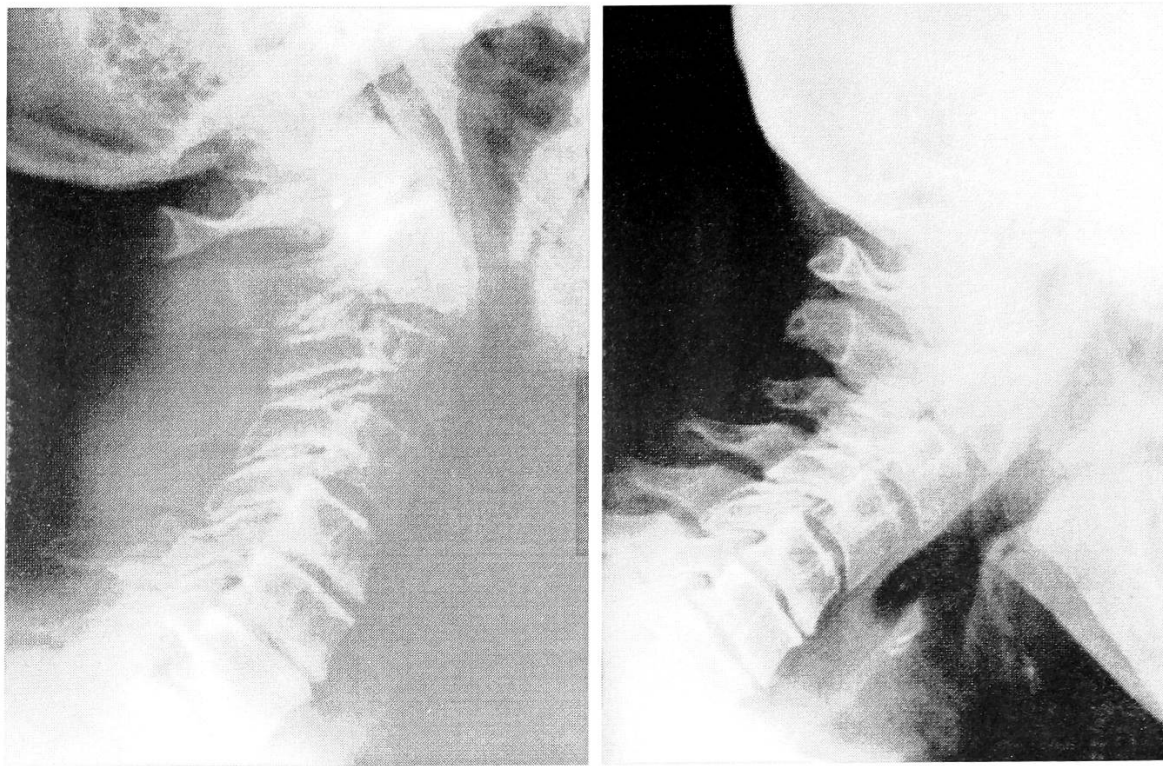


Рис. 2. Функциональные рентгенограммы больной З. через 2 года после травмы.

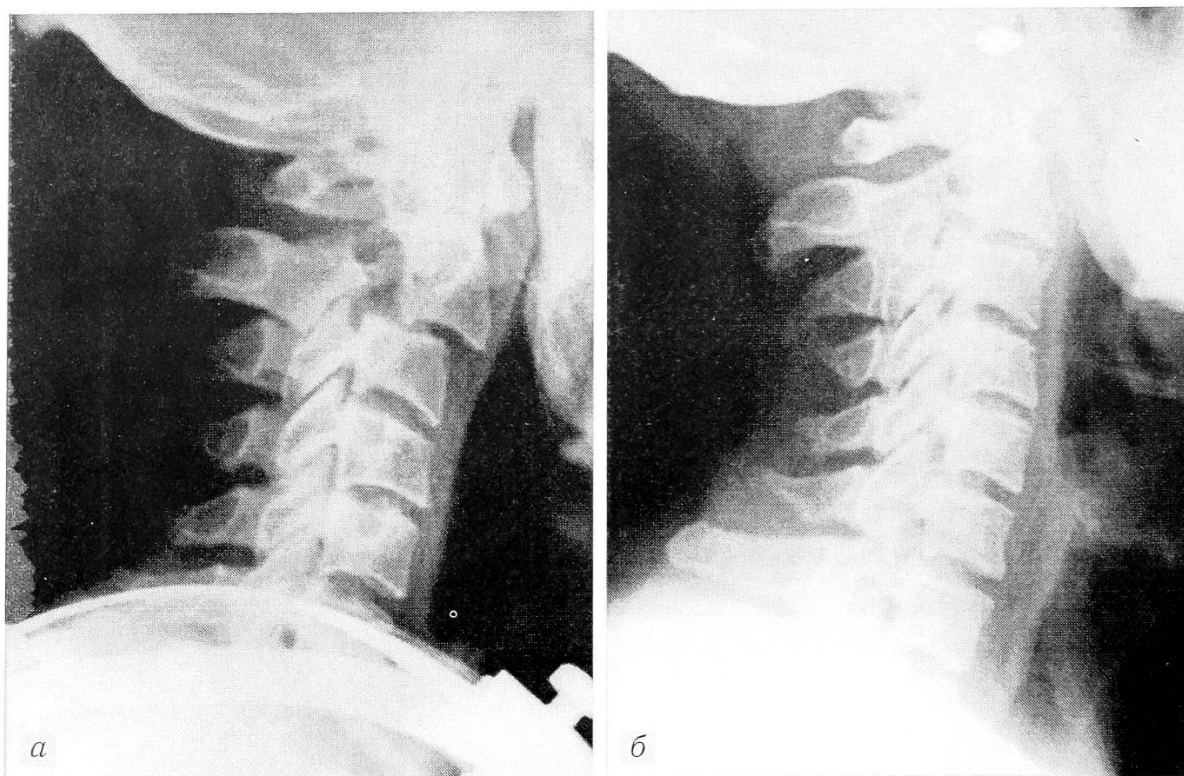


Рис. 3. Рентгенограммы больного К. Диагноз: травматический спондилолистез С2 II степени. а — начальный этап лечения методом гало-тракции; б — через 2,5 мес.

## НАУЧНЫЕ ФОРУМЫ ЗА РУБЕЖОМ

### **XX Всемирный Конгресс СИКОТ (20th SICOT World Congress)**

Амстердам, Нидерланды  
18—23 августа 1996 г.

*Информация:*

Lide Groot Congress Events  
P.O. Box 83005  
NL-1080 AA Amsterdam  
The Netherlands  
Fax: + 31(0) 20 675 82 36

### **10-я Конференция Европейского общества биомехаников (10th Conference of the European Society of Biomechanics)**

Левен, Бельгия  
28—31 августа 1996 г.

*Информация:*

10th Conference of the E.S.B.  
Division of Biomechanics and Engineering Design  
Celestijnenlaan 200 A  
B-3001 Heverlee, Belgium  
Fax: 32 16 29 27 16

### **Симпозиум Восток-Запад по детской ортопедии (East-West Symposium on Paediatric Orthopaedics)**

Брно, Чешская Республика  
26—28 сентября 1996 г.

*Информация:*

J.Poul, M.D., Ph.D.  
Children's Hospital  
Cernopolni 9  
CZ-66263 Brno, Czech Republic

### **6-я Европейская конференция «Достижения в лечении ран» (6th European Conference on Advances in Wound Management)**

Амстердам, Нидерланды  
1—4 октября 1996 г.

*Информация:*

Conference Office  
Macmillan Magazines Ltd  
Porters South  
Crinan Street  
London  
N1 9XW UK  
Fax: 0171 843 4950

### **Минимально травматичные доступы при операциях на позвоночнике (Minimally Invasive Approaches to the Spine)**

15 октября 1996 г. Цюрих, Швейцария

*Информация:*

SAFI — Secretary  
M.E.Muller Institute for  
Biomechanics  
P.O. Box 30, CH-3010 Bern  
Switzerland  
Fax +41-31-632-4951

### **1-я Международная Конференция по приоритетам в здравоохранении (1st International Conference on Priorities in Health Care)**

Стокгольм, Швеция

13—16 октября 1996 г.

*Информация:*

Stockholm Convention Bureau  
P.O. Box 6911  
S-102 39 Stockholm, Sweden  
Tel: 46 8 736 15 00  
Fax: 46 8 34 84 41

### **Первый Объединенный Конгресс ведущих европейских обществ вертебрологов (First Combined Meeting of the Leading European Spine Societies — Euro Spine '96)**

Цюрих, Швейцария  
14—19 октября 1996 г.

*Информация:*

J. Reichert Schild  
Schulthess Clinic Congresses  
Seefeldstrasse 16  
CH-8610 Zurich, Switzerland  
Tel/Fax: 491 940 12 51

### **Международный Конгресс по усовершенствованию метода Илизарова: в ознаменование 10-летнего опыта применения в США (International Congress on Advances in the Ilizarov Method: Commemorating 10 years in the USA)**

Хьюстон, США  
7-9 ноября 1996г.

*Информация:*

Jeff Russell, Director  
Joe W.King Orthopedic Institute  
7401 South Main Street  
Houston, TX 77030, USA  
Tel +1 713 794-3517  
Fax -3583

### **10-й Курс по вертебрологии в Ливерпуле (10th Liverpool Spine Course)**

Ливерпуль, Великобритания  
30 октября—1 ноября 1996 г.

*Информация:*

Chairmen: G.F.G. Findlay  
Contact by fax: +44/ 151-529 4772

### **III Конгресс Европейской Федерации национальных ассоциаций травматологии и ортопедии (3rd Congress of the European Federation of National Associations of Orthopaedics and Traumatology)**

Барселона, Испания  
24-27 апреля 1997 г.

*Информация:*

Grupo Geysco  
Muntaner 77  
E-08011 Barcelona, Spain  
Fax: 34 3 453 24 94

### **8-е Ежегодное совещание Европейского Общества вертебрологов (8th Annual Meeting of the European Spine Society)**

Кос, Греция  
10—13 сентября 1997 г.

*Информация:*

Chairman: E.Velikas, M.D.

<i>Ветрилэ С.Т., Швец В.В., Кулешов А.А.</i> Результаты хирургического лечения больных сколиозом по Харрингтону в различных сочетаниях с другими методиками . . . . .	3	<i>Vetrile S.T., Shvets V.V., Kuleshov A.A.</i> Outcome of Surgical Treatment by Harrington Method Different Combinations in Patients with Scoliosis	
<i>Нейман И.З., Павленко Н.Н., Сумин Ю.Г., Кригер А.Е.</i> Результаты хирургической коррекции сколиотической деформации дистрактором Харрингтона у взрослых . . . . .	6	<i>Neiman I.Z., Pavlenko N.N., Sumin Yu.G., Kriger A.Ye.</i> Outcome of Scoliotic Deformity Correction with Harrington Distractor in Adults	
<i>Шубкин В.Н., Гатиатулин Р.Р., Болдырева Т.В., Мясоедов В.М.</i> Эволюция метода хирургического лечения сколиоза с применением эндокорректоров . . . . .	10	<i>Shubkin V.N., Gatiatulin R.R., Boldireva T.V., Myasoe-dov V.M.</i> Evolution of Surgical Management for Scoliosis with Endocorrectors	
<i>Проценко А.И., Никурадзе В.К., Ключников М.А., Худойбердиев К.Т.</i> Стеноз шейного отдела позвоночного канала вследствие оссификации задней продольной связки . . . . .	12	<i>Protsenko A.I., Nikuradze V.K., Klyuchnikov M.A., Hudoiberdiev K.T.</i> Stenosis of Cervical Spinal Canal due to Ossification of Posterior Longitudinal Ligament	
<i>Мусалатов Х.А., Аганесов А.Г., Елизаров М.Н., Хорева Н.Е.</i> Оссификация задней продольной связки и ее роль в формировании корешкового синдрома при остеохондрозе поясничного отдела позвоночника . . . . .	16	<i>Musalatov H.A., Aganesov A.G., Elizarov M.N., Khoreva N.E.</i> Ossification of Posterior Longitudinal Ligament: Its Role in the Development of Nerve Root Syndrome in Lumber	
<i>Моисеенко В.А.</i> Биомеханика верхнешейного отдела позвоночника и особенности лечения больных с переломом зубовидного отростка . . . . .	18	<i>Moiseenko V.A.</i> Biomechanics of Upper Cervical Spine and Peculiarities of Treatment of Patients with Odontoid Process Fractures	
<i>Бережний А.П., Снетков А.И., Котов В.Л., Морозов А.К., Баева А.В.</i> Диагностика и хирургическое лечение остеоидной остеомы и остеобластомы позвоночника у детей . . . . .	21	<i>Berezhniy A.P., Snetkov A.I., Kotov V.L., Morozov A.K., Baeva A.V.</i> Spine Osteoid Osteoma and Osteoblastoma in Children: Diagnosis and Surgical Treatment	
<i>Бурдыгин В.Н., Зацепин С.Т.</i> Доброкачественные опухоли позвоночника у взрослых . . . . .	27	<i>Burdigin V.N., Zatsepin S.T.</i> Benign Spine Tumors in Adults	
<i>Богачева Л.А., Яхно Н.Н., Кузьменко В.В., Ушаков Г.Н., Седова Т.Н., Снеткова Е.П.</i> Болевые невисцеральные синдромы в амбулаторной практике . . . . .	30	<i>Bogachyova L.A., Yakhno N.N., Kus'menko V.V., Ushakov G.N., Sedova T.N., Snetkova E.P.</i> Nonvisceral Pain Syndromes in Outpatient Practice	
<i>Яхьяев Я.М., Нечволодова О.Л., Меркулов В.Н.</i> Рентгенометрия нормальных позвонков грудного отдела у детей в возрастном аспекте . . . . .	34	<i>Yakh'yaev Ya.M., Nechvolodova O.L., Merkulov V.N.</i> Roentgenography of Normal Thoracic Vertebrae in Children by Age Aspect	
<i>Паршиков М.В.</i> Коксометрия при соха vara . . . . .	37	<i>Parshikov M.V.</i> Coxametry for Coxa Vara	
<i>Бруско А.Т.</i> Функциональная перестройка костей в условиях перегрузки. Патологическая перестройка . . . . .	40	<i>Brusco A.T.</i> Bone Functional Remodelling due to Overloading: Pathologic Reconstruction	
<i>Дятлов М.М.</i> Диагностика и лечебная тактика при травматических вывихах голени . . . . .	47	<i>Dyatlov M.M.</i> Diagnosis and Management for Traumatic Crus Dislocation	
<i>Черкес-Заде Д.И., Лазарев А.Ф.</i> Применение аппаратов наружной фиксации для оптимизации условий репаративной регенерации при переломах костей таза . . . . .	52	<i>Cherkes-Zade D.I., Lazarev A.F.</i> Use of External Fixation Devices for Optimization of Reparative Regeneration in Pelvic Bone Fractures	
<b>Из практического опыта</b>		<b>From Practical Experience</b>	
<i>Шабунин А.В.</i> Мануальная и иглорефлексотерапия при травматической кокцигодинии . . . . .	57	<i>Shabunin A.V.</i> Manual Therapy and Acupuncture in Traumatic Coccygodynia	
<i>Шастин Н.П.</i> Проводниковая анестезия верхней конечности у детей в амбулаторной травматологической практике . . . . .	59	<i>Shastin N.P.</i> Conduction Anaesthesia of Upper Extremity in Children in Outpatient Department	
<b>Лекция</b>		<b>Lecture</b>	
<i>Подыкс В.М., Моисеенко В.А.</i> Диагностика и лечение травматических смещений верхнешейного отдела позвоночника . . . . .	66	<i>Tsodix V.M., Moiseenko V.A.</i> Diagnosis and Treatment of Traumatic Displacement in Upper Cervical Spine	
<b>Информация</b>		<b>Information</b>	
Научные форумы за рубежом . . . . .	71	International Scientific Meetings	

# ПАРИЗО

## СОВРЕМЕННЫЕ ИНСТРУМЕНТЫ И ПРИСПОСОБЛЕНИЯ ДЛЯ ТРАВМАТОЛОГИИ ОРТОПЕДИИ И РЕАБИЛИТАЦИИ



ТОТАЛЬНЫЕ ЭНДОПРОТЕЗЫ  
ТАЗОБЕДРЕННОГО  
КОЛЕННОГО СУСТАВОВ

по Москве и области заказы  
доставляются бесплатно  
транспортом фирмы

АППАРАТЫ НАРУЖНОЙ  
ФИКСАЦИИ, ПЛАСТИНЫ,  
ВИНТЫ, СПИЦЫ,  
ШТИФТЫ и т.д.

*В ОТДАЛЕННЫЕ РАЙОНЫ ВАШ ЗАКАЗ БУДЕТ ОТПРАВЛЕН НАМИ  
ЖЕЛЕЗНОДОРОЖНЫМ ЛИБО ВОЗДУШНЫМ ТРАНСПОРТОМ*

СПЕЦИАЛИЗИРОВАННОЕ ОБОРУДОВАНИЕ ДЛЯ ОРТОПЕДО-ТРАВМАТОЛОГИЧЕСКИХ  
О П Е Р А Ц И О Н Н Ы Х  
ДРЕЛЬ МЕДИЦИНСКАЯ УНИВЕРСАЛЬНАЯ С НАСАДКАМИ ДЛЯ ОБРАБОТКИ КОСТИ

*все медицинские организации и лечебные учреждения России и СНГ  
могут оформить заказ-заявку письмом  
по адресу 103575, Москва-575, а/я 196  
или по телефонам (095) 973-24-59, 972-96-99  
автосекретарь (095) 532-96-96  
факс (095) 973-24-59*

АВТОМАТИЧЕСКИЙ МНОГОПРОГРАММНЫЙ УНИВЕРСАЛЬНЫЙ ПНЕВМОМАССАЖЕР  
С МНОГОСЕКЦИОННЫМИ МАНЖЕТАМИ ДЛЯ ВСЕХ СЕГМЕНТОВ КОНЕЧНОСТЕЙ —  
ПРЕВОСХОДНЫЙ СПОСОБ БОРЬБЫ С ОТЕКАМИ

МЕДИЦИНСКИЕ И СПОРТИВНЫЕ БАНДАЖИ ДЛЯ ВСЕХ СУСТАВОВ  
ИЗ ОРТОПЕДИЧЕСКОЙ ТКАНИ "TRICOR"  
СТЕЛКИ - СУПИНАТОРЫ ИЗ НАТУРАЛЬНОЙ КОЖИ

*Прием заказов на индивидуальное изготовление изделий из ткани "TRICOR"  
и стелек - супинаторов по адресу: Москва, ул. Новосущевская, д. 18,  
больница института МИИТ, к. 12*

*Проезд до станции метро Новослободская или Белорусская  
Справки по телефону (095) 973-24-59*