

*Г. М. Альбертов*

ISSN 0869-3678

# ВЕСТНИК ТРАВМАТОЛОГИИ И ОРТОПЕДИИ ИМЕНИ Н.Н.ПРИОРОВА



НАУЧНО-ПРАКТИЧЕСКИЙ ЖУРНАЛ  
ОСНОВАН В 1994 ГОДУ

*№ 2 апрель-июнь 2002 г.*

**2**  
апрель-июнь  
2002

ЦЕНТРАЛЬНЫЙ  
НАУЧНО-ИССЛЕДОВАТЕЛЬСКИЙ ИНСТИТУТ  
ТРАВМАТОЛОГИИ И ОРТОПЕДИИ  
им. Н.Н. ПРИОРОВА

---



# В Е С Т Н И К

# Травматологии

# и ортопедии

ИМЕНИ Н.Н.ПРИОРОВА

---

*Ежеквартальный научно-практический журнал*

---

Главный редактор С.П. МИРОНОВ

## РЕДАКЦИОННАЯ КОЛЛЕГИЯ:

В.В. АЗОЛОВ, М.А. БЕРГЛЕЗОВ, С.Т. ВЕТРИЛЭ, И.Г. ГРИШИН,  
В.В. КЛЮЧЕВСКИЙ, Н.В. КОРНИЛОВ, И.С. КОСОВ, Г.П. КОТЕЛЬНИКОВ,  
В.Н. МЕРКУЛОВ, Л.К. МИХАЙЛОВА, А.К. МОРОЗОВ,  
Х.А. МУСАЛАТОВ, Г.И. НАЗАРЕНКО, З.Г. НАЦВЛИШВИЛИ, В.К. НИКОЛЕНКО,  
Г.А. ОНОПРИЕНКО, С.С. РОДИОНОВА, А.С. САМКОВ, А.И. СЧЕТКОВ,  
В.А. СОКОЛОВ, Л.А. ТИХОМИРОВА, В.В. ТРОЦЕНКО (зам. главного редактора),  
М.Б. ЦЫКУНОВ (отв. секретарь), Н.А. ШЕСТЕРНЯ

2  
*апрель-июнь*  
2002



МОСКВА • ИЗДАТЕЛЬСТВО «МЕДИЦИНА»

---

## РЕДАКЦИОННЫЙ СОВЕТ:

О.Ш. БУАЧИДЗЕ (Москва), И.Б. ГЕРОЕВА (Москва), В.Г. ГОЛУБЕВ (Москва),  
Н.В. ЗАГОРОДНИЙ (Москва), С.Т. ЗАЦЕПИН (Москва), Н.А. КОРЖ (Харьков),  
А.И. КРУПАТКИН (Москва), Е.П. КУЗНЕЧИХИН (Москва), О.А. МАЛАХОВ (Москва),  
А.Н. МАХСОН (Москва), В.А. МОРГУН (Москва), О.В. ОГАНЕСЯН (Москва),  
В.П. ОХОТСКИЙ (Москва), М.М. ПОПОВА (Москва), З.И. УРАЗГИЛЬДЕЕВ (Москва),  
Н.Г. ФОМИЧЕВ (Новосибирск), Д.И. ЧЕРКЕС-ЗАДЕ (Москва),  
В.И. ШЕВЦОВ (Курган), К.М. ШЕРЕПО (Москва)

---

«Вестник травматологии и ортопедии им. Н.Н. Приорова»

включен в следующие зарубежные каталоги:

«*Biological Abstracts*», «*Index to Dental Literature*»,

«*Excerpta Medica*», «*Index Medicus*»,

«*Ulrich's International Periodicals Directory*»

---

Адрес редакции журнала:

125299, Москва

ул. Приорова, 10, ЦИТО

Тел. 450-24-24

Зав. редакцией Л.А. Тихомирова

Редактор Л.А. Тихомирова

Компьютерная графика И.С. Косов

Операторы компьютерного набора и верстки И.С. Косов, В.М. Позднякова

---

Подписано в печать 20.05.02	Формат 60x88 1/8.	Печать офсетная.	Печ. л. 12,00	Усл. печ. л. 11,76
Усл. кр.-отт. 31,85		Уч.-изд. л. 13,06	Заказ 304	

---

Ордена Трудового Красного Знамени Издательство «Медицина».  
Москва 101990, Петроверигский пер. 6/8. ЛР № 010215 от 29.04.97  
Отпечатано с готовых диапозитивов в типографии ОАО «Внешторгиздат»

*Все права защищены. Ни одна часть этого издания не может быть занесена  
в память компьютера либо воспроизведена любым способом без предварительного  
письменного разрешения издателя*

© Издательство «Медицина», 2002

E-mail: [meditsina@iname.com](mailto:meditsina@iname.com)

WWW страница: [www.medlit.ru](http://www.medlit.ru)

© В.А. Соколов, В.А. Щеткин, 2002

## ОПЕРАТИВНОЕ ЛЕЧЕНИЕ РАЗРЫВОВ ЛОБКОВОГО СИМФИЗА И КРЕСТЦОВО-ПОДВЗДОШНОГО СОЧЛЕНЕНИЯ ПРИ МНОЖЕСТВЕННОЙ И СОЧЕТАННОЙ ТРАВМЕ

В.А. Соколов, В.А. Щеткин

Институт скорой помощи им. Н.В. Склифосовского, Москва

---

*Представлен опыт оперативного лечения тяжелых нестабильных переломов тазового кольца у 91 больного с политравмой. Дана биомеханическая характеристика поврежденных костей и сочленений таза различной степени тяжести. Определены приоритеты основных диагностических и лечебных мероприятий у пострадавших с сочетанной травмой таза. Показана эффективность применения аппаратов наружной фиксации типа АО для стабилизации таза в остром периоде травмы. При разрывах лобкового симфиза с расхождением более 3 см производился погружной остеосинтез модифицированными пластинами. При застарелых повреждениях остеосинтез выполнялся в комбинации с костной аллопластикой. Отдаленные результаты прослежены в сроки от 1 года до 10 лет у 79 больных, из них у 62 (78,5%) результат расценен как хороший, у 11 (13,9%) — как удовлетворительный.*

*Experience in operative treatment of severe unstable fracture of pelvic ring is presented. There were 91 patients with polytrauma. Biomechanical characteristics of pelvic bones and joints of different injury severity was given. Priorities of main diagnostic and curative management were defined in patients with concomitant pelvic injury. Efficacy of AO type external fixation device for the pelvic fracture stabilization in acute period was shown. In pubic symphysis rupture with diastasis over 3 cm. the method of internal fixation by modified plate was used. In old fractures osteosynthesis with alloplasty was carried out. In 79 patients follow up ranged from 1 to 10 years. Good results were achieved in 62 patients (78.5%), satisfactory results in 11 patients (13.9%).*

---

Переломы и разрывы тазового кольца, особенно в сочетании с переломами других костей скелета, повреждениями внутренних органов и черепно-мозговой травмой, являются шокогенным фактором, который вызывает тяжелые общесоматические расстройства и нередко приводит к гибели пострадавших. Шок при повреждениях таза отмечается в 46–90% случаев, при этом летальность составляет 23,2–46,3% [1–4, 5, 11, 17, 18]. Неудовлетворительные результаты лечения тяжелопострадавших с повреждениями таза в специализированных учреждениях объясняются недостаточным объемом медицинской помощи в раннем периоде травмы и, как следствие, развитием ранних посттравматических осложнений. Другая причина плохих исходов заключается в не устраненном своевременно смещении костных отломков и сочленений тазового кольца, что в конечном итоге приводит к деформациям таза и вторичным функциональным нарушениям статики и динамики [6, 7, 9, 10, 12].

Повреждения тазового кольца имеют комплексный механизм. Они возникают в результате сильного сдавления или удара в сагиттальном, фронтальном и вертикальном направлениях, что характерно при дорожно-транспортных происшествиях, падениях с высоты и сдавлении [8, 10, 13]. Главными силами, действующими на таз, являются рота-

ция кнаружи, ротация внутрь и вертикальные сдвигающие силы. Ротационные воздействия имеют место при прямом ударе в область задне-верхнего отдела или при значительной внутренней ротации с одной или двух сторон. Эти силы обычно вызывают разрывы лобкового симфиза. Сочленение расходитя до максимума в 2,5 см, но ввиду интактности крестцово-подвздошных связок такие повреждения считаются стабильными — типа «открытой книги» I степени [13, 14] (рис. 1, а). При дальнейшем воздействии происходит разрыв крестцово-остистых и крестцово-подвздошных связок. Смещающие усилия в вертикальной плоскости приводят к значительному повреждению мягкотканых структур, к нестабильности тазового кольца с передним или задним смещением половины таза, повреждению крестцово-подвздошного сочленения. Теперь симфиз может разойтись более чем на 2,5 см — повреждение типа «открытой книги» II степени. Для повреждений типа «открытой книги» III степени характерны дополнительные травмы мягкотканых образований области таза: кожи, влагалища, уретры, мочевого пузыря, прямой кишки [13] (рис. 1, б).

Мы имеем опыт оперативного лечения 91 пациента с тяжелыми нестабильными переломами тазового кольца (типа В и С по классификации

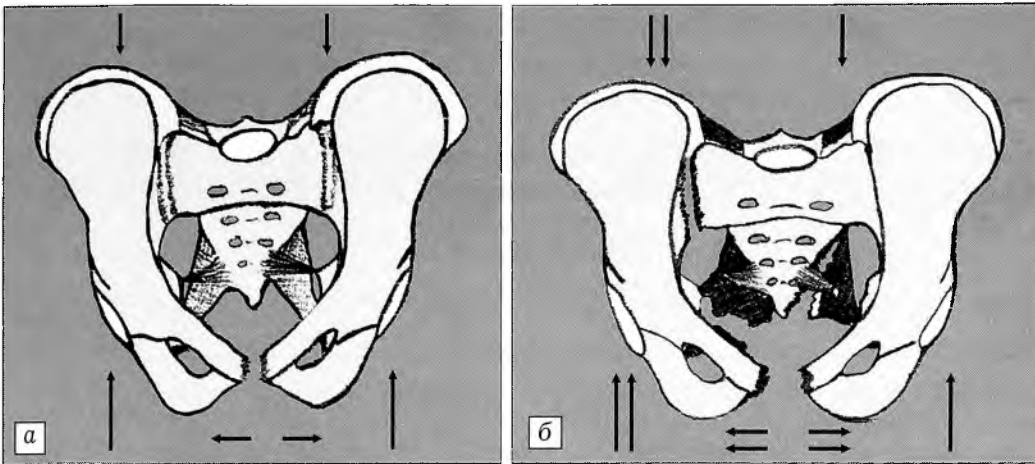


Рис. 1. Повреждения таза по типу «открытой книги»: а — I степени, б — II–III степени.

АО/ASIF), у которых было 292 внетазовых повреждения — черепа, груди, опорно-двигательного аппарата, органов брюшной полости и забрюшинного пространства. В среднем на одного больного приходилось 3,2 сопутствующих повреждения (см. таблицу).

Подавляющее большинство пострадавших (72,2%) поступили в реанимационное отделение института в состоянии шока. Непосредственно с места происшествия доставлены в стационар 83,5% больных, остальные были транспортированы из других медицинских учреждений.

Лечение нестабильных повреждений тазового кольца при политравме имело свою специфику и разделялось на два этапа: ранний — реанимационный и госпитальный.

*Структура сопутствующих внетазовых повреждений у больных с травмой тазового кольца*

Сопутствующие повреждения	Количество больных	
	абс.	%
Переломы конечностей различной локализации	63	21,6
Повреждения головного мозга и лицевого скелета	56	19,2
Закрытая травма груди	43	14,7
Травма органов брюшной полости и забрюшинного пространства	36	12,3
Ранения мягких тканей различной локализации	28	9,6
Повреждения позвоночника	24	8,2
Повреждения уретры и мочевого пузыря	15	5,1
Повреждения нервных сплетений крестцово-подвздошной области	12	4,1
Закрытые вывихи суставов верхних конечностей	6	2,1
Травматические ампутации конечностей	5	1,7
Прочие	4	1,4
<b>Всего</b>	<b>292</b>	<b>100</b>

Диагностика повреждения таза на **реанимационном этапе** базировалась на данных физикального и рентгенологического обследования. Визуально у пострадавших определялась деформация таза. При травме переднего полукольца таза с расхождением лобкового симфиза, переломом подвздошных костей наблюдались припухлость, кровоизлияние в этой области. Еще более выраженными были внешние изменения при вертикально-нестабильных переломах таза. Вследствие кровотечения из костных структур и сосудистых сплетений малого таза тазовое кольцо значительно деформировалось, контуры крыльев подвздошных костей «сливались» с мягкими тканями. При пальпации определялась боль в эпигастрии и околопупочной области — так называемый псевдоабдоминальный синдром, обусловленный раздражением нервных окончаний пояснично-крестцового сплетения.

По первичным обзорным снимкам таза диагностировали нестабильность тазового кольца в горизонтальной и вертикальной плоскости. На переднезадней рентгенограмме лучше всего выявлялись повреждения переднего полукольца таза: разрывы лобкового симфиза, переломы лобковых и седалищных костей. Уточнение диагноза проводилось после выхода пострадавших из тяжелого состояния и было направлено на выявление поврежденных задних отделов тазового кольца, поскольку эта зона недостаточно хорошо просматривается на стандартных фасных рентгенограммах. Наиболее информативной при исследовании костей таза была компьютерная томография, позволяющая получить трехмерное изображение [11, 15, 16].

На первом этапе приоритет в лечении отдавался патологии, представлявшей наибольшую опасность для жизни больного, прежде всего повреждениям органов грудной и брюшной полости с признаками внутриполостного кровотечения. Хирургические вмешательства по поводу гемоперитонеума выполнялись в экстренном и срочном порядке, необходимая противошоковая инфузионно-трансфузионная терапия проводилась врачами анестезиологами-реаниматологами в процессе операции.

Вторыми по срочности были оперативные вмешательства по поводу внутрочерепных гематом, осложненных травм спинного мозга, а также операции по поводу травматических ампутаций и открытых переломов конечностей с обширным повреждением мягких тканей и магистральных сосудов. Эти повреждения не представляли непосредственной угрозы для жизни пострадавших, поэтому до выполнения хирургических вмешательств больным в течение 2–3 ч проводилась инфузионно-трансфузионная терапия, направленная на стабилизацию витальных функций.

Операции по поводу ранений мягких тканей и закрытых переломов конечностей стояли на третьем месте по срочности выполнения и производились в течение ближайших 4–6 ч с момента госпитализации пострадавших, как правило, при стабильных показателях гемодинамики.

Для больных с нестабильными повреждениями таза типа «открытой книги» II–III степени (тип В2–С по АО/ASIF) наибольшую угрозу представляет кровотечение из костных отломков, многочисленных сосудистых сплетений малого таза и окружающих мягких тканей. Наличие внетазовых повреждений является отягчающим фактором, усугубляющим кровопотерю. Лечебные мероприятия у данной категории больных с сочетанной травмой таза, осложненной значительной кровопотерей, входили в разряд первоочередных.

Мы производили стабилизацию тазового кольца аппаратами наружной фиксации (АНФ) модульной конструкции типа АО. Жесткая внешняя фиксация тазового кольца металлическими рамами аппаратов позволяла чисто механическим путем уменьшить объем таза до первоначального, создавая тем самым тампонирующий эффект в поврежденных сосудистых образованиях пресакральной зоны, и иммобилизовать отломки таза, чтобы ограничить кровотечение из них.

Показаниями к наложению АНФ на реанимационном этапе являлись:

- 1) нестабильные переломы тазового кольца, сочетающиеся с повреждениями черепа, внутренних органов и опорно-двигательного аппарата, требующими неотложного хирургического вмешательства;
- 2) повреждения тазового кольца, представляющие реальную угрозу для жизни больных вследствие значительного ретроперитонеального кровотечения;
- 3) переломы таза в сочетании с разрывом мочевого пузыря или уретры, диктующим необходимость наложения эпицистостомы.

Внешняя фиксация АНФ не столь сложна. Мы специально комплектовали стандартные наборы АНФ для фиксации таза, куда включали основные детали аппарата и приспособления к нему.

**Техника операции.** Под наркозом после обработки кожных покровов делали укол-разрез над серединой гребня передневерхней ости подвздош-

ной кости. Через втулку производили рассверливание подвздошной кости в глубину ее тела под углом  $20^\circ$  к горизонтальной оси. Метчиком намечали канал для введения специального винта. По сформированному каналу вкручивали винт до жесткого упора в костную ткань — на глубину не менее 7–9 см, т.е. на большую часть его длины. С противоположной стороны таза в тело подвздошной кости аналогичным образом вводили другой винт. Винты соединяли между собой поперечной штангой. Это наиболее простая компоновка аппаратов, монтаж которой занимал не более 30 мин. Обычно мы пользовались более жесткой системой фиксации из двух, а иногда и трех штанг. Для этого вводили дополнительные винты в тела подвздошных костей через их гребни симметрично с обеих сторон таза (рис. 2).

АНФ был наложен 25 пострадавшим с политравмой. У 14 из них имелись повреждения мочевыводящих путей. В этих случаях на первом этапе выполнялась полостная операция с наложением цистостомы, а затем фиксация таза АНФ. У 7 пострадавших были последовательно произведены наружная стабилизация таза АНФ и внеочаговый остеосинтез переломов костей нижних конечностей различными аппаратами. 4 пациентам АНФ были

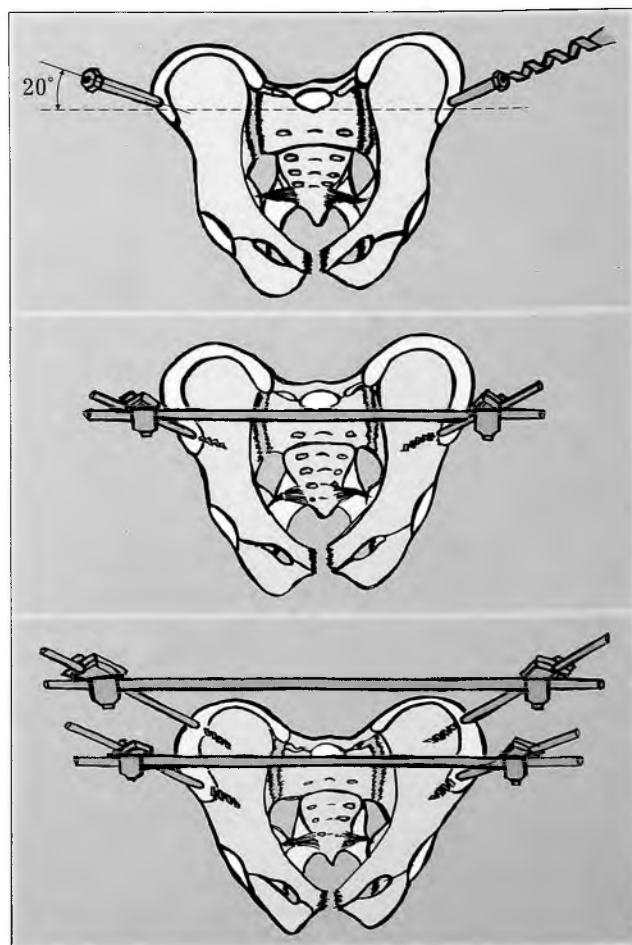


Рис. 2. Техника внешней фиксации тазового кольца модульным аппаратом наружной фиксации.



наложены с целью остановки массивного кровотечения в забрюшинное пространство. Наружная фиксация нестабильных повреждений костей таза, как правило, являлась временной мерой, направленной на сохранение витальных функций, находившихся под угрозой вследствие кровопотери и сопутствующих внетазовых повреждений. В качестве метода окончательного стабильного функционального остеосинтеза наложение АНФ, выполненное по экстренным показаниям, было эффективно у 9 пациентов в возрасте 15–25 лет с хорошей регенераторной способностью костной ткани.

Выбор метода лечения на **госпитальном этапе**, т.е. после перевода пострадавших в отделение сочетанной и множественной травмы, зависел от общего состояния больных, наличия у них внетазовых повреждений и присоединившихся осложнений, а также от анатомического характера повреждений самого тазового кольца. При разрывах лобкового сочленения с расхождением более 2,5–3 см обязательно повреждается задний связочный комплекс с одной или с обеих сторон. Поэтому такие разрывы подлежат устранению хирургическим путем. Основываясь на опыте лечения 55 больных с разрывом лобкового симфиза как ведущим анатомическим признаком повреждения тазового кольца, мы остановили свой выбор на использовании модифицированных нами пластин АО для ос-

теосинтеза. Такие оперативные пособия были выполнены 45 пациентам как со свежей, так и с застарелой травмой таза.

В целях снижения травматичности операций, особенно в случае застарелых повреждений, мы применяли разработанное нами «Устройство для репозиции костей таза» (пат. 2115390 РФ от 18.05.95), предназначенное для обеспечения сжатия костей таза при свежих и застарелых разрывах лобкового симфиза. Устройство крепится непосредственно к операционному столу на стойках (стандартных струбцинах) с обеих сторон таза. Репонирующие элементы регулируются таким образом, чтобы каждая их изогнутая часть прилегалась к тазу больного в области тазобедренных суставов. Под наркозом производится сжатие таза в горизонтальной плоскости путем постепенного продольного перемещения сдавливающих пластин посредством винтового механизма. Репозиция контролируется визуально и пальпаторно (рис. 3). При помощи данного устройства нам удавалось полностью устранить или уменьшить диастаз в поврежденном лобковом симфизе даже в сроки до 2 мес после травмы. До начала операции с целью профилактики возможного повреждения мочевого пузыря вводили катетер для пассивного оттока мочи. Для обнажения симфиза мы использовали надсимфизарный поперечный разрез типа Pfannenstiel. Этим путем по внутреннему краю лонного сочленения подходили к фасции и затем к самой кости. Обе прямые мышцы живота отделяли от мест их прикрепления. Сдвигали поднадкостнично до лонных костей приводящие мышцы с обеих сторон. Внутреннюю поверхность лонных костей обходили изогнутым распатором во избежание травматизации венозной сети, которая располагается под костью и позади нее.

Верхний край лобкового симфиза скелетировали, а волокнистый хрящ, соединяющий лобковые кости, частично или полностью удаляли с обеих сторон костей. Это было необходимо потому, что хрящевая ткань при разрывах симфиза препятствует костному сращению. После обнажения симфиза и выполнения гемостаза производили сдавление лобкового сочленения тазовым устройством до достижения минимального расстояния между лонными костями (не более 0,5 см). Тазовую пластину (рис. 4) крепили по верхнему краю лобковых

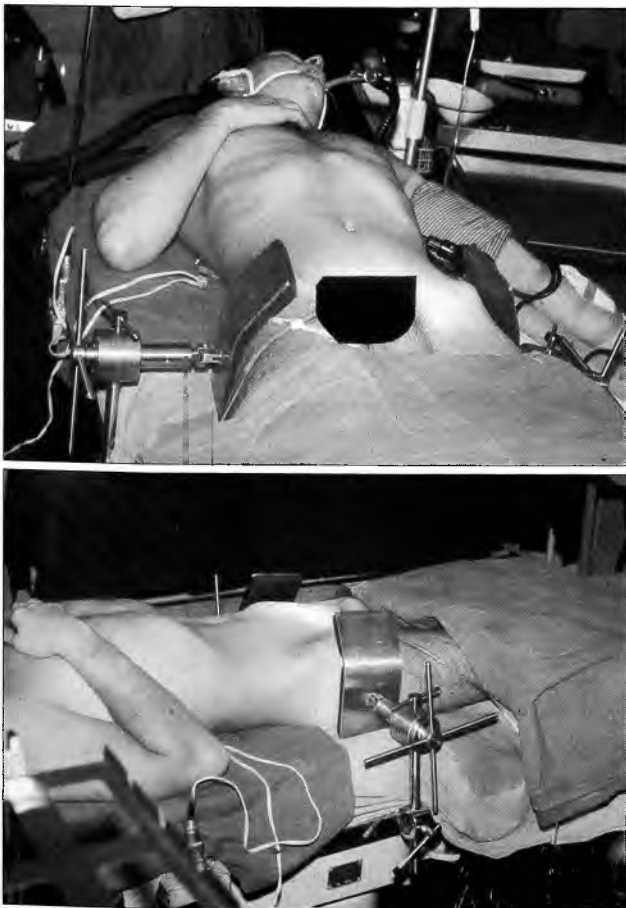


Рис. 3. Устройство для репозиции костей таза.




Рис. 4. Тазовая пластина.

костей с двух сторон четырьмя спонгиозными винтами. Операцию заканчивали дренированием раны и наложением тазового армированного бандажа. Контролировали цвет мочи, катетер оставляли на сутки. Через 2 нед больным разрешали поворачиваться на бок, через 3 нед они начинали ходить с помощью костылей, а через 2 мес — без дополнительной опоры.

При наличии цистостомы (10 больных) выполнение погружного остеосинтеза откладывали до ее закрытия, что происходило в сроки 5–6 нед.

У пострадавших с застарелыми разрывами лобкового симфиза добиться полного его сопоставления не удавалось. В этих случаях применяли костную пластику в комбинации с остеосинтезом (16 больных). Мощные губчатые аллотрансплантаты помещали спереди лобкового симфиза. (Использование небольших губчатых аллотрансплантатов не оправдало себя — у 5 пациентов они лизировались в течение 6–9 мес.) Такая тактика оказалась эффективной при лечении застарелых разрывов симфиза с расхождением 8–10 см.

Восстановление крестцово-подвздошных сочленений при их разрывах произведено с помощью винтов типа АО у 10 больных как при изолированных повреждениях, так и при переломах крестца

в вертикальном или косом направлении. Зачастую диагностика таких повреждений была затруднительна, но использование компьютерной томографии позволяло нам определить истинное соотношение межсуставных поверхностей крестцово-подвздошных сочленений, выявить переломы крестца или суставных поверхностей подвздошных костей, не видимые на фасной рентгенограмме. Операцию производили, если диастаз сочленения составлял более 0,6 см или имелось значительное разобщение костных отломков крестца. В положении больного на здоровом боку из небольшого разреза, соответствующего подвздошной ямке, через защитник просверливали подвздошную кость, продвигая сверло в тело крестца перпендикулярно линии крестцово-подвздошного сустава в сагиттальной плоскости и под углом 12–15° кпереди во фронтальной. Через просверленное отверстие вводили спонгиозный винт АО (диаметр 6,5 мм, длина резьбы 32 мм) с шайбой. При окончательном закручивании винта устраняли диастаз крестцово-подвздошного сочленения.

Одномоментный остеосинтез поврежденных переднего и заднего комплексов тазового кольца выполнен у 10 пострадавших с нестабильными повреждениями типа С. Восстановление лобкового

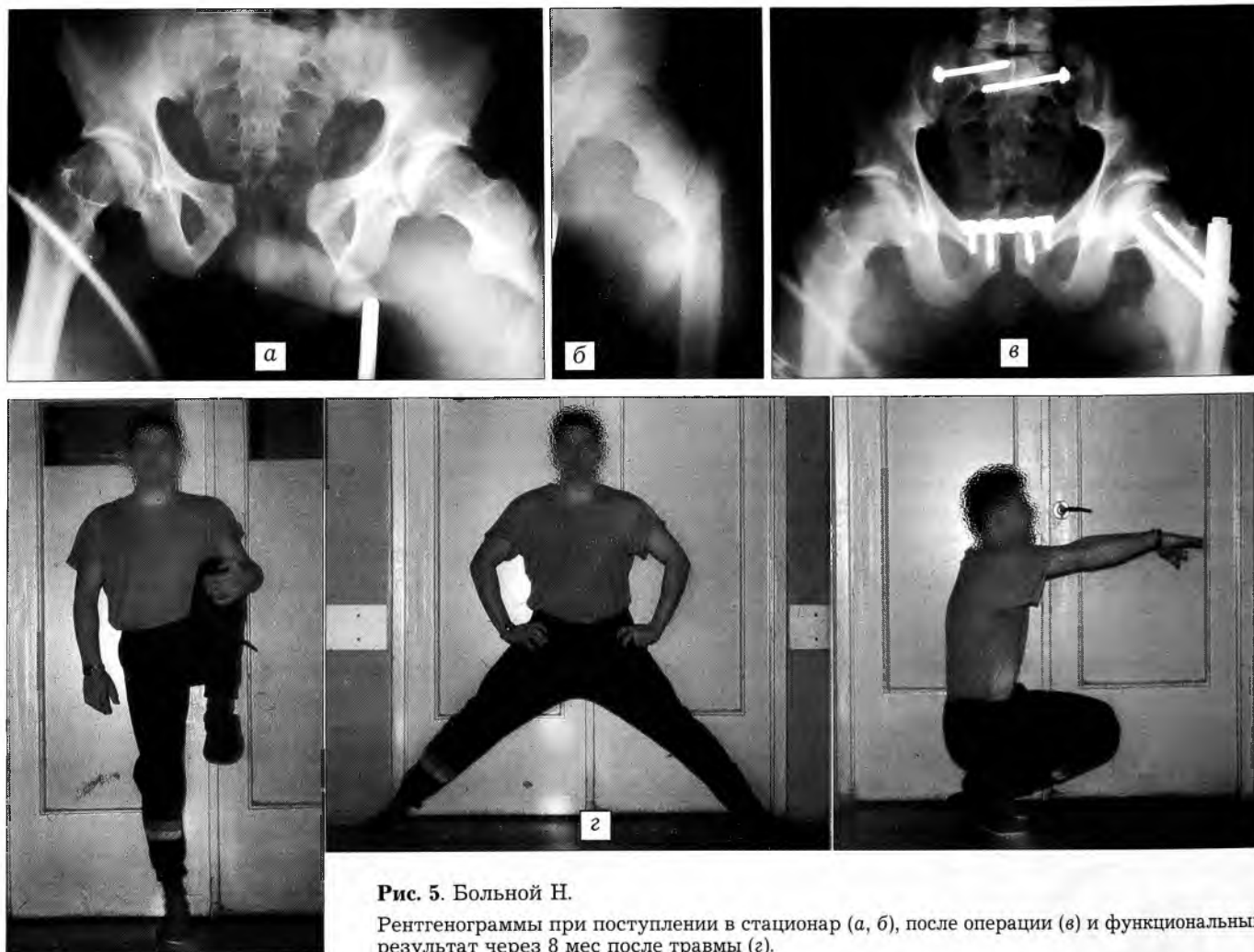


Рис. 5. Больной Н.

Рентгенограммы при поступлении в стационар (а, б), после операции (в) и функциональный результат через 8 мес после травмы (г).



симфиза в сочетании с остеосинтезом вертлужной впадины произведено 4 больным.

**Клинический пример.** Больной Н., 35 лет, доставлен в реанимационное отделение института через 12 ч после травмы — падения с высоты 17 м. Диагноз — сочетанная травма: черепно-мозговая травма; нестабильный перелом костей таза типа В3 — разрыв лобкового симфиза и обоих крестцово-подвздошных сочленений (рис. 5, а); косою оскольчатый перелом левого бедра (рис. 5, б), перелом правого предплечья, перелом левой пяточной кости, перелом обеих лодыжек левой голени; шок II степени. Через 11 дней, после стабилизации состояния больного, произведены одномоментно восстановление лобкового симфиза тазовой пластиной, обоих крестцово-подвздошных сочленений спонгиозными винтами типа АО и закрытый блокирующий остеосинтез отломков бедренной кости системой PFN (рис. 5, в). Функциональный результат лечения через 8 мес после травмы представлен на рис. 5, г.

Летальных исходов, непосредственно связанных с погружным остеосинтезом костей таза, не было. В раннем периоде умерли 6 пострадавших, которым был наложен АНФ. В 3 случаях смерть наступила от острой кровопотери и шока, 3 больных умерли в сроки свыше 5 дней от пневмонии.

Ранние послеоперационные осложнения наблюдались у 22 пострадавших. В 13 случаях отмечался посткатетеризационный цистит, в 8 — флеботромбоз вен нижних конечностей, в 4 — нагноение мягких тканей в области стержней АНФ, в 7 — нагноение операционных ран. Осложнения носили временный характер и существенно не повлияли на исход лечения.

Несостоятельность остеосинтеза выявлена у 2 больных в раннем послеоперационном периоде (3–18 дней): произошла миграция фиксаторов после остеосинтеза по поводу разрывов лобкового сочленения. Выполнен реостеосинтез.


Отдаленные результаты прослежены у 79 больных в сроки от 1 года до 10 лет. Хороший результат отмечен у 62 (78,5%) человек, удовлетворительный — у 11 (13,9%), плохой — у 6 (7,6%).

**Заключение.** Главная задача оперативных пособий при нестабильных повреждениях таза состоит в восстановлении анатомической формы тазового кольца и ускорении реабилитации больных. Применение аппаратов наружной фиксации таза при множественной и сочетанной травме в раннем периоде диктуется необходимостью сохранения

витальных функций пострадавшего. При оперативных вмешательствах в случаях значительных анатомических дефектов и застарелых повреждений тазового кольца большое значение имеет костная аллопластика. Оперативное лечение сочетанной травмы таза позволило достичь полной реабилитации и возвращения к прежней профессиональной деятельности 78% больных.

#### Л И Т Е Р А Т У Р А

1. Бабоша В.А., Лобанов Г.В., Пастернак В.Н. //Диагностика, лечение и реабилитация больных с повреждениями костей таза. — Екатеринбург, 1996. — С. 9–11.
2. Бесаев Г.М. //Там же. — С. 15–17.
3. Кутепов С.М., Рунков А.В. //Травматол. ортопед. России. — 1995. — С. 13–17.
4. Лазарев А.Ф. Оперативное лечение повреждений таза: Дис. ... д-ра мед. наук. — М., 1992.
5. Розанов В.Е., Гончаров С.В., Гавловский В.В. //Московский мед. журн. — 1999. — N 3. — С. 26–29.
6. Саранча С.Д., Канзюба А.И. //Ортопед. травматол. — 1994. — N 1. — С. 76–79.
7. Черкес-Заде Д.И. //Оперативное лечение повреждений таза: Материалы городского семинара травматологов-ортопедов. — М., 1998. — С. 10–19.
8. Якимов С.А. Отдаленные результаты оперативного и консервативного лечения повреждений костей и сочленений таза: Автореф. дис. ... канд. мед. наук. — М., 2000.
9. Alexander R.D., Grimm L., Vrahas M.S. //Am. J. Orthop. — 1997. — Vol. 26, N 5. — P. 345–347.
10. Bassam D., Cephass A., Ferguson K. //Am. J. Surg. — 1998. — Vol. 64, N 9. — P. 862–867.
11. Cerva S., Mirvis E. //Am. J. Roengenol. — 1996. — Vol. 166, N 1. — P. 131–135.
12. Dujardin F.H., Hossenbaccus M., Duparc F., Biga N., Thomine J.M. //J. Orthop. Trauma. — 1998. — Vol. 12, N 3. — P. 145–150.
13. Euler E., Heining S.-M. et al. //Trauma Berufskrankh. — 2000. — N 2. — S. 2–10.
14. Euler E., Nast-Kolb D., Schweiberer L. //Orthopade. — 1997. — Vol. 26, N 4. — P. 354–359.
15. Maurer F., Weise K. //Trauma Berufskrankh. — 2000. — N 2. — S. 39–45.
16. Hunter J.C., Brandser E.A., Tran K.A. //Radiol. Clin. North Am. — 1997. — Vol. 35, N 3. — P. 559–590.
17. Rieger H., Winde G., Brug E., Senninger N. //Chirurg. — 1998. — Vol. 69, N 3. — P. 278–283.
18. Wubben R.C. //Wis. Med. J. — 1996. — Vol. 95, N 10. — P. 702–704.



Редколлегия «Вестника травматологии и ортопедии им. Н.Н. Приорова» поздравляет Геннадия Петровича Котельникова с избранием членом-корреспондентом Российской Академии Медицинских Наук

© Коллектив авторов, 2002

## ИСПОЛЬЗОВАНИЕ ПРОТИВОШОКОВОГО КОСТЮМА «КАШТАН» В ЛЕЧЕНИИ ТЯЖЕЛОЙ СОЧЕТАННОЙ ТРАВМЫ

*В.В. Колесников, Н.С. Онищенко, О.Ф. Душкин*

Городская больница № 5 «МедВАЗ», Городская станция скорой медицинской помощи, г. Тольятти

---

*У 31 пострадавшего в комплексном лечении тяжелой сочетанной травмы был использован противошоковый костюм «Каштан» (у 13 — на догоспитальном, у 18 — на госпитальном этапе), что позволило снизить летальность до 25,8%. Показано, что своевременное применение противошокового костюма у пострадавших с тяжелой сочетанной травмой и геморрагическим шоком позволяет стабилизировать системную гемодинамику, продлить «золотой час» (период относительной компенсации сразу после травмы, когда кровопотеря еще не достигла критического уровня), предотвратить развитие торпидного шока, своевременно оказать специализированную хирургическую помощь и тем самым улучшить результаты лечения политравмы. Приведены показания и противопоказания к применению костюма.*

*Antishock «Kashtan» costume was used in complex treatment of 31 injured with severe comitant trauma (in 13 patients — at prehospital stage, in 18 — at hospital stage). Application of «Kashtan» gave the possibility to decrease the lethality up to 25.8%. Timely use of antishock costume was shown to provide the stabilization of hemodynamics, prolong the «golden hour» (the period of relative compensation), prevent the torpid shock development, perform required surgical intervention and to improve the outcomes. Indications and contrindications to «Kashtan» use are given.*

---

Среди причин смертности населения России травмы занимают второе место после сердечно-сосудистых заболеваний, а у категории лиц трудоспособного возраста — первое место и составляют 45% в структуре всех причин смерти. Средний возраст умерших колеблется от 40 до 50 лет [1]. В настоящее время результаты оказания медицинской помощи пострадавшим с сочетанной травмой на догоспитальном и раннем госпитальном этапах нельзя признать удовлетворительными. По данным НИИ скорой помощи им. Н.В. Склифосовского, у 80% погибших смерть наступает в течение первых 6 ч после травмы, главным образом в результате кровопотери. На практике, к сожалению, ранее 2 ч с момента травмы хирург не имеет возможности наложить зажим на кровотокающий сосуд. За это время пострадавший может потерять более 40% ОЦК, что является для него смертельным [4]. Общая летальность при тяжелой сочетанной травме, по данным А.Б. Сингаевского и И.Ю. Малых [3], составляет 43,1%, в частности при тяжелых повреждениях — 24,6%, при крайне тяжелых — 77,6%.

Городской станцией скорой медицинской помощи г. Тольятти в 2000 г. зарегистрировано 1210 пострадавших с сочетанной травмой, однако в стационары города госпитализировано лишь 970. На месте происшествия и по пути следования в лечебно-профилактические учреждения погибли 240 (19,8%) человек. В том же 2000 г. в наш 500-кочный хирургический стационар были достав-

лены 803 пострадавших с сочетанной травмой, из них 562 (70%) — скорой помощью и 241 (30%) — попутным транспортом. Динамика летальности при тяжелой сочетанной травме за период с 1995 по 2000 г. представлена в таблице (включены только пациенты отделения реанимации и интенсивной терапии).

Необходимость совершенствования помощи пострадавшим с тяжелой сочетанной травмой побудила нас к применению противошокового костюма (ППШК) «Каштан» в условиях г. Тольятти (население — 800 тыс. человек). Это были случаи неэффективного лечения шока как в операционной, так и в отделении реанимации.

*История вопроса.* Аналогами ППШК «Каштан» являются: MAST — military anti-shock trousers, medical anti-shock trousers; PCPD — pneumatic counter pressure device; PASG — pneumatic anti-shock garment; PRS — pneumatic rubber suit; «Anti-G» suit.

В 1903 г. американский врач Crile сообщил о применении пневматического резинового костюма («pneumatic rubber suit») с целью уменьшения постуральной гипотензии у нейрохирургических пациентов [6]. В период второй мировой войны костюм использовался для отбора пилотов, устойчивых к высоким гравитационным перегрузкам. Во время боевых действий во Вьетнаме его применяли для стабилизации гемодинамики при геморрагии в процессе транспортировки раненых [7]. С 1973 г. PASG (medical AST) стал использоваться

Летальность при тяжелой сочетанной травме за период с 1995 по 2000 г.

Год	Всего пострадавших	Погибли	
		абс.	%
1995	237	81	34,2
1996	217	55	25,3
1997	230	46	20,0
1998	248	39	15,7
1999	190	26	13,7
2000	170	31	18,2

бригадами скорой помощи при лечении геморрагического шока на догоспитальном этапе и службами спасения в чрезвычайных ситуациях. В 1977 г. Комитет по травме Американской коллегии хирургов включил MAST в список необходимого оснащения, применяемого на догоспитальном этапе. В настоящее время во многих странах противошоковый костюм является обязательным табельным оборудованием служб неотложной медицинской помощи и спасения, отделений травматологии и армейских медицинских подразделений. Согласно рекомендациям VI Всеевропейского конгресса реаниматологов, бригада скорой медицинской помощи должна владеть методами наложения ПШК и его контроля. Некоторое сокращение использования MAST во всех развитых странах (в том числе в США) связано с тем, что за последние 20 лет создана система травматологических центров, обеспечивающая 15-минутную доставку пострадавшего в госпиталь. С 1992 г. в России имеется опыт применения отечественного противошокового костюма «Каштан», который был разработан в НИИ скорой помощи им. Н.В. Склифосовского совместно с НПП «Звезда». Клиническое испытание его проходило также в условиях военных действий в Приднестровье [5].

**Принцип действия ПШК «Каштан».** Костюм снабжен дистракционной шиной оригинальной конструкции, что обеспечивает щадящую иммобилизацию при переломах нижних конечностей и репозицию отломков за счет тяги до 10 кг (рис. 1). Надувная брюшная секция позволяет временно остановить внутрибрюшное кровотечение. При необходимости эта секция удаляется, что дает возможность выполнить физикальное, ультразвуковое исследование области живота, лапароцентез, лапароскопию и лапаротомию (рис. 2, б), не снимая ножных секций костюма. Тазовая секция обеспечивает иммобилизацию таза, а также нижних отделов позвоночника при переломах и уменьшение кровотечения в толщу ягодичных мышц и забрюшинное пространство. Кроме того, «Каштан» позволяет временно остановить кровотечение при ранениях конечностей и открытых переломах. Безопасным периодом, на протяжении которого

можно использовать противошоковый костюм, считаются 6 ч (рис. 3).

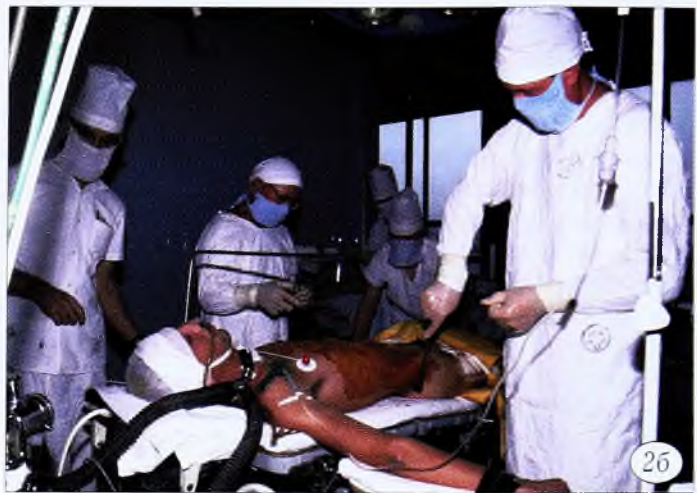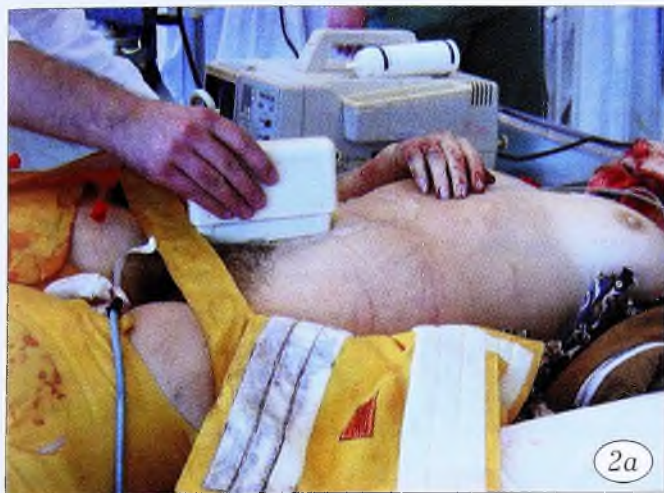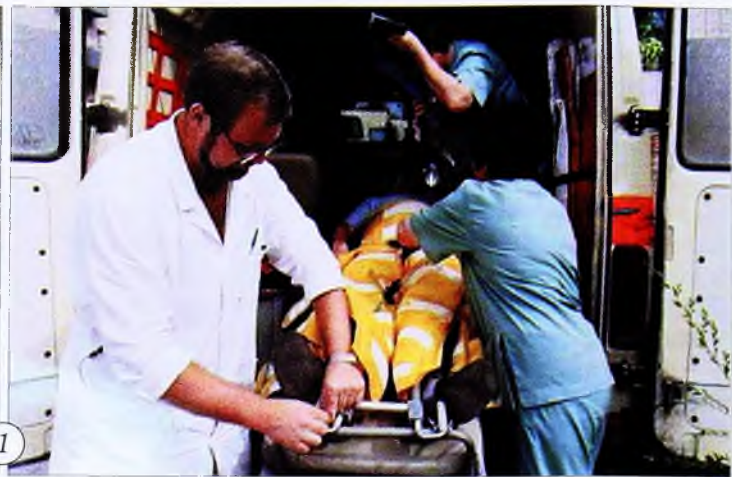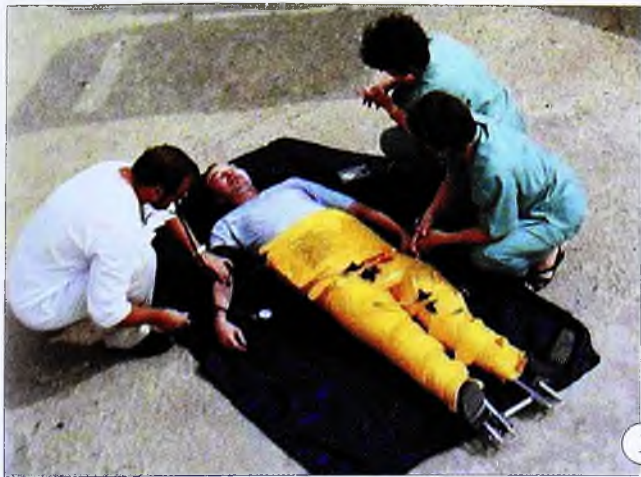Принцип действия ПШК состоит в наружной пневмокомпрессии нижней половины тела, приводящей к перераспределению кровотока (аутогемотрансфузия) в пользу вышележащих жизненно важных органов. При надувании двух ножных и брюшной секций ПШК «Каштан» до достижения давления 40–70 мм рт. ст. в течение 8–10 мин происходит перераспределение крови из нижних конечностей и таза в верхнюю половину тела. Это соответствует трансфузии 1,5–2 л собственной, абсолютно совместимой крови пострадавшего. ПШК по сути является единственным средством временной остановки внутрибрюшных кровотечений [3]. Он обеспечивает более щадящую и безопасную транспортировку пострадавшего, позволяет преодолеть острый дефицит времени при оказании ему неотложной медицинской помощи и тем самым продлевает «золотой час» (период относительной компенсации сразу после травмы, когда кровопотеря еще не достигла критического уровня, несмотря на тяжелые повреждения внутренних органов и скелета).

Применение ПШК на ранних этапах интенсивной терапии шока выявило положительный эффект, который выражается в повышении системного артериального давления за счет:

- повышения периферического сопротивления сосудов нижних конечностей, что позволяет циркулировать там меньшему объему крови [11];
- увеличения сердечного выброса вследствие возрастания венозного возврата крови к сердцу до оказания полноценной волеической поддержки [2, 8];
- механической централизации кровообращения;
- улучшения коронарного и мозгового кровотока [9].

Показания к применению MAST обсуждаются по сей день, при этом выдвигаемые позиции порой противоречивы. Если раньше рекомендации накладывать MAST распространялись на многие состояния, связанные с травмой и кровопотерей, то сегодня появилось мнение, что его использование должно быть ограничено некоторыми определенными ситуациями. Госпитальное применение MAST (PASG) четче всего обозначено в протоколах лечения переломов костей таза, сопровождающихся кровопотерей [10], и эти показания остаются актуальными и сегодня. Наиболее полная информация по применению MAST (PSPD) представлена в учебнике для подготовки военных стажеров в США. В нем определено использование его в виде шины, иммобилизирующей конечности, таз и позволяющей контролировать кровотечение из ран этих областей [12]. В большинстве протоколов применения MAST исключено его использование при повреждении груди, в некоторых — при эвентрации и в III триместре беременности. Общими про-





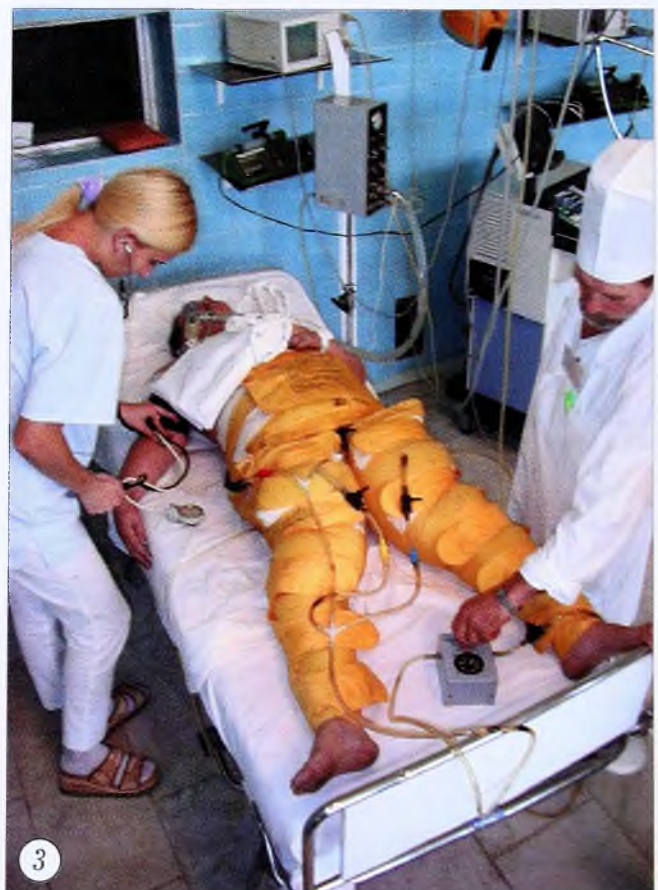**Рис. 1.** Использование противошокового костюма «Каштан» на догоспитальном этапе. Имобилизация и репозиция отломков при переломе костей нижних конечностей.

**Рис. 2.** Ультразвуковое исследование (а) и оперативное вмешательство на органах брюшной полости (б) при удаленной брюшной секции противошокового костюма «Каштан».

**Рис. 3.** Использование противошокового костюма «Каштан» в условиях отделения реанимации и интенсивной терапии.

типопоказаниями являются отек легких, кардиогенный шок. Однако здравый смысл должен преобладать во всех ситуациях. Так, при геморрагическом шоке у беременной допустимо раздувание ножных секций [1].

Мы располагаем опытом применения ПШК «Каштан» у 31 пострадавшего (за период с 1995 г.): у 13 — на догоспитальном и у 18 — на госпитальном этапе. Это были клинические ситуации, связанные с травматическим, геморрагическим и анафилактическим шоком. ПШК применяли как на фоне введения симпатомиметиков (когда комплексная терапия, в том числе оперативное пособие, не позволяли справиться с прогрессирующей гипотензией), так и до их введения. Изолированно ножные секции ПШК старались применять только после



остановки внутриполостных кровотечений. Пневмокомпрессию осуществляли в комплексе с другими мерами интенсивной терапии критических состояний, когда обычное лечение шока было неэффективным. В группе догоспитального (раннего) применения ПШК из 13 пострадавших погиб один — вследствие преждевременной и неправильно выполненной декомпрессии в приемном отделении больницы. В группе госпитального применения ПШК из 18 больных погибли 7 (39%), которым пневмокомпрессия была произведена поздно — в качестве «меры отчаяния». Суммарно летальность составила 25,8%, тогда как при традиционном лечении шока III–IV степени она достигает 77,6% [3].

У нас сложилось впечатление, что результаты применения ПШК были лучше в тех случаях, когда пневмокомпрессию создавали до введения симпатомиметиков и когда объем предшествующей неэффективной волемиической терапии не превышал 3–4 л, т.е. когда не успевали развиться не поддающиеся терапии нарушения гомеостаза. Особого внимания заслуживают два наблюдения, в которых гемодинамика оставалась неудовлетворительной в течение 1,5 ч интенсивной терапии, а наложение ПШК уже через 10–15 мин привело к нормализации артериального давления, цвета кожных покровов, восстановлению сознания и дыхания. У одного из этих пострадавших пришлось даже применить гипотензивные средства, так как артериальное давление с 60/30 мм рт. ст. повысилось позднее до 170/90 мм рт. ст. Показательно и то, что этим больным не потребовалось обычного в таких случаях 2–3-дневного лечения в отделении реанимации.

**Клинический пример.** Пострадавший Е., 19 лет, после дорожно-транспортного происшествия находился на стационарном лечении в городской больнице № 5 «Мед-ВАЗ» с 22.04.01 по 08.06.01 с диагнозом: сочетанная травма (4-я группа сочетанных травм по В.А. Соколову) живота, таза, груди и головы (повреждения четырех анатомических областей). У больного выявлены: закрытая травма живота с разрывом диафрагмы, разрывом S4, S7 печени, гемоперитонеум (1500 мл крови); закрытые оскольчатые переломы обеих ветвей правой лонной и левой седалищной костей со смещением отломков в полость малого таза, разрыв симфиза, разрыв правого крестцово-подвздошного сочленения, повреждение уретры, обширная гематома паравезикального пространства; закрытая травма груди с множественными переломами (V–VIII) ребер справа с разрывом S9 правого легкого, гемопневмоторакс (1200 мл крови); закрытая черепно-мозговая травма, ушиб головного мозга, гидрома обеих лобных долей; декомпенсированный обратимый шок; IV класс кровопотери. В соответствии со шкалой ВПХ–П(МТ) повреждение являлось «крайне тяжелым» — 18,3 балла (ISS=41), а состояние оценивалось как «критическое» — 47 баллов.

Бригада скорой помощи прибыла на место происшествия через 45 мин после аварии. При осмотре пострадавшего врачом констатировано: дыхание поверхностное, частота дыхания 26 в минуту, при аускультации — ослаблено справа; кожные покровы бледные, землистого цвета, акроцианоз; пульс на периферии не определяется, ЧСС 120 в минуту, АД 60/90 мм рт. ст., тоны сердца глухие. Пострадавший без сознания, реакция на боль, зрачковый и роговичный рефлексы сохранены. Зрачки узкие, симметричные. Респираторная поддержка, инфузионная те-

рапия (5% раствор глюкозы 400 мл, 2% раствор преднизолона 1 мл). Наложено ПШК «Каштан»: давление в ножных секциях 80 мм рт. ст., в брюшной секции 30 мм рт. ст.

В приемное отделение пострадавший доставлен через 42 мин после прибытия «скорой» на место аварии (спустя 87 мин после ДТП). АД 100/70 мм рт. ст. Поднят в операционную. С целью осмотра живота произведена декомпрессия брюшной секции. АД сразу снизилось до 60/40 мм рт. ст. Вновь компрессия брюшной секции ПШК. Искусственная вентиляция легких. Инфузионная терапия. Торакоцентез справа — получены воздух и 1200 мл крови, произведена ее реинфузия. Дренажирование плевральной полости по Бюлау. Декомпрессия брюшной секции по 10 мм рт. ст. каждые 5 мин на фоне волемиической поддержки сопровождалась стабильными показателями гемодинамики, газов крови. Через 3 ч 50 мин с момента травмы произведена верхнесрединная лапаротомия. В брюшной полости кровь (1500 мл). Выявлены разрыв правого купола диафрагмы длиной 20 см, разрывы S9 правого легкого, S4, S7 печени. Реинфузия 1100 мл крови. В сгустках — 400 мл крови. Ушивание S4, S7 печени, S9 правого легкого (через дефект диафрагмы), а также самой диафрагмы. Дренажирование брюшной полости. Ушивание операционной раны. На фоне стабильной гемодинамики (АД 140/80 мм рт. ст., пульс 86 в минуту, ЦВД 100 мм вод. ст.) и волемиической поддержки поэтапная декомпрессия ножных секций закончена в 15.10 (через 15 мин после окончания операции). Общая продолжительность пневмокомпрессии 3 ч 30 мин. В 16.40 пострадавший переведен в отделение реанимации и интенсивной терапии. Продолжена искусственная вентиляция легких. С 23.04.01 больной в сознании, на респираторной поддержке в режиме SIMV (PB–7200). Свободный гемоглобин 0,13 г/л. С 09.05.01 дыхание спонтанное, пациент переведен в кожное отделение. Выписан в удовлетворительном состоянии 08.06.01.

**Показаниями** к применению ПШК «Каштан» при тяжелой сочетанной травме мы считаем следующие клинические ситуации: невозможность поддержания систолического артериального давления выше 80 мм рт. ст. при гиповолемическом шоке, в том числе при остановившемся кровотечении; необходимость временного гемостаза и иммобилизации при переломах костей таза и нижних конечностей; необходимость временного гемостаза при травмах органов брюшной полости, сопровождающихся острой кровопотерей.

**Противопоказаниями** (относительными), по нашему мнению, являются: тампонада сердца; сдавление головного мозга при черепно-мозговой травме; для наложения брюшной секции — не дренированный напряженный пневмоторакс (необходимость сохранить диафрагмальное дыхание).

## ВЫВОДЫ

1. Применение противошокового костюма «Каштан» в комплексном лечении пострадавших с множественной и сочетанной травмой, осложненной тяжелым шоком, не только при транспортировке с места происшествия, но и на госпитальном этапе позволило снизить летальность до 25,8%.

2. Пострадавшим с множественной и сочетанной травмой, осложненной шоком (равно как и больным с угрозой развития геморрагического шока при выполнении оперативного пособия), необходимо еще до операции накладывать ножные



секции ПШК (без пневмокомпрессии), чтобы иметь возможность в процессе операции своевременно стабилизировать гемодинамику.

3. Включать применение ПШК в интенсивную терапию шока на госпитальном этапе необходимо своевременно — когда внутривенная инфузия 3–4 л кровезаменителей в течение 20–30 мин не приводит к существенному улучшению системной гемодинамики (систолическое артериальное давление ниже 80 мм рт. ст.), предпочтительно до введения симпатомиметиков.

4. ПШК «Каштан» является эффективным средством временной остановки внутрибрюшных кровотечений, кровотечений из сосудов забрюшинного пространства, мягких тканей таза и бедер, выполняет иммобилизирующую функцию при переломах костей таза, нижних отделов позвоночника, нижних конечностей и обеспечивает щадящую транспортировку пострадавшего.

5. Своевременное применение ПШК «Каштан» на догоспитальном этапе у пострадавших с сочетанной травмой и шоком III–IV степени позволяет стабилизировать системную гемодинамику, продлить «золотой час» (период относительной компенсации), своевременно оказать специализированную хирургическую помощь и тем самым улучшить результаты лечения.

6. Преждевременно и неправильно выполненная декомпрессия ПШК вызывает срыв компенса-

торных механизмов, развитие необратимого декомпенсированного шока.

#### Л И Т Е Р А Т У Р А

1. Елфимов П.В., Кузнецова Н.Л., Рыбин А.В. Организация специализированной травматологической помощи в условиях многопрофильного стационара: Сб. науч. трудов. — Москва; Омск, 2000. — Т. 1. — С. 99–102.
2. Пиковский В.Ю., Стороженко И.Н., Судьин В.И. и др. //Анест. и реаниматол. — 1995. — N 1. — С. 22–25.
3. Сингаевский А.Б., Малых И.Ю. Актуальные проблемы современной тяжелой травмы: Тезисы Всерос. науч. конф. — СПб, 2001. — С. 106–107.
4. Соколов В.А., Диденко А.А., Макаров С.А. //Вестн. интенсив. тер. — 1993. — N 2–3. — С. 22–26.
5. Соколов В.А., Макаров С.А. //Воен.-мед. журн. — 1995. — N 10. — С. 72–75.
6. Crile G. Blood-pressure in surgery: an experimental and clinical research. — Philadelphia; London, 1903.
7. Dickinson M., Roberts I. MAST for circulatory in patients with trauma: Cochrane Review, 2000.
8. Gutler B.S., Daggett W.M. //Ann. Surg. — 1971. — Vol. 173. — P. 511–514.
9. McSwain N.E. et al. The basic EMT. Comprehensive prehospital patient care. — St. Louis, 1997.
10. Moreno C., Moore E.E., Rosenberger A. et al. //J. Trauma. — 1986. — Vol. 26. — P. 987.
11. Rosseman R. A brief history of MAST. — Page Wise Inc., 2001.
12. Stoy W. Mosby's EMT-basic textbook. — St. Louis, 1986.

### ПОЗДРАВЛЯЕМ ЮБИЛЯРА !

18 мая 2002 г. исполнилось 70 лет доктору медицинских наук, профессору, действительному члену Международной академии имплантатов с памятью формы, Президенту ассоциации травматологов и ортопедов Кузбасса, заместителю директора Кемеровского центра медицины катастроф АНАТОЛИЮ ЛЬВОВИЧУ КРИЧЕВСКОМУ. 45 лет жизни отданы врачебной, педагогической и научной деятельности, принесшей ему широкую известность не только в нашей стране, но и за рубежом.

После окончания с отличием Куйбышевского медицинского института в 1955 г. Анатолий Львович был направлен на Крайний север Тюменской области в участковую больницу. Через два года вернулся в Куйбышев, закончил клиническую ординатуру и аспирантуру при кафедре общей хирургии. В 1963 г. был направлен в Кемеровский медицинский институт, где до 1977 г. работал ассистентом, затем доцентом кафедр хирургии, травматологии, ортопедии и военно-полевой хирургии. В 1964 г. защитил кандидатскую, а в 1975 г. — докторскую диссертацию — «Лечение тяжелых форм синдрома длительного раздавливания конечностей». В 1976 г. получил ученое звание профессора. С 1978 по 1997 г. заведовал кафедрой травматологии, ортопедии и ВГХ. С 1998 г. является профессором этой кафедры.

Среди разносторонних научных изысканий Анатолия Львовича особо значимы его экспериментально-клинические исследования по проблеме ишемической травмы конечностей. Результаты этих исследований обобщены в диссертационных работах его учеников, монографиях, руководствах по травматологии и ортопедии, методических материалах, многочисленных статьях и докладах. Неоценим его вклад в становление службы медицины катастроф области, прежде всего по оказанию медицинской помощи при шахтной травме.

Перу ученого принадлежит более 200 научных работ, 5 монографий, ряд учебно-методических пособий и методических рекомендаций. Он автор 5 изобретений и более 40 рационализаторских предложений. Под его руководством выполнено и защищено 11 кандидатских и одна докторская диссертация, готовятся к защите еще 4 кандидатских и одна докторская диссертации.

Анатолия Львовича отличают высокая требовательность в работе (прежде всего к самому себе), научная честность, бескорыстие, душевная теплота, чуткое отношение как к сотрудникам и ученикам, так и к больным.

Коллектив кафедры травматологии, ортопедии и ВГХ Кемеровской государственной медицинской академии, ученики и коллеги Анатолия Львовича, травматологи г. Кемерова, Областное общество ортопедов-травматологов Кузбасса сердечно поздравляют юбиляра и желают ему крепкого здоровья, долгих лет активной, творческой жизни, успешного воплощения его идей





© Коллектив авторов, 2002

## РЕАКЦИЯ ОРГАНИЗМА ПРИ ПРОВЕДЕНИИ СПИЦ АППАРАТОВ ЧРЕСКОСТНОЙ ФИКСАЦИИ В БИОЛОГИЧЕСКИ АКТИВНЫХ ЗОНАХ

С.П. Миронов<sup>1</sup>, О.В. Оганесян<sup>1</sup>, В.Г. Зилов<sup>2</sup>, Е.Б. Новикова<sup>2</sup>, С.В. Иванников<sup>1</sup>

<sup>1</sup>Центральный институт травматологии и ортопедии им. Н.Н. Приорова, Москва

<sup>2</sup>Московская медицинская академия им. И.М. Сеченова

*Выявлена и доказана связь возникновения осложнений (местных и общих) при применении наружного чрескостного остеосинтеза с повреждением и длительным раздражением биологически активных зон спицами аппаратов. Разработаны меры профилактики этих осложнений, суть которых состоит в проведении спиц вне активных зон, для чего осуществляется предварительная разметка активных точек (или каналов). Соблюдение этих мер позволяет снизить частоту осложнений при применении шарнирно-дистракционных аппаратов в 1,6 раза, репозиционно-фиксационных аппаратов — в 1,8 раза. Наиболее радикальным методом лечения возникших осложнений является удаление спицы, повреждающей биологически активную точку, или перепроведение ее вне акупунктурной зоны. В основу работы положен анализ 770 клинических наблюдений (в 320 случаях применялись шарнирно-дистракционные аппараты, в 450 — аппараты для репозиции и фиксации костных отломков).*

*Connection between complications (local and general) and lesions as well as prolonged irritation of biologically active zones by pins during external intraosseous osteosynthesis was detected and proved. Preventive measures of those complications were elaborated. Those preventive measures included insertion of pins beyond active zones after preliminary marking of active points (or canal). Observance of those rules provided decrease of the complication rate by 1.6 times when hinge-distraction devices were used and decrease by 1.8 times in application of reposition-fixation devices. When complications occurred the most radical treatment was either removal of pin that injured the biologically active point or reinsertion of that pin beyond the zone. Analysis of 770 cases (320 patients with hinge-distraction devices and 450 patients with reposition-fixation devices) was taken as a principle of that work.*

В процессе многолетних наблюдений было замечено, что при лечении заболеваний и повреждений опорно-двигательного аппарата с использованием аппаратов чрескостной фиксации возникает ряд патологических явлений местного и общего характера, не всегда поддающихся объяснению. По сведениям разных авторов, частота осложнений колеблется от 10 до 44,5% [2, 3, 20, 21]. По нашим данным, патологические явления при наложении аппаратов чрескостной фиксации возникают у каждого третьего—четвертого пациента.

Из местных расстройств наблюдаются воспаление мягких тканей в местах прохождения спицы (спиц), которое нередко трудно поддается лечению, резкие боли, не купируемые иногда даже наркотическими анальгетиками, вегетотрофические расстройства, дерматозы, лимфорея, изменение тонуса и массы мышц, циркуляторные нарушения, двигательные расстройства, гипертрихоз [6, 7, 9–13, 17, 18, 26]. В последнее время в связи с этим даже появился термин «непереносимость аппарата». Общие реакции могут проявляться со стороны отдельных внутренних органов или организма в целом. Мы отмечали после наложения шарнирно-дистракционных и репозиционно-фиксационных ап-

паратом длительную перемежающуюся лихорадку, появление болей в области сердца типа стенокардии, расстройства пищеварения, развитие язвенной болезни желудка и двенадцатиперстной кишки и др. Нередки невротические расстройства (отсутствие мотивации, повышенная раздражительность, утомляемость, нарушение сна, ухудшение настроения, чувство слабости).

Возникло предположение, что наложение шарнирно-дистракционных аппаратов для восстановления формы и функции поврежденных суставов и репозиционно-фиксационных аппаратов для лечения переломов и ложных суставов костей и удлинения конечностей в ряде случаев влияет на организм, вызывая ту или иную патологическую реакцию. Применение аппаратов чрескостной фиксации во всех случаях сопровождается механическим повреждением и длительным постоянным раздражением спицами кожи и глублежащих тканей во многих местах. Однако упомянутые выше осложнения возникают не у всех пациентов, а только у каждого третьего или четвертого больного. Это наводит на мысль о «неравноценности» зон, через которые проходят спицы аппаратов при развитии и при отсутствии осложнений.

Наблюдения, начатые нами в 1980 г. совместно с А.И. Нечушкиным и включающие 770 больных с наложенными шарнирно-дистракционными (320 пациентов) и репозиционно-фиксационными (450) аппаратами, показали, что упомянутые явления развиваются в тех случаях, когда спицы проходят через точки акупунктуры — биологически активные зоны (БАЗ), повреждая их.

В данной работе мы исходили из двух положений: 1) одной из причин возникающих при наложении аппаратов чрескостной фиксации патологических явлений служит проведение спиц через БАЗ; 2) раздражающее влияние спиц является моделью акупунктурного воздействия, которое в этом случае, не будучи терапевтически ориентированным, оказывает отрицательное, дезрегулирующее действие.

БАЗ кожи значительно отличаются от нейтральной кожи по целому ряду физиологических параметров (пониженное по сравнению с окружающей кожей электрическое сопротивление, более высокая температура — градиент температуры может достигать 2–2,5°C, количественное преобладание проприоцепторов кожи, скопление в этих зонах тучных клеток, количественное преобладание адренергических и холинергических медиаторов вегетативной нервной системы и т.д.). Известно, что раздражение этих точек металлическими иглами приводит к функциональным изменениям в организме, связанным с той или иной системой или органом. На этом принципе и основан древний метод иглотерапии.

Если дозированное раздражение точек акупунктуры дает четкий терапевтический эффект, зависящий от рационального индивидуального подбора точек, обладающих строгой специфичностью, то чрезмерное их раздражение или повреждение вызывает патологические ответные реакции организма.

В ряде работ [1, 8, 22–25] показано, что при воздействии на точки акупунктуры в организме человека происходят значительные физиологические сдвиги. В первую очередь это изменения в иммунной системе, реакции высших центров автономной нервной системы, а также гуморальные и циркуляторные сдвиги. Описываемые реакции связаны не только с чисто механическим раздражением рецепторного аппарата точек акупунктуры, но и с электродинамическими и энергоинформационными процессами, происходящими в них.

В норме поверхность кожи и подлежащие ткани имеют заряды разных знаков, что обуславливает возникновение разности потенциалов между ними. Поверхностный слой кожи обладает высоким электрическим сопротивлением (более 1 МОм), он препятствует свободной миграции электрических зарядов из подлежащих тканей на поверхность и наоборот. В результате проведенных нами совместно с А.И. Нечушкиным исследований было выявлено, что прохождение

электрического тока между внутренней средой организма и внешней средой или между двумя разнозаряженными участками (кожа — «подкожа») возможно только в точках акупунктуры, так как только здесь обнаруживается значительно меньшее электрическое сопротивление (от 500 Ом до нескольких тысяч) и повышенная электропроводность. Нейтральная же кожа выступает в роли диэлектрика. Поскольку в норме электрокожное сопротивление или проводимость (ЭКП) может в зависимости от внутренних и внешних условий существования организма изменяться как по площади, так и по силе и плотности протекающих токов, восстановление нарушенных электродинамических процессов в организме можно регулировать именно с помощью воздействия на БАЗ электрическими импульсами разной частоты или введением в БАЗ на короткое время металлических игл-проводников [4, 5, 11, 14–16, 18, 19, 26].

Таким образом, допустимо сделать вывод, что основное назначение меридианально-точечной системы, имеющейся на поверхности кожи и осуществляющей ее связи с внутренними органами и системами, состоит в обеспечении динамической реактивно-адаптивной связи между внутренней средой организма и внешней средой обитания. При этом БАЗ ведут себя как постоянно изменчивые «окна связи» (устроенные подобно зрачку), основной задачей которых является защита организма от влияния на него повреждающих внешних факторов электромагнитно-волновой природы. Эти «окна связи» закрываются при наличии повреждающих внешних факторов и, наоборот, полностью открываются, если электромагнитно-волновой «климат» внешней среды благоприятен для осуществления энергоинформационного насыщения организма в каждый конкретный отрезок времени. Открытие и закрытие «окон связи» прослеживается, в частности, при измерении ЭКП, а также электропотенциалов БАЗ. При благоприятном внешнем «климате» ЭКП в БАЗ возрастает, а при неблагоприятном (например, во время грозы) уменьшается. Особенно ярко это проявляется у так называемых метеочувствительных людей.

При проведении металлической спицы через БАЗ проводимость этой системы увеличивается на порядок и более и система из закрытой и регулируемой превращается в открытую и нерегулируемую. При длительном воздействии это вызывает ряд патологических реакций, причем не только местных и меридианальных, связанных с раздражением точек конкретного меридиана (симптоматика нарушения функции поврежденного меридиана), но и реакций всего организма (чувство слабости, депрессивные состояния, нарушения терморегуляции и др.), что объясняется достаточно грубым нарушением энергоинформационного обмена на отдельных участках системы.

В общей сложности у 770 больных нами проведено более 184 800 измерений ЭКП в области БАЗ,

нейтральной кожи, а также электрических потенциалов наложенных аппаратов, поверхности нейтральной кожи, кожных БАЗ и глубоких участков БАЗ. Полученные результаты позволили нам по-новому, в свете процессов энергоинформационного обмена, происходящего между внешней и внутренней средой организма через БАЗ, объяснить причину целого ряда осложнений, возникающих при применении аппаратов чрескостной фиксации.

Итак, можно утверждать, что при проведении спиц через точки акупунктуры имеют место следующие явления:

1. Из-за значительной толщины спицы (2 мм) происходит механическое повреждение «нервного аппарата» точки акупунктуры. Поскольку эти точки являются образованиями, физиологически связанными с внутренними органами и системами, их повреждение, особенно множественное, нарушает нормальные биологические взаимоотношения в функциональном цикле «внутренние органы—точки акупунктуры—внешняя среда» и может привести к тем или иным патологическим отклонениям.

2. Наблюдается эффект длительного (в течение нескольких месяцев) и сильного раздражения точек акупунктуры проходящими через них спицами. Он может быть уподоблен мощному эффекту, получаемому при длительном воздействии акупунктурной иглы, который характеризуется развитием состояния, близкого к парабактериальному, на различных участках соответствующего нервного сегмента, а также местными изменениями трофики и сопротивляемости тканей.

3. Возникает явление, непосредственно связанное с функцией точки акупунктуры. Как уже было сказано, нами установлено, что вследствие разности потенциалов, колеблющейся от десятков до сотен милливольт, через точки акупунктуры в окружающую среду или из окружающей среды внутрь организма течет как постоянный, так и переменный электрический ток определенной, специфичной для данной точки акупунктуры частоты. В большинстве случаев электрический ток направлен во внешнюю среду. Мы считаем, что электрический ток, протекающий между организмом и внешней средой, является следствием электродинамических процессов, происходящих внутри организма, а сами точки акупунктуры служат «шлюзами», обеспечивающими электрическое равновесие между средой обитания и организмом.

Выявленный нами механизм регулирования степени поляризации органов и тканей является составным звеном биологической саморегуляции организма. При проведении спицы шарнирно-дистракционного или репозиционно-фиксационного аппарата через точки акупунктуры их электрическая проводимость увеличивается в тысячи раз, что является грубым вмешательством в физиологические процессы энергетической регуляции организма. При этом система «организм—внешняя среда» из закрытой и регулируемой превра-

щается в открытую и нерегулируемую. Основная группа осложнений, наблюдаемых при применении аппаратов чрескостной фиксации, является следствием проведения спиц аппарата через точки акупунктуры.

При измерении ЭКП в симметричных зонах «пособниках» (одна из наиболее информативных зон акупунктурного канала) здоровой и больной стороны нами было выявлено, что при повреждении и длительном раздражении активной точки спицей чаще всего изменяется ЭКП в зоне-«пособнике» того канала, на котором эта точка находится, причем изменения тем заметнее, чем больше таких зон повреждено и чем выраженнее индивидуальная реакция на повреждение. Такой же информативностью, по нашим данным, обладают и контрольно-измерительные точки меридианов, предложенные Р. Фоллем.

Следует иметь в виду, что для развития патологических реакций недостаточно провести спицу через одну точку акупунктуры. В этом случае регуляторные системы организма могут оказаться способными справиться с таким вредным воздействием, ограниченным небольшим участком сложной меридианально-точечной системы. Повреждение же многих точек или повреждение их у ослабленных больных, несомненно, вызовет нежелательные реакции.

Приведенные соображения проливают свет на периферический механизм действия акупунктуры и позволяют по-новому подойти к решению некоторых связанных с ним вопросов.

Прежде всего, следует обратить внимание травматологов на необходимость щажения точек акупунктуры при проведении спиц. Для предупреждения осложнений нужно предварительно найти активные точки в области предполагаемой операции наложения аппарата чрескостной фиксации и разметить их проекцию по схеме (рис. 1). Более рациональна разметка не отдельных точек, а каналов. Условно поперечник каждого канала принимают равным 1 см. Проекция каналов наносят на поверхность кожи конечности раствором бриллиантового зеленого или другим красителем, обладающим бактерицидными свойствами. После разметки каналов проводят обычную подготовку операционного поля и обезболивание, после чего приступают к операции. Спицы следует вводить и выводить, отступая 3-5 мм в сторону от полосы, обозначающей проекцию канала. В тех случаях, когда вводят большое число спиц и места их введения располагаются группой, нужно размечать отдельные точки, а не канал, что позволяет более экономно использовать поверхность кожи. При выполнении операции рекомендуется по возможности делать разрезы кожи, не пересекая полосы разметки. Рассечение или разделение подлежащих мягких тканей производят по обычным правилам. Соблюдение этих принципов позволит существенно сократить число осложнений. Так, из 170 наших

больных, у которых спицы шарнирно-дистракционного аппарата проходили через БАЗ, осложнения наблюдались у 32 (19%), тогда как из 150 больных, у которых спицы были проведены вне БАЗ, — у 18 (12%), т.е. в 1,6 раза реже. При применении репозиционно-фиксационных аппаратов частота осложнений в случае прохождения спиц через БАЗ составила 23% (отмечены у 53 из 230 больных), а при прохождении спиц вне БАЗ — 13% (у 29 из 220 больных), что меньше в 1,8 раза. Небольшая разница в частоте осложнений при применении репозиционно-фиксационных и шарнирно-дистракционных аппаратов — при том, что в последних число спиц в два раза меньше, объясняется тем, что количество БАЗ в области суставов гораздо больше, чем в области диафизов.

Диагностику повреждения активных точек кожи проводят путем визуального осмотра конечности с наложенным аппаратом или области послеоперационного рубца. При этом места входа и выхода спиц сопоставляют с местами расположения точек акупунктуры.

Если повреждение точек все-таки произошло и развилось то или иное патологическое состояние (болевой синдром, воспаление мягких тканей вокруг спиц, вегетотрофические расстройства или органические и общие нарушения), наиболее радикальным способом, гарантирующим устранение патологических реакций, является удаление спицы, повреждающей точку, или перепроведение ее вне акупунктурных зон. В случаях, когда удалить или переставить спицу по каким-либо причинам нельзя или точка повреждена операционным разрезом, следует применить акупунктуру.

Воздействие на БАЗ может быть осуществлено либо иглой, либо методом электропунктуры. Вместо введения иглы в ткани можно использовать аппликацию стальных дисков на область выбранной для воздействия точки. По терапевтическому эффекту аппликационные методы не уступают упомянутым выше и очень просты в исполнении. При отсутствии в арсенале хирурга перечисленных средств можно блокировать зоны, расположенные проксимальнее и дистальнее места повреждения, внутрикожным введением 0,5 мл 0,25% раствора новокаина или другого анестетика местного действия, что эффективно при наличии болевого синдрома.

Нами также были проведены работы по уменьшению «антенного эффекта» аппарата чрезкостной фиксации. В случаях, когда спицы проходят вне области БАЗ, их число, равно как и площадь контакта аппарата с мягкими тканями поврежденной конечности, не играют роли в развитии патологических реакций. Решающим фактором является прохождение спицы через БАЗ. В этой ситуации аппарат превращается в своего рода антенну. Для уменьшения «антенного эффекта» нами были испробованы различные конструкции изоляторов, изготовленных из современных изоляционных ма-

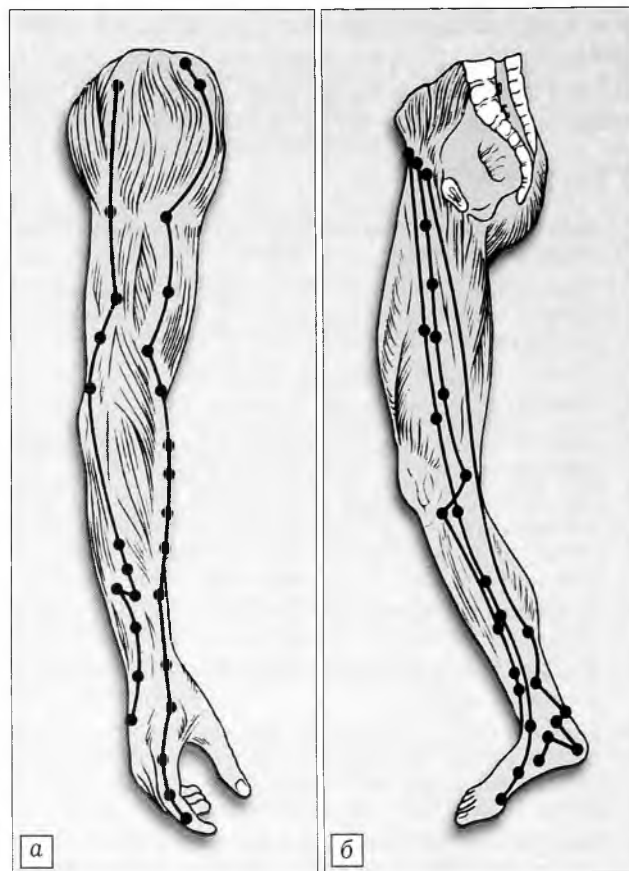


Рис. 1. Энергетические кожные зоны: а — каналы верхней, б — нижней конечности.

териалов. Использовались следующие варианты (рис. 2): I — изоляция репозирующего устройства аппарата от скоб с помощью выносных планок; II — изоляция всех четырех скоб аппарата друг от друга и от остальной части аппарата; III — изоляция всех спиц от самого аппарата; IV — изоляция всего аппарата со спицами от мягких тканей за счет полимерного покрытия спиц (применена у 6




Рис. 2. Изоляция элементов репозиционно-фиксационного аппарата для снижения «антенного эффекта» при прохождении спицы через биологически активную зону. 1 — выносная планка; 2 — репозирующее устройство; 3 — скоба; 4 — конусная шайба; 5 — спица; 6 — втулка-спицедержатель.

больных). Самым перспективным оказался вариант изоляции IV, затем вариант III; варианты I и II были равноценны между собой и менее эффективны. Работа в этом направлении продолжается.

#### ЛИТЕРАТУРА

1. *Вогралик В.Г., Вяземский В.С.* Очерки китайской медицины. — М., 1961.
2. *Голиков В.Д.* //Теоретические и практические аспекты чрескостного компрессионного и дистракционного остеосинтеза. — Курган, 1976. — С. 193-194.
3. *Демичев Н.П., Радченко А.Е.* //Там же. — С. 248.
4. *Зилов В.Г.* //Вестн. РАМН. — 1996. — N 12. — С. 23-26.
5. *Зилов В.Г., Судяков К.В., Эпштейн О.И.* Элементы информационной биологии и медицины. — М., 2000.
6. *Иванников С.В.* Лечение последствий переломов костей предплечья с одновременным восстановлением ротационных движений аппаратами внешней фиксации: Автореф. дис. ... канд. мед. наук. — М., 1992.
7. *Крохина Е.М., Чувильская Л.М., Новикова Е.Б.* //Арх. анат. — 1980. — N 3. — С. 59-71.
8. *Лувсан Г.* Очерки восточной рефлексотерапии. — Новосибирск, 1980.
9. *Миронов С.П.* //Восстановление формы и функции поврежденных суставов с помощью шарнирно-дистракционных аппаратов Волкова—Оганесяна: Сб. науч. работ. — М., 1982. — С. 44-47.
10. *Миронов С.П.* Посттравматические деформации и контрактуры крупных суставов у детей и подростков и их лечение: Автореф. дис. ... д-ра мед. наук. — М., 1984.
11. *Нечушкин А.И.* Биокоррекция функциональных патологических состояний опорно-двигательного аппарата воздействием на активные зоны кожи: Автореф. дис. ... д-ра мед. наук. — М., 1981.
12. *Нечушкин А.И., Оганесян О.В., Новикова Е.Б.* //Теория и практика рефлекторной терапии. Медико-биологические и физико-технические аспекты. — Саратов, 1981. — С. 132-136.
13. *Нечушкин А.И., Оганесян О.В., Новикова Е.Б.* Профилактика и лечение некоторых осложнений от повреждения активных зон кожи: Метод. рекомендации. — М., 1981.
14. *Новикова Е.Б.* Профилактика и лечение некоторых осложнений при применении аппаратов наружной чрескостной фиксации с использованием методов рефлексотерапии: Автореф. дис. ... канд. мед. наук. — М., 1981.
15. *Новикова Е.Б., Гудков В.П., Кудяева Л.М., Петухова Г.Н.* //Физиология человека. — 1986. — N 1. — С. 848-850.
16. *Новикова Е.Б., Гудков В.П., Кудяева Л.М.* //Методы нелекарственной терапии, диагностики и коррекции здоровья: Сб. науч. трудов. — М., 1993. — С. 14-16.
17. *Оганесян О.В.* //Восстановление формы и функции суставов и костей. — М., 1986. — С. 243-251.
18. *Оганесян О.В., Иванников С.В.* //Воен.-мед. журн. — 1988. — N 6. — С. 54-56.
19. *Пальцева И.С., Кудяева Л.М., Новикова Е.Б.* //Традиционная медицина, теоретические и практические аспекты: Науч. конгресс, 2-й. — Чебоксары, 1996. — Т. 2. — С. 125.
20. *Садовник А.П.* //Теоретические и практические аспекты чрескостного компрессионного и дистракционного остеосинтеза. — Курган, 1976. — С. 249-250.
21. *Смельшев Н.К.* //Там же. — С. 192-193.
22. *Уфлянд Ю.М.* //Руководство по травматологии и ортопедии. — М., 1967. — Т. I. — С. 149-169.
23. *Jiao Xuan, Li Zhichao* //Abstr. Acad. Conf. The anniversary of World fed. of acupuncture-moxibustion societies, 10th. — Beijing, 1997. — P. 366.
24. *Krochina E.M., Chuvil'skaj L.M., Novikova E.B.* //Dtsch. Z. Accupunctur. — 1983. — N 5. — S. 98-104.
25. *Liu Liyuan* //The anniversary of World fed. of acupuncture-moxibustion societies, 10th. — Beijing, 1997. — P. 370-371.
26. *Nechushkin A.I., Novikova E.B.* //External Fixation. — Madison, 1987. — P. 325-338.

## VII СЪЕЗД ТРАВМАТОЛОГОВ-ОРТОПЕДОВ РОССИИ

18-20 сентября 2002 года, Новосибирск

Министерство здравоохранения Российской Федерации  
Центральный институт травматологии и ортопедии им. Н.Н. Приорова  
Новосибирский научно-исследовательский институт травматологии и ортопедии  
Российская Ассоциация травматологов-ортопедов



- Организация и перспективы развития травматолого-ортопедической службы в XXI веке (материально-техническое обеспечение отрасли, подготовка кадров)
- Новые технологии в травматологии и ортопедии
- Заболевания и повреждения позвоночника (профилактика, диагностика, лечение, реабилитация)
- Гнойные осложнения в травматологии и ортопедии (профилактика и лечение)
- Огнестрельные повреждения

ГУН ЦИТО им. Н.Н. Приорова Минздрава России, 125299, Москва, ул. Приорова, 10  
Новосибирский НИИТО Минздрава России, 630091, Новосибирск, ул. Фрунзе, 17  
Ассоциация травматологов-ортопедов России

Тел.: (095) 450 24 72, 450 38 31, 450 09 24, Факс: 154 31 39. Email. cito@cito-priorov.ru

## БИОЛОГИЧЕСКИ И МЕХАНИЧЕСКИ СОВМЕСТИМЫЕ ИМПЛАНТАТЫ ИЗ НИКЕЛИДА ТИТАНА В ЛЕЧЕНИИ ПОВРЕЖДЕНИЙ ГРУДНОГО И ПОЯСНИЧНОГО ОТДЕЛОВ ПОЗВОНОЧНИКА

А.А. Ильин<sup>2</sup>, М.Ю. Коллеров<sup>2</sup>, С.В. Сергеев<sup>1</sup>, Н.В. Загородний<sup>1</sup>,  
Э.Б. Раднаев<sup>1</sup>, А.М. Невзоров<sup>2</sup>, А.В. Джоджуа<sup>1</sup>

<sup>1</sup>Российский университет дружбы народов

<sup>2</sup>Инженерный медицинский центр «МАТИ—Медтех», Москва

---

*На базе концепции биомеханической и биохимической совместимости имплантатов из никелида титана с тканями организма обосновано применение конструкций из этого материала, обладающего эффектом памяти формы и сверхупругостью, в лечении неосложненных компрессионных переломов грудного и поясничного отделов позвоночника. Фиксаторы, выполняющие роль «эндопротезов» поврежденного заднего связочного аппарата сегмента, благодаря сверхупругим свойствам обеспечивают возможность ранней активизации и реабилитацию больных без грубого нарушения функциональной подвижности позвоночника в послеоперационном периоде. На основе анализа результатов лечения 32 больных с переломами тел позвонков доказана эффективность задней фиксации скобами из никелида титана по соответствующим показаниям.*

*Based on the concept of «biomechanic and biochemic» compatibility of nikelide Ti implants with body tissues the application of devices with form memory effect as well as superelasticity for the treatment of uncomplicated compressive fractures of thoracic and lumbar spine was substantiated. Fixators played the role of so called «endoprotheses» for the injured posterior ligamentous apparatus resulted from superelasticity. In cases without severe disorders of spine mobility in postoperative period those fixators allowed early activization and rehabilitation of patients. On the basis of clinical outcomes of 32 patients with vertebral body fractures efficacy of posterior fixation by nikelide Ti brackets has been proven.*

---

Эволюция лечения неосложненных компрессионных переломов тел нижних грудных и поясничных позвонков выявила многочисленные противоречия при определении лечебной тактики.

Так, консервативное лечение, основанное на классических методах функциональной терапии, предусматривает использование внешней иммобилизации и развитие естественного мышечного «корсета». При этом важное значение придается ранней функциональной активизации больного (лечебная гимнастика, направленная на тренировку мышц спины, ношение облегченных ортезов). Отдаленные результаты у большинства пациентов, лечившихся консервативно, благоприятные — восстановление функции поврежденного сегмента позвоночника и возвращение к прежнему уровню жизненной активности [11]. Вместе с тем, по данным Г.С. Юмашева и Л.Л. Силина [18], Я.Л. Цивьяна [16], J. Mumford [29] и др., имеют место и неудовлетворительные исходы в виде хронических болей, нарушения подвижности позвоночника, периферических неврологических расстройств. Эти проявления укладываются в симптомокомплекс посттравматического спондилита Кюммеля, что и служит основанием для расширения показаний к хирургическому лечению неосложненных переломов позвоночника [29].

Создание имплантатов для задней фиксации поврежденного сегмента позвоночника, таких как пластина Каплана—ЦИТО, стяжка Цивьяна—Рамиха, фиксатор Ткаченко, привело к развитию отечественной школы хирургического лечения травматических повреждений позвоночника [2]. В 1971 г. Г.С. Юмашев и Л.Л. Силин [18] предложили фиксацию позвоночника лавсановой лентой как малотравматичный метод восстановления его заднего связочного аппарата. Однако анализ отдаленных результатов фиксации грудного и поясничного отделов позвоночника перечисленными выше имплантатами, проведенный за 30-летний период, показал несостоятельность этих методов фиксации в 25,2% случаев и выявил образование вторичных деформаций, зачастую приводящих к вторичной компрессии спинного мозга [1].

С 60-х годов в вертебрологии стали активно применяться оригинальные фиксаторы в виде транспедикулярных винтов, соединяемых штангами или пластинами. Основное отличие данного метода заключалось в более прочной фиксации поврежденного сегмента позвоночника за счет стабилизации не только задней колонны, но и всего поврежденного сегмента. Это усложнило технику операции, потребовало использования электронно-оптического преобразователя и рентгенопрозрачного стола,



а само выполнение оперативного вмешательства — высокой хирургической квалификации [3, 27, 30]. Опыт применения транспедикулярных имплантатов выявил ряд отрицательных сторон «жесткой» транспедикулярной фиксации. Циклические нагрузки, испытываемые имплантатом, приводили к конфликту на границе имплантат—кость и между стыковочными элементами конструкции [9]. Появились сообщения о разрушении кости в местах проведения транспедикулярных винтов, миграции и разрушении фиксаторов [27]. Отсутствие при нагрузке—разгрузке обратимой деформации, соответствующей деформационным характеристикам живых тканей, является одной из основных причин разрушения металлических имплантатов [4].

В этой связи заслуживает внимания «динамическая» система «Dynesys» (фирма «Sulzer»). Однако использование этой дорогостоящей системы фиксации ограничено дегенеративно-дистрофическими заболеваниями позвоночника, применение же ее при компрессионных переломах позвонков весьма проблематично [23].

Конструкция для фиксации поврежденного сегмента позвоночника может считаться оптимальной, если она отвечает двум основным требованиям: 1) способна иммобилизовать поврежденный сегмент до фазы заживления; 2) обеспечивает распределение осевой нагрузки таким образом, чтобы имплантат и анатомические структуры несли ее солидарно [25].

С 70-х годов в нашей стране появились работы по использованию фиксаторов из никелида титана — материала, обладающего сверхупругостью и эффектом памяти формы (Поленичкин В.К. и соавт., 1979; Котенко В.В. и соавт., 1987; Зильберштейн Б.М., 1992; Давыдов Е.А., 1995). Были созданы имплантаты для задней фиксации позвоночника, сочетающие в себе биохимическую и биомеханическую совместимость с тканями организма [12, 16]. По данным Б.М. Зильберштейна [6], в клинике Новосибирского НИИТО 40 больным с неосложненными переломами тел нижнегрудного и поясничного отделов позвоночника были произведены операции с использованием фиксатора-стяжки из никелида титана, который имел изгиб в середине конструкции для демпфирования осевых нагрузок. Результаты прослежены в течение 5 лет: у 5 больных произошел перелом конструкций, у остальных получен хороший результат.

Ограниченное применение фиксаторов из никелида титана в травматологических клиниках объясняется рядом факторов: сложностью металлургического производства этого сплава и технологии доработки полуфабриката до изделия с гарантированными температурами срабатывания, отсутствием анализа и оптимизации конструкций с точки зрения биомеханического поведения. Это затрудняет определение области использования рассматриваемых имплантатов и ограничивает их

конкурентоспособность с имплантатами из распространенных конструкционных материалов [20]. Наконец, конструкции не были унифицированы и выпускались в единичных экземплярах.

При устранении перечисленных недостатков использование имплантатов, обладающих термомеханической памятью, может быть достаточно обоснованным. Имплантаты из никелида титана могут найти широкое применение прежде всего при лечении неосложненных переломов позвоночника, заполнив эту «нишу» в вертебральной хирургии [13, 19, 26].

Целью настоящего исследования были разработка и применение имплантатов из никелида титана в клинической практике.

#### МАТЕРИАЛ И МЕТОДЫ

При разработке комплекта имплантатов мы исходили из следующих основных положений:

1) механическое поведение фиксаторов должно быть подобно поведению тех структур (костных, хрящевых и др.), которые фиксатор заменяет или укрепляет. Иными словами, поведение фиксаторов, предназначенных для остеосинтеза или крепления костных трансплантатов, должно соответствовать механическому поведению кости, а фиксаторов, замещающих связочные структуры, — механическому поведению связок;

2) фиксаторы должны давать возможность поврежденным структурам функционировать пожизненно, не вызывая грубого нарушения функциональной подвижности позвоночника.

Для реализации этих положений была разработана математическая модель, которая позволила методом конечных элементов проводить расчет механического поведения фиксаторов, оптимизацию их конструкции и геометрических параметров для обеспечения требуемых силовых и деформационных характеристик [8]. Это дало возможность рассмотреть множество вариантов конструкций, диаметров проволоки, из которой их можно произвести, размеров силовых и крепежных элементов. На ряде конструкций проведена экспериментальная проверка методик и результатов расчетов.

Было показано, что поведением, наиболее близким к механическому поведению кости, обладают П-образные фиксаторы, а хрящевым и связочным структурам соответствуют петельные конструкции (рис. 1).

Кроме того, разработана система оценки характеристик работоспособности фиксаторов как на этапе установки, так и в период эксплуатации. Так, фиксатор после охлаждения до температур ниже Мд (максимальная температура срабатывания), равной 10°C, может быть легко деформирован на величину Δдеф. (рис. 2). Эта величина не должна быть превышена, поскольку в противном случае может произойти неполное восстановление формы фиксатора при нагреве [7].

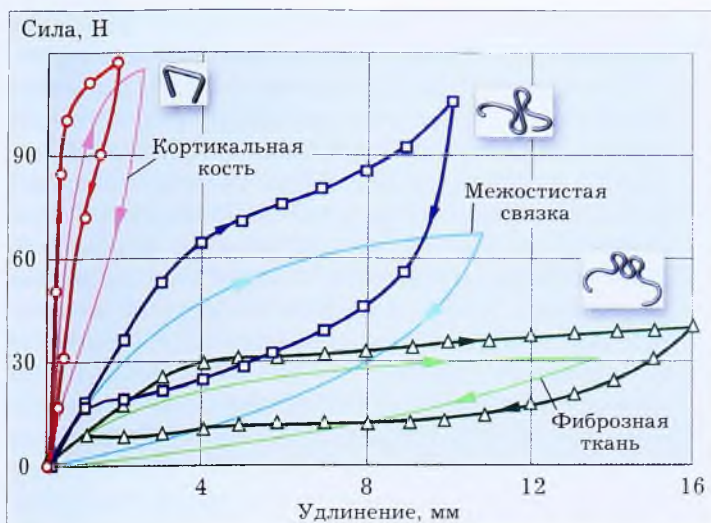


Рис. 1. Механическое поведение имплантатов из никелида титана.

Деформированный фиксатор устанавливают на костные структуры или в подготовленные каналы, расстояние между которыми превышает исходный размер фиксатора на величину  $\Delta_{уст}$ . Она выбирается таким образом, чтобы после нагрева за счет тепла человеческого тела или за счет орошения теплым физиологическим раствором (от 45 до 50°C) фиксатор развивал компрессию в пределах  $F_{min}-F_{max}$ , а в процессе эксплуатации при функциональных перемещениях позвоночного двигательного сегмента изменение размера фиксатора на величину  $\pm \Delta_{цик}$  не приводило к смещению за область надежной работоспособности фиксатора и усилия компрессии не выходили за интервал  $P_{max}-P_{min}$ . При этом жесткость противодействия фиксатора внешним нагрузкам можно оценить как:  $K = (P_{max}-P_{min}) : 2 \Delta_{цик}$ .

Таким образом, у фиксаторов из никелида титана есть технологические параметры ( $M_d$ ,  $\Delta_{деф}$ ,  $\Delta_{уст}$ ), определяющие его правильную деформацию и установку, и есть функциональные характеристики, главными из которых являются усилия компрессии и жесткость конструкции ( $F_{min}$ ,  $F_{max}$ ,  $K$ ).

Для определения требуемого уровня этих характеристик было проведено моделирование биомеханического поведения позвоночного двигательного сегмента при различных видах функциональных движений. За основу модели взята известная трехосевая схема с соответствующим распределением нагрузок (рис. 3).

Выполненные расчеты показали, что при повреждении тел, дуг, суставных и остистых отростков позвонков и их связочно-хрящевых аппаратов, происходящем в результате травмы либо при операции (ламинэктомии), углы соответствующих смещений позвоночного двигательного сегмента увеличиваются от 2 до 5°. При сохранении общей стабильности позвоночника это может приводить к травмированию спинного мозга с вытекающими отсюда последствиями.

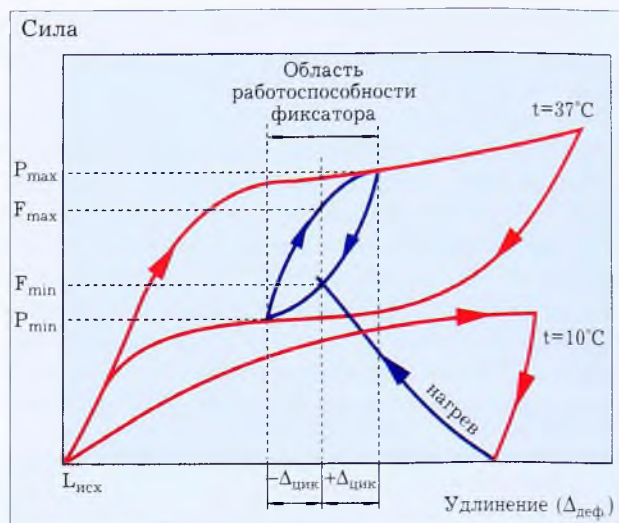


Рис. 2. Характеристики работоспособности имплантатов с саморегулируемой компрессией.

Установка фиксаторов за сохраненные дуги или остистые отростки позвонков позволяет уменьшить смещения до 70–90% от величин смещения нормального позвоночного двигательного сегмента. Применяя фиксаторы с различной величиной компрессии и жесткости и меняя место их установки, можно обеспечить фиксацию позвоночника с требуемой степенью функциональной стабильности. Последняя достигается сразу после оперативного вмешательства. В течение 3–4 нед на месте разрушенных структур образуется соединительная

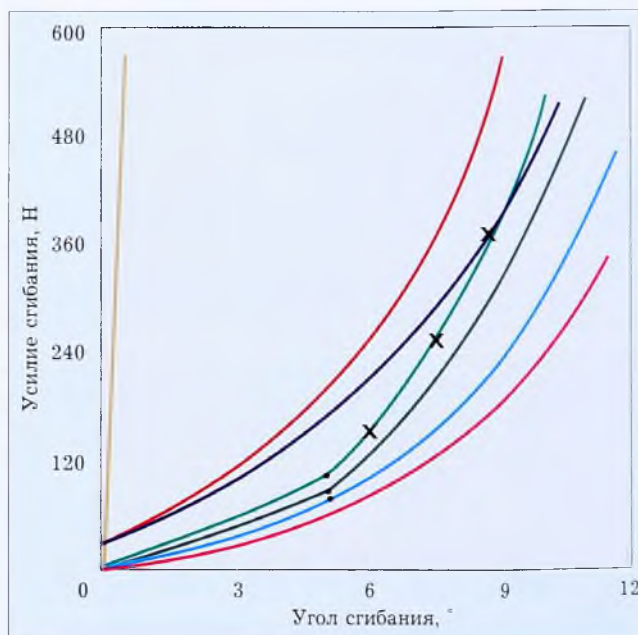


Рис. 3. Биомеханическое поведение поясничного отдела позвоночника в различных условиях.

— здоровый позвоночный сегмент (x — данные испытания фирмы «Waldemar Link»); — разрыв межостистой и надостистой связок; — после ламинэктомии; — отсутствие задних связочных структур; — с установкой стяжки Цивьяна—Рамиха; — случай с установкой двух фиксаторов типа А за дуги позвонков; — случай с установкой одного фиксатора типа С за остистые отростки.



ткань, которая включается в работу позвоночного сегмента параллельно фиксатору. Поэтому величина соответствующих смещений позвоночного сегмента уменьшается до 40–60% от смещений здорового сегмента. В результате нагрузка, действующая на фиксатор, по мере восстановления тканей постепенно снижается. Проведенные расчеты и последующие клинические испытания показали, что во многих случаях (за исключением множественных компрессионных переломов тел позвонков) можно отказаться от внешней иммобилизации сразу после операции, а после окончания реабилитационного периода фиксаторы лишь незна-

чительно снижают функциональную подвижность позвоночника и могут не удаляться.

В итоге был разработан комплект фиксаторов КИМПФ–ДИ, включающий 5 видов фиксаторов 23 типоразмеров и инструменты, необходимые для выбора нужного типоразмера, деформирования и установки фиксаторов (рис. 4). *Петельные фиксаторы* 10 типоразмеров (А1–А10) предназначены для установки за дуги позвонков. Они развивают умеренную компрессию и жесткость. *Беспетельные фиксаторы* 6 типоразмеров (Д1–Д6) при тех же исходных размерах, что и петельные конструкции, обладают несколько большими усилиями компрессии и жесткостью и также устанавливаются за дуги позвонков. *Межпозвоночные фиксаторы* 3 типоразмеров (С1–С3) могут быть установлены за остистые отростки позвонков и при этом создают такую же компрессию и жесткость противодействия внешним нагрузкам, что и беспетельные фиксаторы.

Перечисленные виды фиксаторов позволяют стабилизировать один и более позвоночных двигательных сегментов, замечая или укрепляя связочный аппарат задних структур позвоночника, и могут быть использованы при компрессионных переломах, а также при ламинэктомии по поводу заболеланий спинного мозга.

При установке фиксаторов применяется специальный инструментарий: шаблон-измеритель — для измерения расстояния между остистыми отростками, дугами позвонков и выбора типоразмера фиксатора; проводник-распор — для скелетирования и подрезания дуг позвонков и остистых отростков перед установкой фиксатора; зажимы — для захвата и установки фиксатора; шаблон-ретрактор — для регламентированной деформации петельных и беспетельных фиксаторов перед установкой.

Показанием к задней оперативной стабилизации фиксаторами-стяжками из никелида титана были неосложненные компрессионные переломы тел позвонков грудного и поясничного отделов с повреждением заднего связочного аппарата и компрессией не более 30% высоты тела. Противопоказаниями являлись «взрывные» переломы тел позвонков и переломовывихи с повреждением двух и более опорных колонн [22] и тяжелой нестабильностью, требующие «жесткой», разгрузочной фиксации имплантатами, несущими основную опорную нагрузку [21].

За период с 1999 по 2001 г. в травматологическом отделении Московской городской клинической больницы № 20 оперированы 32 больных с компрессионными переломами тел нижнегрудных и поясничных позвонков. У 12 (37,5%) больных был перелом L1 позвонка, у 9 (28,1%) — T12, у 2 (6,3%) — L2, у 1 (3,1%) — L3, у 3 (9,4%) больных — одновременно T12 и L1 и у 5 (15,6%) — L1 и L2 позвонков. Немаловажным фактором является то, что операции производились пациентам трудоспособ-

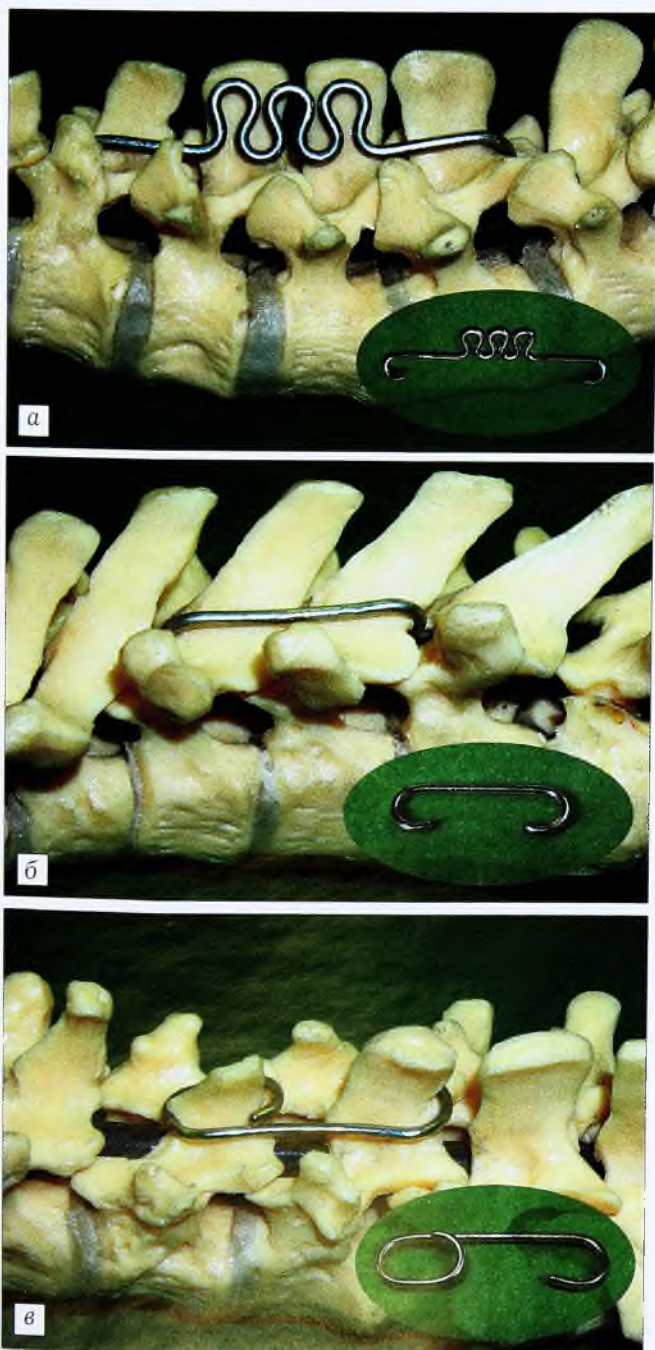


Рис. 4. Фиксаторы из никелида титана КИМПФ–ДИ: а — петельный (тип А), б — беспетельный (тип Д), в — межпозвоночный (тип С).

ного возраста (от 20 до 52 лет), которым было необходимо раннее восстановление функции позвоночника, так как их профессия была связана с активным физическим трудом.

Обследование пострадавших, помимо клинического осмотра, стандартных анализов и тестов, включало компьютерную и магнитно-резонансную томографию. Эти методы исследования применялись с целью уточнения и детализации поврежденный позвоночного сегмента и выбора тактики лечения [10]. КТ позволяла более четко визуализировать повреждения тела и задних костных структур позвонка, а применение бипланарной реконструкции давало возможность одновременно увидеть структуру опорных колонн, форму позвоночного канала, соотношение суставных и остистых отростков и объективно оценить тяжесть костной деструкции поврежденного сегмента. С помощью МРТ у всех 32 больных был достоверно установлен разрыв над- и межостистых связок поврежденных сегментов.

#### Техника операции

Операция выполняется под эндотрахеальным наркозом. Положение больного — лежа на животе, что при использовании ортопедического стола позволяет осуществить реклинацию позвоночника под контролем электронно-оптического преобразователя. Делают линейный разрез над остистыми отростками поврежденного и соседних позвонков, выделяют задние костные структуры, производят с помощью проводника-распатора щадящее скелетирование дуг или остистых отростков соседних позвонков, за которые планируется зацепить крючки фиксатора. Фиксаторы следует подбирать, используя шаблоны-измерители. Подобранный фиксатор захватывают зажимом и охлаждают в стерильном физиологическом растворе температурой 10–15°С не менее 30 с.

Техника установки того или иного вида фиксатора имеет свои особенности. *Петельный фиксатор типа А* деформируют шаблоном-ретрактором. Деформированный фиксатор заводят одним крючком за дугу позвонка так, чтобы плоскость его петель была параллельна остистым отросткам позвонков. Затем заводят второй крючок фиксатора за дугу другого позвонка. Мы производили фиксацию за дуги позвонков билатерально для обеспечения равномерного распределения нагрузок на позвоночный сегмент при движениях. *Межпозвонковый фиксатор типа С* после охлаждения захватывают за спинку одним зажимом, а другим зажимом разгибают петлю отклонением на 45° к плоскости исходного фиксатора и отгибают крючок (полупетлю). При установке фиксатора петля должна обвивать вышерасположенный остистый отросток позвонка, а крючок (полупетля) — нижерасположенный отросток. *Беспетельный фиксатор типа Д* после охлаждения деформируют шаблоном-ретрактором, за-

водят одним крючком за дугу позвонка, затем заводят второй крючок за дугу другого позвонка.

После установки фиксатора любого типа производят орошение подогретым до 45–50°С стерильным физиологическим раствором, под воздействием которого имплантат принимает свою первоначальную форму, фиксируя поврежденный сегмент позвоночника. Осуществляют тщательный гемостаз и послойно ушивают рану, оставляя трубчатый дренаж с аспирационным устройством.

Из 32 наших больных у 19 (59,4%) был установлен фиксатор типа А, у 8 (25%) — типа С и у 5 (15,6%) — типа Д.

Операции на задних костных структурах позвоночника сопровождаются значительной кровопотерей (особенно при скелетировании дуг и остистых отростков), которая достигает 500 мл и более. В связи с этим мы использовали метод интраоперационного забора аутокрови с гипертонической гемодилюцией. Непосредственно перед операцией на операционном столе после анестезии у больного производили забор крови в количестве 300–500 мл (в зависимости от возраста и общего состояния пациента). Забранную кровь сразу же замещали кристаллоидными растворами (соотношение кровь:кристаллоиды 1:3). Аутокровь возвращали пациенту по мере необходимости в процессе операции или в конце ее — после окончательного гемостаза. При своевременном восполнении ОЦК гемодилюция до значения гематокрита 25% допустима и не опасна для жизни и здоровья пациента. Восстановление нормальных показателей красной крови при использовании описанного метода происходило у больных в 2,5 раза быстрее, чем при применении донорской крови [14].

Пациентов активизировали на 2-е сутки после операции, назначали курс лечебной гимнастики, направленной на укрепление мышечного «корсета». Средний срок пребывания больных в стационаре после операции составил 12 дней. При выписке больным запрещали сидеть в течение 3 мес. Внешнюю иммобилизацию корсетами не рекомендовали. Лечебная гимнастика в амбулаторных условиях являлась основным методом реабилитации.

#### РЕЗУЛЬТАТЫ

При оценке результатов лечения использовали следующие критерии: наличие болевого синдрома (P — pain) и возвращение к трудовой деятельности (W — work) (шкала Denis, 1984), величину остаточной кифотической деформации, ограничение объема движений в грудном и поясничном отделах позвоночника (в процентах от среднефизиологической нормы). Результаты лечения оценивали по 3-балльной системе — хороший, удовлетворительный, неудовлетворительный [22].

Хороший исход лечения: больной не предъявляет жалоб на локальные и корешковые боли (P1), величина послеоперационной кифотической деформации не превышает 10°, движения в



позвоночнике восстановились полностью или имеется их ограничение не более 10% от среднефизиологической нормы, пациент вернулся к прежней работе (W1).

Больная Б., 34 лет, диагноз: неосложненный компрессионный перелом тела L3 позвонка. Травму получила в результате падения с высоты 2-го этажа (рис. 5, а). На 7-е сутки после травмы произведено оперативное вмешательство: реклинация, фиксация скобами типа А за дуги L2-L4 позвонков. При контрольном осмотре через 1 год прогрессирования кифотической деформации не отмечается, ограничения объема движений нет, боли не беспокоят (рис. 5, б). Результат лечения расценен как хороший.

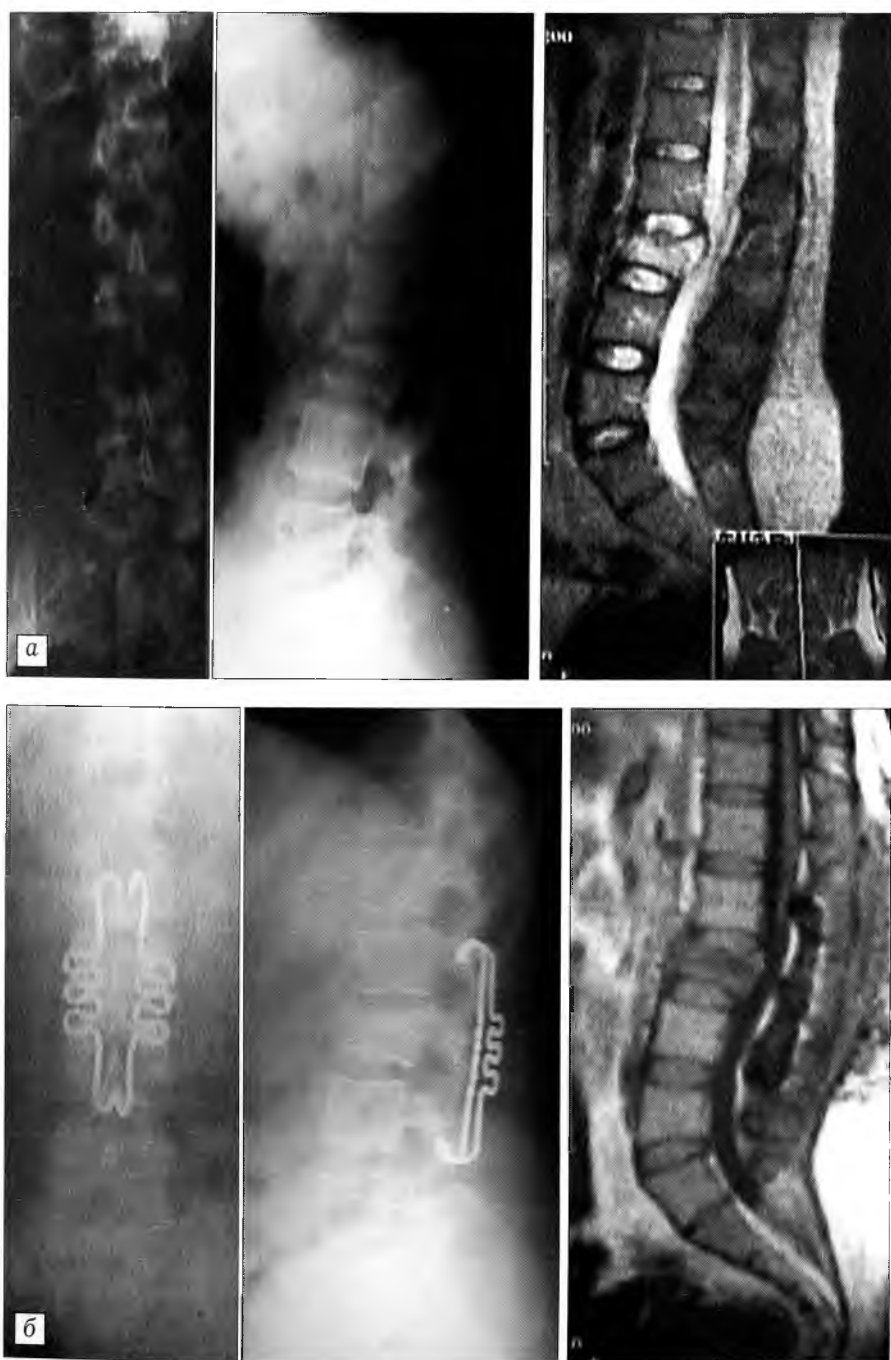

Рис. 5. Рентгенограммы и магнитно-резонансные томограммы больной Б. с неосложненным компрессионным переломом L3 позвонка. а — до операции; б — через 1 год после операции.

Удовлетворительный исход: возникают умеренно выраженные локальные и корешковые боли, иногда требующие применения анальгетиков, но не влияющие на жизненную активность (P2-P3), остаточная кифотическая деформация в пределах 10-20°, ограничение движений на 10-20% по сравнению со среднефизиологической нормой, пациент вернулся к прежней работе с ограничением ее тяжести или сменил работу на менее тяжелую (W2-W3).

Неудовлетворительный исход: имеются боли от среднеинтенсивных до постоянных выраженных, требующих систематического применения анальгетиков (P4-P5), остаточная кифотическая деформация составляет 20° и более, движения ограничены на 20% и более по сравнению со среднефизиологической нормой, пациент способен работать неполное время или нетрудоспособен вообще (W4-W5).

У 17 (53%) больных результат лечения расценен как хороший, у 15 (47%) — как удовлетворительный (отмечался умеренно выраженный болевой синдром, не влиявший на жизненную активность). Прогрессирования кифотической деформации, поломки и миграции конструкций не произошло ни у одного из 32 больных.

Полученные результаты позволяют говорить об эффективности метода фиксации конструкциями из никелида титана при компрессионных переломах грудного и поясничного отделов позвоночника.

#### ОБСУЖДЕНИЕ

Стабилизация позвоночника металлическими имплантатами используется в хирургии с начала XX века. При этом главными требованиями, предъявляемыми к материалам для изготовления металлических конструкций, являются высокая коррозионная стойкость и соответствующая прочность. Ради последней зачастую забывали о недостаточной биологической инертности, например, легированных сталей и кобальтовых сплавов. Кроме того, лишь в последнее время стал детально рассматриваться вопрос о механической совместимости имплантата и структур позвоночника [5]. Из-за высоко-

го модуля упругости металла основная часть нагрузки в послеоперационный период приходится на имплантат и места его крепления к позвонкам. Сами связочно-хрящевые структуры практически не работают, а функциональная подвижность позвоночника отсутствует [24, 31]. Эта ситуация рано или поздно приводит либо к разрушению имплантата или винтов, либо к повреждению костных структур.

С 70–80-х годов в практической хирургии стали применяться такие материалы, как никелид титана, механическое поведение которых приближается к поведению тканей организма [28, 32]. При определенной температуре, которая может быть равна температуре тела человека, подобные сплавы проявляют сверхупругие свойства: значительные деформации (до 12%), возникающие при нагрузке, устраняются при разгрузке [15]. При этом механическое поведение сплавов приближается к поведению костных структур. Кроме того, эти сплавы обладают эффектом памяти формы, когда имплантат после охлаждения и деформации при последующем нагревании в заданном температурном интервале восстанавливает свою первоначальную форму. Если внешнее противодействие препятствует возвращению к первоначальной форме, то в образце развиваются стойкие реактивные напряжения, приводящие к возникновению компрессионных усилий [17].

Исходя из анализа наших клинических наблюдений, мы полагаем, что задняя фиксация фиксаторами-стяжками из никелида титана при несложных компрессионных переломах тел позвонков с повреждением заднего связочного комплекса является вполне обоснованной с точки зрения биомеханики позвоночного двигательного сегмента. Стабилизируя поврежденный сегмент, имплантат не создает его функционального «выключения», а равномерно распределяет нагрузку между фиксированным отделом позвоночника и металлической конструкцией. По нашему мнению, для равномерного распределения нагрузок целесообразна двусторонняя фиксация за дуги, входящие в так называемое «силовое кортикальное кольцо» позвонка.

По данным Б.М. Зильберштейна [6], после удаления фиксатора отмечается тенденция к увеличению кифотической деформации. Это косвенно свидетельствует о том, что пока фиксатор находится в организме, он продолжает работать и поддерживать функциональную стабильность позвоночного двигательного сегмента. Поэтому удаление его без специальных показаний представляется нам нецелесообразным.

Разработанный набор фиксаторов КИМПФ–ДИ, состоящий из достаточно простых в установке силовых элементов, позволяет произвести функциональную стабилизацию позвоночника и сократить сроки реабилитации больных, не прибегая к дополнительной наружной иммобилизации.

## ЛИТЕРАТУРА

1. Аганесов А.Г. //Margo Anterior. — М., 2000. — N 5–6. — С.1–2.
2. Берснев В.П., Давыдов Е.А., Кондаков Е.Н. Хирургия позвоночника, спинного мозга и периферических нервов. — СПб, 1998. — С. 170–172.
3. Ветрилл С.Т., Колесов С.В., Борисов А.К., Кулешиов А.А., Швец В.В. //Вестн. травматол. ортопед. — 2001. — N 2. — С. 45–50.
4. Гюнтер В.Э., Сысолятин П.Г., Дамбаев Г.Ц. //Вестн. РАМН. — 1999. — N 10. — С. 20–22.
5. Зильберштейн Б.М. //Актуальные вопросы вертебрологии: Сб. науч. трудов. — Л., 1988. — С. 38–41.
6. Зильберштейн Б.М., Гюнтер В.Э., Итин В.И. //Все-рос. съезд травматологов-ортопедов, 5-й. Материалы. — Ярославль, 1990. — Ч. 2. — С. 170–172.
7. Ильин А.А., Коллеров М.Ю., Шинаев А.А., Головин И.С. //Металловедение и термическая обработка металлов. —1998. — N 4. — С. 12–16.
8. Коллеров М.Ю., Крастилевский А.А., Гусев Д.Е., Матвеев А.В. //Научные труды МАТИ им. К.Э. Циолковского. — М., 2000. — Вып. 3. — С. 37–41.
9. Лелявин В.Н., Замулин Ю.А. //Современные минимально инвазивные технологии: Материалы 6-го международного симпозиума. — СПб, 2001. — С. 320.
10. Минасов Б.Ш., Серов О.В., Матросов В.А., Кантюкова Г.А., Файрузова Л.М. Лучевая диагностика повреждений и заболеваний позвоночника. — Уфа, 1999. — С. 17–34.
11. Охотский В.П., Сергеев С.В. //Ортопед. травматол. — 1986. — N 1. — С. 36–40.
12. Пахоменко Г.С. //Имплантаты с памятью формы. — Томск, 1992. — N 4. — С. 8–9.
13. Руководство по остеосинтезу фиксаторами с термомеханической памятью. Компрессирующие скобы и кольцевидные фиксаторы /Под ред. В.В. Котенко. — Новокузнецк, 1996. — Ч. 2. — С. 84–86.
14. Сергеев С.В., Джоджуа А.В., Абдулхабирова М.А., Зеленкина Л.И. //Бескровная хирургия на пороге XXI века: Материалы международного конф. — М., 2000. — С. 75–80.
15. Хачин В.Н., Пушин В.Г., Кондратьев В.В. Никелид титана: структура и свойства. — М., 1992. — С. 160.
16. Цивьян Я.Л., Зильберштейн Б.М., Гюнтер В.Э., Итин В.И. //Сверхупругость, эффект памяти формы и их применение в новой технике: Тезисы 5-й Всесоюз. конф. — Томск, 1985. — С. 165.
17. Эффекты памяти формы и их применение в медицине /Под ред. Л.А. Монасевича. — Новосибирск, 1992. — С. 742.
18. Юмашев Г.С., Силин Л.Л. Повреждения тел позвонков, межпозвонковых дисков и связок. — Ташкент, 1971. — С. 138–175.
19. Bensmann G., Baumgart F., Haasters J. //Med. Focus. — 1983. — Vol. 3 — P. 9–14.
20. Castelnann L.S., Metzkin S.M., Alicandi T.O. et al. //J. Biomed. Mater. Res. — 1976. — Vol. 10. — P. 365–731.
21. Cunningham B.W., Seftor J.S., Shono Y., McAfee P.S. //Spine. — 1993. — Vol. 18. — P. 1677–1688.
22. Denis F. //Clin. Orthop. — 1984. — N 189. — P. 65–76.
23. Dubois G., Germay B., Schaerer N.S., Fennema P. Lumbar segmental instability. — Philadelphia, 1999. — P. 233–240.
24. Goel V. K., Lim T., Gwon J. et al. //Presented at the 38 Annual Meeting Orthop. Res. Soc. — Washington, 1992. — P. 17–20.



25. Goel V.K., Konz R.J., Chang H.T. et al. //J. Prosth. & Orthotics. — 2001. — Vol. 13, N 1. — P. 17-20.
26. Haasters J., Bensmann G., Baumgart F. //Med. Orthop. Techn. — 1980. — Bd 100. — S. 52-54.
27. McLain R.F., Sparling E., Benson D.R. //J. Bone Jt Surg. — 1993. — Vol. 75A, N 2. — P. 162-167.
28. Miyagi M. //Bull. Jap. Inst. Metalls. — 1985. — Vol. 24, N 1. — P. 69-76.
29. Mumford J., Weinstein J.N., Spratt K.F., Goel V.K. //Spine. — 1993. — Vol. 18, N 8. — P. 955-970.
30. Roy-Camille R., Saillant G., Mazel C. //Clin. Orthop. — 1986. — N 203. — P. 7-17.
31. Strauss P.J., Novotny J.E., Wilder D.G. et al. //Spine. — 1994. — Vol. 19, N 8. — P. 965-972.
32. Yamada H. Strength of biological materials /Ed. G. Evang. — Hingtington, 1973. — P. 297-319.

© Коллектив авторов, 2002

## АРТРОСКОПИЧЕСКАЯ ДИАГНОСТИКА И ЛЕЧЕНИЕ ВНУТРИСУСТАВНЫХ ПОВРЕЖДЕНИЙ ЛОКТЕВОГО СУСТАВА У ДЕТЕЙ

А.С. Ильин, В.Н. Меркулов, А.К. Морозов, Н.А. Еськин

Центральный институт травматологии и ортопедии им. Н.Н. Приорова, Москва

*Впервые в отечественной литературе представлен опыт применения артроскопии локтевого сустава у детей (36 больных в возрасте от 5 до 16 лет). В 4 случаях выполнена только диагностическая артроскопия, в 3 случаях вторым этапом предпринята мини-артротомия, в 29 случаях произведена диагностическая и оперативная артроскопия. Сравнительная оценка результатов рентгенологического, ультрасонографического, компьютерно-томографического методов исследования и артроскопии выявила несомненные преимущества последней в диагностике внутрисуставных повреждений локтевого сустава у детей. Предложены основные и дополнительные артроскопические доступы, снижающие вероятность повреждения нейроваскулярных структур. Отработаны этапы выполнения диагностико-лечебной артроскопии. Определены показания к применению артроскопии локтевого сустава у детей и подростков. Положительные результаты лечения с полным или почти полным восстановлением функции локтевого сустава получены у 91,7% больных.*

*Experience in elbow arthroscopy in children (36 patients, 5-16 years) was presented in native literature for the first time. Diagnostic arthroscopy was performed in 4 cases, diagnostic arthroscopy + miniarthrotomy — in 3 cases, diagnostic and operative arthroscopy — in 29 cases. Comparative assessment of radiologic, ultrasound, CT and arthroscopic data showed evident preference of arthroscopy for the diagnosis of intra-articular elbow injuries in children. Main and additional portals decreasing the probability of neurovascular structure injury were suggested. The technique of diagnostic and operative arthroscopy was determined. The indications for the elbow arthroscopy in children were defined. In 91.7% of patients the positive outcomes with complete or almost complete restoration of elbow function were achieved.*

Травма локтевого сустава по своей частоте и разнообразию, количеству и тяжести осложнений занимает первое место среди повреждений суставов у детей [1]. Сопровождающий ее значительный отек мягких тканей, негативное поведение ребенка при осмотре осложняют клиническую диагностику внутрисуставных повреждений. Рентгенологическая диагностика также существенно затруднена, поскольку суставные концы у детей в значительной степени состоят из хрящевой ткани, и требует хорошего знания особенностей рентгеноанатомии детского локтевого сустава [2].

Ошибки, допущенные при диагностике, погрешности в лечении, как правило, ведут к развитию ограничения движений в суставе, а нередко и

к инвалидизации пациента. Это определяет актуальность использования более эффективных современных методов диагностики и лечения суставной патологии [3].

Как в отечественной, так и в зарубежной литературе работы, посвященные диагностике и лечению внутрисуставной патологии локтевого сустава с помощью артроскопической техники, единичны [1, 2, 4-6], а работ по применению этого метода в педиатрии мы в отечественной литературе не нашли.

Задачами настоящего исследования были отработка и применение метода артроскопии локтевого сустава у детей с целью повышения эффективности диагностики и лечения его внутри-

суставных повреждений, а также сравнительная оценка различных методов диагностики внутри-суставной патологии.

### МАТЕРИАЛ И МЕТОДЫ

С 1993 по 1999 г. в отделении детской травмы ЦИТО артроскопический метод применен при обследовании и лечении 36 детей в возрасте от 5 до 16 лет с травмами и последствиями травм локтевого сустава. У 24 детей была бытовая, у 8 — спортивная и у 4 — школьная травма. Сроки поступления пациентов колебались от нескольких дней до 3 лет после травмы. Большинство составляли больные с последствиями повреждений локтевого сустава, которым ранее проводилось оперативное и консервативное лечение без положительной динамики.

При поступлении все пациенты обследовались по предложенной нами схеме, которая включала клиническое и рентгенологическое исследование локтевого сустава, ультрасонографию, компьютерную томографию с контрастированием сустава кислородом и артроскопический метод диагностики.

**Клиническое обследование.** Определяли форму локтевого сустава, объем активных и пассивных движений, проводили пальпаторное исследование. Амплитуду движений в локтевом суставе здоровой и поврежденной конечности измеряли с помощью стандартного угломера. При анализе причин, вызвавших ограничение движений в локтевом суставе, было установлено, что основной причиной являлась посттравматическая контрактура, обусловленная повреждением суставных поверхностей и наличием свободных внутрисуставных тел. Данные об объеме движений в локтевом суставе до и после оперативного лечения с использованием артроскопической техники представлены в табл. 1.

**Рентгенологическое обследование.** Следующим этапом обследования была рентгенография локтевого сустава, в ряде случаев — сравнительная рентгенография поврежденного и здорового суставов. Обследовано 30 пациентов. У 4 больных не удалось выявить внутрисуставные повреждения, которые затем были диагностированы при компьютерной томографии и артроскопии. В 6 случаях данные о наличии свободных внутрисуставных тел были сомнительными. Не выявленные повреждения соответствовали I степени, выявленные — II и III степени.

**Ультрасонографическое исследование** локтевого сустава было применено у 11 больных в качестве дополнительного метода диагностики. Внутрисуставные повреждения обнаружены лишь у 3 пациентов, причем II и III степени. Сопоставление полученных данных с данными стандартной рентгенографии и диагностической артроскопии показало, что ультрасонография позволила уточнить диагноз только в 27,3% случаев.

Табл. 1. Амплитуда движений в локтевом суставе (в градусах) до и после лечения

Вид движения	До лечения	После лечения	t	p
	M±m			
Сгибание	64,2±4,5	48,7±2,0	3,15	<0,01
Разгибание	143,8±4,5	175,2±1,0	6,79	<0,001
Супинация	72,2±4,5	86,5±1,2	3,07	<0,01
Пронация	77,2±4,5	90±2,0	2,87	<0,01

Табл. 2. Сравнительная оценка диагностической эффективности разных методов исследования

Метод исследования	Процент выявленных повреждений	Выявляемая степень повреждений
Рентгенография	66,7	II–III
Ультрасонография	27,3	II–III
Компьютерная томография	93,1	I–III
Диагностическая артроскопия	100	I–III

**Компьютерная томография.** На следующем этапе обследования проводилась КТ локтевого сустава. Для повышения разрешающей способности метода и усиления контрастности изображения внутрисуставных структур, а также для визуализации нерентгеноконтрастных внутрисуставных тел мы использовали методику контрастирования сустава кислородом. КТ позволила в большинстве случаев уточнить диагноз, локализацию и степень повреждения. Из 29 обследованных этим методом больных выявить внутрисуставные повреждения удалось у 27 (из них у 18 они не были обнаружены при рентгенографии и ультрасонографии).

Сравнительная оценка эффективности разных методов исследования при диагностике внутрисуставных повреждений локтевого сустава у детей представлена в табл. 2.

### Диагностико-лечебная артроскопия

На заключительном этапе обследования всем больным была проведена артроскопия локтевого сустава. У 4 пациентов она носила только диагностический характер (уточнение диагноза и коррекция дальнейшего консервативного лечения). У 3 больных первым этапом была выполнена диагностическая артроскопия, вторым этапом — мини-артротомия. У 29 пациентов произведена диагностическая и оперативная артроскопия — без использования артротомического доступа.

Показаниями к применению артроскопии локтевого сустава у детей являлись:

— наличие диагностированных внутрисуставных тел, а также таких клинических признаков, как периодические блокады, ощущение присут-

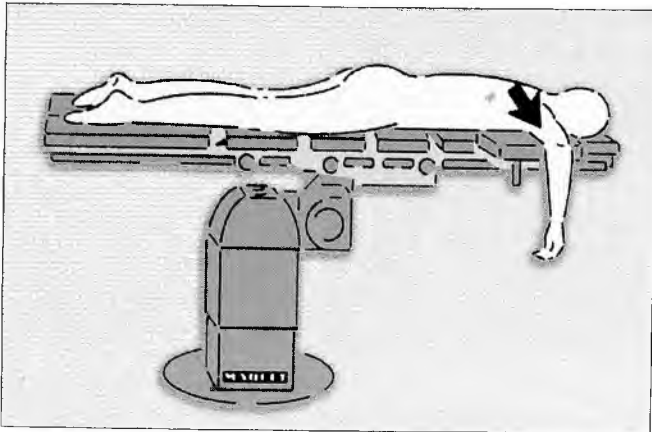


Рис. 1. Положение пациента на операционном столе.

ствия инородного тела, болевой синдром неясного генеза;

— ограничение движений в травмированном локтевом суставе после проведенного курса восстановительного лечения без положительной динамики;

— асептический некроз головки мыщелка плечевой кости;

— все случаи неясного диагноза при наличии болевого синдрома или ограничения движений в локтевом суставе, когда другие методы диагностики были неинформативны.

*Методика выполнения диагностико-лечебной артроскопии локтевого сустава у детей*

Артроскопию выполняли под общим обезболиванием. Наиболее удобным положением пациента на операционном столе, по нашему мнению, является положение на животе при свешенном вниз локтевом суставе (рис. 1). Производили маркировку суставных структур (рис. 2) и пункцию локтевого сустава через задний лучевой доступ с целью растяжения суставной капсулы путем введения 5–20 мл физиологического раствора (рис. 3). Делали операционный надрез кожи в области предполагаемого доступа «тупым» способом, прижимая скальпель к коже и смещая ее относительно лезвия.

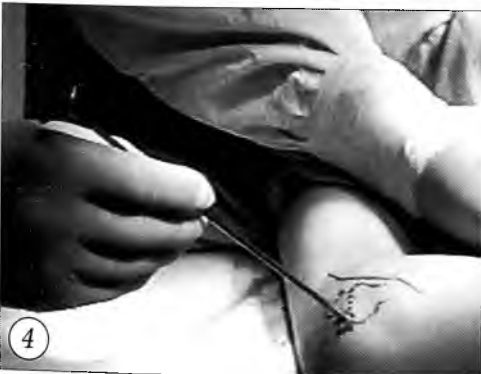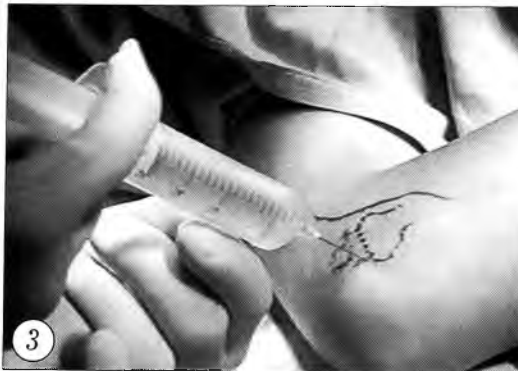

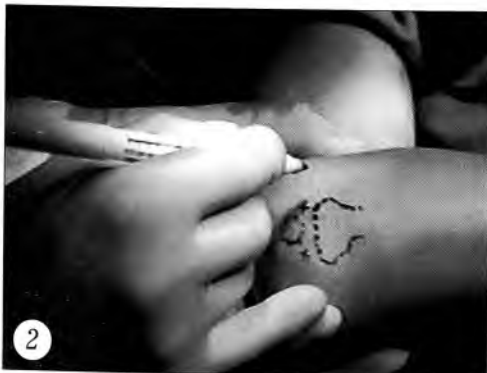
Рис. 2. Маркировка суставных структур.

Рис. 3. Пункция локтевого сустава.

Рис. 4. Введение тупого троакара.

Такая методика позволяет гарантированно произвести только поверхностный операционный надрез кожи без повреждения других структур. Использование «колющего» доступа скальпелем недопустимо в связи с опасностью повреждения глубокой ветви лучевого нерва.

Следующим этапом вводили тупой троакар, ось которого направляли строго к центру локтевого сустава (рис. 4). Методика тупого доступа при выполнении артроскопии локтевого сустава значительно снижает вероятность повреждения хряща и невровакулярных структур. Затем вводили шахту артроскопа и подключали артроскопическую камеру, а также ирригационную систему.

Для достижения оптимальной визуализации внутрисуставных структур нами были определены и отработаны на трупном материале, а затем использованы в клинике основные

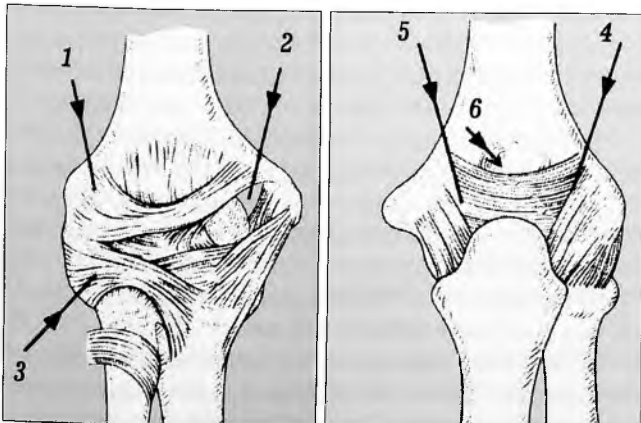


Рис. 5. Основные (1, 2, 3, 4) и дополнительные (5, 6) артроскопические доступы.



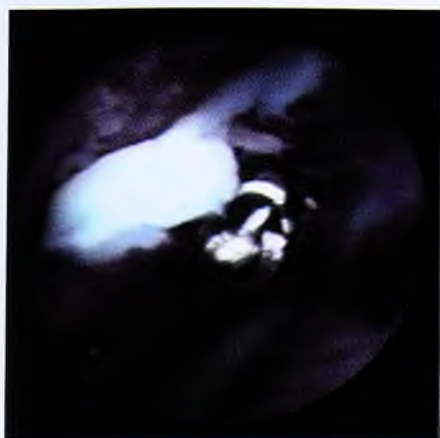


Рис. 6. Удаление внутрисуставных тел.

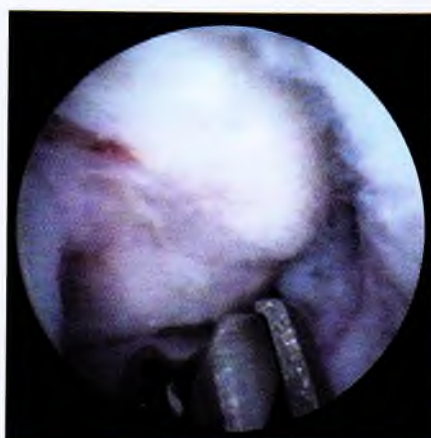


Рис. 8. Иссечение посттравматических спаек.

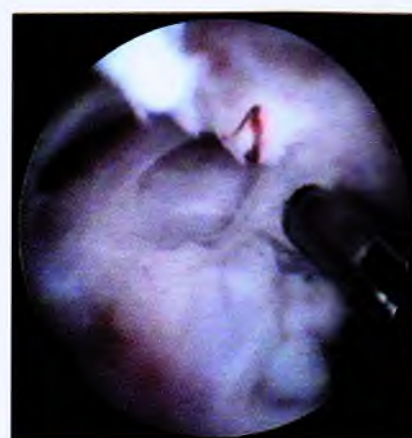

Рис. 7. Шейвирование суставной поверхности.

и дополнительные артроскопические доступы (рис. 5): основные артроскопические доступы — передний лучевой (1), передний медиальный надмыщелковый (2), задний лучевой (3), задний латеральный (4); дополнительные доступы — задний медиальный (5) и прямой задний (6).

Используя основные и дополнительные артроскопические доступы, мы получили возможность во всех случаях визуализировать все внутрисуставные структуры, уточнить локализацию и степень внутрисуставных повреждений и провести оперативное лечение с помощью артроскопической техники. Были выполнены следующие виды оперативного лечения: удаление внутрисуставных тел, шейвирование участков повреждения хряща с целью удаления дегенеративно-измененной хрящевой ткани и сглаживания суставных поверхностей, иссечение множественных посттравматических спаек (рис. 6–8).

В 3 случаях произведена мини-артротомия локтевого сустава, что было связано с тяжестью травмы и техническими трудностями при выполнении диагностического этапа артроскопии.

После оперативного лечения иммобилизация конечности осуществлялась в течение 1–3 сут с помощью гипсовой лонгеты или косыночной повязки. Малая травматичность артроскопического метода позволяла в ранние сроки начать восстановительное лечение, направленное на увеличение амплитуды движений в суставе, что способствовало значительному (в среднем на 10 дней) сокращению продолжительности пребывания пациента в стационаре.

#### РЕЗУЛЬТАТЫ И ОБСУЖДЕНИЕ

Эффективность лечения оценивалась по степени восстановления функции локтевого сустава и динамике болевого синдрома. Болевой синдром, оценивавшийся пациентами при поступлении в 3–10 баллов (по 10-балльной шкале), после проведенного лечения во всех случаях значительно уменьшился (так, при выписке у 19 пациентов боль

отсутствовала, у 10 соответствовала 1 баллу). Полное или почти полное восстановление функции локтевого сустава достигнуто у 33 (91,7%) из 36 больных. Как видно из табл. 1, сгибание в локтевом суставе увеличилось в среднем на 15,5° ( $p < 0,01$ ), разгибание — на 31,4° ( $p < 0,001$ ).

Проведенное нами исследование позволило уточнить артроскопическую анатомию локтевого сустава, получить более полное представление о структуре внутрисуставных повреждений у детей и подростков, определить показания к применению артроскопии локтевого сустава в педиатрической практике. Сравнительная оценка разных методов диагностики (рентгенография, ультрасонография, КТ, артроскопия) выявила несомненные преимущества артроскопии в диагностике внутрисуставных повреждений локтевого сустава у детей. Высокий процент положительных результатов лечения (91,7) с полным или почти полным восстановлением функции свидетельствует об эффективности артроскопического метода и целесообразности более широкого применения его при повреждениях локтевого сустава у детей.

#### ЛИТЕРАТУРА

1. Миронов С.П., Марина В.С., Бурмакова Г.М., Лисицин М.П. Диагностическая и оперативная артроскопия при патологии локтевого сустава: Метод рекомендации. — М., 1994.
2. Миронов С.П., Марина В.С., Лисицин М.П. // Экспер. травматол. ортопед. — 1994. — № 3. — С. 25–29.
3. Тер-Есизаров Г.М. Повреждения в области локтевого сустава у детей: диагностика, осложнения, лечение: Актовая речь. — М., ЦИТО, 1987.
4. Ушакова О.А. // Ортопед. травматол. — 1978. — № 10. — С. 74–78.
5. Andrews J.R., Carson W.G. // Arthroscopy. — 1985. — № 1. — P. 97–107.
6. Ito K. // Ibid. — 1982. — № 6. — P. 15–19.
7. Lynch G.J., Meyers J.F., Whipple T. L., Caspari R.B. // Ibid. — 1986. — № 2. — P. 191–197.

© Коллектив авторов, 2002

## ПЕРВЫЙ ОПЫТ ЛЕЧЕНИЯ ЗАКРЫТЫХ ПЕРЕЛОМОВ ПЯСТНЫХ КОСТЕЙ С ПРИМЕНЕНИЕМ КОРОТКОЙ ГИПСОВОЙ ПОВЯЗКИ

И.Ю. Мигулева, Г.А. Семилетов, А.С. Мирзоян

Институт скорой помощи им. Н.В. Склифосовского, Москва

*Предложена методика консервативного лечения закрытых переломов II–V пястных костей, включающая закрытую репозицию отломков и фиксацию короткой гипсовой повязкой. Повязка представляет собой V-образную гипсовую лонгету, охватывающую пястье в поперечном направлении: с ладони через локтевой (лучевой) край кисти на тыл. Тщательное моделирование повязки по своду кисти с точками опоры на ладони и на тыле обеспечивает стабильность фиксации отломков. Методика применена у 129 пациентов с закрытыми переломами II–V пястных костей. В результате репозиции смещение отломков было устранено полностью в 81 (62,8%) случае, положение отломков значительно улучшилось в 39 (30,2%) случаях. Вторичное смещение отломков в гипсовой повязке отмечено у 8 (6,2%) больных. В сроки 1,5–2 мес результат оценен как отличный у 65% пациентов, как хороший — у 16,5%, как удовлетворительный — у 18,5%. Неудовлетворительных исходов не было.*

*Method of conservative treatment of closed II–V metacarpal bone fractures was suggested. It included closed reposition of bone fragments and fixation by short plaster dressing. That dressing was a sugar-tongs plaster splint spreading from the palm to the back of the wrist via ulnar (radius) margin of hand. Careful modeling of plaster dressing with fulcrums on the palm and the back of the wrist provided stable fixation of bone fragments. That method of treatment was applied in 129 patients with closed fractures of II–V metacarpal bones. Complete bone fragments reduction was obtained in 81 patients (62.8%), significant improvement — in 39 patients (30.2%). Secondary displacement of bone fragments in plaster dressing was noted in 8 cases (6.2%). At 1.5–2 months follow up the results were excellent in 65% of patients, good results were achieved in 16.5% of cases and satisfactory results in 18.5%. Unsatisfactory results were not observed.*

Закрытые переломы II–V пястных костей (ЗППК II–V) — наиболее частые закрытые повреждения костей кисти. Ежедневно в отделение травмы кисти обращаются несколько пациентов с такой травмой. Около 80% пострадавших составляют мужчины в возрасте до 40 лет; они получают травму «при ударе кулаком о твердый предмет», и ни для кого не секрет, что чаще всего это происходит во время драки.

Существует несколько способов оперативного лечения ЗППК II–V: остеосинтез спицами по принципу диафиксации [2, 21], интрамедуллярный остеосинтез штифтом [1], интрамедуллярный остеосинтез пучком тонких спиц [6, 9, 11, 16], остеосинтез пластиной [7, 20]. Вместе с тем многие специалисты не разделяют мнение о необходимости широкого применения операции остеосинтеза при ЗППК II–V [17]. Массовый характер этих повреждений, малая контактность драчливых пострадавших и их нежелание находиться в стационаре заставляют травматологов на практике отдавать предпочтение консервативному лечению ЗППК II–V, вплоть до отказа от гипсовой иммобилизации, жертвуя анатомией пястья во имя «упрощения» лечения и ускорения восстановления простейшей полезной функции кисти [5, 8, 13].

На наш взгляд, малый риск развития осложнений и простота выполнения не исчерпывают требований, предъявляемых к методике лечения: необходимо, чтобы она была эффективной, т.е. позволяла стабильно получать полноценный во всех отношениях конечный результат. Деформация пястья часто неприемлема в косметическом плане; кроме того, она в целом ряде случаев предрасполагает к нарушению функции [23].

Одним из первых способов иммобилизации отломков II–V пястных костей было наложение длинной гипсовой лонгеты от нижней трети предплечья до кончиков пальцев в положении разгибания в лучезапястном, пястно-фаланговом и межфаланговых суставах, предложенное R.W. McNealy и M.E. Lichtenstein [18, 19]. К сожалению, практически эта же гипсовая повязка до сегодняшнего дня служит основным способом лечения ЗППК II–V в травмпунктах Москвы, куда обращается основная масса пострадавших. При такой иммобилизации совершенно не учитывается биомеханика смещения отломков II–V пястных костей. Дело в том, что в положении разгибания пальца натягиваются и напрягаются межкостные мышцы, их тяга еще более сгибает дистальный отломок и увеличивает угловую деформацию. Головка пястной кости западает

к ладони, при этом разогнутая основная фаланга переходит в положение переразгибания. Расслабление боковых связок и капсулы пястно-фалангового сустава в положении разгибания влечет за собой формирование стойкой псевдопаралитической установки пальца («pseudoclawing»): гиперэкстензия в пястно-фаланговом и провисание в проксимальном межфаланговом суставе [22]. Дегенеративные изменения расслабленной капсулы и связок приводят к их сморщиванию и формированию разгибательной контрактуры в пястно-фаланговом суставе, функционально крайне невыгодной [3, 25].

Теоретически хорошо обоснованный метод репозиции и иммобилизации отломков II–V пястных костей был предложен S.A. Jahss [14]. Этот метод, более известный отечественным травматологам по описанию Р. Уотсон-Джонса [3] и Е.В. Усолицевой [4], был незаслуженно оставлен без внимания и внедрения в практику не получил. Суть его состоит в следующем. Для репозиции дистального фрагмента, особенно короткого, манипулирование им осуществляют через основную фалангу, согнув ее на 90°. В этом положении головка пястной кости так плотно фиксируется основанием основной фаланги за счет натянутых боковых связок, что при любом движении основной фаланги усилие передается на дистальный отломок пястной кости. Движение согнутой основной фаланги к тылу вызывает разгибание дистального фрагмента и устраняет угловое смещение отломков. После репозиции основная фаланга фиксируется в том же положении сгибания на 90°, проксимальный межфаланговый сустав — также в положении сгибания на 90°, лучезапястный сустав — в положении легкого разгибания с помощью гипсовой лонгеты, накладываемой от кончика пальца до нижней трети предплечья. Недостаток этой методики состоит в том, что при снятии повязки через 2,5 нед врачу приходилось проводить редрессацию тугоподвижного проксимального межфалангового сустава для облегчения его дальнейшей разработки; при этом, несмотря на все реабилитационные мероприятия, у ряда пациентов наблюдалось стойкое ограничение разгибания в неповрежденном проксимальном межфаланговом суставе [3, 14].

Смелым решением, устранявшим этот недостаток методики Jahss, было создание пястного брейса (Galveston metacarpal brace), успешно примененного у 14 пациентов с ЗППК II–V [24]. Брейс обеспечивал достаточно жесткую фиксацию репозированных отломков в правильном положении и одновременно предоставлял пациенту свободу движений в лучезапястном, пястно-фаланговом и межфаланговых суставах. Однако при дальнейшем применении брейса выявился существенный просчет в его конструкции: задняя упорная площадка из-за ее малого диаметра вызывала развитие глубокого некроза подлежащих мягких тканей на тыле пястья [10], из-за чего использование брейса было прекращено. Именно эта фиксирующая повязка

была взята нами в качестве прототипа при разработке короткой гипсовой повязки.

#### МАТЕРИАЛ И МЕТОДЫ

Узкая V-образная гипсовая лонгета по типу брейса на пястье, названная нами короткой гипсовой повязкой, была применена после предварительной репозиции отломков пястных костей у 129 пациентов. Мужчин среди них было 126, женщин — 3. Возраст пациентов — от 15 до 42 лет. По локализации переломы распределялись следующим образом: головка пястной кости — 5, шейка — 90, диафиз — 24, основание — 10. Перелом V пястной кости был у 83 (64,3%) пациентов, IV — у 26 (20,2%) больных, III — у 11 (8,5%) и II — у 9 (7%). Перелом локализовался на правой кисти у 121 (94%) больного, на левой — у 8 (6%).

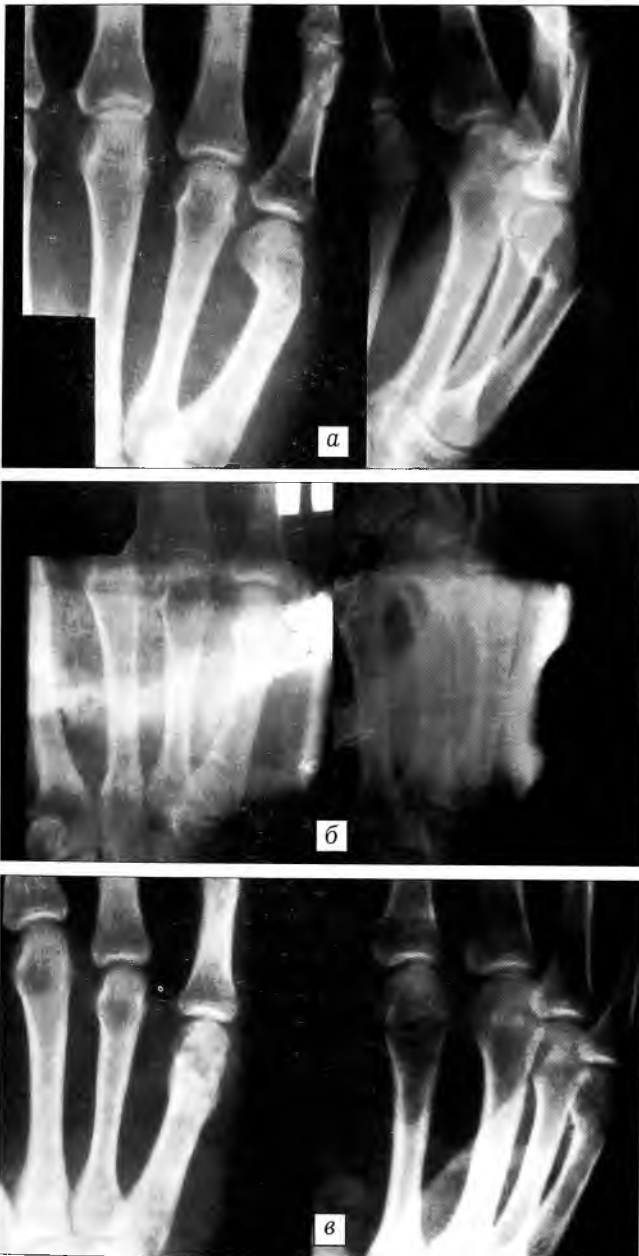Закрытую репозицию выполняли под местной анестезией по следующей методике. Тягой по оси пальца достигали свободной подвижности дистального отломка, устраняли сцепление, захождение отломков и ротационное смещение. Затем давлением пальца непосредственно на головку пястной кости с ладонной стороны к тылу устраняли ее западение, одновременным давлением на вершину деформации на тыле пястья устраняли угловое смещение отломков. При необходимости дополнительную репозицию и устранение бокового смещения осуществляли непосредственным манипулированием дистальным отломком, особенно при переломах в области диафиза. Важным условием успеха репозиции была фиксация оснований IV и V пястных костей с тыла для предотвращения разгибания в запястно-пястных суставах. При шейчных переломах с очень коротким дистальным отломком для репозиции сгибали основную фалангу поврежденного пальца на 90°, оказывали давление ею к тылу на головку пястной кости и разворачивали таким образом дистальный отломок, одновременно оказывая давление с тыла на область перелома.

После достижения репозиции, удерживая отломки в правильном положении, на пястье накладывали V-образную гипсовую лонгету шириной 5–6 см, охватывающую пястье в поперечном направлении: с ладони через локтевой (лучевой) край кисти на тыл. Лонгету тщательно моделировали по своду кисти, обеспечивая точки опоры на ладони под головкой пястной кости и у основания свода, на тыле — в проекции перелома и над основанием пястной кости. Именно хорошее моделирование повязки позволяло избежать избыточного локального давления и образования пролежней мягких тканей при обеспечении стабильной фиксации отломков. Лучезапястный сустав и суставы I пальца всегда оставляли свободными. Пястно-фаланговый сустав был оставлен свободным у 71 пациента из 129. Остальным 58 больным наложена V-образная гипсовая лонгета с дополнительным тыльным козырьком, фиксирующим основные фаланги II–V



Результаты консервативного лечения закрытых переломов II–V пястных костей с применением короткой гипсовой повязки

Локализация перелома пястной кости	Всего больных	Репозиция			Вторичное смещение	Известен результат			
		полная	частичная	нет		всего больных	амплитуда движений		деформация
							полная	ограничена	
Головка	5	3	1	1	–	3	–	3	–
Шейка	90	60	24	6	7	72	48	24	11
Диафиз	24	15	9	–	1	17	13	4	4
Основание	10	3	5	2	–	5	5	–	3
Итого	129	81	39	9	8	97	66	31	18



Рентгенограммы больного Р. Диагноз: закрытый перелом шейки V пястной кости правой кисти со смещением отломков.

а — при поступлении; б — после репозиции и наложения гипсовой повязки; в — результат лечения через 4 нед.

пальцев в положении сгибания с целью повышения стабильности фиксации [15]. По данным литературы, риска развития сгибательной контрактуры пястно-фалангового сустава подобная иммобилизация его не несет [12]. Через 5–6 дней делали контрольную рентгенограмму в гипсовой повязке для выявления возможного вторичного смещения отломков. Срок гипсовой иммобилизации составлял 4 нед.

**РЕЗУЛЬТАТЫ**

Результаты лечения в срок 2 мес после травмы изучены у 97 (75%) из 129 пациентов (см. таблицу).

Функциональный результат был оценен как отличный (отсутствие деформации пястья, полная амплитуда движений в пястно-фаланговом суставе) у 63 (65%) больных. Хороший результат (полная амплитуда движений в пястно-фаланговом суставе, легкая деформация в области перелома) отмечен у 16 (16,5%) пациентов, удовлетворительный (умеренная деформация и некоторое ограничение амплитуды движений в пястно-фаланговом суставе) — у 18 (18,5%) больных. Неудовлетворительных результатов не было.

Приведем клинический пример.

Больной Р., 31 года. Диагноз: закрытый перелом шейки V пястной кости правой кисти со смещением отломков. Травму получил при ударе во время драки. На рентгенограмме при поступлении (см. рисунок, а): косопоперечный перелом шейки V пястной кости со смещением по ширине и под углом, открытым к ладони. Через 4 ч после травмы под местной анестезией выполнена закрытая репозиция, наложена короткая гипсовая повязка. На контрольной рентгенограмме (б): смещение устранено. Гипсовая повязка снята через 4 нед, на рентгенограмме без гипса (в): положение отломков правильное. Больной осмотрен через 2 мес после травмы: сгибание и разгибание в пястно-фаланговом суставе в полном объеме, деформации пястья нет.

**ВЫВОДЫ**

1. Применение короткой гипсовой повязки после закрытой репозиции отломков представляется перспективным методом лечения свежих закрытых переломов II–V пястных костей.

2. Преимуществом предлагаемой методики является возможность стабильно фиксировать отлом-

ки в правильном положении, избежать деформации пястья и обеспечить восстановление амплитуды движений в пястно-фаланговом суставе в достаточно короткие сроки.

#### ЛИТЕРАТУРА

1. Барсук В.И. //Современные проблемы лечения повреждений и заболеваний верхних конечностей. — М., 1998. — С. 52–54.
2. Панфилов В.М. Чрескостный остеосинтез металлическими спицами при лечении переломов пястных костей и фаланг пальцев кисти: Автореф. дис. ... канд. мед. наук. — М., 1974.
3. Уотсон-Джонс Р. Переломы костей и повреждения суставов. — М., 1972. — С. 401–403.
4. Усольцева Е.В., Машкара К.И. Хирургия заболеваний и повреждений кисти. — Л., 1986. — С. 217–219.
5. Arafa M., Haines J., Noble J., Carden O. //Injury. — 1986. — Vol. 17, N 4. — P. 277–278.
6. Faraj A.A., Davis T.R. //J. Hand Surg. — 1999. — Vol. 24B, N 1. — P. 76–79.
7. Fischer K.J., Bastidas J.A., Provenzano D.A., Tomaino M.M. //Ibid. — 1999. — Vol. 24A. — P. 928–934.
8. Ford D.J., Ali M.S., Steel M.N. //Ibid. — 1989. — Vol. 14B. — P. 165–167.
9. Foucher G. //Ibid. — 1995. — Vol. 20A, N 3, Part 2. — S 86–S 90.
10. Geiger K.R., Karpman R.R. //J. Bone Jt Surg. — 1989. — Vol. 71A. — P. 1199–1202.
11. Gonzales M.H., Igram C.M., Hall R.F. //J. Hand Surg. — 1995. — Vol. 20A. — P. 382–387.
12. Hall R.F. //Clin. Orthop. — 1987. — N 214. — P. 31–36.
13. Hansen P.B., Hansen T.B. //J. Hand Surg. — 1998. — Vol. 23B, N 2. — P. 245–247.
14. Jahss S.A. //J. Bone Jt Surg. — 1938. — Vol. 20. — P. 178–186.
15. Lee S.-G., Jupiter J.B. //Hand Clinics. — 2000. — Vol. 16, N 3. — P. 323–332.
16. Lenoble E., Goutalier D. //Ann. Chir. Main. — 1993. — Vol. 12, N 3. — P. 189–196.
17. Lundeen J.M., Shin A.Y. //J. Hand Surg. — 2000. — Vol. 25B, N 3. — P. 258–261.
18. McNealy R.W., Lichtenstein M.E. //Surg. Gynec. Obstet. — 1932. — Vol. 55. — P. 758–765.
19. McNealy R.W., Lichtenstein M.E. //Am. J. Surg. — 1940. — Vol. 50. — P. 563–570.
20. O'Sullivan S.T., Limantzakis G., Kay S.P.J. //J. Hand Surg. — 1999. — Vol. 24B, N 3. — P. 347–349.
21. Paul A.S., Kurdy N., Kay P.R. //Acta Orthop. Scand. — 1994. — Vol. 65, N 4. — P. 427–429.
22. Stern P.J. //J. Hand Surg. — 2000. — Vol. 25A, N 5. — P. 817–823.
23. Thurston A.J. //Ibid. — 1992. — Vol. 17B. — P. 580–582.
24. Viegas S.F., Tencer A., Woodard P. et al. //Ibid. — 1987. — Vol. 12A. — P. 139–143.
25. Waugh R.L., Ferrazzano G.P. //Am. J. Surg. — 1943. — Vol. 59. — P. 186–194.

### Заметки на полях рукописи

Тема статьи — лечение переломов пястных костей, составляющих немалую часть в структуре амбулаторных травм, весьма актуальна. Максимально стабильная фиксация при этих переломах достигается остеосинтезом с помощью штифтов, пластин и спиц. Последние применяются наиболее часто (в том числе и в отделении микрохирургии и травмы кисти ЦИТО) для лечения в амбулаторных условиях. Оригинальность метода, предложенного авторами статьи, заключается в использовании короткой V-образной гипсовой повязки (шириной 5–6 см). Хорошо отмоделированная гипсовая лонгета на пястье оставляет свободными кистевой и пястно-фаланговые суставы, и в этом ее преимущество перед обычной лонгетой. Не имея собственного опыта применения данной методики, мы тем не менее считаем, что она имеет ограниченные показания: единичные и так называемые устойчивые переломы пястных костей.



Проф. В.Г. Голубев (Москва)

© Коллектив авторов, 2002

## СТАБИЛОМЕТРИЯ КАК МЕТОД ОЦЕНКИ ПРОПРИОЦЕПЦИИ ПРИ ПОВРЕЖДЕНИЯХ КАПСУЛЬНО-СВЯЗОЧНОГО АППАРАТА КОЛЕННОГО СУСТАВА

В.С. Ветрилэ<sup>2</sup>, И.С. Косов<sup>1</sup>, А.К. Орлецкий<sup>1</sup>

<sup>1</sup>Центральный институт травматологии и ортопедии им. Н.Н. Приорова, Москва

<sup>2</sup>Больница травматологии и ортопедии, Кишинев (Республика Молдова)

---

*Предложен способ стабилметрического обследования, позволяющий объективизировать оценку степени утраты проприоцептивного контроля баланса тела у больных с повреждениями коленного сустава. С целью повышения информативности стабилметрического исследования в дополнение к стандартным тестам разработаны оригинальные функциональные тесты. Приведен пример их использования.*

*Method of stabilometric examination is suggested to evaluate the rate of proprioceptive control loss for body balance in patients with knee injury. For the improvement of stabilometric information additional functional tests were elaborated. The example of their application is given.*

---

В настоящее время считается доказанной определяющая роль проприоцепторов капсульно-связочных структур коленного сустава в управлении стабилизирующей функцией околоуставных мышц. Наибольшее количество рецепторов обнаружено в крестообразной связке, капсуле сустава, менисках, связке надколенника. Отмечена прямая связь между их количеством на единицу площади и клиническим проявлением нестабильности в коленном суставе. Установлено, что после разрыва передней крестообразной связки значительно снижается уровень афферентной информации об угловом положении сустава, что приводит к рецидивирующему повреждению его стабилизаторов и прогрессированию нестабильности. При остром повреждении капсульно-связочного аппарата коленного сустава нарушается спектр афферентации от рецепторных структур, снижается проприоцептивная рецепция и увеличиваются ноцицептивные афферентные потоки, происходит защитное выключение нейрогенной стимуляции четырехглавой мышцы. В условиях выраженного искажения структуры афферентации пациент не способен «чувствовать» действие и результаты действия мышц [1, 10].

Применение артроскопической методики оперативного лечения острых повреждений капсульно-связочных структур с максимально возможным сохранением «группировок» проприоцепторов позволяет надеяться на снижение риска развития функциональных нарушений [2]. В то же время при повреждении крестообразных связок центральная нервная система способна к репрограммированию нервно-мышечной деятельности для защиты нестабильного сустава. Контроль движений тела зависит от информации с периферических рецепторов (биологическая обратная связь) и существования «обученного» характера поведения [6–8]. Эти данные подтверждаются исследованиями

Васмаджан [5], который показал, что пациенты могут быть натренированы таким образом, чтобы изменить порядок привлечения мышц к работе, используя биологическую обратную связь.

Перспективные разработки новых средств оперативного и консервативного лечения повреждений коленного сустава, вероятнее всего, будут базироваться на достижении максимальной сохранности и/или восстановлении проприоцептивной функции капсульно-связочного аппарата. Достаточно весомую роль в этом плане играют диагностические методики, позволяющие выявить патологические изменения в регуляции деятельности околоуставных мышц и связанные с ними функциональные нарушения в коленном суставе. Однако объективизация степени утраты проприоцепции до настоящего времени сопряжена со множеством технических и методических проблем.

В клинике обычно проводят исследования в условиях открытого и закрытого кинематического контура. В первом случае, как правило, регистрируют точность воспроизведения двигательного задания при выключении контроля со стороны зрения. Более информативной и значимой является многокомпонентная биомеханическая оценка ходьбы. Для объективной оценки проприоцептивной функции капсульно-связочных структур у больных с повреждениями коленного сустава в условиях закрытого кинематического контура мы предприняли попытку использовать стабилметрический метод.

На сегодняшний день стабилметрия является методом исследования функции поддержания равновесия в основной стойке. Сохранение равновесия — процесс динамический. Испытывая всевозможные влияния, дестабилизирующие баланс, нейромышечная система непрерывно корректирует двигательную стратегию обеспечения устойчивости тела. В качестве источников информации о положении тела выступают зрительный,

вестибулярный и соматосенсорный анализаторы. Обычно эти анализаторы в равной степени активны, но в некоторых обстоятельствах их значимость может избирательно снижаться или возрастать. Например, зрительный анализатор бесполезен в темноте, и в этом случае центральная нервная система в поддержании стабильности полагается на вестибулярные и соматосенсорные системы. При снижении роли соматосенсорного анализатора (в частности, при повреждении проприоцепторов капсульно-связочного аппарата коленного сустава) компенсация обеспечивается большей активностью двух других систем.

Подобно любому физическому объекту тело человека имеет свой центр тяжести — точку приложения результирующей сил тяжести всех частиц тела. Центр тяжести совпадает с центром масс (в медицинской литературе для обозначения центра масс в ряде случаев используется термин «общий центр масс») — геометрической точкой, для которой сумма произведений масс всех материальных точек, составляющих тело, на их радиусы-векторы, проведенные из этой точки, равна нулю. Механическое взаимодействие тела и земного шара характеризуется наличием силы тяжести — векторной величины, равной произведению массы тела на ускорение свободного падения в гравитационном поле Земли. Вектор этой силы направлен из центра масс вертикально вниз и проецируется в пределах основания (стопы и область между ними), причем при выходе вектора за эти пределы тело теряет устойчивость. Точка падения вектора силы тяжести на основание определяет локализацию центра давления. Регистрация его положения на плоскости основания во времени составляет аппаратно-программную суть стабилотрии с применением стабилотрических платформ.

Мы использовали компьютеризированную платформу фирмы МБН (Москва), состоящую из жесткого основания, на котором закреплены три датчика, чувствительных к вертикальной силе. Сверху на датчики установлена металлическая плита. Вычисление равнодействующей приложенной к платформе силы осуществляется программно с учетом значений каждого датчика. При спокойном стоянии обследуемого на платформе равнодействующая показывает проекцию его центра тяжести. Измерения проводятся с некоторой постоянной частотой (около 50 раз в секунду), в результате регистрируется траектория перемещения равнодействующей нагрузки, т.е. центра тяжести. Аппаратно-программный комплекс «МБН-Стабилотрия» позволяет регистрировать колебания центра масс в ряде стандартных тестов, в том числе стабилотрическом и тесте Ромберга [3]. При тестировании в течение 51 с проводится запись проекции центра масс обследуемого, стоящего на платформе в так называемой стандартной основной стойке: ноги и туловище выпрямлены, голова держится ровно, руки свободно свисают по сторонам.

В отчете приводятся положение центра давления, его девиация около среднего положения, средняя скорость движения, длина статокинезограммы (траектории движения центра давления в проекции на горизонтальную плоскость), средняя площадь статокинезограммы и показатели спектра частот, при выполнении теста Ромберга приводится коэффициент Ромберга (отношение площадей статокинезограмм, зарегистрированных при обследовании пациента с закрытыми и с открытыми глазами, умноженное на 100).

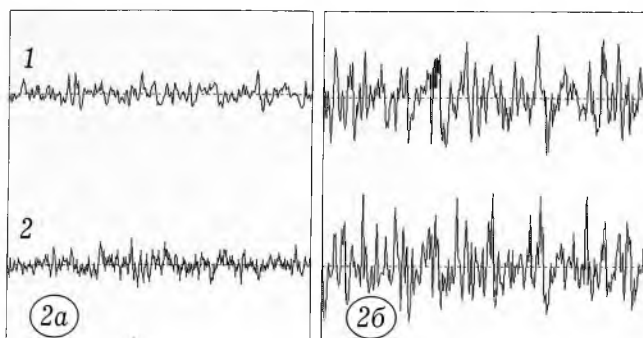
Поддержание равновесия обеспечивается напряжением мышц-стабилизаторов, причем результирующий вектор возникающих при этом сил имеет противоположную смещению центра масс направленность. Основными двигательными стратегиями сохранения баланса тела являются голеностопная (стабилизация центра масс в сагиттальной плоскости) и тазобедренная (стабилизация во фронтальной плоскости). Что касается участия околоуставных мышц коленного сустава в поддержании баланса тела в основной стойке, то здесь определяется их незначительная активность. Это обусловлено особенностями расположения вектора силы тяжести — впереди от коленного сустава, т.е. сустав замыкается пассивно, напряжения активных стабилизаторов и затрат энергии не требуется. Однако малейшие внешние дестабилизирующие воздействия приводят к активному включению мышц бедра, причем временные характеристики их напряжения имеют тесную связь с дестабилизирующим агентом [9].

С целью повышения информативности стабилотрического исследования проприоцептивной функции капсульно-связочных структур коленного сустава в дополнение к стандартным были разработаны оригинальные функциональные тесты.

**Тест А.** Учитывая расположение вектора силы тяжести в основной стойке (спереди от коленных суставов) и связанное с этим минимальное участие активных стабилизаторов коленного сустава в удержании равновесия, создавали условия смещения вектора кзади от сустава: испытуемому давали задание удерживать равновесие в положении полуприседа (сгибание в коленных суставах 20–30°) (рис. 1).



Рис. 1. Модифицированный стабилотрический тест А (сгибание в коленных суставах 20–30°).



**Рис. 2.** Биоэлектрическая активность внутренней (1) и наружной (2) широких мышц бедра: а — в основной стойке, б — в условиях проведения модифицированного стабилметрического теста А.

При электромиографическом обследовании испытуемого в этом положении регистрируется высокая активность внутренней и наружной широких мышц бедра (рис. 2), что свидетельствует о более активном (по сравнению с основной стойкой) участии в удержании баланса околоуставных мышц коленного сустава.



**Тест В.** Для выявления различий в двигательных стратегиях пораженной и здоровой конечностей предлагали испытуемому удерживать равновесие, стоя поочередно на выпрямленной здоровой и больной ноге (рис. 3).

При обследовании больных стандартные и предложенные оригинальные стабилметрические тесты применяли в комплексе с изокинетическими [4].

**Рис. 3.** Модифицированный стабилметрический тест В (стоя на одной ноге).

Для демонстрации возможностей комплексного тестирования приводим клиническое наблюдение.

Больной Р., 34 лет. Поступил в отделение спортивной и балетной травмы ЦИТО с жалобами на боли, ограничение движений, припухлость обоих коленных суставов. Травму получил накануне, упав при спуске со склона на горных лыжах. Обратился в поликлинику ЦИТО, где произведена пункция обоих коленных суставов: получена геморрагическая жидкость. Наложена иммобилизационная шина и больной переведен для дальнейшего лечения в отделение. При осмотре левого коленного сустава: гематома по внутренней поверхности, болезненность при пальпации этой области; болезненность при пальпации наружной суставной щели; ограничение движений в суставе — сгибание 60°, дефицит разгибания 5°; баллотация надколенника. Тестирование связочного аппарата невозможно из-за блокады сустава и выраженного болевого синдрома. При обследовании правого коленного сустава:

ва: болезненность при пальпации внутренней суставной щели, баллотация надколенника; сгибание в суставе 80°, дефицит разгибания 5°; симптом переднего выдвигающего ящика (+), вальгус-тест (+), симптом Лахмана (+).

Через 6 дней, после соответствующей подготовки больному произведена артроскопия обоих коленных суставов.

При артроскопическом обследовании правого коленного сустава обнаружены отрыв передней крестообразной связки от бедренного места прикрепления, комбинированный горизонтально-поперечный разрыв наружного мениска. Произведены подшивание культи передней крестообразной связки к задней крестообразной связке из дополнительного постеромедиального доступа, частичная резекция наружного мениска. При артроскопическом обследовании левого коленного сустава выявлены отрыв передней крестообразной связки от бедренного места прикрепления с продольным разволокнением, паракапсулярный разрыв заднего рога внутреннего мениска, комбинированный разрыв тела и заднего рога наружного мениска, разрыв медиального поддерживающего аппарата надколенника, медиальной капсулы сустава. Произведены иссечение культи передней крестообразной связки, шов внутреннего мениска методом «снаружи—внутри», субтотальная наружная менискэктомия, подкожный шов медиального поддерживающего аппарата надколенника и медиальной капсулы сустава. На оба коленных сустава наложены иммобилизирующие шины сроком на 4 нед. После прекращения иммобилизации проведен курс восстановительного лечения.

При обследовании через 8 мес после операции пациент предъявляет жалобы на небольшие боли в левом коленном суставе при спуске и подъеме по лестнице. Определяется незначительная гипотрофия околоуставных мышц слева — длина окружности левого бедра на 1,5 см меньше, чем правого. Симптом переднего выдвигающего ящика слева (+), справа (–), симптом Лахмана слева (+), справа (–).

Протокол стандартного стабилметрического теста Ромберга приведен на рис. 4, а. Обращают на себя внимание отклонение центра масс вправо (5,42 мм), которое уменьшается при отключении зрительного контроля (2,74 мм), а также увеличение длины и площади статокинезограмм в отсутствие зрительного контроля (с открытыми глазами соответственно 574,53 мм и 292,55 мм<sup>2</sup>, с закрытыми — 866,74 мм и 641,74 мм<sup>2</sup>). Коэффициент Ромберга равен 219. Результаты теста свидетельствуют о вероятной разгрузке левой ноги, а также о повышении роли зрения в контроле баланса.

Проведение функционального теста А (рис. 4, б) выявило аналогичные тенденции в положении центра масс: смещение вправо на 8,52 мм при открытых и на 5,20 мм при закрытых глазах (значительное отклонение по оси Y связано с условиями выполнения теста), но более выраженные изменения длины и площади статокинезограммы в отсутствие зрительного контроля (с открытыми глазами соответственно 788,59 мм и 383,09 мм<sup>2</sup>, с закрытыми — 1436,25 мм и 1619,78 мм<sup>2</sup>). Коэффициент Ромберга составил 422. Изменение положения вектора силы тяжести привело к вовлечению околоуставных мышц бедра в процесс удержания равновесия, следовательно, выявленное повышение роли зрительного анализатора направлено на компенсацию проприоцепции капсульно-связочных структур коленных суставов.

Анализ показателей смещения центра масс в сагитальной плоскости свидетельствует о том, что при наличии зрительного контроля у пациента проявляется тенденция активно смещать вектор силы тяжести кпереди: разница положений центра масс по оси Y в стандартном тесте Ромберга составила 7,46 мм, в тесте А — 14,76 мм.

Проведение теста В (рис. 4, в) выявило более выраженное смещение центра масс кпереди (на 14,55 мм) и латерально (на 4,43 мм) при стойке на левой ноге. На наш взгляд, это связано с функциональной недоста-

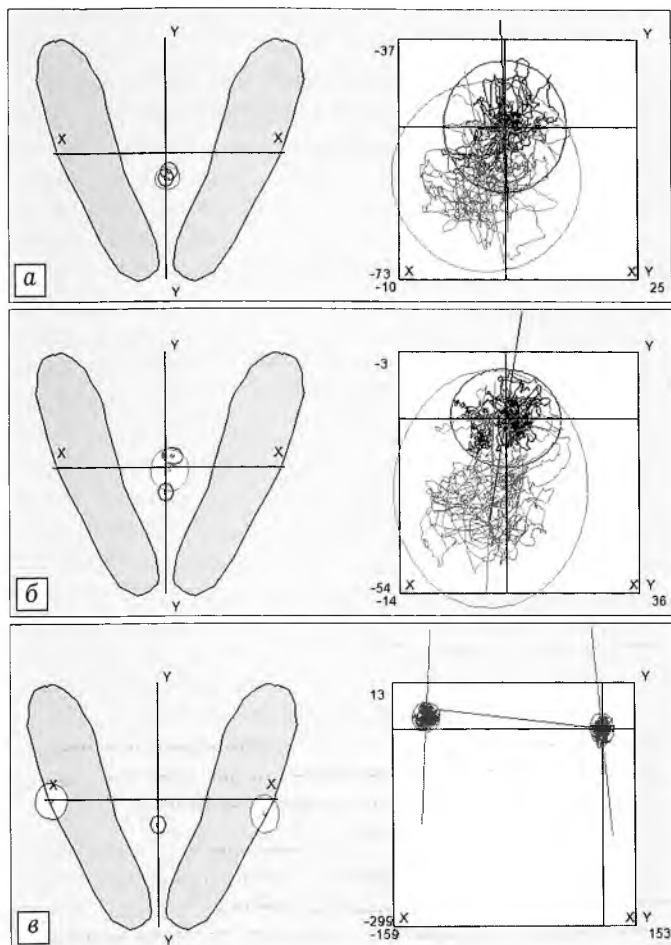


Рис. 4. Протоколы стабилометрических исследований.

а — тест Ромберга (серая линия — запись в отсутствие зрительного контроля); б — модифицированный тест А (серая линия — запись в отсутствие зрительного контроля); в — модифицированный тест В.

точностью внутренней широкой и прямой мышц бедра и, как следствие, стремлением пациента сместить вектор силы тяжести.

Изокинетическое исследование на аппарате «Biodex» показало уменьшение силы мышц левого бедра (рис. 5), а исследование изометрических параметров — снижение способности к силовой дифференцировке разгибателей голени слева (рис. 6).

Комплексная функциональная оценка определила более высокий уровень компенсации правого коленного сустава у обсуждаемого больного. Примечательно, что степень повреждения обоих суставов была у него практически одинаковой. Различие оперативной тактики заключалось в сохранении справа поврежденной передней крестообразной связки и подшивании ее культи к задней крестообразной связке.

Предложенные стабилометрические тесты были применены в комплексном исследовании компенсации функции коленного сустава после оперативного лечения травматических повреждений капсульно-связочного аппарата у 18 больных. Результаты тестирования позволили в определенной степени объективизировать процесс восстановления проприоцептивной функции. В настоящее время ведется работа по синхронизации записи статокинезограммы с регистрацией биоэлектрической ак-

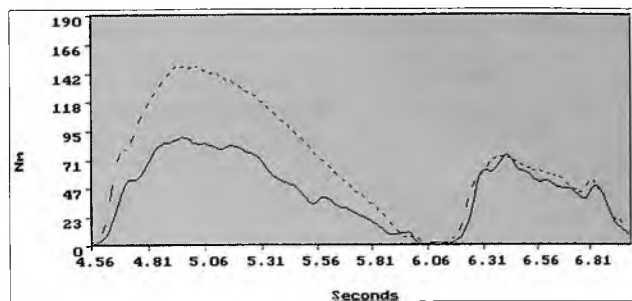


Рис. 5. Протокол изокинетического теста (показатели правой ноги — пунктирная линия).

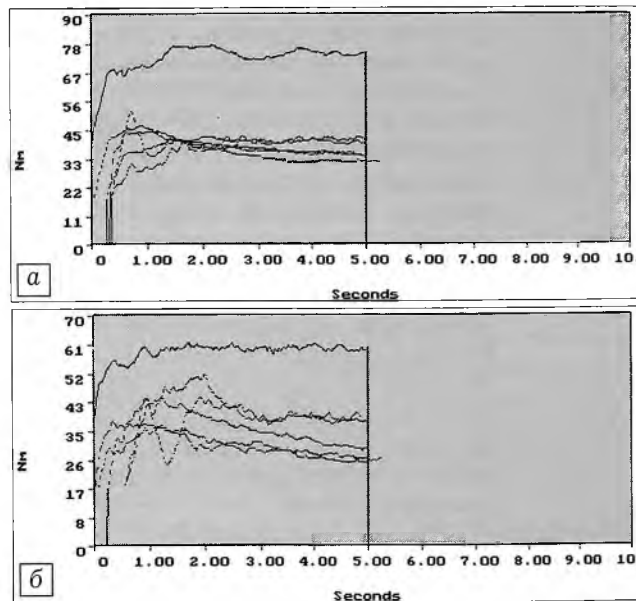


Рис. 6. Протокол изометрического теста: а — правая нога, б — левая.

тивности мышц, что даст возможность более подробно анализировать участие активных стабилизаторов в обеспечении равновесия тела.

#### Л И Т Е Р А Т У Р А

1. Лисицын М.П., Андреева Т.М. // Вестн. травматол. ортопед. — 2001. — N 3. — С. 69–74.
2. Миронов С.П., Орлецкий А.К., Ветрилэ В.С. // Там же. — 2001. — N 3. — С. 26–28.
3. Скворцов Д.В. Клинический анализ движений. — М., 2000.
4. Цыкунов М.Б., Орлецкий А.К., Косов И.С. // Вестн. травматол. ортопед. — 1997. — N 1. — С. 27–33.
5. Basmajian J.V. // Arch. Phys. Med. Rehabil. — 1981. — Vol. 62, N 10. — P. 469–475.
6. Draper V., Ballard L. // Phys. Ther. — 1991. — Vol. 71. — P. 455–464.
7. Hald R.D., Bottjen E.J. // J. Sports Phys. Ther. — 1987. — N 9. — P. 89–93.
8. Levitt R., Deisinger J.A., Wall J. et al. // J. Orthop. Sports Med. Phys. Fitness. — 1995. — Vol. 35, N 3. — P. 218–223.
9. Rietdyk S., Patla A.E., Winter D.A. et al. // J. Biomech. — 1999. — Vol. 32, N 11. — P. 1149–1158.
10. Soderberg G.L., Minor S.D., Arnold K. // Phys. Ther. — 1987. — Vol. 67. — P. 1691–1696.



© В.И. Кузьмин, 2002

## МОНИТОРИНГ БОЛИ С ЦЕЛЬЮ ОПРЕДЕЛЕНИЯ ОПТИМАЛЬНЫХ СРОКОВ АКТИВИЗАЦИИ ПАЦИЕНТОВ ПОСЛЕ РЕКОНСТРУКТИВНЫХ ОПЕРАЦИЙ ПО ПОВОДУ ПОПЕРЕЧНОГО ПЛОСКОСТОПИЯ

В.И. Кузьмин

Медицинский центр Центрального банка Российской Федерации, Москва

*У 30 больных после реконструктивных операций на обеих стопах по поводу поперечного плоскостопия, hallux valgus проведен мониторинг боли в покое и при нагрузке с использованием 10-балльной «Карты болевого аудита». Нагрузка на стопы у 15 больных начата с 6-го дня после операции, у других 15 пациентов — с 4-го дня. Анализ данных болевого аудита показал, что оптимальной является активизация пациентов с 4-го дня в специальной послеоперационной обуви, без гипсовых повязок и средств дополнительной опоры. Отмечена перспективность использования компьютерной системы «Balance-test» для объективной характеристики опороспособности стоп после операции, оценки эффективности ранней активизации, а также для ускорения адаптации больных к нагрузкам после оперативного лечения.*

*In 30 patients with flat foot and hallux valgus reconstructive operations by CITO and Sheverson's techniques were performed on both feet. Pain monitoring using «Card of pain audit» was carried out at rest and under load. In 15 patients feet loading was started on the 6 postoperative day and in other 15 patients — on the 4 day. Pain audit showed that the optimum time for the patient activation was the 4th postoperative day with use of special postoperative shoes and without plaster dressing and additional support. Use of computer system «Balance test» was shown to be a perspective for the objective evaluation of postoperative weight-bearing ability, efficacy of patient activation as well as for the acceleration of patient adaptation to postoperative loads.*

Для устранения деформации переднего отдела стоп при поперечном плоскостопии, hallux valgus предложен ряд эффективных реконструктивных операций. Общеизвестно, что успех лечения и продолжительность его восстановительного периода (в том числе стационарного) в значительной степени зависят от своевременной активизации больного после хирургического вмешательства. Однако объективных критериев для определения оптимальных сроков нагрузки на стопы в раннем послеоперационном периоде не существует. Этим объясняется разноречивость данных литературы: приводимые сроки начала активизации больных колеблются от 1–5 дней до 2–4 нед в зависимости от объема операции, при этом используются гипсовые повязки и дополнительные средства опоры [1–5, 8, 10, 11, 13–16].

Одним из важнейших факторов при решении вопроса о нагрузке на ноги — в случае благоприятного течения послеоперационных ран — является боль [6, 7, 9]. Боль всегда субъективна, каждый человек воспринимает ее через свой индивидуальный опыт, связанный с ранее перенесенными травмами либо другими обстоятельствами. Исследованию боли посвящено большое число работ, в которых предлагаются различные методические подходы. Большинство методик, применяемых для изучения боли, основывается на субъек-

тивной оценке исследуемых, т.е. на ощущениях самого пациента: визуально-аналоговые шкалы, опросники качества жизни, многомерная оценка боли с использованием болевого опросника Мак-Гилловского и др. Предпринимались попытки объективизировать оценку боли путем регистрации изменений сосудистого тонуса, кровенаполнения сосудов, электромиографических, термографических параметров и т.п. Однако получаемые при этом данные неспецифичны для боли и не могут служить критериями для ее оценки. В последние годы для анализа боли предложены такие нейрофизиологические методики, как исследование ноцицептивного флексорного рефлекса, экстероцептивной супрессии произвольной мышечной активности, оценка соматосенсорных вызванных потенциалов, которые позволяют приблизиться к объективной оценке боли и исследованию систем ЦНС, участвующих в ее формировании. Однако эти методы сложны для применения в практическом здравоохранении [2, 6, 7].

Исходя из сказанного выше и учитывая собственный опыт хирургического лечения поперечного плоскостопия (766 больных — 1454 реконструктивные операции), мы провели исследование с целью определения оптимальных сроков активизации пациентов на основе мониторинга боли (болевого аудита).

**МАТЕРИАЛ И МЕТОДЫ**

В исследование включены 30 больных в возрасте от 25 до 59 лет, которым были произведены реконструктивные операции на обеих стопах по поводу поперечного плоскостопия, hallux valgus. 26 пациентам со II и III степенью поперечного плоскостопия выполнены операции по методике ЦИТО [5]. У 4 больных, страдавших плоскостопием I степени со значительной деформацией головки I плюсневой кости, произведена остеотомия I плюсневой кости по Шеврону [11] с фиксацией зоны остеотомии спицей (у 2 больных) или лавсановой лентой по Климову (также у 2) — последняя предпочтительнее для раннего восстановления функции первого плюснефалангового сустава. Фиксация стоп гипсовыми повязками после операции не применялась. Для создания покоя в первые 3–5 сут использовались ортезы. После операции всем больным проводилась рентгенография с целью контроля стабильности зоны остеотомии I плюсневой кости.

С 1-го дня больным назначали лечебную гимнастику для профилактики гипостатических осложнений, со 2–3-го дня добавляли упражнения, направленные на восстановление функции суставов стопы. Болевой синдром после операции купировали анальгином, вольтареном (в инъекциях или таблетках), при необходимости — наркотическими препаратами.

Больные были разделены на две группы по 15 человек. Пациентам 1-й группы нагрузка была разрешена на 6-й день (отсчет включая день операции), пациентам 2-й группы — на 4-й день.

Мониторинг боли проводили в покое и при осевой нагрузке на стопы. Для оценки интенсивности боли в стопах была разработана «Карта болевого аудита» (рис. 1). Карта представлена двумя цифровыми шкалами от 0 (отсутствие боли) до 10 баллов (нестерпимая боль). Первая шкала предназначена для определения интенсивности боли в период постельного режима (в покое), вторая — в период нагрузки на стопы. Интерпретация балльной оценки боли не предлагалась, пациенты сами определяли в указанном диапазоне степень выраженности болевого синдрома. Больных знакомили с картой болевого аудита до операции. Независимо от возраста и профессии они легко обучались заполнять ее.

В период постельного режима пациенты в конце каждого дня отмечали на шкале 1 балльный показатель, соответствовавший, по их мнению, интенсивности испытываемой боли. При благоприятном течении послеоперационных ран пациентам 1-й группы с 6-го дня, пациентам 2-й группы с 4-го дня разрешалась нагрузка на стопы в специально разработанной обуви, освобождающей от нагрузки оперированный передний отдел стоп (рис. 2). Пациенты могли самостоятельно, без дополнительных средств опоры передвигаться по палате, что повышало уровень их самообслуживания и улуч-




Рис. 1. Карта болевого аудита.

шалось эмоциональное состояние. При решении вопроса о сроке активизации возраст больных и объем хирургического вмешательства не учитывались. Умеренный отек в области стоп не являлся противопоказанием к началу нагрузки.

Со дня активизации по 12-й день пациенты заполняли шкалу 2 (интенсивность боли при нагрузке) и одновременно продолжали заполнять шкалу 1 (боль в покое после нагрузки). Следует отметить, что больные, проводящие мониторинг собственных болевых ощущений, предварительно настроенные на контроль за своими болями, чувствуют себя более защищенными и адаптированными к боли и ранней нагрузке после операции.

Для объективной оценки опороспособности стоп после хирургического вмешательства пациентов в день начала ходьбы, на 8-й и 12-й день обследовали на системе «Balance-test» (рис. 3). Суть этого метода исследования заключается в определении положения центра равновесия и устойчивости тела на платформах системы за счет преобразования давления на опорные пластины. Кроме того, данный тест позволяет проводить тренировку больного, изменяя наклон пластин, на которых он стоит. Это способствует более быстрому и равномерному распределению нагрузки между стопами, повышает и ускоряет адаптацию пациента к нагрузкам.

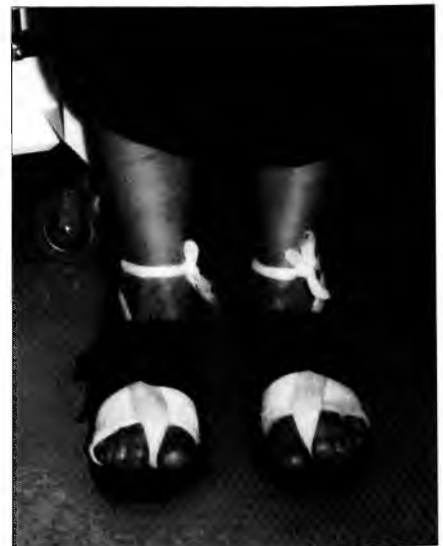

Рис. 2. Больная в послеоперационной обуви в день активизации.



Рис. 3. Обследование на системе «Balance-test».

#### РЕЗУЛЬТАТЫ И ОБСУЖДЕНИЕ

Использование карты болевого аудита с балльной оценкой интенсивности боли позволило в значительной мере объективизировать субъективную оценку пациентами их болевых ощущений и проследить закономерности динамики болевого синдрома после операции.

На рис. 4, а в графической форме представлена динамика выраженности боли по данным болевого аудита у пациентов 1-й группы до начала их активизации. В 1-й и 2-й день после операции у большинства пациентов оценка боли составляла от 10 до 3 баллов. На 3-5-й день интенсивность боли снижалась в основном до 1-4 баллов, а у 3 пациентов боль в покое отсутствовала.

С 6-го дня больным этой группы была разрешена нагрузка в послеоперационной обуви — передвижение в пределах палаты с целью самообслуживания и проведения личной гигиены с постепенным расширением двигательного режима в пределах отделения. Безопасность нагрузки в этот срок и благоприятное течение послеоперационного периода гарантировались технологичностью выполненной операции, обеспечивающей стабильность в зоне остеотомии I плюсневой кости и создание внутреннего фиксатора. Как указывалось выше, с 6-го дня больные оценивали боль в покое и при нагрузке (рис. 4, б). В первый день начала ходьбы максимальная интенсивность боли составила 8 баллов, минимальная — 3 балла, средняя оценка равнялась 4,4 балла. К 12-му дню боль значительно уменьшилась: максимальный показатель составил 4 балла, минимальный — 0, средний — 1,4 балла. Интенсивность боли в покое в первый день нагрузки колебалась от 2 до 1 балла, а с 7-го дня стабилизировалась на уровне 1-0 баллов.

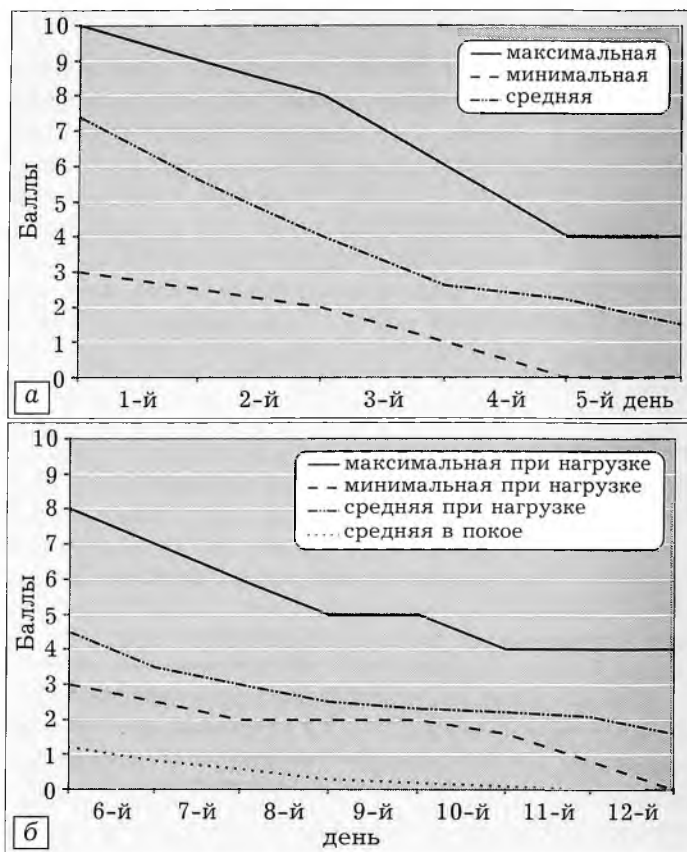


Рис. 4. Динамика интенсивности боли после операции у больных 1-й группы.

а — с 1-го по 5-й день (постельный режим); б — с 6-го по 12-й день (после начала нагрузки).

Учитывая выявленное у больных 1-й группы закономерное снижение интенсивности боли в покое и стабилизацию ее на 4-5-й день, а также повторение этой закономерности в 1-3-й дни после операции у больных 2-й группы (рис. 5, а), мы решили начать активизацию пациентов 2-й группы с 4-го дня после хирургического вмешательства. Возможность сокращения периода покоя определялась и состоянием послеоперационных ран: к 4-му дню отек на стопах значительно уменьшался; кроме того, к этому времени уже можно прогнозировать развитие воспалительных процессов в ранах. У больных 2-й группы в день начала ходьбы максимальная интенсивность боли при нагрузке составляла 7 баллов, минимальная — 2 балла, средний показатель равнялся 4,8 балла (рис. 5, б), что несущественно выше, чем у пациентов 1-й группы в день их активизации. В последующем интенсивность боли при нагрузке у них также значительно уменьшалась и к 12-му дню составляла от 2 до 0 баллов (в среднем 1 балл). Боль в покое после нагрузки у пациентов 2-й группы на 4-5-й день усиливалась до 4 баллов максимально и 1 балла минимально, составляя в среднем 2,4 балла. В 1-й группе в первые 2 сут от начала ходьбы эти показатели равнялись соответственно 2, 1 и 1,2 балла. Таким образом, разница между средними показателями интенсивности боли в покое после нагрузок у больных 1-й и 2-й групп

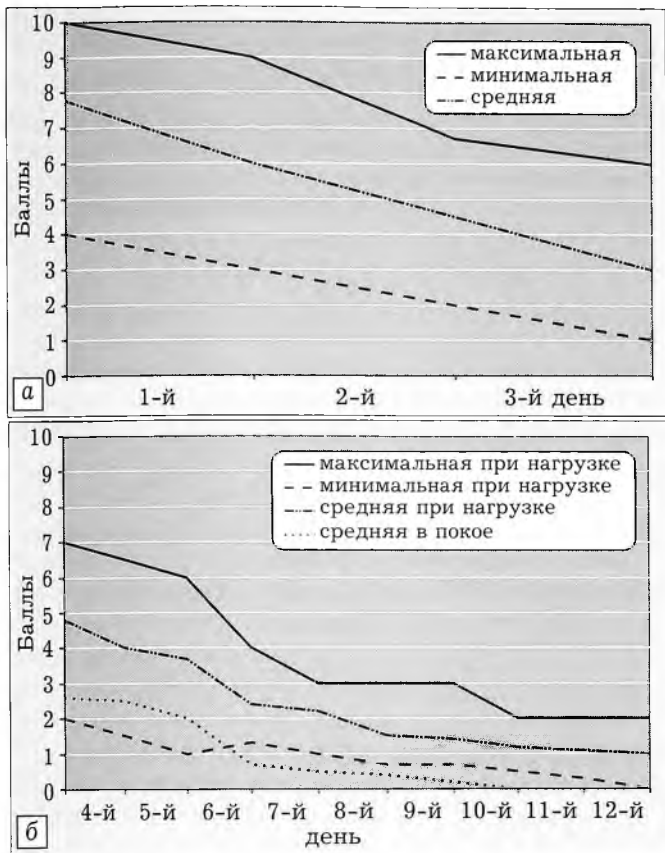


Рис. 5. Динамика интенсивности боли после операции у больных 2-й группы.  
а — с 1-го по 3-й день (постельный режим); б — с 4-го по 12-й день (после начала нагрузки).

составила 1,2 балла, что при 10-балльной шкале оценок не столь существенно.

Для объективной оценки опороспособности стоп после операции 6 пациентам в день начала ходьбы, на 8-й и 12-й день проведено обследование на системе «Balance-test». Приведем клинический пример.

Больная П., 32 лет, поступила с диагнозом: двустороннее поперечное плоскостопие, hallux valgus II степени на левой и III степени на правой стопе в сочетании с молоткообразной деформацией II и III пальцев II степени справа. 07.08.01 произведена реконструктивная операция на переднем отделе обеих стоп по методике ЦИТО,

на правой стопе выполнена резекция головок основных фаланг II и III пальцев. Больная активизирована на 6-й день. При обследовании на системе «Balance-test» (рис. 6) в день начала нагрузки выявлено расширение зоны колебания центра равновесия, смещение ее кзади и влево, что характеризует неустойчивое положение обследуемого на платформах. Расширение двигательного режима и адаптация стоп к нагрузкам, а также тренировки на «Balance-test» (перемещение платформ в горизонтальной и вертикальной плоскостях) способствовали более равномерному распределению нагрузки между стопами, повышению устойчивости пациентки. На 8-й день зона колебания центра равновесия сузилась и приобрела тенденцию перемещения к нормальному расположению. К 12-му дню отмечено значительное сужение этой зоны и приближение ее к нормальному расположению, однако сохранилось некоторое смещение влево, что было обусловлено большим объемом операции на правой стопе.

К 12-му дню после операции пациенты полностью обслуживали себя, ходили в столовую, готовились к домашним нагрузкам. Из 30 больных 24 были выписаны из стационара на 13-й день в реабилитационной обуви с манжетами на переднем отделе стоп. Остальные 6 пациентов (все из 2-й группы) выписаны по собственному желанию на 4-й день после хирургического вмешательства в послеоперационной обуви, так как считали, что степень боли и двигательная активность вполне позволят им обеспечить самообслуживание в домашних условиях.

За период активизации у больных обеих групп не отмечено увеличения отеков на стопах, воспалительных и нагноительных процессов, расхождения краев ран, вторичного смещения костей в зоне остеотомии, узур и прорезывания фиксирующей лентой I и V плюсневых костей.

**Заключение.** Использование предложенной 10-балльной карты болевого аудита способствует объективизации оценки интенсивности боли в раннем периоде после реконструктивных операций по поводу поперечного плоскостопия. Анализ результатов мониторинга боли показывает, что после технологично выполненных операций на обеих стопах оптимальной является активизация больных на 4-й день (отсчет со дня операции) с использованием специальной послеоперационной обуви, без применения гипсовых по-

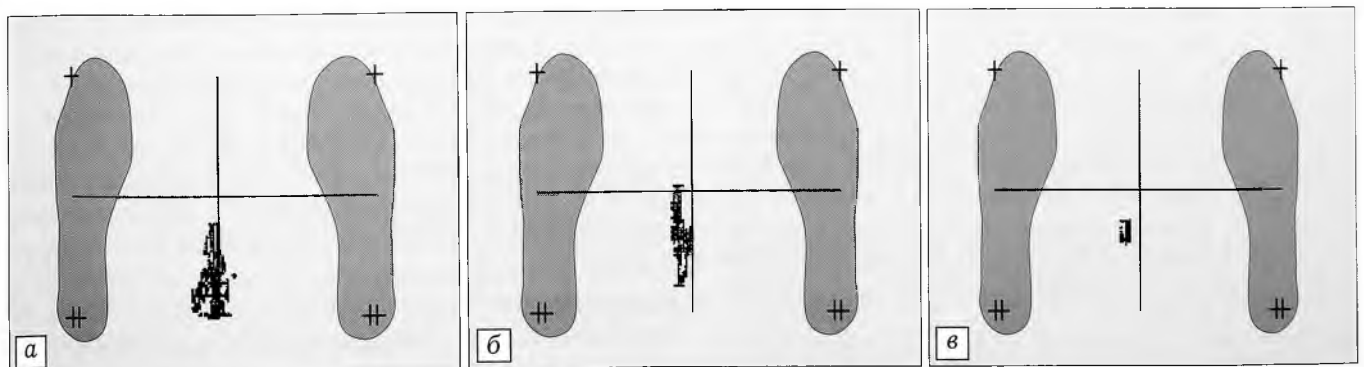


Рис. 6. Положение центра равновесия у больной П. (1-я группа) на 6-й день (а), 8-й день (б) и 12-й день (в) после операции (исследование на системе «Balance-test»).

вязок и средств дополнительной опоры. Компьютерная система «Balance-test» позволяет получить объективную характеристику опороспособности стоп после операции, оценить эффективность ранней активизации пациентов. Тренировки с помощью этой системы способствуют более быстрой адаптации больных к нагрузкам в послеоперационном периоде.

#### Л И Т Е Р А Т У Р А

1. Буали Н.М. Хирургическое лечение вальгусной деформации первых пальцев: Автореф. дис. ... канд. мед. наук. — М., 1998.
2. Вейн А.М. и др. Болевые синдромы в неврологической практике. — М., 1999.
3. Диваков М.Г., Осочук В.С. //Вестн. травматол. ортопед. — 2001. — № 3. — С. 41-45.
4. Ильинский И.С. //Сов. мед. — 1989. — № 5. — С. 113-114.
5. Истомина И.С., Кузьмин В.И., Левин А.Н. //Вестн. травматол. ортопед. — 2000. — № 1. — С. 55-60.
6. Послеоперационная боль: Руководство /Под ред. Ф.М. Ферранте, Т.Р. Вейдбонкора: Пер. с англ. — М., 1998.
7. Павленко С.С. //Неврол. журн. — 1999. — № 1. — С. 41-46.
8. Хирургическое лечение поперечно-распластанной стопы и вальгусного отклонения I пальца: Метод. рекомендации. — М., 1990.
9. Цибуляк Г.Н., Цибуляк В.Н. Травма, боль, анестезия. — М., 1994.
10. Barca F., Bertellini E., Siniscalchi A. //J. Foot Ankle Surg. — 1995. — Vol. 34, N 1. — P. 42-45.
11. Lowell B., Gill H., David M.D. et al. //J. Bone Jt Surg. — 1997. — Vol. 79A, N 10. — P. 1510-1518.
12. Jensen M.P., Karoly P., Braver S. //Pain. — 1986. — N 27. — P. 117-126.
13. Scheffler N.M., Sheitel P.L., Lipton M.N. //J. Foot Ankle Surg. — 1992. — Vol. 31, N 1. — P. 141-148.
14. Soulier S.M., Page J.C., Larsen L.C., Grose B.C. //Ibid. — 1997. — Vol. 36, N 6. — P. 414-417.
15. The Ludloff osteotomy: a critical analysis //Ibid. — 1997. — Vol. 36, N 2. — P. 100-105.
16. Zembsch A., Trnka H., Ritschl P. //Clin. Orthop. — 2000. — N 376. — P. 183-194.

© Коллектив авторов, 2002

### ОТДАЛЕННЫЕ РЕЗУЛЬТАТЫ РЕАБИЛИТАЦИИ БОЛЬНЫХ ПОСЛЕ ОПЕРАТИВНОГО ЛЕЧЕНИЯ ВНУТРИСУСТАВНЫХ ПЕРЕЛОМОВ ОБЛАСТИ КОЛЕННОГО СУСТАВА (ПРЕДВАРИТЕЛЬНОЕ СООБЩЕНИЕ)

И.Ф. Ахтямов, Г.М. Кривошапко, С.В. Кривошапко

Казанский государственный медицинский университет

*Проведен анализ отдаленных исходов оперативного лечения внутрисуставных переломов области коленного сустава у 52 пострадавших, которые были отобраны сплошным методом из числа пациентов, госпитализированных в межрайонное травматологическое отделение Елабужской ЦРБ в период с 1996 по 2000 г. включительно. Возраст пострадавших — от 15 до 89 лет, подавляющее большинство составляли лица трудоспособного возраста — от 18 до 60 лет (73,1%). Отдаленные результаты реабилитации у 18 (34,6%) больных в целом оценены как хорошие, у 32 (61,5%) — как удовлетворительные и у 2 (3,8%) — как неудовлетворительные. При этом функция конечности была полностью восстановлена только у 53,8% пострадавших. Инвалидами III группы признаны 2 (3,85%) больных в связи с выраженными посттравматическими контрактурами коленного сустава. Причиной такого положения дел авторы считают недооценку лечащими врачами важности реабилитационных мероприятий, направленных на восстановление функции травмированной конечности, в послеоперационном периоде и отсутствие комплексного методологического подхода к данной проблеме.*

*Retrospective analysis of long-term results of surgical treatment for intra-articular knee fractures was presented. There were 52 patients who were treated at Inter-regional Traumatologic Department of Elabuga CRH from 1996 to 2000. The age of patients ranged from 15 to 89 years. Overwhelming majority of patients (73,1%) was able to work, i.e. from 18 to 60 years. In 18 patients long-term results of rehabilitation were good, in 32 the results were satisfactory and in 2 cases — unsatisfactory. In 53,8% of patients the limb function was restored completely. Due to marked posttraumatic knee contractures 2 patients were declared invalid of group III. The authors attributed it to the underestimation of the rehabilitation importance and the absence of complex approach to the treatment of that group of patients.*

Реабилитация больных с внутрисуставными переломами области коленного сустава и их послед-

ствиями — одна из актуальных проблем современной травматологии и ортопедии. Коленный су-



став является самым крупным суставом человека и наиболее подвержен различным повреждениям [8]. По данным литературы, внутрисуставные переломы коленного сустава составляют 1,5–2% от всех переломов костей скелета и 6,8–7,8% от внутрисуставных переломов, а переломы мыщелков большеберцовой кости — 8,9% от всех переломов костей голени. Результаты лечения внутрисуставных переломов коленного сустава далеко не всегда оказываются благоприятными. При открытых повреждениях, наблюдающихся в 12,1% случаев, частота плохих исходов достигает 24,2% [2, 6, 7]. Средние сроки восстановления трудоспособности пострадавших с переломами мыщелков большеберцовой кости составляют от 127,2 до 154,6 дня, а выход на инвалидность — от 1,9 до 6,5% [4].

По нашим данным, за последние 10 лет удельный вес внутрисуставных переломов области коленного сустава возрос с 1,54 до 2,26% среди всех переломов костей скелета и с 3,91 до 6,38% среди переломов костей нижних конечностей. В структуре рассматриваемых повреждений преобладают переломы мыщелков большеберцовой кости — 67,3%, на переломы надколенника приходится 23,2%, на переломы мыщелков бедра — 9,5%. Открытые переломы составляют 9,7%. Среди пострадавших мужчин в полтора с лишним раза больше, чем женщин (соответственно 61,2 и 38,8%).

С целью определения перспективных путей улучшения качества реабилитации пациентов после оперативного лечения внутрисуставных переломов области коленного сустава нами проведен сравнительный анализ отдаленных результатов лечения 52 пострадавших в возрасте от 15 до 89 лет. Пациенты были отобраны сплошным методом из числа госпитализированных с данным видом травмы в межрайонное травматологическое отделение Елабужской ЦРБ в период с 1996 до 2000 г. включительно.

Как видно из табл. 1, среди больных с переломами области коленного сустава, потребовавшими оперативного вмешательства, преобладали лица трудоспособного возраста. Пострадавшие от 18 до 60 лет составляли 73,1%. Распределение пациентов по локализации переломов представлено в табл. 2. Открытые переломы диагностированы у 4 (7,7%) больных (у 3 — переломы мыщелков большеберцовой кости, у 1 — перелом надколенника).

В основе хирургической реабилитации больных лежали следующие оперативные вмешательства. При закрытых переломах надколенника у 7 пациентов была выполнена открытая репозиция фрагментов с последующим наложением кисетного либо трансоссального лавсанового шва. 4 больным пожилого возраста с линейными переломами внутреннего мыщелка большеберцовой кости со смещением выполнена закрытая репозиция с чрескожным остеосинтезом встречными спицами с упорной площадкой. 2 пострадавшим с импрессионными переломами наружного мыщелка большеберцовой кости

Табл. 1. Распределение больных с переломами области коленного сустава по возрасту и полу

Возраст, годы	Мужчины		Женщины		Всего больных	
	абс.	%	абс.	%	абс.	%
До 20	3	5,8	1	1,9	4	7,7
21–30	8	15,4	4	7,7	12	23,1
31–40	6	11,5	3	5,8	9	17,3
41–50	5	9,6	3	5,8	8	15,4
51–60	5	9,6	4	7,7	9	17,3
>60	4	7,7	6	11,5	10	19,2
<b>Итого</b>	<b>31</b>	<b>59,6</b>	<b>21</b>	<b>40,4</b>	<b>52</b>	<b>100</b>

со смещением более 10 мм произведены открытая репозиция фрагментов с костной пластикой кортикально-губчатым аутогнатрансплантатом из гребня подвздошной кости и фиксация спицами. У остальных 39 пострадавших применен чрескостный остеосинтез аппаратом Илизарова. Больным с открытыми переломами чрескостный остеосинтез производили по экстренным показаниям непосредственно после первичной хирургической обработки раны с обязательным внутрикостным введением антибиотиков широкого спектра действия, при закрытых повреждениях операции выполнялись на 3–7-й день, после полного обследования и предоперационной подготовки пациентов.

Табл. 2. Распределение больных по локализации переломов области коленного сустава

Локализация переломов	Количество больных	
	абс.	%
Переломы внутреннего мыщелка бедренной кости	2	3,8
Переломы наружного мыщелка бедренной кости	1	1,9
T- и V-образные переломы мыщелков бедренной кости	2	3,8
<b>Всего переломов дистального эпиметафиза бедренной кости</b>	<b>5</b>	<b>9,5</b>
Переломы межмышцелкового возвышения большеберцовой кости	3	5,8
Переломы внутреннего мыщелка большеберцовой кости	7	13,5
Переломы наружного мыщелка большеберцовой кости	14	26,9
Четырехфрагментные, T- и V-образные переломы мыщелков большеберцовой кости	12	23,1
<b>Всего переломов проксимального эпиметафиза большеберцовой кости</b>	<b>36</b>	<b>69,3</b>
Переломы надколенника	11	21,2
<b>Итого</b>	<b>52</b>	<b>100</b>

Послеоперационное ведение больных осуществлялось по общепринятой методике. Перевязки делались в первые 3 сут ежедневно, во время второй перевязки удалялись дренажи. Состояние раны контролировали в обязательном порядке на 5-й и 7-й день после операции. Показанием к внеочередной перевязке считали боли в области раны, повышение температуры тела, появление отека в области раны, промокание повязки раневым отделяемым либо нарушение ее целостности. Швы снимали на 12–14-й день.

Реабилитация пациентов в послеоперационном периоде включала следующие основные лечебные мероприятия.

**Лечебная физкультура.** Занятия проводились с первых суток после операции. В период иммобилизации пациенты выполняли активные и пассивные движения в тазобедренном и голеностопном суставах, в суставах стопы, а также изометрическое ритмическое сокращение мышц голени и бедра поврежденной конечности. Начинали с 3 процедур в день по 10–15 мин, постепенно увеличивая продолжительность процедуры до 30–40 мин, а их частоту — до 6 в сутки. В постиммобилизационном периоде назначали активные и пассивные движения в коленном суставе с нарастающей амплитудой до появления легких болевых ощущений. После достижения сгибания в коленном суставе  $90^\circ$  и полного разгибания приступали к упражнениям с отягощением, приседаниям, упражнениям с эспандером. Все упражнения больные выполняли под контролем инструктора ЛФК после консультации с лечащим врачом.

**Массаж.** Массажные процедуры начинали непосредственно после прекращения гипсовой или иной иммобилизации. Предпочтение отдавали технике послойного массажа. Используя приемы растяжения и «скручивания», последовательно прорабатывали кожу, подкожную жировую клетчатку, мышечную фасцию и сами мышцы. В процессе массажа стимулировались мышцы-сгибатели бедра и голени и расслаблялась четырехглавая мышца бедра. После остеосинтеза аппаратами внешней фиксации целенаправленно осуществляли мобилизацию рубцов в местах проведения спиц (стержней).

**Механотерапия.** Механотерапию проводили с использованием маятникового аппарата Т-70. После прекращения иммобилизации упражнения выполнялись сначала без груза, с амплитудой до  $20^\circ$ , частотой колебаний 0,5–1 Гц. Продолжительность процедуры в течение 5 дней увеличивали с 1 до 5 мин. В процессе механотерапии допускались минимальные болевые ощущения. По мере увеличения амплитуды движений в пораженном суставе упражнения начинали выполнять с грузом от 1 до 4 кг, продолжительность процедуры постепенно доводилась до 15 мин на один подход, в течение дня выполнялось 3 подхода. Грубые насильственные редрессации не применялись. После достижения сгибания в коленном суставе  $80^\circ$  дополнительно назначались занятия на велотренажере.

**Физиотерапевтические процедуры.** После прекращения иммобилизации проводили по 5 сеансов воздействия синусоидально модулированными токами (амплипульс) на область коленного сустава, далее электрофорез йодистого калия или лидазы (10 процедур). При выраженном болевом синдроме применяли облучение гелий-неоновым лазером непрерывного действия ЛГ-75 — до 12 процедур на курс, а при появлении признаков синовита — фонофорез гидркортизона (10 процедур). Парафиновые аппликации назначали спустя 25–30 дней после прекращения иммобилизации — до 15 процедур на курс.

**Медикаментозное лечение.** В период иммобилизации пациенты получали метилурацил, комплекс витаминов группы В, препараты кальция. При проведении интенсивной кинезотерапии в первые 3–5 дней для купирования болевого синдрома назначали ненаркотические анальгетики.

Реабилитацию все пациенты завершали амбулаторно в травмпункте, однако 11 (22,1%) больным потребовалась повторная госпитализация в связи с формированием стойких посттравматических разгибательных контрактур коленного сустава.

Отдаленные результаты реабилитации пациентов оценивались в сроки от 1 года до 5 лет по общепринятой методике Н.А. Любошица—Э.Р. Маттиса [5]. Учитывались 12 основных критериев, по каждому из которых выставлялась оценка от 2 до 4 баллов и затем рассчитывался средний арифметический показатель. При среднем показателе 3,5–4,0 балла результат лечения считали хорошим, 2,6–3,4 балла — удовлетворительным, 2,0–2,5 балла — неудовлетворительным. Схема оценки представлена в табл. 3.

Статистическая обработка полученных данных выполнена на персональном компьютере Pentium-III (программа «Excel-2000»). Достоверность результатов исследования определялась с использованием критерия Стьюдента, ошибки средних арифметических значений вычислялись по амплитуде (размаху колебания) значений по методике С.Е. Ермолаева, оценка «выскакивающих результатов» проводилась по методике В.И. Романовского [1].

Средний срок стационарного лечения составил  $24,2 \pm 1,41$  дня, амбулаторного лечения —  $124,9 \pm 3,26$  дня, продолжительность временной нетрудоспособности —  $149,1 \pm 3,58$  дня. При этом средняя продолжительность стационарного лечения в случае повторной госпитализации по поводу посттравматических контрактур коленного сустава равнялась  $28,7 \pm 3,29$  дня.

У 18 (34,6%) больных отдаленные результаты реабилитации в целом оценены как хорошие, у 32 (61,5%) — как удовлетворительные и у 2 (3,8%) — как неудовлетворительные, что в принципе создает благоприятное впечатление. Однако при рассмотрении результатов реабилитации по отдельным критериям обращает на себя внимание тот факт, что если с восстановлением анато-

Табл. 3. Схема оценки отдаленных результатов реабилитации пациентов с внутрисуставными переломами области коленного сустава

№ п/п	Критерий	Оценка		
		4 балла	3 балла	2 балла
1	Болевой синдром	Нет	После ходьбы	В покое
2	Сращение перелома	Полное	Замедленная консолидация	Несросшийся перелом, ложный сустав
3	Укорочение конечности	Нет	До 2 см	Более 2 см
4	Угловая деформация	Нет	До 10°	11° и более
5	Дисконгруэнтность суставной поверхности	Нет	До 6 мм	Более 6 мм
6	Сгибание в коленном суставе	40–45°	46–60°	61° и более
7	Разгибание в коленном суставе	180–171°	170–161°	160° и менее
8	Состояние мышц бедра и голени	Нет атрофии	Атрофия до 2 см	Атрофия более 2 см
9	Местные сосудистые нарушения	Нет	Отек после длительной ходьбы	Постоянный отек, трофические нарушения
10	Гнойные осложнения	Нет	Мягкотканые	Остеомиелит большеберцовой кости
11	Посттравматический артроз коленного или пателлофemorального сустава	Нет	I–II стадия	III–IV стадия
12	Трудоспособность	Возвращение к прежней профессии	Перемена профессии, инвалидность III группы	Инвалидность I–II группы

мии и профилактикой гнойных осложнений дело обстоит вполне благополучно, то функция конечности полностью восстановилась только у 53,8% пострадавших. При этом у 12 (23,1%) больных имел место ограничение сгибания в коленном суставе в пределах от 100 до 61°, у 16 (30,7%) пациентов — от 60 до 46°.

Атрофия мышц бедра и голени травмированной конечности в отдаленном периоде выявлена у 11 (21,2%) больных, посттравматический артроз коленного или пателлофemorального сустава — у 14 (26,9%). У 24 (46,15%) пациентов отмечался болевой синдром различной степени выраженности после ходьбы. Местные сосудистые нарушения в виде отека конечности имели место у 18 (34,6%) пациентов, из них у 7 (13,5%) небольшой отек коленного сустава сохранялся и в состоянии покоя. Инвалидами III группы признаны 2 (3,8%) больных — именно в связи с выраженной посттравматической контрактурой коленного сустава.

Причины такого положения дел, на наш взгляд, кроются в недостаточном осознании лечащими врачами важности реабилитационных мероприятий, направленных на восстановление функции травмированной конечности, в послеоперационном периоде и отсутствии комплексного методологического подхода к данной проблеме. Многие практикующие врачи-травматологи придают основное значение совершенствованию техники выполнения оперативных вмешательств, уделяя реабилитации пациентов крайне недостаточное внимание. В отдельных случаях амбулаторное лечение после прекращения иммобилизации проводилось в течение

всего 7–12 дней. Больные необоснованно рано выписывались на работу при неполном восстановлении функции коленного сустава, что влекло за собой формирование стойких контрактур, а подчас — необходимость повторной госпитализации. Занятия ЛФК проводились средними медицинскими работниками без должного контроля со стороны лечащих врачей. Практически не использовались массажные методы и приемы мануальной терапии. В ряде случаев не назначались медикаментозное лечение и физиотерапевтические процедуры. Кинезотерапия была недостаточно продолжительной и осуществлялась на аппаратах устаревшей конструкции. Не проводились психотерапия, социальная и трудовая реабилитация.

Мы полностью разделяем мнение А.Ф. Краснова и соавт. [13], считающих освоение медицинской реабилитации в полном объеме конечной целью любого врача-лечебника. Проведенное нами исследование показало, что именно совершенствование реабилитационных мероприятий в послеоперационном периоде позволит существенно улучшить качество лечения пациентов с внутрисуставными переломами. Для этого необходимо объединить знания и опыт травматологов-ортопедов, врачей ЛФК, специалистов по мануальной медицине, физиотерапевтов, психотерапевтов в форме конкретных методических рекомендаций по комплексной реабилитации больных в послеоперационном периоде, которыми могли бы пользоваться все практикующие врачи. Нам представляется также необходимым оснащение травмунктов и травматологических стационаров современными устройствами

ми для восстановления функции травмированных конечностей, в том числе механоаппаратами, устройствами для кинезотерапии, вибрационными стимуляторами мышечной деятельности и пр. Только такой подход к лечению больных с внутрисуставными переломами позволит обеспечить хорошие отдаленные анатомо-функциональные результаты и достойное качество жизни пострадавшим с этим видом травмы.

#### ЛИТЕРАТУРА

1. Бирюкова Р.Н., Догле Н.В., Слученко И.С. Практикум по санитарной статистике. — М., 1966.
2. Ивашкевич В.М. Лечение открытых, осложненных гнойной инфекцией переломов в области коленного

сустава: Автореф. дис. ... канд. мед. наук. — Минск, 1992.

3. Краснов А.Ф., Аршин В.М., Аршин В.В. Травматология: Справочник. — М., 1998. — С. 567.
4. Кривошапко С.В. Оптимизация хирургического лечения и реабилитации больных с переломами мыщелков большеберцовой кости: Автореф. дис. ... канд. мед. наук. — Ижевск, 2001.
5. Любошиц Н.А., Маттис Э.Р. //Ортопед. травматол. — 1980. — № 3. — С. 47–52.
6. Маня А.Л. //Восстановительные операции на опорно-двигательной системе. — Кишинев, 1989. — С. 60–62.
7. Масхулия Е.Ш. //Материалы VI съезда травматологов-ортопедов СНГ. — Ярославль, 1993. — С. 24.
8. Шапиро К.И. //Повреждения и заболевания коленного сустава. — Л., 1981. — Вып. 8. — С. 3–6.

© А.Е. Девис, В.Г. Голубев, 2002

## ТРАНСПОЗИЦИЯ МАЛОБЕРЦОВОЙ КОСТИ НА ПИТАЮЩЕЙ СОСУДИСТОЙ НОЖКЕ ДЛЯ ПЛАСТИКИ ДЕФЕКТОВ ДИСТАЛЬНОГО ОТДЕЛА БЕДРЕННОЙ КОСТИ

А.Е. Девис, В.Г. Голубев

Российская медицинская академия последипломного образования, Москва

---

*После предварительных экспериментальных исследований 9 больным с дефектами-ложными суставами нижней трети бедренной кости от 1 до 18 см произведена пластика васкуляризованной малоберцовой костью. С учетом выявленных преимуществ и недостатков разработан ряд вариантов лечения, среди которых постепенное удлинение сосудистой ножки трансплантата, использование двоянного малоберцового трансплантата для повышения механической прочности кости. У всех больных достигнуто восстановление опорности конечности в сроки до 1 года с начала лечения.*

*After preliminary experimental study the bone plasty with vascularised fibular graft was performed to 9 patients with distal femur defects from 1 to 18 cm. Taking into account the advantages and shortcoming of the procedure several variants for transposition of vascularised fibular grafts were elaborated. They included gradual lengthening of vascular pedicle, use of doubled fibular graft to increase the mechanical strength. In all patients the restoration of weight-bearing ability of the limb was achieved by 1 year after surgery.*

---

Лечение дефектов дистального отдела бедренной кости всегда представляло трудную задачу. Ранее предпринимались попытки использовать для их замещения алло- и неаваскуляризованные ауто-трансплантаты [2, 5–7]. Такое лечение сопряжено с чрезвычайно продолжительной иммобилизацией конечности, а результат малопредсказуем. Билокальный остеосинтез по Г.А. Илизарову требует много времени, длительной госпитализации и часто сопровождается воспалительными осложнениями в области спиц аппарата [6]. Чем обширнее дефект бедренной кости, тем больше вероятность осложнений и выше риск неблагоприятного исхода лечения. Появление и развитие микрохирургической техники создало уникальную возможность пересадки «живой» кости и позволило резко сократить сроки лечения пациентов с дефектами длинных костей [1, 3, 4, 8–12]. Однако наложение

микрососудистых анастомозов в реципиентном ложе создает опасность их тромбоза.

Основной целью нашего исследования было изучить возможность сочетания преимуществ микрохирургической пересадки васкуляризованного трансплантата с минимальным риском осложнений. Для этого мы поставили задачи исследовать в эксперименте возможность перемещения малоберцового трансплантата на сосудистой ножке и в случае успеха применить этот метод в клинике, отработать показания к нему, выявить его преимущества и недостатки, оценить эффективность.

#### МАТЕРИАЛ И МЕТОДЫ

Анатомические исследования выполнены на 30 нижних конечностях от 20 свежих трупов. В клинике костная пластика малоберцовым васкуляризованным трансплантатом произведена 9 па-



циентам с дефектами дистального отдела бедренной кости протяженностью от 1 до 18 см.

При дефектах мышечковой и надмышечковой зон бедренной кости мы сочли целесообразной транспозицию диафиза малоберцовой кости на бедро без пересечения питающей сосудистой ножки с целью повышения надежности пересаживаемого трансплантата. Основанием для такого заключения послужили результаты проведенных анатомических исследований. Мы выделяли максимально длинный малоберцовый трансплантат, сохраняя питающие его малоберцовые сосуды (рис. 1), и измеряли длину и диаметр сосудистой ножки, уровень возможного расположения трансплантата на бедре. В итоге мы убедились в возможности транспозиции малоберцовой кости на дистальный метаэпифиз бедра без нарушения ее питания.

В клинике операции выполняли в положении больного лежа на спине. По наружной поверхности голени в проекции малоберцовой кости делали волнообразный разрез кожи с выделением малоберцовой артерии и сопровождающей ее вены, малоберцовой кости с окружающей мышечной муфтой. После определения длины сосудистой ножки уточнялись уровни остеотомии малоберцовой кости. Смещение зоны взятия костного трансплантата в дистальном направлении (ближе к наружной лодыжке) позволяло удлинить сосудистую ножку. В случаях, когда было необходимо взять максимально длинный трансплантат, на уровне дистального межберцового синдесмоза производили межберцовый синостоз. Выделенный трансплантат укладывали в ране и осуществляли подготовку реципиентного ложа на бедре. При наличии установленных ранее фиксаторов удаляли их, подготавливали кость к остеосинтезу. В случаях ложного сустава в отломках бедренной кости выпиливали паз, в который укладывали трансплантат (рис. 2, а). Фиксацию трансплантата к отломкам бедренной кости осуществляли винтами или спицами с упорными площадками для встречной компрессии в аппарате Илизарова.

При больших дефектах дистального отдела бедренной кости с переходом на диафизарную область мы столкнулись с недостаточной длиной сосудистой ножки трансплантата. В подобной ситуации выполняли свободную пересадку с использованием микрохирургической техники или производили постепенную тракцию за ротированный на бедро трансплантат для удлинения сосу-

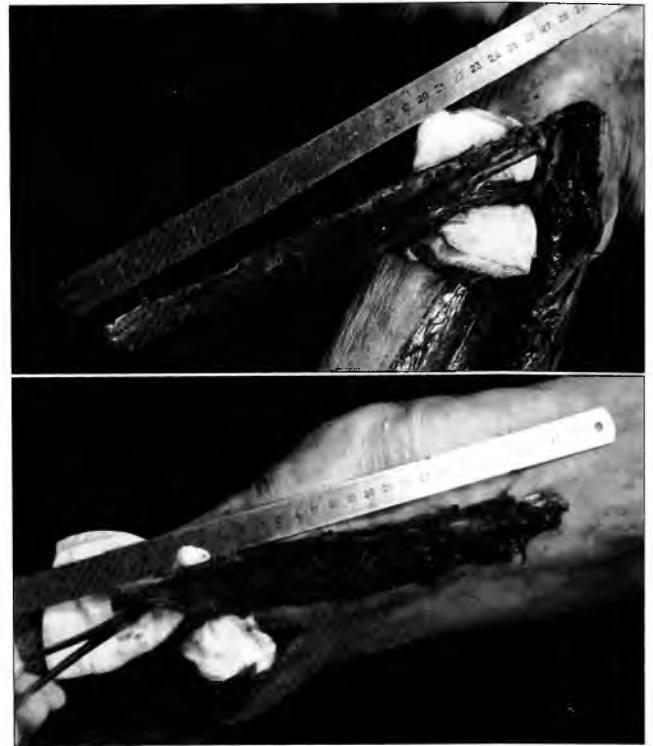


Рис. 1. Разворот малоберцового трансплантата на сосудистой ножке на нижнюю треть бедра.

дистой ножки. Темп distraction составлял 1 мм в сутки (рис. 2, б).

#### РЕЗУЛЬТАТЫ И ОБСУЖДЕНИЕ

По описанным методикам оперированы 9 больных в возрасте от 18 до 56 лет. У 5 из них размер дефекта составлял 10–18 см, у 3 больных — 5 см и у 1 больного — 1 см.

Фиксация в аппарате Илизарова продолжалась до появления признаков консолидации. В процессе наблюдения у 2 пациентов с отсутствием дистального конца бедренной кости были отмечены стресс-переломы трансплантата. Они были связаны с недостаточной механической прочностью малоберцовой кости, ее неспособностью выдерживать огром-

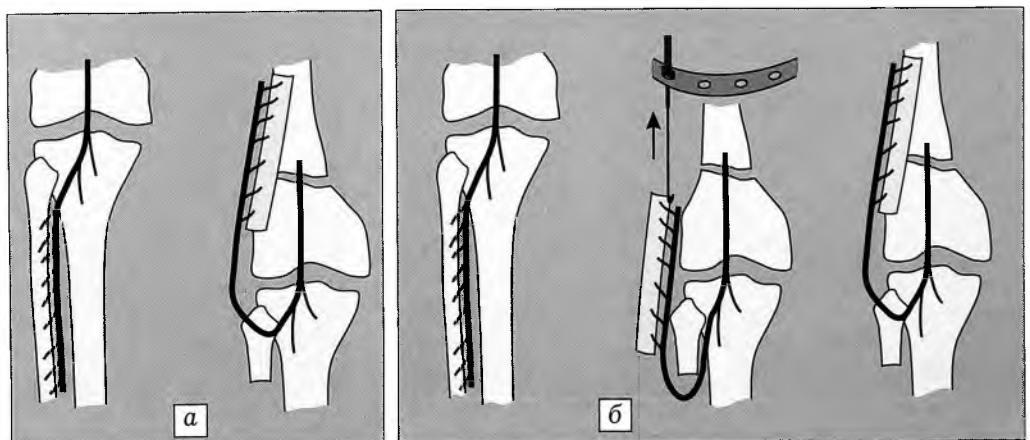
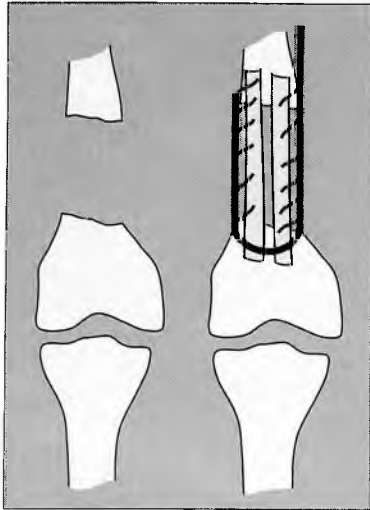


Рис. 2. Схема транспозиции малоберцовой кости.

а — без удлинения сосудистой ножки и сегмента конечности; б — с удлинением сосудистой ножки.



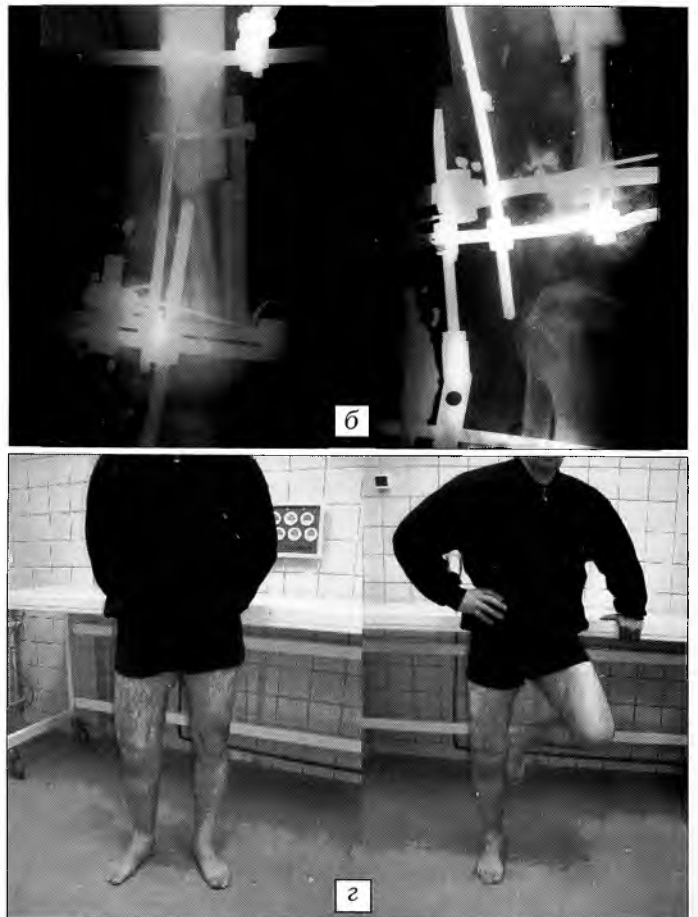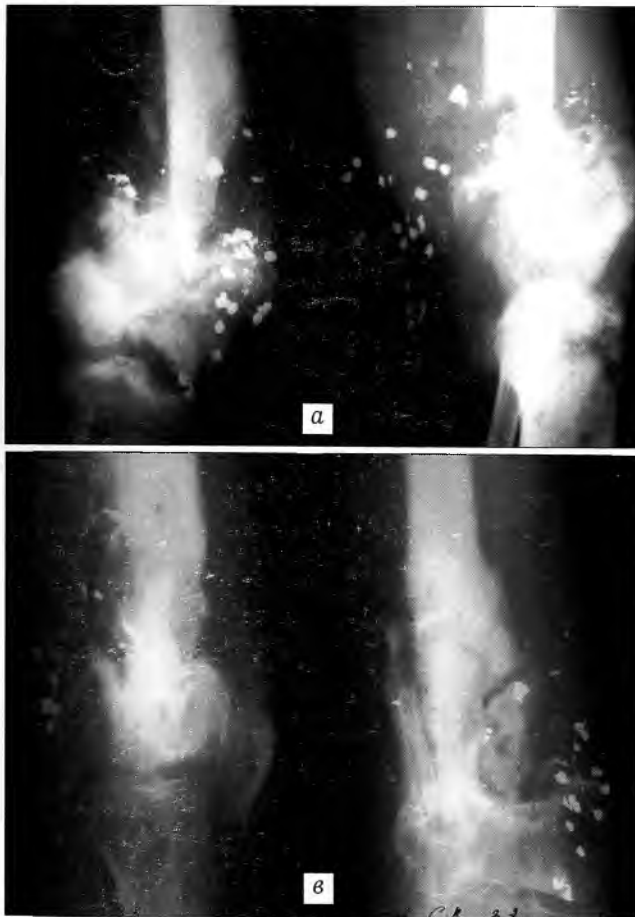
**Рис. 3.** Схема пластики сдвоенным малоберцовым васкуляризованным трансплантатом.

ные нагрузки, приходящиеся на кость при артродезе зоны коленного сустава. В одном случае мы были вынуждены произвести дополнительную свободную пересадку васкуляризованной малоберцовой кости с контралатеральной голени. В последующей работе мы учли этот недостаток и стали использовать сдвоенный или фрагментированный трансплантат малоберцовой кости (рис. 3).

В качестве примера приводим одно из наблюдений.

Больной П., 36 лет, получил во время охоты огнестрельное дробовое ранение правого бедра с многооскольчатым переломом дистального метаэпифиза. Перелом осложнился развитием флегмоны бедра, по поводу чего выполнялись некрэтомии с удалением свободных костных фрагментов. После купирования острого гнойного процесса была предпринята попытка сращения бедренной кости в аппарате Илизарова, которая не удалась из-за обострения воспаления на бедре. Спустя 6 мес пациент обратился в отделение ортопедии ЦКБ РАН «Узкое», где ему была произведена транспозиция васкуляризованной малоберцовой кости одноименной голени с фиксацией в спицестержневом аппарате. Нагрузка на оперированную конечность начата на 2-е сутки после операции. На 14-е сутки больной выписан на амбулаторное лечение. Через 2 мес после операции отмечены признаки первичной консолидации. Аппарат был заменен на ортез. Внешняя фиксация прекращена через 8 мес после костной пластики, опорность конечности восстановилась (рис. 4).

У всех больных был получен благоприятный результат с восстановлением опорности конечности. Хотя рентгенологические признаки консолидации выявлялись довольно рано — к 3-4-му месяцу после операции, адаптационная перестройка



**Рис. 4.** Больной П. 36 лет. Диагноз: дефект правой бедренной кости 11 см после огнестрельного ранения бедра (многооскольчатый перелом дистального метаэпифиза) и некрэтомий по поводу гнойного осложнения.

а — рентгенограммы до костной пластики, б — в ближайшем послеоперационном периоде, в — через 8 мес после костной пластики; г — функциональный результат через 8 мес после операции.

трансплантата при больших дефектах требовала еще 4–10 мес фиксации в гипсовой повязке или ортезе.

Проведенное нами исследование позволяет заключить, что транспозиция васкуляризованного малоберцового трансплантата является высокоэффективным способом лечения дефектов и ложных суставов дистального отдела бедренной кости, не требующим к тому же сложного дорогостоящего оборудования. Этот способ костной пластики особенно показан при дефектах, образующихся после резекции опухолей и в результате огнестрельных ранений.

#### ЛИТЕРАТУРА

1. Амирасланов А.Т., Соколовский В.А., Щербаков С.Д., Алиев М.Д. // Вестн. Всесоюз. онкол. науч. центра АМН СССР. — 1991. — N 2. — С. 42–44.
2. Андрианов В.Л., Савельев В.И., Быстрый К.Н. // Вестн. хир. — 1986. — Т. 136, N 2. — С. 78–82.
3. Голубев В.Г. Свободная пересадка костных аутогрантатов на сосудистой ножке при дефектах трубчатых костей: Дис. ... д-ра мед. наук. — М., 1986.
4. Жуков М.И., Миланов Н.О. // Вестн. хир. — 1992. — Т. 149, N 9–10. — С. 255–258.
5. Капустина Т.М., Приходько Л.Н. // Ортопедия, травматология и протезирование. — Киев, 1986. — Вып. 16. — С. 81–84.
6. Костромин Н.А., Рожок В.П. // Труды Мос. обл. научно-исследовательского клинического ин-та им. М.Ф. Владимирского. — 1978. — Т. 20. — С. 29–32.
7. Сикилинда В.Д., Федотов П.А. // Актуальные проблемы хирургии: Сб. науч. трудов Всерос. науч. конф. — Ростов-на-Дону, 1998. — С. 234.
8. Chang M.C., Lo W.H., Chen C.M., Chen T.H. // Orthopedics. — 1999. — Vol. 22, N 8. — P. 739–744.
9. Hierner R., Wood M.B. // Microsurgery. — 1995. — Vol. 16, N 12. — P. 818–826.
10. Hous A.M., Liu T.K. // J. Trauma. — 1992. — Vol. 33, N 6. — P. 840–845.
11. Molski M., Wielopolski A., Ozonек W. // Chir. Narzadow Ruchu Ortop. Pol. — 1999. — Vol. 64, N 1. — P. 63–68.
12. Pirela-Cruz M.A., De Coster T.A. // Orthopedics. — 1994. — Vol. 17, N 5. — P. 407–412.

© Коллектив авторов, 2002

### РЕКОНСТРУКЦИЯ ДИСТАЛЬНОГО ОТДЕЛА ПЛЕЧЕВОЙ КОСТИ ПРИ НЕСРОСШИХСЯ И НЕПРАВИЛЬНО СРОСШИХСЯ ВНУТРИСУСТАВНЫХ ПЕРЕЛОМАХ С ИСПОЛЬЗОВАНИЕМ НАДКОСТНИЧНО-КОРТИКАЛЬНЫХ АУТОТРАНСПЛАНТАТОВ НА СОСУДИСТОЙ НОЖКЕ

Н.О. Миланов, А.С. Зелянин, В.И. Симаков

Российский научный центр хирургии РАМН, Москва

*Представлен способ реконструкции дистального отдела плечевой кости при неправильно сросшихся и несросшихся внутрисуставных переломах, успешно примененный у 4 больных. В ходе операции во всех случаях для полноценной репозиции отломков с восстановлением конгруэнтности суставных поверхностей потребовалось скелетирование смещенных фрагментов, у одной больной — в сочетании с корригирующей остеотомией по линии неправильного сращения. В качестве источника остеогенеза был использован васкуляризованный надкостнично-кортикальный лучевой аутогрантат, ротированный на лучевом сосудистом пучке. Рентгенологические признаки сращения наблюдались в сроки от 8 до 10 нед. Функция реконструированного сустава отвечает профессиональным и бытовым потребностям пациентов.*

*Method of reconstruction of distal humerus in ununited and incorrectly consolidated intra-articular fractures was presented. There were 4 patients. To achieve successful reposition of fragments and the restoration of congruence of the articular surfaces, reduction of replaced fragments with correction osteotomy (1 patients) was required. Vascularized periosteal-cortical radius autograft rotated on a vascular pedicle was used as a source of osteogenesis. Radiologic signs of consolidation were noted by 8–10 weeks. Function of the reconstructed joint meets the requirements of the professional and everyday needs of patient.*

Среди внутрисуставных переломов на долю повреждений локтевого сустава приходится 79,5–89% [2, 4, 10, 12, 14, 15, 18]. Осложнения при этих повреждениях наблюдаются в 6 раз чаще, чем при других внутрисуставных переломах [6, 19]. Часто-

та несращения внутрисуставных переломов области локтевого сустава достигает 81,8% [7, 9], а инвалидизация при них составляет 20% [8]. Ведущим фактором в формировании ложного сустава является нарушение кровоснабжения [3, 5]. Основными

причинами образования ложного сустава головочки надмыщелка считают недостаточную стабильность и не устраненное своевременно смещение отломков [1, 13, 16].

При консервативном лечении переломов надмыщелков плечевой кости сращение наблюдается в единичных случаях и чаще всего бывает фиброзным [11, 17]. Основной же причиной асептического некроза костного фрагмента при хирургическом лечении было и остается его скелетирование в процессе оперативного вмешательства с последующим нарушением питания [3, 5]. Вместе с тем именно скелетирование дает хирургу ту свободу действий, которая позволяет добиться полной конгруэнтности суставных поверхностей.

Таким образом, проблема восстановления целостности и функции локтевого сустава, несмотря на множество предложенных методов лечения, остается весьма актуальной.

#### МАТЕРИАЛ И МЕТОДЫ

В отделе восстановительной микрохирургии РНЦХ РАМН разработан способ реконструкции дистального отдела плеча при неправильно сросшихся и несросшихся внутрисуставных переломах. Следует пояснить, почему использован термин «реконструкция» вместо привычных «остеосинтез» или «реостеосинтез». Дело в том, что в ходе операции для достижения конгруэнтности приходится тщательно выделять (скелетировать) костные фрагменты, несущие хотя бы малую часть разрушенной суставной поверхности. После репозиции фрагментов и восстановления конгруэнтности сустава производится остеосинтез компрессирующими винтами и спицами. По завершении остеосинтеза воссозданная суставная поверхность плечевой кости, ее дистальный эпиметафиз оказывается в сущности свободным бессосудистым аутотрансплантатом. В этой ситуации роль очага (источника) остеогенеза выполняет васкуляризованный надкостнично-кортикальный лучевой аутотрансплантат, ротированный на лучевом сосудистом пучке, который фиксируется спицами на поверхности репонируемого костного фрагмента.

Данный метод применен у 4 больных (в возрасте 38, 42, 45 и 70 лет) с последствиями чрез- и надмыщелковых переломов плеча — у трех с ложным суставом и у одной больной с неправильно сросшимся переломом. Срок после травмы составлял от 4 до 12 мес. В ходе операции во всех случаях пришлось производить скелетирование смещенных фрагментов, у одной больной — в сочетании с корригирующей остеотомией по линии неправильного сращения.

Восстановительный период, по отзывам больных, протекал значительно легче, чем после свежей травмы. Рентгенологические признаки сращения констатированы в сроки от 8 до 10 нед (что меньше известных сроков сращения закрытых несложных переломов). Функция реконструиро-

ванного сустава отвечает профессиональным и бытовым потребностям пациентов.

Приведем одно из клинических наблюдений.

Больной К., 42 лет. Клинический диагноз: огнестрельный ложный сустав дистального эпиметафиза правой плечевой кости; повреждение локтевого нерва. Огнестрельное (минно-взрывное) ранение локтевого сустава получил во время боевых действий. Попытки репозиции, неоднократно предпринимавшиеся после заживления раны, оказались безуспешными. Через 7,5 мес больной обратился в нашу клинику с жалобами на существенное ограничение движений в правом локтевом суставе, затрудняющее профессиональную и бытовую деятельность. При поступлении выявлены гипотрофия возвышения V пальца кисти, уменьшение ширины ладони за счет сближения межпостных промежутков, парестезии в зоне иннервации локтевого нерва. Движения в локтевом суставе ограничены: сгибание — 90°, разгибание — 155°, пронация и супинация в пределах 5° (рис. 1, а).

На рентгенограммах правого локтевого сустава: угол между плечевой костью и костями предплечья 165°, щель сустава резко сужена, плечелучевой сустав не определяется. Наружный надмыщелок 2х5,5 см, клиновидной формы с острой проксимальной верхушкой, смещен латерально, ротирован кнутри и наклонен кпереди вершиной под углом 30°. Диастаз между фрагментом головочки надмыщелка и большей ее частью 4 мм. Плечелоктевой сустав резко сужен, контурируется (рис. 1, б).

20.01.00 пациент оперирован. Первым этапом локтевой нерв выделен из рубцовых тканей. Затем задним до-

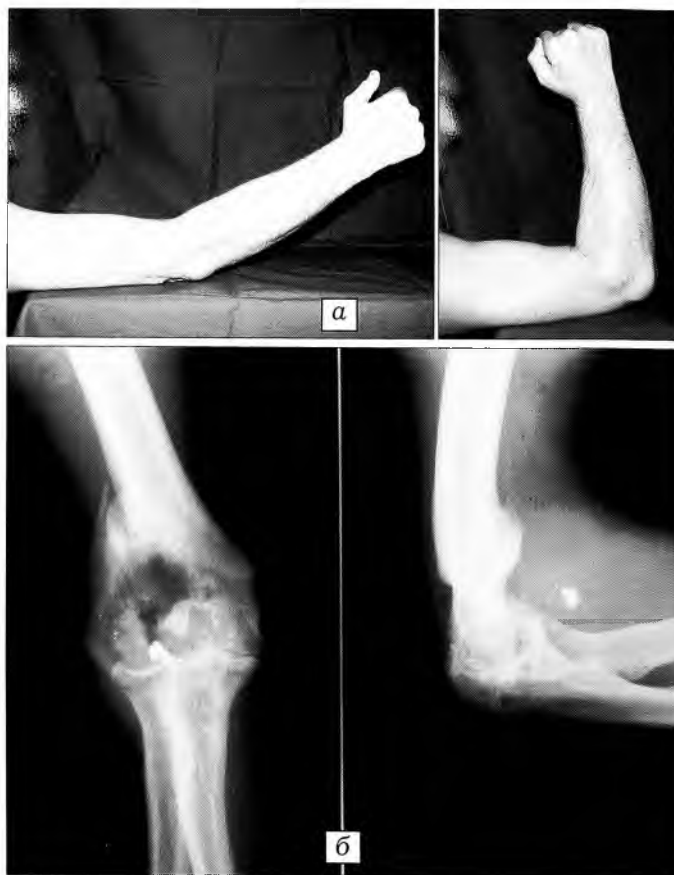

Рис. 1. Больной К. 42 лет. Огнестрельный ложный сустав дистального эпиметафиза правой плечевой кости; повреждение локтевого нерва. При поступлении.

а — разгибание, сгибание в локтевом суставе; б — рентгенограммы локтевого сустава.



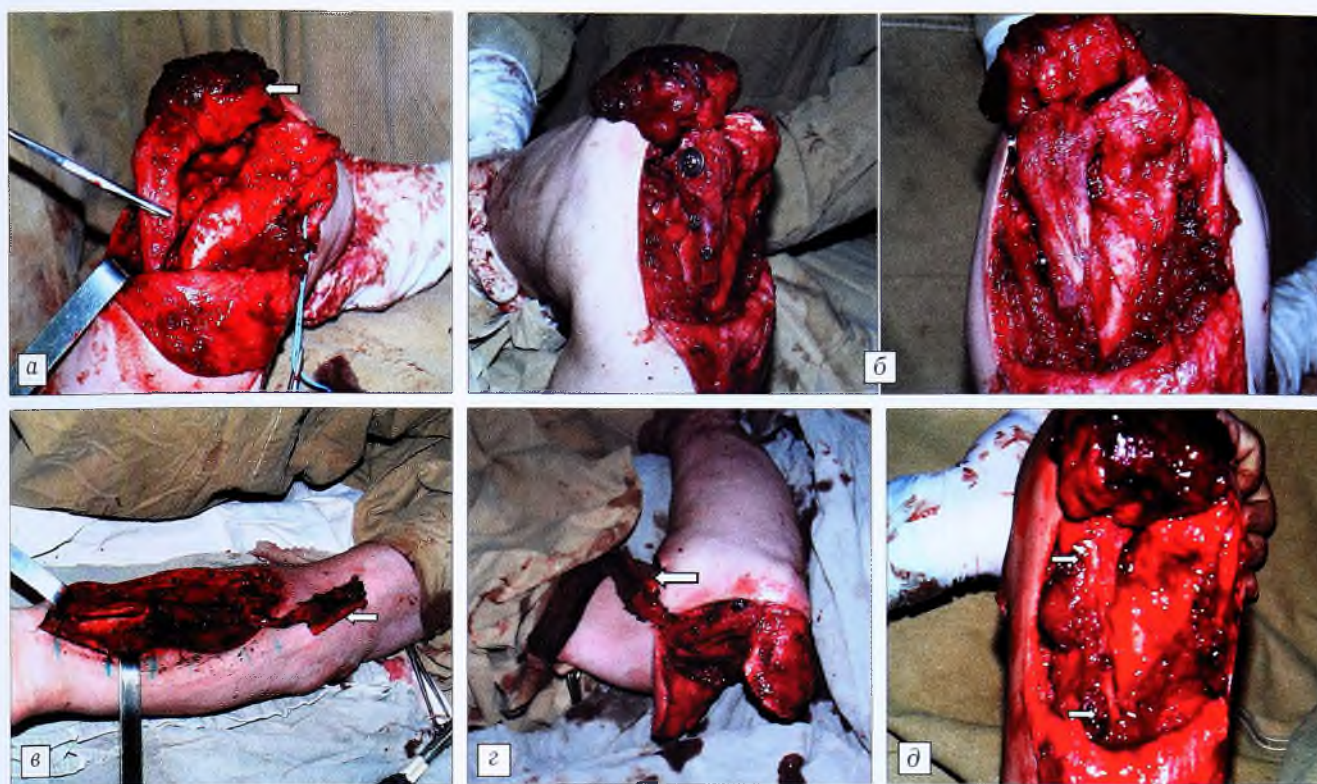


Рис. 2. В процессе операции (тот же больной К.).

а — смещение фрагментов головочки надмыщелка плечевой кости; б — головочка надмыщелка после остеосинтеза (дорсолатеральная и дорсальная позиции); в — выделен лучевой надкостнично-кортикальный лоскут на сосудистой ножке; г — лучевой лоскут выведен в область локтевого сустава; д — лучевой лоскут фиксирован спицами к скелетированному и репонированному костному фрагменту надмыщелка и головочки надмыщелка плечевой кости.

ступом, с рассечением сухожилия трехглавой мышцы плеча произведено выделение костных фрагментов с мобилизацией фрагмента латерального надмыщелка и головочки надмыщелка плечевой кости. При этом скелетированный фрагмент высвобожден из грубых рубцовых тканей. Выполнен остеосинтез фрагментов компрессирующими винтами с созданием конгруэнтной суставной поверхности (рис. 2, а, б). Соприкосновение отломка с плечевой костью достигнуто лишь в дистальной и проксимальной частях отломка из-за дефекта костной ткани.

В области дистальной трети предплечья пораженной конечности выделен надкостнично-кортикальный трансплантат из лучевой кости на сосудистом пучке, включающем лучевую артерию и сопровождающие ее вены. Через сформированный туннель аутоотрансплантат проведен в область локтевого сустава. На поверхности скелетированного и репонированного фрагмента латерального надмыщелка и головочки надмыщелка плечевой кости сформировано ложе для надкостнично-кортикального аутоотрансплантата. Помещенный в это ложе трансплантат фиксирован двумя спицами (рис. 2, в—д). Перед ушиванием раны произведена транспозиция локтевого нерва.

На контрольной рентгенограмме: локтевой сустав конгруэнтен, суставная щель прослеживается отчетливо, оси плечевой и локтевой костей совпадают (рис. 3).

Послеоперационный период протекал без осложнений. Реабилитационный курс проводился по индивидуальной программе. Через 3 нед после операции — лечебная гимнастика, направленная на восстановление объема движений (активные движения без отягощения). Через 4 нед — упражнения с отягощением (гантели 5 и 10 кг), через 8 нед — с отягощением и эспандером, через 10 нед — упражнения с отягощением, эспандером, работа на турнике, отжимания.

Через 8 нед на рентгенограмме определяются признаки сращения. Через 1,5 года (рис. 4) сгибание в суставе 45°, разгибание 170°, супинация и пронация в полном объеме. Восстановилась сила мышц правой верхней конечности. Сила сгибателей пальцев кисти справа 93 кг, слева 105 кг. Отжимание от пола 111 раз, отжимание на брусьях 30 раз. В настоящее время пациент работает по своей специальности (индустриальный альпинизм).

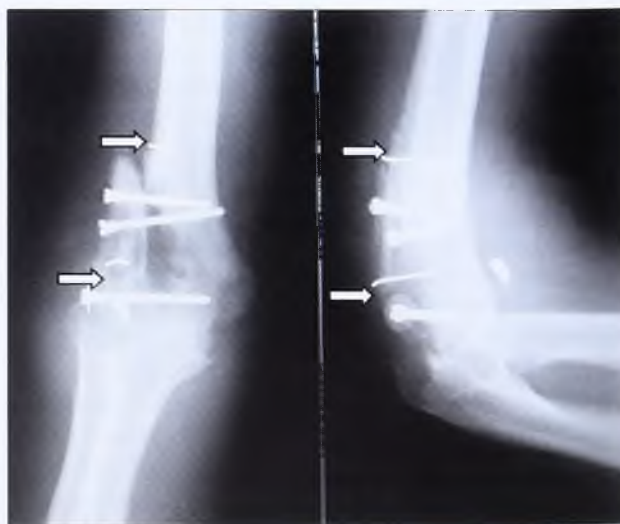
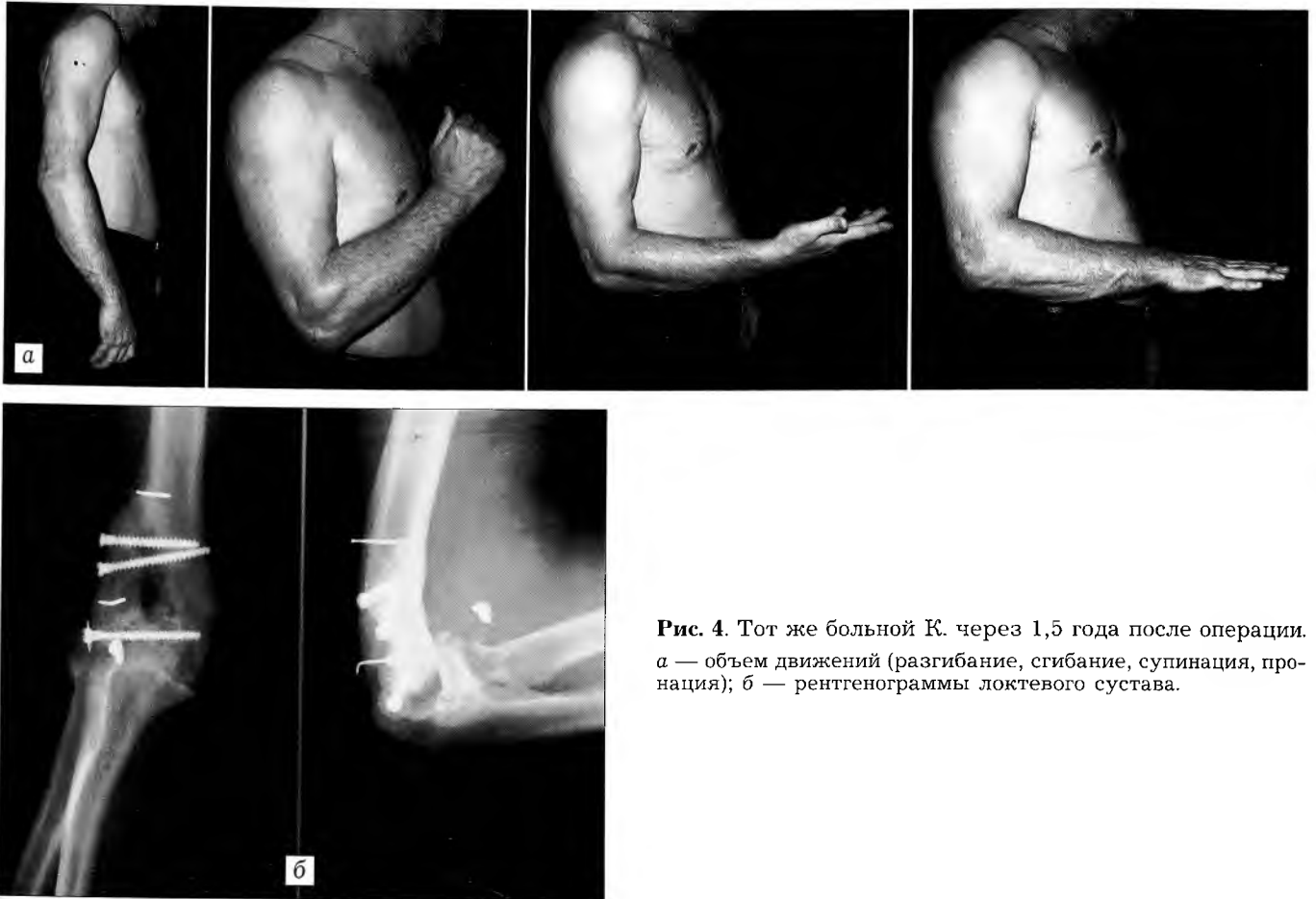
Рис. 3. Тот же больной К. Рентгенограмма после операции: восстановлена конгруэнтная суставная поверхность плечевой кости.



**Рис. 4.** Тот же больной К. через 1,5 года после операции. а — объем движений (разгибание, сгибание, супинация, пронация); б — рентгенограммы локтевого сустава.

### ОБСУЖДЕНИЕ

Большая частота неудовлетворительных результатов лечения внутрисуставных переломов дистального отдела плечевой кости, а также их последствий обусловлена сложностью анатомического строения и высокой функциональной значимостью локтевого сустава. Лечение несросшихся и неправильно сросшихся внутрисуставных переломов дистального отдела плечевой кости технически затруднено. Ретракция тканей, нарушение анатомических взаимоотношений, формирование рубцов вокруг отломков — все это, как правило, не позволяет выполнить адекватную репозицию с созданием конгруэнтной суставной поверхности. Попытки мобилизовать отломок неизбежно приводят к нарушению его связи с окружающими тканями, т.е. к нарушению его кровоснабжения. В последующем аваскулярные костные фрагменты подвергаются резорбции, степень которой напрямую зависит от сроков реваскуляризации фрагментов. Обусловленное резорбцией уменьшение объема и изменение формы фрагментов кости, имеющих в своем составе части суставной поверхности, приводит к снижению функциональной состоятельности сустава. Местные ткани вследствие перенесенной травмы, а иногда и после оперативных вмешательств обеднены сосудистой сетью и, следовательно, обладают недостаточными реваскуляризи-

рующими способностями, что сказывается и на сроках реваскуляризации костного фрагмента с нарушенным кровоснабжением. В свою очередь затягивание сроков реваскуляризации принуждает отказаться от ранней реабилитации и в последующем приводит к более значительным функциональным потерям.

Привнесение в зону свободных костных фрагментов тканей с богатым кровоснабжением в виде васкуляризованного или реваскуляризованного аутооттрансплантата позволяет рассчитывать на более активный процесс реваскуляризации. Одновременно имеющиеся в составе аутооттрансплантата элементы надкостницы и костной ткани служат источником остеогенеза. В представленном клиническом наблюдении решена задача реконструкции конгруэнтной суставной поверхности плечевой кости в условиях дефицита костной ткани между костными фрагментами при огнестрельном переломе.

На наш взгляд, использование васкуляризованных и реваскуляризованных аутооттрансплантатов на сосудистой ножке в восстановлении целостности суставов позволяет рассчитывать на благоприятный функциональный результат и имеет особенно важное значение при невозможности репозиции без нарушения кровоснабжения костных фрагментов.

Л И Т Е Р А Т У Р А

1. Ахундов А.А., Бояринова М.В., Овсянкин Н.А. //Все-рос. съезд травматологов-ортопедов, 2-й. — Л., 1971. — С. 133-135.
2. Ахундов А.А., Овсянкин Н.А. //Ошибки и осложнения в ортопедии и травматологии. — Л., 1972. — С. 104-107.
3. Ахундов А.А. Особенности оперативного лечения свежих, застарелых и неправильно сросшихся переломов длинных трубчатых костей у детей: Автореф. дис. ... д-ра мед. наук. — Л., 1974.
4. Баиров Г.А., Горелый В.В. //Ортопед. травматол. — 1975. — N 10. — С. 71-72.
5. Белоусов В.Д., Цуркан А.М. Лечение переломов костей локтевого сустава у детей. — Кишинев, 1974.
6. Бондаренко Н.С. Переломы и переломовывихи в области локтевого сустава у детей: Дис. ... д-ра мед. наук. — Харьков, 1974.
7. Борисевич К.Н. //Ортопед. травматол. — 1974. — N 10. — С. 58-59.
8. Илизаров Г.А., Знаменский Г.В. Закрытый чрескостный остеосинтез внутри- и околосуставных переломов дистального конца плечевой кости у детей. — Курган, 1985.
9. Кныш И.Т. Методические рекомендации по лечению вывихов предплечья и переломов костей локтевого сустава. — Киев, 1961.
10. Магерамов М.А. Лечение сложных переломов дистального метафиза плечевой кости у детей: Автореф. дис. ... д-ра мед. наук. — М., 1991.
11. Тер-Егизаров Г.М., Удрис С.И., Василевская Е.Д. //Научная сессия по вопросам профилактики и лечения травм у детей. — М., 1961. — С. 88-90.
12. Унгбаев Т.Э. //Ортопед. травматол. — 1993. — N 2. — С. 70-71.
13. Уринбаев Ф.У. Неправильно сросшиеся, несросшиеся переломы, псевдоартрозы головчатого возвышения плечевой кости у детей: Автореф. дис. ... канд. мед. наук. — М., 1977.
14. Фищенко П.Я. Посттравматические нарушения кровообращения в конечности и их последствия: Дис. ... д-ра мед. наук. — М., 1969.
15. Blasler R.D. //Am. J. Orthop. — 1995. — Vol. 24, N 6. — P. 498-500.
16. Rao S.B., Crawford A.H. //Clin. Orthop. — 1995. — N 312. — P. 232-237.
17. Rand M. Children fractures. — Philadelphia; Toronto, 1974. — P. 105-107.
18. Sponseller P.D. //Hand-Clin. Baltimore. — 1994. — Vol. 10, N 3. — P. 495-505.
19. Walloe A. //Injury. — 1985. — Vol. 16, N 5. — P. 296-299.

### Заметки на полях рукописи

Статья посвящена актуальной проблеме — лечению несросшихся и неправильно сросшихся внутрисуставных переломов дистального конца плечевой кости. Для этой цели авторы используют надкостнично-кортикальный аутотрансплантат из лучевой кости на лучевой артерии с сопровождающими ее венами. Благодаря применению васкуляризованного трансплантата сращение отломков наступает значительно быстрее, чем при других способах лечения. Такой нетрадиционный подход, безусловно, заслуживает внимания. Однако нельзя не учитывать следующее:

- 1) современные возможности травматологии и ортопедии позволяют сращивать отломки менее травматичными методами;
- 2) как правило, подход к мышцелкам плечевой кости осуществляется боковым (боковыми) доступом, а не задним с рассечением сухожилия трехглавой мышцы плеча;
- 3) скелетирование отломков представляется нам недопустимым.

Проф. И.Г. Гришин (Москва)





© Коллектив авторов, 2002

## ТРОМБОЗЫ ГЛУБОКИХ ВЕН НИЖНИХ КОНЕЧНОСТЕЙ У БОЛЬНЫХ, ПЕРЕНЕСШИХ ЭНДОПРОТЕЗИРОВАНИЕ ТАЗОБЕДРЕННОГО СУСТАВА

Н.Ю. Матвеева, Н.А. Еськин, З.Г. Нацвлишвили

Центральный институт травматологии и ортопедии им. Н.Н. Приорова, Москва

*С помощью ультразвукового ангиосканирования обследованы 73 пациента, перенесших эндопротезирование тазобедренного сустава. У 39 больных, кроме того, выполнена контрастная флебография (дистальная восходящая или ретроградная илиокаваграфия). Тромбоз глубоких вен выявлен у 14 (19,2%) больных, в том числе у 10 — проксимальный, у 4 — дистальный. Сопоставление данных двух методов исследования показало, что в диагностике тромбозов глубоких вен проксимальной локализации УЗ-ангиосканирование по чувствительности и специфичности не отличается от контрастной флебографии. В диагностике тромбозов глубоких вен дистальной локализации чувствительность УЗ-ангиосканирования составила 75%, специфичность — 100% по отношению к флебографии.*

*Ultrasound scan was used to examine 73 patients after total hip replacement. In 39 patients contrast phlebography (distal ascending or retragrade iliocavagraphy) was also performed. Deep vein thrombosis was detected in 14 (19,2%) patients including proximal (10 patients) and distal (4 patients) thrombosis. Comparison of two methods showed no significant difference in sensitivity and specificity when detecting the proximal deep vein thrombosis. In diagnosis of distal deep vein thrombosis ultrasound scan gave 75% of sensitivity and 100% of specificity in comparison to phlebography.*

Эндопротезирование суставов с каждым годом находит все более широкое применение в травматолого-ортопедических клиниках. Это оперативное вмешательство позволяет избавить больных от постоянных болей, восстановить движения в суставе. Вместе с тем оно сопряжено с опасностью развития серьезных послеоперационных осложнений. При эндопротезировании тазобедренного сустава наибольшую угрозу для больных представляют тромбоэмболические осложнения: тромбозы глубоких вен (ТГВ) нижних конечностей и тромбоз легочной артерии. По данным ряда авторов, в отсутствие профилактики частота развития ТГВ нижних конечностей после операции может достигать 45–70% [4]. В 4–5% случаев тромбоз приводит к тромбозу легочной артерии [14]. Для профилактики венозных тромбоэмболических осложнений в настоящее время широко используются низкомолекулярные гепарины, пневматическая компрессия, ранняя активизация пациентов. В последние годы много внимания уделяется виду анестезии: применение эпидуральной анестезии взамен традиционного эндотрахеального наркоза позволяет снизить частоту развития проксимального ТГВ [12]. Тем не менее, даже при использовании всех возможных профилактических мер частота ТГВ составляет 5–15% [2, 10, 13].

Особенностью течения венозного тромбоза в послеоперационном периоде у большинства травматолого-ортопедических больных (до 85%) является затуханность клинических симптомов

[5]. Вот почему необходимо своевременное проведение диагностики этого грозного осложнения. В качестве скрининговых методов исследования предлагались восходящая дистальная флебография, определение D-димера в плазме крови и тест с фибриногеном, меченным <sup>125</sup>I. Контрастная флебография достаточно травматична и чревата такими осложнениями, как аллергические реакции и тромбозы [1, 3, 11]. Лабораторные методы диагностики обладают высокой чувствительностью, но низкой специфичностью. С 90-х годов XX века наиболее широкое распространение в качестве скринингового диагностического метода получило ультразвуковое ангиосканирование. Однако мнения исследователей об информативности этого метода порой диаметрально противоположны. Так, Grady-Benson [9] и Garino [8] сообщают о высокой чувствительности и специфичности УЗ-ангиосканирования (98%), тогда как Ciccone [4] и Escandari [6] указывают на его очень низкую чувствительность (13 и 14%).

Целью нашего исследования было выяснить частоту развития ТГВ у больных, перенесших эндопротезирование тазобедренного сустава, преимущественную локализацию венозного тромбоза и сроки его возникновения. В задачу работы входило также определение чувствительности и специфичности УЗ-ангиосканирования в сравнении с контрастной флебографией, считающейся «золотым стандартом» в диагностике венозных тромбозов.



### МАТЕРИАЛ И МЕТОДЫ

За период с октября 2001 г. по январь 2002 г. обследованы 73 пациента — 43 (58,9%) женщины и 30 (41,1%) мужчин. Средний возраст больных составил 56,1 года (от 28 до 83 лет). УЗ-ангиосканирование выполняли на сканере HDI-3500. Для локализации вен нижних конечностей использовали датчик 5,5–12 МГц. По показаниям осматривали подвздошные и нижнюю полую вены (датчик 2–4 МГц). Исследование проводили при поступлении больного, на 3, 7, 14 и 28-е сутки после операции. УЗ-ангиосканирование выполняли сначала в В-режиме, а затем с цветовым кодированием кровотока. У 39 больных, кроме УЗ-ангиосканирования, проводилась контрастная флебография (дистальная восходящая или ретроградная илиокаваграфия).

Показаниями к эндопротезированию тазобедренного сустава у 56 больных были различные виды коксартроза, у 8 — перелом шейки бедра, у 4 — ложный сустав шейки бедра; 5 больным производилось ревизионное эндопротезирование.

### РЕЗУЛЬТАТЫ И ОБСУЖДЕНИЕ

До операции лишь у одной пациентки был выявлен флотирующий тромб с локализацией верхней границы под створками проксимального клапана поверхностной бедренной вены. Больная поступила в стационар на 7-е сутки после перелома шейки бедренной кости. В день поступления при УЗ-ангиосканировании диагностирован ТГВ травмированной конечности (рис. 1, а). При выполнении ретроградной илиокаваграфии подтверждены как само наличие ТГВ, так и локализация его верхней границы (рис. 1, б). Процедура завершена установкой кава-фильтра.

В послеоперационном периоде патология глубокого венозного русла выявлена еще у 14 (19,2%) больных. Проксимальный ТГВ (илиокавальный и/или подколенно-бедренный сегменты) диагностирован у 10 пациентов, дистальный (вены голени) — у 4. Особого внимания заслуживает тот факт, что в 2 случаях ТГВ был выявлен на неоперированной, контралатеральной (!) конечности. Венозный тромбоз проксимальной локализации, который несет в себе угрозу развития смертельно опасного осложнения — легочной эмболии, составил абсолютное большинство среди диагностированных ТГВ — 71,4%. Из 10 случаев проксимального ТГВ в 6 тромб был флотирующим. Верхушка тромба локализовалась в общей бедренной (8 случаев) или в поверхностной бедренной (2) вене. В целом ТГВ по характеру и локализации распределялись следующим образом: проксимальный флотирующий — 42,8%, проксимальный окклюзивный — 28,6%, дистальный — 28,6%.

Во всех случаях проксимальный ТГВ был подтвержден ретроградной илиокавальной флебографией. Диагнозы полностью совпали, в том числе и в отношении уровня верхней границы тромба (рис. 2). При подтверждении флотирующего характера

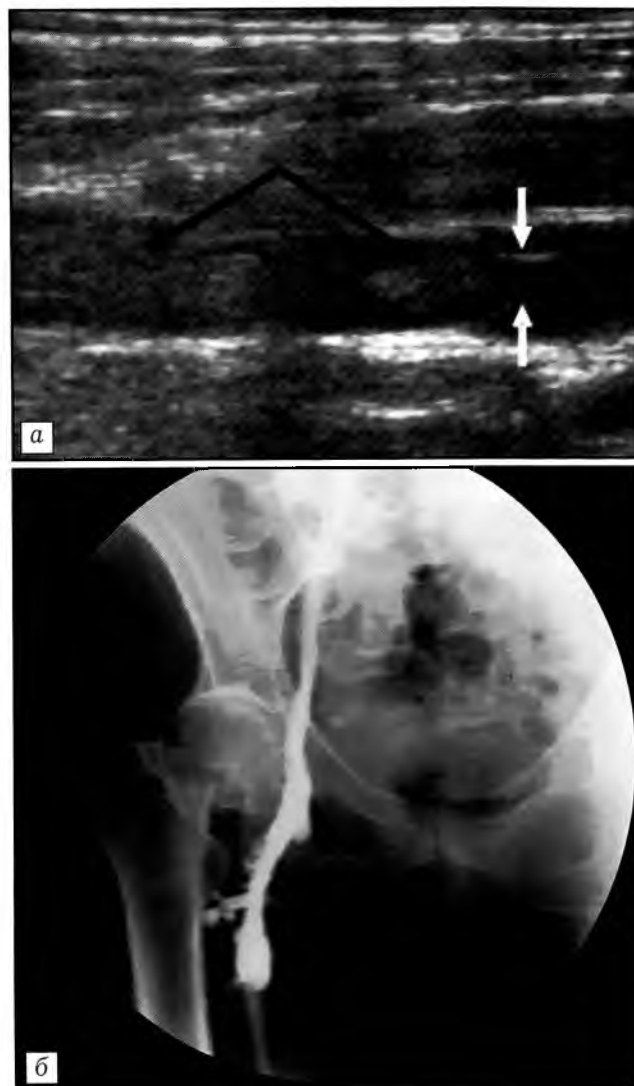
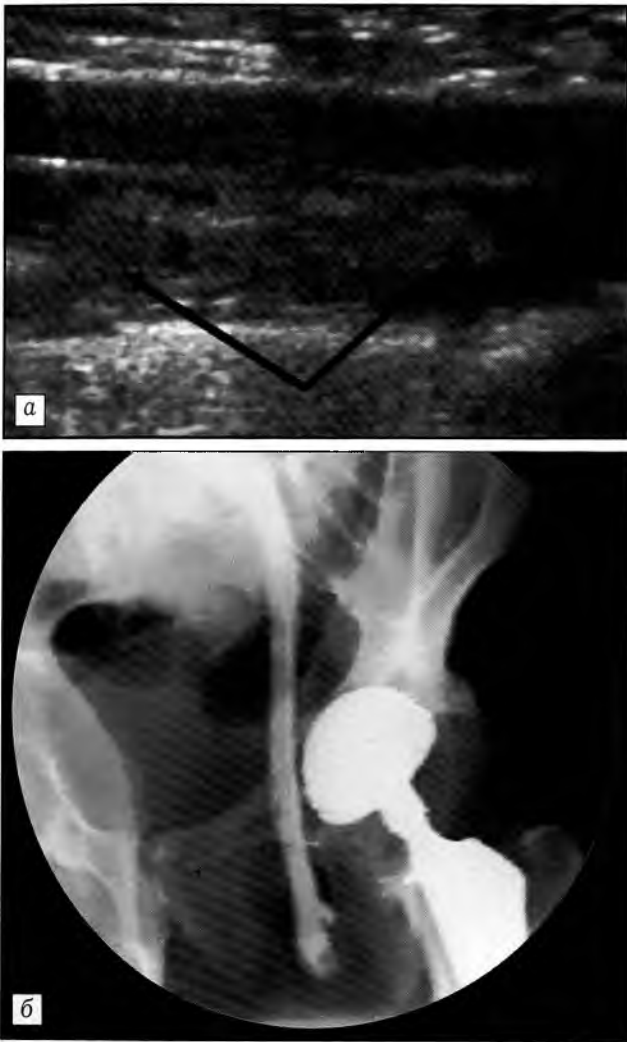


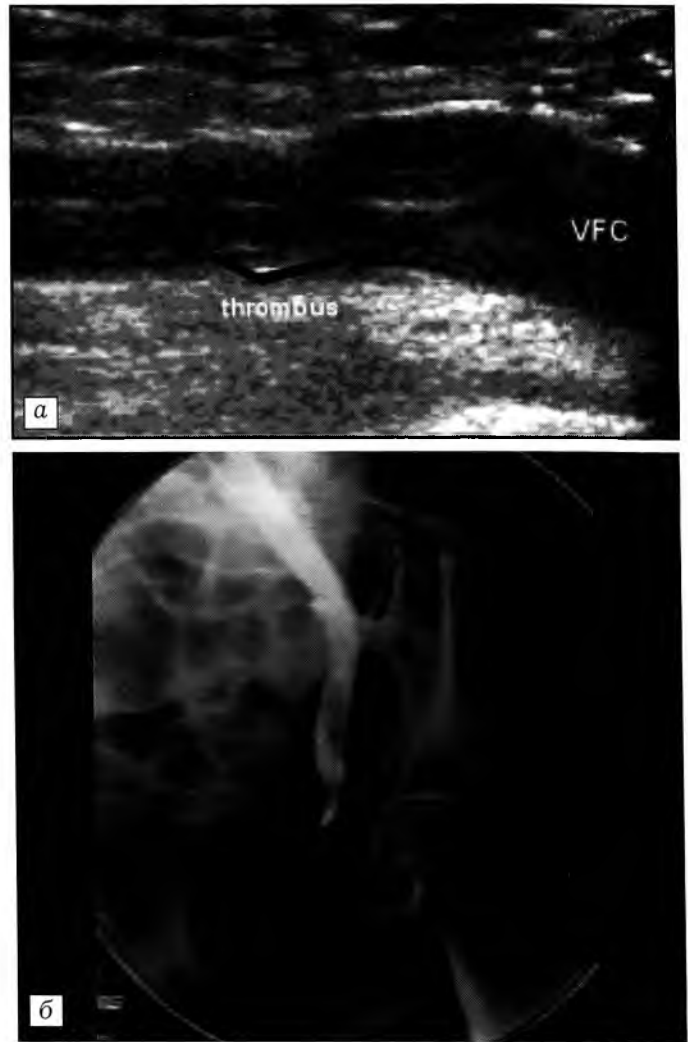
Рис. 1. Ультрасонограмма (а) и флебограмма (б) больной с переломом шейки бедра до операции эндопротезирования. На ультрасонограмме: флотирующий тромб (черные стрелки) в поверхностной бедренной вене с верхушкой под створками проксимального клапана (белые стрелки).

тромбов устанавливали постоянный кава-фильтр. Больным с окклюзивными тромбами проводили антикоагулянтную терапию низкомолекулярным гепарином в лечебных дозах. При динамическом наблюдении нарастания тромбоза отмечено не было.

Самое неблагоприятное течение послеоперационного периода наблюдалось у больных с переломами шейки бедра. Из 8 пациентов с этой патологией ТГВ диагностирован у 4 (у 1 — непосредственно при поступлении и у 3 — после эндопротезирования тазобедренного сустава). Во всех случаях ТГВ локализовался в проксимальном отделе венозного русла. Такая высокая частота тромботических осложнений у этой категории больных объясняется наличием дополнительных факторов риска венозных тромбоземболических осложнений. Все больные — женщины старше 60 лет. Кроме того, сама травма еще до оперативного вмешательства способствовала запуску процессов коагуляции.



**Рис. 2.** Ультрасонограмма (а) и ретроградная илиокаваграмма (б) больного с флотирующим тромбом (стрелки) в общей бедренной вене.



**Рис. 3.** Ультрасонограмма (а) и флебограмма (б) конечности, контралатеральной по отношению к оперированной: флотирующий тромб в общей бедренной вене (стрелки).

Тромбоз эмболия легочной артерии развилась у одного из 14 пациентов с выявленным ТГВ (1,4% от общего числа обследованных). Это была больная 77 лет с переломом шейки бедра. Симптомы легочной эмболии появились на 4-е сутки после эндопротезирования тазобедренного сустава. В тот же день при ультразвуковом ангиосканировании выявлен флотирующий ТГВ с проксимальной границей в общей бедренной вене на контралатеральной конечности (рис. 3). Во время ретроградной илиокаваграфии установлен каво-фильтр.

Из 4 больных, у которых был диагностирован дистальный ТГВ, у 3 выявлена окклюзия одной из задних большеберцовых вен в средней трети. При ультразвуковом ангиосканировании эта патология обнаружена в двух случаях, в одном случае диагноз поставлен только после дистальной флебографии. У одного больного выявлена окклюзия малой берцовой вены с флотирующей верхушкой тромба в подколенной вене (рис. 4, а). В этом случае данные ультразвукового ангиосканирования и дистальной флебографии совпали.

Больным с подтвержденным диагнозом дистального ТГВ проводилась антикоагулянтная терапия низкомолекулярным гепарином в лечебных дозах с положительным эффектом: при динамическом наблюдении ультразвуковые признаки нарастания тромбоза отсутствовали. При контрольном ультразвуковом ангиосканировании через 2 мес у пациента с верхушкой тромба в подколенной вене отмечены восстановление кровотока в ней (рис. 4, б) и лизис тромба.

Что касается сроков выявления ТГВ в послеоперационном периоде, то на 3-и сутки после эндопротезирования диагностировано 15,2% этих осложнений, на 7-е сутки — 23,1%, на 14-е сутки — 38,5%, на 28-е сутки — 23,2%. Таким образом, наибольшее число венозных тромбозов выявлено на 14-е сутки послеоперационного периода. Это согласуется с данными литературы [7] и объясняется, по-видимому, тем, что средняя продолжительность курса антикоагулянтной терапии низкомолекулярным гепарином составляет 7–10 дней. После отмены препарата вероятность развития веноз-

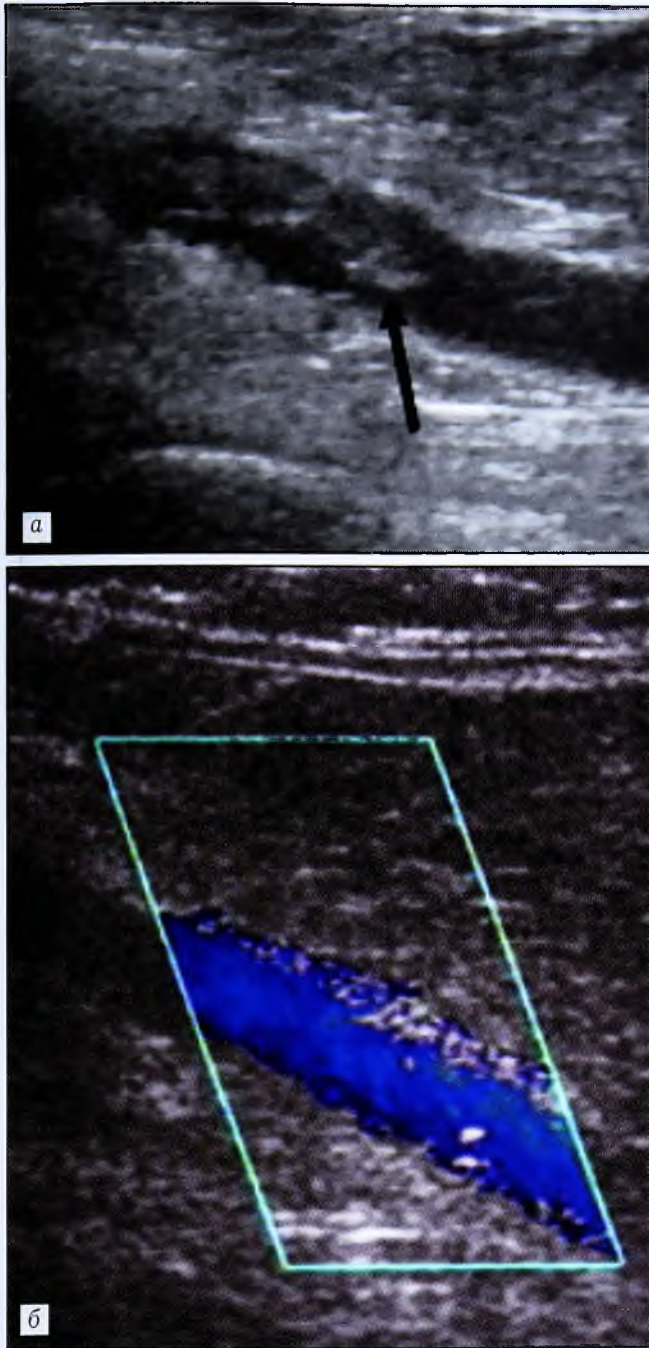


Рис. 4. Ультрасонограммы больного с дистальным тромбозом глубоких вен.

а — в ближайшем периоде после эндопротезирования тазобедренного сустава: верхушка флотирующего тромба (стрелка) в подколенной вене; б — ультрасонограмма с цветовым кодированием кровотока в подколенной вене через 2 мес после выявления ТГВ: полное восстановление кровотока.

ных тромбозов на фоне сохраняющихся факторов риска вновь возрастает.

В задачу нашего исследования входило сравнение данных ультразвукового ангиосканирования и контрастной флебографии. Рентгеноконтрастная флебография была проведена 39 пациентам: 9 — илиокавальная ретроградная и 30 — дистальная восходящая. При контрастной флебографии выявлено 15 случаев ТГВ, в том числе 11 — прокси-

мальной и 4 — дистальной локализации. Это означает, что в диагностике ТГВ проксимальной локализации УЗ-ангиосканирование по чувствительности и специфичности не отличалось от контрастной флебографии. В диагностике ТГВ дистальной локализации чувствительность УЗ-ангиосканирования составила 75%, специфичность — 100% по отношению к флебографии. Таким образом, по нашим данным, диагностическая ценность УЗ-ангиосканирования приближается, а в случае проксимального ТГВ полностью совпадает с диагностической ценностью рентгеноконтрастных методов обследования венозного русла.

#### ВЫВОДЫ

1. Частота развития тромбоза глубоких вен после эндопротезирования тазобедренного сустава достигает 19%.

2. Среди диагностированных тромбозов глубоких вен нижних конечностей абсолютное большинство составляют тромбозы проксимальной локализации (71,4%).

3. Максимум выявления тромботических осложнений приходится на 14-е сутки послеоперационного периода.

4. Чувствительность и специфичность ультразвукового ангиосканирования по сравнению с контрастной флебографией в диагностике проксимального тромбоза глубоких вен составляет 100%, в диагностике дистального тромбоза — 75 и 100% соответственно.

#### ЛИТЕРАТУРА

1. Albrechtsson U., Olsson C.G. //Lancet. — 1976. — N 1. — P. 723-724.
2. Bergqvist D., Benoni G., Bjorgell O. //New England J. Med. — 1996. — Vol. 335. — P. 696-700.
3. Bettmann M.A., Robbins A., Braun S.D. et al. //Radiology. — 1987. — Vol. 165. — P. 113-116.
4. Ciccone W.J., 2nd, Fox P.S., Neumyer M. et al. //J. Bone Jt Surg. — 1998. — Vol. 80A. — P. 1167-1174.
5. De Thomasson E., Strauss C., Girard P. et al. //Presse Med. — 2000. — Vol. 29. — P. 351-356.
6. Eskandari M.K., Sugimoto H., Richardson T. et al. //Angiology. — 2000. — Vol. 51. — P. 705-710.
7. Fitzgerald R.H. //Orthopedics. — 1996. — Vol. 19, Supp. — P. 15-23.
8. Garino J.P., Lotke P.A., Kitziger K.J., Steinberg M.E. //J. Bone Jt Surg. — 1996. — Vol. 78A. — P. 1359-1365.
9. Grady-Benson J.C., Oishi C.S., Hanson P.B. et al. //Ibid. — 1994. — Vol. 76A. — P. 1649-1657.
10. Paiement G.D., Mendelson C. //Orthopedics. — 1997. — Vol. 20, Supp. — P. 7-9.
11. Rabinov K., Paulin S. //Arch. Surg. — 1972. — Vol. 104. — P. 134-144.
12. Salvati E.A., Pellegrini V.D., Sharrock N.E. et al. //J. Bone Jt Surg. — 2000. — Vol. 82A. — P. 252-270.
13. Woolson S.T. //Clin. Orthop. — 1994. — N 299. — P. 86-91.
14. Wroblewski B.W., Siney P.D., Fleming P.A. //J. Bone Jt Surg. — 2000. — Vol. 82B, Supp. 2. — P. 159.



© В.Н. Алпатов, 2002

## ТАКТИКА ХИРУРГИЧЕСКОГО ЛЕЧЕНИЯ ВРОЖДЕННОЙ ПАТОЛОГИИ КИСТИ У ДЕТЕЙ

В.Н. Алпатов

Детский городской ортопедический центр на базе Детской городской больницы № 19 им. Т.С. Зацепина, Москва

*Работа основана на анализе результатов хирургического лечения врожденной патологии кисти у 335 детей (592 операции на 408 кистях). У 136 пациентов была полидактилия, у 125 — синдактилия, у 26 — амниотическая болезнь, у 25 — клинодактилия, у 23 — другие, редкие виды патологии. Проведенный анализ показал, что при симметричном удвоении I пальца эффективна операция Bilaut—Cloquet, выполняемая в 2–3-летнем возрасте. При удвоении I пальца, когда один из них нефункционален, а основной деформирован, необходимо в возрасте 1–2 лет одновременно с удалением дополнительного пальца производить коррекцию оси основного. Разделение пальцев при синдактилии необходимо осуществлять в возрасте 5–6 лет путем выкраивания треугольных лоскутов и применения комбинированной кожной пластики. В более раннем возрасте следует разделять пальцы, ось которых искривляется в процессе роста. Показанием к исправлению оси пальца является ее искривление на 15–20°. Иссечение циркулярных амниотических перетяжек необходимо производить в один этап с кожной пластикой перемещенными треугольными лоскутами. При сложных пороках кисти, требующих многоэтапных хирургических вмешательств, лечение следует начинать в возможно более раннем возрасте.*

*Results of surgical treatment for congenital hand pathology in children were presented. There were 355 patients with the following pathology: polydactyly (136 patients; syndactyly (125 patients); amniotic disease (26 patients); clinidactyly (25 patients); and other rear forms of congenital hand pathology (23 patients). Five hundred ninety two operations were performed. In symmetric thumb doubling Bilaut-Cloquet operation performed in 2–3 years old children was shown to be effective. In asymmetric thumb doubling it was necessary to remove the additional thumb and simultaneously to correct the axis of the main thumb. That operation should be performed in children of 1–2 years old. Separation of fingers using triangular flaps and combined skin plasty was carried out in children of 5–6 years of age. In children under 5–6 years the separation of fingers should be performed when finger axis has been deformed during the growth. Indication to axis correction was its deformity by 15–20°. Excision of circular amniotic strangulation should be performed using one step advancement of triangular flaps. In severe hand malformations which required multistep surgical interventions the treatment should be started as early as possible.*

По данным литературы, частота врожденной патологии кисти составляет от 0,1 до 1,94 на 1000 новорожденных. В.Л. Андрианов и В.И. Садофьева (1990) отметили, что за 10 лет число случаев этой патологии возросло в два раза, одновременно увеличился удельный вес тяжелых комбинированных пороков с 18 до 64% [1]. Проблема хирургического лечения врожденной патологии кисти далека от решения, несмотря на безусловные достижения в ее разработке, в том числе внедрение методов с использованием микрохирургической техники [3–5]. До сих пор нет единого мнения об оптимальных сроках (возрастных границах) хирургического лечения, не определены наиболее эффективные способы его. Это диктует необходимость углубленного анализа накопленного опыта и проведения дальнейших исследований.

## МАТЕРИАЛ И МЕТОДЫ

С 1984 по 1998 г. в ДГБ № 19 им. Т.С. Зацепина проведено хирургическое лечение 335 больных с

врожденной патологией кисти, у которых выполнено 592 операции на 408 кистях. Мальчиков среди этих больных было 185, девочек — 150.

Как видно из табл. 1, преобладали пациенты с гипопластическими пороками развития кисти (по классификации А.М. Волковой). Наиболее многочисленной была группа больных с полидактилией.

**Табл. 1.** Распределение больных по видам врожденной патологии кисти

Вид патологии	Число больных	Число кистей
Полидактилия	136	152
Синдактилия	125	165
Амниотическая болезнь	26	34
Клинодактилия	25	34
Другие (редкие) виды	23	23
<b>Итого</b>	<b>335</b>	<b>408</b>



Табл. 2. Распределение по возрасту детей с разными видами врожденной патологии кисти

Вид патологии	Возраст, годы						Всего больных
	0-1	1-3	3-5	5-8	8-11	11-15	
Полидактилия	21	61	22	20	4	8	136
Синдактилия	—	22	30	45	11	17	125
Амниотическая болезнь	—	6	8	4	4	4	26
Клинодактилия	—	2	10	9	3	1	25
Другие (редкие) виды	—	4	6	10	2	1	23
Итого	21	95	76	88	24	31	335

Возраст детей на момент проведения операций составлял от 6 мес до 15 лет, что в первую очередь определялось характером деформаций (табл. 2). Основная масса детей были оперированы в дошкольном возрасте.

Обследование больных было комплексным и, помимо клинического и рентгенологического методов, включало определение состояния периферического кровообращения — применялись реовазография, ультразвуковая доплерография, а также контрастное исследование сосудов (ангиография выполнена у 7 детей).

### Лечение

**Полидактилия** наблюдалась у 136 больных, во всех случаях имелся только один добавочный палец. Шестипалость чаще была на правой (доминантной) кисти (76 больных), реже — на левой (44) и еще реже — на обеих кистях (16 детей). При этом функционально активные, нормальной формы и величины дополнительные центрально расположенные пальцы были только у 2 пациентов на обеих кистях. У 9 детей имелись кожные рудименты, не удаленные по разным причинам амбулаторно в возрасте 10–12 мес, как это принято в нашей клинике. В подавляющем большинстве случаев — на 137 кистях у 125 больных дополнительные пальцы были образованы за счет раздвоения основных, чаще всего больших пальцев. Лучевая полидактилия имела место у 119 детей на 125 кистях, а локтевая (за счет раздвоения V пальца) — у 15 больных на 23 кистях. Функция кисти при полидактилии страдала значительно меньше, чем при других пороках развития, в основном отмечалось нарушение щипкового схвата при раздвоении большого пальца.

Лечение полидактилии во всех случаях было оперативным. Характер его зависел от варианта связи добавочного пальца с основным, выраженности косметического дефекта, а также от наличия костной основы, сухожилий, суставов как у основного, так и у дополнительного пальца.

Чаще всего производили удаление рудиментарного пальца (135 случаев). Если дополнительный палец имел с основным общий межфаланговый или пястно-фаланговый сустав, то после экзартикуля-

ции рудимента для стабилизации сустава основного пальца восстанавливали боковую связку (лучевую или локтевую), используя сухожилие разгибателя удаленного пальца или местные ткани (77 операций) [2]. Помимо этого, для минимизации косметического дефекта, удаляя палец, производили моделирующую резекцию выступающей части суставной поверхности пястной кости.

При удвоении большого пальца, сочетавшемся с деформацией основного, одновременно с экстирпацией рудимента выполняли корригирующую остеотомию основной фаланги с фиксацией спицами (8 операций). Это делалось для профилактики аксиальной деформации основного пальца, развивающейся при последующем росте ребенка (наблюдалась у 11 наших пациентов, которым корригирующая остеотомия была произведена спустя несколько лет). Аксиальная деформация пальца свыше 40° служила показанием к сочетанию остеотомии с переносом места прикрепления сухожилия сгибателя пальца.

Неразделенное удвоение I пальцев или их выраженное недоразвитие и деформация при полном разделении являлись показанием к формированию одного косметически приемлемого и функционально активного пальца из двух путем продольной резекции обращенных друг к другу частей фаланг. Операцию проводили по модифицированной нами методике. Модификация заключалась в одновременном выполнении укорачивающей поперечной остеотомии одной из фаланг при разной длине пальцев для точного сопоставления суставных концов и зон роста. Эту операцию мы успешно применяли и при удвоении большого пальца по типу «клешни рака», когда корригирующие остеотомии давали временный эффект. Костные фрагменты фиксировали кетгутом или спицами в сочетании с гипсовой повязкой.

**Синдактилия** — врожденное сращение пальцев — была у 125 больных на 165 кистях. Полная синдактилия наблюдалась значительно чаще, чем частичная (соответственно 179 и 48 случаев). Костное сращение ногтевых фаланг отмечалось только в 20 случаях. Преимущественно страдали III и IV пальцы, реже — IV и V и еще реже — I и II. Известно, что синдактилия часто сочетается с дру-

гими врожденными аномалиями кистей и стоп. Так, у наших больных она сопровождалась полидактилией, полифалангией, клинодактилией. У 15 пациентов синдактилия в сочетании с брахидактилией была проявлением синдрома Поланда. Сращение пальцев, особенно множественное, в сочетании с их недоразвитием существенно нарушает функцию кисти и даже делает невозможным выполнение стандартных схватов. Вместе с тем благодаря огромным компенсаторным возможностям такие дети обладали соответствующими возрасту бытовыми и игровыми навыками, рисовали, вышивали и т.д. Однако с возрастом они все острее ощущали косметический дефект, и это негативно сказывалось на их психике. Поэтому мы старались по возможности оперировать всех больных в дошкольном возрасте, в том числе и детей с синдактилией.

С 1984 по 1998 г. была выполнена 261 операция разделения пальцев у больных с синдактилией, амниотической болезнью и редкими пороками развития кисти. Применялись следующие методики: 1) разделение пальцев с комбинированной кожной пластикой с использованием прямых разрезов — 150 операций; 2) разделение пальцев с комбинированной кожной пластикой и выкраиванием треугольных лоскутов — 63 операции; 3) разделение пальцев с кожной пластикой местными тканями в виде перемещенных треугольных лоскутов — 38 операций; 4) наложение дистракционного аппарата на сросшиеся пальцы с последующим созданием запаса кожи путем дистракции и вторым этапом — разделение пальцев с кожной пластикой местными тканями в виде перемещенных треугольных лоскутов — 8 операций; 5) разделение пальцев по Дидо — 2 операции.

С 1995 г. мы отказались от использования прямых разрезов, поскольку после них образовывались тянущие рубцы и контрактуры пальцев. Как свидетельствуют наш опыт и данные литературы, наиболее эффективны при разделении пальцев разрезы с выкраиванием треугольных лоскутов и использованием комбинированной кожной пластики [3, 5]. Основание межпальцевого промежутка формировали лоскутом с тыла. Ногтевые и средние фаланги обычно закрывали собственной кожей, а на оставшиеся дефекты подшивали расщепленный кожный аутоотрансплантат из левой подвздошной области. Щадяще относились к краям кожной раны. Кожную пластику местными тканями в виде перемещенных треугольных лоскутов использовали только в случаях частичной синдактилии при условии, что не было натяжения лоскутов. У больных с множественной синдактилией разделение пальцев производили поэтапно, сохраняя ткани с одной стороны пальца. На обеих кистях оперировали одновременно двумя бригадами. Если в процессе роста ось сросшихся пальцев искривлялась, разделение их производили детям в возрасте 1-2 лет с целью профилактики вторичных деформаций. Если ось пальцев не нарушалась,

а объем движений был полным, операцию откладывали до 5-6 лет.

Успех хирургического лечения при синдактилии часто зависит от состояния кровообращения порочных пальцев. Проведенные другими авторами, а также выполненные нами в РДКБ под руководством проф. Ю.А. Поляева ангиографические исследования выявили порок развития глубоких и поверхностных ладонных дуг. Часто общие пальцевые артерии делились на собственные пальцевые дистальнее, чем обычно [3-5]. Формирование высокого межпальцевого промежутка — на уровне бифуркации сосудов и нервов является ошибкой, так как это приводит к неудовлетворительному косметическому результату. Во время разделения пальцев в данной ситуации мы, используя микрохирургическую технику, перевязывали одну из собственных пальцевых артерий, а общепальцевой нерв интрафасцикулярно расщипывали в проксимальном направлении для создания межпальцевого промежутка нужной глубины [3, 5].

К самым тяжелым как в косметическом, так и в функциональном плане относятся **деформации кисти на почве амниотической болезни**, наблюдавшиеся у 26 больных на 34 кистях. Наиболее неблагоприятно сказывалась на функции амниотическая ампутация пальцев, имевшая место у подавляющего большинства больных (97 пальцев на 31 кисти). Чаще страдал III, редко — I палец. Преобладали случаи ампутации на протяжении основных фаланг, на втором месте были ампутации средних и на третьем — ногтевых фаланг. У больных с ампутацией большого пальца, обеспечивающего 50% функции кисти, или II-V пальцев с целью создания схвата и противопоставления производили удлинение культей основных фаланг пальцев либо пястных костей в дистракционных аппаратах и тем самым улучшали функцию [3].

Особенностью синдактилии у этих больных, имевшей место на 52 пальцах, было фиброзное сращение, что вынуждало прибегать к более раннему лечению.

У 5 больных были выявлены циркулярные перетяжки на 12 пальцах с гипо- или гиперплазией мягких тканей. В процессе роста перетяжки часто приводили к нарушению кровообращения в дистальных отделах пальцев, что проявлялось в виде парестезий, цианоза, гипотермии. Такая клиническая симптоматика служила абсолютным показанием к оперативному лечению независимо от возраста ребенка. Если трофика не страдала, лечение откладывали до 2 лет. По данным литературы и результатам проведенных нами ангиографий, артерии заканчиваются до перетяжки и ни один ствол не переходит через нее. Дистальнее перетяжки имеется лишь обедненная капиллярная сеть [4]. В отличие от других хирургов, мы во всех случаях производили одномоментно иссечение циркулярных перетяжек пальцев и кожную пластику местными тканями в виде перемещенных треугольных

лоскутов и при этом ни разу не получили нарушения трофики в дистальных отделах пальца. Тем самым сокращалось число оперативных вмешательств и наркозов.

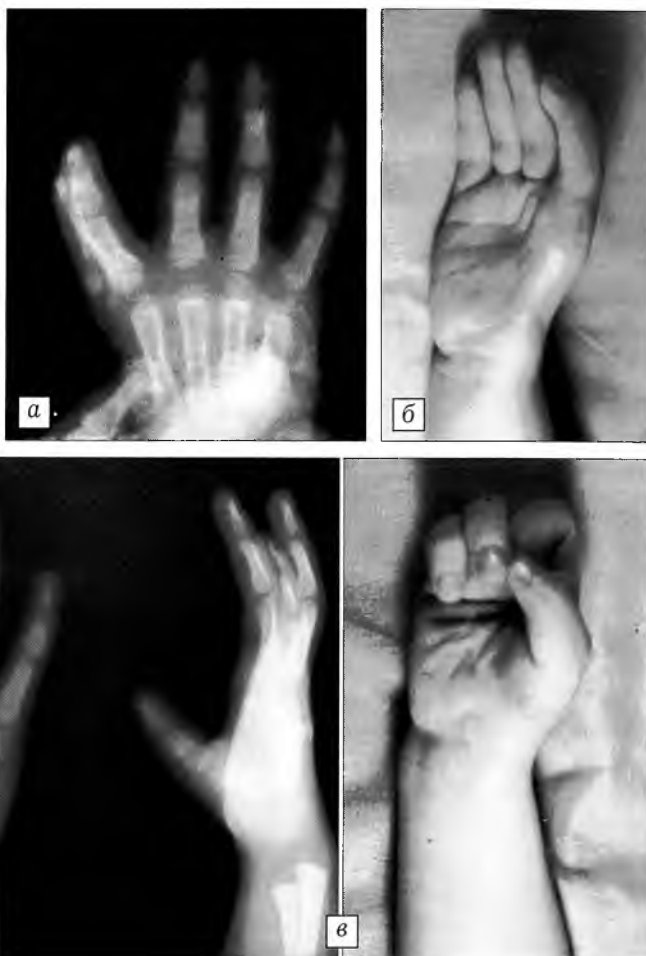
**Клинодактилия**, или искривление оси пальца, относится к несложным видам патологии. Чаще нам встречалось искривление I пальца (21 кисть у 15 детей), причиной которого было наличие дополнительной средней фаланги. Несколько реже клинодактилия являлась следствием врожденного дефекта закладки зоны роста фаланг и суставных концов (13 кистей у 10 больных). Показанием к оперативному лечению служило искривление оси пальца на 15–20° и более, что приводило к нарушению функции и косметическому дефекту. После удаления в 2–3 года дополнительной рудиментарной средней фаланги (19 кистей) во всех случаях наступило ремоделирование суставных поверхностей и через несколько лет после операции большой палец выглядел так же, как и нормальный. В 2 случаях средняя фаланга была достаточно длинной, и это потребовало резекции одного из межфаланговых суставов [2]. В 13 случаях технической простотой и эффективной оказалась корригирующая остеотомия искривленной фаланги пальца с исправлением его оси. Фиксацию проводили двумя спицами и гипсовой повязкой в течение 3 нед.

Из односторонних редких видов патологии кисти нам встретились **продольная эктромалия, или олигодактилия** (11 случаев), **расщепленная кисть** (5) и некоторые другие (7). При олигодактилии отмечалось значительное нарушение функции, а на ангиограммах определялись выраженные изменения архитектоники сосудов. При отсутствии большого пальца хорошо зарекомендовала себя операция полицизации II пальца по Бак-Грамко [2]. Примером может служить следующее клиническое наблюдение.

Больная Б., 1 года, поступила по поводу аплазии I пястной кости правой кисти. Большой палец недоразвит (рис. 1, а), находится в плотной (фиброзной) синдактилии с указательным и значительно ограничивает его движения. Произведено удаление I пальца. Через год объем движений во II пальце увеличился (рис. 1, б). Выполнена его полицизация по Бак-Грамко. После проведенного восстановительного лечения функция кисти удовлетворительная (рис. 1, в).

**Рис. 1.** Больная Б. Диагноз: аплазия I пястной кости правой кисти.

а — рентгенограмма кисти до операции (в возрасте 1 года);  
б — внешний вид кисти через 1 год после удаления I пальца;  
в — рентгенограммы и внешний вид кисти после полицизации II пальца.



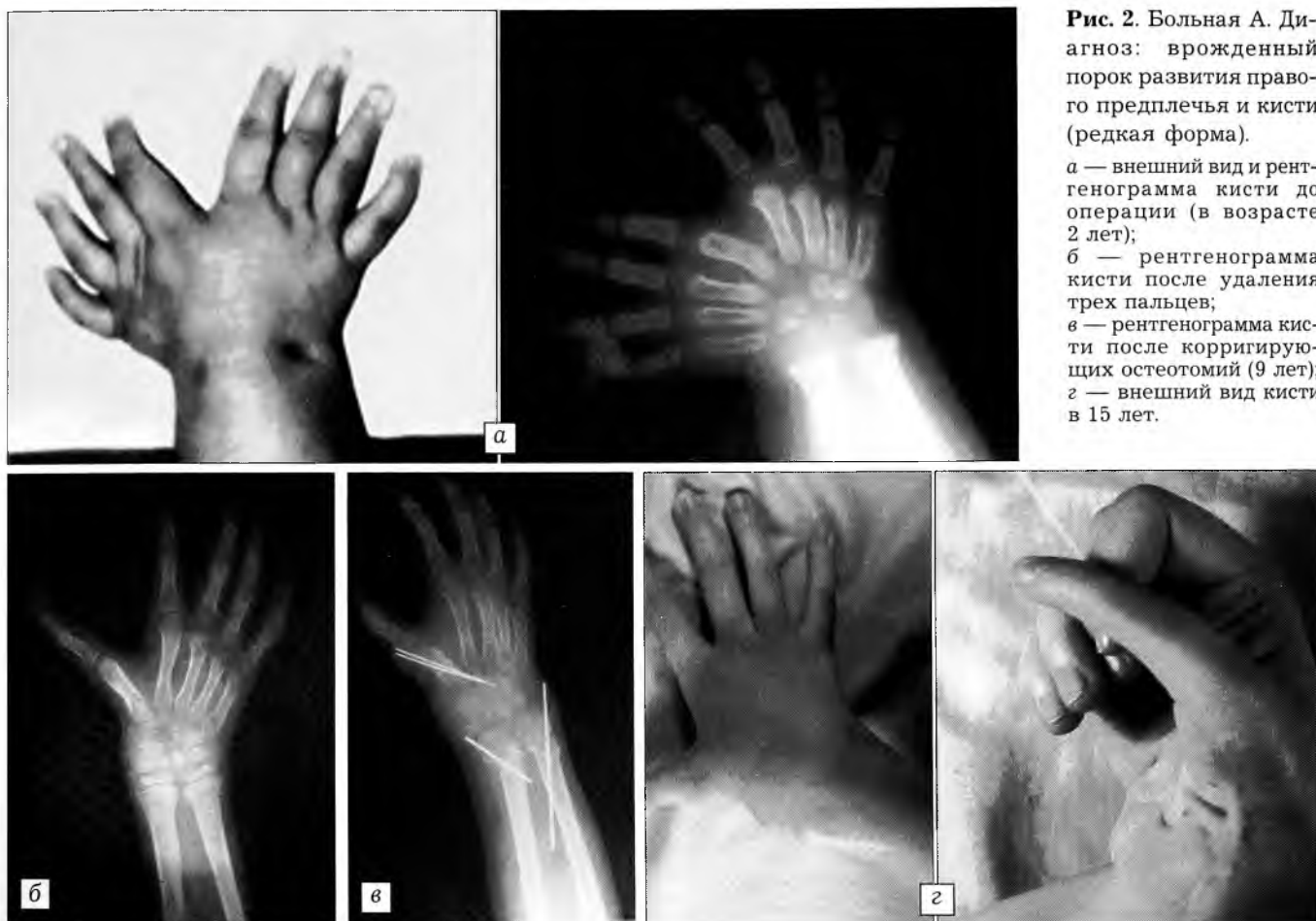Выраженные деформации при сложных пороках, увеличивающиеся в процессе роста, служили показанием к раннему многоэтапному оперативному лечению. Приведем клинический пример.

Больная А., 2 лет. При поступлении: правое предплечье состоит из двух локтевых костей, на кисти 8 пальцев, из которых 4 отклонены в лучевую сторону (рис. 2, а). Произведено удаление 3 дополнительных пальцев и пястных костей по лучевой стороне — получена пятипалая кисть (рис. 2, б). В 8 лет выполнены деротационная укорачивающая остеотомия I пястной кости и остеотомия нижней трети обеих локтевых костей с устранением сгибательной контрактуры в кистевом суставе (рис. 2, в). При осмотре в 15 лет: кисть пятипалая, большой палец трехфаланговый и более длинный, функция и внешний вид кисти удовлетворительные (рис. 2, г).

#### РЕЗУЛЬТАТЫ И ОБСУЖДЕНИЕ

Результаты лечения у всех детей с полидактилией оказались благоприятными. Как свидетельствует наш опыт, коррекцию оси деформированных основных пальцев следует производить одновременно с удалением дополнительных в возрасте 1–2 лет. Продольная резекция удвоенного большого пальца с формированием из двух пальцев одного является эффективной, особенно в случаях удвоения по типу «клешни рака».

При использовании комбинированной кожной пластики с выкраиванием треугольных лоскутов и щадящей оперативной технике разделения паль-



**Рис. 2.** Больная А. Диагноз: врожденный порок развития правого предплечья и кисти (редкая форма).

а — внешний вид и рентгенограмма кисти до операции (в возрасте 2 лет);  
 б — рентгенограмма кисти после удаления трех пальцев;  
 в — рентгенограмма кисти после корригирующих остеотомий (9 лет);  
 з — внешний вид кисти в 15 лет.

цев образуются мягкие, эластичные, малозаметные рубцы и результат, как правило, бывает хорошим. Анализируя отдаленные исходы 261 операции разделения пальцев, мы выявили у 14 пациентов рубцовую сгибательную контрактуру пальцев, и во всех случаях причиной ее формирования были линейные рубцы.

Лечение врожденных деформаций кисти на почве амниотической болезни представляет трудную проблему. Проведение неоднократных сложных пластических операций позволяет лишь несколько улучшить функцию и внешний вид кисти ребенка. Разделение пальцев и их культей у детей с данной патологией было эффективным. Иссечение перетяжек на пальцах значительно улучшало внешний вид кисти, но ее функция после оперативного лечения практически всегда оставалась сниженной.

При клинодактилии удавалось во всех случаях добиться правильной оси пальцев и полного объема движений.

**Заключение.** Врожденные деформации — многообразная патология, лечение которой требует взвешенного подхода к выбору оптимального метода хирургического вмешательства, особо тща-

тельного выполнения операции и интенсивной послеоперационной реабилитации. Лечение должно проводиться в условиях специализированного отделения. Необходимо стремиться к одномоментному устранению всех видов деформации в соответствующем возрасте. Сложные пороки кисти, как правило, требуют многоэтапного оперативного лечения, поэтому начинать его следует в более раннем возрасте. Перед сложными пластическими операциями необходимо шире применять ангиографию. Дети с данной патологией подлежат диспансерному наблюдению до окончания роста.

#### ЛИТЕРАТУРА

1. Андрианов В.Л., Садофьева В.И. //Проблемы травматологии и ортопедии. — Таллинн, 1990. — Т. 1. — С. 170–172.
2. Бак-Граммко Д. //Последние достижения пластической хирургии. — М., 1985. — С. 143–159.
3. Тяжелков А.П. Реконструктивно-восстановительное лечение сложных пороков развития кисти у детей: Дис. ... д-ра мед. наук. — Иркутск, 1993.
4. Тяжелков А.П. //Хирургия. — 1996. — N 4. — С. 53–58.
5. Шведовченко И.В. Врожденные недоразвития кисти у детей: Дис. ... д-ра мед. наук. — СПб, 1993.



## ПОЛИОССАЛЬНАЯ ФОРМА МЕТАФИЗАРНОГО ФИБРОЗНОГО ДЕФЕКТА КОСТИ У ДЕТЕЙ

А.И. Снетков, Г.Н. Берченко, А.К. Морозов, С.Ю. Батраков, Р.Н. Павлов

Центральный институт травматологии и ортопедии им. Н.Н. Приорова, Москва

*Представлены данные наблюдения 14 больных в возрасте от 8 до 16 лет с полиоссальной формой метафизарного фиброзного дефекта кости (МФДК). Впервые в отечественной литературе описан наиболее редкий вариант полиоссальной формы МФДК — синдром Jaffe—Campanacci. По результатам рентгенологического исследования определены два варианта расположения патологических очагов: субпериостальный и интракортикальный. Гистологическая картина моно- и полиоссальной форм МФДК идентична, однако при синдроме Jaffe—Campanacci наблюдается выраженный полиморфизм одноядерных клеточных элементов. Выделены дифференциально-диагностические признаки полиоссальной формы МФДК. Лечение в большинстве случаев было консервативным, хирургические вмешательства выполнены у 3 больных.*

*Fourteen patients, 8–16 years, with polyossal form of metaphyseal fibrous bone defect (MFBD) were treated. The most rear variant of polyossal form of MFBD, i.e. Jaffe—Campanacci syndrome, was described for the first time in native literature. Two variants of pathologic focus localization, i.e. subperiosteal and intracortical, were detected by radiologic examination. Histologic pictures of mono- and polyossal forms of MFBD were identical. However, in Jaffe—Campanacci syndrome marked polymorphism of one-nucleiform cellular elements was observed. Differentiation—diagnostic signs of polyossal form of MFBD were defined. In most cases the conservative treatment was used, 3 patients were treated surgically.*

Метафизарный фиброзный дефект кости (МФДК) относится к опухолеподобным заболеваниям скелета. Термин, используемый для обозначения этой патологии (преимущественно в классификации ВОЗ), является чисто описательным, что отражает сохраняющиеся противоречия во взглядах на ее этиологию и патогенез.

Впервые заболевание было выделено как самостоятельное в 1942 г. Jaffe и Lichtenstein [3], которые назвали его «неостеогенной фибромой». Несколько позднее Hatcher [11], изучив 45 случаев такого рода патологии, предложил термин «метафизарный фиброзный дефект», указывая тем самым, что речь идет скорее о дефекте развития, чем об истинном новообразовании. Эта гипотеза поддерживается нередкими случаями возникновения многочисленных очагов [9] и их спонтанной регрессии [3]. В 1958 г. Jaffe [14] заменил название «неостеогенная фиброма» на «неоссифицирующая фиброма», продолжая, таким образом, настаивать на том, что рассматриваемая патология по своей природе является новообразованием. В то же время для обозначения меньших поднадкостничных и кортикальных поражений он предложил термин «кортикальный фиброзный дефект», предполагая, что они могут увеличиваться в размерах и трансформироваться в неоссифицирующуюся фиброму, поскольку гистологическая характеристика обоих патологических процессов идентична.

По мнению отечественных и зарубежных авторов, довольно часто имеет место поражение одно-

временно нескольких костей [3, 8, 17, 18, 22], некоторые исследователи считают, что случаи множественной локализации МФДК составляют 50% [5, 6]. Вместе с тем описания полиоссальной формы МФДК в литературе крайне малочисленны.

В исключительно редких случаях множественные очаги сочетаются с внескелетными аномалиями. Впервые сочетание множественных МФДК с пигментацией кожи по типу пятен «кофе с молоком» отметил в 1958 г. Jaffe [15]. В 1978 г. Campanacci [7] выделил отдельный синдром, включающий в себя, помимо множественных МФДК и пигментации кожи (пятна «кофе с молоком»), задержку умственного развития, гипогонадизм или крипторхизм, глазные аномалии или патологию сердечно-сосудистой системы. В последующем этот синдром получил название синдрома Jaffe—Campanacci [16]. До настоящего времени в мировой литературе описано лишь 9 случаев данного заболевания.

### МАТЕРИАЛ И МЕТОДЫ

В отделении детской костной патологии и подростковой ортопедии ЦИТО в период с 1969 по 2000 г. наблюдались 138 пациентов с диагнозом метафизарного фиброзного дефекта кости. Из них полиоссальная форма МФДК была выявлена лишь у 14 (10,1%) больных — 8 девочек и 6 мальчиков в возрасте от 8 до 16 лет. У 11 детей обнаружено поражение одновременно двух костей (причем у одной пациентки очаги в малоберцовой кости рас-

полагались как в проксимальном, так и в дистальном метафизе); у 2 больных наблюдалось поражение трех костей и у 1 больного — четырех. Чаще всего патологические очаги располагались в проксимальном метафизе большеберцовой кости, затем в дистальном метафизе бедренной кости, метафизах малоберцовой кости и стернальной отделе ключицы (см. таблицу).

До поступления в клинику ни одному больному не был поставлен правильный диагноз. Без диагноза обратились 5 пациентов, с диагнозом «фиброзная дисплазия» — 4, «гигантоклеточная опухоль кости», «гистиоцитоз-Х», «тендопериостопатия», «кистозная болезнь», «гиперпаратиреоз» — по одному больному.

Всем пациентам выполнялось комплексное клинико-рентгенологическое обследование, в ряде случаев применялась компьютерная и магнитно-резонансная томография. Лечение в большинстве случаев (11 больных) было консервативным, у 3 пациентов предпринято хирургическое вмешательство.

*Локализация патологических очагов у больных с полиоссальной формой метафизарного фиброзного дефекта кости*

Пораженная кость	Дистальный метафиз		Проксимальный метафиз		Всего очагов поражения	
	абс.	%	абс.	%	абс.	%
Бедренная	12	36,4	—	—	12	36,4
Большеберцовая	—	—	13	39,4	13	39,4
Малоберцовая	2	6,1	5	15,1	7	21,2
Ключица	—	—	1	3,0	1	3,0

## РЕЗУЛЬТАТЫ

Основной жалобой пациентов в 78,5% случаев была боль, возникающая после физической нагрузки в месте расположения наиболее крупного патологического очага. Патологический перелом как начальное проявление заболевания отмечен у 21,5% больных. У 4 детей множественные МФДК сочетались с другими заболеваниями опорно-двигательного аппарата, такими как болезнь Осгуда—Шлаттера, вывих надколенника, остеохондропатия позвоночника, правосторонний грудной сколиоз I степени. У одной пациентки, помимо костных поражений, выявлены множественные пигментные пятна на коже, что соответствовало проявлениям синдрома Jaffe—Campanacci (рис. 1).

В связи со скудностью клинической картины МФДК наибольшее значение в диагностике имело рентгенологическое исследование скелета. Рентгенологическая картина при полиоссальной форме МФДК характеризовалась наличием множественных эксцентрично расположенных краевых дефектов костной ткани в метафизарных отделах длин-

ных костей. Дефекты никогда не были связаны с зоной роста и при динамическом наблюдении перемещались в сторону диафиза. Во всех случаях МФДК были отграничены от смежных отделов костной ткани полоской склероза. Контуры дефектов были ровные, полициклические (рис. 2).

Учитывая локализацию и распространенность патологического процесса, мы выделяем субпериостальную и интракортикальную форму МФДК. Субпериостальная форма характеризуется поднадкостничным расположением дефекта, обычно вытянутого по длиннику кости и отграниченного от смежных отделов метафиза зоной склероза. Интракортикальная форма представлена дефектом коркового слоя и прилежащих отделов метафиза, нередко занимающим более 1/3 поперечника кости. При больших размерах дефекта мы иногда наблюдали смещение надкостницы и ее обызвествление, создающее впечатление «вздутия» коркового слоя. Периостальная реакция обнаруживалась только в случаях патологического перелома.

При ретроспективном анализе рентгенограмм больных с полиоссальной формой МФДК было выявлено, что у 9 пациентов патологические очаги имели исключительно субпериостальную локализацию, у 3 детей — только интракортикальную и у 2 больных — смешанную (сочетание субпериостальной и интракортикальной локализаций).

Рентгенологическое наблюдение за пациентами в динамике показало, что МФДК могут оставаться в неизменном виде многие месяцы. С течением времени, по мере роста кости, они смещаются к диафизу. По данным литературы, в большинстве случаев происходит постепенное уменьшение патологического очага и его исчезновение с восстановлением костной структуры или развитием на его месте пятнистого остеосклероза. Иногда наблюдается увеличение размеров МФДК, очаг приобретает четкие контуры и начинает вытягиваться в длину, отодвигаясь от ростковой зоны, при этом он принимает характерную для данного процесса овальную форму и располагается длинным диаметром параллельно оси кости. Такой процесс может захватывать костномозговую полость, что порой приводит к патологическому перелому. Под нашим наблюдением находилась девочка со смешанным расположением МФДК, рост которых в течение 3 лет резко прогрессировал, что послужило показанием к оперативному лечению.

Последнее время мы стали использовать в диагностике МФДК компьютерную и магнитно-резонансную томографию. КТ позволяет подтвердить доброкачественный характер процесса. На томограммах хорошо дифференцируется зона склероза, отграничивающая дефект. По данным МРТ, ткань в дефекте имеет изоинтенсивный или гиперинтенсивный сигнал на T1 и гиперинтенсивный сигнал на T2 взвешенных изображениях.

КТ была проведена 2 больным. При анализе томограмм выявлены изменения коркового слоя ме-

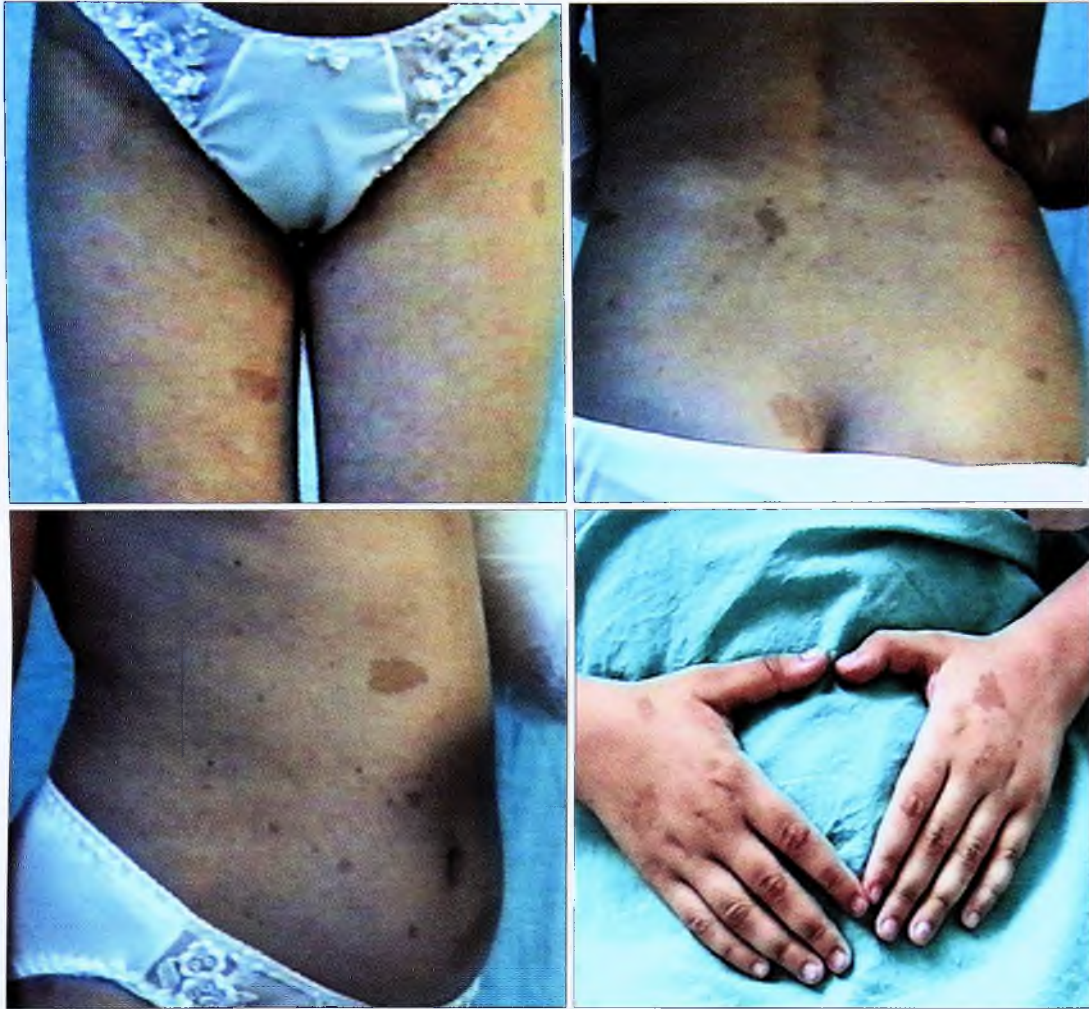

Рис. 1.

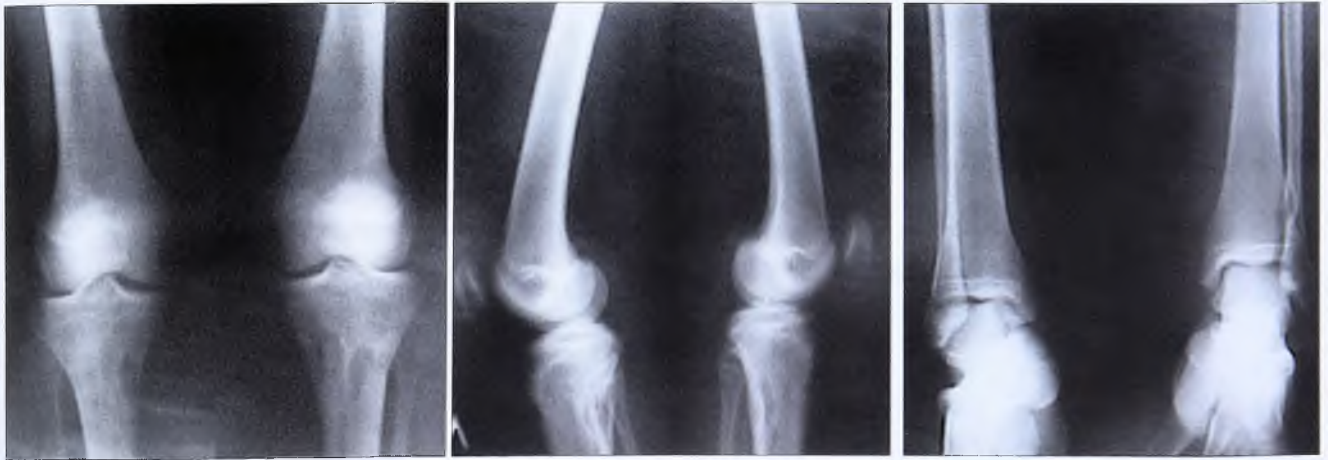
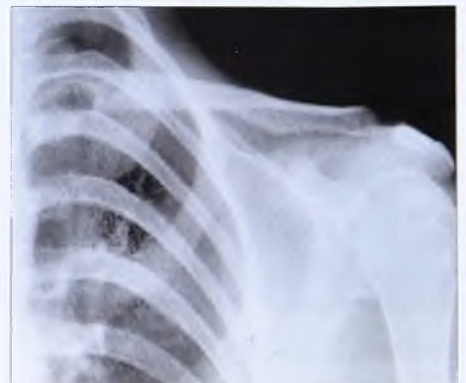
Рис. 2.

Рис. 1. Пигментные пятна на коже у больной М. с синдромом Jaffe—Campanacci.

Рис. 2. Рентгенограммы больной М. с синдромом Jaffe—Campanacci.





тафизарных отделов длинных костей в виде краевых и интракортикальных дефектов протяженностью от 25 до 80 мм с четкими склерозированными контурами. Относительная плотность ткани в очагах составляла от 40 до 60 единиц Хаунсфилда. Данный метод позволял установить истинные размеры дефекта и определить объем предстоящего хирургического вмешательства (рис. 3).

МРТ была применена у одной пациентки с целью дифференциальной диагностики. На серии магнитно-резонансных томограмм в области проксимальных метафизов длинных костей определялись участки неправильной формы с повышенной интенсивностью сигнала на T2 взвешенных изображениях. На T1 взвешенных изображениях

регистрировался изоинтенсивный сигнал. Изменения интенсивности сигнала с мягких тканей в области исследования не выявлено. МРТ позволила полностью исключить поражение мягких тканей в проекции патологических очагов (рис. 4).

Окончательно верифицированным диагнозом считали после гистологического исследования (проведено у 3 оперированных больных).

Макроскопически материал из очагов поражения при полиоссальной форме МФДК представлен кусочками мягкой или плотной ткани разного цвета, нередко разделенной перегородками на ячейки. Зоны серовато-белого цвета, твердые на ощупь, чередуются с полями желтого или красновато-коричневого цвета, обычно мягкой консистенции. При

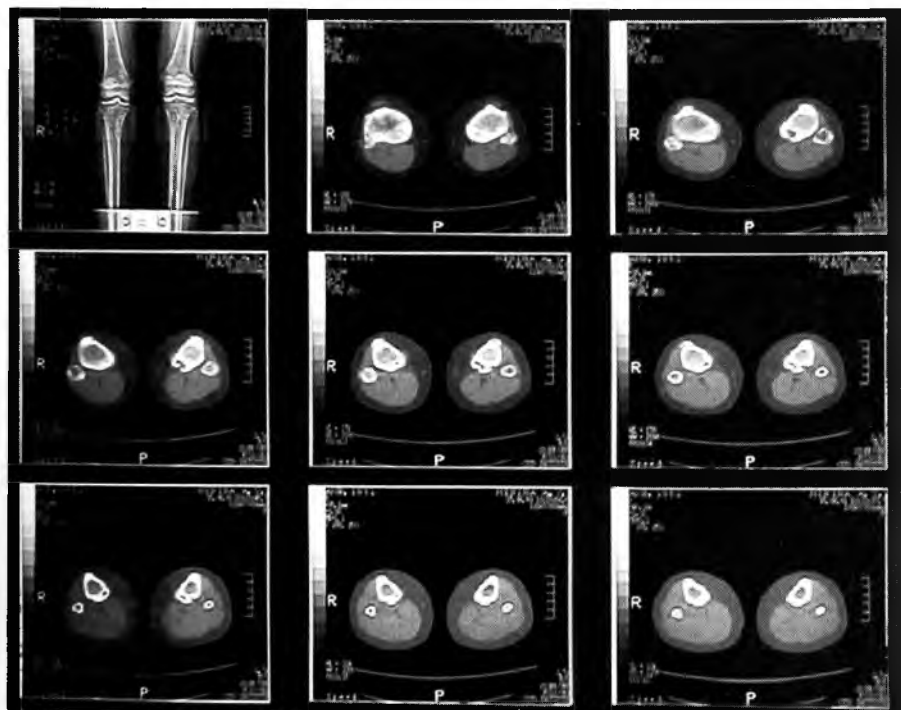


Рис. 3. Компьютерная томограмма больной М. с синдромом Jaffe—Campanacci.

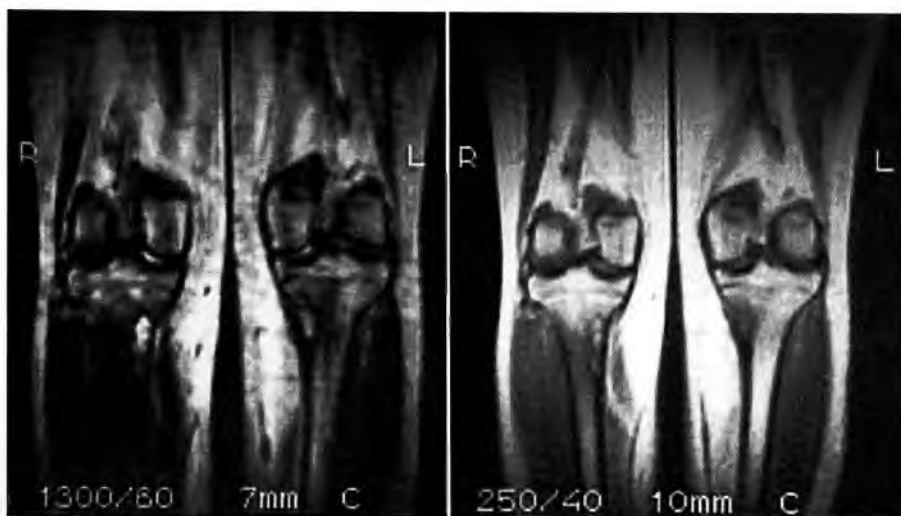
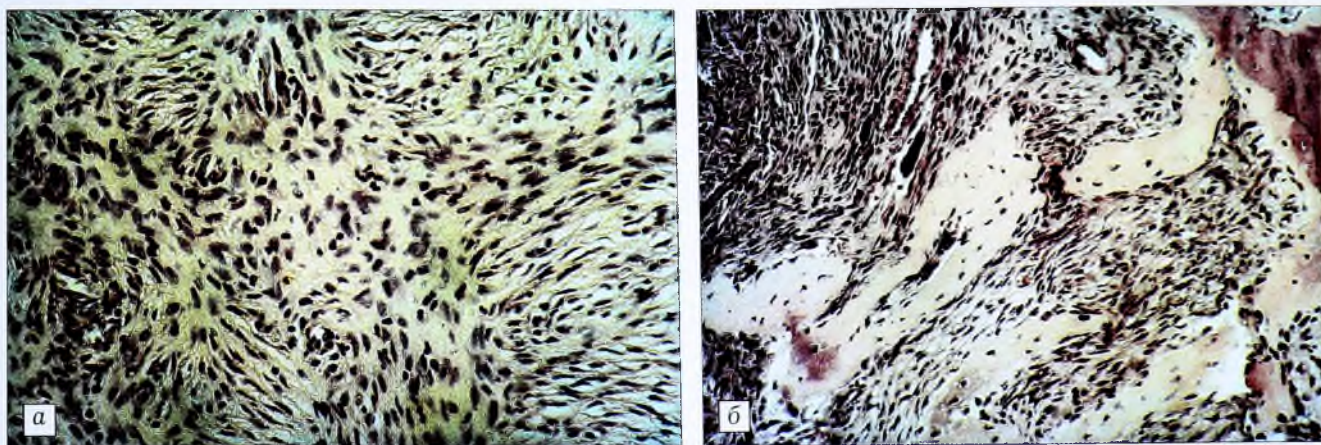


Рис. 4. Магнитно-резонансные томограммы больной М. с синдромом Jaffe—Campanacci.

гистологическом исследовании выявляются рыхлая соединительная ткань и клеточные элементы, среди которых преобладают фибробласты и гистиоциты. Характерно наличие многоядерных гигантских остеокластоподобных клеток, располагающихся одиночно или отдельными группами. Встречаются ксантомные клетки, липоциты, гемосидериновый пигмент, иногда клеточные элементы воспалительной реакции (лимфоциты и плазматические клетки). При длительном анамнезе заболевания определяются поля ксантомных клеток. Пучки коллагеновых волокон часто формируют «муравьиный» рисунок (рис. 5, а). Патологическая ткань не ограничена капсулой и при росте в кортикальной пластинке распространяется по гаверсовым и фолькмановским каналам. Разрастание патологической ткани в костных каналах и резорбция их стенок приводят к постепенному расширению просвета каналов и rarefакции кортикальной пластинки (рис. 5, б). При этом на месте кортикальной пластинки определяются ее остатки в виде отдельных трабекул, напоминающих строение губчатой кости. При субperiостальной форме МФДК наблюдается разрастание патологической ткани со стороны periоста. В целом гистологическая картина поли- и монооссальной формы МФДК идентична. Однако следует отметить, что при синдроме Jaffe—Campanacci





**Рис. 5.** Гистологическая картина ткани из очага поражения кости больной М. с синдромом Jaffe—Campanacci (окраска гематоксилином и эозином).

**а** — формирование «муарового» рисунка (разнонаправленных пучков коллагеновых волокон и фибробластов) патологической ткани, содержащей множественные фибробласты, гистиоциты, отдельные остеокластоподобные клетки (ув. 200);

**б** — разрастание патологической ткани, сопровождающееся резорбцией кортикальной пластинки (рарефикация кортикальной пластинки) (ув. 160).

имеется выраженный полиморфизм одноядерных клеточных элементов, что особенно хорошо определяется при исследовании цитологических отпечатков.

Дифференциальная диагностика МФДК с учетом клинико-рентгенологической картины не вызывает особых затруднений. Дифференциация проводится с полиоссальными формами дисхондроплазии и фиброзной дисплазии, гиперпаратиреозом и гистиоцитозом-Х.

Наибольшие сложности возникают при диагностике синдрома Jaffe—Campanacci — самом редком проявлении полиоссальной формы МФДК. При дифференциальной диагностике МФДК, сочетающихся с пятнами на коже цвета «кофе с молоком», необходимо рассматривать возможность двух других заболеваний — синдрома Олбрайта и нейрофиброматоза. При синдроме Олбрайта пигментные пятна на коже бывают неправильной формы, с изрезанными границами; довольно часто выявляются признаки раннего полового созревания. При синдроме Jaffe—Campanacci большинство пятен на коже имеют ровные, иногда слегка волнистые границы, дисфункция половых желез в большинстве случаев отсутствует. Рентгенологически при полиоссальной форме фиброзной дисплазии выявляются обширные очаги поражения со «вздутием» и истончением коркового слоя, имеющие структуру «матового стекла». Гистологически в этом случае обнаруживается соединительнотканная строма с костными трабекулами примитивного строения, тогда как при МФДК костные трабекулы никогда не определяются.

Сочетание пятен на коже цвета «кофе с молоком» и поражений костей могло бы навести на мысль, что этот синдром является необычным вариантом нейрофиброматоза, однако ни у кого из больных с диагнозом синдрома Jaffe—Campanacci

не выявлено никаких признаков наличия нейрофибром ни в костях, ни в мягких тканях. К тому же нейрофиброматоз и МФДК легко дифференцируются при гистологическом исследовании, так как во втором случае никогда не обнаруживаются нейроглиальные клетки.

Лечение больных с полиоссальной формой МФДК проводилось по двум направлениям — консервативное и оперативное. 11 больным, у которых прочностные характеристики пораженных костей не вызывали опасений, рекомендовали резко ограничить физические нагрузки, а при интенсивном болевом синдроме фиксировали пораженную конечность гипсовой лонгетой и предписывали ходьбу при помощи костылей без нагрузки на нее до исчезновения болей с обязательным динамическим наблюдением. Трем пациентам, у которых патологические очаги занимали более 1/3 поперечника кости, т.е. существовала угроза патологического перелома, было произведено хирургическое вмешательство: краевая резекция пораженной кости с замещением дефектов аллотрансплантатами.

Анализ результатов консервативного лечения показал, что у всех пациентов, выполнявших наши рекомендации, болевой синдром купировался в течение 2 нед. При динамическом наблюдении выявлено, что из 9 больных с исключительно субпериостальной локализацией патологических очагов у 8 пациентов МФДК в течение года не претерпевали изменений, а у одного ребенка через 2 года отмечена репарация кости на месте бывшего дефекта.

Из двух больных со смешанной локализацией МФДК у одного за год не выявлено какой-либо динамики патологического процесса. У второй пациентки за 6 лет наблюдения субпериостально расположенный дефект исчез, а очаг, локализованный интракортикально, находится в стадии репарации.

Двум больным с интракортикально расположенными МФДК при первичном осмотре сразу было рекомендовано оперативное лечение, поскольку размер патологических очагов у них превышал 1/3 поперечника кости. Третья больная находилась под динамическим наблюдением, но и у нее через 10 лет пришлось прибегнуть к хирургическому вмешательству в связи с резким прогрессированием патологического процесса. В общей сложности трем больным произведено 5 операций (краевая резекция, аллопластика). Ни у одного из них не отмечено рецидива патологического процесса (срок наблюдения после операции от 1 года до 10 лет). Трансплантаты перестраивались в течение 1–2 лет. Лишь в одном случае костная пластика кортикальными аллотрансплантатами осложнилась нагноением в раннем послеоперационном периоде, что потребовало удаления трансплантатов и дренирования гнойного очага.

#### ОБСУЖДЕНИЕ

Метафизарный фиброзный дефект кости является достаточно распространенным поражением скелета и, согласно накопленной нами информации, — наиболее часто встречающимся опухолеподобным заболеванием кости у детей. Однако полиоссальная форма МФДК до сих пор остается наиболее редко диагностируемым проявлением данной патологии.

Рентгенологическое обследование 406 практически здоровых детей [20] показало, что у 33% из них имелся один или более МФДК. По мнению большинства исследователей, это заболевание чаще всего встречается у лиц двух первых десятилетий жизни, причем пик приходится на второе десятилетие. Очаги поражения почти всегда располагаются в метафизах длинных костей, преимущественно нижних конечностей [1–3, 18, 22]. По мнению некоторых авторов [5, 6], почти у половины пациентов с МФДК имеются множественные поражения, что противоречит нашим данным. В зарубежной литературе отмечены случаи семейного поражения МФДК [9, 20], что также не нашло подтверждения в наших наблюдениях.

Клиническое течение МФДК у большинства пациентов ограничено по времени: по данным литературы, основная масса очагов спонтанно регрессирует в сроки от 29 до 52 мес [4, 14, 21]. В наших наблюдениях дефекты вступили в стадию репарации лишь у 4 больных и произошло это только через 24 мес с момента их выявления, а полное самоизлечение отмечено у одной пациентки через 6 лет.

Рентгенологическая картина МФДК патогномична и почти всегда позволяет поставить правильный диагноз. Овальной формы очаг разрежения костной ткани локализуется в метафизе длинной кости. Самым характерным рентгенологическим признаком МФДК является кортикальное расположение очагов [3].

Наибольший интерес при полиоссальной форме МФДК представляет проблема дифференциальной диагностики синдрома Jaffe—Campanacci с такими заболеваниями, как полиоссальная форма фиброзной дисплазии, нейрофиброматоз и гиперпаратиреоз [5, 16]. Поскольку МФДК являются достаточно распространенной патологией, а пятна на коже цвета «кофе с молоком» встречаются у 10% населения [10], сочетание этих признаков может быть лишь совпадением. С другой стороны, возможна и взаимосвязь между этими проявлениями. Jaffe, описавший множественные МФДК, указывал, что у пациента с множественными патологическими очагами, сопровождающимися пятнами на коже цвета «кофе с молоком», но без нейрофибромом, с клинической точки зрения, может иметь место abortивная форма нейрофиброматоза. Schwartz и Ramos [19] предложили теорию, согласно которой, если очаги поражения расположены двусторонне и симметрично, можно предполагать наличие скрытой, более рассеянной мезодермальной дисплазии; множественные МФДК вместе с нейрофиброматозом могут оказаться другим фенотипическим проявлением в спектре мезодермальных отклонений. Взаимосвязь между этими заболеваниями все еще остается неясной [5].

Из 8 описанных до настоящего времени пациентов, у которых множественные МФДК сочетались с пятнами на коже цвета «кофе с молоком», у 5 имели место патологические переломы. Такая частота переломов, превышающая обычную для больных с МФДК, наводит на мысль, что при этом синдроме патологический процесс в костях может быть более агрессивным. Действительно, у нашей пациентки с диагнозом синдрома Jaffe—Campanacci также отмечен патологический перелом ключицы.

При гистологическом исследовании патологические очаги обычно представлены рыхлой соединительной тканью с множественными фибробластами и гистиоцитами, локальными скоплениями гигантских многоядерных клеток и периодически встречающимися скоплениями липофагов с явлениями геморрагий и выпадения зерен гемосидерина [12, 14].

Большинство авторов придерживается дифференцированного подхода к лечению данной группы пациентов, считая, что хирургическое вмешательство показано только в случаях, когда дефект имеет большой размер (как при наличии клинических симптомов, так и при их отсутствии), что создает угрозу патологического перелома [18, 22]. Мы полностью разделяем эту точку зрения.

#### ЗАКЛЮЧЕНИЕ

На основании собственного опыта мы не можем с полной достоверностью говорить о редкости полиоссальной формы МФДК, поскольку не проводили тотального рентгенологического обследования пациентов с единичными поражениями. В боль-



шинстве случаев выявление дополнительных патологических очагов было рентгенологической находкой. Рентгенологическая картина при множественных и единичных поражениях весьма сходна и характерна: овальной формы очаги разрежения костной ткани, располагающиеся в кортикальном слое метафизарных отделов длинных костей. Высокоинформативными методами диагностики является компьютерная и магнитно-резонансная томография, которые позволяют с достаточной точностью определить локализацию и распространенность патологического процесса, что способствует выбору оптимальной тактики лечения больных с МФДК. При синдроме Jaffe—Campanacci — чрезвычайно редком проявлении полиоссальной формы МФДК — костные поражения более выражены и склонны к быстрому прогрессированию. Гистологическая картина поли- и монооссальной формы МФДК идентична, однако при синдроме Jaffe—Campanacci наблюдается выраженный полиморфизм одноядерных клеточных элементов. Поскольку патологические очаги при МФДК имеют тенденцию к спонтанной репарации, происходящей в течение длительного времени (от 2 до 6 лет), хирургического вмешательства требуют только наиболее крупные дефекты (более 1/3 поперечника кости), как правило, сопровождающиеся болевым синдромом.

#### ЛИТЕРАТУРА

1. Волков М.В. //Хирургия. — 1989. — N 11. — С. 82—86.
2. Виноградова Т.П. Опухоли костей. — М., 1973.
3. Квашнина В.И. Дифференциальная диагностика метафизарных корковых дефектов трубчатых костей. — Ташкент, 1971.
4. Arata M.A., Peterson H.A., Dahlin D.C. //J. Bone Jt Surg. — 1981. — Vol. 63A. — P. 980—988.
5. Blau R.A., Zwick D.L., Westphal R.A. //Ibid. — 1988. — Vol. 70A. — P. 299—304.
6. Caffey J. //Adv. Pediat. — 1955. — N 7. — P. 13—51.
7. Campanacci M., Laus M., Boriani S. //J. Bone Jt Surg. — 1983. — Vol. 65B, N 5. — P. 627—632.
8. Dahlin D.C. //Bone tumors. General aspects and data on 6221 cases. — 3d ed. — Springfield, 1978. — P. 122—136.
9. Evans G.A., Park W.M. //J. Bone Jt Surg. — 1978. — Vol. 60B, N 3. — P. 416—419.
10. Fitzpatrick T.B., Mosher D.B., Ortonne J. //Dermatology in general medicine: Textbook and Atlas /Eds. T.B. Fitzpatrick, A.L. Elsen, K. Wolff et al. — 2nd ed. — New York, 1979. — P. 606—607.
11. Hatcher C.H. //Ann. Surg. — 1945. — Vol. 122. — P. 1016—1030.
12. Huvos A.G. Bone tumors: diagnosis, treatment and prognosis. — Philadelphia, 1979.
13. Jaffe H.L., Lichtenstein L. //Am. J. Pathol. — 1942. — Vol. 18. — P. 205—221.
14. Jaffe H.L. //Tumors and tumorous conditions of the bones and joints. — Philadelphia, 1958. — P. 76—96.
15. Jaffe H.L. //Ibid. — P. 117—141.
16. Mirra J.M., Gold R.H., Rand F. //Clin. Orthop. — 1982. — N 168. — P. 192—205.
17. Netherlands Committee on bone tumours. Non-Ossifying fibroma //Radiological atlas of bone tumours. — Paris, 1973. — P. 403—418.
18. Schaiowicz F. //Tumors and tumorlike lesions of bone. Pathology, radiology and treatment. — 2nd ed. — Berlin; Heidelberg, 1994. — P. 540—551.
19. Schwartz A.M., Ramos R.M. //Am. J. Roentgenol. — 1980. — Vol. 135. — P. 617—619.
20. Selby S. //J. Bone Jt Surg. — 1961. — Vol. 43A. — P. 395—400.
21. Sontag L.W., Pyle S.I. //Ann. J. Roentgenol. — 1941. — Vol. 46. — P. 185—188.
22. Unni C. //Dahlin's bone tumors. General aspect and data on 11087 cases. — 5th ed. — Philadelphia; New York, 1996. — P. 360—366.

## ИНФОРМАЦИЯ

«Вестник травматологии и ортопедии им. Н.Н. Приорова»  
включен ВАК Минобразования России в ПЕРЕЧЕНЬ  
ПЕРИОДИЧЕСКИХ НАУЧНЫХ И НАУЧНО-ТЕХНИЧЕСКИХ ИЗДАНИЙ,  
ВЫПУСКАЕМЫХ В РОССИЙСКОЙ ФЕДЕРАЦИИ, В КОТОРЫХ РЕКОМЕНДУЕТСЯ  
ПУБЛИКАЦИЯ ОСНОВНЫХ РЕЗУЛЬТАТОВ ДИССЕРТАЦИЙ  
НА СОИСКАНИЕ УЧЕНОЙ СТЕПЕНИ ДОКТОРА НАУК

Полный перечень рекомендуемых периодических изданий опубликован  
в БЮЛЛЕТЕНЕ ВЫСШЕЙ АТТЕСТАЦИОННОЙ КОМИССИИ МИНИСТЕРСТВА  
ОБРАЗОВАНИЯ РОССИЙСКОЙ ФЕДЕРАЦИИ № 1 ЗА 2002 ГОД



© Коллектив авторов, 2002

## ОЦЕНКА ПСИХОВЕГЕТАТИВНЫХ НАРУШЕНИЙ ПРИ ШЕЙНЫХ БОЛЕВЫХ СИНДРОМАХ В ПРОЦЕССЕ ЛЕЧЕНИЯ С ПРИМЕНЕНИЕМ МАНУАЛЬНОЙ ТЕРАПИИ

А.Ф. Галлямова, М.В. Машкин, Ю.О. Новиков

Башкирский государственный медицинский университет, Поликлиника восстановительного лечения, Уфа

---

*Для изучения воздействия мануальной терапии на психовегетативные нарушения при шейных болевых синдромах проведено комплексное обследование 124 пациентов. Применялись клинический, нейроортопедический, рентгенологический, миотометрический, реографический методы. Изучались выраженность и динамика психовегетативных нарушений по данным вариационной пульсометрии, психологических тестов и баллированных анкет. Показано, что мануальная терапия наряду с коррекцией биомеханических нарушений способствует уменьшению психовегетативных проявлений и нормализации регуляторных механизмов, являясь патогенетическим методом лечения.*

*Psychovegetal disturbances resulted in the aggravation of blood supply of highest vegetal centers due to involvement of pathologic process in a. vertebralis and its sympathetic plexus significantly affected the manifestation of cervical pain syndromes. Complex examination of 124 patients with cervical pain syndrome was performed to study the influence of manual therapy. Clinical, neuro-orthopaedic, radiologic, miotonometric and rheographic methods were used. Manifestation and dynamics of psychovegetal disturbances were studied using pulsometry, psychologic tests and questionnaires. Manual therapy as well as correction of biomechanic disorders were detected to relieve psychovegetal changes and to be a pathogenetic curative method.*

---

Психовегетативные нарушения являются облигатными синдромами патологии шейного отдела позвоночника, что обусловлено вовлечением в процесс симпатического сплетения и страданием позвоночной артерии, приводящим к ухудшению кровоснабжения высших вегетативных центров. Выраженность клинических проявлений шейных болевых синдромов во многом определяется степенью психовегетативных нарушений, которые возникают еще и вследствие эмоционального напряжения, вызванного болевым стрессом [1, 3]. В комплексном лечении этих состояний патогенетически обоснованно применение мануальной терапии: наряду с коррекцией биомеханических нарушений она оказывает нормализующее действие на психовегетативные изменения [4].

Целью настоящей работы было изучение динамики психовегетативных нарушений у больных с шейными болевыми синдромами в процессе лечения с применением мануальной терапии.

### МАТЕРИАЛ И МЕТОДЫ

Под наблюдением находились 124 пациента с шейными болевыми синдромами спондилогенного и миофасциального происхождения. Длительность заболевания была до 1 года у 14 (11,3%) человек, от 1 года до 5 лет — у 72 (58,1%), от 6 до 10 лет — у 31 (25%), более 10 лет — у 7 (5,6%). Подавляющее большинство (82,3%) составляли лица наиболее трудоспособного возраста (30–50 лет). Преобладали женщины (73,2%).

Обследование включало нейроортопедические методы, рентгенографию шейного отдела позвоночника, при необходимости — функциональную спондилографию, компьютерную и магнитно-резонансную томографию, рентгенографию черепа.

Мышечный тонус оценивали в условных единицах при помощи оригинального миотометра. Порог болевой чувствительности определяли путем тензоалгометрии (прибором оригинальной конструкции). Для оценки выраженности болевого синдрома использовали визуально-аналоговую шкалу (ВАШ). При помощи углометрии выявлялись степень ограничения движений в шейном отделе позвоночника — флексии (Ф), экстензии (Э), ротации (Р), латерофлексии (ЛФ) с подсчетом коэффициента функционирования шейного отдела позвоночника (Ф+Э+Р+ЛФ) в баллах.

Всем больным проводили реоэнцефалографию сосудов вертебробазиллярного бассейна и бассейна внутренних сонных артерий в положении сидя, лежа и при поворотах головы в стороны; реовазографию верхних конечностей в продольных отведениях с использованием ленточных электродов. Реограммы оценивали по качественным и количественным показателям согласно общепринятым критериям (Зенков Л.Р., Ронкин М.А., 1991). Кроме того, рассчитывали индекс вертебробазиллярной недостаточности, учитывающий степень снижения пульсового кровенаполнения, коэффициент асимметрии и реакцию на пробы с поворотами головы: 0 — норма; 1 — появление асимметрии кровена-

полнения при ротационных пробах; 2 — умеренное снижение кровенаполнения, слабо выраженная асимметрия кровенаполнения на исходной записи, увеличивающиеся при ротационных пробах; 3 — выраженное снижение кровенаполнения на исходной записи, выраженная асимметрия.

У всех пациентов исследовали сосуды глазного дна, у 54 больных была проведена электроэнцефалография.

Для выявления перманентных вегетативных нарушений и оценки их выраженности применяли баллированную анкету (А. М. Вейн). При этом использовали следующую условную градацию: менее 15 баллов — норма, 15–40 баллов — невыраженные, 41–60 баллов — выраженные нарушения.

Определяли также вариабельность сердечного ритма по коротким (5 мин) записям ЭКГ с оценкой по методу Баевского и частотно-временным анализом в положении обследуемого лежа — для оценки вегетативного обеспечения деятельности. При проведении ортостатической пробы оценивали индекс прироста очень низкочастотной составляющей спектра ритма сердца (VLF), отражающий степень активации церебральных эрготропных систем [2].

Для оценки уровня тревожности применяли тест Люшера, реактивной и личностной тревожности — тест Спилберга.

Мануальную терапию проводили с использованием таких техник, как миофасциальный релиз, позволяющий реализовать адаптивные механизмы через мышечно-фасциальную систему; непрямые функциональные техники, основанные на биомеханике системного уровня и нейромышечном контроле суставов и тканей; метод противораствяжения, способствующий восстановлению физиологического баланса мышц и фасций через снятие напряжения в них. Число и периодичность проведения сеансов мануальной терапии определяли в каждом случае индивидуально.

## РЕЗУЛЬТАТЫ И ОБСУЖДЕНИЕ

При нейроортопедическом обследовании у 9 (7,3%) пациентов выявлен синдром цервикалгии, у 51 (41,1%) — цервикокраниалгии, у 64 (51,6%) — цервикобрахиалгии. В клинической картине ведущими были болевой синдром в области шеи, а также верхних конечностей, сопровождавшийся сегментарными вегетативными нарушениями (онемение, зябкость, жжение, пульсация, изменение цвета кожных покровов, отечность конечности разной степени); головная боль (в большинстве случаев односторонняя), которой нередко сопутствовали приступы кохлеовестибулярных расстройств, зрительные и вегетативные нарушения. Кроме того, у больных выявлялись изменения статики и походки, умеренно выраженные биомеханические нарушения позвоночника, ограничение объема активных движений в шейном отделе с преобладанием ограничения флексии, сглаженность шейного лор-

доза или гиперлордоз. При пальпации определялись умеренная болезненность мышц и повышенные мышечного тонуса; миофасциальные триггерные точки различной степени активности, чаще в коротких затылочных мышцах, нижних косых мышцах головы, подзатылочных (нижняя косая мышца головы), трапецевидной, надостной, подостной, подлопаточной, лестничных мышцах, мышце, поднимающей лопатку, дельтовидной, плечелучевой мышцах, в плечелопаточной области; функциональные блокады, преимущественно в краниоцервикальном переходе и на нижнешейном уровне.

Среди факторов, вызывавших возникновение или обострение заболевания, ведущую роль играли статическое перенапряжение (71,7%), подъем и перенос тяжестей (56,8%), психоэмоциональный фактор (46,2%), переохлаждение (29,5%), метеофакторы (42,7%).

У 83 (66,9%) больных отмечалось прогрессивное течение заболевания, у 33 (26,6%) — стабильное, у 8 (6,5%) — регрессивное. Частота рецидивов составляла  $2,8 \pm 0,1$  в год.

У всех больных были выявлены рентгеноморфологические изменения, такие как краевые остеофиты, унковертебральный артроз, субхондральный склероз, а также биомеханические нарушения в виде изменения конфигурации позвоночника в одном или нескольких сегментах. Дистрофический процесс в основном локализовался на уровне С4–5 (47 больных — 37,9%) и С5–6 (66 больных — 53,2%). Чаще явления нестабильности встречались на уровне С4–5 (54 пациента) и С3–4 (45), реже на уровне С5–6 и С6–7 (соответственно 17 и 8 пациентов).

При миотонометрии у большинства больных определялось повышение мышечного тонуса второй степени —  $1,67 \pm 0,1$  балла. Коэффициент функционирования шейного отдела позвоночника равнялся  $2,1 \pm 0,28$  балла. Оценка болевого синдрома по ВАШ составляла  $6,7 \pm 0,09$ , средний уровень порога болевой чувствительности —  $15,2 \pm 0,2$ .

Вегетативные расстройства различной степени выраженности выявлялись у всех больных. Чаще всего пациенты отмечали следующие симптомы: склонность к покраснению или бледности лица — 92 человека (74,2%), боли или неприятные ощущения в области сердца — 77 (62,1%), нарушения сна — 79 (63,7%), онемение и похолодание пальцев кистей, стоп — 82 (66,1%), дыхательные нарушения — 80 (64,5%), повышенную потливость — 79 (63,7%), головные боли — 69 (55,6%), быструю утомляемость — 71 (57,3%), нарушения функции желудочно-кишечного тракта — 75 (60,5%), изменение цвета кожных покровов кистей и стоп — 39 (31,4%), обмороки — 28 (22,6%). Средняя оценка выраженности вегетативных нарушений составила  $44,6 \pm 0,74$  балла. У 74 (59,7%) пациентов отмечены выраженные ( $50,2 \pm 0,64$  балла), у 50 (40,3%) — невыраженные ( $29,4 \pm 0,83$  балла) вегетативные нарушения.



У 29 (23,4%) больных выявлены изменения сосудов глазного дна: умеренное расширение и полнокровие вен, расширение артерий и вен, сужение сосудов сетчатки.

При электроэнцефалографии у 28 (51,9%) из 54 обследованных обнаружены диффузные нарушения биоэлектрической активности билатерально-синхронного характера, отражающие дисфункцию срединных структур мозга вследствие нарушения кровообращения в системе вертебробазилярных артерий. У 7 (13%) больных отмечалось уплощение ЭЭГ, свидетельствовавшее об активизирующем влиянии ретикулярной формации ствола мозга на корковую биоэлектрическую активность, что связано с постоянной болевой импульсацией с позвоночных двигательных сегментов шейного отдела.

На краниограммах у 11 пациентов выявлено усиление пальцевых вдавлений, у одного — локальный гиперостоз, остеосклероз, у 3 больных — остеопороз спинки турецкого седла.

Уровень тревожности по результатам теста Люшера составил  $4,2 \pm 0,4$ , по шкале Спилберга показатель личностной тревожности —  $48,2 \pm 0,8$ , ситуативной тревожности —  $44,7 \pm 1,1$ .

По данным реоэнцефалографии выявлялись снижение реографического индекса (РИ), отражающего уровень пульсового кровенаполнения, и повышение дикротического (ДИ) и диастолического (ДСИ) индексов, характеризующих тонус сосудов среднего и мелкого калибра, высокие коэффициент асимметрии (КА) и индекс вертебробазилярной недостаточности (ВБН). Основные показатели составили в бассейне внутренних сонных артерий:

РИ  $8 \pm 0,05$ , ДИ  $96,5 \pm 1,4$ , ДСИ  $97,7 \pm 1,2$ , КА  $37,8 \pm 4,2$ ; в бассейне вертебробазилярных артерий: РИ  $0,47 \pm 0,03$ , ДИ  $99,8 \pm 1,9$ , ДСИ  $107,2 \pm 1,1$ , КА  $64,3 \pm 9,6$ ; индекс ВБН  $2,1 \pm 0,1$ .

У 84% больных изменения реоэнцефалограммы сочетались с ангиоспастическим типом реовазограммы верхних конечностей. Показатели реовазографии в области плеча составили: РИ  $0,7 \pm 0,04$ , ДИ  $89,3 \pm 3,1$ , ДСИ  $93,2 \pm 3,1$ , КА  $53,1 \pm 8,1$ ; в области предплечий: РИ  $0,52 \pm 0,03$ , ДИ  $89,7 \pm 3,2$ , ДСИ  $94,1 \pm 3,2$ , КА  $58,5 \pm 8,3$ .

По результатам вариационной пульсометрии пациенты разделились на три группы (см таблицу): у 22% больных (первая группа) показатели мало отличались от нормы, у 48% (вторая группа) индекс напряжения (ИН) был высоким, при спектральном анализе превалировала VLF составляющая, у 30% (третья группа) показатели были снижены. По данным ортостатической пробы, у 28 (22,6%) больных вегетативное обеспечение деятельности было избыточным (показатель вегетативного ответа составлял 4,2), у 86 (69,3%) — недостаточным (1), причем у 29 (23,4%) из них в ортостазе показатель снижался, и лишь у 10 (8,1%) пациентов — адекватным (1,7).

Полученные данные свидетельствуют о наличии у всех обследованных психовегетативных нарушений различной степени выраженности, напряжении регуляторных систем, проявляющемся в извращении вегетативного ответа или его недостаточности.

После проведенного комплексного лечения отмечено достоверное повышение среднего показателя порогов болевой чувствительности на точках болевого паттерна до  $18,3 \pm 0,3$  ( $p < 0,01$ ), уменьшение выраженности болевого синдрома по ВАШ до  $2,3 \pm 0,08$  ( $p < 0,01$ ), снижение мышечного тонуса до  $0,27 \pm 0,1$  балла ( $p < 0,01$ ). Коэффициент функционирования шейного отдела позвоночника после лечения составил  $0,8 \pm 0,1$  балла ( $p < 0,01$ ).

Уровень тревожности снизился по тесту Люшера до  $1,9 \pm 0,3$  ( $p < 0,01$ ), по шкале Спилберга личностная тревожность уменьшилась до  $35,4 \pm 0,7$  ( $p < 0,01$ ), ситуативная — до  $31,0 \pm 1,2$  ( $p < 0,01$ ).

При реоэнцефалографии отмечалась достоверная ( $p < 0,01$ ) положительная динамика, отражавшая повышение кровенаполнения и снижение сосудистого тонуса, которая сопровождалась улучшением реактивности сосудов по данным функциональных проб. В бассейне внутренних сонных артерий основные показатели составили: РИ  $1,48 \pm 0,05$ , ДИ  $71,5 \pm 1,1$ , ДСИ  $77,2 \pm 1,2$ , КА  $14,2 \pm 3,8$ ; в бассейне вертебробазилярных артерий: РИ  $0,94 \pm 0,03$ , ДИ  $76,8 \pm 1,2$ , ДСИ  $80,2 \pm 1,1$ , КА  $12,3 \pm 1,6$ ; индекс ВБН  $0,6 \pm 0,1$ . Выявлено также достоверное ( $p < 0,01$ ) улучшение реовазографических показателей, которые после лечения составили: в области плеча — РИ  $1,2 \pm 0,04$ , ДИ  $67,3 \pm 3,1$ , ДСИ  $68,2 \pm 3,1$ , КА  $14,1 \pm 4,1$ ; в области предплечий — РИ  $1,1 \pm 0,03$ , ДИ  $66,7 \pm 3,2$ , ДСИ  $71,1 \pm 3,2$ , КА  $10,5 \pm 3,3$ .

Показатели вариационной пульсометрии у больных с шейными болевыми синдромами до и после лечения ( $M \pm m$ )

Показатель	До лечения	После лечения	p
<b>Первая группа</b>			
VLF	$22,7 \pm 0,9$	$23,5 \pm 2,4$	$> 0,05$
LF	$33,0 \pm 4,0$	$40,8 \pm 4,4$	$> 0,05$
HF	$39,3 \pm 4,6$	$33,8 \pm 5,8$	$> 0,05$
ИН	$134,2 \pm 4,4$	$136,8 \pm 4,7$	$> 0,05$
<b>Вторая группа</b>			
VLF	$52,7 \pm 2,3$	$36,7 \pm 4,5$	$< 0,01$
LF	$23,7 \pm 2,3$	$35,1 \pm 4,4$	$< 0,05$
HF	$20,8 \pm 1,9$	$22,6 \pm 5,2$	$> 0,05$
ИН	$287,8 \pm 6,7$	$228,1 \pm 6,3$	$< 0,01$
<b>Третья группа</b>			
VLF	$10,0 \pm 0,97$	$25,5 \pm 5,6$	$< 0,01$
LF	$33,7 \pm 2,9$	$41,5 \pm 6,8$	$> 0,05$
HF	$46,3 \pm 4,7$	$27,5 \pm 5,5$	$< 0,05$
ИН	$14,6 \pm 2,1$	$24,5 \pm 3,8$	$< 0,05$

Динамика показателей вариационной пульсометрии зависела от исходных нарушений. У всех больных с избыточным вегетативным обеспечением деятельности наблюдалось снижение вегетативного ответа до нормы, у больных с недостаточным обеспечением — повышение, у пациентов с адекватным обеспечением показатели существенно не изменились (в целом для всех больных показатель ортостатической пробы находился в пределах 1,4–1,7). Как видно из таблицы, в первой группе достоверных изменений параметров вариационной пульсометрии не обнаруживалось. Во второй группе отмечалось достоверное снижение ИН и VLF ( $p < 0,01$ ), повышение LF ( $p < 0,05$ ) и незначительное увеличение HF ( $p > 0,05$ ). В третьей группе констатируется достоверное повышение ИН и VLF ( $p < 0,01$ ), снижение HF ( $p < 0,05$ ) и некоторое повышение LF ( $p > 0,05$ ).

После лечения также достоверно ( $p < 0,01$ ) снизилась степень вегетативной дистонии — до  $32,47 \pm 1,37$ , причем у больных с выраженным син-

дромом вегетативной дистонии — до  $34,91 \pm 1,24$ , с невыраженным — до  $19,37 \pm 1,44$ .

Таким образом, мануальная терапия при шейных болевых синдромах наряду с коррекцией биомеханических нарушений способствует уменьшению психовегетативных проявлений и нормализации регуляторных механизмов, что свидетельствует о патогенетической обоснованности ее применения.

#### Л И Т Е Р А Т У Р А

1. *Вегетативные расстройства: клиника, лечение, диагностика* / Под ред. А. М. Вейна. — М., 1998.
2. *Хаспекова Н. Б.* Регуляция вариативности ритма сердца у здоровых и больных с психогенной и органической патологией мозга: Автореф. дис. ... д-ра мед. наук. — М., 1996.
3. *Юмашев Г. С., Фурман М. Е.* Остеохондрозы позвоночника. — М., 1984.
4. *Upledger J.* Craniosacral therapy and somato-emotional release. — Palm Beach Gardens, 1997.

© Коллектив авторов, 2002

## НЕЙРОСОСУДИСТЫЙ КОМПОНЕНТ ДИСТРОФИЧЕСКОГО ПРОЦЕССА И РАЗВИТИЯ ОСТЕОНЕКРОЗА ПРИ БОЛЕЗНИ ПЕРТЕСА

*А.И. Крупаткин, О.А. Малахов, А.В. Иванов*

Центральный институт травматологии и ортопедии им. Н.Н. Приорова, Москва

*На основе термографической оценки нейрососудистых взаимосвязей у 60 больных с реактивным синовитом и болезнью Пертеса показана важная роль нарушений нейродинамической регуляции тканей области тазобедренного сустава, в том числе микрососудистого русла, в патогенезе перехода дорентгенологических расстройств в стадию декомпенсации с развитием остеонекроза. Ключевым звеном в развитии остеонекроза служит достижение порогового уровня расстройств нейродинамической сосудистой регуляции за счет вовлечения наибольшего числа нейронов соседних сегментов и срыва тормозных механизмов. Предотвращение расширения объема нейродистрофических тканевых и сосудистых реакций на дорентгенологической стадии имеет существенное значение для профилактики перехода процесса в стадию остеонекроза.*

*In 60 patients with reactive synovitis and Perthes disease the thermographic evaluation of neurovascular interconnection was performed. The importance of neurodynamic tissue regulation disturbances of the hip region including microvasculature in pathogenesis of preradiologic lesions transition into the decompensation phase with osteonecrosis development was shown. It was noted that important moment in osteonecrosis development was the achievement of threshold level of neurodynamic vascular regulation disturbances with the involvement of enormous number of neurons from the adjacent segments and loosing of hamper mechanism. Prevention of volume spreading of tissue and neurodystrophic reaction at preradiologic phase is of essential significance for the prevention of process of transition into osteonecrosis phase.*

Остеохондропатия вообще и болезнь Легга—Кальве—Пертеса в частности — это патологический процесс в эпифизах и апофизах, характеризующийся подхрящевым асептическим некрозом

костной губчатой ткани и вторичной деформацией пораженного отдела кости [10]. Существует несколько теорий патогенеза болезни Пертеса — травматическая, диспластическая, сосудистая

и др., что в значительной степени тормозит выявление единого, объединяющего начала в развитии заболевания и приводит к непродуктивному представлению о его полиэтиологичности. Несмотря на множество мнений, до сих пор трудно ответить на основной вопрос патогенеза болезни Пертеса: почему возникает остеонекроз? Если первичный эпифизарный процесс связан с микротравматизацией, то что препятствует быстрому сращению перелома у детей и почему болезни Пертеса сопутствует замедленное костеобразование? Если имеется врожденная недостаточность головки и шейки бедра, то почему асептический остеонекроз развивается не у всех больных с дисплазиями в области тазобедренных суставов? Наибольшее распространение получила сосудистая теория, подтвержденная ангиографическими доказательствами того, что при болезни Пертеса нарушается кровообращение как в венозном русле тазобедренных суставов, так и в латеральных эпифизарных артериях, особенно в их начальных отделах; это вызывает ишемию эпифиза бедра, а восстановление связано с дальнейшей реваскуляризацией в бассейне указанных артерий [10, 12]. В то же время клинический опыт свидетельствует, что гипоплазия сосудов конечностей не всегда приводит к асептическому остеонекрозу. Кроме того, ряд авторов выделяют при болезни Пертеса обратимую стадию компенсированной латентной ишемии без остеонекроза [4], что говорит о важности не только анатомического дефекта (гипоплазии) сосудов, но и состояния их функции. Наконец, начальной стадии болезни Пертеса сопутствует синовит тазобедренного сустава [1] с реактивной пролиферацией синовиальных тканей, причем воспалительная реакция не является характерной для болезни Пертеса [14]. Наличие синовита трудно объяснить локальными сосудистыми расстройствами в бассейне эпифизарных сосудов, так как этот процесс не укладывается в рамки только сосудистой недостаточности.

Отсюда следует, что для развития болезни Пертеса требуется некий объединяющий, связывающий воедино все факторы риска компонент, без которого переход обратимых изменений в асептический некроз невозможен или менее вероятен. Для осуществления подобного перехода он должен препятствовать регенерации тканей и оказывать блокирующее влияние на функцию микроциркуляторного русла в условиях гипоплазии более крупных сосудистых ветвей, нивелируя имеющиеся возможности коллатерального кровотока. В качестве такого фактора может выступать нарушение нейродинамической трофической регуляции как на уровне сосудистого русла, так и на уровне тканей тазобедренного сустава [3, 7, 9]. Подтверждением такого предположения может служить, в частности, возникновение некрозов и трофических язв на фоне денервационного синдрома, особенно при поражении чувствительного нейрона. Хотя известно, что болезни Пертеса часто сопутствует дисплазия

позвоночника, сочетающаяся с нарушением возбудимости спинальных мотонейронов и ослаблением процесса торможения в спинном мозге на дистрофических стадиях заболевания [3], изучения нейрососудистых взаимосвязей при этом не проводилось.

Целью данной работы было исследование закономерностей нейродинамической регуляции дистрофического процесса при болезни Пертеса, в том числе ее возможной роли в развитии остеонекроза, с помощью компьютерной термографии. Выбор метода термографии обусловлен как его безвредностью, быстротой и удобством выполнения у детей, так и существенным влиянием периваскулярной иннервации на температуру [13]. По нашему опыту, методические подходы, связанные с исследованием импульсной функции стволов периферических нервов конечностей (электронейромиографическая оценка моторных и чувствительных волокон), не позволяют достоверно оценить состояние нейрососудистых взаимосвязей [7].

#### МАТЕРИАЛ И МЕТОДЫ

Под наблюдением находились 69 больных в возрасте от 3 до 10 лет ( $5 \pm 0,4$  года). Минимальная клиническая симптоматика (непостоянная хромота, боль в области тазобедренного сустава, коленного сустава — иррадиация из зоны тазобедренного сустава, ограничение отведения бедра на стороне поражения) без рентгенологических проявлений болезни Пертеса (0 стадия) отмечалась у 26 пациентов, I стадия болезни Пертеса (асептический некроз) — у 10 детей, II стадия (импрессионный перелом) — у 8 больных, III стадия (фрагментация и реваскуляризация головки бедра) — у 9 детей, IV стадия (репарация) — у 7. Из 26 детей с минимальной клинической симптоматикой у 8 (30,8%) в динамике развилась I стадия болезни Пертеса.

Термотопографию изучали с помощью термографа АГА-780 (Швеция) с компьютерной приставкой ТС-800 для количественной обработки термоизображений, позволяющей измерять градиент температуры  $0,1^\circ\text{C}$  и более. Исследования проводили при температуре окружающей среды  $20-22^\circ\text{C}$  в стандартном вертикальном положении больного после 15-минутного отдыха. Соблюдение одинакового расстояния до камеры тепловизора обеспечивало сопоставимость площадей изображений на экране мониторов. Схема зон измерения температуры представлена в нашей предыдущей публикации [8]. Оценивали усредненные температуры каждой области измерения — референтной зоны (Треф.), больной стороны в проекции головки бедра ( $T_б$ ) и здоровой стороны в той же проекции ( $T_зд$ ), после чего рассчитывали дифференциальные температуры (в градусах Цельсия):  $T_1 = \text{Треф.} - T_б$ ;  $T_2 = \text{Треф.} - T_зд$ ;  $\Delta T = T_2 - T_1$ . Кроме того, определяли площадь зоны нарушения термотопографии бедра —  $S$  (в квадратных сантиметрах) на

экране монитора ТС-800 в виде разницы с противоположной стороной. Полученные данные подвергались статистической обработке с помощью непараметрической статистики (метод Манна—Уитни).

### РЕЗУЛЬТАТЫ И ОБСУЖДЕНИЕ

Теоретической основой трактовки полученных результатов были следующие положения. Температура конечностей является интегральным показателем, на который влияют в основном состояние васкуляризации поверхностных тканей (преимущественно кожи) и связанные с ней факторы, в том числе периваскулярная иннервация (симпатическая и чувствительная), а также метаболизм и теплообмен. С точки зрения нейрососудистых взаимосвязей гипотермия конечностей может служить показателем повышения активности симпатической адренергической иннервации и гипофункции капсаицин-чувствительных сенсорных С-волокон, выделяющих вазодилаторные нейропептиды (субстанция Р; пептид, связанный с геном кальцитонина), участвующие в нейрогенном воспалении. Гипертермия, наоборот, может служить показателем снижения симпатической адренергической активности и повышения функции чувствительных С-волокон. При этом основное влияние на термографические показатели оказывают симпатическая иннервация и активность соматосимпатического вазомоторного рефлекса [13]. Мы согласны с мнением В.М. Хаютина и соавт. [11], что для оценки нервного влияния на сосуды необходима единая мера. На наш взгляд, интенсивность нейрососудистой реакции, ее амплитуду можно косвенно оценить по степени снижения или повышения температуры относительно референтной (показатели Т1 и Т2), а объем нейрососудистой реакции (ее распространенность) — по площади зоны нарушенной термотопографии, а также по степени асимметрии температур (показатели S и  $\Delta T$ ). При этом амплитуда реакции может служить характеристикой интенсивности возбуждения или торможения нейронов, а объем реакции (иррадиации возбуждения или торможения) — мерой количества нервных клеток, вовлеченных в патологический процесс.

Проведенные нами исследования позволили выявить ряд закономерностей нейродинамической регуляции дистрофического процесса при болезни Пертеса.

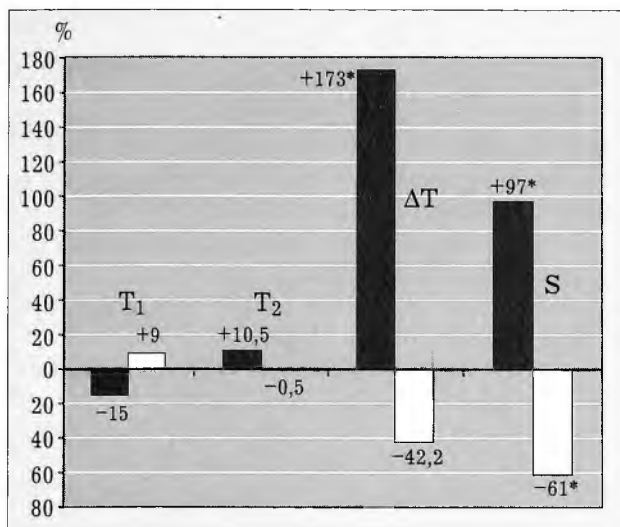
1. Термотопография характеризовалась двухфазностью: гипертермией (горячая фаза) в проекции головки и проксимального отдела бедра на дорентгенологической стадии, соответствующей реактивному синовиту, и сменяющей ее гипотермией (холодная фаза) при развитии асептического остео-некроза ( $p < 0,05$ ). Стадия асептического некроза и последующие дистрофические стадии (I–III) болезни Пертеса не имели достоверных различий по выраженности гипотермии ( $p > 0,05$ ), что свидетельствует о большей роли «подвижности» ре-

гуляции патологического процесса именно в ранние сроки заболевания. (Величины дифференциальных температур приведены в нашем предыдущем сообщении [8].) Подобная двухфазность сближает болезнь Пертеса с другими нейродистрофическими синдромами, в том числе с последствиями травм периферических нервов [5], и может быть связана со сменой динамики нейрососудистой регуляции. Кроме того, пролиферативные изменения синовиальных тканей на ранней, дорентгенологической, стадии болезни Пертеса могут быть связаны с активацией нейрогенных трофотропных влияний на фоне снижения симпатической адренергической эрготропной активности [9].

2. В предыдущем исследовании [8] нами показано, что для диагностики болезни Пертеса в 0–I стадиях более информативны термографические показатели по передней и боковой проекциям бедра (в задних проекциях различия дифференциальных температур были статистически недостоверны —  $p > 0,05$ ). Это коррелирует с зонами сегментарной чувствительной иннервации тазобедренного сустава, в том числе его сосудистой сети (сегменты Т12–L3), тогда как задняя поверхность нижних конечностей иннервируется преимущественно нижележащими крестцовыми сегментами. В сегментах Т12–L1 расположены также преганглионарные нейроны, осуществляющие преимущественную симпатическую иннервацию сосудов нижних конечностей [11]. Перекрывание чувствительных и вегетативных симпатических сегментарно-модульных структур иннервации тазобедренного сустава способствует сопряжению патологического процесса при болезни Пертеса с нейрогенными механизмами.

3. Гипертермия характерна как для реактивного синовита без перехода в болезнь Пертеса, так и для дорентгенологической стадии болезни Пертеса. Торможение при этом симпатической активности может происходить за счет А-рефлекса от механорецепторов тазобедренного сустава и измененной синовиальной оболочки [11]. На рис. 1 представлены термографические показатели, зарегистрированные в дорентгенологической стадии болезни Пертеса у пациентов с развившейся в дальнейшем I стадией асептического остео-некроза. Достоверные различия с больными реактивным синовитом без перехода в болезнь Пертеса выявлены по площади измененной термотопографии и по показателю  $\Delta T$  в передней проекции ( $p < 0,05$ ). Различия показателей Т1 и Т2 были недостоверны ( $p > 0,05$ ). Таким образом, для перехода в остео-некроз характерно увеличение не амплитуды нейрососудистой реакции (интенсивности торможения симпатических адренергических нейронов), а ее объема (иррадиации, распространенности по вертикали спинного мозга с вовлечением новых соседних сегментарно-модульных ансамблей нервных клеток на стороне пораженного сустава). О распространенности процесса именно по вертика-

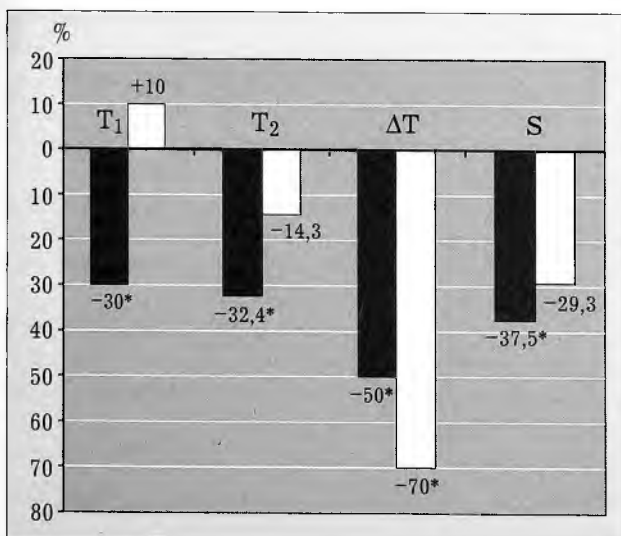




**Рис. 1.** Степень изменения термографических показателей (в %) в рентгенологической стадии болезни Пертеса, перешедшей в последующем в I стадию асептического остеонекроза.

Изольния — аналогичные показатели при реактивном синовите, не перешедшем в I стадию болезни Пертеса. Темные столбцы — передняя проекция бедра, светлые — задняя проекция. \*  $p < 0,05$  (в остальных случаях  $p > 0,05$ ).

ли на пораженной стороне свидетельствует увеличение абсолютных значений  $\Delta T$  и  $S$  (по площади гипертермии). Ведущая роль в патогенезе остеонекроза объема, а не амплитуды рефлекторной реакции указывает на дисфункцию спинальных межнейронных тормозных механизмов и нарушение пропускной способности синаптических реле. В свою очередь динамика рефлекторной реакции (смена первоначально усиленного по сравнению с больными коксалгией симпатического торможения на активацию симпатических нейронов) свидетель-



**Рис. 2.** Степень изменения термографических показателей (в %) после консервативного лечения реактивного синовита, не перешедшего в I стадию болезни Пертеса.

Изольния — аналогичные показатели до лечения. Остальные обозначения те же, что на рис. 1.

ствует о декомпенсированном срыве тормозных механизмов после периода их гиперактивации на фоне конституционального несовершенства адаптивных механизмов нервной системы. Этот срыв компенсации сопряжен с нарушением микроциркуляции и инициацией остеонекроза головки бедра. Дегенеративный процесс (I–III стадии болезни Пертеса) также сопровождается возрастанием показателя  $S$  по площади гипотермии, тогда как в IV стадии (репарации)  $S$  уменьшается [8].

Ранее нами показана взаимосвязь нервной трофики сосудов микроциркуляторного русла с абсолютным содержанием нервной ткани и массой нейротрофических веществ в тканевом регионе на примере травм нервов конечностей [6]. Соответствие микроциркуляторных расстройств патологическим изменениям в области головки бедра при болезни Пертеса также описано в литературе [2]. Это позволяет предположить важное значение числа нервных клеток, задействованных в патологической системе, и достижения порогового уровня расстройств нейродинамической сосудистой регуляции в развитии остеонекроза — I стадии болезни Пертеса. Если уровень этих расстройств ниже порогового, процесс может стабилизироваться на обратимой стадии — реактивного синовита и транзитных коксалгий.

4. Если учесть меньшую роль изменений амплитуды соматосимпатического рефлекса по сравнению с изменением его объема, то подтверждается важное значение не только импульсных, но и собственно трофических нейрорхимических механизмов в развитии болезни Пертеса. Более подробно роль этих механизмов описана ранее [7].

5. На рис. 2 представлены термографические показатели, зарегистрированные у больных после консервативного лечения реактивного синовита (разгрузка сустава, сухое тепло, электрофорез новокаина, нестероидные противовоспалительные средства) с положительным клиническим результатом (без перехода в асептический остеонекроз, т.е. в I стадию болезни Пертеса). У этих больных достоверно уменьшились, преимущественно по передней поверхности бедра, распространенность и в меньшей степени амплитуда соматосимпатического рефлекса. Это свидетельствует о принципиальной возможности нормализации нейродинамической регуляции в ранние сроки болезни с предотвращением перехода в асептический некроз, в частности за счет снижения патологической афферентации.

Предполагаемый патогенез нейродистрофического синдрома при болезни Пертеса схематически представлен на рис. 3. Спецификой этого процесса является протекание на фоне диспластического синдрома, затрагивающего как ткани и сосуды области тазобедренного сустава, так и функцию нервных структур.

Таким образом, выявленные нарушения термографии бедра, не укладывающиеся в рамки

гиповаскуляризации чисто сосудисто-диспластического генеза, связаны с расстройствами нейродинамической регуляции тканей тазобедренного сустава, в том числе микроциркуляторного сосудистого русла. Наибольшую роль эти расстройства играют на ранних стадиях заболевания, влияя на переход обратимых сосудистых расстройств в стадию декомпенсации микроциркуляции в костной ткани и развития остеонекроза. При этом, вероятнее всего, ответственность за нарушение регуляторных функций несут нижнегрудные и верхнепоясничные сегменты спинного мозга. Ключевым звеном в развитии дистрофического процесса и остеонекроза, т.е. в переходе дорентгенологической стадии (синовита) в I стадию болезни Пертеса, является достижение порогового уровня расстройств нейродинамической сосудистой регуляции за счет дисфункции межнейронных тормозных механизмов и вовлечения наибольшего числа нейронов соседних сегментов на пораженной стороне спинного мозга. Это служит базой формирования патологической системы, поддерживающей дистрофический процесс. Отсюда следуют основные задачи: своевременная диагностика начальных проявлений болезни Пертеса (например, с помощью компьютерной термографии [8]) и ранняя профилактика перехода процесса в необратимую стадию остеонекроза, в том числе путем предотвращения расширения объема нейродистрофических тканевых и сосудистых реакций.

#### ЛИТЕРАТУРА

1. Абальмасова Е.А. //Травматология и ортопедия: Руководство для врачей /Под ред. Ю.Г. Шапошникова. — М., 1997. — Т. 3. — С. 473-497.
2. Беренштейн С.С. //Ортопед. травматол. — 1993. — N 4. — С. 57.
3. Веселовский Ю.А., Садофьева В.И., Рябкова Е.Г., Яковлева Т.А. //Там же. — 1987. — N 4. — С. 23-26.
4. Веселовский Ю.А. //Там же. — 1989. — N 4. — С. 4-7.
5. Григорович К.А. Хирургическое лечение поврежденных нервов. — Л., 1981.

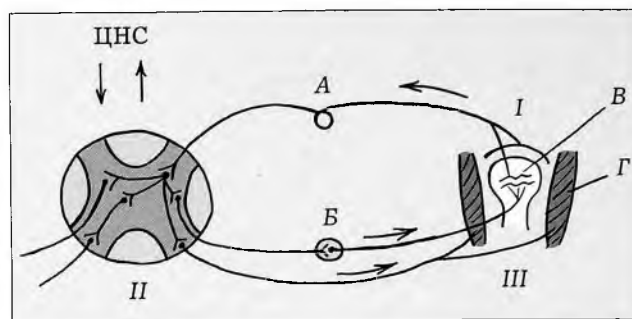


Рис. 3. Ключевые звенья патогенеза нейродистрофического синдрома при болезни Пертеса.

А — чувствительный спинномозговой узел, Б — симпатический ганглий, В — сосудистая сеть головки бедра, Г — поперечно-полосатые мышцы бедра и тазобедренного сустава; I — патологические афферентные влияния на фоне дисплазии тканей и сосудов тазобедренного сустава в процессе роста и/или возможных микротравм; II — нарушения межнейронных взаимосвязей спинальных центров с вовлечением соседних нейронов; III — расстройства эфферентных нейрососудисто-тканевых взаимосвязей тазобедренного сустава на фоне гипоплазии сосудов головки бедра.

6. Крупаткин А.И. //Журн. вопросы нейрохир. — 1989. — N 1. — С. 35-39.
7. Крупаткин А.И. //Вестн. травматол. ортопед. — 2001. — N 2. — С. 100-104.
8. Крупаткин А.И., Малахов О.А., Иванов А.В. //Там же. — 2001. — N 4. — С. 51-54.
9. Скупченко В.В., Милюдин Е.С. //Журн. неврол. и психиатр. — 2000. — N 2. — С. 53-54.
10. Фафенрот В.А. Болезнь Пертеса и транзиторная коксалгия у детей. — Л., 1990.
11. Хаяутин В.М., Сониная Р.С., Лукошкова Е.В. Центральная организация вазомоторного контроля. — М., 1977.
12. Atsumi T., Yamano K., Muraki M. et al. //J. Bone Jt Surg. — 2000. — Vol. 82B. — P. 392-398.
13. Bennett G.J., Ochoa J.L. //Pain. — 1991. — Vol. 45. — P. 61-67.
14. Suzuki S., Kasahara Y., Seto Y. et al. //Acta Orthop. Scand. — 1994. — Vol. 65, N 6. — P. 581-584.

## ВНИМАНИЕ !

Подписаться на «Вестник травматологии и ортопедии им. Н.Н. Приорова»  
можно в любом отделении связи

Наши индексы в Каталоге «ГАЗЕТЫ И ЖУРНАЛЫ» АО «Роспечать»:  
для индивидуальных подписчиков **73064**  
для предприятий и организаций **72153**



В розничную продажу «Вестник травматологии и ортопедии им. Н.Н. Приорова» не поступает

© Коллектив авторов, 2002

## ДИНАМИКА АКТИВНОСТИ СИНОВИТА ПОСЛЕ ВНУТРИСУСТАВНОГО ВВЕДЕНИЯ КСЕФОКАМА У БОЛЬНЫХ РЕВМАТОИДНЫМ АРТРИТОМ

Т.П. Федина, Ю.А. Олюнин, О.В. Пушкова, Н.П. Апеньшева, Р.М. Балабанова

Институт ревматологии РАМН, Москва

*Проведена оценка эффективности внутрисуставного введения нестероидного противовоспалительного препарата лорноксикама (ксефокам, производство фирмы «Никомед», Австрия) у больных ревматоидным артритом. Ксефокам вводился в коленные суставы 15 больным в дозе 8 мг 1 раз в неделю в течение 3 нед. При оценке эффекта лечения учитывались выраженность артралгий, болезненность сустава при пальпации, измерялась окружность сустава. До и после курса лечения проводились ультразвуковое исследование и термография коленных суставов. После внутрисуставного введения ксефокама существенное клиническое улучшение (уменьшение артралгий как минимум на 30%) отмечено у 11 больных. В 3 случаях динамика болевого синдрома была менее значительной, у 1 больного эффект после однократного введения препарата сохранялся менее недели. В целом по группе наблюдалось достоверное уменьшение выраженности артралгий ( $p < 0,01$ ), болезненности суставов при пальпации ( $p < 0,01$ ) и окружности сустава ( $p < 0,05$ ). При УЗИ зафиксировано достоверное уменьшение толщины синовиальной оболочки ( $p < 0,05$ ). На основании проведенного исследования сделан вывод, что при отсутствии четких показаний к локальной стероидной терапии внутрисуставное введение ксефокама может с успехом использоваться для подавления умеренно выраженных воспалительных изменений в суставах у больных ревматоидным артритом.*

*The aim of the study was to assess the efficacy of intra-articular injection of lornoxicam (xefocam, Nycomed) in patients with rheumatoid arthritis. Xefocam was injected into knee joints of 15 patients with rheumatoid arthritis, 8 mg once a week for the period of 3 weeks. The following parameters were assessed: pronouncement of arthralgia, joint tenderness at palpation, circumference of knee joint on the level of the upper patellar margin. Prior and post treatment ultrasonography and thermography were used. Significant clinical improvement was observed in 11 patients. In 3 cases the dynamics was less positive and in 1 patients the effect of single dose drug injection was preserved for less than one week. Arthralgia manifestation ( $p < 0.01$ ), joint tenderness at palpation ( $p < 0.01$ ) and joint circumference ( $p < 0.05$ ) showed reliable decrease. Ultrasonography showed reliable decrease the synovial membrane thickness. Xefocam injection could be successfully used to suppress moderate inflammatory joint changes in patients with rheumatoid arthritis when there are no strict indications to local steroid therapy.*

Нестероидные противовоспалительные препараты (НПВП) — наиболее популярное средство лечения хронических артритов. Основой их терапевтического действия является ингибирование синтеза медиаторов воспаления непосредственно в пораженном суставе. Поэтому концентрация препарата в очаге воспаления может иметь решающее значение в подавлении синовита. Между тем традиционные способы применения НПВП обеспечивают их поступление в сустав лишь в довольно ограниченном количестве, а превышение общепринятой дозировки неприемлемо из-за высокого риска медикаментозных осложнений.

С целью ограничения нежелательного побочного воздействия были созданы формы НПВП для чрескожного применения. Однако эффективность этих средств сравнительно невысока. При таком способе введения обеспечивается достаточно высокая концентрация препарата в подкожной клетчатке, мышцах и фасциях. В полости сустава она

значительно ниже. Поэтому НПВП для наружного применения дают более благоприятные результаты при поражении внесуставных мягких тканей, тогда как при артропатиях их эффект не столь очевиден [7].

Все НПВП, предназначенные для парентерального введения, представляют собой растворы, которые довольно быстро выводятся из полости сустава [4]. Для этого класса медикаментов не разработаны лекарственные формы, обеспечивающие длительное депонирование препарата в полости сустава. Поэтому возможность внутрисуставного введения НПВП до последнего времени особого интереса не вызывала. Вместе с тем, судя по ряду публикаций, высокая концентрация препарата в суставе может даже за короткое время существенно повлиять на самочувствие больного.

Так, S.T. Colbert и соавт. [1] в двойном слепом испытании сравнивали эффективность внутрисуставного и внутривенного введения теноксикама

у 88 больных. Препарат вводился для подавления болевого синдрома после артроскопии коленных суставов и при внутрисуставном введении был достоверно более эффективен, чем при внутривенном. Преимущество локального введения НПВП по сравнению с системным зафиксировано и в других исследованиях [2, 3, 5]. Новый инъекционный НПВП лорноксикам также с успехом использовался для обезболивания в послеоперационном периоде [6].

Целью настоящей работы являлась оценка эффективности внутрисуставного введения лорноксикама (ксефокам, производство фирмы «Никомед», Австрия) у больных ревматоидным артритом (РА).

#### МАТЕРИАЛ И МЕТОДЫ

Наблюдались 15 больных РА (13 женщин и 2 мужчин) с синовитом коленных суставов. Возраст пациентов — от 33 до 66 лет (в среднем  $52,9 \pm 10,4$  года). Давность заболевания колебалась от 1 года до 30 лет (в среднем  $9,1 \pm 8,2$  года). У 4 больных была II, у 5 — III и у 6 — IV стадия заболевания. Ревматоидный фактор выявлен в 10 случаях. 5 больных получали сульфасалазин, 8 — метотрексат, у 2 базисная терапия не проводилась. 6 больных принимали преднизолон в дозе 10–15 мг/сут (в среднем  $11,6 \pm 2,6$  мг/сут).

Ксефокам вводили в коленные суставы в дозе 8 мг 1 раз в неделю в течение 3 нед. Предварительно у всех больных было выполнено клиническое и иммунологическое исследование крови. Перед каждой инъекцией проводилось клиническое обследование пациентов. При этом учитывались выраженность артралгий по 10-сантиметровой визуально-аналоговой шкале (ВАШ), болезненность суставов при пальпации в баллах (0 — пальпация безболезненна, 1 — слабая, 2 — умеренная, 3 — сильная болезненность), измерялась окружность коленных суставов на уровне верхнего края надколенника. Через месяц после окончания курса лечения оценивалась общая продолжительность периода клинического улучшения. Кроме того, до и после курса лечения проводились ультразвуковое исследование и термография коленных суставов. По данным УЗИ оценивалась выраженность экссудативных изменений в коленных суставах в баллах (1 — незначительное, 2 — умеренное, 3 — большое ко-

личество экссудата) и толщина синовиальной оболочки в миллиметрах. При термографии определялась степень повышения кожной температуры над пораженными суставами.

Статистическая обработка проводилась с использованием парного t-критерия Стьюдента.

#### РЕЗУЛЬТАТЫ

После внутрисуставного введения ксефокама существенное клиническое улучшение (уменьшение артралгий как минимум на 30%) отмечено у 11 больных. У 3 пациентов динамика болевого синдрома была менее значительной и у 1 больного эффект после однократного введения препарата сохранялся менее недели. В целом по группе наблюдалось достоверное уменьшение выраженности артралгий ( $p < 0,01$ ), болезненности суставов при пальпации ( $p < 0,01$ ) и окружности суставов ( $p < 0,05$ ) (см. таблицу).

УЗИ до лечения было выполнено у 14, после лечения — у 12 больных. Выраженное накопление экссудата в полости коленных суставов до введения ксефокама выявлено у 5, умеренное — у 2 пациентов, в 7 случаях количество синовиальной жидкости было незначительным. Уменьшение объема экссудата после лечения зафиксировано в 4 случаях, однако динамика этого показателя была статистически недостоверна. В то же время толщина синовиальной оболочки в целом по группе существенно уменьшилась ( $p < 0,05$ ).

Термография коленных суставов до лечения проведена у 14 больных. У 5 из них констатирована выраженная, у 5 — умеренная и у 3 — слабая гипертермия, у 1 больного температура кожи была нормальной. Снижение кожной температуры после введения ксефокама отмечено в 3 случаях.

Через месяц после окончания курса лечения обследовано 10 больных. Улучшение самочувствия сохранялось у 7 из них.

#### ОБСУЖДЕНИЕ

Наиболее эффективным средством локальной терапии хронического артрита является внутрисуставное введение гормональных препаратов. Однако данный метод используется обычно для лечения лишь наиболее пораженных суставов, тогда как при сравнительно невысокой активности синовита чаще назначаются физиотерапия или накож-

Динамика основных показателей активности синовита коленных суставов на фоне лечения ксефокамом ( $M \pm \sigma$ )

Период исследования	Боль по ВАШ, см	Болезненность при пальпации, баллы	Окружность суставов, см	Толщина синовиальной оболочки, мм	Количество экссудата, баллы
До лечения	$5,5 \pm 1,7$	$1,2 \pm 0,8$	$41,0 \pm 4,6$	$3,6 \pm 0,5$	$1,9 \pm 1,0$
После начала лечения:					
через 7 дней	$2,7 \pm 2,1^{**}$	$0,3 \pm 0,5^{**}$	$41,0 \pm 4,6^*$	—	—
через 14 дней	$2,6 \pm 2,2^{**}$	$0,1 \pm 0,3^{**}$	$39,4 \pm 2,8^*$	$3,4 \pm 0,3^*$	$1,6 \pm 0,8$

\*  $p < 0,05$ , \*\*  $p < 0,01$  (по сравнению с показателем до начала лечения).



ные аппликации НПВП. Эти виды терапии в известной степени позволяют улучшить самочувствие больных, однако в целом ряде случаев их эффект явно недостаточен.

Введение ксефокама непосредственно в полость сустава у большинства наших больных обеспечило быстрое подавление болевого синдрома. Принимая во внимание существенное уменьшение припухлости суставов и толщины синовиальной оболочки, можно утверждать, что препарат оказывал не только обезболивающее, но и противовоспалительное действие. Конечно, внутрисуставные инъекции НПВП нельзя рассматривать как альтернативу локальной стероидной терапии, поскольку возможности этих препаратов несопоставимы. Однако внутрисуставное введение ксефокама может, на наш взгляд, использоваться при хроническом артрите как вспомогательное средство наряду с физиотерапией.

**Вывод.** При отсутствии четких показаний к локальной стероидной терапии внутрисуставное введение ксефокама может с успехом применяться для подавления умеренно выраженных воспалительных изменений в суставах у больных РА.

#### Л И Т Е Р А Т У Р А

1. Colbert S.T., Curran E., O'Hanlon D.M., Moran R., McCarroll M. //Canad. J. Anaesth. — 1999. — Vol. 46, N 7. — P. 653–657.
2. Convery P.N., Milligan K.R., Quinn P., Scott K., Clarke R.C. //Anaesthesia. — 1998. — Vol. 53, N 11. — P. 1125–1129.
3. Elhakim M., Nafie M., Eid A., Hassin M. //Acta Anaesth. Scand. — 1999. — Vol. 43, N 8. — P. 803–808.
4. Owen S.G., Francis H.W., Roberts M.S. //Br. J. Clin. Pharmacol. — 1994. — Vol. 38, N 4. — P. 349–355.
5. Reuben S.S., Connelly N.R. //Anesth. Analg. — 1995. — Vol. 80, N 6. — P. 1154–1157.
6. Rosenow D.E., Albrechtsen M., Stolke D. //Ibid. — 1998. — Vol. 86, N 5. — P. 1045–1050.
7. Vaile J.H., Davis P. //Drugs. — 1998. — Vol. 56, N 5. — P. 783–799.

© Аль-Джунаид Абдульсалам Мохамед, 2002

## ОСОБЕННОСТИ ЛЕЧЕНИЯ БОЛЬНЫХ С ОГНЕСТРЕЛЬНЫМИ ПЕРЕЛОМАМИ ГОЛЕНИ В УСЛОВИЯХ ЙЕМЕНА

Аль-Джунаид Абдульсалам Мохамед

Центральный госпиталь ALTAWRA, Республика Йемен  
Российская медицинская академия последипломного образования, Москва

*Работа основана на ретроспективном анализе историй болезни 232 пострадавших с огнестрельными переломами голени, находившихся на лечении в центральном госпитале Йемена ALTAWRA (г. Сана) в период с 1996 по 2000 г. Пулевые ранения были у 94% пострадавших, осколочные — у 6%. Все пострадавшие доставлены в стационар в первые 24 ч с момента ранения. Особенностью лечения ран в условиях Йемена было следующее: поврежденную конечность (после наложения на нее в случае необходимости стабилизирующего репозиционного аппарата собственной конструкции) погружали в мыльно-солевой раствор, в котором проводили промывание раны. Методика первичной хирургической обработки отличалась от классической более высокой активностью в отношении удаления мелких костных отломков и резекции концов крупных фрагментов кости. Послеоперационный период у 66% пострадавших протекал без осложнений, заживление ран произошло первичным натяжением. У 8,4% больных раны зажили вторичным натяжением, у 15% возникло нагноение раны в пределах мягких тканей, у 8,6% развился остеомиелит и у 2% больных — гангрена голени вследствие тромбоза кровеносных сосудов.*

*Retrospective analysis of treatment of 232 wounded with gunshot crus fractures was presented. All patients were treated at Jemen Central Hospital ALTAWRA (Sana) from 1966 to 2000. Out of all patients 94% had missile wounds and 6% comminuted wounds. All wounded were admitted to Hospital during 24 hours after injury. Peculiarities of wound treatment were the following: injured limb after application of author's stabilizing reposition device if necessary was washed by soap-saline solution. Primary debridement was more active compared to classic one and included removal of small osseous fragments and resection of large osseous fragment ends. In 66% of wounded no complications were observed during postoperative period and healing by first intention was noted. In 8,4% of patients healing by granulation occurred. In 15% of cases wound suppuration was limited by soft tissues. Osteomyelitis was diagnosed in 8,6% of patients. In 2% of cases crus gangrene followed by vascular thrombosis was developed.*

Лечение больных с огнестрельными переломами голени (ОПГ) является актуальной проблемой травматологии и военно-полевой хирургии. Это оп-

ределяется не только ростом числа таких пострадавших, высокой поражающей способностью современных ранящих снарядов, обуславливающей тя-

**Табл. 1.** Динамика частоты огнестрельных ранений конечностей (1996–2000 гг.) и распределение их по локализации

Локализация	1996 г.	1997 г.	1998 г.	1999 г.	2000 г.	Всего	
						абс.	%
<b>Верхняя конечность:</b>							
Плечо	1	3	2	1	3	10	2,4
Предплечье	4	7	6	6	8	31	7,6
Кисть	3	5	4	3	5	20	4,9
<b>Нижняя конечность:</b>							
Бедро	15	10	12	22	26	85	20,7
Голень	16	33	61	58	64	232	56,6
Стопа	5	4	7	7	9	32	7,8
<b>Итого</b>	<b>44</b>	<b>62</b>	<b>92</b>	<b>97</b>	<b>115</b>	<b>410</b>	<b>100</b>

жесть анатомических разрушений голени, но и сложностью выбора оптимального метода лечения, длительностью его стационарного периода, высоким процентом инвалидизации и нередко — гибели пострадавших [2, 4, 6, 7].

Настоящая работа основана на ретроспективном анализе историй болезни 232 больных с ОПГ, находившихся на лечении в центральном госпитале Йемена ALTAWRA (г. Сана) с 1996 по 2000 г. За этот период в приемном отделении госпиталя зарегистрировано 1520 пострадавших с огнестрельными ранениями различной локализации, среди них 15,3% составили пострадавшие с повреждениями голени. Данные, представленные в табл. 1, свидетельствуют о стабильном ежегодном росте частоты ОПГ. За 4 года (1996–2000) число таких больных увеличилось в 4 раза. Среди всех огнестрельных ранений конечностей ОПГ составили 56,6%. Таким образом, и в мирное время голень остается весьма уязвимым сегментом для огнестрельных ранений.

Большинство пострадавших (83,2%) составили лица молодого и среднего возраста (табл. 2), 26 человек были моложе 14 лет. Существенное преобладание среди пострадавших лиц мужского пола (88,4%) может быть объяснено социальным положением мужчин, особенностями их темперамента, а также тем, что около 70% взрослой части мужского населения страны имеют при себе огнестрельное оружие, чаще всего автомат Калашникова. Специального места для хранения оружия нет, оно воспринимается как обычный предмет быта и легко доступно каждому, в том числе детям. Ребенок в любое время может взять его и поиграть — «немного пострелять». Кроме того, все торжественные

мероприятия, особенно свадьбы, сопровождаются стрельбой, при этом считается, что чем больше залпов, тем торжественнее и богаче свадьба. Нередко на таких торжествах используют даже боевые гранаты. К сожалению, этот процесс носит стабильно нарастающий характер.

Из 232 пострадавших 94% имели пулевые ранения, 6% — осколочные. Преднамеренное поражение отмечено в 30,2% случаев, 69,8% ранений были случайными.

Все пострадавшие поступили в стационар в первые 24 ч с момента ранения. Несмотря на отсутствие в городе Сана службы «скорой помощи», около 18,5% пострадавших были доставлены в стационар в первые 2 ч после ранения. В первые 6 ч поступили 30,2% раненых — они были доставлены родственниками на личных или попутных машинах без какой-либо медицинской помощи. Большинство больных (51,3%) поступили позднее 6 ч. В ночное время (с 24 до 6 часов) в госпиталь были доставлены только 10,8%, а с 6 часов утра до 18 часов — свыше 70% пострадавших. Это связано с большей безопасностью движения автотранспорта в дневное время (Йемен — в основном горная страна, и автодороги проходят по опасным горным перевалам).

При поступлении в госпиталь все пострадавшие жаловались на сильную боль в области ранения. Кровотечение из раны наблюдалось у 123 больных. У 79 человек отмечались укорочение и осевая деформация конечности, у 100 в рану выступали костные отломки, у 89 раны были загрязнены землей, обрывками тканей. Слабая пульсация или полное отсутствие пульсации на артериях стопы констатированы у 40 раненых. Множественные и соче-

**Табл. 2.** Распределение пострадавших с огнестрельными ранениями голени по возрасту и полу

Пол	Возраст, годы						Всего	
	до 20	21–30	31–40	41–50	51–60	>60	абс.	%
<b>Мужчины</b>	28	71	43	31	22	10	205	88,4
<b>Женщины</b>	3	7	6	4	4	3	27	11,6
<b>Итого</b>	<b>31</b>	<b>78</b>	<b>49</b>	<b>35</b>	<b>26</b>	<b>13</b>	<b>232</b>	<b>100</b>

танные повреждения имелись у 12 больных. 40 пострадавших находились в состоянии травматического шока. Все пострадавшие были в сознании, хорошо помнили обстоятельства ранения, но рассказывали об этом неохотно.

В зависимости от общего состояния, а также от тяжести анатомических разрушений и степени жизнеспособности голени (повреждение мышц, сухожилий, кровеносных сосудов, нервов) все пострадавшие были разделены на пять групп.

1-я группа (40 больных — 17,2%). Общее состояние удовлетворительное. Показатели кровообращения, дыхания, деятельности центральной нервной системы в пределах нормы, за исключением умеренной тахикардии и учащения дыхания. Площадь огнестрельной раны не превышает 5 см<sup>2</sup>, края раны относительно ровные, кровотечение умеренное, дно раны представлено частично поврежденными мышцами, признаки повреждения крупных кровеносных сосудов и нервов отсутствуют. Движения в суставах (коленном и голеностопном) в полном объеме, осевой деформации и укорочения голени нет. На рентгенограммах голени определяются дырчатые или краевые неполные переломы большеберцовой кости, у 8 больных имеется перелом только малоберцовой кости. Слепое ранение отмечено у 12, сквозное — у 28 больных.

2-я группа (53 больных — 22,8%). Общее состояние пострадавших в пределах нормы. Артериальное давление в среднем 110/60 мм рт. ст., пульс 84 в минуту, частота дыхания 25 в минуту, сознание ясное, имеется умеренное возбуждение. Площадь раны в среднем 10 см<sup>2</sup>. Края ран неровные, местами отмечаются обрывки мягких тканей, раны умеренно загрязнены, кровотечение средней интенсивности. Область перелома прикрыта поврежденными мышцами, признаков повреждения крупных сосудов и нервов нет. Стопа теплая, чувствительность не нарушена, осевой деформации и укорочения голени не определяется. На рентгенограммах голени поперечные, косопоперечные, косые переломы с удовлетворительным стоянием отломков. У 32 больных ранение сквозное, у 21 — слепое.

3-я группа (56 больных — 24,21%). Общее состояние пострадавших средней тяжести. Артериальное давление 93/55 мм рт. ст., пульс 90 в минуту, слабого наполнения и напряжения, частота дыхания 30 в минуту, отмечают бледность кожных покровов, общее возбуждение. Площадь раны достигает 15 см<sup>2</sup>, края ее неровные, с обрывками мышц и сухожилий. Участками определяются нежизнеспособные, раздавленные мышцы. Рана загрязнена землей и обрывками тканей. Дном раны являются оголенные костные отломки. Стопа на ощупь холодная, пульсация на артериях стопы слабая, иногда сомнительная. Определяются осевая деформация и укорочение голени. На рентгенограммах голени — оскольчатый перелом обеих костей со смещением отломков. Сквозные ранения были у 36 больных, слепые — у 20.

4-я группа (69 больных — 29,7%). Общее состояние пострадавших тяжелое, имеются признаки

травматического шока. Раны обширные, распространяются на всю поверхность голени, с обрывками мышц, сухожилий, неровными ушибленными краями. Отмечается выраженная осевая деформация и укорочение голени. Раны кровоточат умеренно, возможно, за счет массивного разрушения мягких тканей. Мышцы местами полностью оторваны. В рану выступают раздробленные костные отломки, нередко отмечается дефект кости. У некоторых пострадавших голень буквально скелетизирована.

5-я группа (14 больных — 6%). Пострадавшие с массивным повреждением всей голени. Нередко периферическая часть голени висела на кожно-мышечном лоскуте. У некоторых больных имел место отрыв (ампутация) голени.

У пострадавших 1-4-й групп ранения были пулевыми, у всех больных 5-й группы — осколочными.

После первичного осмотра в приемном отделении и оформления историй болезни пострадавших переводили в операционную, где выполняли комплекс общепринятых диагностических и лечебных мероприятий.

Особенностью лечения ОПГ в условиях Йемена было следующее. Поврежденную конечность — после наложения на нее в случае необходимости стабилизирующего репозиционного аппарата собственной конструкции — погружали в мыльно-солевой раствор, в котором проводили промывание раны. Затем рану дополнительно промывали раствором перекиси водорода и фурацилина. Первичная хирургическая обработка (ПХО) раны проводилась по известной классической методике [1]. Единственным дополнением к этой методике была несколько более высокая активность в отношении удаления мелких отломков и резекции концов крупных костных фрагментов. Последнее обеспечивало хорошую адаптацию основных костных отломков, что являлось важным фактором их своевременной консолидации. Учитывая возможности компрессионно-дистракционного остеосинтеза, мы не боялись образования дефектов кости и первичного укорочения конечности [3]. Мы также отказались от активного поиска и обязательного удаления мелких металлических осколков независимо от их локализации: как показал опыт, нередко поиск наносит большую травму, нежели сам осколок. Вопрос об удалении или оставлении осколка в каждом случае решался индивидуально с учетом возможных последствий. Поврежденные мышцы и фасции не ушивали, полагая, что это может усугубить ишемию мягких тканей при развитии посттравматического отека голени.

ПХО ран проводили у всех пострадавших независимо от тяжести общего состояния и выраженности анатомических разрушений голени. При травматическом шоке тяжелой степени откладывали ее на некоторое время и выполняли по улучшению общего состояния больного. У пострадавших 1-й и 2-й групп ПХО обычно заканчивали глухим ушиванием раны с активным дренированием ее. При невозможности ушить рану без натяжения и при дефектах кожи прибегали к послабляющим разрезам, свободной кожной пластике и наложению провизорных швов.

У больных 1-й группы переломы не требовали репозиции и остеосинтеза, поэтому конечность после хирургической обработки раны фиксировали рассеченной гипсовой повязкой. Такой же тактики придерживались и при переломах без смещения отломков у пострадавших 2-й группы — с той разницей, что отломки фиксировали двумя-тремя спицами или шурупами. При переломах со смещением отломков у больных этой группы чаще прибегали к наложению аппарата внешней фиксации, предварительно произведя репозицию отломков, устранив осевую деформацию и укорочение конечности.

У больных 3-й и 4-й групп хирургическая обработка предусматривала также прикрытие области перелома кости перемещенными мышечными лоскутами. После послабляющих разрезов кожи накладывали провизорные швы, рану дренировали. Остеосинтез производили аппаратами внешней фиксации (АО, Гофмана, Илизарова и др.). Опыт показал, что именно компрессионно-дистракционный остеосинтез является методом выбора при лечении ОПГ. Единственный недостаток заключается в труднодоступности и высокой стоимости аппаратов для жителей Йемена.

У больных 5-й группы хирургическое вмешательство чаще всего заканчивали формированием ампутационной культи. Там, где оставалась небольшая надежда на сохранение конечности, после хирургической обработки, пластики кровеносных сосудов и, по возможности, поврежденных нервов накладывали аппарат внешней фиксации. Раны у всех больных дренировались.

В послеоперационном периоде проводилась антибактериальная, трансфузионно-инфузионная, общеукрепляющая терапия. Дренажные трубки

удалялись на 2–3-и сутки, ежедневно осуществлялся осмотр послеоперационных ран. Контрольная рентгенография выполнялась на 3–4-й день.

Послеоперационный период у 66% пострадавших протекал без осложнений, раны зажили первичным натяжением, швы были сняты на 10–12-й день. У 8,4% больных раны зажили вторичным натяжением, у 15% возникло нагноение в пределах мягких тканей и у 8,6% — остеомиелит. У 2% больных развилась гангрена голени вследствие тромбоза кровеносных сосудов.

Таким образом, у подавляющего большинства пострадавших (74,4%) отмечено благоприятное течение послеоперационного периода, что является свидетельством эффективности применяемой лечебной тактики.

#### ЛИТЕРАТУРА

1. Брюсов П.Г., Нечаев Э.А. Военно-полевая хирургия. — М., 1996.
2. Воробьев В.В. Патогенез и лечение огнестрельных ран мягких тканей конечностей: Дис. ... д-ра мед. наук. — СПб, 1995.
3. Илизаров Г.А., Швед С.П., Шигарев В.М., Стороженко С.Н. //Ортопед. травматол. — 1983. — N 1. — С. 1–4.
4. Лысенко Л.В., Тимошин А.С., Фефесова Н.П. и др. //Науч.-практ. конф. «Огнестрельные и мино-взрывные ранения. Современные методы диагностики и лечения»: Тезисы докладов /Под ред. В.М. Морозова. — М., 1997. — С. 76–78.
5. Нечаев Э.А., Грицанов А.И., Фолин Н.Ф., Миннулин И.П. Мино-взрывная травма. — СПб, 1994.
6. Нурулла-Ходжаев Т.Ф., Музафаров В.И., Джураев М.Д., Захир-Гуль. //Пленум Всесоюз. науч. об-ва травматологов-ортопедов, 22-й: Тезисы докладов. — Иркутск, 1991. — С. 38–40.
7. Bowyer G.W., Cooper G.J., Rice D. //J. Trauma. — 1996. — Vol. 40, Supp. — P. 159–164.



© А.С. Золотов, 2002

## КОРОТКИЕ СООБЩЕНИЯ

### ЛОПАТОЧНО-РЕБЕРНАЯ ДИССОЦИАЦИЯ

А.С. Золотов

Городская больница, Спасск-Дальний Приморского края

Термин «лопаточно-реберная диссоциация» (дословно — разъединение) появился сравнительно недавно [4]. Он означает травматический разрыв лопаточно-реберного соединения с повреждением мышц, связок, ключицы или ее суставов, магистральных кровеносных сосудов и плечевого сплетения. Интактной остается только кожа. В свя-

зи с этим второе название этого повреждения — «закрытая травматическая ампутация лопатки» [1]. Данная травма встречается нечасто, в основном при дорожно-транспортных происшествиях. Многие пострадавшие погибают на месте происшествия. Большинство авторов располагают лишь несколькими клиническими наблюдениями лопаточно-ре-



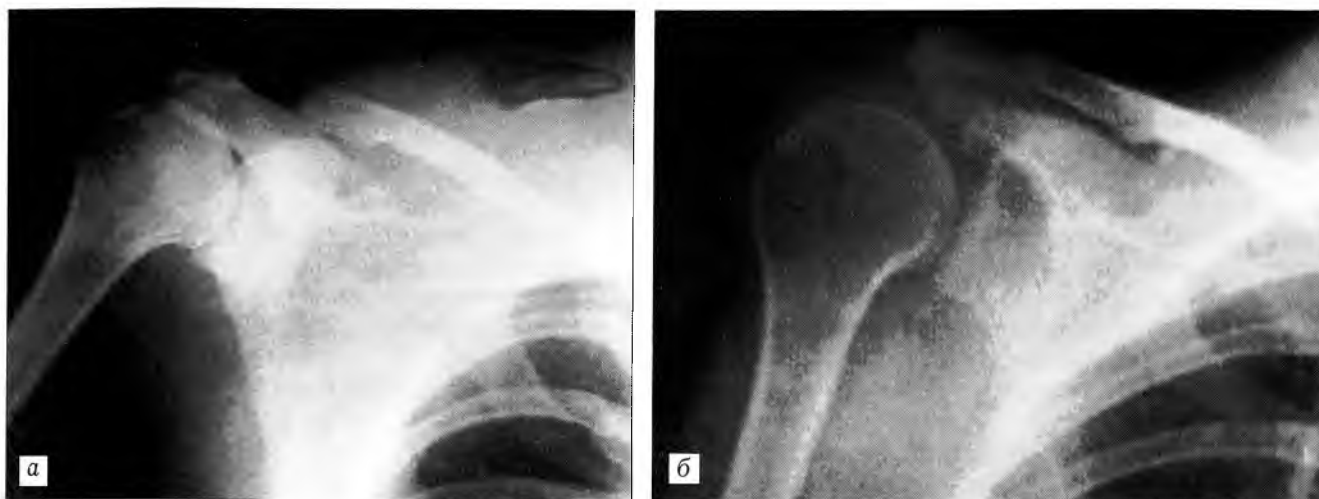


Рис. 1. Рентгенограммы больной Т. при поступлении (а) и через 8 мес после травмы (б).

берной диссоциации, поэтому каждый случай такого повреждения представляет определенный интерес. Приводим описание нашего случая.

**Клиническое наблюдение.** Больная Т., 20 лет, выпала из салона легкового автомобиля, который двигался с большой скоростью. Доставлена бригадой скорой медицинской помощи в тяжелом состоянии. Сознание — сопор. Пульс 118 в минуту. АД 60/30 мм рт. ст. При аускультации легких дыхание проводится во все отделы. Живот мягкий. На голове рана 12×4 см с отслоением кожи. В области правого плечевого сустава значительный отек, распространяющийся на надплечье, грудную клетку, плечо. Пульсация на плечевой, лучевой и локтевой артериях отсутствует. Кисть теплая. Активных движений в руке нет. Анализ крови: Hb 89 г/л, эр.  $2,5 \cdot 10^{12}/л$ , Ht 27%. Общий анализ мочи в норме. На краниограммах патологии не выявлено. На рентгенограммах грудной клетки и плечевого сустава справа обнаружены латеральное смещение лопатки, расширение щели акромиально-ключичного сустава до 3 см (рис. 1, а). При люмбальной пункции выявлена кровь в ликворе. Результат лапароцентеза отрицательный. Диагноз: ушиб головного мозга, субарахноидальное кровоизлияние, лопаточно-реберная диссоциация справа, разрыв акромиально-ключичного сочленения, плечевого сплетения, подключичной артерии и вены, мышц плечевого пояса, травматический шок III степени.

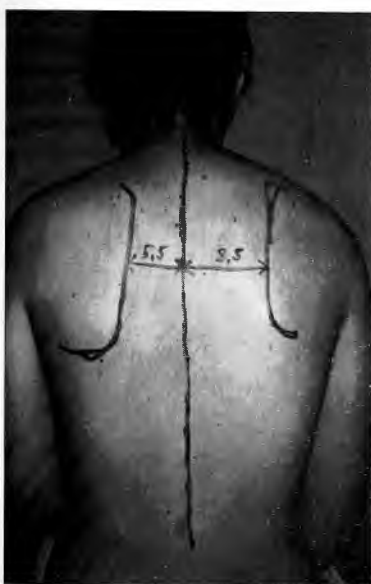

Рис. 2. Увеличение расстояния от позвоночника до внутреннего края лопатки на стороне повреждения (2,5 нед после травмы).

При поступлении пострадавшей начата противошоковая инфузионная терапия в условиях реанимационного отделения. В первые сутки введено 4200 мл кровезаменителей, получала анальгетики, антибиотики, гормо-

нальные, сосудистые препараты. Выполнена первичная хирургическая обработка раны на голове. Рука иммобилизована косыночной повязкой. Через сутки сознание прояснилось, через 3 сут состояние больной стабилизировалось, признаков продолжающегося кровотечения не было. Дальнейшее лечение проводилось в травматологическом отделении. Рана на голове зажила первичным натяжением. В руке сохранялась полная плегия, анестезия с уровня верхней трети плеча, отсутствовала пульсация на артериях плеча и предплечья. Однако кисть оставалась теплой. На 3-й неделе после травмы расширен постельный режим, больной разрешено садиться. Клинически определялось увеличение расстояния от позвоночника до внутреннего края лопатки: на больной стороне оно равнялось 8,5 см против 5,5 см на здоровой (рис. 2). Пациентка выписана на амбулаторное лечение на 25-е сутки.

В амбулаторных условиях продолжались медикаментозная терапия, лечебная физкультура, массаж, физиотерапия. Однако грубые неврологические расстройства в руке и отсутствие пульсации на артериях плеча и предплечья сохранялись. Больная признана инвалидом II группы. Через 8 мес после автотравмы обратилась за помощью по поводу отморожения II степени потерявшей чувствительность руки. Сохранялись полный паралич руки, выраженная гипотрофия мышц, отсутствие пульсации на плечевой, лучевой и локтевой артериях. Парализованную руку предпочитала носить на косынке. На контрольных рентгенограммах исчезли латеральное смещение лопатки и диастаз между ключицей и акромионом. В области ключовидно-ключичной связки определяется оссификат (рис. 1, б).

**Обсуждение.** В 1984 г. S.L. Oreck и соавт. [4] впервые описали 3 случая повреждения, названного ими лопаточно-реберной диссоциацией, которое характеризовалось разрывом лопаточно-реберного соединения, акромиально-ключичного сочленения, повреждением подключичных магистральных сосудов и плечевого сплетения. В 1988 г. N.A. Embraheim с восемью соавторами из четырех городов в трех странах собрали всего 15 наблюдений подобной травмы, что свидетельствует о ее большой редкости [2]. Оказалось, что эквивалентом разрыва акромиально-ключичного сочленения при лопаточно-реберной диссоциации может быть разрыв грудиноключичного сочленения или перелом ключицы с большим смещением. При этом от-

мечается полный или частичный разрыв следующих мышц: дельтовидной, малой грудной, ромбовидной, поднимающей лопатку, трапециевидной и широчайшей мышцы спины.

Механизм травмы — сильная тракция, прилагаемая к плечевому поясу, когда, например, мотоциклист пытается удержать руль, в то время как его туловище насильственно бросает в сторону [2]. Наша пациентка могла при падении зацепиться рукой за продолжающий движение автомобиль. Кстати, аналогичный механизм травмы отметили у одного из больных S.L. Oreck и соавт. [4].

В клинической картине наблюдаются значительная гематома, отек в области плечевого сустава, паралич руки и отсутствие пульсации на артериях плеча и предплечья. Больные с разрывом подключичных или подмышечных артерий и вен и продолжающимся кровотечением, как правило, погибают на месте происшествия [3]. К сожалению, только в редких случаях повреждение плечевого сплетения бывает неполным. На рентгенограммах грудной клетки и плечевого пояса выявляются латеральное смещение лопатки и повреждение костных структур одного из трех типов: перелом ключицы, разрыв грудиноключичного или акромиально-ключичного сочленения. Последний наблюдался в нашем случае. Почти всегда у больных с лопаточно-реберной диссоциацией имеются и другие серьезные повреждения. У нашей больной сопутствующей была черепно-мозговая травма. Травма головного мозга с нарушением сознания мешает определению неврологических расстройств на верхней конечности [3].

В первую очередь больные с рассматриваемой травмой нуждаются в реанимационных мероприятиях, стабилизации общего состояния и контроле кровотечения [2–4]. В отношении местного лече-

ния лопаточно-реберной диссоциации рекомендации остаются разноречивыми. Активная хирургическая тактика при закрытой травматической ампутации лопатки мало влияет на функциональный исход травмы по сравнению с консервативным методом лечения. В связи с этим полезными могут оказаться рекомендации P.J. Fisher и R.B. Kent [3]. При неполном повреждении плечевого сплетения и критической ишемии показана восстановительная операция на кровеносных сосудах. Это спасет руку и улучшит условия для восстановления нервов. Если у больного имеется полное или неполное повреждение плечевого сплетения и нет критической ишемии, реваскуляризации не требуется. При полном повреждении плечевого сплетения и критической ишемии показана ампутация верхней конечности выше локтевого сустава. Часто в отдаленном периоде после травмы парализованная рука является «источником» нераспознанных повреждений, ран, инфекционных процессов и каузалгий. В таких случаях рекомендуется ампутация руки выше локтевого сустава, протезирование и реабилитация. Однако больные неохотно соглашаются на эту операцию [2].

Таким образом, лопаточно-реберная диссоциация — редкое, опасное для жизни повреждение с плохим прогнозом в плане восстановления функции руки.

#### ЛИТЕРАТУРА

1. Gross T.P. // J. Am. Acad. Orthop. — 1995. — Vol. 3, N 1. — P. 30–33.
2. Embraheim N.A., An H.S., Jackson W. T. et al. // J. Bone Jt Surg. — 1988. — Vol. 70A, N 3. — P. 428–432.
3. Fisher P.J., Kent R.B. // South. Med. J. — 2001. — Vol. 94, N 4. — P. 383–386.
4. Oreck S.L., Burgess A., Levine A.M. // J. Bone Jt Surg. — 1984. — Vol. 66A, N 5. — P. 758–763.

© Коллектив авторов, 2002

## АКРООСТЕОЛИЗ (СИНДРОМ ДЖЕКЕЯ): АНАЛИЗ КЛИНИЧЕСКОГО НАБЛЮДЕНИЯ

А.П. Чернов, А.С. Панкратов, Д.А. Огурцов

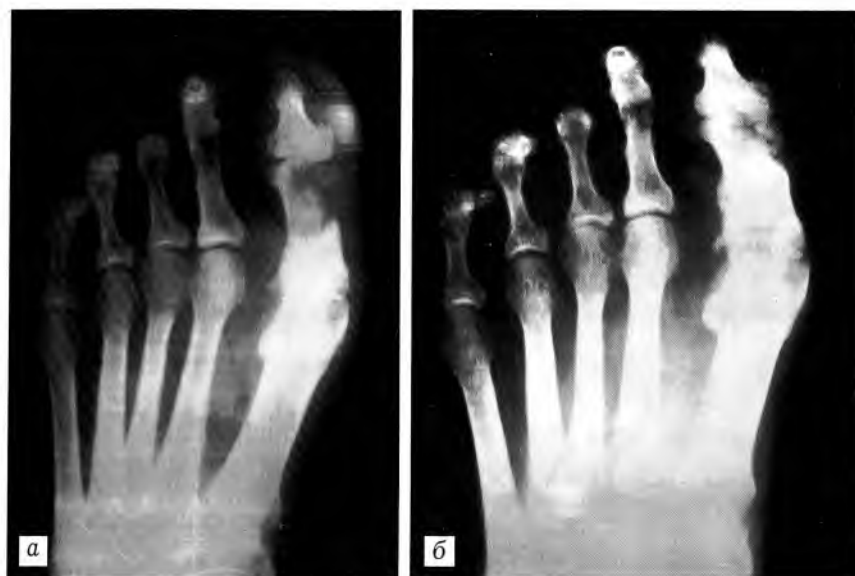Самарский государственный медицинский университет

Акроостеолиз — редкое врожденное заболевание опорно-двигательного аппарата, описанное впервые Harnasch в 1950 г. Болезнь носит наследственный характер. Иногда наблюдаются спорадические случаи заболевания<sup>1</sup>. Мужчины страдают в 2–3 раза чаще, чем женщины [1].

Сущность заболевания состоит в полном рассасывании костной ткани определенных участков скелета. Чаще всего рассасываются средние отделы дистальных фаланг пальцев стопы [1]. Однако

могут поражаться и другие отделы скелета: кости запястья, предплюсны, плюсневые, пястные кости. Процесс в костях может сопровождаться изменениями кожи и подкожной клетчатки: стопа или кисть припухают, появляются изъязвления, отторгаются ногти. В этих условиях может присоединиться вторичная инфекция с развитием вялотекущего остеомиелита [1]. Болезнь часто начинается с нарушения чувствительности на подошвенной поверхности с выпадением рефлексов стоп и

<sup>1</sup> В настоящее время известно 9 типов идиопатического остеолита: 6 фалангеальных, 2 кариотарзальных, 1 мультицентрический; 4 типа наследуются аутосомно-доминантно, 5 — рецессивно. Заболевания протекают с различной клинической и рентгенологической картиной (Р е д.).



Рентгенограммы левой стопы больной Н.: а — до лечения, б — после лечения.

последующим образованием безболезненной язвы, нередко отмечается утолщение кожи голени на стороне поражения [2].

При дифференциальной диагностике надо иметь в виду такие заболевания, как сухотка спинного мозга, сирингомиелия, болезнь Рейно, склеродермия, аномалия развития спинного мозга, различные поражения нервных стволов [1]. Лечение акроостеолиза не разработано.

Приводим наше клиническое наблюдение.

Больная Н., 32 лет, поступила в клинику травматологии и ортопедии Самарского государственного медицинского университета с жалобами на повышение температуры тела до 37,5–38°C, отечность I пальца левой стопы, боли в нем при ходьбе.

Считает, что заболевание началось около 15 лет назад, когда «натерла» мозоль на III пальце левой стопы, после чего произошло воспаление и нагноение мягких тканей пальца с образованием свища. С диагнозом «остеомиелит III пальца левой стопы» на протяжении года лечилась амбулаторно по месту жительства (лечебные ванночки, мазевые аппликации) — безуспешно. Дважды, через 1 год и 3 года после начала заболевания, выполнялось иссечение свища, не давшее существенного результата. Через 5 лет после начала заболевания произведена резекция ногтевой фаланги III пальца левой стопы.

Повторное обострение произошло в 1998 г., когда больная находилась на втором месяце беременности. После появления сухой мозоли на II пальце правой стопы развилось воспаление мягких тканей в этой области с последующим образованием свища. Амбулаторное лечение в течение 2 мес оказалось безуспешным, и была выполнена резекция ногтевой фаланги II пальца правой стопы. В феврале 1999 г. произведена резекция ногтевых фаланг III и IV пальцев правой стопы по той же причине (месячный курс лечения в амбулаторных условиях — гентамицин, трихопол, лазеротерапия — не дал результата).

Данное обострение началось в мае 2001 г. — воспаление мягких тканей I пальца левой стопы на месте сухой мозоли с последующим образованием свища. Лечилась амбулаторно (рентгенотерапия 10 сеансов, левомеколь). В июне 2001 г. выявлена высокая чувствительность микрофлоры из свищевого отделяемого к гентамицину и

цефазолину. Возбудитель — золотистый стафилококк. Проведен курс лечения гентамицином и диоксидиновой мазью. Рентгенологически костной патологии не выявлено. В августе выполнено повторное рентгенологическое исследование — норма. 13.08.01 больная госпитализирована в один из стационаров г. Тольятти с жалобами на повышение температуры до 39°C, отечность I пальца. Лечение — гентамицин (10 дней), лазеротерапия (10 сеансов). 26.08.01 свищ закрылся. Рентгенологически выявлен дефект костной ткани основной фаланги I пальца левой стопы. Проводилось полное клиническое обследование, другой патологии не обнаружено. От рекомендованной резекции пальца больная отказалась. Амбулаторно прошла курс лечения, включавший внутривенное введение пенициллина, метронидазола, вливание гемодеза.

Обратилась в клинику травматологии и ортопедии СамГМУ и была госпитализирована для определения

дальнейшей тактики лечения. В анамнезе обращает на себя внимание тот факт, что похожим заболеванием страдает бабка больной по материнской линии. При осмотре стоп: дистальные фаланги II–IV пальцев справа и III пальца слева отсутствуют. На левой стопе I палец умеренно отечен, кожные покровы гиперемированы, на подошвенной поверхности определяются рубцовые изменения (закрывшийся свищ). При пальпации отмечается локальная гипертермия в границах гиперемии, умеренная болезненность по подошвенной поверхности, снижение всех видов чувствительности I пальца левой стопы. Объем движений в первом плюснефаланговом суставе умеренно ограничен из-за отека. Периферическая пульсация сохранена. Рентгенологически определяется очаг деструкции в основной фаланге I пальца размером 2×1×1 см с нечеткими контурами, неомогенный (см. рисунок, а). Выполнено исследование на чувствительность к антибиотикам (мазок из зева чувствителен к левомицетину).

Проведено лечение: электрофорез феноксиметилпенициллина, электрофорез кальция, ультразвуковое воздействие с левомицетиновой мазью, гипербарическая оксигенация, введение метронидазола, трентала, актовегина, электрофорез «коктейля» (новокаин, но-шпа, трентал, ретаболил, витамины группы В) на поясничный отдел. Гипербарическая оксигенация выполнялась по следующей методике: давление в барокамере 1 ати, экспозиция 40 мин, на курс 10 процедур.

После проведенного лечения отек I пальца левой стопы спал, боли при ходьбе не беспокоят, температура нормализовалась. Палец удалось сохранить. Рентгенологически определяются признаки консолидации, отрицательная динамика отсутствует (см. рисунок, б).

Тем не менее акроостеолиз остается одной из загадок медицины XXI века. Разработка методов ранней и точной диагностики, консервативного и оперативного лечения этого заболевания — задача будущих теоретических и клинических исследований.

#### ЛИТЕРАТУРА

1. Рейнберг С.А. Рентгенодиагностика заболеваний костей и суставов. — М., 1964. — Книга 1. — С. 461–463.
2. Романовский В.Е. Диагностический справочник клинических синдромов. — Ростов-на-Дону, 1997. — С. 134.

© Коллектив авторов, 2002

## МЕТАСТАЗ РАКА ЖЕЛУДКА В БЕДРЕННОЙ КОСТИ У ПАЦИЕНТА 17 ЛЕТ (ОПИСАНИЕ СЛУЧАЯ)

*А.Н. Махсон, Т.В. Павленко, К.К. Пугачев*

Московская городская клиническая онкологическая больница № 62

Первичный рак желудка является чрезвычайно редкой находкой у людей молодого возраста. Это относится как к детской, так и к юношеской группе [7, 9] и справедливо даже для выборки пациентов вплоть до 40-летнего возраста. Согласно данным McGill и соавт. [8], рак желудка составляет лишь 0,05% от злокачественных опухолей желудочно-кишечного тракта у детей и подростков. Общепринято мнение, что проявления рака желудка у лиц молодого возраста практически не отличаются от таковых в старших возрастных группах. Обычно развивающаяся карцинома желудка протекает под маской язвенной болезни и правильный диагноз ставится лишь на поздних стадиях, что определяет крайне неблагоприятный прогноз этого заболевания. Гистологически рак желудка у таких пациентов чаще всего представляет собой недифференцированный аденогенный рак с диффузно-инфильтративным типом роста.

Мы располагаем необычным, с нашей точки зрения, наблюдением рака желудка у 17-летнего юноши. Основным проявлением болезни при поступлении пациента в клинику было метастатическое поражение бедренной кости, протекавшее под маской остеогенной саркомы.

Больной М., 17 лет. Заболевание началось с появления без видимой причины болей, припухлости, гиперемии в нижней трети правого бедра и правом коленном суставе; отмечалась субфебрильная температура. Первоначально по месту жительства проводилось лечение по поводу острого респираторного заболевания. Однако боли продолжали нарастать, стали беспокоить по ночам. В поликлинике было выполнено рентгенологическое исследование, при котором обнаружен периостит в нижней трети правой бедренной кости. Пациент был госпитализирован в одно из клинических учреждений Москвы, где проводилась дифференциальная диагностика между воспалительным процессом и злокачественной опухолью. Под контролем компьютерной томографии выполнена трепанобиопсия. По данным гистологического заключения поставлен предварительный диагноз «остеогенная саркома», с которым пациент был направлен в Московскую городскую клиническую онкологическую больницу № 62.

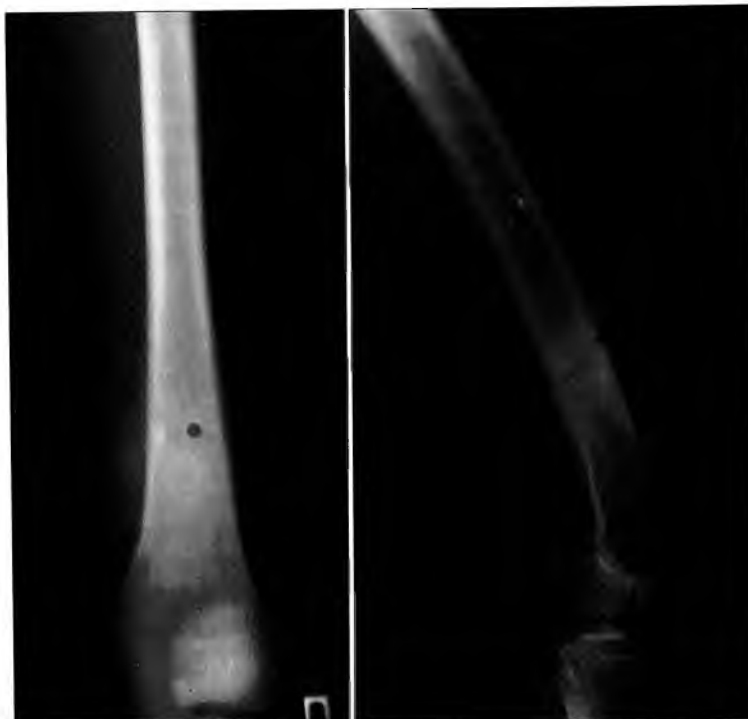
При поступлении: в нижней трети правого бедра пальпаторно определяется опухолевидное образование размером около 10×10 см, неподвижное по отношению к кости. Имеются интенсивные боли в области правого бедра и коленного сустава, усиливающиеся по ночам. Помимо этого, пациент жалуется на боли в эпигастрии. При более подробном выяснении анамнеза оказалось, что примерно за 2–3 мес

до появления болей в ноге пациент стал отмечать чувство тяжести, неприятные ощущения в верхней половине живота, отрыжку, боли в эпигастрии, не связанные с приемом пищи.

Рентгенологически в нижней трети диафиза и метадиафизе правой бедренной кости на протяжении 12,5 см определяются периостальные наслоения — бахромчатые, слоистые и спикурообразные, циркулярно охватывающие бедренную кость, но более выраженные по передней и внутренней поверхности. Контур коркового слоя нечеткий (см. рисунок). Рентгенологически изменения расценены как более характерны для периостальной остеогенной саркомы или саркомы Юинга [1, 2].

Пересмотр готовых стеклопрепаратов трепанобиопсии в больнице № 62 не позволил точно определить характер заболевания. С целью верификации диагноза была произведена повторная трепанобиопсия опухоли бедренной кости. При исследовании трепанобиоптата среди фрагментов губчатой кости обнаружены очаги клеток, более всего соответствующие метастазу аденогенного рака.

Одновременно, учитывая жалобы со стороны желудочно-кишечного тракта, была выполнена рентгеноскопия пищевода и желудка. Выявлены стойкое циркулярное сужение абдоминального сегмента пищевода до 6 мм на протяжении 2,5 см с мелкими изъязвлениями, а также бугристый дефект наполнения в субкардиальном отделе и своде желудка. Рентгенологически заподозрен кардиоэзофагельный рак и рекомендована гастроскопия. При эзофагогастродуоденоскопии отмечается сужение просвета, инфильтрация и отек слизистой оболочки, кон-



Рентгенограммы бедра больного М., 17 лет. Диагноз: метастаз рака желудка.



тактная кровоточивость в области кардии желудка. Произведена биопсия. Гистологическое исследование полученного материала: фрагменты слизистой оболочки с разрастанием низкодифференцированного рака, местами покрытые многослойным плоским эпителием.

Таким образом, у больного был выявлен и морфологически верифицирован рак желудка, встречающийся в молодом возрасте крайне редко.

В связи с характером рентгенологических изменений в бедренной кости, а именно наличием периостоза, более характерного для первичной опухоли кости, а также с неоднозначным заключением морфолога по материалу трепанобиопсии перед клиницистами встал вопрос: имеет ли место редкий случай рака желудка с метастазированием в бедренную кость или пациент страдает одновременно двумя заболеваниями?

Для уточнения диагноза решено провести иммуногистохимическое исследование препаратов трепанобиопсии опухоли бедренной кости и эндоскопического материала из опухоли в области кардии желудка. При иммуногистохимическом исследовании подтверждена раковая природа метастаза в бедренной кости: в обоих препаратах обнаружены маркеры эпителиальной дифференцировки. Было проведено исследование фенотипа опухоли желудка и метастаза. Оказалось, что эти опухоли имеют аналогичное строение недифференцированного аденогенного рака с выраженными признаками онкофетальной кишечной дифференцировки [3–6]. Результаты серологического исследования опухолевых маркеров подтвердили наличие весьма распространенного ракового процесса и не противоречили первичному желудочному генезу опухоли.

Таким образом, проведенные исследования позволили отвергнуть вариант сочетания двух заболеваний. С помощью современных методов диагностики нам удалось подтвердить единый генез рака желудка и метастатической опухоли бедренной кости.

За время пребывания больного в стационаре отмечалось быстрое прогрессирование опухолевого процесса за счет появления метастазов в печени, забрюшинных лимфатических узлах, диссеминации по брюшине. Поскольку специальные методы лечения не были показаны, пациент был выписан для проведения симптоматической терапии по месту жительства.

Считаем возможным предположить, что агрессивное и весьма необычное течение рака желудка в описываемом наблюдении не в последнюю очередь было связано с эмбриональными характеристиками карциномы. Вероятнее всего, в данном случае мы столкнулись с дизонтогенетическим ново-

образованием. Таким образом, генез опухоли, подтверждаемый иммунофенотипическим анализом тканей первичной и метастатической опухоли, можно представить как малигнизацию зачатка первичной кишки (порок развития), локализовавшегося в области перехода пищевода в желудок.

Клинические особенности течения болезни не противоречат характеристике опухоли как эмбрионального рака (первичное обращение пациента было связано с метастатическим поражением). Рентгенологические особенности метастатической опухоли бедренной кости, которая выглядела как остеогенная саркома или опухоль Юинга, по нашему мнению, также можно трактовать как свидетельство в пользу крайне незрелого характера злокачественного новообразования.

В заключение считаем нужным еще раз подчеркнуть редкость описанного наблюдения рака желудка у юноши 17 лет с метастазированием в бедренную кость. Данный случай подтверждает необходимость полноценного клинического обследования больных, даже если диагноз при поступлении пациента кажется очевидным.

#### ЛИТЕРАТУРА

1. Лагунова И.Г. Опухоли скелета. — М., 1962.
2. Рейнберг С.А. Рентгенодиагностика заболеваний костей и суставов. — М., 1964.
3. Франк Г.А., Пугачев К.К. //Арх. пат. — 1990. — N 3. — С. 72–76.
4. Франк Г.А., Белоус Т.А., Пугачев К.К., Литвинова Л.В. Морфологическая диагностика диспластических изменений и раннего рака желудка: Информ. письмо. — М., 1993.
5. Франк Г.А., Белоус Т.А., Литвинова Л.В., Пугачев К.К. //Новое в онкологии: Сб. науч. трудов. — М., 1995. — Вып. 1. — С. 74–81.
6. Франк Г.А., Белоус Т.А., Пугачев К.К., Литвинова Л.В. //Арх. пат. — 1997. — N 2. — С. 22–27.
7. Goldthorn J.F., Canizaro P.C. //Surg. Clin. North. Am. — 1986. — Vol. 66, N 4. — P. 8845–8861.
8. McGill T.W., Downey E.C., Westbrook J. et al. //J. Pediat. Surg. — 1993. — Vol. 28, N 12. — P. 1620–1621.
9. Stone J.R., Vandergon K.G. //Lancet. — 1966. — Vol. 86, N 5. — P. 245.

© Э.А. Левичев, 2002

## СЛУЧАЙ УСПЕШНОГО ЛЕЧЕНИЯ БОЛЬНОГО С ТЯЖЕЛОЙ КАТАТРАВМОЙ

Э.А. Левичев

Северодвинская городская больница № 2 скорой медицинской помощи

Краниоабдоминальная травма характеризуется одновременным расстройством высшей регуляторной (головной мозг) и исполнительной (органы брюшной полости) систем. Состояние больных при таких видах повреждений значительно тяжелее, чем при изолированной абдоминальной травме. Если при тяжелой изолированной абдо-

минальной травме травматический шок развивается у 61% пострадавших, то при сочетанной краниоабдоминальной травме — у 89%. Одновременное повреждение органов брюшной полости и черепа вносит свои особенности в диагностику и тактику лечения как абдоминальной, так и черепно-мозговой травмы.

Приводим наше наблюдение.

Больной Ж., 16 лет, поступил в больницу № 2 скорой медицинской помощи 27.01.01 в крайне тяжелом состоянии (за 10 мин доставлен машиной скорой помощи с места происшествия). Обстоятельства травмы: в состоянии алкогольного опьянения упал с высоты восьмого этажа; приземлился на капот стоящего внизу автомобиля, который смягчил силу удара при приземлении.

Из анамнеза известно, что больной страдает врожденной патологией легких. Около 4 лет назад была произведена лобэктомия справа по поводу бронхоэктатической болезни.

Диагноз: тяжелая закрытая черепно-мозговая травма — ушиб головного мозга средней степени тяжести, субарахноидальное кровоизлияние, линейный перелом свода и основания черепа; закрытая травма брюшной полости — разрыв печени, разрыв селезенки, внутрибрюшное кровотечение, резаные раны брюшной стенки; закрытый перелом левого надколенника, перелом V ребра слева; травматический шок в стадии декомпенсации.

Объективно: состояние крайне тяжелое, кожные покровы бледно-серые, периферические вены труднодоступны, в ротоглотке кровь, дыхание резко ослаблено, поверхностное, хрипы во всех отделах легких, АД 70/40 мм рт. ст., пульс 120 в минуту, тоны сердца глухие, живот вздут, перистальтика не выслушивается. Глубокая мозговая кома. Мышечный тонус резко снижен. Зрачки: d=s, узкие, фотореакция вялая. Анализ крови при поступлении: Hb 106 г/л, эр.  $3,5 \cdot 10^{12}/л$ . Анестезиологический риск оценен как крайне высокий. В приемном покое выполнена катетеризация подключичной вены справа и периферической вены. Продолжена инфузия коллоидных и кристаллоидных растворов в две вены. Больной срочно доставлен в операционную.

Операция: экстренная лапаротомия, спленэктомия, ушивание ран печени, санация, дренирование брюшной полости, первичная хирургическая обработка ран брюшной стенки. Анестезия: сбалансированная, кетамин, арду-

ан, дитилин. Искусственная вентиляция легких в режиме умеренной гипервентиляции аппаратом РО-6. Проводилась высокообъемная инфузионная терапия (коллоиды, кристаллоиды, бикарбонат натрия, эритроцитная масса, плазма). Мониторинг: ЭКГ, контроль сатурации кислорода, АД, ЦВД, пульс, диурез, клиническое наблюдение. Общий объем инфузии в операционной составил 5 л. Приблизительный объем кровопотери около 2 л (до 50% ОЦК).

После операции больной переведен в отделение анестезиологии, реанимации и интенсивной терапии, где продолжены интенсивная терапия и мониторинг. Искусственная вентиляция легких в течение 5 сут аппаратом «Bird» в режиме «Assist—control» и «Simv». Инфузионная терапия (кристаллоиды, коллоиды, декстроза). Парентеральное питание в течение 6 сут (аминоглютаматы, растворы глюкозы), затем энтеральное зондовое (изокал). Антибактериальная терапия (оксациллин, гентамицин), противоотечная (дексаметазон, глицерин per os, лазикс), сердечно-сосудистая (допмин в дозе 5–7 мкг/(кг·мин), коргликон, рибоксин), анальгетики, витамины, иммуностимуляторы, гемостатики, ноотропы, антикоагулянты (клексан), седативные средства; переливалась эритроцитная масса и плазма.

Состояние больного постепенно стабилизировалось. На 11-е сутки он был переведен в травматологическое отделение, где продолжен комплекс лечебных мероприятий. На 35-е сутки пациент в удовлетворительном состоянии выписан на амбулаторное долечивание.

В данном случае активное противошоковое лечение и хирургическая коррекция были выполнены в максимально короткое время с момента получения травмы, что, вероятно, существенно повлияло на благоприятный исход. Выбранная тактика лечения позволила предупредить развитие синдрома шокового легкого, а также избежать других грозных осложнений.

## РЕЦЕНЗИИ



**Ю.О. Новиков. ДОРСАЛГИИ.**  
Издательство «Медицина», Москва, 2001. 160 с.

Вышла в свет монография профессора Ю.О. Новикова «Дорсалгии», посвященная одной из актуальных проблем практического здравоохранения — диагностике и лечению боли в спине. В книге отражены представления современных исследователей о данной проблеме, освещены вопросы этиологии, патогенеза и классификации, влияния неблагоприятных факторов на течение заболевания. Издание иллюстрировано 68 рисунками и 25 таблицами, что значительно облегчает восприятие материала.

В 1-й главе «Этиология и патогенез дорсалгий» рассматриваются причины формирования болевых синдромов в спине. Автор справедливо отмечает, что среди этиологических факторов дорсалгий основное место

занимают не столько дистрофические поражения опорно-двигательной системы, широко освещенные отечественными и зарубежными исследователями, сколько неспецифическая миофасциальная патология, которая в нашей стране стала предметом изучения лишь в последние годы. В этой главе анализируются механизмы формирования спондилогенных и неспондилогенных дорсалгий, подчеркивается важная роль в их реализации вегетативной нервной системы.

Во 2-й главе «Классификация дорсалгий» дается краткая историческая справка об эволюции взглядов на синдромологию данной патологии. Очень ценно то, что автор приводит классификацию болезней в спине по Международной классификации болезней (МКБ-10).

В 3-й главе «Клинические проявления дорсалгий» рассматривается влияние неблагоприятных производственных факторов на формирование заболевания. Прослежены причинно-следственные отношения между характером труда и особенностями функциональных изменений локомоторной системы с учетом выраженности и характера вегетативных нарушений. Последние, по данным автора, встречаются у большинства пациентов и оказывают неблагоприятное влияние на течение процесса. Это требует особого

внимания при планировании патогенетического лечения. Здесь же рассматриваются клинические проявления спондилогенных неврологических синдромов шейного, грудного и поясничного уровня. Описание клиники миофасциального болевого синдрома хорошо иллюстрировано, показаны локализация триггерных точек и распределение вызванных ими болей.

В 4-й главе «Методы исследования дорсалгий» большое внимание уделено клиническим методам диагностики нарушений функции и иннервации мышц, а также синдромам их поражения. Подробно изложена методика нейроортопедического обследования с использованием оригинального инструментария. Приведены основные критерии биомеханических нарушений. Освещены рентгенологический, сонографический, компьютерно-томографический методы диагностики. Описаны разработанные автором новые способы диагностики нестабильности шейного отдела позвоночника и миофасциальных триггерных точек при помощи сонографии. Этот новый метод, привлекающий своей высокой информативностью, неинвазивностью и доступностью в повседневной практике, способствует повышению качества дифференциальной диагностики и проведению контроля эффективности лечения. Подробно описаны также такие методы исследования, как электромиография, термография и реография.

#### **М.Ф. Егоров, А.П. Чернов, М.С. Некрасов. ОРТОПЕДИЧЕСКАЯ КОСМЕТОЛОГИЯ.**

Издательский центр «Федоров», Москва, 2000. 192 с.

Книга с таким красивым названием появилась на столе читателя. Стремление иметь красивое тело, красивые ноги присуще каждому цивилизованному человеку, и россияне не являются здесь исключением, несмотря на многие непростые проблемы их бытия.

В мировой клинической медицине в настоящее время считается недостаточным получить хороший анатомический и функциональный результат — обязательной составляющей успешного лечения является улучшение качества жизни пациента. Это отражает не только высокий уровень развития науки, культуры, но и социально-экономическое благополучие общества.

Современная косметология тесно связана с такими медицинскими специальностями, как хирургия, стоматология, эндокринология, дерматология, медицинская генетика, медицинская психология, диетика и многими другими.

В настоящее время с целью коррекции формы тела используют медикаментозные препараты, различные виды диет (нередко небезвредные), физио- и механотерапию, механическое удаление избытков жировых отложений. Однако перечисленные способы коррекции либо малоэффективны, либо вовсе бесполезны для исправления деформаций костного скелета. Последние же, поначалу причиняя пациенту душевную боль, в дальнейшем могут явиться причиной развития стойких осложнений с выраженной клиникой, болевым синдромом, а иногда и серьезным нарушением функции внутренних органов и жизненно важных систем (деформирующий артроз, остеохондроз, легочная и сердечно-сосудистая недостаточность и др.). Поэтому появление первого научного труда,

5-я глава «Восстановительное лечение дорсалгий» посвящена комплексному дифференцированному лечению больных с учетом патогенетических механизмов, выраженности болевого синдрома, особенностей течения заболевания. Здесь можно найти информацию о медикаментозном лечении и лечебных блоках, физиотерапии и лечебной гимнастике, мануальной терапии. Описаны физические упражнения, направленные на коррекцию биомеханических нарушений и закрепление оптимального двигательного стереотипа, приведены новые техники мануальной терапии, причем все это очень подробно и хорошо иллюстрировано. Разработанные Ю.О. Новиковым лечебные комплексы систематизированы, сведены в таблицы, что существенно облегчает восприятие материала и удобно для использования его в практической работе. Большое внимание автор уделяет вопросам первичной и вторичной профилактики дорсалгий.

Книга рассчитана на широкий круг читателей и представляет большой научный и практический интерес для ортопедов, неврологов, врачей по лечебной физкультуре, физиотерапевтов, мануальных терапевтов, а также врачей общей практики.

*Проф. М.Б. Цыкунов (Москва)*

посвященного ортопедической косметологии, своевременно и необходимо.

Авторы данной монографии — крупные специалисты, работающие в области травматологии, ортопедии, косметологии и организации здравоохранения. М.Ф. Егоров — доктор медицинских наук, академик РАЕН, заслуженный изобретатель РФ впервые в мировой практике разработал технологию и технические средства коррекции косметических деформаций нижних конечностей. Профессор, лауреат Государственной премии РФ А.П. Чернов — автор новых способов диагностики и лечения боковых деформаций коленного сустава с клиническими проявлениями. М.С. Некрасов — генеральный директор Международной академии красоты и здоровья, член-корреспондент РАЕН, организатор здравоохранения и производства, внесший большой вклад в становление и развитие ортопедической косметологии.

В предлагаемой читателю монографии обобщены результаты коррекции нижних конечностей у 130 пациентов с косметическими дефектами и 158 больных с деформациями, имеющими клинические проявления.

В I и II главах сжато изложены анатомо-физиологические особенности нижних конечностей, этиология и патогенез их деформаций, влияние последних на развитие патологии опорно-двигательной системы.

В следующих трех главах рассматриваются вопросы обследования больных с косметическими дефектами и деформациями нижних конечностей, анализируются медицинские, эстетические аспекты ортопедической косметологии, социально-психологический статус больных с косметическими деформациями. Это очень важные вопросы, ответ на которые позволит решить многие, в том числе и юридически-правовые проблемы, что особенно актуально сейчас, в условиях действия страховой медицины

и резко изменившихся отношений между врачом и больным.

Главы VI и VII посвящены классификации косметической формы нижних конечностей, показаниям и противопоказаниям к косметической коррекции. На основании длительного изучения в клинике и подтверждения в эксперименте авторы выделяют с учетом этиологии и патогенеза 8 вариантов отклонения механической оси голени и 3 типа распределения мягкотканых структур. Вариант формы голени и тип расположения мягкотканых структур являются определяющими при выборе способа коррекции у конкретного больного. В этом разделе монографии четко представлены и противопоказания к хирургической коррекции для каждой группы пациентов.

Наиболее интересными являются VIII–X главы, посвященные хирургическому лечению косметических деформаций нижних конечностей, послеоперационному ведению больных, анализу ближайших и отдаленных результатов. В этом разделе монографии представлены истоки ортопедической косметологии, приведены основные виды ранее применявшихся остеотомий, а также описаны разработанные авторами

способы операций, многочисленные устройства для определения микродвижности спиц и выполнения остеотомий, защищенные более чем 30 свидетельствами на изобретения и патентами. Убедительно обоснована технология косметической коррекции.

Большое внимание уделяется послеоперационному ведению больных с постоянным клиническим, рентгенологическим контролем и контролем состояния психоэмоциональной сферы, что имеет важное значение для своевременного выявления или предупреждения отклонений от намеченного плана коррекции косметических деформаций, а также изменений психоэмоционального состояния пациента.

Все разделы монографии прекрасно иллюстрированы схемами, рисунками, чертежами. Приведены многочисленные фотографии больных до и после хирургических вмешательств, убеждающие в высокой эффективности ортопедической косметологии.

Несомненно, книга будет полезна травматологам, ортопедам, пластическим хирургам, представителям многих других специальностей.

Проф. А.М. Савин (Самара)



---

## Вокруг света

---

### В ГОРОДЕ ЛОРЕНЦА БЕЛЕРА

А.С. Золотов

Городская больница, г. Спасск-Дальний Приморского края

Мне повезло — я выиграл грант от фонда Сороса для прохождения интернатуры по травматологии в Австрийском госпитале в Вене. Клиника травматологии, состоящая из четырех 30-коечных отделений, находится в громадной больнице общего профиля, которую можно сравнить с городом. На первом этаже этого «города» расположены кафе, рестораны, парикмахерская, банк, обменный пункт валюты, почта, библиотека для сотрудников, библиотека для пациентов, три церкви (для христиан, иудеев и мусульман), различные магазины и т.д. Можно неделями жить в этом «городе», никуда не выходя и ни в чем не испытывая нужды. Не видел я только аптечных киосков. Вероятно, они не нужны, если в больнице все есть. Даже «канадские» костыли всем пострадавшим дают бесплатно. А поступающих с травмами больных (вместе с амбулаторными) очень много — до 200 в сутки. Свежие переломы стараются оперировать в первые часы после травмы. Все операции на костях сопровождаются контролем с помощью электронно-оптического преобразователя фирмы «Сименс». Любой вид остеосинтеза стремятся выполнить через небольшие разрезы. Широко используются аппараты наружной фиксации, в том числе и аппараты Илизарова. Вообще к имени нашего гениального соотечественни-

ка Г.И. Илизарова относятся с большим почтением. Персонал клиники многонациональный. Руководитель — профессор Вильмош Вечей родом из Венгрии. До трагических событий 1956 года в Будапеште носил красный галстук, успел побыть пионером. Затем с родителями эмигрировал в Австрию, где сделал блестящую карьеру. Есть в штате врачи из Ирана, Индии, Украины.

Пять лет назад я побывал на стажировке в американских городах Сиетле и Портленде. В семи госпиталях мне не встретился ни один курящий врач. В венском госпитале курят все, начиная от профессора и кончая санитаркой. Курят везде: в кабинете профессора, в ординаторской, сестринской, секретариате, в комнате отдыха, компьютерном зале ...

Зарплата травматологов в Австрии напрямую не зависит от числа сделанных операций, как, например, в США. Оплачиваются отработанные часы. Поэтому австрийские врачи — впрочем, как и российские — стараются набрать побольше дежурств, наработать побольше часов. Однако при получении самой зарплаты эта похожесть исчезает: совершенно разные суммы и контрастная регулярность выплаты.

Если в США в большинстве случаев один и тот же врач лечит больного от начала заболевания до



выздоровления, то у австрийских врачей нет строгого постоянства в работе с пациентом. Организация оказания помощи пострадавшим походит на этапы медицинской эвакуации. Один врач принимает пациента в приемном покое, другой накладывает гипс, третий оперирует, четвертый выхаживает, пятый выписывает, шестой осматривает на амбулаторном приеме, седьмой — на повторном приеме ... Прямо как у нас! Однако пациент от этого сильно не страдает, поскольку у всех австрийских травматологов имеется единый четкий алгоритм для лечения любой нозологической единицы.

Еще одна существенная особенность заключается в разграничении обязанностей между травматологами и ортопедами. В Австрии это две разные специальности. Ортопеды занимаются только плановыми операциями при заболеваниях опорно-двигательного аппарата. Травматологи лечат скелетную, черепно-мозговую, абдоминальную, торакальную, урологическую травму. Наряду с остеосинтезом переломов, артроскопическими вмешательствами, эндопротезированием суставов, микрохирургическими операциями на кисти австрийские травматологи выполняют трепанацию черепа, фиброгастроскопию, гастростомию, лапаротомию, удаляют травмированную селезенку, ушивают разрывы мочевого пузыря и т.д. Некоторым венским врачам такая организация не очень нравится, но ее автор — отец современной мировой травматологии знаменитый Лоренц Белер. Его авторитет в Вене настолько высок, что вряд ли в обозримом будущем что-то изменится.

Известный австрийский хирург вице-президент АО/ASIF Эмануэль Троян много лет проработал с Лоренцем Белером. По его словам, профессор Белер был очень строгим и требовательным руководителем. В клинике он обычно задерживался допоздна. Перед уходом обязательно заходил в операционную посмотреть, что делают молодые хирурги. Глядя на послеоперационную рентгенограмму, мог безжалостно заявить: «Есть фиксация, но нет репозиции!». Блестяще владел консервативными методами лечения. Оперировались в основном переломы шейки бедра, локтевого отростка и надколенника, остальные переломы удавалось вылечить консервативно. Тем не менее, когда его немецкий друг доктор Кюнчер изобрел стержень для фиксации диафизарных переломов бедра, Лоренц Белер помогал ему внедрять этот революционный метод.

Несколько раз в году в Вене проводятся недельные международные учебные курсы по хирургии кисти. Главный организатор и преподаватель этой программы профессор Йорг Белер — сын знаменитого Лоренца Белера. Несмотря на преклонный возраст, Йорг Белер очень живой, подвижный и остроумный человек. В первый же день знакомства я стал рассказывать ему, с каким уважением в России относятся к его выдающемуся отцу. До сих пор наши врачи широко пользуются шиной Белера, измеряют угол Белера при лечении переломов пяточной кости, применяют принцип Белера при лечении открытых переломов и т.д. Ответ был неожиданным: «Да, я знаю, как уважают моего отца в России. Так уважают, что без его ведома в 30-х годах напечатали на русском языке книгу Лоренца Белера о лечении пе-



Лоренц Белер (1943 год). В руках профессора рентгенограмма больного с переломом бедра, которого он оперировал с использованием штифта Кюнчера (фотография подарена автору статьи сыном Лоренца Белера — Йоргом Белером и публикуется с его разрешения).

реломов костей. Правда, в 60-х годах приехали, извинились и пригласили в Москву».

Одним из преподавателей-ассистентов на курсе по хирургии кисти был сын Йорга Белера (внук Лоренца) Александр — веселый, приветливый доктор. Он врач-травматолог, работает в Вене в больнице, которая носит имя его деда. Родной брат Александра Николай — хирург-ортопед, живет и работает в городе Грац. Про него отец пошутил: «Николай еще в юности заявил, что не будет травматологом, потому что ночью хочет спать дома, а не собирать сломанные кости в операционной».

Вообще к медикам в австрийском обществе относятся очень уважительно. Одна из самых больших улиц Вены называется Бильротштрассе — в честь выдающегося абдоминального хирурга. В медицинском музее до сих пор хранится препарат желудка, который удалил великий Бильрот у пациента с онкологическим заболеванием. В музее хранятся фотографии и инструменты хирургов Финстерера и Микулича. Тысячешиллинговую купюру украшает портрет другого авторитетного австрийского врача Ландштейнера, нобелевского лауреата, открывшего группы крови.

Хотелось бы, чтобы такое отношение к медикам было и в нашей стране.

## НЕКРОЛОГ

### ГЕОРГИЙ СТЕПАНОВИЧ ЮМАШЕВ

21 марта 2002 году умер Георгий Степанович Юмашев. Ушел из жизни выдающийся ортопед-травматолог, член-корреспондент РАМН, заслуженный изобретатель СССР, лауреат Государственной премии — один из тех, кто стоял у истоков развития отечественной травматологии-ортопедии.


С институтской скамьи Георгий Степанович отправился на фронт, где прошел суровую школу военного хирурга. Бесценный фронтовой опыт впоследствии позволил ему стать блестящим хирургом-универсалом, свободно ориентирующимся в самых различных областях травматологии и хирургии.

После войны Г.С. Юмашев наряду с практической работой занялся научной деятельностью, проявив себя как талантливый ученый-новатор, способный ставить и успешно решать крупные научные проблемы. Первые шаги в науке он сделал в Центральном институте травматологии и ортопедии под руководством Н.Н. Приорова. Именно в те годы в ЦИТО «становилась на ноги» блестящая плеяда ученых, создавших целые научные направления в медицине. Их именами сегодня названы бесчисленные методики «классических» операций, множество открытий и изобретений. Георгий Степанович был одним из ярких представителей этого замечательного созвездия.

Богатый практический опыт, широкая профессиональная эрудиция, умение видеть проблему в целом позволили Г.С. Юмашеву высветить наиболее важные в то время «пробелы» в травматологии-ортопедии. С присущей ему научной и практической хваткой он взялся за решение этих проблем.

Научные труды Г.С. Юмашева, посвященные разработке метода консервации тканей, внесли большой вклад в развитие костной пластики и на десятилетия определили перспективы развития этого важнейшего направления в травматологии и ортопедии. Предложенный им метод лиофилизации тканей позволил обеспечить широкий круг травматологов-ортопедов необходимым запасом костно-пластического материала. В 1953–1954 гг. Г.С. Юмашев организовал первый в стране Банк костной ткани, принимал деятельное участие в создании центров консервации тканей в союзных республиках. Итогом развития этого направления явились докторская диссертация и монография «Костная пластика лиофилизированным гомотрансплантатом» (1963).

В начале 60-х годов Г.С. Юмашев первым в стране начал разработку проблемы реабилитации пациентов ортопедо-травматологического профиля, заложив научный и практический фундамент этого направления. Он сформулировал положение о необходимости преемственности при проведении восстановительного лечения после травматологических и ортопедических операций, развил его в ряде научных статей и монографиях «Организация травматологической помощи на селе» и «Ошибки и осложнения



при остеосинтезе» (1963). Не оставил он эту проблему и в дальнейшем, активно внедряя свои научные разработки в практическое здравоохранение, что нашло отражение в монографии «Основы реабилитации» (1973), изданной в нашей стране и в ГДР.

В 50–60-е годы уровень травматологии и ортопедии значительно возрос. Это потребовало от врачей, занимавшихся лечением повреждений и заболеваний опорно-двигательной системы, более узкой специализации, что не позволяло уже совмещать полостную хирургию с травматологией. Понимая важность этой проблемы, Г.С. Юмашев с присущей ему энергией добился выделения травматологии и ортопедии в I Московском медицинском институте в самостоятельную учебную дисциплину. Возглавив сначала доцентский курс при кафедре хирургии, руководимой Б.В. Петровским, он впоследствии стал первым заведующим кафедрой травматологии, ортопедии и военно-полевой хирургии, образованной в I ММИ им. И.М. Сеченова в октябре 1966 года. К этому времени Г.С. Юмашев был уже видным ученым, известным травматологом-ортопедом, доктором медицинских наук, автором большого числа научных статей, монографий, изобретений.

С момента «рождения» кафедры, которой Георгий Степанович бессменно руководил почти 30 лет, вложив в ее становление и развитие весь свой опыт, энергию, талант врача и ученого, начинается отсчет времени существования широко известной сегодня как в нашей стране, так и за рубежом школы ортопедов-травматологов Г.С. Юмашева.

К тому же времени относится и начало развития Г.С. Юмашевым принципиально нового для ортопедов-травматологов направления — лечения заболеваний и повреждений позвоночника с использовани-

ем современных достижений в различных областях медицины. Комплексный подход к этой проблеме позволил Г.С. Юмашеву осуществить прорыв в лечении патологии позвоночника. Важность разработки данной проблемы и впечатляющие успехи, достигнутые на этом пути Г.С. Юмашевым и его учениками, способствовали созданию при кафедре лаборатории поврежденных позвоночника и спинного мозга, в которой под руководством Георгия Степановича плодотворно работали ортопеды и нейрохирурги, фармакологи и иммунологи, морфологи и инженеры. Эта лаборатория стала одним из первых научных подразделений в стране, где для обработки результатов исследований была применена ЭВМ.

К числу наиболее значительных достижений можно отнести совершенствование диагностики заболеваний и повреждений позвоночника (описан ряд симптомов, созданы или модернизированы методики инструментального обследования), разработку и внедрение в практику принципиально новых операций (передняя декомпрессия спинного мозга, передний «окончатый» спондилодез, различные варианты окципитоспондилодеза, методики восстановления опорных структур позвоночника с применением трансплантатов, хирургическое лечение спондилолистеза), в том числе операций с использованием микрохирургической техники (что в то время было «передним краем» в медицине). Большой заслугой Г.С. Юмашева является создание системы лечения больных с заболеваниями и повреждениями позвоночника. Радикальность предложенных им оперативных вмешательств позволила значительно сократить сроки лечения и повысить процент хороших результатов.

Широкую известность в мире получили разработанные Г.С. Юмашевым нейротравматологические операции при осложненных повреждениях позвоночника, реконструктивно-восстановительные операции на спинном мозге и его корешках, методики дренирования кист спинного мозга, соединения его поврежденных элементов.

О заслугах Г.С. Юмашева в этой области можно судить по их признанию специалистами. С показательными операциями Георгий Степанович выезжал в 17 стран мира. В специализированных профильных отделениях Московской городской клинической больницы № 67 под его руководством прошли лечение тысячи пациентов не только из нашей страны, но и из многих других стран. Созданные им новые методы лечения заболеваний и повреждений позвоночника широко внедрены в ряде ортопедических и травматологических клиник разных городов России, Белоруссии, Узбекистана, Армении, Азербайджана, в клиниках Германии (Галле, Йена, Дрезден).

Вместе с тем круг научных и практических интересов кафедры никогда не ограничивался только од-

ной, пусть даже крайне важной и объемной проблемой. Г.С. Юмашев, являясь разносторонним ученым и клиницистом, мог одновременно развивать несколько больших научных направлений, во множестве генерируя различные идеи и постоянно стимулируя творческую активность своих сотрудников. Ни одна свежая научная идея, ни одно предложение, поступившее как от профессора, так и от аспиранта, не оставались без внимания. Большинство этих идей было реализовано, внедрено в практическую медицину и нашло отражение в многочисленных публикациях, монографиях, диссертационных работах, методических материалах.

Чтобы проиллюстрировать широчайший спектр проблем, разрабатываемых Г.С. Юмашевым и получивших широкую известность и признание, достаточно привести лишь наиболее значимые направления его научной деятельности. Помимо вертебологии, это — лечение повреждений и заболеваний крупных суставов, хирургия кисти, применение имплантатов в травматологии и ортопедии, лечение открытых и огнестрельных переломов. Приоритет Г.С. Юмашева в различных областях травматологии и ортопедии защищен 37 авторскими свидетельствами на изобретения, патентами США и Канады; он — автор более 300 научных публикаций, 8 монографий, из которых 3 переведены на иностранные языки.

Являясь универсальным хирургом-виртуозом, выдающимся ученым, блестящим организатором, Георгий Степанович получил широкую известность и как педагог. С первых дней руководимая им кафедра стала ведущей в разработке учебно-методических материалов по травматологии и ортопедии, сформировав и активно претворяя в жизнь свою концепцию преподавания этой дисциплины в медицинских вузах. Первая в стране учебная программа по травматологии и ортопедии для студентов медицинских вузов была разработана Г.С. Юмашевым уже в 1967 году. С этого времени практически все учебно-методические материалы, по которым проводилось преподавание в СССР, а теперь — в России, создавались на руководимой им кафедре. По объему изданной продукции кафедра может быть приравнена к крупному учебно-методическому центру. Учебник Г.С. Юмашева для студентов медицинских вузов «Травматология и ортопедия», ставший классическим, выдержал несколько изданий, переведен на французский язык.

Созданная Г.С. Юмашевым школа ортопедов-травматологов насчитывает немало известных имен, среди его учеников — руководители кафедр, институтов, клиник не только в нашей стране, но и за рубежом. Под его руководством защищено 16 докторских и 96 кандидатских диссертаций.

Светлая память об этом замечательном человеке, Учителе, Ученом останется с нами.

*Кафедра травматологии, ортопедии и хирургии катастроф  
Московской медицинской академии им. И.М. Сеченова*

*Общество травматологов-ортопедов и протезистов Москвы и Московской области*

*Редколлегия «Вестника травматологии и ортопедии им. Н.Н. Приорова»*

## СОДЕРЖАНИЕ

## CONTENTS

Соколов В.А., Шеткин В.А. Оперативное лечение разрывов лобкового симфиза и крестцово-подвздошного сочленения при множественной и сочетанной травме	3	Sokolov V.A., Shchetkin V.A. Surgical Treatment of Pubic Symphysis Rupture and Sacroiliac Joint in Multiple and Concomitant Injury	
Колесников В.В., Онищенко Н.С., Душкин О.Ф. Использование протившокового костюма «Каштан» в лечении тяжелой сочетанной травмы	9	Kolesnikov V.V., Onishchenko N.S., Dushkin O.F. Use of Antishock «Kashtan» Costume for the Treatment of Severe Concomitant Injury	
Миронов С.П., Оганесян О.В., Зилов В.Г., Новикова Е.Б., Иванников С.В. Реакция организма при проведении спиц аппаратов чрескостной фиксации в биологически активных зонах	14	Mironov S.P., Oganesyanyan O.V., Zilov V.G., Novikova E.B., Ivannikov S.V. Organism Reaction at External Fixation Pin Insertion into Biologically Active Zones	
Ильин А.А., Коллеров М.Ю., Сергеев С.В., Загородний Н.В., Раднаев Э.Б., Невзоров А.М., Джоджуа А.В. Биологически и механически совместимые имплантаты из никелида титана в лечении повреждений грудного и поясничного отделов позвоночника	19	Ilin A.A., Kollerov M.Yu., Sergeev S.V., Zagorodniy N.V., Radnaev E.B., Nevzorov A.M., Djodjua A.V. Biologically and Mechanically Compatible Implants of Nickelide Ti for the Treatment of Thoracic and Lumbar Spine Injuries	
Ильин А.С., Меркулов В.Н., Морозов А.К., Еськин Н.А. Артроскопическая диагностика и лечение внутрисуставных повреждений локтевого сустава у детей	26	Ilin A.S., Merkulov V.N., Morozov A.K., Es'kin N.A. Arthroscopic Diagnosis and Treatment of Intraarticular Elbow Injuries in Children	
Мигулева И.Ю., Семилетов Г.А., Мирзоян А.С. Первый опыт лечения закрытых переломов пястных костей с применением короткой гипсовой повязки	30	Miguleva I.Yu., Semiletov G.A., Mirzoyan A.S. First Experience in the Treatment of Closed Metacarpal Bone Fractures Using Short Plaster Dressing	
Ветрилл В.С., Косов И.С., Орлецкий А.К. Стабилометрия как метод оценки проприоцепции при повреждениях капсульно-связочного аппарата коленного сустава	34	Vetрилl V.S., Kosov I.S., Orletskiy A.K. Stabilometry as a Method for Proprioception Assessment in Knee Capsular-Ligamentous Injuries	
Кузьмин В.И. Мониторинг боли с целью определения оптимальных сроков активизации пациентов после реконструктивных операций по поводу поперечного плоскостопия	38	Kuzmin V.I. Pain Monitoring to Assess the Optimum Terms of Patients Activation after Reconstructive Operations for Flat Foot	
Агтямов И.Ф., Кривошапко Г.М., Кривошапко С.В. Отдаленные результаты реабилитации больных после оперативного лечения внутрисуставных переломов области коленного сустава (предварительное сообщение)	42	Akhtyamov I.F., Krivoschapko G.M., Krivoschapko S.V. Long Term Results of Rehabilitation of Patients after Surgical Treatment for Intra-Articular Knee Fractures (Preliminary Report)	
Девис А.Е., Голубев В.Г. Транспозиция малоберцовой кости на питающей сосудистой ножке для пластики дефектов дистального отдела бедренной кости	46	Devis A.E., Golubev V.G. Transposition of Vascularised Fibular Graft for the Plasty of Distal Femur Defects	
Миланов Н.О., Зелянин А.С., Симаков В.И. Реконструкция дистального отдела плечевой кости при несросшихся и неправильно сросшихся внутрисуставных переломах с использованием надкостнично-кортикальных ауто трансплантатов на сосудистой ножке	49	Milanov N.O., Zelyanin A.S., Simakov V.I. Reconstruction of Distal Humerus in Ununited and Incorrectly Consolidated Intra-Articular Fractures Using Periosteal-Cortical Pedicle Autografts	
Матвеева Н.Ю., Еськин Н.А., Нацвлишвили З.Г. Тромбозы глубоких вен нижних конечностей у больных, перенесших эндопротезирование тазобедренного сустава	54	Matveeva N.Yu., Es'kin N.A., Natsvlishvili Z.G. Deep Vein Thrombosis of Low Extremities in Patients after Total Hip Replacement	
Алпатов В.Н. Тактика хирургического лечения врожденной патологии кисти у детей	58	Alpatov V.N. Tactics of Surgical Treatment for Congenital Hand Pathology in Children	
Снетков А.И., Берченко Г.Н., Морозов А.К., Батраков С.Ю., Павлов Р.Н. Полиоссальная форма метафизарного фиброзного дефекта кости у детей	63	Snetkov A.I., Berchenko G.N., Morozov A.K., Batrakov S.Yu., Pavlov R.N. Polyossal Form of Metaphyseal Fibrous Bone Defect in Children	
Галлямова А.Ф., Машкин М.В., Ноииков Ю.О. Оценка психо-вегетативных нарушений при шейных болевых синдромах в процессе лечения с применением мануальной терапии	70	Gallyamova A.F., Mashkin M.V., Novikov Yu.O. Assessment of Psychovegetal Disturbances in Cervical Pain Syndromes During Treatment with Manual Therapy	
Крупаткин А.И., Малахов О.А., Иванов А.В. Нейрососудистый компонент дистрофического процесса и развития остеонекроза при болезни Пертеса	73	Krupatkin A.I., Malakhov O.A., Ivanov A.V. Neurovascular Component of Dystrophic Process and Development of Osteonecrosis in Perthes Disease	
Федина Т.П., Олюнин Ю.А., Пушкова О.В., Апенешева Н.П., Балабанова Р.М. Динамика активности синовита после внутрисуставного введения ксефокама у больных ревматоидным артритом	78	Fedina T.P., Olyunin Yu.A., Pushkova O.V., Apenisheva N.P., Balabanova R.M. Dynamics of Synovitis Activity after Intra-Articular Xefocam Injection in Patients with Rheumatoid Arthritis: Clinical and Instrumental Data	
Аль-Джунаид Абдульсалам Мохамед Особенности лечения больных с огнестрельными переломами голени в условиях Йемена	80	Al-Gunaid Abdulsalam Mokhamed Peculiarities of Treatment of Patients with Gunshot Crus Fractures in Jemen	
<b>Короткие сообщения</b>		<b>Short Reports</b>	
Золотов А.С. Лопаточно-реберная диссоциация	83	Zolotov A.S. Costoclavicular Dissociation	
Чернов А.П., Панкратов А.С., Огурцов Д.А. Акроостеолиз (синдром Джекея): анализ клинического наблюдения	85	Chernov A.P., Pankratov A.S., Ogurtsov D.A. Acro-Osteolysis (syndrome Giaccai): Analysis of Clinical Case	
Махсон А.Н., Павленко Т.В., Пузачев К.К. Метастаз рака желудка в бедренной кости у пациента 17 лет (описание случая)	87	Makhson A.N., Pavlenko T.V., Pugachyov K.K. Stomach Carcinoma Metastasis into Femur in a 17 Years Patient (case report)	
Левичев Э.А. Случай успешного лечения больного с тяжелой кататравмой	88	Levichev E.A. A Case of Successful Treatment Outcome for a Patient with Severe Catastrauma	
<b>Рецензии</b>		<b>Book Review</b>	
Цыкунов М.Б. Рецензия на книгу Ю.О. Новикова «Дорсалгии»	89	Tsykunov M.B. Review on «Dorsalgia» edited by Yu.O. Novikov	
Савин А.М. Рецензия на книгу М.Ф. Егорова, А.П. Чернова, М.С. Некрасова «Ортопедическая косметология»	90	Savin A.M. Review on «Orthopaedic Cosmetology» edited by M.F. Egorov, A.P. Chernov, M.S. Nekrasov	
<b>Информация</b>		<b>Information</b>	
Золотов А.С. В городе Лоренца Белера	91	Zolotov A.S. In the City of Lorenz Bohler	
<b>Юбилей</b>		<b>Jubilee</b>	
А.Л. Кричевский	13	A.L. Krichevskiy	
<b>Некролог</b>		<b>Obituary</b>	
Г.С. Юмашев	93	G.S. Yumashev	



## ВНИМАНИЮ АВТОРОВ

*При направлении статей в редакцию необходимо соблюдать следующие правила:*

1. Статья представляется в 2 экземплярах (желательно с приложением дискеты), сопровождается официальным направлением от учреждения, в котором выполнена работа, в некоторых случаях экспертным заключением и имеет визу научного руководителя. Кроме того, прикладываются копии авторских свидетельств, патентов, удостоверений на рационализаторские предложения или разрешений на публикацию, если эти документы упомянуты в тексте статьи или экспертном заключении.
2. Статья печатается на одной стороне листа, весь текст через 2 интервала, ширина полей 2,5 см.
3. В начале приводятся ключевые слова, затем инициалы и фамилия автора (авторов), название статьи, учреждения, из которого она вышла.
4. Статья подписывается всеми авторами. Указываются фамилия, имя, отчество автора, с которым редакция будет вести переписку, его адрес и телефон.
5. Объем статьи — не более 10–12 страниц машинописи.
6. Оригинальные статьи должны иметь следующие разделы: «введение»; «материал и методы»; «результаты»; «обсуждение». Кроме того, к ним прикладываются резюме и реферат (1/2 страницы машинописи), кратко отражающие основное содержание работы.
7. Статья должна быть тщательно отредактирована и выверена автором.
8. Цитаты, приводимые в статье, визируются автором на полях; в сноске указывается источник (автор, название, место издания, год, том, выпуск, страницы).
9. Сокращение слов не допускается (кроме общепринятых сокращений химических и математических величин, терминов). Используется система единиц СИ.
10. Таблицы должны быть построены наглядно, иметь название, их заголовки должны точно соответствовать содержанию граф. Все цифры, итоги и проценты в таблицах должны быть тщательно выверены автором и соответствовать цифрам в тексте. В тексте указывается место таблицы и ее порядковый номер.
11. Прилагаемые иллюстрации (фотографии, рисунки, чертежи, диаграммы) по качеству должны быть пригодными для полиграфического воспроизведения. Фотографии должны быть контрастными, рисунки — четкими, чертежи и диаграммы выполняются тушью или печатаются на принтере с высоким разрешением. Дополнительные обозначения (стрелки, буквы и т.п.) даются только на одном экземпляре рисунка. На обороте каждой иллюстрации ставятся номер рисунка, фамилия автора и пометки «верх» и «низ». Фотоотпечатки с рентгенограмм желательно присылать со схемой.  
Иллюстрации могут быть представлены в электронной версии — обязательно как отдельные графические файлы (без дополнительных обозначений — стрелок, букв и т.п.): в формате TIFF (разрешение 400 dpi), векторные рисунки — в виде публикации Corel Draw (версия 7), диаграммы — в виде таблиц данных Excel. Используются следующие типы носителей: CD-R; CD-RW; MO 230 MB; дискеты 1,44 MB. При этом обязательно прилагаются распечатанные иллюстрации.
12. Подписи к рисункам печатаются на отдельном листе с указанием номера рисунка. В тексте обязательно дается ссылка на каждый рисунок. В подписях приводится объяснение значения всех кривых, букв, цифр и других условных обозначений. В подписях к микрофотографиям указывается увеличение (окуляр, объектив) и метод окраски или импрегнации материала.
13. Список литературы печатается через 2 интервала, на отдельном листе, каждый источник — с новой строки под порядковым номером. В списке приводятся все работы, упоминаемые в тексте, в алфавитном порядке (по фамилии первого автора): сначала отечественные, а затем зарубежные. В списке обязательно указываются: по книгам — фамилия автора и его инициалы, полное название книги, место и год издания, страницы (от — до); по журналам, сборникам, научным трудам — фамилия автора и его инициалы, название статьи, название журнала, сборника, научного труда, год, том, номер и страницы (от — до).  
Неопубликованные работы в список литературы не включаются.  
Библиографические ссылки в тексте статьи даются в квадратных скобках номерами в соответствии с пристатейным списком литературы.  
Упоминаемые в статье авторы должны быть приведены обязательно с инициалами. Фамилии иностранных авторов даются в оригинальной транскрипции.
14. Редколлегия оставляет за собой право сокращать и исправлять статьи.
15. Статьи, ранее опубликованные или направленные в другой журнал или сборник, присылать нельзя.

***Ждем от вас интересных и правильно оформленных статей!***