Изъ патолого-анатомическаго института Новороссійскаго Университета. Проф. Д. П. Кишенскаго.

О способахъ вскрытія головного мозга.

Док. Мед. І. Ф. Пожарискаго.

(Вторая пробная лекція, читанная въ засѣданіи медицинскаго факультета (17.XII.07), для соисканія приватъ-доцентуры).

„Индивидуальность случая“ говоритъ *Virchow*, „должна опредѣлять методъ вскрытія“. Но, продолжаетъ онъ, нельзя правило приносить въ жертву различнымъ уклоненіямъ и вскрывающій можетъ позволить себѣ какое либо измѣненіе обычныхъ разрѣзовъ только тогда, когда это является вполнѣ обоснованнымъ. Эти положенія имѣютъ большое значеніе, какъ для всего ученія о вскрытіи органовъ тѣла вообще, такъ и для секціи головного мозга въ частности. Съ одной стороны чрезвычайно важно имѣть строго выработанные пріемы, которые позволяли-бы изслѣдовать въ полномъ порядкѣ органы съ наименьшей опасностью испортить или погубить какой либо интересный препаратъ. Съ другой же стороны, именно въ цѣляхъ наибольшей демонстративности, приходится иногда накладывать разрѣзы не въ тѣхъ направленіяхъ, въ какихъ это обычно совершается.

Изъ всѣхъ органовъ вскрытіе центральной нервной системы наиболѣе трудно. Головной мозгъ не является такимъ

однороднымъ въ своихъ частяхъ какъ, напр. печень или селезенка, а состоитъ изъ многочисленныхъ участковъ, отличныхъ другъ отъ друга по своему строенію и функціи. Различные патологическіе процессы, локализація которыхъ иногда точно извѣстна до вскрытія, или же болѣе или менѣе опредѣлена, дѣлаютъ особенно интересными въ однихъ случаяхъ одни, въ другихъ—другіе отдѣлы мозга и потому передъ вскрывающимъ, значительно чаще чѣмъ при секціи другихъ органовъ, встаетъ вопросъ, какимъ методомъ вскрытія наилучше воспользоваться въ данномъ случаѣ или какія допустить измѣненія въ ходѣ обычныхъ разрѣзовъ. Вопросъ этотъ тѣмъ болѣе труденъ, что количество предложенныхъ до настоящаго времени способовъ вскрытія мозга и ихъ модификацій чрезвычайно обширно. По своимъ главнымъ моментамъ эти методы могутъ быть для удобства обозрѣнія соединены въ слѣдующія шесть группъ:

1) Способъ *Virchow*'а и его видоизмѣненія.

2) Способы, при которыхъ мозгъ разсѣкается въ фронтальномъ или приближающемся къ нему направленіи.

3) Способы, при которыхъ накладываются горизонтальныя сѣченія.

4) Способъ *Meynert*'а.

5) Способъ *Griesinger*'а.

6) Комбинированные способы.

Прежде чѣмъ обратиться къ детальному разсмотрѣнію этихъ группъ, мы позволимъ себѣ привести здѣсь кратко историческую справку, взятую нами у *Siemerling*'а, цитирующаго недоступную намъ работу (Iohannes Thimm, Bremensis. Collectanea ad praxin anatomes Spectantia. 1735).

Уже въ тотъ періодъ, когда только начиналось макроскопическое изученіе мозга, было предложено два различныхъ пріема изслѣдованія. Одинъ, старѣйшій, которымъ пользовался уже Galen (150—200 р. Chr.); состоитъ въ томъ, что черепъ вскрываютъ общепринятымъ еще и теперь распиломъ

и по снятіи крышки проводятъ горизонтальный разрѣзъ черезъ полушарія, открывая такимъ образомъ боковые желудочки; далѣе изслѣдуются рога, отрѣзывается мозолистое тѣло, сводъ, вскрывается aquaeductus Sylvii и четвертый желудочекъ сагиттальнымъ разрѣзомъ черезъ мозжечекъ. Затѣмъ, начиная спереди, отодвигаютъ мозгъ отъ основанія черепа, перерѣзываютъ послѣдовательно нервы, мозжечковый наметъ и, отдѣливъ отъ спинного, вынимаютъ головной мозгъ. При второмъ способѣ —способѣ *Varol*'я, которымъ пользовались *Willis*, *Vieussens* и *Hall*, мозгъ дѣлается доступнымъ снизу. Послѣ обычнаго разрѣза кожи, отпрепаровки мышцъ головы, лба и шеи, декапитаціи, черепъ вскрывается слѣдующимъ образомъ: ставятъ пилу на корень носа, проникаютъ ею надъ верхнимъ краемъ глазницы, проходятъ надъ processus mastoideus и наконецъ достигаютъ до Foramen magnum. Такъ, по возможности не раня твердой мозговой оболочки, снимается основаніе черепа, мозгъ-же обнажается и вскрывается снизу. Наконецъ упоминается еще третій способъ *Sylvius*'а, въ которомъ комбинированы оба первые. Одна половина мозга вскрывается по *Varol*'ю, другая по *Galen*'у.

Однако ни первый *Galen*'овскій, ни тѣмъ болѣе второй способъ *Varol*'я, сопряженный съ большимъ уродованіемъ трупа, не получили распространенія, не выработались въ методъ и *Virchow*, когда онъ въ 1844-омъ году занялъ мѣсто ассистента у прозектора *Charité*, *Robert*'а, *Froriep*, нашелъ, что почти всѣ вскрытія производились хирургами безъ какихъ либо опредѣленныхъ техническихъ пріемовъ. Самъ *Froriep* вскрывалъ, напр., спинной мозгъ большимъ сагиттальнымъ разрѣзомъ, раздѣляя его на двѣ равныя половины. „Dies war freilich", говоритъ *Virchow*, „ein sehr eleganter Schnitt, und ihn gut auszuführen, erforderte Uebung und Vorsicht; aber, wenn er auch noch so gut ausgeführt war, so gab er doch nur ausnahmweise Fälle, in denen dabei etwas herauskam". Съ теченіемъ времени, какъ для другихъ органовъ, такъ и для

головного мозга, *Virchow* выработалъ методъ, получившій широкое распространеніе и принятый какъ въ прусскомъ регулятивѣ для судебныхъ врачей такъ и въ русской судебно-медицинской практикѣ. Съ этого метода мы начнемъ свой обзоръ.

I. Способъ Virchow'a и его модификаціи.

Методъ, предложенный *Virchow*'ымъ состоитъ въ слѣдующемъ: послѣ наружнаго осмотра и изслѣдованія мягкихъ оболочекъ первый разрѣзъ мозга служитъ для вскрытія боковыхъ желудочковъ. Онъ проводится глубиною въ 2—3 mm. черезъ мозолистое тѣло подъ прямымъ угломъ къ centrum semiovale въ разстояніи 1 ст. отъ шва (Raphe superior corporis callosi) и открываетъ cella media бокового желудочка. Затѣмъ изъ концовъ этого сѣченія проводятъ разрѣзы въ горизонтальномъ направленіи (впереди мельче, назади глубже) для вскрытія передняго и задняго рога. Тѣже манипуляціи производятъ и на другой половинѣ мозга. Послѣ этого берутъ лѣвой рукой тотчасъ позади Монроевыхъ отверстій перегородку между боковыми желудочками, въ Монроевы отверстія вводятъ скалпель и разсѣкаютъ выше лежащія части вверхъ и кпереди. Далѣе, отдѣляютъ мозолистое тѣло со всѣми прилежащими частями отъ velum choroides, снимаютъ послѣднее съ четверохолмія и gland. pinealis и открываютъ такимъ образомъ третій желудочекъ. Наконецъ расщепляютъ сагиттальнымъ разрѣзомъ четверохолміе и мозжечекъ до дна сильвіеваго водопровода и четвертаго желудочка. Разрѣзы черезъ плащъ мозга проводятся изнутри кнаружи паралельно разрѣзу для вскрытія боковыхъ желудочковъ. Каждый слѣдующій разрѣзъ направляется черезъ середину поверхности предшествующаго и каждая новая половина должна быть опять раздѣлена пополамъ. Полученные сегменты связаны между собою только въ средней части тонкимъ слоемъ коры и мягкими оболочка-

ми и могутъ быть снова сложены вмѣстѣ, причемъ мягкіе покровы мозга служатъ какъ бы корешкомъ, переплетомъ („Einband"). Узлы основанія расщепляются вѣерообразными разрѣзами, общей исходной точкой которыхъ, служатъ pedunculi cerebri. Разстояніе одного разрѣза отъ другого должно быть не болѣе 5 mm., однако и внутри этихъ участковъ могутъ быть гнѣзда, подающія поводъ къ параличамъ или судоргамъ; поэтому, говоритъ *Virchow*, „je weniger man findet, um so mehr muss man die Zahl der Schnitte vermehren".

Этотъ основной методъ впослѣдствіи нѣсколько видоизмѣненъ и дополненъ.

Nauwerck совѣтуетъ начинать разрѣзъ для вскрытія боковыхъ желудочковъ на 2—3 mm. кнаружи отъ шва мозолистаго тѣла вблизи gyrus fornicatus. Разрѣзъ дѣлается посрединѣ между genu и splenium corporis callosi, причемъ лѣвая рука (при вскрытіи лѣваго бокового желудочка) захватываетъ соотвѣтственное полушаріе такимъ образомъ, что большой палецъ лежитъ на медіальной поверхности, остальные же, слегка согнутые пальцы располагаются на наружной и нижней поверхностяхъ мозга; гемисфера при этомъ поворачивается слегка кнаружи и вверхъ, чѣмъ и избѣгается пораненіе ножемъ узловъ основанія мозга. Этотъ разрѣзъ продолжается для вскрытія передняго рога до вершины лобныхъ долей, а для секціи задняго рога до вершины затылочныхъ долей; ножъ при вскрытіи cella media держатъ въ перепендикулярномъ, а при вскрытіи роговъ въ косомъ направленіяхъ. Послѣ того, какъ открытъ боковой желудочекъ, отклоняютъ полушаріе кнаружи и дѣлаютъ большой, гладкій разрѣзъ, соединяющій концы лобнаго и затылочнаго разрѣзовъ и проходящій у наружнаго края узловъ основанія мозга. Затѣмъ тѣми-же пріемами вскрываютъ другое полушаріе и обращаются къ осмотру узловъ основанія мозга. Послѣдніе разрѣзываются въ поперечномъ направленіи, начиная отъ лобныхъ долей, на сегменты до 5 mm. толщиной. Узлы правой и лѣ-

вой гемисферъ изслѣдуются или поочередно или-же, что лучше, одновременно, причемъ сѣченія производятся большимъ мозговымъ ножемъ. Мозжечекъ разрѣзывается по верхнему червячку, потомъ раздѣляется на верхнюю и нижнюю половины, которыя и разсѣкаются вѣерообразно. Четворохолміе, дно четвертаго желудочка и продолговатый мозгъ изслѣдуются поперечными разрѣзами.

Ни одинъ разрѣзъ, какъ и при первоначальномъ способѣ *Virchow*'а, не проникаетъ черезъ всю толщу органа, а оставляетъ всегда тонкій, нетронутый связующій слой—„Einband". Для вскрытія нижняго рога бокового желудочка нужно начинать разрѣзъ отъ отверстія рога у наружной стороны зрительнаго бугра и вести его впередъ и кнаружи (nach vorn und aussen).

Orth совѣтуетъ вести этотъ разрѣзъ кпереди и кнутри, и изслѣдовать нижней рогъ сейчасъ-же послѣ вскрытія другихъ отдѣловъ бокового желудочка. *Крыловъ* (въ примѣчаніяхъ къ русскому переводу діагностики *Орта*. 2-ое из. стр. 113) говоритъ, что несравненно удобнѣе предпринимать изслѣдованіе нижняго рога позднѣе, именно, по окончаніи вскрытія сѣрыхъ узловъ основанія мозга. Онъ совѣтуетъ поступать слѣдующимъ образомъ: взявъ пинцетъ въ лѣвую руку, захватываютъ или plexum chorioideum laterale и слегка напрягаютъ его, оттягивая кверху и кнутри. Руководствуясь наружной поверхностью сплетенія, вводятъ ножъ остріемъ вверхъ, глубоко сзади и снаружи, впередъ внутрь и внизъ въ нижній рогъ и рычагообразнымъ движеніемъ ручки ножа кпереди и кверху парерѣзываютъ большіе мозговые узлы.

II. Способы, при которыхъ мозгъ разсѣкается въ фронтальномъ направленіи.

При способѣ *Pitres* (см. рис. № I) мозжечекъ удаляется и полушарія отдѣляются другъ отъ друга строго по средней

линіи. Гемисферы обнажаются отъ оболочекъ и затѣмъ каждая половина раздѣляется слѣдующими разрѣзами: первый разрѣзъ проводится въ разстояніи 5 ст. впередъ отъ роландовой борозды и паралельно ей; второй разрѣзъ накладывается паралельно первому на 1 ст. кпереди отъ fissura parieto—occipitalis; такимъ образомъ получаются три отдѣленныя другъ отъ друга части полушарій: Regio praefrontalis, occipitalis и fronto-parietalis. Послѣдняя разрѣзывается на 4 части: первый разрѣзъ проходитъ черезъ основаніе лобныхъ извилинъ (coupe pedunculo-frontale), второй—черезъ переднюю централь-

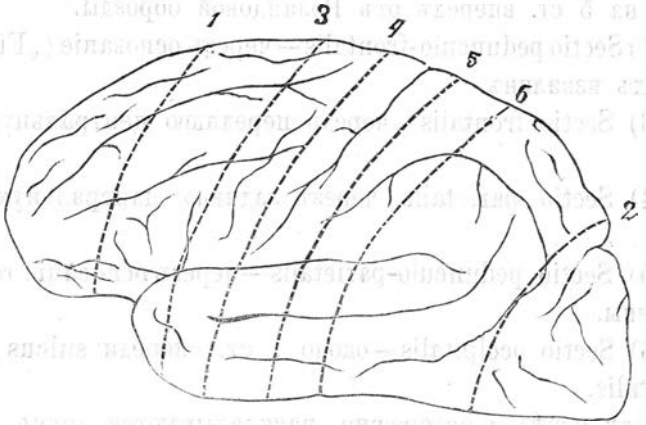

Рис. № 1

ную извилину (coupe frontale), третій—черезъ заднюю центральную извилину (coupe pariétale), четвертый, наконецъ, черезъ основаніе темянной извилины (coupe pedunculo-pariétale).

Этотъ способъ постоянно примѣняетъ *Chiari* съ нѣкоторымъ видоизмѣненіемъ. Ножки мозга разсѣкаются въ строго поперечномъ направленіи тотчасъ передъ corpora quadrigemina. Этимъ разрѣзомъ отдѣляется отъ полушарій мозжечекъ. Затѣмъ удаляютъ перекрестъ зрительныхъ нервовъ и прилежащіе тракты и сагиттальнымъ разрѣзомъ раздѣляютъ

оба полушарія. Снимаются оболочки; задній рогъ бокового желудочка открывается разрѣзомъ, начинающимся отъ fissura calcarina и продолжающимся до cella media; далѣе осторожно приподнимаютъ отъ thalamus opticus сводъ и осматриваютъ весь боковой желудочекъ. Послѣ этого полушаріе кладется на столъ своей срединной поверхностью, причемъ затылочная доля обращена къ сеценту; четыре пальца лѣвой руки погружены въ Роландову борозду и тѣмъ фиксируютъ мозгъ. Паралельно этой бороздѣ проводятъ мозговымъ ножемъ другъ за другомъ слѣдующіе разрѣзы:

1) Sectio praefrontalis, черезъ острую часть лобныхъ долей на 5 ст. впередъ отъ Роландовой борозды.

2) Sectio pedunculo-frontalis — черезъ основаніе („Fussteil") лобныхъ извилинъ.

3) Sectio frontalis — черезъ переднюю центральную извилину.

4) Sectio parietalis черезъ заднюю цантральную извилину.

5) Sectio pedunculo-parietalis—черезъ основаніе темянной извилины.

6) Sectio occipitalis — около 1 ст. впереди sulcus parieto-occipitalis.

Всѣ отрѣзки осторожно раскладываются другъ за другомъ на доскѣ т. о., что задняя поверхность разрѣза смотритъ наверхъ.

Когда изслѣдованы оба полушарія большого мозга, приступаютъ къ вскрытію мозжечка и продолговатаго мозга. Дно четвертаго желудочка открывается сагиттальнымъ разрѣзомъ черезъ верхній червячокъ, а потомъ отдѣляютъ оба полушарія мозжечка, перерѣзавъ съ обѣихъ сторонъ corpora restiformia, processus cerebelli ad ponten et ad corpora quadrigemina; каждое полушаріе со стороны разрѣза раздѣляютъ ножемъ на верхнюю и нижнюю половину. Мостъ и продолговатый мозгъ изслѣдуются тремя поперечными разрѣзами: 1) черезъ

loci caerulei, 2) черезъ eminentia teretes, 3) черезъ середину alae cinereae. Всѣ разрѣзы дѣлаютъ проникающими и части мозга совершенно отдѣляются одна отъ другой.

Въ видоизмѣненіи *Nothnagel'*я разрѣзы накладываются такъ-же паралельно Роландовой бороздѣ, но мѣстомъ исхода ихъ служитъ передній и задній край мозолистаго тѣла. Первый разрѣзъ начинается тотчасъ позади splenium corporis callosi и разграничиваетъ заднюю лобную извилину отъ паріэтальной; второй разрѣзъ ложится у fissura parieto-occipitalis между темянной и затылочной долями. Третій разрѣзъ проходитъ черезъ Роландову борозду. Четвертый отдѣляетъ переднюю центральную извилину отъ основанія лобныхъ; пятый начинается вплоть у колѣна мозолистаго тѣла. Между двумя послѣдними разрѣзами остается широкій участокъ лобныхъ долей. Его раздѣляютъ шестымъ разрѣзомъ, точкой исхода котораго служитъ начало fossae Sylvii.

Edinger рекомендуетъ при наличности большихъ гнѣздныхъ пораженій въ мозгу вскрывать его, не раздѣляя на полушарія, поперечными разрѣзами черезъ обѣ гемисферы, одновременно.

Siemerling говоритъ, что во многихъ случаяхъ онъ оставался очень доволенъ слѣдующимъ пріемомъ; послѣ наружнаго осмотра мозгъ изслѣдуется фронтальными разрѣзами, налагаемыми со стороны основанія. Разрѣзы не должны лежать очень близко другъ къ другу и точкой приложенія ихъ служатъ различные участки, напр.: тотчасъ позади genu corporis callosi, черезъ chiasma, непосредственно позади ея, черезъ corpora candicantia. Разрѣзы начинаются отъ лобныхъ долей и доходятъ послѣдовательно до четверохолмія. Затѣмъ разрѣзывается splenium corporis callosi поперекъ, удаляется мозговой стволъ. Затылочныя доли т. о. изслѣдуются каждая отдѣльно. Мозговой же стволъ, начиная отъ четверохолмія и pulvinar можетъ быть сохраненъ для гистологическаго изслѣ-

дованія. Смотря по случаю вмѣсто фронтальныхъ, можно накладывать горизонтальные или сагиттальные разрѣзы.

Къ этой же группѣ способовъ мы считаемъ возможнымъ отнести и пріемы микротомированія и макротомированія мозговъ, предложенные *Burchard*'омъ, *Bramwell*'емъ, *Starlinger*'омъ, *Wickel*'емъ, *Brodmann*'омъ и другими. Цѣлые, не вскрытые мозги предварительно пропитываются гектографической массой (*Burchard*) или-же инъецируются черезъ каротиды и позвоночныя артеріи Müller'овской жидкостью (*Bramwell*) и фиксируются въ той же жидкости 4—6 недѣль (*Bramwell*, *Starlinger*) или по *Retzius*'у 8—14 дней (*Wickel*). Консервированные такимъ образомъ мозги изрѣзываются затѣмъ или отъ руки или-же на макротомахъ, предложенныхъ *Bramwell*'емъ, *Brodmann*'омъ и другими. Сущность макротомовъ состоитъ въ слѣдующемъ: подъ угломъ къ большой горизонтальной доскѣ подвижно укрѣплены двѣ параллельныя другъ къ другу меньшія пластинки. Изъ нихъ одна имѣетъ видъ обруча, въ отверстіе котораго свободно помѣщается мозгъ. Другая доска деревянная или стеклянная. Обѣ онѣ двигаются, какъ въ плоскости перпендикулярной къ нижней доскѣ, такъ и могутъ быть устанавливаемы подъ различнымъ наклономъ къ нижней, оставаясь параллельными другъ другу. Мозгъ прижимаютъ къ стеклянной пластинкѣ, а имѣющая форму обруча — устанавливается и закрѣпляется въ томъ или другомъ разстояніи отъ первой. Ножъ спускаютъ по краю второй пластинки и т. о. получаютъ послѣдовательно желаемой толщины срѣзы; ихъ можно дѣлать въ 1, $^1/_2$ ст. и тоньше.

III. Способы, при которыхъ накладываются горизонтальныя сѣченія.

Пріемъ горизонтальнаго сѣченія мозга извѣстенъ давно. Онъ входитъ въ Галеновскій способъ; соотвѣтственный рису-

нокъ изображенъ въ атласѣ Vicq-d'Azyr'a. Заслуга *Flechsig*'a, говоритъ *Dejerine*, въ томъ, что онъ вновь предложилъ этотъ забытый пріемъ и показалъ его удобства.

Разрѣзъ *Flechsig*'a проводится слѣдующимъ образомъ: черепная коробка распиливается на обычной высотѣ, оставляется на мѣстѣ, ножъ вводится въ край распила и мозгъ вскрывается горизонтальнымъ разрѣзомъ снаружи внутрь.

Brissaud считаетъ, что лучше предпринимать это сѣченіе на вынутомъ мозгѣ и извнутри кнаружи отдѣльно на каждомъ полушаріи, причемъ разрѣзъ имѣетъ не горизонтальное направленіе, а нѣсколько наклоненъ внизъ и назадъ; ножъ проходитъ черезъ середину головки хвостатаго тѣла и на границѣ между верхней и средней третью зрительнаго бугра. *Dejerine* для исхода своего разрѣза беретъ передній конецъ cuneus'a и tuberculum anterius thalami; рѣжущая поверхность ножа наклоняется слегка внизъ и кнаружи; поверхность разрѣза поэтому получается косой не только въ горизонтальной оси, но и въ вертикально-поперечной. При этомъ разрѣзѣ capsula interna открывается въ своемъ наибольшемъ протяженіи, ея колѣно и три сегмента nuclei lenticularis выражены очень рѣзко.

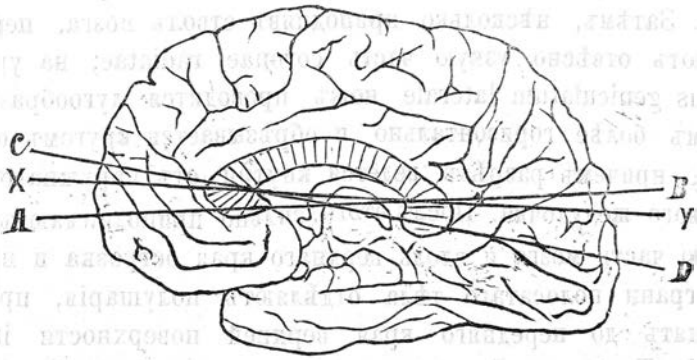

Рис. № II

IV. Способъ Meynert'a.

При этомъ способѣ отдѣляются другъ отъ друга части, имѣющія различную функцію. Раздѣленіе это предпринимается съ цѣлью послѣдовательнаго взвѣшиванія.

Головной мозгъ разнимается на мозговой плащъ, стволъ и мозжечекъ. Органъ для этого помѣщается основаніемъ кверху. Разрывается надъ сильвіевыми ямами arachnoidea и тщательно опознается insula Reilii. Равнымъ образомъ обнажается отъ оболочекъ пространство между tractus nervorum opticorum и височной долей такъ, что, если приподнять нѣсколько кверху мозжечекъ съ мостомъ, то можно видѣть нижній рогъ бокового желудочка. Наконецъ, удаляютъ оболочки между нижней поверхностью мозолистаго тѣла и четверохолміемъ. Послѣ этихъ предварительныхъ приготовленій начинаютъ отдѣлять отъ ствола лобныя доли. Для этого, исходя отъ большой расщелины мозга, проникаютъ ножемъ вглубь вещества его почти въ горизонтальномъ направленіи ст. на 3; слѣдуя бороздѣ отдѣляющей спереди переднее продыравленное пространство отъ trigonum olfactorium, очерчиваютъ слегка выпуклымъ кнаружи разрѣзомъ головку хвостатаго тѣла. Затѣмъ, нѣсколько приподнявъ стволъ мозга, перерѣзываютъ отвѣсно узкую часть coronae radiatae; на уровнѣ corpus geniculatum laterale ножъ проводится дугообразнымъ ходомъ болѣе горизонтально и обрѣзывается кругомъ островокъ, причемъ разрѣзъ ведется кнутри отъ наружнаго угла бокового желудочка. Послѣ этого сильно приподнимаютъ стволовую часть мозга и вдоль верхняго края островка и наружной грани полосатаго тѣла отдѣляютъ полушарія, причемъ доходятъ до передняго края верхней поверхности insulae Reilii. Теперь отдѣляютъ впереди передней спайки ножки свода съ septum pellucidum и genu corporis callosi и, разрѣзавъ послѣднія соединенія впереди головки полосатаго

тѣла, оканчиваютъ удаленіе средняго мозга. Отдѣленіе его отъ мозжечка достигаютъ перерѣзкой ножекъ мозга. Затѣмъ разсѣкаютъ плащъ на лобную, темянную, затылочную и височную доли. Въ мозговомъ стволѣ ножницами отдѣляютъ другъ отъ друга полосатыя тѣла, зрительные бугры, четверохолміе, мостъ, продолговатый мозгъ.

V. Способъ Griesinger'a.

По отдѣленію мягкихъ покрововъ черепа проводятъ (рис. № III) вертикальный, возможно тонкій распилъ, проникающій одновременно черезъ кости черепа и мозгъ и расположенный соотвѣтственно мѣсту общепринятаго кожнаго разрѣза (отъ одного

Рис. № III

уха, черезъ макушку до другого уха). Затѣмъ ведется спереди назадъ на обычномъ мѣстѣ горизонтальный распилъ, также проникающій черезъ всѣ части и оканчивающійся у нижняго края перваго распила. Освобожденный т. о. сегментъ мозга снимаютъ вмѣстѣ съ костью. Послѣ осмотра поверхностей мозга на мѣстѣ горизонтальный распилъ заканчивается только черезъ кость и мозгъ вынимается по обычнымъ правиламъ. При наличности заболѣваній въ задней черепной ямѣ *Griesinger* совѣтуетъ отдѣлять головной мозгъ у четверохол-

мія, осмотрѣть tentorium cerebelli, испробовать ея резистентность и только послѣ этого очертить круговымъ разрѣзомъ палатку мозжечка и, опредѣливъ содержимое задней черепной ямы, вынуть мозжечекъ.

VI. Комбинированные способы.

Nauwerck приводитъ комбинацію метода *Virchow*'а съ методомъ горизонтальнаго сѣченія. Вскрывается или вынутый изъ черепной коробки мозгъ, или in situ. Полушарія, по отдѣленіи durae matris, раздвигаются, ножъ вводится въ fissura palii и параллельно поверхности распила удаляются верхнія части полушарій на 1 ст. выше мозолистаго тѣла. Отдѣленныя части кладутся на лѣвую руку (поверхностью разрѣза вверхъ) и изслѣдуются спереди назадъ двумя параллельными разрѣзами, проникающими до piae matris. Затѣмъ возвращаются къ нижней половинѣ мозга. Осторожно нащупываютъ съ обѣихъ сторонъ наиболѣе податливое мѣсто соотвѣтственно зрительнымъ буграмъ и надъ каждымъ изъ нихъ вскрываютъ сагиттальнымъ разрѣзомъ боковые желудочки, открываютъ ихъ и проникаютъ въ передній рогъ. Затѣмъ вынимаютъ мозгъ изъ черепа, изслѣдуютъ задніе рога, III-ій желудочекъ. Остальныя манипуляціи тѣже, что и при способѣ *Virchow*'а. *Weigert* рекомендуетъ измѣненный методъ *Meynert*'а. Сначала вскрываютъ по *Virchow*'у боковые желудочки. Затѣмъ очерчиваются съ обѣихъ сторонъ гангліи основанія разрѣзами, нѣсколько выпуклыми кнаружи и т. о. стволъ мозга отдѣляется отъ плаща. Послѣдній въ своей передней части (до Роландовой борозды) вскрывается фронтальными, въ задней же части горизонтальными разрѣзами.

Для тѣхъ случаевъ, гдѣ хотятъ изучать вторичное перерожденіе, *Dejerine* рекомендуетъ поступать различно въ зависимости отъ того, имѣются или нѣтъ въ мозгу пораженія коры и центрально расположенныхъ частей.

Послѣ тщательнаго осмотра мозга и ножекъ разсѣкаютъ въ горизонтальномъ направленіи вароліевъ мостъ тотчасъ выше большого корешка тройничнаго нерва. Затѣмъ осматриваютъ пирамидальные пути въ мѣстѣ сѣченія моста. Если въ одномъ изъ полушарій заподозрѣваютъ гнѣздныя измѣненія, то для раздѣленія гемисферъ разрѣзъ долженъ быть проведенъ черезъ мозолистое тѣло возможно ближе къ здоровой сторонѣ, а именно на 1 ст. въ сторону отъ средней линіи на ножкѣ здоровой половины и соотвѣтственной части моста. Гемисфера, въ которой имѣются тѣ или другія гнѣздныя измѣненія, раздѣляется вмѣстѣ съ покрывающими ее мягкими оболочками на три сегмента (рис. № IV). Первый разрѣзъ вертикально-поперечный

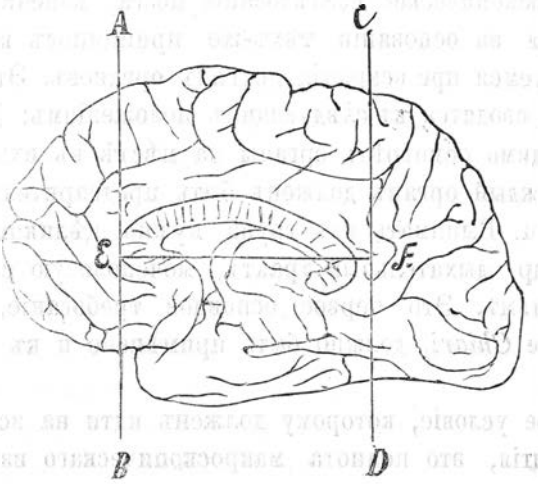

Рис. № IV.

проходитъ позади splenium corporis callosi, второй, параллельный первому, впереди genu corporis callosi. Если пораженія въ среднемъ сегментѣ настолько глубоки, что позволяютъ достаточное проникновеніе фиксирующей жидкости, то его оставляютъ, какъ и оба другіе, цѣликомъ. Въ противномъ случаѣ средній отрѣзокъ разсѣкаютъ горизонтально черезъ верхнюю треть зрительнаго бугра. Передній и задній сег-

менты, послѣ соотвѣтственной обработки, изрѣзываются въ вертикально-поперечномъ направленіи, средній же всегда въ горизонтальномъ. При помощи этого способа, говоритъ *Dejerine*, можно не только изучить очень точно локализацію пораженій коры, но и тщательно изслѣдовать явленія дегенераціи, что невозможно при другихъ способахъ.

Если же въ мозгу нѣтъ гнѣздныхъ измѣненій то на полушаріяхъ, отдѣленныхъ другъ отъ друга по средней линіи, черезъ fossa interpeduncularis Tarini, дѣлаются горизонтальные разрѣзы черезъ верхнюю треть зрительныхъ бугровъ.

Остановимся теперь на разборѣ достоинствъ и недостатковъ изложенныхъ выше способовъ вскрытія мозга.

Макроскопическое изслѣдованіе мозга, конечно, должно совершаться на основаніи тѣхъ-же принциповъ какими мы руководствуемся при вскрытіи другихъ органовъ. Эти правила въ общемъ сводятся къ слѣдующимъ положеніямъ: При вскрытіи необходимо осмотрѣть органы на мѣстѣ въ ихъ взаимной связи и каждый органъ долженъ быть предварительно разрѣзанъ in situ. Вынимать изъ трупа нужно цѣликомъ всю систему (напр. дыхательный трактъ, мочеполовую систему), а не по частямъ. Это первое основное требованіе, блестяще проведенное *Chiari*, должно быть примѣнено и къ изслѣдованію мозга.

Второе условіе, которому долженъ идти на встрѣчу способъ вскрытія, это полнота макроскопическаго изслѣдованія. Наконецъ, въ третьихъ, часто нужно, а иногда и необходимо имѣть въ виду послѣдующее микроскопическое изученіе мозга; при вскрытіи другихъ органовъ мало имѣетъ значенія для послѣдующаго изслѣдованія подъ микроскопомъ то или другое положеніе разрѣза, сдѣланнаго на секціонномъ столѣ. Для мозга же возможность детальнаго неврогистологическаго изученія иногда совершенно теряется въ зависимости отъ способа вскрытія.

Перебирая всѣ описанные выше способы, мы должны сказать, что способъ *Meynert*'а не удовлетворяетъ ни одному изъ только что разобранныхъ условій, и имъ теперь врядъ-ли кто пользуется, если не преслѣдуются спеціальныя цѣли взвѣшиванія участковъ мозга. Что касается пріемовъ, предложенныхъ другими авторами, то условію изученія in situ различныхъ территорій мозга удовлетворяютъ только способы *Flechsig*'а и *Griesinger*'а. При послѣднемъ способѣ мозгъ хотя и остается замкнутымъ въ своей большей части въ костяхъ черепа, но доступенъ наблюденію на значительномъ пространствѣ способъ этотъ особенно пригоденъ при наличности обширныхъ измѣненій въ полушаріяхъ или въ узлахъ основанія мозга. Для клинициста, говоритъ *Griesinger*, очень важно быть освѣдомленымъ о сжатіи или оттѣсненіи въ сторону различныхъ участковъ мозга, лежащихъ вокругъ патологическаго гнѣзда. На вынутомъ-же органѣ, конечно, оцѣнить всѣ эти измѣненія невозможно, а всѣ другіе способы, за исключеніемъ первоначально предложеннаго *Flechsig*'омъ, практикуются именно на извлеченныхъ изъ черепа мозгахъ.

Второе условіе—тщательность макроскопическаго анализа,—удовлетворяется такъ-же только очень немногими способами. На первое мѣсто въ этомъ отношеніи долженъ быть поставленъ способъ *Virchow*'а. При немъ макроскопическій осмотръ вещества мозга совершается въ высшей степени подробно. Органъ покрывается большимъ количествомъ разрѣзовъ и мало мальски замѣтныя гнѣздныя измѣненія не ускользаютъ отъ вниманія изслѣдователя. Менѣе удовлетворительные результаты для этой стороны дѣла даютъ способы *Pitres*, какъ его примѣняетъ *Chiari*, и *Flechsig*'а въ его различныхъ модификаціяхъ. Разрѣзы *Pitres* оставляютъ неизслѣдованными участки большой толщины, при способѣ-же *Flechsig*'а можно хорошо осмотрѣть только части, правда очень важныя, лежащія на уровнѣ большого разрѣза.

Наконецъ, для микроскопическаго изслѣдованія проводящихъ путей головного мозга такъ-же не всѣ способы имѣютъ одинаковое значеніе. Для этой цѣли несомнѣнно совершенно непригоденъ способъ *Virchow*'а. Мозгъ изрѣзанъ послѣ вскрытія по этому методу на тонкія пластинки въ различныхъ направленіяхъ такъ, что возможенъ только элементарный гистологическій анализъ, для невропатолога же мозгъ совершенно погубленъ. Болѣе щадятъ мозгъ способы *Pitres*, *Flechsig*'а, *Dejerine* и наконецъ, тѣ, при которыхъ микроскопическое изслѣдованіе совершенно выпадаетъ, таковы способы *Burckhardt*'а, *Brodmann*'а и другихъ.

Итакъ мы видимъ, что всесторонне пригоднаго техническаго пріема для вскрытія мозга нѣтъ, да и врядъ-ли онъ можетъ быть предложенъ, такъ какъ удовлетворить одновременно требованіямъ макро и микроскопическаго изслѣдованія мозга невозможно. Для тѣхъ случаевъ, гдѣ желательна полнота изслѣдованія на секціонномъ столѣ (какъ, напр.; при судебно-медицинскомъ вскрытіи) и гдѣ не имѣется ввиду тщательное микроскопическое изслѣдованіе слѣдуетъ руководствоваться способомъ *Virchow*'а. Въ патолого-анатомической практикѣ съ одной стороны никогда нельзя упускать изъ виду послѣдующаго гистологическаго анализа, съ другой же всегда желательно и необходимо макроскопическое изслѣдованіе. Это двойное требованіе, по нашему мнѣнію, удовлетворяетъ до извѣстной степени слѣдующее незначительное видоизмѣненіе способа *Flechsig*'а: Черепная крышка распиливается циркулярно на 0,5—1 ст. выше, чѣмъ обычно и не снимается. Въ отверстіе распила вводится ножъ и полушарія разрѣзываются сверху внизъ (начиная съ лобныхъ долей). Этотъ разрѣзъ проходитъ черезъ верхнюю треть зрительныхъ бугровъ, вскрывая боковые желудочки. Послѣ осмотра желудочковъ и поверхностей разрѣза, приподнимаютъ, начиная съ затылочныхъ долей, мозгъ отъ tentorii cerebelli, перерѣзываютъ горизонтально ножки, нервы и вынимаютъ нижній отрѣзокъ большого мозга. Затѣмъ

ощупываютъ tentorium cerebelli, обрѣзываютъ его и по общимъ правиламъ удаляютъ вмѣстѣ съ продолговатымъ мозгомъ мозжечекъ и мостъ.

Мы лично нерѣдко пользуемся этимъ пріемомъ вскрытія и, намъ кажется, что имъ выполняется до нѣкоторой степени условіе вскрытія мозга in situ. Помимо того разрѣзомъ, проведеннымъ черезъ верхнюю треть зрительныхъ бугровъ, съ одной стороны дается мѣсто для макроскопическаго изслѣдованія, съ другой-же вскрытый органъ не обезцѣнивается для послѣдующаго невропатологическаго изслѣдованія, такъ какъ остается возможность изучать на срѣзахъ проводящіе пути thalami, hypothalami и capsulae iuternae. Если-бы оказалось желательнымъ произвести болѣе тщательное изслѣдованіе вещества мозга на секціонномъ столѣ, то, положивъ плащъ или основаніе мозга поверхностью большого горизонтальнаго разрѣза на столъ, наносятъ на нихъ слѣва направо вертикальныя сѣченія, проникающія черезъ все вещество мозга. Въ зависимости отъ количества разрѣзовъ, которые желаютъ сдѣлать, получаются различной толщины пластинки мозга.

Объясненіе рисунковъ.

Рисунокъ № I копированъ мною по Nauwerck. Рис № II и IV по Dejerine. Рис. № III по Griesinger'у.

Рис. № I. Вскрытіе полушарія по Pitres. Пунктиромъ показаны разрѣзы; цифры около указываютъ на порядокъ, въ которомъ сѣченія налагаются.

Рис. № II. Линія *AB*—разрѣзъ Flechsig'a, *XV*—разрѣзъ Brissaud; *CD*—разрѣзъ Dejerine.

Рис. № III. Распилъ черепа по Griesinger'у. *ab*—вертитикальный распилъ; *ca*—горизонтальный распилъ.

Рис. IV. Вскрытіе полушарія при наличности гнѣздныхъ измѣненій по Dejerine. *CD*—первый вертикально поперечный разрѣзъ позади splenium corporis callosi; второй *AB*—паралельный первому; *EF*—горизонтальный разрѣзъ черезъ верхнюю треть зрительнаго бугра.

Литература.

Bramvell. Цит. по Siemerling.

Brissaud. Цит. по Dejerine.

Brodmann. Makrotom. Journal für Psychologie und Neurologie zugl. Zeitschr. für Hypnotismus. Bd. II. № 5. 1904.

Burckhardt. Die Mikrotomie des frischen Hirns. Centralblatt für die med. Wissenschaften. № 29. 1881.

Chiari. Pathologisch-anatomische Sektionstechnik. Berlin. 1907.

Dejerine. Anatomie des centres nerveux. Paris. 1895.

Edinger. Цит. по Nauwerck.

Flechsig. Цит. по Dejerine.

Griesinger. Ueber die Untersuchungen-Methode de Schädel-Inhaltes. Archiv. f. Psychiatrie. B. I. 1868.

Meynert. Das Gesammtgewicht und die Theilgewicht des Hirns..... nach einen neuen Wägungsmethode. Vierteljahrschrift für Psychiatrie. H. II. 1867.

Nauwerck. Sectionstechnik. Iena. 1899.

Nothnagel. Tapische Diagnostik der Gehirnkrankheiten. Berlin. 1879.

Orth. Руководство къ пат.-анат. діагностикѣ. Переводъ Крылова. Харьковъ. 1890.

Pitres. Цит. по Siemerling.

Siemerling. Die zweckmässigste Art der Gehirnsection. Archiv. für Psychiatri. 25 B. 2 H. 1893.

Starlinger. Zur Marcki-Behandlung. Ein Apparat zur Zerlegung in dünne vollkommen planparallele Scheiten. Zeitschr. f. wiss. Micr. u. micr. Technik. 16. 1899.

Virchow. Die Sections-Technik. Berlin. 1893.

Weigert. Цит. по Nauwerck.

Wickel. Ueber Gehirnsection. Zeitschr. f. Psych. Bd. 59. 1903.