

© КОЛЛЕКТИВ АВТОРОВ, 2016
УДК 616.381-006.04-092.9

Андропова Н.В., Смирнова Г.Б., Борисова Ю.А., Калишьян М.С., Трещалина Е.М.

МОДЕЛИРОВАНИЕ КАНЦЕРОМАТОЗА ПРИ ИНТРАПЕРИТОНЕАЛЬНОЙ ИМПЛАНТАЦИИ СОЛИДНЫХ ОПУХОЛЕЙ МЫШЕЙ И ЧЕЛОВЕКА

ФГБУ «Российский онкологический научный центр им. Н.Н.Блохина» Минздрава России, 115478, г. Москва, Россия

В работе описаны параметры канцероматоза при интраперитонеальной имплантации солидных опухолей: эпидермоидной карциномы легкого LLC сингенным иммунокомпетентным мышам-самцам C57Bl6j и рака молочной железы человека РМЖ-1 иммунодефицитным мышам-самкам Balb/c nude.

Показано быстрое агрессивное течение канцероматоза LLC, проявляющегося солидными разрастаниями (от 30–40 до тотального) по брюшине (париетальной и висцеральной) и брыжейке с поражением лимфоидного аппарата кишечника, развитием объемного асцита (до 3,0 мл) и гибелью мышей на 12–14-е сутки. Модель охарактеризована как умеренно чувствительная к в/в терапии паклитакселом (уменьшением размеров поражения на 84% и увеличением продолжительности жизни мышей до 46%). Канцероматоз РМЖ-1 проявлялся относительно медленным и неагрессивным течением с развитием на брюшине в месте имплантации одиночного (солитарного) солидного узла, достигающего в течение 3 нед среднего объема до 300 мм³ без накопления асцита, ухудшения качества жизни или гибели мышей. Модель охарактеризована как умеренно чувствительная к в/в терапии паклитакселом, ингибирующим локальный рост опухоли на 85%.

Полученные данные дают основание считать, что обе интраперитонеальные опухоли представляют собой чувствительные к системной химиотерапии модели канцероматоза, отличающиеся различной агрессивностью течения и специфической симптоматикой процесса.

Для агрессивного канцероматоза LLC доказательная база эффективности должна формироваться на основании ингибирования развития солидных узлов в брюшной полости и накопления перитонеального асцита, а также увеличения продолжительности жизни мышей, для неагрессивного канцероматоза РМЖ-1 – подавления развития солидного узла на брюшине.

Ключевые слова: канцероматоз; параметры; интраперитонеальная имплантация; перевиваемые опухоли мышей и человека.

Для цитирования: Андропова Н.В., Смирнова Г.Б., Борисова Ю.А., Калишьян М.С., Трещалина Е.М. Моделирование канцероматоза при интраперитонеальной имплантации солидных опухолей мышей и человека. *Российский онкологический журнал*. 2016; 21 (4): 207–211. DOI: 10.18821/1028-9984-2016-21-4-207-211.

Для корреспонденции: Трещалина Елена Михайловна, д-р мед. наук, проф., заведующая лабораторией комбинированной терапии опухолей НИИ экспериментальной диагностики и терапии опухолей; 115478, г. Москва, Каширское шоссе, д. 24, E-mail: treshalina@yandex.ru.

Andronova N.V., Smirnova G.B., Borisova Ju.A., Kalishyan M.S., Treshalina E.M.

CANCEROMATOSIS MODELLING OF INTRAPERITONEAL IMPLANTATION OF SOLID TUMOURS IN MICE OR HUMAN

N.N. Blokhin Russian Cancer Research Center, Moscow, 115478, Russian Federation

In the work there are described the parameters of a canceromatosis by the intraperitoneal implantation of the solid tumors: Lewis lung carcinoma (LLC) to syngeneic regular males of C57Bl6j mice and human subcutaneous breast cancer (BC) xenografts BC-1 to immunodeficient females of mice Balb/c nude. There was shown aggressive LLC canceromatosis which was realized as the solid tumor nodule (from 30–40 singles to the total) growths on a peritoneum (parietal or visceral) and a mesenteries or of the intestinal lymphoid nodules, development of space-occupying ascites (to 3.0 ml), and death of mice for 12–14 days. This model is characterized as moderately sensitive to paclitaxel (inhibition of tumor growth by 84% and increasing of life span of mice up to 46%). BC-1 canceromatosis was low aggressive with development of the single (solitary) solid tumor nodule on a peritoneum in the place of implantation and reaching within 3 weeks of average volume to 300 mm³ without accumulation of ascites, decreasing of the life span or death of mice. This model is characterized as moderately sensitive to paclitaxel with inhibition of the tumor growth by 85%. The obtained data give the ground to consider that both intraperitoneal solid tumors represent themselves to be sensitive to systemic chemotherapy for the model of canceromatosis differing in various aggressiveness of a course and specific symptomatics of the process. For an aggressive LLC canceromatosis the evidential base of efficiency has to be formed on the basis of inhibition of growth of the peritoneal tumor nodules in peritoneal cavity and accumulation of peritoneal ascites, and also the increase of the mice life span, for a nonaggressive BC-1 canceromatosis – inhibition of the growth of the peritoneal tumor nodule.

Key words: canceromatosis; parameters; intraperitoneal implantation; transplanted tumors of mice or human.

For citation: Andronova N.V., Smirnova G.B., Borisova Ju.A., Kalishyan M.S., Treshalina E.M. Canceromatosis modelling of intraperitoneal implantation of solid tumours in mice or human. *Rossiiskii onkologicheskii zhurnal (Russian Journal of Oncology)*. 2016; 21(4): 207–211. (In Russ.). DOI: 10.18821/1028-9984-2016-21-4-207-211.

For correspondence: Elena M. Treshalina, MD, PhD, DSc, Prof., Head of the Laboratory combination therapy of tumors of the Research Institute of Experimental Diagnostics and Therapy of Tumors; Moscow, 115478, Russian Federation, E-mail: treshalina@yandex.ru.

Conflict of interest. The authors declare no conflict of interest.

Funding. The study had no sponsorship.

Received 25 April 2016

Accepted 26 May 2016

Канцероматоз брюшины (множественные имплантационные метастазы) возникает в виде мелкоклубчатых высыпаний при контакте первичной опухоли (рак желудка, кишечника, яичников) с соседними органами. Возможно образование метастатических узлов на поверхности большого сальника и в малом тазу за счет оседания отделившихся от первичной опухоли клеток при свободном перемещении в брюшной полости. Одним из наиболее явных симптомов канцероматоза является асцит. Прогноз жизни пациентов прямо связан с имплантационным метастазированием первичных опухолей [1].

Частота имплантационного метастазирования довольно высока. Диссеминацию по брюшине при распространении опухолевой инфильтрации на серозную оболочку и/или на окружающие структуры наблюдают у каждого второго больного. Зачастую эти ранние рецидивы возникают в течение первого года наблюдения и быстро приводят к летальному исходу. Кроме того, у 40% больных раком желудка уже при обращении за медицинской помощью выявляют диссеминированные формы заболевания; причем основным проявлением диссеминации оказываются интраперитонеальные метастазы [2–5].

Для доклинического изучения новых лекарственных средств, способных при внутрибрюшинном введении ингибировать канцероматоз брюшины, нет четких рекомендаций по выбору релевантной опухолевой модели. Это послужило основанием для детального изучения наиболее подходящих по основным биологическим характеристикам интраперитонеальных моделей солидных опухолей мышей и человека.

В исследовании использованы имплантированные в брюшную полость перевиваемые солидные опухоли: мышинная метастазирующая в легкие эпидермоидная карцинома легкого Льюис (LLC) на иммунокомпетентных мышцах-самцах C57Bl6j и подкожные (п/к) ксенографты рака молочной железы человека РМЖ-1 на иммунодефицитных мышцах-самках Balb/c nude [6]. LLC при внутримышечной (в/м) и п/к трансплантации рекомендован в качестве прогностически значимой доклинической модели [7, 8]. Имплантация в брюшную полость (в/б) $2-4 \cdot 10^5$ клеток дает локальный солидный рост LLC с асцитом и быстрой гибелью мышей в сроки от $10,5 \pm 2,2$ до $13,9 \pm 2,9$ дней. Интраперитонеальная опухоль сохраняет лекарственную чувствительность, в частности к цисплатину или доксорубину (2-кратное пролонгирование жизни мышей) [9–11]. Чувствительность в/б LLC к паклитакселу, высокоэффективному при раке яичников, не описана.

Среди доступных моделей опухолей человека солидных опухолей практически нет. Мы рассмотрели как потенциально пригодный штамм п/к ксенографтов солидного протокового рака молочной железы человека РМЖ-1, который при в/б имплантации иммунодефицитным крысам дает асцит [12]. Особенности интраперитонеального роста у иммунодефицитных мышей не описаны.

Для доказательства релевантности моделей интраперитонеального канцероматоза необходимы количественные показатели основной симптоматики: число и диаметр солидных интраперитонеальных узлов; объем и сроки накопления асцита; локальный

или тотальный характер специфического поражения брюшной полости, средняя продолжительность жизни мышей. Сравнительный анализ эффективности отобранного на модели канцероматоза средства невозможен также без сведений о лекарственной чувствительности первичной опухоли к основным препаратам, например к паклитакселу для рака яичников и молочной железы. Соответственно сформулированы цель и задачи исследования.

Цель исследования – моделирование канцероматоза при интраперитонеальной имплантации карциномы LLC мышей и рака молочной железы РМЖ-1 человека.

Задачи: 1) оценка чувствительности штаммов LLC и РМЖ-1 к паклитакселу; 2) получение интраперитонеального солидного роста РМЖ-1 на nude мышцах; 3) определение параметров развития канцероматоза в брюшной полости мышей после интраперитонеальной имплантации LLC и РМЖ-1.

Материал и методы

Опухолевые модели

Штаммы LLC и РМЖ-1 получены из Банка опухолевых штаммов РОНЦ [12]. Криоматериал в криовиалах размораживали *ex tempore*, затем определяли клеточность взвеси, после чего клетки имплантировали в 0,2 мл питательной среды 199 мышам-донорам («1» пассаж). LLC имплантировали по $2 \cdot 10^6$ клеток на мышью в мышцу бедра (в/м) мышей-самцов линии C57Bl6j, РМЖ-1 по $4 \cdot 10^5$ клеток под кожу мышей-самок Balb/c nude. Полученные опухолевые узлы дезинтегрировали в стеклянном гомогенизаторе и фильтровали через капроновый фильтр. Отфильтрованную клеточную массу разводили питательной средой 199 и использовали для приготовления инокулята «2» пассажа, который выполняли по 50 мг взвеси в 0,2 мл п/к (определение чувствительности штамма к паклитакселу) или в/б (формирование канцероматоза) соответствующих мышей.

Животные

В опытах с LLC использованы 60 мышей-самцов C57Bl6j массой тела 20–22 г, которых получали из питомника лабораторных животных «Столбовая» и содержали в виварии РОНЦ на брикетированных кормах. Для опытов с РМЖ-1 использованы 17 мышей-самок Balb/c nude массой тела 20–22 г собственного разведения РОНЦ, которых содержали в специализированном кондиционированном отсеке со стерилизованным на входе воздухом и избыточным притоком, на стерильном брикетированном корме (ООО «МЭСТ», Россия), воде и бумажной подстилке при нормированном температурно-влажностном режиме с соблюдением требований, предъявляемым к конвенциональным животным. Для решения перечисленных выше задач исследования составляли группы из мышей с имплантированными опухолями ($n = 6-20$).

Оценка результатов

Для изучения чувствительности опухолей к паклитакселу использован таксол во флаконах по 30 мг (Bristol Myers Squibb, США). Инъекционный раствор цитостатика готовили путем добавления стерильного физиологического раствора хлористого натрия к содержимому флакона до концентрации

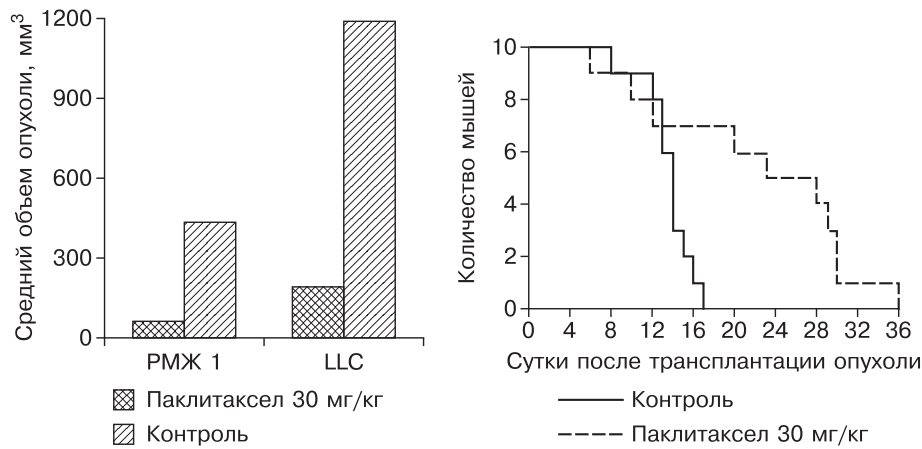


Рис. 1. Чувствительность интраперитонеальных LLC и РМЖ-1 к паклитакселу в однократной дозе 30 мг/кг.

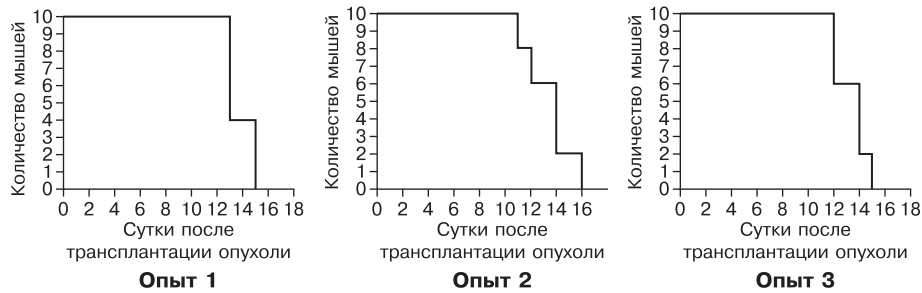


Рис. 2. Воспроизводимая продолжительность жизни мышей с канцероматозом LLC в серии опытов.

1 мг/мл. Мышам с LLC паклитаксел в однократной дозе 30 мг/кг вводили внутривенно (в/в) через 48 ч после имплантации, мышам с РМЖ-1 – в/б через 24 ч. О чувствительности опухоли судили по достижению значимого ингибирующего эффекта ($\geq 70\%$) в сравнении с нелеченым контролем по формуле $TPO = (V_{\text{ср}} \text{ контроля} - V_{\text{ср}} \text{ опыта}) / V_{\text{ср}} \text{ контроля} \cdot 100\%$ при расчете объема опухолевого узла по формуле $a \cdot b \cdot c$ (мм³). По той же формуле определяли увеличение продолжительности жизни (УПЖ $\geq 25\%$) под действием паклитаксела, используя вместо среднего объема среднюю продолжительность жизни (СПЖ, дни) мышей в сравнении с контролем без лечения.

Для выявления канцероматоза в период наблюдения следили за появлением пальпируемых солидных узлов в брюшной полости. Визуальный контроль истомой симптоматики выполняли при аутопсии части мышей ($n = 5, 20$) на различные сроки (5, 10, 11–14, 21-е сутки) после имплантации опухолей. При ревизии брюшной полости определяли: наличие, число и диаметр и/или объем солидных интраперитонеальных узлов; наличие, объем и сроки накопления асцита; характер поражения (локальный или тотальный) париетальной, висцеральной брюшины, брыжейки и лимфатических узлов.

О выживаемости мышей судили по СПЖ части мышей ($n = 10$) с интраперитонеальным LLC, поскольку этот параметр показал свою значимость в похожих исследованиях. Результаты, подлежащие количественной оценке, обрабатывали статистически, рассчитывая доверительные интервалы средних сравниваемых величин, достоверными считали различия при $p < 0,05$.

Умерщвление выполняли с использованием принятых в РФ методов гуманного обращения с лабораторными животными.

Результаты

Чувствительность опухолевых моделей к паклитакселу

Опыт показал, что LLC и РМЖ-1 практически одинаково чувствительны к терапии паклитакселом. На 4-е сутки после лечения LLC в группе паклитаксела $V_{\text{ср}} = 193 \pm 124$ мм³ против 1187 ± 712 мм³ в контроле ($n = 6$), $TPO = 84\%$ ($p < 0,05$). При этом выживаемость мышей была выше, $УПЖ = 46\%$ ($p < 0,05$), соответственно $СПЖ = 18,1 \pm 4,5$ против $12,4 \pm 0,4$ дня в группе контроля без лечения. На 18-е сутки после лечения РМЖ-1 в группе паклитаксела $V_{\text{ср}} = 64 \pm 43$ мм³ против 434 ± 198 мм³ в контроле ($n = 8$), $TPO = 85\%$ ($p < 0,05$) (рис. 1).

Таблица 1

Параметры развития канцероматоза LLC у мышей-самцов C57Bl6j

Число мышей	Сутки после имплантации	Параметры			
		солидные узлы		характер поражения	асцит, мл
		диаметр, мм	число		
$n = 5$	5	2–3	30–40	Локальный	0
$n = 5$	10	5–20	единичные + сливные	Тотальный	2,0–3,0
$n = 20$	11–14	5–20			2,0–3,0

Параметры развития РМЖ-1 в брюшной полости мышей-самок Balb/c nude

Сутки	Характер поражения*					
	асцит (+/-)	локализация	пальпируемость (+/-)	визуализация (+/-)	размеры опухолевого узла (данные аутопсии)	
					d, мм	V _{ср} ** ³ , мм ³
10–14		На брюшине (имплантация)	+	+	Не определяется	
21	-		+	+	8–17	299 [154 ÷ 454] 434 [236 ÷ 632]

Примечание. * – $n=10$; ** – средняя арифметическая с доверительным интервалом в двух опытах.

Параметры канцероматоза LLC

Показано, что LLC на 5–14-е сутки после имплантации развивается в брюшной полости мышей с формированием большого числа быстро растущих солидных узлов (от 30–40 до сливных), достигающих диаметра соответственно от 2–3 до 5–20 мм. При этом у всех мышей по мере развития процесса наблюдают признаки локального или тотального канцероматоза париетальной и висцеральной брюшины, брыжейки и лимфатических узлов с накоплением до 2–3 мл геморрагического асцита. Выживаемость мышей с канцероматозом LLC невысокая и не превышает 14 дней, в серии опытов СПЖ = 12,4±0,4; 12,7±1,4 или 13,6±2,2 дней (табл. 1, рис. 2).

Таким образом, параметры развития интраперитонеального LLC у сингенных иммунокомпетентных мышей-самцов C57Bl6j свидетельствуют о быстром и агрессивном течении канцероматоза. Симптоматически это проявляется солидными разрастаниями (от 30–40 до тотального) по брюшине (париетальной и висцеральной) и брыжейке с поражением лимфоидного аппарата кишечника, развитием объемного асцита (до 3,0 мл) и гибелью мышей на 12–14-е сутки. Модель интраперитонеального LLC отличается умеренной чувствительностью к в/в терапии паклитакселом, ингибирующим локальный рост опухоли до 84%, и увеличением продолжительности жизни мышей до 46%.

Полученные данные дают основания считать, что интраперитонеальный LLC целесообразно использовать в качестве чувствительной к системной химиотерапии агрессивной доклинической модели канцероматоза под контролем визуальных данных о состоянии мышей и накопления асцита с верификацией локального процесса (аутопсия брюшной полости) по следующим показателям: скорость развития солидных узлов; уровень накопления асцита; увеличение продолжительности жизни.

Параметры канцероматоза РМЖ-1

Показано (табл. 2), что РМЖ-1 растет в брюшной полости *nude* мышей с развитием в месте имплантации пальпируемого через переднюю брюшную стенку солидного одиночного округлого или продолговатого солидного узла. Одиночный солидный узел в течение 3 нед неагрессивно увеличивался в объеме от 299 [154 ÷ 454] до 434 [236 ÷ 632] мм³. Аутопсия, выполненная на этот срок, подтвердила локальный солидный рост опухоли в месте имплантации без распространения по брюшине и выявила отсутствие асцита. Признаков ухудшения качества жизни мыш-

шей или гибели мышей от опухоли в течение всего периода локального роста опухоли не отмечали. С учетом возможной спонтанной гибели до 30% мышей от генетически детерминированного иммунодефицита наблюдение за выживаемостью мышей с опухолью не проводили.

Заключение

Таким образом, параметры развития интраперитонеального LLC у сингенных иммунокомпетентных мышей-самцов C57Bl6j свидетельствуют о быстром и агрессивном течении канцероматоза. Симптоматически это проявляется солидными разрастаниями (от 30–40 до тотального) по брюшине (париетальной и висцеральной) и брыжейке с поражением лимфоидного аппарата кишечника, развитием объемного асцита (до 3,0 мл) и гибелью мышей на 12–14-е сутки. Модель интраперитонеального LLC отличается умеренной чувствительностью к в/в терапии паклитакселом, ингибирующим локальный рост опухоли до 84%, и увеличением продолжительности жизни мышей до 46%.

Параметры развития интраперитонеального РМЖ-1 у иммунодефицитных мышей-самок Balb/c nude свидетельствуют об относительно медленном и неагрессивном течении канцероматоза без ухудшения качества жизни или гибели мышей. Симптоматически процесс проявляется развитием на брюшине в месте имплантации одиночного (солитарного) солидного узла на брюшине, достигающего в течение 3 нед среднего объема до 300 мм³ без накопления асцита. Модель интраперитонеального РМЖ-1 отличается умеренной чувствительностью к в/в терапии паклитакселом, ингибирующим локальный рост опухоли до 79%.

Полученные данные дают основания считать, что интраперитонеальный LLC целесообразно использовать в качестве чувствительной к системной химиотерапии агрессивной доклинической модели канцероматоза под контролем наблюдения за мышами в течение 14 дней после перевивки опухоли и данных локального процесса (аутопсия брюшной полости) по следующим показателям: развитие солидных узлов; накопление асцита; увеличение продолжительности жизни.

Интраперитонеальный РМЖ-1 целесообразно использовать в качестве чувствительной к системной химиотерапии неагрессивной доклинической модели канцероматоза под контролем данных локального процесса (аутопсия брюшной полости) по скорости развития солидного узла.

Конфликт интересов. Авторы заявляют об отсутствии конфликта интересов.

Финансирование. Исследование не имело спонсорской поддержки.

ЛИТЕРАТУРА

1. Kodera Y., Nakanishi H., Yamamura Y., Shimizu Y. Prognostic value and clinical implications of disseminated cancer cells in the peritoneal cavity detected by reverse transcriptase–polymerase chain reaction and cytology. *Int. J. Cancer Predict. Oncol.* 1998; 79: 429–33.
2. Чистяков С.С., Одишелдизе Н.В., Габуня З.Р. Значение диагностики субклинической интраперитонеальной диссеминации у больных раком желудка. *Рос. мед. журн. Приложение «Онкология»*. 2011; (2): 49.
3. Давыдов М.И., Тер–Ованесов М.Д., Абдикхимов А.Н., Марчук В.А. и др. Рак желудка: предоперационное обследование и актуальные вопросы стадирования. *Практическая онкология*. 2001; 7 (3): 9–17.
4. Давыдов М.И., Тер–Ованесов М.Д., Буйденко Ю.В., Полоцкий Б.Е., Горбунова В.А., Абдуллаев А.Г. Гипертермическая интраоперационная интраперитонеальная химиотерапия при раке желудка: существует ли реальная возможность изменить прогноз? *Вестник РОНЦ им. Н.Н. Блохина РАМН*. 2010; 21 (1): 11–20.
5. Давыдов М.И., Поддубный Б.К., Абдикхимов А.Н., Губин А.Н., Тер–Ованесов М.Д., Марчук В.А., Берая В.В. Роль лапароскопии в комплексном обследовании больных с распространенными формами рака желудка. *Вестник РОНЦ им. Н.Н. Блохина РАМН*. 2002; 3 (13): 25–30.
6. Трещалина Е.М. Иммунодефицитные мыши разведения РОНЦ им. Н.Н. Блохина РАМН. *Возможности использования*. М.: Изд. Группа РОНЦ; 2010.
7. Teicher B.A., Andrews P.A. *Anticancer Drug Development Guide. Preclinical Screening, Clinical Trials, and Approval*. 2-nd Ed. Totowa; New Jersey: Humana Press; 2004.
8. Трещалина Е.М., Жукова О.С., Герасимова Г.К., Андропова Н.В., Гарин А.М. Методические рекомендации по доклиническому изучению противоопухолевой активности лекарственных средств. В кн.: *Руководство по проведению доклинических исследований лекарственных средств*. М.: Гриф и К; 2012: 642–57.
9. Furusawa E., Chou S.C., Hirazumi A., Melera A. Antitumor potential of Pollen extract on Lewis lung carcinoma implanted intraperitoneally in syngeneic mice. *Cancer Lett.* 1992; 50: 71–8.
10. Hirazumi A., Furusawa E., Chou S.C., Hokama Y. Anticancer activity of morinda citrifolia (Noni) on intraperitoneally implanted lewis lung carcinoma in syngeneic mice. *Proc. West. Pharmacol. Soc.* 1994; 37: 145–6.
11. Wang M.Y., West B.J., Jensen C.J., Nowicki D., Chen S.U., Palu A.K., Anderson G. Morinda citrifolia (Noni): A literature review and recent advanced in Noni research. *Acta Pharmacol. Sin.* 2002; 23 (12): 1127–41.

12. Трещалина Е.М. *Коллекция опухолевых штаммов человека*. М.: Практическая медицина; 2009.

REFERENCES

1. Kodera Y., Nakanishi H., Yamamura Y., Shimizu Y. Prognostic value and clinical implications of disseminated cancer cells in the peritoneal cavity detected by reverse transcriptase–polymerase chain reaction and cytology. *Int. J. Cancer Predict. Oncol.* 1998; 79: 429–33.
2. Chistyakov S.S., Odishelidze N.V., Gabuniya Z.R. Value diagnosis of subclinical intraperitoneal dissemination of gastric cancer patients. *Ros. med. zhurn. Prilozhenie «Onkologiya»*. 2011; (2): 49. (in Russian)
3. Davydov M.I., Ter-Ovanesov M.D., Abdikhakimov A.N., Marchuk V.A. Gastric cancer: preoperative examination and topical aspects of staging. *Prakticheskaya onkologiya*. 2001; 7 (3): 9–17. (in Russian)
4. Davydov M.I., Ter-Ovanesov M.D., Buydenok Yu.V., Polotskiy B.E., Gorbunova V.A., Abdullaev A.G. Intraoperative hyperthermic intraperitoneal chemotherapy in gastric cancer: a real possibility to improve the prognosis? *Vestnik RONTs im. N.N. Blokhina RAMN*. 2010; 21 (1): 11–20. (in Russian)
5. Davydov M.I., Poddubnyy B.K., Abdikhakimov A.N., Gubin A.N., Ter-Ovanesov M.D., Marchuk V.A., Beraya V.V. The role of laparoscopy in the complex examination of patients with common forms of stomach cancer. *Vestnik RONTs im. N.N. Blokhina RAMN*. 2002; 3 (13): 25–30. (in Russian)
6. Treshchalina E.M. *Immunodeficient Mice Breeding im. N.N. Blokhina RCRC RAMS. Possibilities of Use*. Moscow: Izd. Grupa RONTs; 2010. (in Russian)
7. Teicher B.A., Andrews P.A. *Anticancer Drug Development Guide. Preclinical Screening, Clinical Trials, and Approval*. 2-nd Ed. Totowa; New Jersey: Humana Press; 2004.
8. Treshchalina E.M., Zhukova O.S., Gerasimova G.K., Andronova N.V., Garin A.M. Guidelines for preclinical study of antitumor activity of drugs. In: *Guidelines for Preclinical Studies of Drugs*. Moscow: Grif i K; 2012: 642–57. (in Russian)
9. Furusawa E., Chou S.C., Hirazumi A., Melera A. Antitumor potential of Pollen extract on Lewis lung carcinoma implanted intraperitoneally in syngeneic mice. *Cancer Lett.* 1992; 50: 71–8.
10. Hirazumi A., Furusawa E., Chou S.C., Hokama Y. Anticancer activity of morinda citrifolia (Noni) on intraperitoneally implanted lewis lung carcinoma in syngeneic mice. *Proc. West. Pharmacol. Soc.* 1994; 37: 145–6.
11. Wang M.Y., West B.J., Jensen C.J., Nowicki D., Chen S.U., Palu A.K., Anderson G. Morinda citrifolia (Noni): A literature review and recent advanced in Noni research. *Acta Pharmacol. Sin.* 2002; 23 (12): 1127–41.
12. Treshchalina E.M. *The Collection of Human Tumor Strains*. Moscow: Prakticheskaya meditsina; 2009. (in Russian)

Поступила 25.04.16
Принята к печати 26.05.16