

**Курбатов Г.К.**<sup>1</sup>, **Лазарев А.Ф.**<sup>1</sup>, **Бочкарев А.П.**<sup>2</sup>

## КОМПЛЕКСНАЯ ФИЗИЧЕСКАЯ ПРОТИВООТЁЧНАЯ ТЕРАПИЯ В ЛЕЧЕНИИ ЛИМФОСТАЗА ВЕРХНИХ КОНЕЧНОСТЕЙ

<sup>1</sup>Алтайский филиал ФГБУ «НМИЦ онкологии им. Н.Н. Блохина» Минздрава России, г. Барнаул, Россия;

<sup>2</sup>ФГБОУ ВО «Алтайский государственный медицинский университет» Минздрава России, г. Барнаул, Россия

*Цель исследования – уменьшение выраженности или устранение лимфостаза верхней конечности за счёт применения комплексной физической противоотёчной терапии (КФПТ) у больных после радикального лечения рака молочной железы.*

**Материал и методы.** В основу работы положены данные о 30 больных. Представлены методика КФПТ, результаты лечения и способы оценки эффективности лечения. Для оценки результатов лечения использовали разработанную нами методику, заключающуюся в погружении вначале здоровой, затем поражённой верхней конечности в сосуд с дезинфицирующей жидкостью. По разнице вытесненной жидкости определялась степень отёка (лимфостаза) и оценка эффективности лечения (патент на изобретение №2169358). Метод сверхточен по сравнению с измерением сантиметровой лентой.

**Результаты.** Разработанное комплексное лечение лимфостаза верхней конечности позволяет достигнуть полного регресса отёка при I–II стадии, а при III–IV стадии – уменьшения объёма у 83% больных.

Лечение отёка верхней конечности с использованием разработанного комплекса предупреждает его рецидив в последующие 3 года у 90% пациенток.

**Ключевые слова:** лимфостаз верхней конечности; комплексная физическая противоотечная терапия; результаты лечения; оценка эффективности лечения.

**Для цитирования:** Курбатов Г.К., Лазарев А.Ф., Бочкарев А.П. Комплексная физическая противоотечная терапия в лечении лимфостаза верхних конечностей. *Российский онкологический журнал*. 2018; 23 (2): 82–83. DOI: <http://dx.doi.org/10.18821/1028-9984-2018-23-2-82-83>.

**Для корреспонденции:** Лазарев Александр Фёдорович, д.м.н., проф.; 656049, г. Барнаул, ул. Никитина, д.77. E-mail: [evp59@bk.ru](mailto:evp59@bk.ru)

**Kurbatov G.K.**<sup>1</sup>, **Lazarev A.F.**<sup>1</sup>, **Bochkarev A.P.**<sup>2</sup>

## COMPREHENSIVE PHYSICAL ANTIEDEMATOUS THERAPY IN THE TREATMENT OF UPPER LIMB LYMPHOSTASIS

<sup>1</sup>Altay branch of the National Medical Research Center of Oncology, Barnaul, 656049, Russian Federation;

<sup>2</sup>Altay State Medical University, Barnaul, 656038, Russian Federation;

*The aim of the study was to decrease or to eliminate upper limb lymphostasis with the use of comprehensive physical anti-edematous therapy (CPhAT) in patients after the radical treatment of breast cancer.*

**Material and methods.** The work was based on data about 30 patients. There are presented the CPhAT technique, the results of the treatment and ways to evaluate the effectiveness of the treatment. To evaluate the results of the treatment, we used the technique developed by ourselves, consisting in immersing first the healthy upper limb, then the affected upper limb in a vessel with a disinfectant. The degree of edema (lymphostasis) and the evaluation of the effectiveness of treatment were determined according to the difference of the displaced fluid (patent for invention No. 2169358). The method is ultra-precise in comparison with a centimeter tape.

**Results.** The developed comprehensive treatment of the upper limb lymphostasis allows achieving the complete regression of stage I–II edema, and volume decrease of III–IV stage edema in 83% patients. Using the developed complex treatment of edema of the upper limb prevents its recurrence in the next three years in 90% patients.

**Key words:** upper limb lymphostasis; complex physical antiedematous therapy; results of treatment; evaluation of treatment effectiveness.

**For citation:** Kurbatov G.K., Lazarev A.F., Bochkarev A.P. Comprehensive physical antiedematous therapy in the treatment of upper limb lymphostasis. *Rossiiskii onkologicheskii zhurnal. (Russian Journal of Oncology)*. 2018; 23 (2): 82–83. (In Russ.). DOI: <http://dx.doi.org/10.18821/1028-9984-2018-23-2-82-83>

**For correspondence:** Alexander F. Lazarev, Doctor of Medical Sciences; 656049, Barnaul, Nikitina st. 77. E-mail: [evp59@bk.ru](mailto:evp59@bk.ru).

**Conflict of interest.** The authors declare no conflict of interest.

**Acknowledgement.** The study had no sponsorship.

Received 06 April 2018

Accepted 17 May 2018

Заболелаемость раком молочной железы (РМЖ) за 2016 г. в Алтайском крае составила 92,8 на 100 тыс. населения. Прирост заболеваемости РМЖ за период с 2007 по 2016 г. составил 43,9%. Современные методы лечения в комбинации с лучевой терапией приводят к лимфостазу верхних конечностей у 20–40% больных, а в последующем и к инвалидизации. Назначение пневмокомпрессии, общей магнитотерапии и лекарственных

средств не даёт желаемых результатов [1–4]. В связи с этим мы широко используем метод комплексной физической противоотечной терапии (КФПТ), разработанный В.С. Макаровой и Ю.Е. Выренковым [5] и усовершенствованный нами в плане определения степени отёка и оценки эффективности его лечения [6]. Метод заключается в применении мануального лимфодренажа с наложением компрессионного биндажа, с последую-

щим ношением компрессионного трикотажа и выполнением лечебной физкультуры. Методика позволяет обеспечивать высокую эффективность лечения – до 87%.

Первый этап КФПТ включает в себя мануальный лимфодренаж ежедневно до 20 процедур; компрессионный бандаж; комплекс лечебной физкультуры (ЛФК); уход за кожей конечности. Второй этап – поддерживающая КФПТ: мануальный лимфодренаж 1–2 раза в неделю; ношение компрессионного трикотажа; комплекс ЛФК; уход за кожей конечности.

Метод оценки эффективности КФПТ, разработанный нами, заключается в погружении вначале здоровой верхней конечности в сосуд с дезинфицирующей жидкостью, затем поражённой верхней конечности (закон Архимеда). По разнице вытесненной жидкости определялась степень постмастэктомического отёка (лимфостаза). Разработана таблица, на основании которой по объёму вытесненной жидкости определяется степень отёка и оценка эффективности лечения (патент на изобретение № 2169358). Метод сверхточен в сравнении с измерением сантиметровой лентой.

### Материал и методы

За период 2014–2016 гг. в реабилитационном центре получило лечение 30 больных с лимфостазом верхней конечности после радикального лечения РМЖ. Все больные до начала лечения проходили комплексное дообследование для исключения рецидива и метастазов, а также дуплекс сосудов верхней конечности. Средний возраст больных составил 49,5 года. По стадиям процесса больные распределились следующим образом: T1N1M0 – 3 (10%) больных, T2N1M0 – 10 (33,3%), T3N1M0 – 9 (30%), T3N2M0 – 8 (26,7%) больных. По степени отёка: I – 2 (6,6%), II – 5 (16,7%), III – 18 (60%), IV – 5 (16,7%). По методам лечения: только операция – 1 (3,3%), операция + дистанционная лучевая терапия (ДЛТ) – 11 (36,7%), операция + ДЛТ + химиотерапия – 14 (46,7%), операция + ДЛТ + химиотерапия + гормонотерапия – 4 (13,3%). У всех пролеченных больных получен хороший эффект, который в дальнейшем поддерживался ношением индивидуального трикотажа плоской вязки. За период наблюдения (3 года) рецидив лимфостаза отмечен только у 3 (10%) больных, которые были довольны достигнутым результатом и отказались от ношения специального трикотажа.

### Результаты

**Пример** (рис. 1, см. 1-ю полосу вклейки). Пациентка Л., 82 года. В 1999 г. произведена радикальная мастэктомия по Маддену по поводу рака левой молочной железы T3N2M0. В послеоперационном периоде – курс ДЛТ. Получила СОД 46–36 Гр на послеоперационный рубец и зоны регионарного лимфооттока. Постмастэктомический отёк появился в 2005 г. Больная ежегодно получала пневмомассаж, общую магнитотерапию с временным эффектом. Диагноз: лимфостаз правой верхней конечности III степени. В 2014 г. прошла курс КФПТ в Центре «Лилия» с хорошим эффектом. До лечения максимальная разница со здоровой верхней конечностью составляла 18,5 см (825 мл). После лечения уменьшение отёка на 13 см (630 мл). Рецидива отёка до настоящего времени нет.

**Пример** (рис. 2, см. 1-ю полосу вклейки). Пациентка С., 64 года, в 2005 г. произведена радикальная мастэктомия по Маддену по поводу рака правой молочной железы T2N1M0. В послеоперационном периоде 6 курсов полихимиотерапии, курс ДЛТ на послеоперационный рубец и зоны регионарного метастазирования, СОД 46–36 Гр. В 2006 г. появился постмастэктомический отёк правой верхней конечности II степени. С 2007 г. периодически получала общую магнитотерапию, пневмомассаж, ле-

карственную терапию с временным эффектом. Отёк постепенно увеличивался. С диагнозом лимфостаз правой верхней конечности III степени прошла курс КФПТ с хорошим эффектом. До лечения максимальная разница со здоровой рукой составила 12,5 см (515 мл). После 20 процедур уменьшение отёка на 8,5 см (350 мл). В течение трёх лет наблюдения рецидива лимфостаза нет.

**Пример** (рис. 3, см. 1-ю полосу вклейки). Пациентка Ф., 62 года, радикальная мастэктомия справа в 2002 г. Спустя год после операции стала отмечать отёк верхней конечности со стороны операции. За медицинской помощью по поводу лимфостаза верхней конечности не обращалась. Впервые обратилась в реабилитационный центр «Лилия» только в 2014 г. с диагнозом – лимфостаз верхней конечности III–IV степени. До лечения разница со здоровой рукой составляла 26 см (970 мл). Получила курс (20 сеансов) реабилитационного лечения. Уменьшение отёка на 19 см (780 мл). В настоящее время получает поддерживающую терапию.

### Заключение

Применение КФПТ при лимфостазе верхней конечности после радикального лечения РМЖ не только позволяет эффективно лечить больных с данной патологией, но и значительно уменьшает число инвалидов, а также предотвращает развитие возможных осложнений.

Способ определения степени лимфостаза верхней конечности и оценки эффективности его лечения является сверхточным.

**Конфликт интересов.** Авторы заявляют об отсутствии конфликта интересов.

**Финансирование.** Исследование не имело спонсорской поддержки.

### ЛИТЕРАТУРА

1. Пак Д.Д., Ермошеникова М.В. *Хирургические осложнения радикальных мастэктомий и реконструктивно-пластических операций у больных раком молочной железы*. Ярославль: Ярославль; 2011.
2. Бенда К., Цыб А.Ф. и др. *Лимфедема конечности*. Прага: Авиченум; 1997.
3. Шевела А.И., Любарский М.С., Габитов В.Х. и др. *Комплексное лечение больных с лимфедемой нижних конечностей*. Новосибирск-Бишкек; 1997.
4. Blanchemaison P. L'aquadrainage lymphatique: Une nouvelle méthode de traitement de la rétention d'eau et de l'oedème des membres inférieurs. *Phlebologie*. 2004; 57: 75–80.
5. Макарова В.С., Выренков Ю.Е. Комплексная физическая противоотечная терапия в лечении лимфедем. *Вестник лимфологии*. 2014; 1: 10–22.
6. Шойхет Я.Н. (ред.) *Хронический болевой синдром, нарушения функции верхней конечности и её отёк после радикального лечения рака молочной железы*. Барнаул; 2005: 19–25.

### REFERENCES

1. Pak D.D., Ermoshenikova M.V. *Surgical complications of radical mastectomies and reconstructive plastic surgery in patients with breast cancer*. Yaroslavl; 2011. (in Russian)
2. Benda K., Tsyb A.F. et al. *Lymphedema of the limb*. Praga: Avicenum; 1997. Prague: Avicenum; 1997. (in Russian)
3. Shevela A.I., Lyubarskiy M.S., Gabitov V.H. et al. *Complex treatment of patients with lower limb lymphedema*. Novosibirsk-Bishkek; 1997. (in Russian)
4. Blanchemaison P. L'aquadrainage lymphatique: Une nouvelle méthode de traitement de la rétention d'eau et de l'oedème des membres inférieurs. *Phlebologie*. 2004; 57: 75–80.
5. Makarova V.S., Vyrenkov Yu.E. Complete decongestive physiotherapy in lymphedema treatment. *Vestnik Lymphologii*. 2014; (1): 10–22. (in Russian)
6. Shoykhet Ya.N. (ed.) *Chronic pain syndrome, a dysfunction of the upper extremity and edema after radical treatment of breast cancer*. Barnaul; 2005: 19–25. (in Russian)

Поступила 06.04.18  
Принята к печати 17.05.18



К ст. Г.К. Курбатова и соавт.

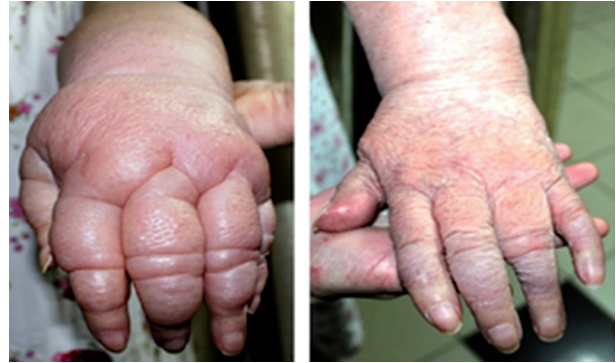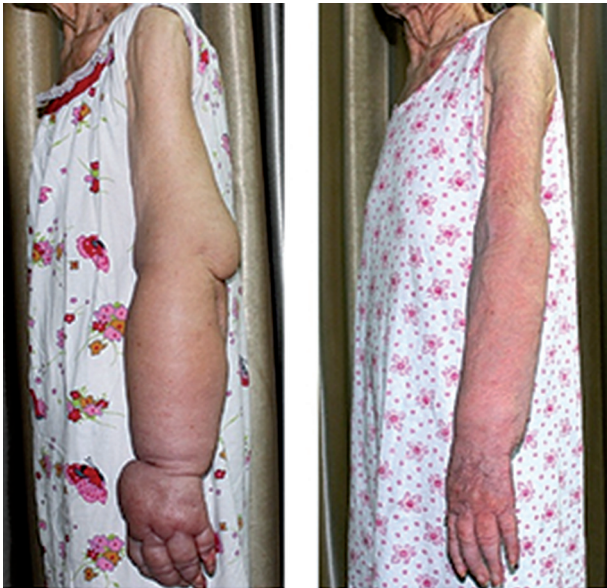


Рис. 1. Пациентка Л., 82 года.

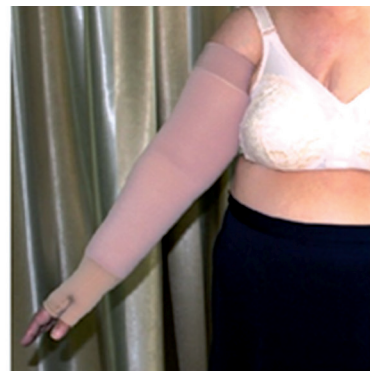
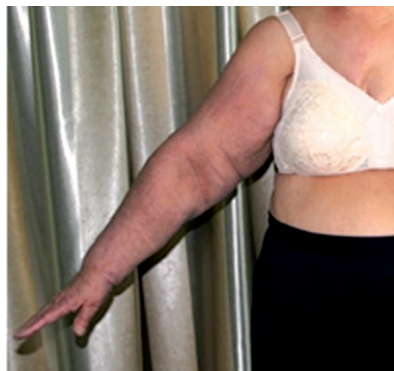
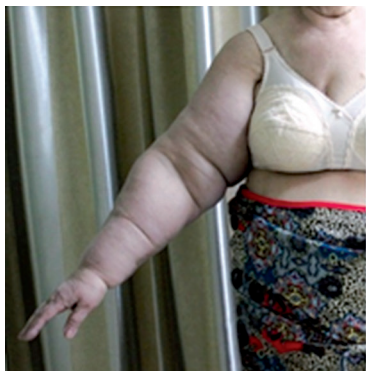Рис. 2. Пациентка С., 64 года.

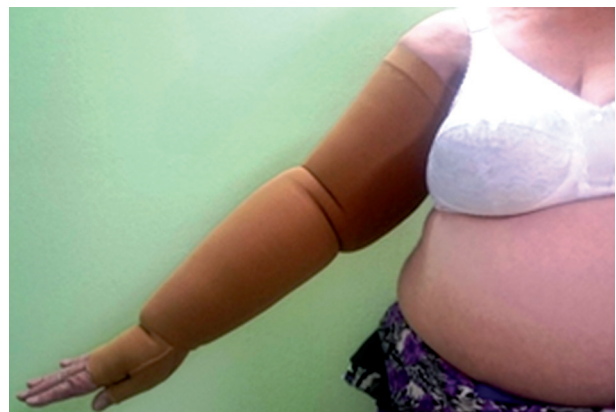
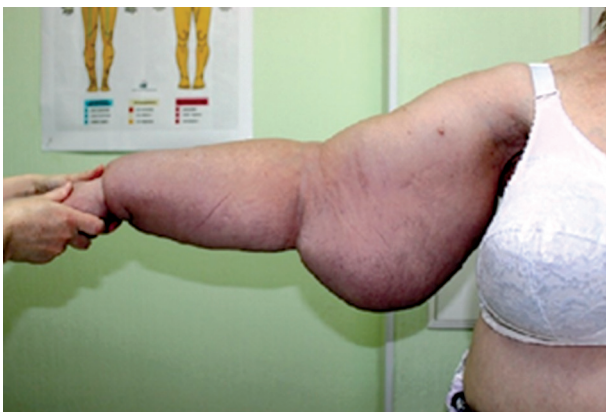
Рис. 3. Пациентка Ф., 62 года.