
ОРИГИНАЛЬНЫЕ ИССЛЕДОВАНИЯ

УДК 616.12–089.168

КЛИНИКО-МОРФОЛОГИЧЕСКОЕ ОБОСНОВАНИЕ ФАКТОРОВ РИСКА ГАСТРОИНТЕСТИНАЛЬНЫХ ОСЛОЖНЕНИЙ У БОЛЬНЫХ, ОПЕРИРОВАННЫХ НА СЕРДЦЕ

В.И. Шумаков, Д.В. Шумаков, А.В. Муха, П.Н. Гончаров,
В.Е. Толпекин, Э.К. Гасанов, И.А. Козлов

ФГУ НИИ трансплантологии и искусственных органов Росздрава, г. Москва
МГМСУ, г. Москва

В работе описаны микроциркуляторные нарушения в перикарде и париетальной брюшине у больных, оперированных на сердце в условиях искусственного кровообращения, как причина ранних послеоперационных осложнений со стороны органов брюшной полости.

Ключевые слова: искусственное кровообращение, оперированное сердце, гастроинтестинальные осложнения.

CLINICAL-MORPHOLOGICAL SUBSTANTIATION OF RISK FACTORS OF GASTROINTESTINAL COMPLICATIONS IN PATIENTS OPERATED ON THE HEART

V.I. Shumakov, D.V. Shumakov, A.V. Mukha, P.N. Goncharov,
V.E. Tolpekin, E.K. Gasanov, I.A. Kozlov

Abstract. We have studied the morphology of pericardium and parietal peritoneum in patients after open-heart operations with concomitant abdominal pathologies. The morphology of pericardium and parietal peritoneum was studied before and after cardiopulmonary bypass. We have ascertained that there is disturbance of microcirculation both in the pericardium and the parietal peritoneum, which provides evidences for hypoperfusion of the organs of the abdominal cavity. Such changes can cause early postoperative complications in the organs of the abdominal cavity.

Key words: artificial circulation (cardiopulmonary bypass), operated heart, gastrointestinal complications.

Многочисленные исследования последних лет свидетельствуют, что главным фактором риска возникновения осложнений со стороны органов брюшной полости у кардиохирургических больных является искусственное кровообращение и применение различных способов механической поддержки [1–3]. Следует отметить, что основную роль в патогенезе абдоминальных осложнений ученые отводят органной гипоперфузии, обусловленной искусственным кровообращением (ИК) и усугубляемой при использовании механической поддержки кровообращения [4–8].

ЦЕЛЬ РАБОТЫ

Определить факторы риска развития осложнений со стороны органов брюшной полости, а также изучить морфологические изменения

тканей организма, обусловленные искусственным кровообращением.

МЕТОДИКА ИССЛЕДОВАНИЯ

Анализ результатов 4901 кардиохирургической операции, проведенной в условиях искусственного кровообращения в НИИТиО за период с 1995 по 2004 г., позволил установить, что осложнения со стороны органов брюшной полости, которые потребовали проведения оперативного лечения, установлены у 48 больных, что составило 0,9 % от общего числа пациентов, перенесших операцию на открытом сердце. После операций на сердце в условиях ИК нами была проведена сравнительная оценка ряда показателей групп больных с осложнениями со стороны органов брюшной полости (1-я группа) и без них (кон-

трольная группа). В основу анализа были положены следующие показатели: пол, возраст, функциональный класс по классификации Нью-Йоркской ассоциации кардиологов (NYHA), недостаточность кровообращения по классификации Василенко–Стражеско–Ланга, длительность ИК, время пережатия аорты, длительность операции, применение методов механической поддержки кровообращения [внутриаортальная баллонная контрпульсация (ВАБК), обход левого желудочка (ОЛЖ), бивентрикулярный обход сердца]. Проводилась интраоперационная биопсия перикарда и париетальной брюшины до и после ИК у 12 пациентов, оперированных на сердце с сопутствующей абдоминальной патологией. С ишемической болезнью сердца (ИБС) исследование было проведено у 7 больных (5 мужчин, средний возраст 54,3±7,5 года; 2 женщины, средний возраст 62,1±5,4 года). С приобретенными пороками сердца (ППС) ревматической этиологии – у 5 пациентов (2 мужчин, средний возраст – 59,6±6,1 года, и 1 женщина 59 лет).

Все пациенты относились к 3–4-му функциональному классу по NYHA с признаками сердечной недостаточности 1-й стадии по классификации Василенко–Стражеско–Ланга. Пациентам с ИБС выполнены следующие операции: маммарокоронарный анастомоз + аортокоронарное шунтирование (АКШ) 3 + холецистэктомия (5 больным) и маммарокоронарный анастомоз + АКШ 3 + "ненатяжная" герниопластика (2 больным). С ППС ревматической этиологии производили: протезирование аортального клапана с холецистэктомией (в 3 наблюдениях) и протезирование митрального клапана с пластикой послеоперационной вентральной грыжи (у 2 больных). Операции проводили в условиях искусственного кровообращения, общей умеренной гипотермии и фармакологической кардиopleгии раствором "Консол" по протоколу, принятому в НИИТиО. Общехирургический этап операции начинали после отключения искусственного кровообращения.

РЕЗУЛЬТАТЫ ИССЛЕДОВАНИЯ И ИХ ОБСУЖДЕНИЕ

Результаты исследования у больных с ИБС представлены в табл. 1. Сравнительный анализ показал, что мужчин (41,6 и 63,6 %, $p < 0,05$) в исследуемых группах было достоверно больше, чем женщин (4,2 и 36,4 %, $p < 0,05$). По возрасту больные достоверно не отличались (57,6±3,1 и 53,2±4,3 лет, $p > 0,05$). Принимая во внимание тот факт, что большинство пациентов относилось к 3–4-му функциональным классам, согласно классификации NYHA, проводился сравнительный анализ этих классов.

При анализе результатов достоверной разницы этих показателей не выявлено (95, 96 %, $p > 0,05$). Сравнительная характеристика тяжести состояния по классификации Василенко–Стражеско–Ланга выявила, что у больных ИБС с осложнениями со стороны органов брюшной полости при НК 2 отмечалась достоверно выше, чем у па-

циентов контрольной группы (68,1 и 30 %, $p < 0,05$).

Таблица 1

Анализ показателей до- и периоперационного периодов у больных с ИБС

Показатель		1-я группа (n = 22)	Контрольная группа (n = 50)
Пол	м*	20 (41,6 %)	35 (63,6 %)
	ж	2 (4,2 %)	20 (36,4 %)
Возраст		57,6±3,1	53,2±4,3
NYHA 3-4		95 %	96 %
НК 1		31,9 %	70 %
НК 2*		68,1 %	30 %
Длительность ИК, мин*		161,2±59,8	86,1±16,9
Длительность операции, мин*		342,1±98,5	276,0±37,2
Время пережатия аорты, мин*		99,3±36,4	55,1±22,6
Применение ВАБК		3 (10,4 %)	–

* – $p < 0,05$.

Для определения влияния искусственного кровообращения на частоту развития гастроинтестинальных осложнений мы провели сравнительный анализ основных временных показателей оперативного вмешательства на открытом сердце. В результате исследования установлено, что показатель длительности ИК у больных с осложнениями со стороны органов брюшной полости достоверно выше, чем у больных контрольной группы (161,2±59,8 и 86,1±16,9 мин, $p < 0,05$). Время пережатия аорты также достоверно выше у больных исследуемой группы (99,3±36,4 и 55,1±22,6 мин, $p < 0,05$). Аналогичный результат нами получен и при сравнении показателя длительности операции (342,1±98,5 и 276,0±37,2 мин, $p < 0,05$). Применение механической поддержки кровообращения вследствие развития острой сердечной недостаточности в ближайшем послеоперационном периоде потребовало проведения ВАБК у 2 больных, и у одной пациентки – механического ОЛЖ насосом "Биоамп" в 1-й группе больных. В контрольной группе способы механической поддержки кровообращения не применялись. По результатам нашего исследования, факторами, определяющими развитие абдоминальных осложнений, являются: пол, тяжесть состояния больных до операции, основанная на оценке хронической недостаточности кровообращения, длительность искусственного кровообращения, время пережатия аорты, длительность операции, применение механических способов поддержки кровообращения.

Результаты исследования у больных с ППС представлены в табл. 2. Сравнительный анализ показал, что мужчин (33,3 и 42,2 %, $p < 0,05$)

в исследуемых группах было достоверно больше, чем женщин (18,7 и 57,8 %, $p < 0,05$).

Таблица 2

Анализ показателей до- и периоперационного периодов у больных с ППС

Показатель		1 группа ($n = 25$)	Контрольная группа ($n = 50$)
Пол	м*	16 (33,3 %)	20 (42,2 %)
	ж	9 (18,7 %)	25 (57,8 %)
Возраст		56,3±3,4	59,3±4,3
NYHA 3–4		100 %	97 %
НК 1		4 %	6 %
НК 2*		96 %	94 %
Длительность ИК, мин*		167,9±60,5	80,5±28,9
Длительность операции, мин*		346,0±102,9	265,8±54,7
Время пережатия аорты, мин*		100,9±38,7	55,1±22,6

* – $p < 0,05$.

По возрасту больные достоверно не отличались (56,3±3,4 и 59,3±4,3 года, $p > 0,05$). Принимая во внимание тот факт, что большинство пациентов относились к 3–4-му функциональным классам, согласно классификации NYHA, проводился сравнительный анализ этих классов.

При анализе результатов достоверной разницы этих показателей не выявлено (100 и 97 %, $p > 0,05$). Сравнительная оценка тяжести состояния больных по классификации Василенко–Стражеско–Ланга позволила установить, что эти показатели достоверно не отличались у больных с ППС в исследуемой и контрольной группах (96 и 94 %, $p > 0,05$). Для определения влияния искусственного кровообращения на частоту развития гастроинтестинальных осложнений мы провели сравнительный анализ основных временных показателей оперативного вмешательства на открытом сердце. В результате исследования установлено, что показатель длительности ИК у больных с осложнениями со стороны органов брюшной полости достоверно выше, чем у больных контрольной группы (167,9±60,5 и 80,5±28,9 мин, $p < 0,05$). Время пережатия аорты также достоверно выше у больных исследуемой группы (100,9±38,7 и 55,1±22,6 мин, $p < 0,05$). Аналогичный результат нами получен и при сравнении показателя длительности операции (346,0±102,9 и 265,8±54,7 мин, $p < 0,05$).

В результате проведенного морфологического исследования установлено, что состояние микроциркуляторного русла перикарда и брюшины у пациентов с ИБС до подключения искусственного кровообращения не страдает.

У больных с ревматическим поражением

клапанного аппарата сердца в перикарде имеют место инфильтрация стенок сосудов лейкоцитами и острые васкулиты, что объясняется наличием длительного ревматического анамнеза. При этом микрососуды брюшины полнокровны, отмечается выраженный периваскулярный отек, незначительная клеточная инфильтрация, что можно рассматривать как морфологический признак нарушения микроциркуляции в тканях брюшины, а также как реакцию на основное заболевание (ревматизм).

После отключения искусственного кровообращения у больных с ИБС отмечен отек стенок микрососудов в перикарде. В брюшине артерии находятся в спастическом состоянии с почти полностью закрытым просветом, что может отражать нарушение микроциркуляции и состояние гипоксии органов брюшной полости. После введения протамина сульфата отмечены микрогеморрагии (рис. 1), резко выраженные эктазированные и полнокровные микрососуды в брюшине (рис. 2). После отключения искусственного кровообращения у больных с пороками сердца ревматической этиологии выявлены более выраженные острые васкулиты в перикарде, чем до ИК. Обращает внимание, что в брюшине имеются аналогичные изменения микрососудов, хотя до операции отмечался лишь отек стенки сосудов и незначительная клеточная инфильтрация вокруг них.

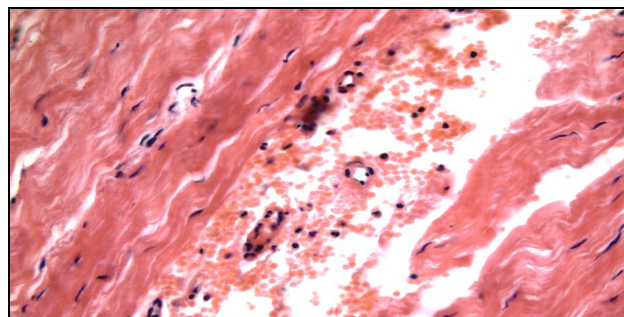


Рис. 1. Интраоперационная биопсия ткани париетальной брюшины после ИК у пациента с ИБС после введения протамина сульфата. Микрогеморрагии в брюшине. Окр. гематоксилином и эозином. Исходное ув. х 400

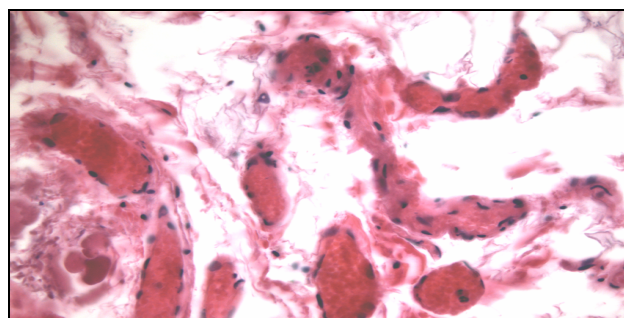


Рис. 2. Интраоперационная биопсия ткани париетальной брюшины после ИК у пациента с ИБС после введения протамина сульфата. Эктазированные и полнокровные микрососуды в брюшине. Окр. гематоксилином и эозином. Исходное ув. х 400

(18)

дения протамина сульфата. Эктазированные и полнокровные микрососуды в брюшине. Окр. гематоксилином и эозином. Ув. х 400

ЗАКЛЮЧЕНИЕ

Таким образом, установленные нарушения микроциркуляции у больных, оперированных в условиях искусственного кровообращения, как в перикарде, так и в париетальной брюшине свидетельствуют о гипоперфузии органов спланхнотического бассейна. В результате проведенного анализа установлена достаточно высокая степень достоверности влияния искусственного кровообращения на развитие острых абдоминальных осложнений, в частности, влияние таких параметров, как длительность ИК, время пережатия аорты, длительность операции, а также применение методов вспомогательного кровообращения. По нашим данным, эти показатели достоверно определяли риск развития острых осложнений со стороны органов брюшной полости у больных, оперированных на сердце в условиях

искусственного кровообращения.

ЛИТЕРАТУРА

1. Шумаков В.И., Толпекин В.Е. // Тез. докл. I Всерос. конгр. по патофизиологии. – М., 1996. – С. 325.
2. Шумаков В.И., Толпекин В.Е., Кормер А.Я. // Проблемы трансплантации и искусственных органов. – М., 1994. – С. 88.
3. Шумаков Д.В. Механическая поддержка кровообращения в клинике: дис. ... д-ра мед. наук. – М., 2000. – 156 с.
4. Frazier O., Benedict C., Radovancevic B., et al. // Ann. Thorac. Surg. – 1996. – Vol. 62. – P. 675.
5. Ohri S.K. // Perfusion. – 1996. – № 3. – P. 200–212.
6. Omoto T., Kamiya K., Akita S., et al. // J. Artif. Organs. – 2004. – № 3 (7). – P. 161–163.
7. Portner P., Oyer P., Pennington G., et al. // Ann. Thorac. Surg. – 1989. – Vol. 47. – P. 142.
8. Zacharias A., Schwann T.A., Paranteau G.L. // Tex. Heart Inst. J. – 2000. – Vol. 27, № 2. – P. 93–99.

УДК 616.314.18-002-08-06

ПРОФИЛАКТИКА ПЕРИОДОНТАЛЬНЫХ ОСЛОЖНЕНИЙ ПРИ ЛЕЧЕНИИ ОСТРОГО ОЧАГОВОГО ПУЛЬПИТА

В.В. Гречишников

Ставропольская государственная медицинская академия

В статье описан новый метод лечения острого очагового пульпита, основанный на применении лечебных прокладок, содержащих трикальцийфосфат или пористую гидроксиапатитную керамику. Показано преимущество данного метода лечения для профилактики периодонтита.

Ключевые слова: профилактика, осложнение, периодонт, пульпа, пористая гидроксиапатитная керамика, трикальцийфосфат.

THE PREVENTION OF PERIODONTAL INFLAMMATION IN THE TREATMENT OF ACUTE FOCAL PULPITIS

V.V. Grechishnicov

Abstract. The author of this article uses a new method of treatment of acute focal pulpitis, which includes pulp treatment with medicines containing hydroxyapatite bioceramics or tricalcium-phosphate as a prophylactic remedy for the inflammation of periodontal tissues. It helps to develop more efficient biological methods of treatment. This investigation shows the high efficiency of medicines containing hydroxyapatite bioceramics and tricalcium-phosphate for the prevention of periodontal inflammation in case of acute focal pulpitis treatment.

Key words: prophylactic, inflammation, periodontium, pulp, porous hydroxyapatite ceramics, tricalcium-phosphate.

По мнению ряда исследователей, для формирования активной защитной реакции пульпы и предупреждения развития осложнений в ней и в периодонте необходимо в совершенстве знать механизмы протективного действия лечебных прокладок на основе кальцийфосфатных соединений.

По данной проблеме были выполнены научные исследования для изучения особенностей механизма действия кальцийфосфатных соединений на пластические и дентиногенетические

свойства пульпы [1].

Кристаллический гидроксиапатит обладает способностью не вызывать лимфоцитарной воспалительной и аллергической реакции, не проявляет эмбриотоксического и мутагенного действия, является носителем иммунокорректирующих свойств [4]. Установлена активизация внутриклеточного матрикса высокодифференцированных соединительнотканых клеточных элементов периферического и центральных слоев, а также протективная функция пористой гидроксиапатит-