

М.А. АБЖАЛОВ

Международная Высшая школа медицины (г. Бишкек)
Ошский государственный университет

СТЕНТИРОВАНИЕ ПРИ РЕСТЕНОЗАХ ПАПИЛЛОТОМИЧЕСКОГО СОУСТЬЯ

В статье исследуются возможности тугого этапного стентирования у пациентов с рестенозом папиллотомического соустья, проводится сравнительная характеристика этого способа с ЭПСТ и его баллонной дилатацией.

Ключевые слова: эндоскопическая папиллосфинктеротомия, рестеноз папиллотомического соустья, стентирование желчных протоков

Абжалов Муктарбек Акылбекович - ассистент кафедры хирургии Ошского государственного университета. E-mail: abjalov85@mail.ru

M.A. ABJALOV

International School of Medicine (Bishkek)
Osh State University

STENTING IN POST PAPILOTOMY ANASTOMOSIS IN RESTENOSIS

The article is devoted to endoscopic treatment of postpapillotomy anastomosis in restenosis. Authors compared long-term results of efficacy and sa-fety of endoscopic sphincterotomy, ballon dilatation and long-term multi-stent placement in the study group.

Keywords: endoscopic papillosphincterotomy, postpapillotomy anastomosis restenosis, stenting

Muktarbek Abjalov - Teaching assistant of the Chair of Surgery, Osh state Medical University. E-mail: abjalov85@mail.ru

В настоящее время в связи с широким распространением ЭПСТ рестенозы папиллотомического соустья являются нередкой причиной внепеченочной холангиоэктазии [1, 2], осложняющейся рецидивным холедохолитиазом и механической желтухой, являющимися, в свою очередь, показаниями для выполнения ЭПСТ. Технически данное вмешательство, как правило, при этой патологии не является сложным [3]: селективная канолюция дугообразным папиллотомом достаточно доступна за редкими случаями внутридивертикулярного расположения папиллотомического соустья, чего нельзя сказать о самом рассечении, сопровождающемся значительными кровотечениями в 25% наблюдений [1, 3], выраженной клинической картиной (рвотой кровью или кофейной гущей, меленой) и анемизацией. Баллонная дилатация не сопровождается таким уровнем постпапиллотомических осложнений [4], но и не обладает стабильным эффектом. На основании вышеизложенного, модернизация эндоскопических способов ликвидации рестеноза папиллотомического соустья является актуальной задачей.

Цель исследования: провести сравнение результатов тугого эндоскопического стентирования дистальных отделов общего желчного протока при рестенозах папиллотомического соустья, как на дожелтушном этапе, так и осложненном механической желтухой, с баллонной дилатацией и ЭПСТ.

Поставленная цель реализовывалась путём решения следующих **задач:**

выделения репрезентативных групп пациентов, страдающих рестенозом папиллотомического соустья при отсутствии другой патологии, вызывающей холангиоэктазию;

усовершенствования технологии стентирования с учётом доброкачественной природы стеноза терминального отдела общего желчного протока;

проведения сравнительной характеристики традиционных эндохирургических способов лечения рестеноза папиллотомического соустья и усовершенствованного эндопротезирования дистального отдела холедоха.

Практическая значимость исследования заключается в клиническом внедрении более безопасного (без снижения

эффективности) способа лечения рестенозов папиллотомического соустья.

Материалы и методы исследования

Под наблюдением находились 47 пациентов. Критериями включения в исследование являлись:

1) *рестеноз непосредственно папиллотомического соустья, связанный с его патологическим рубцеванием* (41 наблюдение – 87,2%);

2) *рестеноз, связанный с увеличением полости парапиллярного дивертикула или формированием его многокамерности* (6 наблюдений – 12,8%).

Критериями исключения из исследования являлись:

1) *резидуальный холедохолитиаз, с пропущенными на рентгенконтроле (ЭРХПГ) или при проведении контрольного ультразвукового исследования после проведения ЭПСТ слитоэкстракцией, конкрементами;*

2) *рецидивный холедохолитиаз, связанный с формированием синдрома «длинной культы» или с сохранённым желчным пузырём;*

3) *последствие неадекватной ЭПСТ – рассечения фатерова сосочка без визуализации просвета общего желчного протока.*

Использование данных критериев исключения продиктовано невозможностью

разделения «доли влияния» на развитие холангиоэктазии рестеноза и холедохолитиаза, а также рестенозов, связанных с техническими погрешностями при проведении ЭПСТ.

Предварительный диагноз рестеноза папиллотомического соустья ставился на основании УЗИ, обоснованный – на основании данных ЭРХПГ.

Были сформированы следующие 3 группы:

группа пациентов, которым проводилось этапное тугое стентирование (14 наблюдений – 29,8%);

группа пациентов, которым проводилась баллонная дилатация (11 наблюдений – 23,4%);

группа пациентов, которым проводилась ЭПСТ (22 наблюдения – 46,8%).

Пациенты всех групп были сопоставимы по уровню и продолжительности желтухи, состоянию системы гемостаза, степени холангиоэктазии.

Технология тугого этапного стентирования заключалась в проведении пластикового стента без выполнения ЭПСТ с последующим через 2-4 суток дополнительным проведением следующего эндопротеза (проводилось от 2 до 4 стентов – рис. 1).

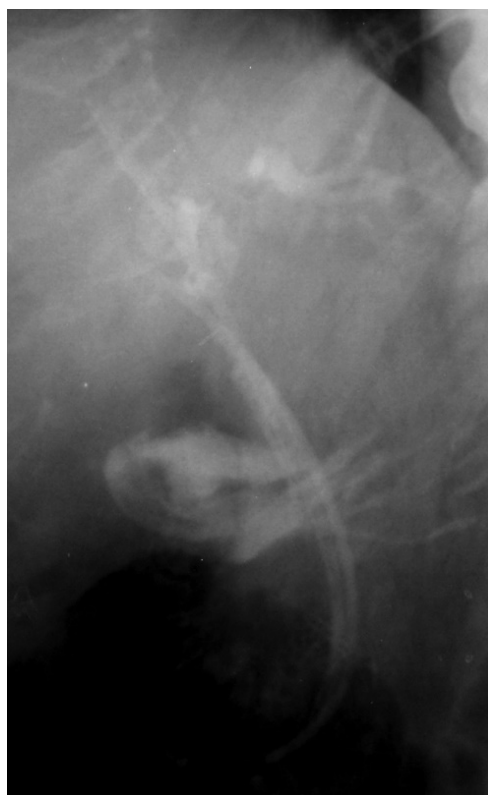
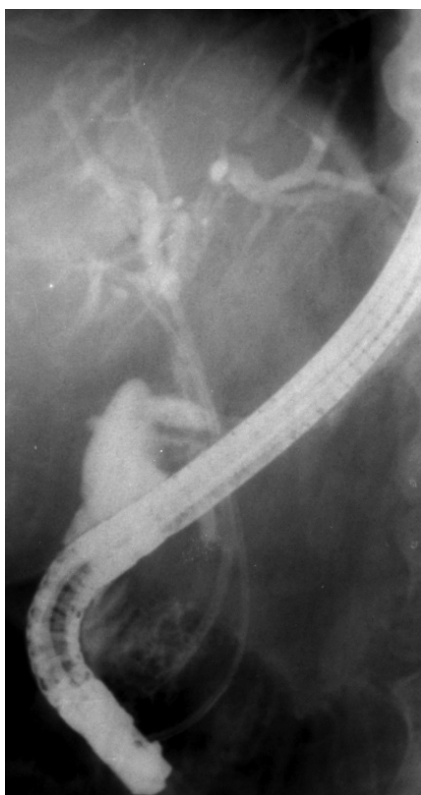
Рис. 1. На рентгенограмме слева определяется параллельное проведение дополнительного стента. На рентгенограмме справа определяется дренирование желчных протоков двумя эндопротезами с постепенным опоружением внутрипечёночных протоков

Конструкция стентов отличалась от традиционной конусообразно зауженным проксимальным концом (рис. 2), облегчающим его параллельное введение через уже стентированное папиллотомическое соустье.

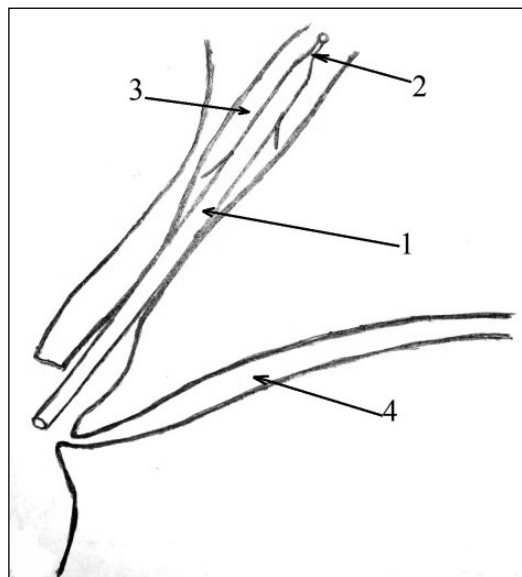


Рис. 2. Определяется стент (1) с конусообразным проксимальным концом, введённый в общий желчный проток (3) при ресценозе папиллотомического соустья: холедох и главный панкреатический проток (4) разобщены

Для стентирования использовали нитиноловый проводник и стандартный пушер (толкатель). При первых симптомах облитерации стентов в течение 1,5 года после начала стентирования проводилась их замена в амбулаторном порядке. Через полтора года эндопротезы эндоскопически извлекались, выполнялось ЭРХПГ с оценкой динамики эвакуации контраста в вертикальном положении, а через сутки - УЗИ с фиксацией диаметра гепатикохоледоха, через месяц ЭРХПГ и УЗИ повторялись и проводилось сравнение результатов дренирующего эффекта. Достигнутый дилатированием папиллотомического соустья стентами дренирующий эффект считали адекватным, если диаметр общего желчного протока не увеличивался за месяц более чем на 3 мм, а эвакуация контраста в вертикальном положении не удлинялась более чем на 1 минуту.

ЭПСТ (в третьей группе) проводилась дуоденоскопами фирм «Olympus» и «Pentax» моделей GIF-XQ30, IT-10 и FG-29F. Использовались стандартные папиллотомы типа Демлинга фирмы «Olympus» моделей KD10Q-1, KD411Q, KD29Q, и

набор папиллотомов собственной модификации. Использовался коагулятор «Olympus» модели UES-10, рассечение проводилось в смешанном режиме короткими (2-3 секунды) экспозициями на фоне нормальных показателей гемостаза. Пациенты с осложнившимся постпапиллотомическими кровотечениями послеоперационным периодом в зависимости от их тяжести (А.И. Горбашко, 1982) получали инфузионную, спазмолитическую и гемостатическую терапию. Эндоскопический гемостаз им не проводился ввиду сложности доступа к краям папиллотомического соустья.

Баллонная дилатация проводилась по стандартной технологии под рентген-контролем и манометрией дилататорами фирм «Olympus» и «Boston Scientific» с протяжённостью экспозиции до 4 минут при давлении до 350 мм. рт. ст. с ориентацией на болевые ощущения. Профилактика острого постинтервенционного панкреатита проводилась сандостатином за 1 час до вмешательства в дозе 0,1 мг подкожно и после вмешательства дважды в день по 0,1 мг, также после дилатации пациентам внутривенно вводился гордокс на 400 мл. физиологического раствора по 500000 ЕД двукратно (второй раз в 22 часа).

Параметрами сравнения являлись:

1) частота постпапиллотомических кровотечений, потребовавших инфузионной терапии и эндоскопического гемостаза или оперативного лечения;

2) стабильность дренирующего эффекта (оценивалась по диаметру холедоха при проведении УЗИ и ЭРХПГ через 0,5 года и год после окончания лечения; если диаметр общего желчного протока сравнивался с диаметром до лечения в пределах колебаний в 10%, то лечение считалось неэффективным).

Статистический анализ проводился с использованием непараметрических критериев, различие стандартизованных процентных показателей определялось по критерию углового преобразования Фишера.

Результаты и обсуждение

При сравнении эффективности и безопасности изучаемых способов дренирования желчных протоков (таблица 1) выявлено, что этапное тугое стентирование папиллотомического соустья обладает равным по стабильности дренирующим эффектом по сравнению с ЭПСТ, но превосходит данный способ по безопасности (частота постпапиллотомических кровотечений достоверно снижалась на 31,8%), при сравнении с баллонной ди-

Сравнительная характеристика этапного тугого стентирования, баллонной дилатации и ЭПСТ

Способы внутреннего дренирования папиллотомического соустья, N = 47	Причины дисфункции стента			
	Осложнения*		Стабильность эффекта	
	абс	%	абс	%
Этапное тугое стентирование, n=14	-	-	12	85,7
Баллонная дилатация, n=11	-	-	7	63,6
ЭПСТ, n=22	7	31,8	19	86,4

*Все осложнения были представлены постпапиллотомическими кровотечениями
Достоверность различий между группами статистически значима.

Таблица 2

Характеристика постпапиллотомических кровотечений у пациентов с рестенозом папиллотомического соустья

Распределение постпапиллотомических кровотечений по тяжести по А.И. Горбашко (1982), N = 7	Частота постпапиллотомических кровотечений	
	Абс.	%
Лёгкое	2	28,6
Средней тяжести	2	28,6
Тяжёлое	3	42,8

лятацией исследуемый способ превосходил последний по стабильности эффекта и был сравним по безопасности (частота рецидивов достоверно снижалась на 22,1%).

В 5-ти наблюдениях при проведении баллонной дилатации (50,6%) отмечалось повышение уровня диастазы мочи в 2,3-3,0 раза, однако болевой синдром, характерный для постинтервенционного панкреатита, отсутствовал, что не давало достаточно оснований для его диагностики. Характер постпапиллотомических кровотечений представлен в таблице 2. В двух наблюдениях (28,6%) тяжёлого постпапиллотомического кровотечения потребовались лапаротомия, дуоденотомия, прошивание краёв папиллотомического соустья, длительное послеоперационное наблюдение в условиях реанимации и обильные гемотрансфузии. Таким образом, при проведении ЭПСТ по поводу рестенозов папиллотомического соустья отмечается тенденция к увеличению частоты возникновения тяжёлых форм постпапиллотомических кровотечений, что делает данную интервенцию хотя и достаточно технически простым,

но высокорискованным способом лечения при данной патологии.

Вывод

Этапное тугое стентирование папиллотомического соустья, применяемое при его рестенозах, по совокупности свойств является оптимальным способом лечения по сравнению с традиционными ЭПСТ и баллонной дилатацией.

Список литературы

1. Потапов А.О. Рестенозы большого сочка двенадцатиперстной кишки после папиллосфинктеротомии эндоскопической // Хирургия. – 2010. – № 10. – С.46-48.
2. Семенов Д.Ю., Потапов Л.В., Полиглотов О.В., Щетинин В.Н., Кудреватых И.П., Шульга А.Ф., Данильченко О.В. Отдаленные результаты эндоскопической папиллосфинктеротомии у больных с холедохолитиазом // Ученые записки СПбГМУ им. акад. И.П. Павлова. – 2009. – Т. XVI. – № 5. – С.76-78.
3. Юрченко В.В. К проблеме рестенозов папиллотомического соустья. Сб. Научно-практических работ, посвящённых 65-летию почётного проф. – КрасГМУ Винника Ю.С. – Красноярск, 2013. – С.140-142
4. Blackstone M.G.: Balloon sphincteroplasty vs endoscopic papillotomy for bile duct stones. Lancet. – 1993. – 342:1314.