

DOI: <https://doi.org/10.17816/clinutr347723>

Нутритивная поддержка в комплексной терапии клостридиальной инфекции после операций

Т.Н. Кузьмина^{1, 2}, О.А. Смирнова¹, А.В. Сергеева¹, А.Б. Байчоров¹¹ Московский клинический научно-практический центр имени А.С. Логинова, Москва, Российская Федерация;² Научно-исследовательский институт организации здравоохранения и медицинского менеджмента, Москва, Российская Федерация

АННОТАЦИЯ

В статье представлена тактика нутритивной поддержки в комплексной терапии у пациента с псевдомембранозным колитом после неоднократных последовательных операций на органах брюшной полости, приведших к значительным нарушениям параметров нутриционного статуса. Грамотная, индивидуально подобранная коррекция белково-энергетической недостаточности у пациентов с псевдомембранозным колитом позволяет добиться эффективного результата лечения, избежать тяжёлых осложнений в виде перфорации, токсической дилатации и кровотечения, которые в ряде случаев могут привести к операции в объёме субтотальной колэктомии. Особенность данного клинического случая в том, что у пациента с перфорацией дивертикула Меккеля и абсцессом брюшной полости развилось осложнение: вторичный распространённый перитонит и флегмона, которые потребовали повторных санирующих оперативных вмешательств. Хирургическое лечение и массивная антибиотикотерапия привели к развитию клостридиальной инфекции: в ходе лечения у пациента появился многократный жидкий стул и были выявлены токсины А и В *Clostridium difficile*. Псевдомембранозный колит тяжёлого течения сопровождался белково-энергетической недостаточностью (гипопротеинемия, гипоальбуминемия), выраженной дегидратацией, гипокалиемией, гипонатриемией и анемией среднетяжёлой степени сложного генеза. При подборе нутритивной поддержки пациентам с клостридиальной инфекцией обязательно учитывают степень выраженности системного воспаления, которая влияет на интенсивность усвоения и всасывания кишечной стенкой, что в свою очередь определяет предпочтительный путь введения питательных субстратов. Данному пациенту необходимо было выбрать оптимальный метод коррекции нутриционного статуса с учётом неоднократных хирургических вмешательств в брюшной полости, осложнённых перитонитом и приведших к угнетению функций кишки, а также развития клостридиальной инфекции, что и определило преимущественно парентеральное питание в первые 7 дней от начала её клинических проявлений.

Ключевые слова: клинический случай; псевдомембранозный колит; *Clostridium difficile*; парентеральное питание; нутриционная поддержка; нутритивная поддержка.

Как цитировать

Кузьмина Т.Н., Смирнова О.А., Сергеева А.В., Байчоров А.Б. Нутритивная поддержка в комплексной терапии клостридиальной инфекции после операций // Клиническое питание и метаболизм. 2023. Т. 4, № 2. С. 99–106. DOI: <https://doi.org/10.17816/clinutr347723>

DOI: <https://doi.org/10.17816/clinutr347723>

Nutritional support in the complex therapy of clostridial infection after surgery

Tatiana N. Kuzmina^{1, 2}, Olga A. Smirnova¹, Alena V. Sergeeva¹, Aslan B. Baychorov¹

¹ Moscow Clinical Scientific Center named after A.S. Loginov, Moscow, Russian Federation;

² Research Institute for Healthcare Organization and Medical Management, Moscow, Russian Federation

ABSTRACT

This article presents the tactics of nutritional support in a patient with pseudomembranous colitis after repeated consecutive operations on the abdominal organs, which led to significant violations of the nutritional status. Competent, individually selected correction of protein-energy deficiency in patients with pseudomembranous colitis allows achieving an effective treatment result, avoiding severe complications such as perforation, toxic dilatation, and bleeding. The peculiarity of this clinical case is that a patient with perforation of Meckel's diverticulum and abdominal abscess developed a complication — secondary widespread peritonitis, phlegmon, which required repeated surgical interventions. Surgical treatment and massive antibiotic therapy led to the development of *Clostridium difficile* infection: during the treatment the patient developed multiple loose stools and *C. difficile* toxins A and B were detected. Severe pseudomembranous colitis was accompanied by protein-energy deficiency (hypoproteinemia, hypoalbuminemia), severe dehydration, hypokalemia, hyponatremia, and moderately severe anemia of complex genesis. When selecting nutritional support for patients with clostridial infection, it is important to take into account severe systemic inflammation, which affects the absorption and absorption of the intestinal wall, which in turn determines the route of introduction of nutrient substrates. In this case we needed to choose the right method for correcting the patient's nutritional status.

Keywords: clinical case; colitis pseudomembranous; *Clostridium difficile*; parenteral nutrition; nutritional support.

To cite this article

Kuzmina TN, Smirnova OA, Sergeeva AV, Baychorov AB. Nutritional support in the complex therapy of clostridial infection after surgery. *Clinical nutrition and metabolism*. 2023;4(2):99–106. DOI: <https://doi.org/10.17816/clinutr347723>

Received: 28.04.2023

Accepted: 07.06.2023

Published: 18.07.2023

АКТУАЛЬНОСТЬ

Нутритивная поддержка в настоящее время является неотъемлемой частью комплексной терапии в послеоперационном периоде, в особенности у пациентов с развившимися осложнениями, в том числе — с присоединившейся клостридиальной инфекцией.

Инфекция, ассоциированная с токсинами *Clostridium difficile*, приводит к развитию синдрома системного воспалительного ответа, диареи, белково-энергетической недостаточности и дегидратации. Течение клостридиальной инфекции может варьировать от бессимптомного носительства до развития токсического мегаколона. Методом лечения последнего, в свою очередь, является оперативное вмешательство. Именно поэтому своевременная диагностика и патогенетическое лечение клостридиальной инфекции имеют первостепенное значение.

ОПИСАНИЕ СЛУЧАЯ

Больной В., 37 лет, поступил 18.03.2023 в отделение анестезиологии-реанимации №1 Московского Клинического Научного Центра имени А.С. Логанова с жалобами на жидкий, обильный стул до 3 раз в сутки, без видимых патологических примесей; слабость, пониженный аппетит, отёки стоп и голеней, умеренную боль в области послеоперационных ран.

Анамнез

25.02.2023 — Пациент был госпитализирован в хирургическое отделение в связи с подозрением на острый аппендицит. По данным лабораторного исследования отмечались признаки системной воспалительной реакции.

26.02.2023 — Пациент был прооперирован в экстренном порядке, был выполнен доступ по Волковичу–Дьяконову, вскрытие и дренирование абсцесса, который был расценен как аппендикулярный. Однако, несмотря на проводимую антибактериальную терапию в послеоперационном периоде, у пациента сохранялась фебрильная лихорадка, нарастали маркёры воспаления. По данным инструментальных методов исследования выявлены отграниченные жидкостные скопления в брюшной полости.

03.03.2023 — В связи с обнаружением жидкостных скоплений была выполнена релапаротомия. Интраоперационно был обнаружен инфильтрат, представленный петлями тонкой кишки, дивертикулумом Меккеля и червеобразным отростком. Выполнено оперативное вмешательство: лапаротомия, удаление дивертикула Меккеля, аппендэктомия; после — санация, дренирование, тампонирование брюшной полости. Послеоперационный период осложнился развитием забрюшинной флегмоны справа, эвентрацией.

15.03.2023 — Была выполнена релапаротомия: вскрытие забрюшинной флегмоны справа, дренирование и тампонирование зоны флегмоны. Одновременно проводилась

массивная антибактериальная терапия, коррекция водно-электролитных нарушений.

18.03.2023 — Учитывая отсутствие положительной динамики на фоне проводимого лечения, пациент был переведён в ГБУЗ МКНЦ им. А.С. Логанова ДЗМ.

Обследование

При поступлении в отделение анестезиологии-реанимации состояние пациента оценивалось как тяжёлое, обусловлено выраженной системной воспалительной реакцией; объективная оценка по шкале органной недостаточности SOFA (Sequential Organ Failure Assessment) — 0 баллов.

Основные антропометрические показатели при поступлении:

- Рост: 179 см.
- Вес: 78 кг (с отёками).
- Индекс массы тела: 24,4 кг/м².
- Температура: 37,1 °С.
- Окружность плеча: 26,0 см.
- Окружность мышц плеча: 25,1 см.
- Кожно-жировая складка над трицепсом: 3 мм.

Пониженное питание. Кожный покров бледно-розовый, суховат; отёки стоп, голеней. Дыхание с кислородной поддержкой (5 л/мин). Гемодинамика стабильная: артериальное давление 110/70 мм рт. ст., частота пульса — 78 в минуту, тоны сердца ритмичные. Язык сухой, обложен белым густым налётом, сосочки сохранены. Живот немного вздут, при пальпации мягкий, болезненный в послеоперационной зоне. Перистальтические шумы вялые. Мочеиспускание не нарушено. Стул жидкий, 3 раза в сутки, без видимых примесей.

Местный статус

По срединной линии лапаротомный разрез длиной около 30 см, разрез по Волковичу–Дьяконову в правой подвздошной области, две раны контрапертуры, через которые были выведены дренажи (удалены). Раны с признаками инфицирования. Отделяемое мутное, с неприятным запахом.

Лабораторная диагностика

В лабораторных показателях при поступлении наблюдались:

- анемия: гемоглобин 84 г/л;
- эритропения: эритроциты $2,67 \times 10^6$ /мкл;
- лейкоцитоз: лейкоциты $12,50 \times 10^3$ /мкл;
- тромбоцитоз: тромбоциты 375×10^3 /мкл;
- гипопротеинемия: уровень белка в плазме крови 37,9 г/л;
- водно-электролитные нарушения в виде гипокалиемии тяжёлой степени (2,8 ммоль/л) и гипонатриемии (135 ммоль/л);
- повышение маркёров системной воспалительной реакции: С-реактивный белок 107,72 мг/л.

20.03.2023 — Проведено исследование кала (иммунохроматографический метод) на Токсины А и В *Clostridium difficile*.

Заключение: обнаружено.

Инструментальная диагностика

19.03.2023 — Учитывая диарейный синдром, системную воспалительную реакцию и антибактериальную терапию в анамнезе, с целью оценки степени поражения толстой кишки и диагностики псевдомембранозного колита пациенту была проведена колоноскопия с осмотром до нисходящей ободочной кишки. Начиная с прямой кишки, с тенденцией к увеличению количества и размеров, визуализировались множественные бляшковидные очаги желтоватого цвета, размером от 3 мм до 15 мм; вокруг бляшек была отмечена гиперемия и усиление сосудистого рисунка.

Заключение: эндоскопическая картина псевдомембранозного колита (рис. 1).

Для определения активности воспалительного процесса в толстой кишке, пациенту было проведено УЗИ кишечника в динамике:

- 19.03.2023 — выявлено расширение петель кишечника, ослабление перистальтики, утолщение стенок толстой кишки до 7–8 мм, со сглаженной дифференцировкой слоёв.
- 23.03.2023 — отмечена положительная динамика: петли тонкой и толстой кишки не расширены, утолщения стенок толстой кишки не выявлено.

Для верификации жидкостных скоплений в брюшной полости и оценки активности колита, 19.03.2023 была выполнена компьютерная томография органов брюшной полости с внутривенным контрастированием:

- В брюшной полости выпот вокруг печени и селезёнки, межпетельно.
- Под передней брюшной стенкой, под лапаротомным швом, жидкостное скопление с пузырьками газа. Размер скопления 29×55×61 мм.

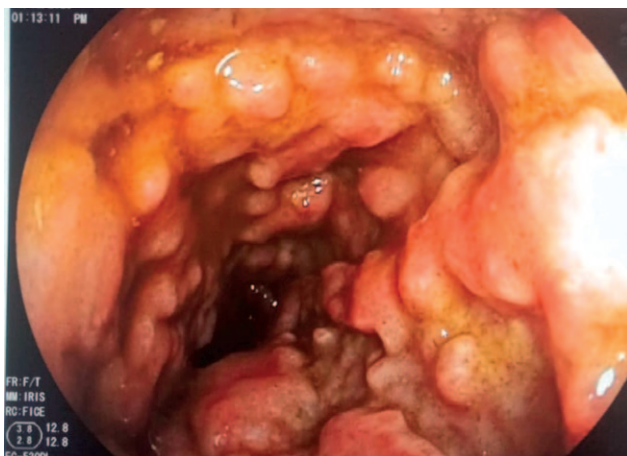

Рис. 1. Множественные бляшковидные очаги желтоватого цвета на слизистой оболочке в прямой кишке.

Fig. 1. Multiple plaques in the rectum.

- Отмечается диффузное утолщение стенок ободочной кишки, слепой кишки и прямой кишки до 10–20 мм, стенки накапливают препарат малоактивно, параколическая клетчатка уплотнена.
- В правой подвздошной области расположены два дренажа; дренаж в боковой стенке «упирается» во внутреннюю косую мышцу. Вдоль дренажей расположен марлевый тампон.
- Печень с ровными чёткими контурами. При контрастировании паренхима печени активно набирает препарат, гипо- и гиперденсных образований на её фоне не выявляется, сосудистая система прослеживается на всём протяжении. Элементы ворот печени дифференцированы. Внутри- и внепечёночные желчные протоки не расширены.
- Желчный пузырь обычных размеров и положения, стенки его не утолщены, рентгеноконтрастных конкрементов не выявляется.
- Селезёнка: структура однородная, контуры ровные, чёткие; контрастирование обычное.
- Поджелудочная железа расположена обычно, с ровными чёткими контурами, однородной структурой паренхимы. При контрастировании железа равномерно набирает препарат, очагов патологической плотности на её фоне не выявляется.
- Главный панкреатический проток не расширен. Парапанкреатическая клетчатка не уплотнена.
- Надпочечники: форма и размеры не изменены. Контур ровные, чёткие; структура однородна.
- Почки обычного положения и размеров, с чёткими ровными контурами, однородной структурой паренхимы. Слой паренхимы развит хорошо. Кортикальный кровоток сохранён. Чашечно-лоханочная система не расширена. Паранефральная клетчатка уплотнена. Аорта и нижняя полая вена на всём протяжении не расширены.
- Кости без деструкций.

Заключение: Признаки колита. Жидкостное скопление с газом под передней брюшной стенкой. Жидкость в брюшной полости. Состояние после тампонирования, дренирования брюшной полости.

19.03.2023 — Выполнена компьютерная томография органов грудной полости:

- Лёгкие: отмечаются компрессионные сегментарные ателектазы нижних долей лёгких. В пневматизированной лёгочной ткани образований и инфильтрации нет. В плевральных полостях выпот, толщина слоя до 37 мм.
- Трахея расположена срединно. Главные и долевые бронхи не расширены, хорошо прослеживаются на всём протяжении.
- Средостение не смещено, структуры его хорошо дифференцированы. Сердце не увеличено. Перикард не утолщён, в полости жидкость не определяется.
- Лимфоузлы: внутригрудные лимфоузлы не увеличены, подмышечные лимфоузлы не увеличены.

- При контрастировании отмечается тромбоз мелких ветвей лёгочной артерии: справа — в сегментах С8, С4 и С5, слева — в С6. Ствол лёгочной артерии до 34 мм.

Заключение: Картина двусторонней сегментарной тромбоземболии лёгочной артерии. Двусторонний гидроторакс.

Данное состояние клинически не проявляло себя, но требовало специфической терапии.

19.03.2023 — Проведена ультразвуковая доплерография сосудов нижних конечностей. Исследованы глубокие (малоберцовые, задние большеберцовые, передние большеберцовые, подколенная, поверхностная бедренная, общая бедренная, глубокая бедренная), поверхностные (подкожные: большая и малая) и суральные вены обеих нижних конечностей. Исследование затруднено из-за отёка мягких тканей обеих голеней (с левой стороны отёк был выражен в большей степени).

Справа:

- Глубокие вены голеней, подколенная, общая и поверхностная бедренные вены — не расширены, полностью сжимаемы при компрессии датчиком; кровоток фазный, синхронизирован с дыханием.
- Сафено-фemorальное соустье не расширено, ствол большой подкожной вены не расширен; полностью сжимаемы при компрессии датчиком; кровоток фазный.
- Суральные вены медиальной группы икроножных вен расширены, в просвете лоцируются тромботические массы средней экзогенности; датчиком не сжимаются; кровоток не картируется; флотации не выявлено.

Слева:

- В просвете задней большеберцовой и малоберцовой вен в средней и верхней третях голени, в просвете подколенной и поверхностной бедренной вен лоцируются умеренно неоднородные гипозоногенные тромботические массы; диаметр вен умеренно расширен. При компрессии датчиком указанные вены не сжимаются. Характер тромботических масс окклюзивный, кровоток не регистрируется; незначительный мозаичный пристеночный кровоток картируется в верхней трети поверхностной бедренной вены. Апикальная часть тромботических масс в поверхностной бедренной вене ниже слияния с глубокой бедренной веной на уровне средней трети бедра, флотации не выявлено. Кровоток на уровне общей бедренной вены умеренно синхронизирован с дыханием.
- Сафено-фemorальное соустье не расширено, ствол большой подкожной вены не расширен, полностью сжимаем при компрессии датчиком; кровоток фазный.
- Малая подкожная вена не расширена, проходима, лоцируется фазный кровоток.

Заключение: Эхопризнаки окклюзионного тромбоза глубоких вен левой нижней конечности с проксимальной границей тромба на уровне средней трети бедра, без признаков флотации. Эхопризнаки окклюзионного тромбоза суральных вен медиальной группы правой нижней конечности без признаков флотации.

На основании жалоб (жидкий, обильный стул до 3 раз в сутки, без видимых патологических примесей; слабость, пониженный аппетит, отёки стоп и голеней), данных анамнеза (появление диареи после антибиотикотерапии), инструментальных данных (утолщение стенок ободочной кишки, слепой кишки и прямой кишки до 10–20 мм) и лабораторных исследований (положительные токсины А и В *Clostridium difficile*, С-реактивный белок 107,72 мг/л, лейкоцитоз $12,50 \times 10^3$ /мкл) сформулирован клинический диагноз.

Клинический диагноз

Основное заболевание: Перфорация дивертикула Меккеля. Абсцесс брюшной полости. Вскрытие абсцесса, санация, дренирование брюшной полости от 26.02.2023.

Осложнения: Вторичный распространённый перитонит. Релапаротомия, аппендэктомия, абсцессы брюшной полости, удаление дивертикула Меккеля, санация и дренирование брюшной полости от 03.03.2023. Забрюшинная флегмона справа, нагноение операционной раны. Релапаротомия, вскрытие забрюшинной флегмоны справа, тампонирование, дренирование брюшной полости от 15.03.2023. Псевдомембранозный колит, тяжёлое течение. Белково-энергетическая недостаточность 1–2 степени, дегидратация 1–2 степени (гипокалиемия, гипонатриемия), анемия среднетяжёлой степени, сложного генеза.

Сопутствующее заболевание: Тромбоземболия мелких ветвей лёгочной артерии. Тромбоз глубоких вен левой нижней конечности на уровне средней трети бедра, без признаков флотации. Тромбоз суральных вен медиальной группы правой нижней конечности, без признаков флотации.

С одной стороны, сложная клиническая ситуация требовала продолжения массивной антибактериальной терапии с учётом вторичного распространённого перитонита, флегмоны, применения антикоагулянтов в связи с тромбоземболией мелких ветвей лёгочной артерии, а также тромбозов вен левой и правой нижних конечностей. С другой стороны, развившийся псевдомембранозный колит и тяжёлая белково-энергетическая недостаточность являлись значимыми отягощающими факторами, принципиально повлиявшими на тактику нутритивной терапии.

Решение о тактике лечения пациента было принято мультидисциплинарной командой (реаниматолог, колопроктолог, гастроэнтеролог, нутрициолог, клинический фармаколог).

Тактика лечения заключалась в комплексной терапии с обязательной парентеральной нутритивной поддержкой, с оценкой её эффективности и последовательным переходом на приём питания внутрь.

Клостридиальная инфекция тяжёлого течения, выявленная у пациента, в соответствии с клиническими рекомендациями отечественных и зарубежных исследователей [1–5], требовала патогенетической и дополнительной терапии.

Патогенетическая терапия:

- Ванкомицин: приём в дозе 1 г, 2 раза в сутки, внутрь — 14 дней;
- Ванкомицин: приём в дозе 1 г, 2 раза в сутки, ректально — 14 дней.

Дополнительная терапия:

- пероральная регидратация электролитными растворами (максимальный объём до 500 мл в сутки);
- коррекция белково-энергетической недостаточности при различной степени тяжести клостридиальной инфекции (на основании стандартных методов оказания нутриционной поддержки [5–9]);
- антикоагулянтная терапия: Надропарин кальция по схеме.

В связи с сохраняющимися признаками распространённого перитонита, антибактериальная терапия продолжалась в течение 10 дней и проводилась препаратами следующих групп: оксазолидиноны, цефалоспорины IV поколения, циклические полипептидные антибиотики.

Выявленные воспалительные изменения стенки толстой кишки требовали уточнения и проведения дополнительного обследования, в связи с чем в течение 48 часов пациент получал парентеральное питание, и проводилась диагностическая колоноскопия. Пероральное питание было возобновлено на 7 сутки, парентеральное питание было продолжено с учётом метаболических нарушений.

Для коррекции метаболических нарушений были использованы специализированные препараты для парентерального питания (растворы аминокислот, жировые эмульсии, концентрированная глюкоза, электролиты и дополнительно витамины В1, В12, С) и протезирование функций печени; с 8 дня наблюдения была введена щадящая диета (рис. 2).

Потребность в энергии рассчитывали на рекомендуемый вес (73,6 кг), что составило 2466 ккал/сутки; для полного купирования белкового дефицита пациент получал белок в расчёте 73,6 г/сутки.

Для коррекции анемии применяли препарат железа в дозе 1000 мг внутривенно капельно, троекратно.

В результате проведенной комплексной терапии у пациента на 10 сутки наблюдалась выраженная положительная клинико-лабораторная динамика: нормализация частоты и консистенции стула, регресс отёков нижних конечностей, стабилизация антропометрических показателей, повышение уровня показателей обмена белков (общего белка, альбумина, креатинина), восстановление водно-электролитного обмена, снижение воспалительной реакции (по данным маркёров воспаления), повышение уровня гемоглобина и эритроцитов (табл. 1).

Пациент был выписан домой на 13 сутки в удовлетворительном состоянии.

Прогноз состояния пациента благоприятный.

ЗАКЛЮЧЕНИЕ

Хирургическое лечение и массивная антибиотикотерапия могут привести к развитию клостридиальной инфекции. *Clostridium difficile* — анаэробная, спорообразующая, грамположительная палочка, основным фактором вирулентности которой является свойство продуцировать токсины А и В, а также бинарный токсин, обладающие повреждающим действием на кишечную стенку [10–11].

Особенность представленного клинического случая заключалась в сложности выбора пути введения нутритивной поддержки с учётом наличия тяжёлой белково-энергетической недостаточности, электролитных расстройств и анемии, развившихся на фоне распространённого

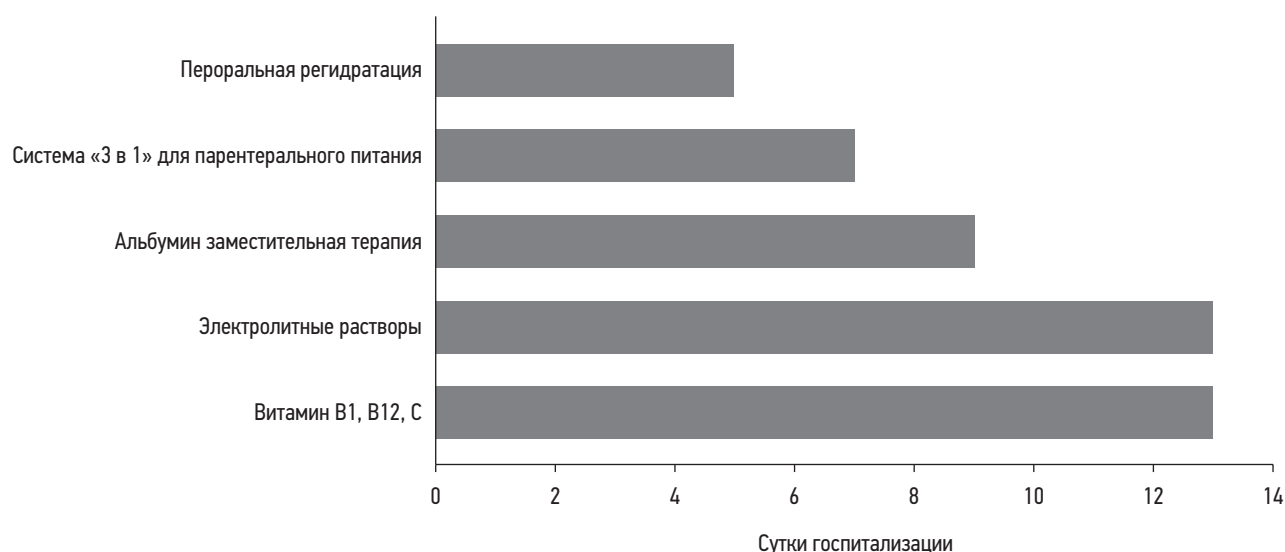


Рис. 2. Нутриционная поддержка с 1 по 13 сутки.

Fig. 2. Nutritional support: days 1–13.

Таблица 1. Динамика лабораторных показателей пациента в процессе комплексного лечения**Table 1.** Dynamics of laboratory parameters

Показатель	Норма	19.03.2023	22.03.2023	24.03.2023	27.03.2023
Гемоглобин, г/л	130–160	84	93	108	105
Эритроциты, 10 ⁶ /мкл	4,00–5,00	2,67	2,89	3,27	3,21
Лейкоциты, 10 ³ /мкл	4,00–9,00	12,50	10,00	12,52	10,93
Тромбоциты, 10 ³ /мкл	180–320	375	339	362	398
Общий белок, г/л	64,0–83,0	37,9	44,8	53,0	65,7
Альбумин, г/л	34,0–48,0	21,6	30,0	34,1	43,0
Калий, ммоль/л	3,5–5,10	2,80	4,00	4,77	4,82
Натрий, ммоль/л	136,0–145,0	135,0	134,0	137,8	138,4
Хлор, ммоль/л	98,0–107,0	103,0	103,0	102,6	105,2
C-реактивный белок, мг/л	0,00–5,00	107,72	30,68	18,39	12,73

перитонита, псевдомембранозного колита, тромбозов мелких ветвей лёгочной артерии, тромбозов вен левой и правой нижних конечностей.

По нашему мнению, наиболее опасным в данной ситуации было осложнённое течение псевдомембранозного колита, которое могло привести к операции в объёме субтотальной колэктомии в условии распространённого перитонита, что крайне опасно развитием септического состояния. Полное парентеральное питание в первые 7 суток от начала клинических проявлений псевдомембранозного колита предотвратило риск осложнённого течения. Впоследствии пациент получал смешанное питание для обеспечения высоких энергетических потребностей в условии активного воспалительного процесса.

ДОПОЛНИТЕЛЬНО

Источник финансирования. Авторы заявляют об отсутствии внешнего финансирования при подготовке статьи.

Конфликт интересов. Авторы декларируют отсутствие явных и потенциальных конфликтов интересов, связанных с публикацией настоящей статьи.

Вклад авторов. Все авторы подтверждают соответствие своего авторства международным критериям ICMJE (все авторы внесли существенный вклад в разработку концепции, подготовку статьи, прочли и одобрили финальную версию перед публикацией). Наибольший вклад распределён следующим образом: Т.Н. Кузьмина — определение концепции, редактирование текста статьи;

О.А. Смирнова — подбор литературных источников, написание и редактирование текста статьи; А.В. Сергеева — подбор литературных источников, написание текста статьи; А.Б. Байчоров — предоставление клинического и иллюстративного материала.

Информированное согласие на публикацию. Авторы получили письменное согласие пациента на публикацию медицинских данных и фотографий в журнале Клиническое питание и метаболизм.

ADDITIONAL INFORMATION

Funding source. This article was not supported by any external sources of funding.

Competing interests. The authors declare that they have no competing interests.

Authors' contribution. All authors made a substantial contribution to the conception of the work, acquisition, analysis, interpretation of data for the work, drafting and revising the work, final approval of the version to be published and agree to be accountable for all aspects of the work. The greatest contribution is distributed as follows: T.N. Kuzmina — definition of the concept, editing of the article. O.A. Smirnova — selection of literary sources, writing and editing of the article. A.V. Sergeeva — selection of literary sources, writing of the article. A.B. Baychorov — provision of clinical and illustrative material.

Consent for publication. Written consent was obtained from the patient for publication of relevant medical information and all of accompanying images within the manuscript in Clinical Nutrition and Metabolism Journal.

СПИСОК ЛИТЕРАТУРЫ

1. Ивашкин В.Т., Ющук Н.Д., Маев И.В., и др. Рекомендации Российской гастроэнтерологической ассоциации по диагностике и лечению *Clostridium difficile*-ассоциированной болезни // Российский журнал гастроэнтерологии, гепатологии, колопроктологии. 2016. Т. 26, № 5. С. 56–65. doi: 10.22416/1382-4376-2016-5-56-65

2. Sartelli M., Di Bella S., McFarland L.V., et al. 2019 update of the WSES guidelines for management of *Clostridioides* (*Clostridium*) *difficile* infection in surgical patients // World Journal of Emergency Surgery. 2019. Vol. 14, N 1. doi: 10.1186/s13017-019-0228-3

3. Nelson R.L., Suda K.J., Evans C.T. Antibiotic treatment for *Clostridium difficile*-associated diarrhoea in adults // *Cochrane Database of Systematic Reviews*. 2017. Vol. 3, N 3. doi: 10.1002/14651858.CD004610.pub5
4. Kelly C.R., Fischer M., Allegretti J.R., et al. ACG Clinical Guidelines: Prevention, Diagnosis, and Treatment of *Clostridioides difficile* Infections // *American Journal of Gastroenterology*. 2021. Vol. 116, N 6. P. 1124–1147. doi: 10.14309/ajg.0000000000001278
5. Парфенов А.И. Энтерология: руководство для врачей. 2-е издание. Москва : Медицинское информационное агентство, 2009.
6. Луфт В.М., Костюченко А.Л. Клиническое питание в интенсивной медицине. Санкт-Петербург : Типография «Правда», 2002.
7. Нутрициология в гастроэнтерологии. Руководство для врачей / под ред. Л.Н Костюченко. Москва : Специальное издательство медицинских книг, 2013.
8. Лященко Ю.Я., Багненко С.Ф., Морозов И.А., и др. Парентеральное и энтеральное питание: национальное руководство. 2-е издание, переработанное и дополненное / под ред. С.С. Петрикова, М.Ш. Хубутии, Т.С. Поповой. Москва : ГЭОТАР-Медиа, 2023.
9. Попова Т.С., Шестопалов А.Е., Тамазашвили Т.Ш., Лейдерман И.Н. Нутритивная поддержка больных в критических состояниях. Москва : М-Вести, 2002.
10. Хорошилов И.Е. Клиническое питание и нутриционная поддержка. Санкт-Петербург : ЭЛБИ-СПб, 2018.
11. Chandrasekaran R., Lacy D.B. The role of toxins in *Clostridium difficile* infection // *FEMS Microbiology Reviews*. 2017. Vol. 41, N 6. P. 723–750. doi: 10.1093/femsre/fux048

REFERENCES

1. Ivashkin VT, Yushchuk ND, Mayev IV, et al. Diagnostics and treatment of *Clostridium difficile*-associated disease: Guidelines of the Russian Gastroenterological Association. *Rossijskij žurnal gastroenterologii, gepatologii, koloproktologii*. 2016;26(5):56–65. (In Russ) doi: 10.22416/1382-4376-2016-5-56-65
2. Sartelli M, Di Bella S, McFarland LV, et al. 2019 update of the WSES guidelines for management of *Clostridioides* (*Clostridium*) *difficile* infection in surgical patients. *World Journal of Emergency Surgery*. 2019;14(1). doi: 10.1186/s13017-019-0228-3
3. Nelson RL, Suda KJ, Evans CT. Antibiotic treatment for *Clostridium difficile*-associated diarrhoea in adults. *Cochrane Database of Systematic Reviews*. 2017;3(3). doi: 10.1002/14651858.CD004610.pub5
4. Kelly CR, Fischer M, Allegretti JR, et al. ACG Clinical Guidelines: Prevention, Diagnosis, and Treatment of *Clostridioides difficile* Infections. *American Journal of Gastroenterology*. 2021;116(6): 1124–47. doi: 10.14309/ajg.0000000000001278
5. Parfenov AI. *Enterologiya: rukovodstvo dlya vrachei*. 2nd edition. Moscow: Meditsinskoe informatsionnoe agentstvo; 2009. (In Russ)
6. Luft VM, Kostyuchenko AL. *Klinicheskoe pitanie v intensivnoi meditsine*. Saint-Petersburg: Tipografiya «Pravda»; 2002. (In Russ)
7. Kostyuchenko LN, editor. *Nutritsiologiya v gastroenterologii. Rukovodstvo dlya vrachei*. Moscow: Spetsial'noe izdatel'stvo meditsinskikh knig; 2013. (In Russ)
8. Lyashchenko YuYa, Bagnenko SF, Morozov IA, et al. *Parenteral'noe i enteral'noe pitanie: natsional'noe rukovodstvo*. 2nd edition. Petrikov SS, Khubutiya MSH, Popova TS, editors. Moscow: GEOTAR-Media, 2023. (In Russ)
9. Popova TS, Shestopalov AE, Tamazashvili TSh, Leiderman IN. *Nutritivnaya podderzhka bol'nykh v kriticheskikh sostoyaniyakh*. Moscow: M-Vesti, 2002. (In Russ)
10. Khoroshilov IE. *Clinical nutrition and nutritional support*. Saint Petersburg: ELBI-SPb, 2018. (In Russ)
11. Chandrasekaran R, Lacy DB. The role of toxins in *Clostridium difficile* infection. *FEMS Microbiology Reviews*. 2017;41(6): 723–750. (In Russ) doi: 10.1093/femsre/fux048

ОБ АВТОРАХ

* Смирнова Ольга Андреевна;

адрес: Москва, 111123, Шоссе Энтузиастов, 86;
ORCID: 0000-0002-0088-4075;
eLibrary SPIN: 3354-3232;
e-mail: dr.smirnova0a@gmail.com

Кузьмина Татьяна Николаевна, д.м.н.;

ORCID: 0000-0003-2800-6503;
eLibrary SPIN: 3726-7602;
e-mail: t.kuzmina@mknc.ru

Сергеева Алёна Викторовна;

ORCID: 0009-0005-1761-5372;
e-mail: a.sergeeva@mknc.ru

Байчоров Аслан Борисович, к.м.н.;

ORCID: 0000-0003-0641-0572;
eLibrary SPIN: 8753-7717

AUTHORS' INFO

* Olga A. Smirnova;

address: 86 Shosse entuziastov, 111123 Moscow, Russian Federation;
ORCID: 0000-0002-0088-4075;
eLibrary SPIN: 3354-3232;
e-mail: dr.smirnova0a@gmail.com

Tatyana N. Kuzmina, MD, Dr. Sci. (Med.);

ORCID: 0000-0003-2800-6503;
eLibrary SPIN: 3726-7602;
e-mail: t.kuzmina@mknc.ru

Alena V. Sergeeva;

ORCID: 0009-0005-1761-5372;
e-mail: a.sergeeva@mknc.ru

Aslan B. Baychorov, MD, Cand. Sci. (Med.);

ORCID: 0000-0003-0641-0572;
eLibrary SPIN: 8753-7717

* Автор, ответственный за переписку / Corresponding author