

«Национальный медицинский исследовательский центр здоровья детей» Минздрава России

Открытое акционерное общество «Издательство "Медицина"»

КВАРТАЛЬНЫЙ НАУЧНО-ПРАКТИЧЕСКИЙ ЖУРНАЛ

НЕВРОЛОГИЧЕСКИЙ ЖУРНАЛ

имени Л.О. Бадаляна

L.O. Badalyan

NEUROLOGICAL JOURNAL

(Nevrologicheskiy zhurnal imeni L.O. Badalyana)

Том 1

4• 2020

ОКТАБРЬ–ДЕКАБРЬ



МОСКВА 2020

РЕДАКЦИОННАЯ КОЛЛЕГИЯ:

Главный редактор: **ПАК Л.А.**, доктор мед. наук (Москва, Россия)

Зам. главного редактора: **КУЗЕНКОВА Л.М.**, доктор мед. наук, проф. (Москва, Россия)

АРТЕМЕНКО А.Р., доктор мед. наук (Москва, Россия)
АСАНОВ А.Ю., доктор мед. наук, проф., член-корр. РАЕН (Москва, Россия)
БАДАЛЯН О.Л., доктор мед. наук, проф. (Москва, Россия)
БАТЫШЕВА Т.Т., доктор мед. наук, проф., заслуженный врач России (Москва, Россия)
ГУЗЕВА В.И., доктор мед. наук, проф., заслуженный деятель науки РФ (Санкт-Петербург, Россия)
ГУСЕВ Е.И., акад. РАН, доктор мед. наук, проф., заслуженный деятель науки РФ (Москва, Россия)
ДАДАЛИ Е.Л., доктор мед. наук, проф. (Москва, Россия)
ДЕВЛИКАМОВА Ф.И., доктор мед. наук, проф. (Казань, Россия)
ЗАВАДЕНКО Н.Н., доктор мед. наук, проф. (Москва, Россия)
ЗЫКОВ В.П., доктор мед. наук, проф. (Москва, Россия)
КЕНИС В.М., доктор мед. наук (Санкт-Петербург, Россия)
КОНОВА О.М., доктор мед. наук, доц. (Москва, Россия)
КОТОВ А.С., доктор мед. наук, проф. (Москва, Россия)
КУРЕНКОВ А.Л., доктор мед. наук (Москва, Россия)
ЛАЗУРЕНКО С.Б., доктор психол. наук, проф., член-корр. РАО (Москва, Россия)
МАКАРОВА С.Г., доктор мед. наук (Москва, Россия)
САВОСТЬЯНОВ К.В., канд. мед. наук (Москва, Россия)
СТУДЕНИКИН В.М., доктор мед. наук, проф. (Москва, Россия)
СУПОНЕВА Н.А., доктор мед. наук, проф., член-корр. РАН (Москва, Россия)
ТИМОФЕЕВА А.Г., канд. мед. наук (Москва, Россия)
ФИСЕНКО А.П., доктор мед. наук, проф., заслуженный врач России (Москва, Россия)
ХОЛИН А.А., доктор мед. наук, проф. (Москва, Россия)
CARLOS CEPEDA, Ph.D., Prof. (Los Angeles, USA)
HASSAN HOSNY, MD, Ph.D., Prof. (Cairo, Egypt)
Samuel Ignacio PASCUAL PASCUAL, MD, Ph.D., Prof. (Madrid, Spain)
Stanislav GROPPA, MD, Ph.D., Prof., Acad. of the Academy of Sciences of Moldova (Chisinau, Moldova)

РЕДАКЦИОННЫЙ СОВЕТ:

АНИКИН А.В., канд. мед. наук (Москва, Россия)
БЫКОВА О.В., доктор мед. наук, проф. (Москва, Россия)
БУРСАГОВА Б.И., канд. мед. наук (Москва, Россия)
ВЛОДАВЕЦ Д.В., канд. мед. наук (Москва, Россия)
ГЛОБА О.В., канд. мед. наук (Москва, Россия)
ЖУРКОВА Н.В., канд. мед. наук (Москва, Россия)
ЗМАНОВСКАЯ В.А., канд. мед. наук (Тюмень, Россия)
КАДЫРОВ Ш.У., канд. мед. наук (Москва, Россия)
КЛЮШНИКОВ С.А., канд. мед. наук (Москва, Россия)
КОНДАКОВА О.Б., канд. мед. наук (Москва, Россия)
КУЛИКОВА С.Л., канд. мед. наук (Минск, Беларусь)
ЛАШКОВА А.В., канд. мед. наук (Москва, Россия)
МАВЛЯНОВА З.Ф., канд. мед. наук (Самарканд, Узбекистан)
НЕСТЕРОВСКИЙ Ю.Е., канд. мед. наук (Москва, Россия)
ПОДКЛЕТНОВА Т.В., канд. мед. наук (Москва, Россия)
РЕУТОВ А.А., канд. мед. наук (Москва, Россия)
ЦОЦОНАВА Ж.М., канд. мед. наук (Астрахань, Россия)
ЧЕЛПАЧЕНКО О.Б., канд. мед. наук (Москва, Россия)
ЩЕДЕРКИНА И.О., канд. мед. наук (Москва, Россия)

УЧРЕДИТЕЛЬ (СОУЧРЕДИТЕЛИ)

ФГАУ «Национальный медицинский исследовательский центр здоровья детей» Минздрава России
ОАО «Издательство "Медицина"»

Журнал зарегистрирован Федеральной службой по надзору в сфере связи, информационных технологий и массовых коммуникаций.
Регистрационный номер и дата регистрации: серия ПИ № ФС77-77576 от 31 декабря 2019 г.

ИЗДАТЕЛЬ: ФГАУ «Национальный медицинский исследовательский центр здоровья детей» Минздрава России

Адрес издателя: 119991, Москва, Ломоносовский проспект, д. 2, стр. 1

Адрес редакции:
119991, Москва, Ломоносовский проспект, д. 2, стр. 1

Заведующая редакцией:
Светлана Леонидовна Серебренникова
Тел. +7 916 885 28 02
E-mail: neuro.journal@mail.ru

Литературный редактор, корректор
Устинкова О.В.

Переводчик Шакина Л.Д.

Графика и вёрстка Архипова Е.М.

Интернет-сайт журнала
<https://journals.eco-vector.com/2686-8997>

Подписка через интернет:
www.akc.ru, www.pressa-rf.ru,
www.elibrary.ru

Подписной индекс по каталогу
Пресса России 72157

ISSN 2686-8997. Неврологический журнал им. Л.О. Бадаляна. 2020. 1(4). 197-248.

Все права защищены. Ни одна часть этого издания не может быть занесена в память компьютера либо воспроизведена любым способом без предварительного письменного разрешения издателя.

Сдано в набор: 07.12.2020
Подписано в печать: 17.12.2020
Опубликовано 25.12.2020
Формат 60 × 88 1/8.
Печать офсетная. Печ. л. 9.
Усл. печ. л. 11,27. Уч.-изд. л. 11,85.
Тираж 1000 экз.
Свободная цена.

Отпечатано в ООО «Радугапринт»,
117105, Москва,
Варшавское шоссе, д. 28А

EDITORIAL BOARD:

Editor-in-Chief: **Lale A. PAK** – MD, Ph.D., DSc. (Moscow, Russian Federation)

Deputy Editor-in-Chief: **Lyudmila M. KUZENKOVA** – MD, Ph.D., DSc., Prof. (Moscow, Russian Federation)

Ada R. ARTEMENKO – MD, Ph.D., DSc. (Moscow, Russian Federation)
Aliy Yu. ASANOV – MD, Ph.D., DSc., Prof. (Moscow, Russian Federation)
Ovanes L. BADALYAN – MD, Ph.D., DSc., Prof. (Moscow, Russian Federation)
Tatyana T. BATYSHEVA – MD, Ph.D., DSc., Prof. (Moscow, Russian Federation)
Valentina I. GUZEVA – MD, Ph.D., DSc., Prof. (St. Petersburg, Russian Federation)
Evgeny I. GUSEV – MD, Ph.D., DSc., Prof. (Moscow, Russia)
Elena L. DADALI – MD, Ph.D., DSc., Prof. (Moscow, Russian Federation)
Farida I. DEVLIKAMOVA – MD, Ph.D., DSc., Prof. (Kazan, Russian Federation)
Nikolay N. ZAVADENKO – MD, Ph.D., DSc., Prof. (Moscow, Russian Federation)
Valery P. ZYKOV – MD, Ph.D., DSc., Prof. (Moscow, Russian Federation)
Vladimir M. KENIS – MD, Ph.D., DSc. (St. Petersburg, Russian Federation)
Olga M. KONOVA – MD, Ph.D., DSc. (Moscow, Russian Federation)
Aleksey S. KOTOV – MD, Ph.D., DSc., Prof. (Moscow, Russian Federation)
Aleksey L. KURENKOV – MD, Ph.D., DSc. (Moscow, Russian Federation)
Svetlana B. LAZURENKO – MD, Ph.D., DSc., Prof. (Moscow, Russian Federation)
Svetlana G. MAKAROVA – MD, Ph.D., DSc. (Moscow, Russian Federation)
Kirill V. SAVOSTYANOV – MD, Ph.D. (Moscow, Russian Federation)
Vladimir M. STUDENIKIN – MD, Ph.D., DSc., Prof. (Moscow, Russian Federation)
Natalia A. SUPONEVA – MD, Ph.D., DSc., Prof., corresponding member of the Russian Academy of Sciences (Moscow, Russian Federation)
Anna G. TIMOFEEVA – MD, Ph.D. (Moscow, Russian Federation)
Andrey P. FISENKO – MD, Ph.D., DSc., Prof. (Moscow, Russian Federation)
Aleksey A. KHOLIN – MD, Ph.D., DSc., Prof. (Moscow, Russian Federation)
Carlos CEPEDA – Ph.D., Prof. (Los Angeles, USA)
Hassan HOSNY – MD, Ph.D., Prof. (Cairo, Egypt)
Samuel Ignacio PASCUAL PASCUAL, MD, Ph.D., Prof. (Madrid, Spain)
Stanislav GROPPA – MD, Ph.D., Prof., Acad. of the Academy of Sciences of Moldova (Chisinau, Moldova)

EDITORIAL COUNCIL:

Anatoly V. ANIKIN – MD, Ph.D. (Moscow, Russian Federation)
Olga V. BYKOVA – MD, Ph.D., DSc., Prof. (Moscow, Russian Federation)
Bella I. BURSAGOVA – MD, Ph.D. (Moscow, Russian Federation)
Dmitry V. VLADAVETS – MD, Ph.D. (Moscow, Russian Federation)
Oksana V. GLOBA – MD, Ph.D. (Moscow, Russian Federation)
Natalya V. ZHURKOVA – MD, Ph.D. (Moscow, Russian Federation)
Vera A. ZMANOVSKAYA – MD, Ph.D. (Tyumen, Russian Federation)
Shavkat U. KADYROV – MD, Ph.D. (Moscow, Russian Federation)
Sergey A. KLYUSHNIKOV – MD, Ph.D. (Moscow, Russian Federation)
Olga B. KONDAKOVA – MD, Ph.D. (Moscow, Russian Federation)
Svetlana L. KULIKOVA – MD, Ph.D. (Minsk, Belarus)
Anna V. LASHKOVA – MD, Ph.D. (Moscow, Russian Federation)
Zilola F. MAVLYANOVA – MD, Ph.D. (Samarkand, Republic of Uzbekistan)
Yury E. NESTEROVSKY – MD, Ph.D., Prof. (Moscow, Russian Federation)
Tatyana V. PODKLETNOVA – MD, Ph.D. (Moscow, Russian Federation)
Andrey A. REUTOV – MD, Ph.D. (Moscow, Russian Federation)
Zhuzhuna M. TSOTSONAVA – MD, Ph.D. (Astrakhan, Russian Federation)
Oleg B. CHELPACHENKO – MD, Ph.D. (Moscow, Russian Federation)
Inna O. SHCHEDERKINA – MD, Ph.D. (Moscow, Russian Federation)

CO-FOUNDERS:

National Medical Research Center for Children's Health of the Ministry of Health of the Russian Federation
Izdatel'stvo Meditsina

The journal is registered by the Federal Communications Supervision Service, information technology and mass communications. Media Registration Certificate: PI No. FS77-77576 dated December 31, 2019

PUBLISHER: National Medical Research Center for Children's Health of the Ministry of Health of the Russian Federation

Publisher's address: 119991, Moscow, Lomonosovsky prospekt, 2, building 1

Editorial address: 119991, Moscow, Lomonosovsky prospekt, 2, building 1

Managing Editor:

Svetlana L. Serebrennikova
Tel. +7 916 885 28 02
E-mail: neuro.journal@mail.ru

Copy editor, proofreader
Ustinkova O.V.

Translator Shakina L.D.

Graphics and layout Arkhipova E.M.

Journal website:

<https://journals.eco-vector.com/2686-8997>

Subscription through the internet:

www.akc.ru, www.pressa-rrf.ru,
www.elibrary.ru

Subscription index in catalogue of «The Press of Russia» 72157

ISSN 2686-8997. L.O. Badalyan
Nevrologicheskiy zhurnal. 2020. 1(4).
197-248.

All rights reserved. No part of the publication can be reproduced without the written consent of the editorial office. Any reprint of publications with consent of the editorial office should obligatory contain the reference to the «L.O. Badalyan Nevrologicheskiy zhurnal» provided the work is properly cited. The content of the advertisements is the advertiser's responsibility.

Put in a set: 07.12.2020
Signed to the press: 17.12.2020
Published 25.12.2020
Format 60 × 88 1/8.
Offset printing. Printed sheet 9,0.
Circulation 1000 copies.
Free price.

Printed in Radugaprint LLC
Moscow, 117105, Warshavskoye schosse, 28A

СОДЕРЖАНИЕ

Колонка главного редактора	202
ОРИГИНАЛЬНЫЕ СТАТЬИ	
Девликамова Ф.И., Хайбуллина Д.Х., Максимов Ю.Н., Губеев Б.Э. Неспецифическая боль в шее и спине у детей	203
Цоцонава Ж.М., Белопасов В.В., Ткачева Н.В. Неопластический потенциал при пороках развития экто- и мезодермальных структур	208
Кенис В.М., Хусаинов Н.О. Применение обуви типа «сквикеры» у детей с транзиторной идиопатической ходьбой на цыпочках.	217
ОБЗОРЫ ЛИТЕРАТУРЫ	
Бомбардирова Е.П., Басаргина М.А., Харитоновна Н.А., Митиш М.Д. Музыкотерапия: вспомогательный метод абилитации при перинатальной патологии у детей первых месяцев жизни	224
КЛИНИЧЕСКИЕ СЛУЧАИ	
Кузенкова Л.М., Пак Л.А., Кондакова О.Б., Лялина А.А., Цыганкова П.Г., Канивец И.В., Гребенкин Д.И., Лапшина Н.В. Инфантильная паркинсонизм-дистония, тип 1 (клинический пример)	232
Кузенкова Л.М., Подклетнова Т.В., Пак Л.А., Ерешко О.А. Клинический опыт замены ферментозаместительной терапии у пациента с мукополисахаридозом II типа.	242
Указатель статей, опубликованных в «Неврологическом журнале имени Л.О. Бадаляна» в 2020 г.	247

CONTENTS

Editor's column	202
ORIGINAL ARTICLES	
<i>Devlikamova F.I., Khaibullina D.Kh., Maximov Yu.N., Gubeev B.E.</i> Nonspecific neck and back pain in children	203
<i>Tsotsonava Zh.M., Belopasov V.V., Tkacheva N.V.</i> Neoplastic potential for malformations of the development of ecto- and mesodermal structures	208
<i>Kenis V.M., Khusainov N.O.</i> The use of shoe type «squeakers» in children with idiopathic transient toe walking.	217
LITERATURE REVIEWS	
<i>Bombardirova E.P., Basargina M.A., Kharitonova N.A., Mitish M.D.</i> Music therapy: auxiliary method of habilitation in infants with perinatal pathology during the first months of life	224
CLINICAL CASES	
<i>Kuzenkova L.M., Pak L.A., Kondakova O.B., Lyalina A.A., Tsygankova P.G., Kanivets I.V., Grebenkin D.I., Lapshina N.V.</i> Infantile parkinsonism-dystonia, type 1	232
<i>Kuzenkova L.M., Podkletnova T.V., Pak L.A., Ereshko O.A.</i> Clinical experience of replacing enzyme replacement therapy in a patient with mucopolysaccharidosis type II	242
Index of articles published in the L.O. Badalyan Neurological Journal in 2020.	247

От редакции



Дорогой читатель!

Мы снова рады приветствовать Вас на страницах издания «Неврологический журнал им. Л.О. Бадаляна»! Начать декабрьский выпуск мы хотим с поздравления всех неврологов с профессиональным праздником, который отмечается 1 декабря.

Дорогие коллеги! Когда-то мы с вами сделали правильный выбор, определивший всю нашу дальнейшую жизнь, – стали неврологами – врачами, ежедневно соприкасающимися с самым загадочным и непознанным, совершенным и непредсказуемым – с нервной системой. Этот выбор держит нас в тонусе изо дня в день, стимулирует к продолжению обучения и совершенствованию своих профессиональных навыков. Редакция журнала поздравляет вас с Международным днем невролога и желает каждому из вас интересных клинических случаев, выздоравливающих пациентов и неиссякаемого желания продолжать открывать для себя все то загадочное, что скрывает нервная система. Здоровья вам, счастья, благополучия и успехов в вашем тяжелом, но таком нужном и важном труде!

В канун Нового года мы поздравляем всех наших читателей с наступающим долгожданным праздником и желаем, чтобы 2021 год был лучше уходящего. Пусть все болезни, трудности, стрессы, невзгоды, тревоги и неприятности останутся в уходящем году. Пусть Новый год подарит вам все самое лучшее, самое доброе, самое светлое, самое главное и самое нужное! И пусть эти дары будут с вами и вашими близкими на протяжении долгих счастливых лет!

Главный редактор



Лолита Пак

Редакция «Неврологического журнала им. Л.О. Бадаляна» будет благодарна Вам за Ваши отзывы и пожелания. Пишите нам на neuro.journal@mail.ru или звоните по телефону +7(916)8852802. Мы будем рады сотрудничать с Вами!

Оригинальные статьи

© КОЛЛЕКТИВ АВТОРОВ, 2020

Девликамова Ф.И., Хайбуллина Д.Х., Максимов Ю.Н., Губеев Б.Э.

Неспецифическая боль в шее и спине у детей

Казанская государственная медицинская академия — филиал ФГБОУ ДПО «Российская медицинская академия непрерывного профессионального образования» Минздрава России, 420012, Казань, Россия

Цель исследования — изучение неспецифической боли в шее и спине у пациентов детского возраста.

Материалы и методы. Обследовано 252 пациента в возрасте 7–18 лет, из них 57,9% мальчиков и 42,1% девочек. Всем пациентам проведено клиническое неврологическое, нейроортопедическое и параклиническое исследования по показаниям.

Результаты. На момент осмотра все пациенты предъявляли активные жалобы на наличие болевого синдрома в области спины или задней поверхности шеи. Жалобы на наличие болевых ощущений одновременно на нескольких уровнях предъявляли 19,4% пациентов, а более половины обследованных детей испытывали в указанных регионах неприятные ощущения в виде усталости или дискомфорта. Интенсивность боли по визуальной аналоговой шкале в среднем составила $3,6 \pm 1,1$ балла. Вероятной причиной возникновения боли в спине подавляющее большинство пациентов и их родителей считало длительное пребывание в относительно неподвижном состоянии в положении сидя. Оценка неврологического статуса выявила микросимптоматику поражения центральной нервной системы, признаки диффузного снижения мышечного тонуса и различные проявления вегетативной дисфункции. Нейроортопедический осмотр выявил нарушение конфигурации позвоночника у всех обследованных детей. Вертебральный синдром был обусловлен наличием нестабильности позвоночно-двигательных сегментов шейного и поясничного отделов, осложненными функциональными блоками. Экстравертебральные проявления были представлены мышечно-тоническим и миофасциальным болевым синдромами.

Заключение. Результаты исследования дают возможность предполагать, что одной из главных причин возникновения болевого синдрома в спине и задней поверхности шеи у пациентов школьного возраста является функциональная патология, где ведущая роль принадлежит статическим перегрузкам.

Ключевые слова: детский возраст; неспецифическая боль; шея; спина; позвоночно-двигательный сегмент

Для цитирования: Девликамова Ф.И., Хайбуллина Д.Х., Максимов Ю.Н., Губеев Б.Э. Неспецифическая боль в шее и спине у детей. *Неврологический журнал имени Л.О. Бадаляна.* 2020; 1(4): 203-207.
<https://doi.org/10.17816/2686-8997-2020-1-4-203-207>

Для корреспонденции: Девликамова Фарида Ильдусовна, доктор мед. наук, профессор, профессор кафедры неврологии Казанской государственной медицинской академии — филиала ФГБОУ ДПО РМАНПО Минздрава России. E-mail: fdevlikamova@mail.ru

Участие авторов:

Девликамова Ф.И.	концепция, редактирование текста;
Хайбуллина Д.Х.	написание текста;
Максимов Ю.Н.	концепция, редактирование текста;
Губеев Б.Э.	написание текста;
все соавторы	утверждение окончательного варианта статьи, ответственность за целостность всех частей статьи.

Финансирование. Исследование не имело спонсорской поддержки.

Конфликт интересов. Авторы заявляют об отсутствии конфликта интересов.

Поступила	10.07.2020
Принята к печати	29.07.2020
Опубликована	25.12.2020

Farida I. Devlikamova, Dina Kh. Khaibullina, Yuri N. Maximov, Bulat E. Gubeev

Nonspecific neck and back pain in children

Kazan State Medical Academy, Kazan, 420012, Russian Federation

The aim of the study. To investigate non-specific neck and back pain in pediatric patients.

Materials and methods. 252 patients including 57.9% boys and 42.1% girls, aged from 7 to 18 years were observed. All patients underwent clinical neurological examination, neuro-orthopedic examination, and paraclinical studies according to indications.

Results. At the time of examination, all patients presented active complaints about the presence of back pain or neck back pain. 19.4% of patients complained of pain at several levels simultaneously. More than half of the observed children experienced discomfort in the indicated regions — fatigue or discomfort. The intensity of pain according to a visual analog scale averaged 3.6 ± 1.1 points. Most of the patients, as well as their parents, considered a likely cause of back pain to be a prolonged stay in a relatively immobile state in a sitting position. Assessment of neurological status revealed micro symptoms of the central nervous system, signs of a diffuse decrease in muscle tone, and various autonomic dysfunction. Neuro orthopedic examination revealed a violation of the spine configuration in all examined children. The vertebral syndrome was due to the presence of instability of the cervical and lumbar vertebral motor segments, complicated by functional blocks. Extravertebral manifestations were represented by muscle-tonic and myofascial pain syndromes.

Conclusions. The results of the study suggest functional pathology to be one of the main causes of the back and neck pain in school-age patients, where the leading role belongs to static overloads.

Keywords: children; nonspecific pain; neck pain; back pain; spinal motion segment

For citation: Devlikamova F.I., Khaibullina D.Kh., Maximov Yu.N., Gubeev B.E. Nonspecific neck and back pain in children. *Nevrologicheskii Zhurnal imeni L.O. Badalyana (L.O. Badalyan Neurological Journal)*. 2020; 1(4): 203-207. (In Russian)
<https://doi.org/10.17816/2686-8997-2020-1-4-203-207>

For correspondence: Farida I. Devlikamova, MD, DSc., Professor, Professor of the Department of neurology of the Kazan State Medical Academy, Kazan, 420012, Russian Federation. E-mail: fdevlikamova@mail.ru

Information about the authors:

Devlikamova F.I. <https://orcid.org/0000-0003-4411-7051>
Khaibullina D.Kh. <https://orcid.org/0000-0001-6883-7649>
Maximov Yu.N. <https://orcid.org/0000-0002-1430-9741>
Gubeev B.E. <https://orcid.org/0000-0002-7072-7729>

Contribution:

Devlikamova F.I. concept, editing;
Khaibullina D.Kh. writing text;
Maximov Yu.N. concept, editing;
Gubeev B.E. writing text.

All co-authors approval of the final version of the manuscript, responsibility for the integrity of all parts of the manuscript

Conflict of interest. The authors declare no conflict of interest.

Acknowledgment. The study had no sponsorship.

Received July 10, 2020

Accepted July 29, 2020

Published December 25, 2020

Введение

Неспецифическая боль в шее и спине широко распространена в популяции и является одной из самых частых причин обращения за медицинской помощью [1–6]. Распространенность болевых синдромов (БС) в шее и спине в детском возрасте активно изучается более 30 лет и варьирует в широком диапазоне 20–83% [7–13]. Необходимо отметить, что подавляющее большинство исследователей концентрируются на изучении конкретных нозологических форм, таких как травмы, сколиозы, спондилолистез, опухоли, грыжи межпозвонковых дисков. Между тем неспецифическая боль в шее и спине встречается у пациентов всех возрастов, включая детский [14–19], являясь примером патологии, истоки которой лежат в детстве и затем «вырастают» вместе с ребенком в серьезную медицинскую и социальную проблему.

Однако переносить результаты исследований неспецифической боли в спине у взрослых на детский возраст будет некорректно в силу множества причин. Еще в 1926 г. один из выдающихся педиатров современности М.С. Маслов сказал: «Ребенок — это не взрослый в миниатюре. Он живет и развивается по присущим лишь ему законам». Необходимо учитывать такие возрастные особенности, как наличие ростковых зон, ростовые спурты, возрастные изменения мышц и опорно-двигательного аппарата (ОДА) в целом. Все вышесказанное будет, безусловно, обуславливать значительные различия как в клинической, так и в рентгенологической картине проявлений вертеброгенных заболеваний нервной системы у детей и взрослых.

Цель исследования — изучение неспецифической боли в шее и спине у пациентов детского возраста.

Материалы и методы

Обследовано 252 пациента детского возраста, которые обратились за консультативной помощью в Республиканский клинический неврологический центр

МЗ РТ. Основной жалобой при обращении явилось наличие БС, локализованного по задней поверхности шеи или в спине.

Возраст обследованных пациентов варьировал от 7 до 18 лет:

- 7–13 лет — 75 (29,8%) детей;
- 14–15 лет — 84 (33,3%);
- 16–18 лет — 93 (36,9%).

По половому признаку пациенты были представлены следующим образом:

- мальчики — 146 (57,9%);
- девочки — 106 (42,1%).

Всем пациентам было проведено клиническое неврологическое и нейроортопедическое обследования, по показаниям — параклинические исследования для подтверждения диагноза.

Результаты

На момент осмотра все пациенты предъявляли активные жалобы на наличие БС в области спины или задней поверхности шеи. Боль была ежедневной у 179 (71%) человек, эпизодической (с частотой 2–4 раза в месяц) — в 73 (29%) случаях. Чаще всего БС локализовался в задне-шейной области и выявлялся у 88 (34,9%) детей, в межлопаточной области — у 72 (28,6%) человек, в поясничной области — у 30 (11,9%); 13 (5,2%) детей указали на локализацию боли в области крестца. Необходимо отметить, что 49 (19,4%) пациентов предъявляли жалобы на наличие болевых ощущений одновременно на нескольких уровнях. Более половины обследованных детей — 143 (56,7%) человека кроме боли испытывали в указанных регионах неприятные ощущения в виде усталости или дискомфорта. Анализ интенсивности боли по визуальной аналоговой шкале (ВАШ) не выявил значительных различий в зависимости от возраста. Выраженность БС в среднем составила $3,6 \pm 1,1$ балла по ВАШ. У мальчиков БС был статистически недо-

стоверно ниже ($3,3 \pm 0,9$ балла) по сравнению с девочками ($3,9 \pm 0,8$ балла).

При диагностике БС оценивалась не только его локализация и интенсивность, но и характер болевых ощущений. Для описания субъективных ощущений в помощь пациентам детского возраста были представлены следующие характеристики боли: острая, ноющая, кинжальная, опоясывающая, жгучая или колющая боль. В подавляющем большинстве наблюдений 239 (94,8%) боль носила ноющий характер, 7 (2,7%) детей описали боль как колющую и 6 (2,5%) человек жаловались на сочетание ноющих и колющих болевых ощущений. У 175 (69,4%) детей БС наблюдался в середине дня, 30 (11,9%) обследованных отмечали возникновение болей в вечернее время, в 8 (3,1%) случаях болевые ощущения появлялись только утром, а у 39 (15,6%) пациентов боль не зависела от времени суток.

Факторами, провоцирующими возникновение БС, в 122 (48,4%) случаях явилась статическая нагрузка, у 40 (15,9%) пациентов — динамические перегрузки, и в 90 (35,7%) — сочетание статических и динамических нагрузок. Длительность болевого эпизода в подавляющем большинстве (>90%) наблюдений не превышала 1 ч. У детей старшего возраста в единичных случаях длительность болевого эпизода составляла 2–3 ч. В большинстве случаев — у 247 (98%) детей БС купировался сменой положения тела, проведением разминочных упражнений и массажем. У 5 (2%) пациентов боль купировалась приемом нестероидных противовоспалительных препаратов либо простых анальгетиков.

Вероятной причиной возникновения боли в спине подавляющее большинство пациентов, а также их родителей считало длительное пребывание в относительно неподвижном состоянии в положении сидя, что было связано с учебным процессом как в школе, так и за ее пределами (дополнительные занятия с репетиторами, в художественной, музыкальной школах и др.). У 27 (10,7%) пациентов в качестве возможной причины появления боли указывались «малые» травмы (без нарушения целостности анатомических структур) в анамнезе.

Оценка неврологического статуса выявила микросимптоматику поражения ЦНС в 96 (38%) наблюдениях. Более чем у половины пациентов наблюдались признаки диффузного снижения мышечного тонуса. Второе место по частоте занимали различные проявления вегетативной дисфункции (головные боли сосудистого характера, эпизоды головокружения при резкой смене положения тела, быстрая утомляемость, эмоциональная лабильность, плохая переносимость транспорта, изменение дермографизма, гипергидроз и т.д.). У 2 (0,8%) подростков диагностирована пояснично-крестцовая радикулопатия с характерными изменениями в виде снижения ахиллова рефлекса на стороне поражения, наличия гипестезии в проекции соответствующего дерматома.

Нейроортопедический осмотр выявил нарушение конфигурации позвоночника у всех обследованных

детей. Наличие сколиотической деформации различной степени выраженности и локализации наблюдалось в 242 (96%) случаях. Варианты нарушения осанки (в соответствии с классическими схемами Штаффеля) выявлены у 219 (86,9%) пациентов детского возраста. Преобладали изменения по типу круглой спины — 135 (61,6%), плоская спина наблюдалась у 79 (36,1%) детей, сутулая спина встречалась только у младших школьников в 5 (2,3%) случаях.

Патобиомеханические изменения в регионах таза и нижних конечностей являются важными факторами запуска и поддержки как локальных изменений в отдельных элементах ОДА, так и изменений двигательного стереотипа в целом, что в свою очередь, приводит к возникновению перегрузок в структурах ОДА. Нарушение конфигурации таза выявлено у 204 (80,9%) детей. Наиболее часто встречался скрученный таз — у 126 (61,8%) пациентов. В 55 (27%) случаях диагностирован кососкрученный таз и в 23 (11,2%) наблюдениях — косой таз. Причиной косоного таза (как в его «чистом», так и в «кососкрученном» вариантах) у 63 (80,7%) пациентов являлось укорочение нижней конечности, а в 15 (19,3%) случаях — гипоплазия полтаза, нижнеквадрантная гипоплазия либо гемигипоплазия.

Снижение высоты сводов стопы наблюдалось у 142 (56,3%) детей и подростков. Структура плоскостопия была представлена следующим образом: продольное плоскостопие выявлено у 39 (27,5%) детей, поперечное плоскостопие — у 41 (28,9%), комбинированное плоскостопие — у 62 (43,6%).

Основной причиной возникновения боли в спине и задней поверхности шеи у детей явились функциональные и патоморфологические изменения в осевом скелете и мышцах, что проявлялось наличием вертебрального и экстравертебрального синдромов у всех обследованных.

Вертебральный синдром был обусловлен наличием нестабильности позвоночно-двигательных сегментов (ПДС) шейного и поясничного отделов и нарушением конфигурации позвоночника, осложненными функциональными блоками ПДС и крестцово-подвздошного сустава (КПС) у всех обследованных. Излюбленной локализацией функциональных блоков на шейном уровне оказались следующие ПДС: 0–C_I (53,9%), C_{III}–C_{IV} (56,7%), C_{II}–C_{III} (32,9%), C_{IV}–C_V (26,2%), C_{VII}–Th_I (44,8%) и Th_{II}–Th_{III} (22,2%). Выявлено, что с возрастом не только увеличивается частота встречаемости функциональных блоков, но и меняется их уровень. В младшем школьном возрасте наиболее часто диагностируются блокады краниоцервикального и шейногрудного переходов, в старшем возрасте (16–18 лет) появляются функциональные блоки на уровне C_{II}–C_{III}, C_{III}–C_{IV} и C_{IV}–C_V. На грудном уровне функциональные блоки локализуются на уровне Th_{IV}–Th_V (77,7%), Th_V–Th_{VI} (55,5%) и Th_{III}–Th_{IV} (31,7%). Характерным является сочетание функциональных блоков

в грудном отделе позвоночника с блоками поперечно-реберных суставов соответствующего уровня, а также функциональными блоками ПДС ниже-шейного отдела, краниоцервикального перехода, КПС. В пояснично-крестцовом отделе позвоночника функциональные блоки наиболее часто встречаются в области пояснично-грудного и пояснично-крестцового переходов с одинаковой частотой (37,6% каждый). Грыжа межпозвоночного диска как причина БС наблюдалась у пациентов старше 15 лет в 4 (1,6%) случаях.

Экстравертебральные проявления были представлены мышечно-тоническим и миофасциальным БС. Изолированный мышечно-тонический синдром наблюдался у детей до 10-летнего возраста; его выраженность не превышала 2 степени. Миофасциальный БС диагностировался у детей, начиная с возраста 10 лет, достигая максимума к 18 годам. Наиболее часто в патологический процесс вовлекались субокципитальные мышцы (у 91,2% пациентов), ременные мышцы головы и шеи (39,6%), трапециевидная (79,3%), надостная (57,9%), поднимающая лопатку (47,6%), ромбовидные (27,7%), выпрямляющая позвоночник (67,4%), квадратная мышца поясницы (13,9%), средняя (24,6%) и малая ягодичные (12,6%) мышцы.

Обсуждение

Основной причиной возникновения БС в области спины и задней поверхности шеи у всех 252 обследованных пациентов были функциональные изменения в ПДС различных отделов позвоночника и суставах таза, а также функциональные и патоморфологические изменения в мышцах задней поверхности шеи и туловища. Наиболее часто функциональные блоки локализуются в ПДС шейного и грудного отделов позвоночника и КПС. При этом уровни функциональных блоков преимущественно соответствуют вершинам искривления позвоночника. Отмечается увеличение количества функциональных блоков с возрастом пациентов. Традиционно нестабильность ПДС рассматривается как преморбид для функционального блокирования, для реализации которого необходимо появление локальной перегрузки. В силу анатомического строения позвоночника нестабильность характерна для его шейного и поясничного отделов, где функциональные блоки также встречаются чаще, преобладая на поясничном уровне. Это справедливо для пациентов взрослого возраста и связано с профессиональными либо бытовыми перегрузками. В детском возрасте мы видим иную картину: лидером по количеству функциональных блоков является шейный отдел позвоночника; второе место принадлежит грудному отделу. Очевидно, такая картина диктуется преобладанием статических перегрузок, связанных с учебным процессом у детей школьного возраста, над динамическими и стато-динамическими.

Интенсивность БС у детей имеет среднюю степень выраженности. Боль кратковременная, преиму-

ущественно ноющего характера, возникающая в дневное время. По мере взросления пациентов отмечается увеличение количества обострений, их длительности и интенсивности боли, что обусловлено сочетанием имеющихся функциональных изменений в ОДА со вступлением в период пубертата. Для пациентов данной группы характерно нахождение на диспансерном учете у детского невролога или педиатра с диагнозами «вегетососудистая дистония», «хроническая церебрососудистая недостаточность», «астено-невротический синдром». Также в этом возрасте наблюдается переход длительно существующей функциональной патологии в структурную, что иллюстрируется началом формирования в укороченных мышцах миофасциальных триггерных зон. Чаще указанные изменения локализуются в следующих мышцах: субокципитальных, ременных мышцах головы и шеи, нисходящей и горизонтальной порциях трапециевидных, поднимающих лопатку, надостных, малой и большой ромбовидных, выпрямляющей позвоночник, квадратной поясницы, средней и малой ягодичных. В отличие от взрослых пациентов, у детей изменения преобладают в области шеи и верхней части спины. Изменение конфигурации позвоночника в любой плоскости приводит к возникновению перегрузок и дальнейшим патобиомеханическим изменениям в скелетно-мышечной системе, а сколиотическая деформация, помимо этого, оказывает влияние на их латерализацию. Функциональная патология регионов таза и нижних конечностей существенно влияет на двигательный стереотип, изменения которого также могут быть причиной появления боли в спине.

Заключение

Результаты исследования дают возможность предполагать, что одной из главных причин возникновения БС в спине и задней поверхности шеи у пациентов школьного возраста является функциональная патология. Роль пускового механизма принадлежит статическим перегрузкам, возникающим вследствие длительного пребывания учащихся в относительно неподвижном «сидячем» положении. В отличие от взрослых пациентов, у школьников в первую очередь перегрузкам подвергаются шейный и грудной отделы позвоночника. В старшем школьном возрасте наблюдается переход длительно существующей функциональной патологии ОДА в структурную, что сопровождается прогрессированием БС.

ЛИТЕРАТУРА

1. Подчуфарова Е.В., Яхно Н.Н. *Боль в спине*. М.: ГЭОТАР-Медиа; 2010.
2. Breivik H., Collett B., Ventafridda V., Cohen R., Gallacher D. Survey of chronic pain in Europe: Prevalence, impact on daily life, and treatment. *Eur. J. Pain*. 2006; 10(4): 287-333. <https://doi.org/10.1016/j.ejpain.2005.06.009>
3. Яхно Н.Н., Кукушкин М.Л., Чурюканов М.В., Сыровегин А.В. Результаты открытого мультицентрового исследования «Мери-

- диан» по оценке распространенности болевых синдромов в амбулаторной практике и терапевтических предпочтений врачей. *Российский журнал боли*. 2012; (3-4): 10-4.
4. Эрдес Ш.Ф., Дубинина Т.В., Галушко Е.А. Боли в нижней части спины в обшклинической практике. *Терапевтический архив*. 2008; 80(5): 59-61.
 5. Bardin L.D., King P., Maher C.G. Diagnostic triage for low back pain: A practical approach for primary care. *Med. J. Aust.* 2017; 206(6): 268-73. <https://doi.org/10.5694/mja16.00828>
 6. Кукушкин М.Л. Острая боль в спине: диагностика и лечение. *Нервные болезни*. 2019; (2): 46-51. <https://doi.org/10.24411/2226-0757-2019-12104>
 7. Носова Н.Г., Голинская М.С., Конторович А.Е., Козлова С.Д., Трусевич Л.И. Профилактика прогрессирования дегенеративно-дистрофических процессов костно-мышечной системы у детей и подростков. *Медицинская помощь*. 2000; (5): 36-9.
 8. Исмагилов М.Ф., Мугерман Б.И. О спондилогенных альгических синдромах у детей и подростков. В кн.: Попелянский Я.Ю., ред. *Спондилогенные и миогенные заболевания нервной системы*. 1981; Казань: 69-71.
 9. Кариев М.Х., Матмусаев М.М., Норов А.У. Хирургическое лечение грыж поясничных межпозвонковых дисков у детей и подростков. *Вопросы нейрохирургии имени Н.Н. Бурденко*. 2009; 73(3): 22-6.
 10. Левит К. *Мануальная медицина*. М.: Медицина; 1993.
 11. Насонова В.А., Багирова Г.Г. Боль в нижней части спины у подростков. *Лечащий врач*. 2005; (1): 40-2.
 12. Никишина И.П. Дифференциальный диагноз болей в спине у детей. *Международный неврологический журнал*. 2005; (2): 32-6.
 13. Поворозник В.В., Ивашенко М.И. Боль в нижней части спины у детей. Распространенность. Причины. Механизмы развития. Особенности диагностики у детей. *Новости медицины и фармации*. 2010; (6).
 14. Губеев Б.Э., Хайбуллина Д.Х., Максимов Ю.Н., Девликамова Ф.И. Изменения кожных покровов как маркеры вертеброгенной патологии в детском и подростковом возрасте. *Мануальная терапия*. 2018; (3): 22-6.
 15. Сергеев А.В., Екушева Е.В. Боль в спине у детей и подростков. *Русский медицинский журнал*. 2019; 27(9): 28-32.
 16. Kim H.J., Green D.W. Adolescent back pain. *Curr. Opin. Pediatr.* 2008; 20(1): 37-45. <https://doi.org/10.1097/MOP.0b013e3282f357fe>
 17. Hebert J.J., Leboeuf-Yde C., Franz C., Lardon A., Hestbæk L., Manson N., et al. Pubertal development and growth are prospectively associated with spinal pain in young people (CHAMPS study-DK). *Eur. Spine J.* 2019; 28(7): 1565-71. <https://doi.org/10.1007/s00586-019-05905-6>
 18. Gennari J.M., Themar-Noel C., Panuel M., Bensamoun B., Deslandre C., Linglart A., et al. Adolescent spinal pain: The pediatric orthopedist's point of view. *Orthop. Traumatol. Surg. Res.* 2015; 101(6 Suppl.): S247-50. <https://doi.org/10.1016/j.otsr.2015.06.012>
 19. Kjaer P., Wedderkopp N., Korsholm L., Leboeuf-Yde C. Prevalence and tracking of back pain from childhood to adolescence. *BMC Musculoskelet. Disord.* 2011; 12: 98. <https://doi.org/10.1186/1471-2474-12-98>
 20. Breivik H., Collett B., Ventafridda V., Cohen R., Gallacher D. Survey of chronic pain in Europe: Prevalence, impact on daily life, and treatment. *Eur. J. Pain.* 2006; 10(4): 287-333. <https://doi.org/10.1016/j.ejpain.2005.06.009>
 21. Yakhno N.N., Kukushkin M.L., Churyukanov M.V., Syrovegin A.V. The results of open multicenter study "Meridian" for assessment of pain syndromes prevalence in ambulatory and therapeutic preferences of physicians. *Rossiyskiy zhurnal boli*. 2012; (3-4): 10-4. (in Russian)
 22. Epdes Sh.F., Dubinina T.V., Galushko E.A. Low back pain in general medical practice. *Terapevticheskiy arkhiv*. 2008; 80(5): 59-61. (in Russian)
 23. Bardin L.D., King P., Maher C.G. Diagnostic triage for low back pain: A practical approach for primary care. *Med. J. Aust.* 2017; 206(6): 268-73. <https://doi.org/10.5694/mja16.00828>
 24. Kukushkin M.L. Acute back pain: diagnosis and treatment. *Nervnye bolezni*. 2019; (2): 46-51. <https://doi.org/10.24411/2226-0757-2019-12104> (in Russian)
 25. Nosova N.G., Golinskaya M.S., Kontorovich A.E., Kozlova S.D., Trusevich L.I. Prevention of progression of degenerative-dystrophic processes of the musculoskeletal system in children and adolescents. *Meditsinskaya pomoshch'*. 2000; (5): 36-9. (in Russian)
 26. Ismagilov M.F., Mugerman B.I. Spondylogenic pain syndromes in children and adolescents. In: Popelyanskiy Ya.Yu., ed. *Spondylogenic and Myogenic Diseases of the Nervous System [Spondilogennye i miogennye zabolevaniya nervnoy sistemy]*. 1981; Kazan': 69-71. (in Russian)
 27. Kariev M.Kh., Matmusaev M.M., Norov A.U. Surgical treatment of lumbar disk herniation in children and adolescents. *Voprosy neyrokhirurgii imeni N.N. Burdenko*. 2009; 73(3): 22-6. (in Russian)
 28. Levit K. *Manual Medicine [Manual'naya meditsina]*. Moscow: Meditsina; 1993. (in Russian)
 29. Nasonova V.A., Bagirova G.G. Pain in the lower back in adolescents. *Lechashchiy vrach*. 2005; (1): 40-2. (in Russian)
 30. Nikishina I.P. Differential diagnosis of back pain in children. *Mezhdunarodnyy neurologicheskiy zhurnal*. 2005; (2): 32-6. (in Russian)
 31. Povoroznyuk V.V., Ivashchenko M.I. The lower back pain in children. Prevalence. The reasons. Development mechanisms. Features of diagnosis in children. *Novosti meditsiny i farmatsii*. 2010; (6). (in Russian)
 32. Gubeev B.E., Khaybullina D.Kh., Maksimov Yu.N., Devlikamova F.I. Changes in the skin as markers of vertebral pathology in childhood and adolescence. *Manual'naya terapiya*. 2018; (3): 22-6. (in Russian)
 33. Sergeev A.V., Ekusheva E.V. Back pain in children and adolescents. *Russkiy meditsinskiy zhurnal*. 2019; 27(9): 28-32. (in Russian)
 34. Kim H.J., Green D.W. Adolescent back pain. *Curr. Opin. Pediatr.* 2008; 20(1): 37-45. <https://doi.org/10.1097/MOP.0b013e3282f357fe>
 35. Hebert J.J., Leboeuf-Yde C., Franz C., Lardon A., Hestbæk L., Manson N., et al. Pubertal development and growth are prospectively associated with spinal pain in young people (CHAMPS study-DK). *Eur. Spine J.* 2019; 28(7): 1565-71. <https://doi.org/10.1007/s00586-019-05905-6>
 36. Gennari J.M., Themar-Noel C., Panuel M., Bensamoun B., Deslandre C., Linglart A., et al. Adolescent spinal pain: The pediatric orthopedist's point of view. *Orthop. Traumatol. Surg. Res.* 2015; 101(6 Suppl.): S247-50. <https://doi.org/10.1016/j.otsr.2015.06.012>
 37. Kjaer P., Wedderkopp N., Korsholm L., Leboeuf-Yde C. Prevalence and tracking of back pain from childhood to adolescence. *BMC Musculoskelet. Disord.* 2011; 12: 98. <https://doi.org/10.1186/1471-2474-12-98>
 38. Podchufarova E.V., Yakhno N.N. *Back Pain [Bol' v spine]*. Moscow: GEOTAR-Media; 2010. (in Russian)

REFERENCES

1. Podchufarova E.V., Yakhno N.N. *Back Pain [Bol' v spine]*. Moscow: GEOTAR-Media; 2010. (in Russian)

© КОЛЛЕКТИВ АВТОРОВ, 2020

Цоцонава Ж.М., Белопасов В.В., Ткачева Н.В.

Неопластический потенциал при пороках развития экто- и мезодермальных структур

ФГБОУ ВО «Астраханский государственный медицинский университет» Минздрава России, 414000, Астрахань, Россия

Введение. Пороки развития экто- и мезодермальных структур представляют собой разнообразные формы нарушения внутриутробного системного и локального морфогенеза, возникающие в различные сроки эмбрионального развития под влиянием факторов окружающей среды, геномных, хромосомных или генных мутаций. Разрегулирование клеточных функций вследствие мутаций и накопления дефектных белков инициирует опухолевую трансформацию тканей. Примером служат наследственные заболевания экто- и мезодермального происхождения — факоматозы (гамартоматозы).

Целью исследования явилось определение органоспецифичности, клинических проявлений, морфологических особенностей и степени прогрессии опухоли нервной системы и внутренних органов при наследственных заболеваниях экто- и мезодермального происхождения.

Материалы и методы. Обследовано 103 больных с наследственными факоматозами. Всем пациентам проводилось комплексное клинико-визуализационное обследование, в том числе магнитно-резонансная томография, эхокардиоскопия, ультразвуковое исследование органов брюшной полости, почек, забрюшинного пространства, компьютерная томография брюшной полости и легких.

Результаты. Причиной обращения больных было возникновение очаговых неврологических симптомов, фокальных и/или генерализованных эпилептических приступов. Клинические проявления определялись формой заболевания. Риск развития и прогрессирования различных новообразований наиболее высок при нейрофиброматозе I и II типов, туберозном склерозе, нейрокожном меланозе, множественной эндокринной неоплазии, ангиоматозах Гиппеля–Линдау, Луи–Бара. Благоприятное доброкачественное и стабильное течение, низкий злокачественный потенциал — отличительные признаки пигментоваскулярных факоматозов I–V типов.

Заключение. Знание клинических проявлений различных пороков развития кожи, сосудов, нервной системы, ассоциированных с опухолевым ростом в клетках и тканях, практически значимо. Ранняя диагностика, использование современных технологий консервативного и хирургического лечения позволяют достичь прогнозируемого результата, предотвратить развитие тяжелых осложнений, существенно улучшить качество жизни больных с этой патологией.

Ключевые слова: эктодерма; экзодерма; факоматозы; опухоли нервной системы; опухоли внутренних органов; мезодерма

Для цитирования: Цоцонава Ж.М., Белопасов В.В., Ткачева Н.В. Неопластический потенциал при пороках развития экто- и мезодермальных структур. *Неврологический журнал имени Л.О. Бадаляна*. 2020; 1(4): 208-216.

<https://doi.org/10.17816/2686-8997-2020-1-4-208-216>

Для корреспонденции: Цоцонава Жужуна Мурмановна, кандидат мед. наук, доц. кафедры неврологии и нейрохирургии с курсом последипломного образования ФГБОУ ВО «Астраханский государственный медицинский университет» Минздрава России, 414000, Астрахань. E-mail: tsotsonava02@yandex.ru

Участие авторов:

Цоцонава Ж.М. концепция, написание текста;
Белопасов В.В. концепция, редактирование текста;
Ткачева Н.В. редактирование текста;
Все соавторы утверждение окончательного варианта статьи, ответственность за целостность всех частей статьи.

Финансирование. Исследование не имело спонсорской поддержки.

Конфликт интересов. Авторы заявляют об отсутствии конфликта интересов.

Поступил 12.10.2020

Принята к печати 27.10.2020

Опубликована 25.12.2020

Zhuzhuna M. Tsotsonava, Vladimir V. Belopasov, Natal'ya V. Tkacheva

Neoplastic potential for malformations of the development of ecto- and mesodermal structures

Astrakhan State Medical University, Astrakhan, 414000, Russian Federation

Introduction. Malformations of ecto- and mesodermal structures represent various forms of abnormality of intrauterine systemic and local morphogenesis, arising at different times of embryonic development due to environmental factors, genomic, chromosomal or gene mutations. Dysregulation of cellular functions due to mutations and accumulation of defective proteins initiates tumor transformation of tissues e.g. hereditary diseases of ectomesodermal origin — phakomatosis (hamartomatosis).

The aim of the study was to determine organ specificity, clinical manifestations, morphological features and the degree of progression of tumors of the nervous system and internal organs in hereditary diseases of ectomesodermal origin.

Materials and methods. 103 patients with hereditary phakomatosis were examined. All of them underwent a comprehensive clinical imaging examination, including magnetic resonance imaging, echocardiography, ultrasound examination of the abdominal organs, kidneys, retroperitoneal space, and computed tomography of the abdominal cavity and lungs.

Results. The reason for the treatment of patients was the occurrence of focal neurological symptoms, focal and/or generalized epileptic seizures. Clinical manifestations were determined by the form of the disease. The risk of the development and progression of various neoplasms is the highest in neurofibromatosis type I–II, tuberous sclerosis, neurocutaneous melanosis, multiple endocrine neoplasia, angiomas of Hippel–Lindau, Louis–Bar. Favorable benign and stable course, low malignant potential are distinguishing characteristics of pigment-vascular phakomatosis type I–V.

Conclusion. Knowledge of the clinical manifestations of various malformations of the skin, blood vessels, and the nervous system associated with tumor growth in cells and tissues is practically significant. Early diagnosis and the use of modern technologies of conservative and surgical treatment allow achieving a predictable result, prevent the development of severe complications, and significantly improve the quality of life of patients with this pathology.

Keywords: ectoderm; mesoderm; phakomatoses; tumors of the nervous system and internal organs

For citation: Tsotsonava Zh.M., Belopasov V.V., Tkacheva N.V. Neoplastic potential for malformations of the development of ecto- and mesodermal structures. *Nevrologicheskiy Zhurnal imeni L.O. Badalyana (L.O. Badalyan Neurological Journal)*. 2020; 1(4): 208-216. (In Russian) <https://doi.org/10.17816/2686-8997-2020-1-4-208-216>

For correspondence: Zhuzhuna M. Tsotsonava, MD, Ph.D., Associate of the Department of Neurology and Neurosurgery with a course of postgraduate education of the Astrakhan State Medical University, Astrakhan, 414000, Russian Federation. E-mail: tsotsonava02@yandex.ru

Information about the authors:

Tkacheva N.V. <https://orcid.org/0000-0002-5203-3600>

Contribution:

Tsotsonava Zh.M. concept, text writing;

Belopasov V.V. concept, editing;

Tkacheva N.V. editing.

All co-authors approval of the final version of the manuscript, responsibility for the integrity of all parts of the manuscript.

Conflict of interest. The authors declare no conflict of interest.

Acknowledgment. The study had no sponsorship.

Received October 12, 2020

Accepted October 27, 2020

Published December 25, 2020

Введение

Пороки развития экто- и мезодермальных структур представляют собой разнообразные форм нарушения внутриутробного системного и локального морфогенеза, возникающие в различные сроки эмбрионального развития под влиянием факторов окружающей среды, геномных, хромосомных или генных мутаций [1–3]. Изменения структурных характеристик органов и тканей возможны уже на 3-й неделе развития зародыша, когда из эпибласта дифференцируются экто- и мезодерма, а из гипобласта — энтодерма. Во второй фазе периода гастрюляции (направленной миграции клеток зачатков тканей) из наружного зародышевого листка (эктодермы) образуются эпидермис и придатки кожи, органы чувств, нервная система, из среднего (мезодерма) — опорно-двигательный аппарат, сердечно-сосудистая, мочеполовая, соматическая и висцеральная мышечная системы, из внутреннего (энтодермы) — клетки гипофиза, щитовидной железы, органов дыхания и пищеварения. Разрегулирование клеточных функций вследствие мутаций и накопления дефектных белков не только инициирует развитие органных и системных аномалий, но и способствует при определенных обстоятельствах опухолевой трансформации тканей [4]. Примером могут служить наследственные заболевания эктомезодермального происхождения — факоматозы (гамартоматозы). В настоящее время описаны около 30 форм этой патологии, общей чертой которых, помимо полисистемности поражения, является высокая степень риска развития и прогрессирования опухолей различной локализации и гистоструктуры [5–9].

Цель исследования: определить органоспецифичность, клинические проявления, морфологические особенности и степень прогрессии опухолей нервной системы и внутренних органов при наследственных заболеваниях эктомезодермального происхождения.

Материалы и методы

Обследовано 103 больных с наследственными факоматозами:

- различными формами нейрофиброматоза ($n = 45$);
- туберозным склерозом ($n = 22$);
- нейродермальным меланозом ($n = 6$);
- атаксией-телеангиоэктазией, болезнью Луи-Бара ($n = 1$);
- ретиноцереbellарно-висцеральным ангиоматозом Гиппеля—Линдау ($n = 3$);
- энцефалотригеминальным ангиоматозом, синдромом Стерджа—Вебера ($n = 18$);
- синдромом Пари—Ромберга ($n = 5$);
- гипертрофической гемангиоэктазией, синдромом Клиппеля—Треноне—Рубашова ($n = 2$);
- врожденным системным ангиоматозом ($n = 1$).

Всем пациентам проводилось комплексное клинико-визуализационное обследование, в том числе магнитно-резонансная томография (МРТ), эхокардиоскопия (ЭхоКС), ультразвуковое исследование (УЗИ) органов брюшной полости, почек, забрюшинного пространства, компьютерная томография (КТ) брюшной полости и легких.

Результаты

Причиной обращения больных было возникновение очаговых неврологических симптомов, фокальных и/или генерализованных эпилептических приступов. Клинические проявления определялись формой заболевания.

Кожные проявления при болезни Реклингаузена (I тип нейрофиброматоза; $n = 43$) были представлены пигментными пятнами (веснушки, «кофе с молоком», участки гиперпигментации) различных размеров, кожными и подкожными нейрофибромами, у 5 больных они располагались по ходу нервных стволов. Ге-

нерализованный (узловой) нейрофиброматоз имелся у 3 человек, свисающие опухолевидные образования на лице, шее — у 2.

Диагностика нейрофиброматоза II типа основана на данных нейровизуализации (КТ, МРТ). У всех больных ($n = 3$) обнаружена двусторонняя невринома слуховых нервов. Опухоли ЦНС выявлены у 13 пациентов (менингиомы — у 3, астроцитомы — у 7, глиома гипоталамуса — у 2, мозолистого тела — у 1, невринома (шваннома) корешка спинного мозга — у 2, глиомы зрительных нервов — у 2, киста шишковидной железы — у 1), периферической нервной системы (нейрофибромы, шванномы) — у 5. В 2 случаях данные МРТ свидетельствовали о наличии у больных множественных глиоматозных узлов, локализующихся в паренхиме и стволе мозга, базальных ганглиях, полушариях мозжечка.

У больных с туберозным склерозом первыми появлялись гипопигментные пятна, позже развивались ангиофибромы лица, фиброзные бляшки. У каждого второго обнаружены околоногтевые фибромы, пятна типа «конфетти», участки «шагреновой кожи», которые со временем значительно увеличились в размерах. При ЭхоКС у 30% пациентов (в 1 случае пренатально) выявлена первичная опухоль сердца — солитарная рабдомиома. В связи со спонтанным регрессом, отсутствием симптоматичных аритмий данный вид патологии не ухудшал течение основного заболевания.

В 25% наблюдений с помощью УЗИ диагностированы множественные ангиомиолипомы почек и печени, кисты почек (поликистоз). Лабораторное исследование функции этих органов не выявило отклонений от возрастной нормы, несмотря на длительность заболевания и использование для лечения больных достаточно высоких доз антиконвульсантов. Указанный тип опухолей патогномичен для больных с туберозным склерозом, некоторые из них могут быть выявлены уже пренатально или при рождении ребенка.

У больных с ангиоматозом Гиппеля—Линдау диагностирована гемангиобластома мозжечка. Двое из них были членами одной семьи (тип наследования аутосомно-доминантный), третий — спорадический случай.

Среди обследованных больных с энцефалотригеминальным ангиоматозом, гипертрофической гемангиоэктазией Клиппеля—Треноне, синдромом Пари—Ромберга, окулокутанной телеангиоэктазией, пигментоваскулярными факоматозами, нейрокожным меланозом опухоли ЦНС и внутренних органов не выявлены, но онкогенный потенциал остается высоким.

Обсуждение

I и II типы нейрофиброматоза генетически детерминированы. Развитие опухолей ЦНС, периферической нервной системы, внутренних органов и кожи связано с мутациями генов в хромосомах 17q11.2 и 2217q11.21-q13.1, кодирующих белки нейрофибрин

и шванномин, что приводит к неконтролируемой пролиферации клеток тканей организма, развитию доброкачественных и злокачественных опухолей [6, 8, 14, 15]. К ним относятся нейрофибромы, шванномы, рабдомиосаркомы, гистiocитомы, нейрофибросаркомы периферических и черепно-мозговых нервов, гамартомы, меланомы радужки, липомы, ангиомы внутренних органов, висцеральные и эндокринные гормонально-активные опухоли (феохромоцитомы, инсулиномы), глиомы различной гистоструктуры и локализации, менингиомы, эпендимомы, медуллобластомы, нейробластомы, саркомы, неходжинские лимфомы, меланомы, множественные опухоли черепа и мозга, внутривозвоночные, экстра- и интрадуральные спинальные опухоли [16–23]. Множественные первичные глиомы не редкость у больных с нейрофиброматозом I типа [10, 11, 12], описания глиом мозолистого тела единичны [13].

Такое же разнообразие опухолей, но иной гистоструктуры имеется у больных с туберозным склерозом (болезнь Бурневила—Прингла). У большинства (92%) пациентов старше 5 лет заболевание дебютирует с эпилептических пароксизмов. В 60% случаев они имеют фокальное начало (височные и лобные доли) с вторичной генерализацией эпилептиформной активности. Сопоставление электроэнцефалографического очага и структурных изменений на МРТ позволяет с достаточной точностью локализовать «доминирующий» корковый тубер, являющийся причиной развития у большинства больных симптоматических форм эпилепсии [24–26]. Другие опухоли (ангиомиолипомы почек, печени, поджелудочной железы, надпочечников, онкоцитомы, аденомы желез внутренней секреции, гамартомы селезенки, полипы кишечного тракта) развиваются и идентифицируются по мере прогрессирования заболевания [27–29].

Наличие множественных гамартом не только в мозгу, но и во внутренних и эндокринных органах, сетчатой оболочке глаза — еще одна особенность туберозного склероза [30, 31]. Учитывая аутосомно-доминантный тип наследования, мягкое, часто бессимптомное течение заболевания у родителей и их ближайших родственников, комплексное обследование органов и систем необходимо проводить у всех не только после обнаружения опухолевого узла у одного из них, но и планомерно — при диспансерном наблюдении в режиме многолетнего мониторинга. Потеря генами *TSC1/TSC2* функции контроля над опухолевым ростом инициирует у некоторых больных развитие почечно-клеточного рака (карциномы), рака легких, поджелудочной железы, мочевого пузыря и/или малигнизацию ангиомиолипом [29, 32, 33].

Субэпендимальные гигантоклеточные астроцитомы боковых желудочков (выявлены у 3 больных) не способны к прогрессии, но при сдавлении отверстия Монро, нарушении ликвороциркуляции могут стать причиной скорострительной смерти больного

из-за развивающихся осложнений (эпилептического статуса, острой внутричерепной гипертензии, внутрижелудочкового кровотечения, тампонады ликворного оттока сгустками крови). Клинические симптомы (головная боль, судорожные приступы), не связанные с окклюзией ликворных путей, могут возникать за многие годы до появления ангиофибром лица, но могут отсутствовать, включая кожные проявления, например, когда опухоль обнаруживается случайно внутриутробно или при обследовании больного вне связи с данным заболеванием [34–36]. Ранняя диагностика при неврологическом дебюте и своевременное назначение таргетной системной терапии (эверолимуса, сиролимуса) позволяют изменить течение заболевания — уменьшить объем опухолевых образований и кожных очагов, ассоциированных с туберозным склерозом, предотвратить развитие судорожных приступов, интеллектуального дефицита, патологических форм нарушений социального взаимодействия [37–40]. Положительный эффект отмечается в ближайшие 3–6 мес после начала лечения [41].

У больных с пигментоваскулярными факоматозами, когда гемангиомы и сосудистые мальформации на коже сочетаются с очаговыми нарушениями пигментации кожи, опухоли иной гистоструктуры и локализации развиваются редко [43, 45]. Диагностика заболевания в этих случаях основывается на выявлении для каждого из 5 типов и субтипов *a* and *b* свойственных только им кожных элементов и сопутствующей патологии развития других органов и систем [42, 46]. Некоторые врожденные системные ангиоматозы проявляются клинически только при развитии ургентных состояний.

Примером может служить больной, который неоднократно поступал в различные стационары с диагнозами «острый гидронефроз» (удаление почки), «тромбоз вен нижних конечностей», «пищеводное кровотечение», «острое нарушение мозгового кровообращения». При обследовании выявлены структурные изменения, характерные для системного ангиоматоза: кавернозные ангиомы правой височной области, кавернозная трансформация воротной вены с наличием выраженных коллатералей, варикозное расширение и извитость вен пищевода, несостоятельность перфорантных вен нижних конечностей. Ангиомы и пигментные невусы на коже лица, шеи, туловища, верхних и нижних конечностей отсутствовали. Их наличие для больных с гамартоматозами является обязательным.

Первые признаки окулокутанной телеангиоэктазии — расширения капиллярной сети в виде «паучков» на коже лица, слизистой носа, рта, конъюнктиве и склере глазных яблок при синдроме Луи-Бар (Бодер–Седжвика) распознаются при осмотре ребенка уже в раннем младенческом или детском возрасте. Причиной обращений к врачу становятся задержка физического, психомоторного развития, носовые кровотечения, отчетливо выраженная предрасположен-

ность к заболеваниям верхних дыхательных путей, бронхиального дерева, легких, рано возникающие расстройства координации движений, речи и походки. При осмотре больного можно выявить очаговую гиперпигментацию кожи, поседение волос, глазодвигательные, мозжечковые, экстрапирамидные симптомы. Более значимы результаты лабораторной и лучевой диагностики. Из них заслуживают внимания снижение или отсутствие в сыворотке крови IgA, IgE, IgG, повышение уровня IgM, α -фетопротеина, инсулина, глюкозы. При КТ, УЗИ характерными для синдрома Луи-Бар маркерами являются гипоплазия лимфатических узлов, тимуса, селезенки, яичников, опухоли различной локализации. Развитие лейкозов и злокачественных опухолей у этих больных связывают с поражением лимфоретикулярной системы, иммунодефицитом, хромосомной нестабильностью, мутациями гена *ATM* (*ataxia-telangiectasia mutant*), кодирующего протеинкиназу (локализован на длинном плече 11-й хромосомы в сегменте 11q22-23) [47, 48]. Онкогенный потенциал мутаций *ATM* высок не только у больных, но и у их родственников — гетерозиготных носителей. У тех и других прижизненно или на аутопсии диагностируются лимфогранулематоз, лимфомы, рак кожи, слюнных желез, легких, молочных желез, пищевода, желудка, печени, поджелудочной железы, яичников [8]. Причиной смерти у нашей больной стала прогрессирующая хроническая дыхательная недостаточность, у её отца — рак желудка.

При энцефалотригеминальном ангиоматозе (синдроме Стерджа–Вебера), наряду с врожденными мальформациями сосудов кожи лица, мозговых оболочек и глаз, возможно обнаружение сосудистых опухолей (ангиом) на коже туловища, люмбосакральной области, слизистых оболочках носа, полости рта, верхних дыхательных путей (гортань, трахея), на поверхности или в глубоких слоях мышц губ и языка, при комплексном обследовании (в случаях развития кровотечения) или на аутопсии — в легких, печени, почках, поджелудочной железе, селезенке, кишечнике, яичниках [49]. Это подтверждают и результаты собственных наблюдений ($n = 18$). Как казуистика описывается сочетание энцефалотригеминального ангиоматоза с нейрофиброматозом, туберозным склерозом, окулодермальным меланозом Ота, гипомеланозом Ито [50–53]. Неблагоприятное течение заболевания определяется ранним возникновением у больных двигательных нарушений (гемипареза) и судорог, что является следствием лептоменингеального венозного ангиоматоза, диагностика которого наиболее эффективна при использовании методов нейровизуализации (КТ, МРТ, позитронно-эмиссионной томографии), особенно в тех случаях, когда отсутствует наиболее значимый признак заболевания — пылающий невус на лице в зоне иннервации I–II ветви тройничного нерва в виде «винного пятна». Развитие неврологической симптоматики может быть инициировано опухолью ЦНС (липомой, гамартомой,

фибриллярной или плеоморфной ксантоастроцитомой), наличие которой, даже после оперативного вмешательства, негативно отражается на качестве жизни больных [54–57].

Физическое благополучие особенно страдает при наличии выраженной асимметрии и деформаций частей тела — гемиатрофии/гемигипертрофии лица и конечностей. Такие дефекты тканей встречаются у больных с прогрессирующей атрофией Пари–Ромберга, краниофациальной фиброзной дисплазией, нейрофиброматозом, сосудистыми мальформациями (при синдроме Стерджа–Вебера, Клиппеля–Треноне, Паркс–Вебера–Рубашова) или их сочетании [58–60]. Гипертрофия разных частей тела достигает максимума при синдроме Протея. Помимо кожных пигментных невусов, ангиом, фибром и липом, возможно развитие первичных опухолей ЦНС [61, 62], внутренних органов [8, 63, 64], соединительной и костной ткани [65–67]. Вероятность их обнаружения высока также при других гамартوماتозах, в частности, при пигментоваскулярных факоматозах, синдроме множественных гамартом Коудена, базальноклеточном невусе (синдром Горлина–Гольца), линейном невусе сальных желез, синдроме Блоха–Сульцбергера (недержании пигмента), врожденном ангиохондроматозе (синдром Маффуччи), липоматозе (синдром Баннаяна–Райли–Рувалькабы), множественной эндокринной неоплазии Па и Пб типов [8, 45]. При диагностике болезни Пари–Ромберга необходимо наличие кардинальных признаков: гемиатрофии тканей лица, верхних и нижних конечностей. Для больных с синдромом Клиппеля–Треноне–Рубашова типичны увеличение длины и объема конечности, локальное расширение подкожных вен, присутствие на коже ангиом и гипопигментированных невусов.

Отличительной особенностью больных с ангиоматозом Гиппеля–Линдау является полисистемность пороков развития, их экстра- и интраневральная локализация, высокий риск неопластической трансформации в связи с вовлечением гена-супрессора опухолей, расположенного на коротком плече хромосомы 3p25-p26 [68]. Больные попадают на прием к врачу в связи с развитием глазных или неврологических симптомов. Первые обусловлены развитием гемангиобластомы сетчатки, вторые — гемангиобластомы мозжечка или спинного мозга. Крайне редко опухоль располагается супратенториально. Осмотр внешних покровов не способствует определению нозологии заболевания (гемангиомы кожи относятся к редким находкам), большую значимость имеют анамнестические данные, т.к. ангиоматоз Гиппеля–Линдау отличается высокой (до 90%) пенетрантностью фенотипического проявления [69]. При аутопсии, помимо опухолей ЦНС, нередко выявляются новообразования другой локализации [70, 71].

Наиболее высокий потенциал развития злокачественных образований — при болезни Рокитанского

(нейрокожном меланозе). К облигатным признакам этого заболевания относятся обширный врожденный меланоцитарный невус краниоторакальной, торокопоясничной локализации и поражение структур центральной нервной системы. В большинстве своем, независимо от расы и пола, диагностируются спорадические случаи. Заболевание выявляется при рождении ребенка, относится к порокам развития нейроэктодермальных структур. Кожа головы, туловища, конечностей больных покрыта бугристыми, возвышающимися над поверхностью кожи темно-коричневыми, синевато-черного цвета пятнистыми элементами (гамартомы сложного строения) с наличием очагов гипопигментации, гиперкератоза, оволосения. Они имеют неправильные очертания, полисегментарное расположение по типу «жилета», «купальника», «плавок». В патологический процесс вовлекаются все слои кожи, волосные фолликулы, потовые и сальные железы, кровеносные и лимфатические сосуды, подкожная клетчатка, иногда мышцы и кости [9, 72].

При меланобластозе ЦНС патологический процесс развивается в мягких мозговых оболочках, мозжечке, на основании головного мозга, вентральной поверхности моста, перимедулярно, в верхнешейных и грудных сегментах спинного мозга. Методы нейровизуализации в отдельных случаях позволяют выявлять оболочечные меланцитомы, лептоменингеальный и паренхиматозный меланоз при отсутствии у больных кожных проявлений. Выраженность неврологической симптоматики и исход заболевания определяются степенью злокачественности [73, 74]. Меланомы (одиночные и множественные) локализуются не только в оболочках, но и в паренхиме головного мозга [75]. Возможно распространение метастазов по ликворным путям, гематогенно за пределы нервной системы (в кости черепа, орбиту, мышцы, внутренние органы — легкие) [76]. Солитарные метастазы меланомы мозговых оболочек не всегда накапливают контрастирующее вещество, локализуются в мозжечке и полушариях головного мозга, преимущественно кзади от латеральной борозды. Часть метастазов по эпидуральным венозным сплетениям и ликворным путям распространяется вдоль спинного мозга. После обнаружения метастазов продолжительность жизни больных не превышает нескольких месяцев. К злокачественным опухолям внечерепной локализации относятся липосаркомы и рабдомиосаркомы. Оба типа опухолей отличаются мультицентрическим ростом, склонны к ранней гематогенной диссеминации, при расположении в области головы, шеи у детей до 15 лет могут метастазировать в головной мозг [77].

Знание клинических проявлений различных пороков развития кожи, сосудов, нервной системы, ассоциированных с опухолевым ростом в клетках и тканях, практически значимо. Ранняя диагностика, использование современных технологий консервативного и хирургического лечения позволяют достичь прогнози-

руемого результата, предотвратить развитие тяжелых осложнений, существенно улучшить качество жизни больных с этой патологией.

Заключение

1. Больные с множественными пороками развития кожи, сосудов, нервной системы нуждаются в диспансерном наблюдении и ежегодном комплексном углубленном исследовании органов грудной клетки, брюшной полости и ЦНС.

2. Прогнозируемый риск развития и прогрессирования различных новообразований наиболее высок при нейрофиброматозе I и II типов, туберозном склерозе, нейрокожном меланозе, множественной эндокринной неоплазии, ангиоматозах Гиппеля–Линдау и Луи-Бара.

3. Благоприятное доброкачественное и стабильное течение, низкий злокачественный потенциал — отличительные признаки пигментоваскулярных фактоматозов I–V типов.

ЛИТЕРАТУРА

- Скворцов И.А. *Неврология развития: Руководство для врачей*. М.: Литтера; 2008.
- Баранов В.С., Баранова Е.В., Иващенко Т.Э., Асеев М.В. *Генетика человека и гены предрасположенности: Введение в предиктивную медицину*. СПб.: Интермедика; 2000.
- Барашнев Ю.И., Бахарев В.А. *Эмбриофетопатии. Диагностика и профилактика аномалий центральной нервной системы и скелета*. М.: Триада-Х; 2010.
- Заридзе Д.Г. *Канцерогенез*. М.: Медицина; 2004.
- Dağrah R., Quaghebeur G. Intra-cranial manifestations of the neurocutaneous syndromes. *Clin. Radiol.* 2000; 55(2): 82-98. <https://doi.org/10.1053/crad.1999.0328>
- Мордовцев В.Н., Мордовцева В.В., Мордовцева В.В. *Наследственные болезни и пороки развития кожи: Атлас*. М.: Наука; 2004.
- Галил-Оглы Г.А., Молочков В.А., Сергеев Ю.В. *Дерматоонкология. Практическое руководство*. М.: Медицина для всех; 2005.
- Джонс К.Л. *Наследственные синдромы по Дэвиду Смуту. Атлас-справочник*. Пер. с англ. М.: Практика; 2011.
- Ламоткин И.А. *Клиническая дерматоонкология. Атлас*. М.: Бином. Лаборатория знаний; 2013.
- Albers A.C., Gutmann D.H. Gliomas in patients with neurofibromatosis type 1. *Expert Rev. Neurother.* 2009; 9(4): 535-9. <https://doi.org/10.1586/ern.09.4>
- Graf N. Glioblastoma in children with NF1: the need for basic research. *Pediatr. Blood Cancer.* 2010; 54(7): 870-1. <https://doi.org/10.1002/pbc.22487>
- Hekmatnia A., Ghazavi A., Marashi Shooshtari M.J., Hekmatnia F., Basiratnia R. Imaging review of neurofibromatosis: helpful aspects for early detection. *Iran J. Radiol.* 2011; 8(2): 63-74.
- Pascual-Castroviejo I., Pascual-Pascual S.I. Neurofibromatosis type 1 (NF1) associated with tumor of the corpus callosum. *Childs Nerv. Syst.* 2012; 28(12): 2177-80. <https://doi.org/10.1007/s00381-012-1903-9>
- Rasmussen S.A., Friedman J.M. NF1 gene and neurofibromatosis 1. *Am. J. Epidemiol.* 2000; 151(1): 33-40. <https://doi.org/10.1093/oxfordjournals.aje.a010118>
- Brems H., Beert E., de Ravel T., Legius E. Mechanisms in the pathogenesis of malignant tumours in neurofibromatosis type 1. *Lancet Oncol.* 2009; 10(5): 508-15. [https://doi.org/10.1016/S1470-2045\(09\)70033-6](https://doi.org/10.1016/S1470-2045(09)70033-6)
- Коновалов А.Н., Корниенко В.Н., Пронин И.Н. *Магнитно-резонансная томография в нейрохирургии*. М.: Видар; 1997.
- Коновалов А.Н., Корниенко В.Н., Озерова В.И., Пронин И.Н. *Нейрорентгенология детского возраста*. М.: Антидор; 2001.
- Guillermo J.S., Créange A., Kalifa C., Grill J., Rodriguez D., Doz F., et al. Prognostic factors of CNS tumours in Neurofibromatosis 1 (NF1): a retrospective study of 104 patients. *Brain.* 2003; 126(Pt. 1): 152-60. <https://doi.org/10.1093/brain/awg016>
- Tongsgard J.H. Clinical manifestations and management of neurofibromatosis type 1. *Semin. Pediatr. Neurol.* 2006; 13(1): 2-7. <https://doi.org/10.1016/j.spen.2006.01.005>
- Гринберг М.С. *Нейрохирургия*. Пер. с англ. М.: МЕДпресс-информ; 2010.
- Rosenfeld A., Listernick R., Charrow J., Goldman S. Neurofibromatosis type 1 and high-grade tumors of the central nervous system. *Childs Nerv. Syst.* 2010; 26(5): 663-7. <https://doi.org/10.1007/s00381-009-1024-2>
- Gokce G., Ceylan O.M., Mutlu F.M., Altinsoy H.I. Intracranial meningiomas and neurofibromatosis type 2. *Acta Neurochir. (Wien)*. 2014; 156(6): 1103. <https://doi.org/10.1007/s00701-014-2069-x>
- Varan A., Şen H., Aydın B., Yalçın B., Kutluk T., Akyüz C. Neurofibromatosis type 1 and malignancy in childhood. *Clin. Genet.* 2016; 89(3): 341-5. <https://doi.org/10.1111/cge.12625>
- Cuccia V., Zucaro G., Sosa F., Monges J., Lubienicki F., Taratuto A.L. Subependymal giant cell astrocytoma in children with tuberous sclerosis. *Childs Nerv. Syst.* 2003; 19(4): 232-43. <https://doi.org/10.1007/s00381-002-0700-2>
- Kassiri J., Snyder T.J., Bhargava R., Wheatley B.M., Sinclair D.B. Cortical tubers, cognition, and epilepsy in tuberous sclerosis. *Pediatr. Neurol.* 2011; 44(5): 328-32. <https://doi.org/10.1016/j.pediatrneurol.2011.01.001>
- Mukhin K.Yu., Kholin A.A., Mironov M.B., Petrukhin A.S., Holthausen H. *Epileptic Encephalopathies and Related Syndromes in Children*. Paris: John Libbey Eurotext; 2014.
- Дорофеева М.Ю., ред. *Туберозный склероз*. М.: Практическая медицина; 2012.
- Aslan E., Sap F., Sert A., Odabas D. Tuberous sclerosis and cardiac tumors: new electrocardiographic finding in an infant. *Tex. Heart Inst. J.* 2014; 41(5): 530-2. <https://doi.org/10.14503/THIJ-13-3571>
- Mei M., Rosen L.E., Reddy V., Cimbalku D.J., Gattuso P. Concurrent angiomyolipomas and renal cell neoplasms in patients without tuberous sclerosis: a retrospective study. *Int. J. Surg. Pathol.* 2015; 23(4): 265-70. <https://doi.org/10.1177/1066896915569914>
- Grajkowska W., Kotulska K., Jurkiewicz E., Matyja E. Brain lesions in tuberous sclerosis complex. Review. *Folia Neuropathol.* 2010; 48(3): 139-49.
- Jung T.Y., Kim Y.H., Jung S., Baek H.J., Lee K.H. The clinical characteristics of subependymal giant cell astrocytoma: five cases. *Brain Tumor Res. Treat.* 2015; 3(1): 44-7. <https://doi.org/10.14791/btrt.2015.3.1.44>
- Kim J.K., Park S.Y., Shon J.H., Cho K.S. Angiomyolipoma with minimal fat: differentiation from renal cell carcinoma at biphasic helical CT. *Radiology.* 2004; 230(3): 677-84. <https://doi.org/10.1148/radiol.2303030003>
- Leung A.K., Robson W.L. Tuberous sclerosis complex: a review. *J. Pediatr. Health Care.* 2007; 21(2): 108-14. <https://doi.org/10.1016/j.pedhc.2006.05.004>
- Goh S., Butler W., Thiele E.A. Subependymal giant cell tumors in tuberous sclerosis complex. *Neurology.* 2004; 63(8): 1457-61. <https://doi.org/10.1212/01.wnl.0000142039.14522.1a>
- Adriaansen M.E., Schaefer-Prokop C.M., Stijnen T., Duyndam D.A., Zonnenberg B.A., Prokop M. Prevalence of subependymal giant cell tumors in patients with tuberous sclerosis and a review of the literature. *Eur. J. Neurol.* 2009; 16(6): 691-6. <https://doi.org/10.1111/j.1468-1331.2009.02567.x>
- Reyes D., Prayson R. Glioblastoma in the setting of tuberous sclerosis. *J. Clin. Neurosci.* 2015; 22(5): 907-8. <https://doi.org/10.1016/j.jocn.2014.12.001>
- Maria B.L., Deidrick K.M., Roach E.S., Gutmann D.H. Tuberous sclerosis complex: pathogenesis, diagnosis, strategies, therapies, and future research directions. *J. Child Neurol.* 2004; 19(9): 632-42. <https://doi.org/10.1177/08830738040190090201>
- Jozwiak J., Jozwiak S., Oldak M. Molecular activity of sirolimus and its possible application in tuberous sclerosis treatment. *Med. Res. Rev.* 2006; 26(2): 160-80. <https://doi.org/10.1002/med.20049>

39. Bissler J.J., McCormack F.X., Young L.R., Iwing J.M., Chuck G., Leonard J.M., et al. Sirolimus for angiomyolipoma in tuberous sclerosis complex or lymphangiomyomatosis. *N. Engl. J. Med.* 2008; 358(2): 140-51. <https://doi.org/10.1056/NEJMoa063564>
40. Zitterbart K. Subependymal giant cell astrocytoma associated with tuberous sclerosis complex — pharmacological treatment using mTOR inhibitors. *Klin. Onkol.* 2014; 27(6): 401-5. <https://doi.org/10.14735/amko2014401> (in Czech)
41. Trelinska J., Dachowska I., Kotulska K., Baranska D., Fendler W., Jozwiak S., et al. Factors affecting response to everolimus therapy for subependymal giant cell astrocytomas associated with tuberous sclerosis. *Pediatr. Blood Cancer.* 2015; 62(4): 616-21. <https://doi.org/10.1002/pbc.25368>
42. Seckin D., Yucelten D., Aytug A., Demirkesen C. Phacomatosis pigmentovascularis type IIIb. *Int. J. Dermatol.* 2007; 46(9): 960-3. <https://doi.org/10.1111/j.1365-4632.2007.03121.x>
43. Fernández-Guarino M., Boixeda P., de Las Heras E., Aboin S., Garcia-Millán C., Olasolo P.J. Phacomatosis pigmentovascularis: Clinical findings in 15 patients and review of the literature. *J. Am. Acad. Dermatol.* 2008; 58(1): 88-93. <https://doi.org/10.1016/j.jaad.2007.08.012>
44. Smith J.R., Moore M.M., Stetson C.L. JAAD grand rounds quiz. Red, purple, and brown skin lesions in a 2-month-old boy. Phacomatosis pigmentovascularis type V. *J. Am. Acad. Dermatol.* 2012; 66(2): 341-2. <https://doi.org/10.1016/j.jaad.2010.09.008>
45. Ünlü E., Şahin T.A. Neonatal case of Phacomatosis pigmentovascularis Type IIa. *Balkan Med. J.* 2015; 32(1): 129-30. <https://doi.org/10.5152/balkanmedj.2015.15448>
46. Jun H.J., Kim S.M., Cho S.H., Lee J.D., Kim H.S. Phacomatosis Pigmentovascularis type Vb in a three-year old boy. *Ann. Dermatol.* 2015; 27(3): 353-4. <https://doi.org/10.5021/ad.2015.27.3.353>
47. Iourov I.Y., Vorsanova S.G., Yurov Y.B. *Somatic Genome Variations*. Chichester: John Wiley & Sons Ltd.; 2012.
48. Andrs M., Korabecny J., Nepovimova E., Jun D., Hodny Z., Moravcova S., et al. The development of ataxia telangiectasia mutated kinase inhibitors. *Mini Rev. Med. Chem.* 2014; 14(10): 805-11.
49. Wong H.S., Abdul Rahman R., Choo S.Y., Yahya N. Sturge-Weber-Syndrome with extreme ocular manifestation and rare association of upper airway angioma with anticipated difficult airway. *Med. J. Malaysia.* 2012; 67(4): 435-7.
50. Recupero S.M., Abdolrahimzadeh S., De Dominicis M., Mollo R. Sturge-Weber syndrome associated with naevus of Ota. *Eye (Lond).* 1998; 12(Pt. 2): 212-3. <https://doi.org/10.1038/eye.1998.50>
51. Değerliyurt A., Kantar A., Ceylaner S., Aysun S. Hypomelanosis of Ito and Sturge-Weber syndrome without facial nevus: an association or a new syndrome? *Pediatr. Neurol.* 2009; 40(5): 395-7. <https://doi.org/10.1016/j.pediatrneurol.2008.11.017>
52. Irimia A., Preda M., Ciuca C.A., Gavrilă C.D. Sturge Weber syndrome in association with oculo-dermal melanosis. *Oftalmologia.* 2007; 51(3): 45-9. (in Romanian)
53. Rodríguez-Bujaldón A.L., Vázquez-Bayo C., Jiménez-Puya R.J., Moreno-Giménez J.C. Sturge-Weber syndrome and type 1 neurofibromatosis: a chance association? *Actas Dermosifiliogr.* 2008; 99(4): 313-4. (in Spanish)
54. Mahmood A., Dujovny M., Chason J.L., Zamorano L.J. Sturge-Weber-Dimitri disease? In association with an astrocytoma. *Acta Neurochir. (Wien).* 1991; 110(1-2): 87-9. <https://doi.org/10.1007/BF01402053>
55. Kilickesmez O., Sanal H.T., Haholu A., Kocamaz E. Coexistence of pleomorphic xanthoastrocytoma with Sturge-Weber syndrome: MRI features. *Pediatr. Radiol.* 2005; 35(9): 910-3. <https://doi.org/10.1007/s00247-005-1480-0>
56. Curatolo P. MRI appearance of Sturge-Weber syndrome in tuberous sclerosis complex: is the neural crest the culprit? *J. Child Neurol.* 2009; 24(3): 263-6. <https://doi.org/10.1177/0883073808324220>
57. Morana G., Mancardi M.M., Baglietto M.G., Rossi A. Focal leptomeningeal enhancement and corticopial calcifications underlying a parietal convexity lipoma: a rare association of findings in 2 pediatric epileptic patients. *J. Child Neurol.* 2011; 26(5): 634-7. <https://doi.org/10.1177/0883073810387665>
58. Overdiek A., Feifel H., Schaper J., Mayatepek E., Rosenbaum T. Diagnostic delay of NF1 in hemifacial hypertrophy due to plexiform neurofibromas. *Brain Dev.* 2006; 28(5): 275-80. <https://doi.org/10.1016/j.braindev.2005.10.001>
59. Ricalde P., Magliocca K.R., Lee J.S. Craniofacial fibrous dysplasia. *Oral. Maxillofac. Surg. Clin. North Am.* 2012; 24(3): 427-41. <https://doi.org/10.1016/j.coms.2012.05.004>
60. Sen S., Bala S., Halder C., Ahar R., Gangopadhyay A. Phacomatosis pigmentovascularis presenting with sturge-weber syndrome and klippel-trenaunay syndrome. *Indian J. Dermatol.* 2015; 60(1): 77-9. <https://doi.org/10.4103/0019-5154.147801>
61. Trumpy I.G., Haakonsen M., Maehlen J., Lyberg T. Progressive facial hemiatrophy associated with an astrocytoma in the cerebellopontine region. *J. Oral. Maxillofac. Surg.* 2001; 59(6): 684-7. <https://doi.org/10.1053/joms.2001.23404>
62. Bergler-Czop B., Lis-Swiety A., Brzezińska-Wcisło L. Scleroderma linearis: hemiatrophia faciei progressiva (Parry-Romberg syndrome) without any changes in CNS and linear scleroderma “en coup de sabre” with CNS tumor. *BMC Neurol.* 2009; 9: 39. <https://doi.org/10.1186/1471-2377-9-39>
63. Geormăneanu M., Iagăru N., Popescu-Micloşanu S., Bădulescu M. Congenital hemihypertrophy. Tendency to association with other abnormalities and/or tumors. *Morphol. Embryol. (Bucur).* 1983; 29(1): 39-45.
64. Khan G.A., Melman A., Bank N. Renal involvement in neurocutaneous syndromes. *J. Am. Soc. Nephrol.* 1995; 5(7): 1411-7.
65. Sigillo R., Rivera H., Nikitakis N.G., Sauk J.J. Neurofibromatosis type 1: a clinicopathological study of the orofacial manifestations in 6 pediatric patients. *Pediatr. Dent.* 2002; 24(6): 575-80.
66. Hunt J.A., Hobar P.C. Common craniofacial anomalies: conditions of craniofacial atrophy/hypoplasia and neoplasia. *Plast. Reconstr. Surg.* 2003; 111(4): 1497-510. <https://doi.org/10.1097/01.PRS.0000049646.25757.BE>
67. Лумента Х.Б., Ди Россо К., Хаасе Й., Моэй Я.Я.А. *Нейрохирургия. Европейское руководство: в 2 томах. Том 2*. Пер. с англ. М.: Издательство Панфилова; БИНОМ. Лаборатория знаний; 2013.
68. Айкарди Ж. и др. *Заболевания нервной системы у детей: в 2-х томах. Том 2*. Пер. с англ. М.: Издательство Панфилова; БИНОМ. Лаборатория знаний; 2013.
69. Aicardi J., ed. *Diseases of the Nervous System in Childhood*. London: Mac Keith Press; 2009.
70. Weisbrod A.B., Kitano M., Thomas F., Williams D., Gulati N., Gesuwan K., et al. Assessment of tumor growth in pancreatic neuroendocrine tumors in von Hippel Lindau syndrome. *J. Am. Coll. Surg.* 2014; 218(2): 213-9. <https://doi.org/10.1016/j.jamcollsurg.2013.10.025>
71. Вулф К., Джонсон Р., Сюрмонд Д. *Дерматология по Томасу Фицпатрику: Атлас-справочник*. Пер. с англ. М.: Практика; 2007: 361-5.
72. Wolff K., Johnson R.A., Suurmond D. *Fitzpatrick's Color Atlas and Synopsis of Clinical Dermatology*. New York: McGraw-Hill; 2005.
73. Белопасов В.В., Ткачева Н.В., Сопрунова И.В., Цононава Ж.М., Ажжамалов С.И. Болезнь Рокитанского (нейрокожный меланоз). *Нейрохирургия и неврология детского возраста.* 2012; (2-3): 36-43.
74. Корниенко В.Н., Серков С.В., Пронин И.Н., Коршунов А.Г., Эриксен М.Р. Нейрокожный меланоз в сочетании с интракраниальной беспигментной меланомой: (клиническое наблюдение). *Медицинская визуализация.* 2003; (3): 27-33.
75. Kornienko V.N., Serkov S.V., Pronin I.N., Korshunov A.G., Erikson M.R. Neurocutaneous melanosis and anaplastic melanoma of the brain (case report). *Meditsinskaya vizualizatsiya.* 2003; (3): 27-33. (in Russian)
76. Rao G.R., Durga Prasad B.K., Amareswar A., Vijaya K.T. Large congenital melanocytic nevus with metastatic melanoma with a probable primary in the lung. *Indian J. Dermatol. Venereol. Leprol.* 2011; 77(1): 51-4. <https://doi.org/10.4103/0378-6323.74980>
77. Тепляков В.В., Карпенко В.Ю., Седых С.А., Волченко Н.Н., Шаталов А.М., Епифанова С.В. Ошибки в диагностике и лечении сарком мягких тканей. *Хирургия. Журнал им. Н.И. Пирогова.* 2011; (1): 36-42.

REFERENCES

1. Skvortsov I.A. *Neurology of Development: A Guide for Physicians [Nevrologiya razvitiya: Rukovodstvo dlya vrachej]*. Moscow: Littera; 2008. (in Russian)
2. Baranov V.S., Baranova E.V., Ivashchenko T.E., Aseev M.V. *Human Genetics and Predisposition Genes (An Introduction to Predictive Medicine) [Genetika cheloveka i geny predispozitsionnosti: Vvedenie v prediktivnyuyu meditsinu]*. St. Petersburg: Intermedika; 2000. (in Russian)
3. Barashnev Yu.I., Bakharev V.A. *Embryophetopathy. Diagnostics and Prevention of Anomalies of the Central Nervous System and Skeleton [Embriofetopatii. Diagnostika i profilaktika anomalii tsentral'noy nervnoy sistemy i skeleta]*. Moscow: Triada-Kh; 2010. (in Russian)
4. Zaridze D.G. *Carcinogenesis [Kantserogenez]*. Moscow: Meditsina; 2004. (in Russian)
5. Darrah R., Quaghebeur G. Intra-cranial manifestations of the neurocutaneous syndromes. *Clin. Radiol.* 2000; 55(2): 82-98. <https://doi.org/10.1053/crad.1999.0328>
6. Mordovtsev V.N., Mordovtseva V.V., Mordovtseva V.V. *Hereditary Diseases and Skin Defects. Atlas [Nasledstvennyye bolezni i poroki razvitiya kozhi: Atlas]*. Moscow: Nauka; 2004. (in Russian)
7. Galil-Ogly G.A., Molochkov V.A., Sergeev Yu.V. *Dermatooncology. A Practical Guide [Dermatoonkologiya. Prakticheskoe rukovodstvo]*. Moscow: Meditsina dlya vseh; 2005. (in Russian)
8. Jones K.L. *Recognizable Patterns of Human Malformation: Genetic, Embryologic and Clinical Aspects*. Philadelphia: Saunders; 1982.
9. Lamotkin I.A. *Clinical Dermato-Oncology. Atlas [Klinicheskaya dermatoonkologiya. Atlas]*. Moscow: Binom. Laboratoriya znaniy; 2013. (in Russian)
10. Albers A.C., Gutmann D.H. Gliomas in patients with neurofibromatosis type 1. *Expert Rev. Neurother.* 2009; 9(4): 535-9. <https://doi.org/10.1586/ern.09.4>
11. Graf N. Glioblastoma in children with NF1: the need for basic research. *Pediatr. Blood Cancer.* 2010; 54(7): 870-1. <https://doi.org/10.1002/pbc.22487>
12. Hekmatnia A., Ghazavi A., Marashi Shoostari M.J., Hekmatnia F., Basiratnia R. Imaging review of neurofibromatosis: helpful aspects for early detection. *Iran J. Radiol.* 2011; 8(2): 63-74.
13. Pascual-Castroviejo I., Pascual-Pascual S.I. Neurofibromatosis type 1 (NF1) associated with tumor of the corpus callosum. *Childs Nerv. Syst.* 2012; 28(12): 2177-80. <https://doi.org/10.1007/s00381-012-1903-9>
14. Rasmussen S.A., Friedman J.M. NF1 gene and neurofibromatosis 1. *Am. J. Epidemiol.* 2000; 151(1): 33-40. <https://doi.org/10.1093/oxfordjournals.aje.a010118>
15. Brems H., Beert E., de Ravel T., Legius E. Mechanisms in the pathogenesis of malignant tumours in neurofibromatosis type 1. *Lancet Oncol.* 2009; 10(5): 508-15. [https://doi.org/10.1016/S1470-2045\(09\)70033-6](https://doi.org/10.1016/S1470-2045(09)70033-6)
16. Konovalov A.N., Kornienko V.N., Pronin I.N. *Magnetic Resonance Imaging in Neurosurgery [Magnitno-rezonansnaya tomografiya v neyrokhirurgii]*. Moscow: Vidar; 1997. (in Russian)
17. Konovalov A.N., Kornienko V.N., Ozerova V.I., Pronin I.N. *Pediatric Neuroradiology [Neyrorentgenologiya detskogo vozrasta]*. Moscow: Antidor; 2001. (in Russian)
18. Guillamo J.S., Créange A., Kalifa C., Grill J., Rodriguez D., Doz F., et al. Prognostic factors of CNS tumours in Neurofibromatosis 1 (NF1): a retrospective study of 104 patients. *Brain.* 2003; 126(Pt. 1): 152-60. <https://doi.org/10.1093/brain/awg016>
19. Tongsgard J.H. Clinical manifestations and management of neurofibromatosis type 1. *Semin. Pediatr. Neurol.* 2006; 13(1): 2-7. <https://doi.org/10.1016/j.spen.2006.01.005>
20. Greenberg M.S. *Handbook of Neurosurgery*. New York: Thieme Medical Publishers; 2001.
21. Rosenfeld A., Listerick R., Charrow J., Goldman S. Neurofibromatosis type 1 and high-grade tumors of the central nervous system. *Childs Nerv. Syst.* 2010; 26(5): 663-7. <https://doi.org/10.1007/s00381-009-1024-2>
22. Gokce G., Ceylan O.M., Mutlu F.M., Altinsoy H.I. Intracranial meningiomas and neurofibromatosis type 2. *Acta Neurochir. (Wien)*. 2014; 156(6): 1103. <https://doi.org/10.1007/s00701-014-2069-x>
23. Varan A., Şen H., Aydın B., Yalçın B., Kutluk T., Akyüz C. Neurofibromatosis type 1 and malignancy in childhood. *Clin. Genet.* 2016; 89(3): 341-5. <https://doi.org/10.1111/cge.12625>
24. Cuccia V., Zucaro G., Sosa F., Monges J., Lubieniek F., Taratuto A.L. Subependymal giant cell astrocytoma in children with tuberous sclerosis. *Childs Nerv. Syst.* 2003; 19(4): 232-43. <https://doi.org/10.1007/s00381-002-0700-2>
25. Kassiri J., Snyder T.J., Bhargava R., Wheatley B.M., Sinclair D.B. Cortical tubers, cognition, and epilepsy in tuberous sclerosis. *Pediatr. Neurol.* 2011; 44(5): 328-32. <https://doi.org/10.1016/j.pediatrneurol.2011.01.001>
26. Mukhin K.Yu., Kholin A.A., Mironov M.B., Petrukhin A.S., Hothausen H. *Epileptic Encephalopathies and Related Syndromes in Children*. Paris: John Libbey Eurotext; 2014.
27. Dorofeeva M.Yu., ed. *Tuberous Sclerosis [Tuberoznyy skleroz]*. Moscow: Prakticheskaya meditsina; 2012. (in Russian)
28. Aslan E., Sap F., Sert A., Odabas D. Tuberous sclerosis and cardiac tumors: new electrocardiographic finding in an infant. *Tex. Heart Inst. J.* 2014; 41(5): 530-2. <https://doi.org/10.14503/THIJ-13-3571>
29. Mei M., Rosen L.E., Reddy V., Cimaluk D.J., Gattuso P. Concurrent angiomyolipomas and renal cell neoplasms in patients without tuberous sclerosis: a retrospective study. *Int. J. Surg. Pathol.* 2015; 23(4): 265-70. <https://doi.org/10.1177/1066896915569914>
30. Grajkowska W., Kotulska K., Jurkiewicz E., Matyja E. Brain lesions in tuberous sclerosis complex. Review. *Folia Neuropathol.* 2010; 48(3): 139-49.
31. Jung T.Y., Kim Y.H., Jung S., Baek H.J., Lee K.H. The clinical characteristics of subependymal giant cell astrocytoma: five cases. *Brain Tumor Res. Treat.* 2015; 3(1): 44-7. <https://doi.org/10.14791/btr.2015.3.1.44>
32. Kim J.K., Park S.Y., Shon J.H., Cho K.S. Angiomyolipoma with minimal fat: differentiation from renal cell carcinoma at biphasic helical CT. *Radiology.* 2004; 230(3): 677-84. <https://doi.org/10.1148/radiol.2303030003>
33. Leung A.K., Robson W.L. Tuberous sclerosis complex: a review. *J. Pediatr. Health Care.* 2007; 21(2): 108-14. <https://doi.org/10.1016/j.pedhc.2006.05.004>
34. Goh S., Butler W., Thiele E.A. Subependymal giant cell tumors in tuberous sclerosis complex. *Neurology.* 2004; 63(8): 1457-61. <https://doi.org/10.1212/01.wnl.0000142039.14522.1a>
35. Adriaensens M.E., Schaefer-Prokop C.M., Stijnen T., Duyndam D.A., Zonnenberg B.A., Prokop M. Prevalence of subependymal giant cell tumors in patients with tuberous sclerosis and a review of the literature. *Eur. J. Neurol.* 2009; 16(6): 691-6. <https://doi.org/10.1111/j.1468-1331.2009.02567.x>
36. Reyes D., Prayson R. Glioblastoma in the setting of tuberous sclerosis. *J. Clin. Neurosci.* 2015; 22(5): 907-8. <https://doi.org/10.1016/j.jocn.2014.12.001>
37. Maria B.L., Deidrick K.M., Roach E.S., Gutmann D.H. Tuberous sclerosis complex: pathogenesis, diagnosis, strategies, therapies, and future research directions. *J. Child Neurol.* 2004; 19(9): 632-42. <https://doi.org/10.1177/08830738040190090201>
38. Jozwiak J., Jozwiak S., Oldak M. Molecular activity of sirolimus and its possible application in tuberous sclerosis treatment. *Med. Res. Rev.* 2006; 26(2): 160-80. <https://doi.org/10.1002/med.20049>
39. Bissler J.J., McCormack F.X., Young L.R., Iwing J.M., Chuck G., Leonard J.M., et al. Sirolimus for angiomyolipoma in tuberous sclerosis complex or lymphangiomyomatosis. *N. Engl. J. Med.* 2008; 358(2): 140-51. <https://doi.org/10.1056/NEJMoa063564>
40. Zitterbart K. Subependymal giant cell astrocytoma associated with tuberous sclerosis complex – pharmacological treatment using mTOR inhibitors. *Klin. Onkol.* 2014; 27(6): 401-5. <https://doi.org/10.14735/amko2014401> (in Czech)
41. Trelinska J., Dachowska I., Kotulska K., Baranska D., Fendler W., Jozwiak S., et al. Factors affecting response to everolimus therapy for subependymal giant cell astrocytomas associated with tuberous sclerosis. *Pediatr. Blood Cancer.* 2015; 62(4): 616-21. <https://doi.org/10.1002/pbc.25368>
42. Seckin D., Yucelten D., Aytug A., Demirkesen C. Phacomatosis pigmentovascularis type IIb. *Int. J. Dermatol.* 2007; 46(9): 960-3. <https://doi.org/10.1111/j.1365-4632.2007.03121.x>
43. Fernández-Guarino M., Boixeda P., de Las Heras E., Aboin S.,

- García-Millán C., Olosolo P.J. Phacomatosis pigmentovascularis: Clinical findings in 15 patients and review of the literature. *J. Am. Acad. Dermatol.* 2008; 58(1): 88–93. <https://doi.org/10.1016/j.jaad.2007.08.012>
44. Smith J.R., Moore M.M., Stetson C.L. JAAD grand rounds quiz. Red, purple, and brown skin lesions in a 2-month-old boy. Phacomatosis pigmentovascularis type V. *J. Am. Acad. Dermatol.* 2012; 66(2): 341–2. <https://doi.org/10.1016/j.jaad.2010.09.008>
45. Ünlü E., Şahin T.A. Neonatal case of Phacomatosis pigmentovascularis Type IIa. *Balkan Med. J.* 2015; 32(1): 129–30. <https://doi.org/10.5152/balkanmedj.2015.15448>
46. Jun H.J., Kim S.M., Cho S.H., Lee J.D., Kim H.S. Phacomatosis Pigmentovascularis type Vb in a three-year old boy. *Ann. Dermatol.* 2015; 27(3): 353–4. <https://doi.org/10.5021/ad.2015.27.3.353>
47. Iourov I.Y., Vorsanova S.G., Yurov Y.B. *Somatic Genome Variations*. Chichester: John Wiley & Sons Ltd.; 2012.
48. Andrs M., Korabecny J., Nepovimova E., Jun D., Hodny Z., Moravcova S., et al. The development of ataxia telangiectasia mutated kinase inhibitors. *Mini Rev. Med. Chem.* 2014; 14(10): 805–11.
49. Wong H.S., Abdul Rahman R., Choo S.Y., Yahya N. Sturge-Weber-Syndrome with extreme ocular manifestation and rare association of upper airway angioma with anticipated difficult airway. *Med. J. Malaysia.* 2012; 67(4): 435–7.
50. Recupero S.M., Abdolrahimzadeh S., De Dominicis M., Mollo R. Sturge-Weber syndrome associated with naevus of Ota. *Eye (Lond)*. 1998; 12(Pt. 2): 212–3. <https://doi.org/10.1038/eye.1998.50>
51. Değerliuyurt A., Kantar A., Ceylaner S., Aysun S. Hypomelanosis of Ito and Sturge-Weber syndrome without facial nevus: an association or a new syndrome? *Pediatr. Neurol.* 2009; 40(5): 395–7. <https://doi.org/10.1016/j.pediatrneurol.2008.11.017>
52. Irimia A., Preda M., Ciuca C.A., Gavrilă C.D. Sturge Weber syndrome in association with oculo-dermal melanosis. *Oftalmologia.* 2007; 51(3): 45–9. (in Romanian)
53. Rodríguez-Bujaldón A.L., Vázquez-Bayo C., Jiménez-Puya R.J., Moreno-Giménez J.C. Sturge-Weber syndrome and type I neurofibromatosis: a chance association? *Actas Dermosifiliogr.* 2008; 99(4): 313–4. (in Spanish)
54. Mahmood A., Dujovny M., Chason J.L., Zamorano L.J. Sturge-Weber-Dimitri disease? In association with an astrocytoma. *Acta Neurochir. (Wien)*. 1991; 110(1–2): 87–9. <https://doi.org/10.1007/BF01402053>
55. Kilickesmez O., Sanal H.T., Haholu A., Kocamaz E. Coexistence of pleomorphic xanthoastrocytoma with Sturge-Weber syndrome: MRI features. *Pediatr. Radiol.* 2005; 35(9): 910–3. <https://doi.org/10.1007/s00247-005-1480-0>
56. Curatolo P. MRI appearance of Sturge-Weber syndrome in tuberous sclerosis complex: is the neural crest the culprit? *J. Child Neurol.* 2009; 24(3): 263–6. <https://doi.org/10.1177/0883073808324220>
57. Morana G., Mancardi M.M., Baglietto M.G., Rossi A. Focal leptomeningeal enhancement and corticopial calcifications underlying a parietal convexity lipoma: a rare association of findings in 2 pediatric epileptic patients. *J. Child Neurol.* 2011; 26(5): 634–7. <https://doi.org/10.1177/0883073810387665>
58. Overdiek A., Feifel H., Schaper J., Mayatepek E., Rosenbaum T. Diagnostic delay of NF1 in hemifacial hypertrophy due to plexiform neurofibromas. *Brain Dev.* 2006; 28(5): 275–80. <https://doi.org/10.1016/j.braindev.2005.10.001>
59. Ricalde P., Magliocca K.R., Lee J.S. Craniofacial fibrous dysplasia. *Oral. Maxillofac. Surg. Clin. North Am.* 2012; 24(3): 427–41. <https://doi.org/10.1016/j.coms.2012.05.004>
60. Sen S., Bala S., Halder C., Ahar R., Gangopadhyay A. Phacomatosis pigmentovascularis presenting with sturge-weber syndrome and klippel-trenaunay syndrome. *Indian J. Dermatol.* 2015; 60(1): 77–9. <https://doi.org/10.4103/0019-5154.147801>
61. Trumpy I.G., Haakonsen M., Maehlen J., Lyberg T. Progressive facial hemiatrophy associated with an astrocytoma in the cerebellopontine region. *J. Oral. Maxillofac. Surg.* 2001; 59(6): 684–7. <https://doi.org/10.1053/joms.2001.23404>
62. Bergler-Czop B., Lis-Swiety A., Brzezińska-Wcisło L. Scleroderma linearis: hemiatrophia faciei progressiva (Parry-Romberg syndrome) without any changes in CNS and linear scleroderma "en coup de sabre" with CNS tumor. *BMC Neurol.* 2009; 9: 39. <https://doi.org/10.1186/1471-2377-9-39>
63. Geormăneanu M., Iagăru N., Popescu-Micloşanu S., Bădulescu M. Congenital hemihypertrophy. Tendency to association with other abnormalities and/or tumors. *Morphol. Embryol. (Bucur)*. 1983; 29(1): 39–45.
64. Khan G.A., Melman A., Bank N. Renal involvement in neurocutaneous syndromes. *J. Am. Soc. Nephrol.* 1995; 5(7): 1411–7.
65. Sigillo R., Rivera H., Nikitakis N.G., Sauk J.J. Neurofibromatosis type 1: a clinicopathological study of the orofacial manifestations in 6 pediatric patients. *Pediatr. Dent.* 2002; 24(6): 575–80.
66. Hunt J.A., Hobar P.C. Common craniofacial anomalies: conditions of craniofacial atrophy/hypoplasia and neoplasia. *Plast. Reconstr. Surg.* 2003; 111(4): 1497–510. <https://doi.org/10.1097/01.PRS.0000049646.25757.BE>
67. Al-Aizari N.A., Azzeghaiby S.N., Al-Shamiri H.M., Darwish S., Tarakji B. Oral manifestations of Parry-Romberg syndrome: A review of literature. *Avicenna J. Med.* 2015; 5(2): 25–8. <https://doi.org/10.4103/2231-0770.154193>
68. Lumenta C.B., Di Rocco C., Haase J., Mooij J.J.A., eds. *Neurosurgery. European Manual of Medicine*. Wien–New York: Springer; 2010.
69. Aicardi J., ed. *Diseases of the Nervous System in Childhood*. London: Mac Keith Press; 2009.
70. Weisbrod A.B., Kitano M., Thomas F., Williams D., Gulati N., Gesuwan K., et al. Assessment of tumor growth in pancreatic neuroendocrine tumors in von Hippel Lindau syndrome. *J. Am. Coll. Surg.* 2014; 218(2): 163–9. <https://doi.org/10.1016/j.jamcollsurg.2013.10.025>
71. Cassol C., Mete O. Endocrine manifestations of von Hippel-Lindau disease. *Arch. Pathol. Lab. Med.* 2015; 139(2): 263–8. <https://doi.org/10.5858/arpa.2013-0520-RS>
72. Wolff K., Johnson R.A., Suurmond D. *Fitzpatrick's Color Atlas and Synopsis of Clinical Dermatology*. New York: McGraw-Hill; 2005.
73. Burrstein F., Seier H., Hudgins P.A., Zapiach L. Neurocutaneous melanosis. *J. Craniofac. Surg.* 2005; 16(5): 874–6. <https://doi.org/10.1097/01.scs.0000181050.06696.4d>
74. Belopasov V.V., Tkacheva N.V., Soprunova I.V., Tsotsanova Zh.M., Azhkamalov S.I. Rokitsansky disease (neurocutaneous melanosis). *Nevrokhirurgiya i nevrologiya detskogo vozrasta.* 2012; (2–3): 36–43. (in Russian)
75. Kornienko V.N., Serkov S.V., Pronin I.N., Korshunov A.G., Erikson M.R. Neurocutaneous melanosis and anaplastic melanoma of the brain (case report). *Meditsinskaya vizualizatsiya.* 2003; (3): 27–33. (in Russian)
76. Rao G.R., Durga Prasad B.K., Amareswar A., Vijaya K.T. Large congenital melanocytic nevus with metastatic melanoma with a probable primary in the lung. *Indian J. Dermatol. Venereol. Leprol.* 2011; 77(1): 51–4. <https://doi.org/10.4103/0378-6323.74980>
77. Teplyakov V.V., Karpenko V.Yu., Sedykh S.A., Volchenko N.N., Shatalov A.M., Epifanova S.V. Mistakes in diagnostics and treatment of soft tissue sarcomas. *Khirurgiya. Zhurnal im. N.I. Pirogova.* 2011; (1): 36–42. (in Russian)

© КЕНИС В.М., ХУСАИНОВ Н.О., 2020

Кенис В.М.^{1,2}, Хусаинов Н.О.¹

Применение обуви типа «сквикеры» у детей с транзиторной идиопатической ходьбой на цыпочках

¹ФГБУ «Национальный медицинский исследовательский центр детской травматологии и ортопедии им. Г.И. Турнера» Минздрава России, 196603, Санкт-Петербург, Пушкин, Россия;

²ФГБОУ ВО «Северо-Западный государственный медицинский университет им. И.И. Мечникова» Минздрава России, 191015, Санкт-Петербург, Россия

Введение. Транзиторная ходьба на цыпочках — частое явление у детей младшего возраста, имеющее доброкачественный характер. Тем не менее родители детей обращаются к ортопедам с жалобами на постоянную или периодическую ходьбу на цыпочках.

Целью настоящего исследования была первичная оценка эффективности обуви типа «сквикеры» для оптимизации двигательной активности детей с транзиторной идиопатической ходьбой на цыпочках.

Материалы и методы. Нами проведено исследование серии случаев, включавшее 24 ребенка (средний возраст 21,4 мес), наблюдавшихся ортопедами в поликлиниках с жалобами на нарушение походки в виде ходьбы на цыпочках. Детям была бесплатно предоставлена обувь «сквикеры». Родителям было предложено заполнить анкеты по прошествии 1 месяца.

Результаты. Родители 22 детей, носивших «сквикеры», отмечали улучшения: ребенок перестал или стал меньше ходить на цыпочках, более половины родителей отмечали нормализацию ходьбы в обычной обуви, а треть — босиком. Отрицательных эффектов не отмечено.

Обсуждение. Нами проведена оценка первичной эффективности модификации обуви («сквикеры») у детей с транзиторной идиопатической ходьбой на цыпочках. В качестве вероятного механизма, лежащего в основе эффекта «сквикеров», можно предположить формирование эффекта биологической обратной связи за счёт дополнительного рекрутирования слухового сенсорного анализатора.

Заключение. На основании проведенного исследования можно рекомендовать применение обуви типа «сквикеры» у детей с транзиторной идиопатической ходьбой на цыпочках, демонстрирующих отсутствие или незначительную спонтанную положительную динамику, в качестве средства закрепления физиологического двигательного стереотипа.

Ключевые слова: дети; транзиторная ходьба на цыпочках; модификация обуви; «сквикеры»

Для цитирования: Кенис В.М., Хусаинов Н.О. Транзиторная идиопатическая ходьба на цыпочках у детей: применение обуви типа «сквикеры» для оптимизации двигательной активности. *Неврологический журнал имени Л.О. Бадаляна.* 2020; 1(4): 217-223. <https://doi.org/10.17816/2686-8997-2020-1-4-217-223>

Для корреспонденции: Кенис Владимир Маркович, доктор медицинских наук, зам. директора по развитию и внешним связям ФГБУ «НМИЦ детской травматологии и ортопедии им. Г.И. Турнера» Минздрава России, 196603, Санкт-Петербург, Россия. E-mail: kenis@mail.ru

Участие авторов:

Кенис В.М. концепция исследования, работа над текстом статьи;

Хусаинов Н.О. обработка материала исследования, работа над текстом статьи.

Финансирование. Обувь предоставлена на безвозмездной основе компанией «Сквикеры — поющие ботинки».

Конфликт интересов. Авторы заявляют об отсутствии конфликта интересов.

Поступила 31.07.2020

Принята к печати 06.08.2020

Опубликована 25.12.2020

Vladimir M. Kenis^{1,2}, Nikita O. Khusainov¹

The use of shoe type «squeakers» in children with idiopathic transient toe walking

¹G. Turner National Medical Research Center for Children's Orthopedics and Trauma Surgery, Saint-Petersburg, 196603, Russian Federation;

²I.I. Mechnikov North-Western State Medical University, Saint-Petersburg, 191015, Russian Federation

Introduction. Transient toe walking is a common benign condition in young children. Nevertheless, it leads to parents' concern and becomes a frequent reason for visits to orthopaedists.

Aim: a preliminary assessment of the effectiveness of «squeakers» shoes for optimizing of gait in children with transient idiopathic toe walking.

Material and methods. A prospective study of 24 children (mean age: 21.4 months) which are under surveillance in outpatient clinics for toe walking as the main complaint. Children supplied free of charge with «squeakers» shoes. Parents filled questionnaires 1 month after the usage of these shoes.

Results. Positive changes in gait (normalization or improvements) were reported in the majority (22 from 24) children. More than half of parents noticed normal gait in regular shoes and one third — barefoot. No deterioration has been observed.

Discussion. We conducted a preliminary study assessing the effectiveness of modified shoes («squeakers») in children with transient idiopathic toe walking. Most of the parents reported improvements in walking. As a potential mechanism, we suggest positive biofeedback with the recruiting of the sensory (audial) pathway.

Conclusion. Based on our study we can recommend «squeakers» for children with transient idiopathic toe walking demonstrating delayed spontaneous improvement.

Keywords: children; transient toe walking; shoe modification; «squeakers»

For citation: Kenis V.M., Khusainov N.O. The use of shoe type «squeakers» in children with idiopathic transient toe walking. *Neurologicheskij Zhurnal imeni L.O. Badalyana (L.O. Badalyan Neurological Journal).* 2020; 1(4): 217-223. (In Russian) <https://doi.org/10.17816/2686-8997-2020-1-4-217-223>

For correspondence: Vladimir M. Kenis, MD, Ph.D., DSci., Deputy Director for development and foreign relations, G. Turner National Medical Research Center for Children's Orthopedics and Trauma Surgery, Saint-Petersburg, 196603, Russian Federation. E-mail: kenis@mail.ru

Information about the authors:

Kenis V.M. <https://orcid.org/0000-0002-7651-8485>
Khusainov N.O. <https://orcid.org/0000-0003-3036-3796>

Contribution:

Kenis V.M. the concept of the article, manuscript preparation, and editing;
Khusainov N.O. analysis of the clinical material, manuscript preparation, and editing.

All co-authors approval of the final version of the article, responsible for the integrity of all parts of the article.

Conflict of interest. The authors declare no conflict of interest.

Acknowledgment. The shoes were provided by the company «Squeakers Singing Boots» as free of charge.

Received July 31, 2020

Accepted August 06, 2020

Published December 25, 2020

Введение

Одной из наиболее частых причин обращения родителей ребенка к ортопеду является нарушение походки. В большинстве случаев речь идет о нормальных вариантах развития, которые требуют только наблюдения. По мере роста ребенка эти проявления становятся менее выраженными и в итоге исчезают [1]. Ходьба на цыпочках относится к тем состояниям, которые вызывают беспокойство родителей и врачей, поскольку могут являться начальным проявлением ряда заболеваний нервной системы и опорно-двигательного аппарата. Тщательное клиническое обследование пациента позволяет принять решение о необходимости использования дополнительных методов диагностики. При отсутствии определенной причины появления такого нарушения походки выставляют «диагноз исключения»: идиопатическая ходьба на цыпочках (ИХЦ).

Первый случай ИХЦ, расцененный как врожденное укорочение ахиллова сухожилия, был описан в 1967 г. [2]. На сегодняшний день, по данным литературы, частота встречаемости ИХЦ составляет 3–24% [3]. У девочек и мальчиков ИХЦ наблюдают с одинаковой частотой. Некоторые авторы отмечают наследственный характер ИХЦ [4, 5].

Среди причин ИХЦ выделяют нарушение проприоцептивной системы, снижение порога чувствительности к вибрации [6–10], уменьшение амплитуды движений в суставах [11–12]. Углубленное изучение сопутствующей симптоматики позволило выявить, что у детей с ИХЦ значительно чаще, чем в популяции, встречаются некоторые психиатрические состояния (аутизм, синдром дефицита внимания и гиперактивности), нарушение навыков общения, расстройства когнитивной сферы [13]. Этот важный факт позволяет рассматривать ИХЦ в качестве одного из проявлений комплекса двигательных нарушений, обусловленных изменениями центральной регуляции паттерна движения, не связанными непосредственно с механизмами спастичности и пирамидной системой.

Существует мнение, что ИХЦ у детей в возрасте до 2 лет без других клинических проявлений может быть вариантом нормального развития, который не требует проведения лечения [14]. Это согласуется

с данными электромиографических исследований: паттерн походки, характерный для взрослого человека, устанавливается у ребенка приблизительно в возрасте 2 лет [15].

При проведении сравнительного анализа данных поверхностной электромиограммы таких пациентов отмечают отсутствие процессов коактивации мышц нижних конечностей, которое характерно для пациентов с церебральными параличами [16, 17]. Кинематический анализ походки также позволяет провести дифференциальную диагностику с ДЦП [18]. В некоторых исследованиях с большим сроком наблюдения за этими детьми отмечена спонтанная нормализация паттерна походки со временем (к возрасту 5,5 года) [19], а также отсутствие долгосрочного эффекта от проведения консервативного лечения [20]. Отмечено, что у длительно ходящих на цыпочках детей присутствует избыточная наружная ротация костей голени и чаще выявляется эквинусная контрактура голеностопного сустава [4, 21, 22].

В лечении пациентов этой группы используют различные методы. F. Dietz и S. Khunsree в 2012 г. провели оценку отдаленных результатов лечения и показали, что ни одна из применяемых методик не позволяет получить прогнозируемый результат [23].

Сравнение эффективности консервативных методов — применения стелек (в том числе «сенсомоторных») и различных ортезов для стопы и голеностопного сустава — выявило, что лучший результат дает применение ортезов, не ограничивающих движения в голеностопном суставе [24]. Однако опыт использования стелек различной модификации требует осторожного отношения по причине наличия большого количества исследований с низким уровнем доказательности.

Этапные гипсовые коррекции являются, пожалуй, самым изученным, самым часто применяемым и самым результативным методом лечения [7, 21, 25]. Некоторые исследования показали временную эффективность ботулинотерапии [26, 27]. В рандомизированном исследовании, целью которого была оценка эффективности двух протоколов консервативного лечения, показано, что комбинация гипсовых коррекций с использованием препаратов ботулотоксина не более

эффективна, чем применение только гипсовых повязок [28]. Это подтверждает, что в основе ИХЦ лежат не спастические механизмы, а нарушение регуляторных механизмов организации движения.

Хирургическое лечение (удлинение ахиллова сухожилия в различных модификациях) является, по мнению многих авторов, последним вариантом, который также может оказаться малорезультативным. Его применение более оправдано у пациентов с ригидной эквинусной контрактурой [21, 29–31].

Таким образом, на сегодняшний день отсутствует единая концепция, позволяющая объяснить этиологию, патогенез, а также обосновать диагностику и лечение ИХЦ. Анализ литературы позволяет заключить, что в основе данного состояния лежит нарушения центральной регуляция паттерна походки. В связи с этим традиционные подходы к лечению детей с ИХЦ, основанные на расслаблении трёхглавой мышцы голени, снижении её тонуса, не приводят к улучшению.

Наиболее легким вариантом ИХЦ можно считать так называемую транзиторную ходьбу на цыпочках — частое явление у детей младшего возраста. Несмотря на то что медицинское значение данного двигательного феномена изучено недостаточно, общее представление о данной проблеме в современной детской ортопедии состоит в признании её доброкачественного характера. Тем не менее родители детей обращаются к ортопедам с жалобами на постоянную или периодическую ходьбу на цыпочках, а их вопросы требуют компетентного ответа и рациональных медицинских назначений. С биомеханической точки зрения данный тип ходьбы является более энергозатратным для ребёнка. В любом случае нормализация паттерна походки гармонизирует нагрузки, создавая предпосылки для оптимального двигательного развития. Таким образом, возможность коррекции данного двигательного нарушения представляется актуальной.

Среди модификаций обуви, потенциально способных улучшить походку ребёнка с транзиторной ИХЦ, наиболее перспективными представляются так называемые «сквикеры».

Целью настоящего исследования была оценка краткосрочного влияния обуви типа «сквикеры» для оптимизации двигательной активности детей с транзиторной ИХЦ.

Материалы и методы

Ортопедам детских поликлиник г. Санкт-Петербурга было предложено провести отбор пациентов на амбулаторном приеме, снабдить родителей анкетой и повторно осмотреть ребенка и забрать заполненную анкету не ранее чем через месяц и не позже 3 мес после начала ношения «сквикеров». Под транзиторной ИХЦ в рамках данного исследования понимали наличие жалоб родителей на нарушение походки ребенка в виде периодической ходьбы на цыпочках, что и являлось критерием включения. Минимальная

интенсивность и продолжительность данного феномена не оговаривались — достаточно было утверждения родителей, свидетельствующего об их озабоченности наличием у ребенка видимого нарушения походки.

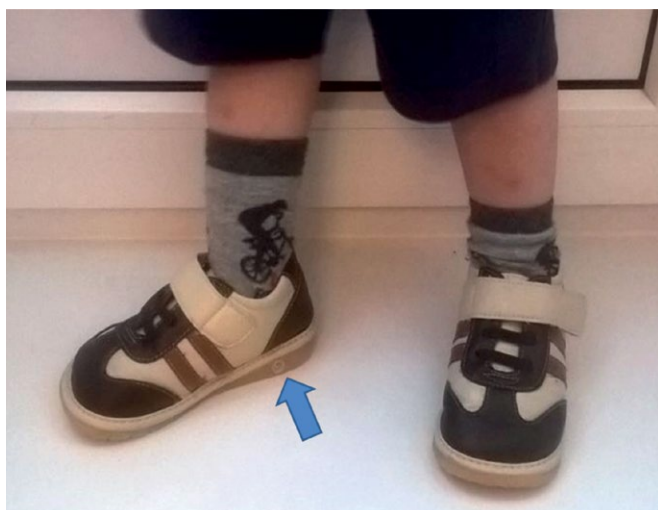Критерием невключения являлась невозможность контакта пятки при ходьбе ребенка (постоянная ходьба на цыпочках). Также все дети были осмотрены ортопедом и неврологом, по результатам которых в исследование не включали детей, у которых были заподозрены или выявлены заболевания опорно-двигательного аппарата (в том числе ограничение амплитуды движений в голеностопном суставе свыше 20°) или любые заболевания нервной системы. Таким образом, когда у специалиста имелись любые подозрения на наличие ортопедического или неврологического заболевания (включая осложненный перинатальный анамнез, сведения о перенесенных тяжелых инфекционных заболеваниях, наличие наследуемой неврологической или ортопедической патологии у родственников), ребенок исключался из настоящего исследования и обследовался в соответствии с рекомендациями врача. В рамках настоящего исследования популяционная частота транзиторной ИХЦ не определялась.

Для участия в исследовании было привлечено 30 детей, наблюдавшихся в 6 амбулаторных учреждениях и отделениях Санкт-Петербурга, последовательно выявленных в соответствии с критериями включения и невключения на амбулаторных приемах на протяжении 3 мес (с сентября по ноябрь 2015 г.). Анкеты от 6 пациентов получены не были. В результате материал для исследования составили данные о 24 детях в возрасте 12–44 мес (средний возраст 21,4 мес).

В качестве метода коррекции была выбрана обувь «сквикеры», которая представляет собой обычную детскую обувь с закрытым носком и задником, достигающим до уровня голеностопного сустава. По своим гигиеническим и потребительским параметрам обувь соответствует ГОСТ РФ для детской обуви. Дети были снабжены парой обуви специальной модификации «сквикеры» (**рисунок**), особенностью которой являлось то, что только при контакте пятки с поверхностью опоры обувь издает специфический звук за счет вмонтированного в каблук устройства.

Родителей просили заполнить анкету, состоящую из 10 пунктов (см. **Приложение**). Участие в исследовании было добровольным. По прошествии 1 мес полученные данные были проанализированы.

Вопросы, на которые отвечали родители, касались времени появления ИХЦ («В каком возрасте Вы впервые заметили, что ребенок ходит на цыпочках?»), результатов посещения врача в связи с этим («Обращались ли Вы к врачу для выяснения причины возникновения такой походки; если да, то какой был диагноз?»). Также родителей просили охарактеризовать предшествовавшие попытки лечения («Получал ли ребенок какое-либо лечение для улучшения походки; если «Да», то какое?», «Пользовался ли ребенок ранее ортопедической обувью; если «Да», то приводила ли она



Внешний вид обуви типа «сквикеры»; стрелкой указано звукоизвлекающее приспособление в области каблука.

The appearance of the shoe type «squeakers»; the arrow indicates a sound extraction device in the region of the heel.

к улучшению походки?»). Также оценивалось общее впечатление от обуви («Понравилась ли «сквикеры» Вашему ребенку?», «Можете ли Вы отметить какие-либо отрицательные качества «сквикеров»?»). Родителей просили уточнить, сколько дней в неделю и сколько времени в день ребенок носил «сквикеры», а также как изменилась походка ребенка при ходьбе за это время при ходьбе в «сквикерах», в обычной обуви и босиком.

Результаты

По данным проведенного анкетирования, средний возраст начала ходьбы на цыпочках составил 14,2 мес (10–26 мес), т.е. в большинстве случаев ходьба на цыпочках проявлялась не с началом самостоятельной ходьбы (все дети начали ходить самостоятельно без задержки), а через несколько месяцев после ее начала. Родители 18 (75%) детей ранее обращались к врачу для выяснения причины нарушения походки. Девяти (50% от числа обратившихся) детям было назначено лечение, которое,

в основном, состояло в применении физиотерапевтических методов лечения (фотохромотерапия, электрофорез) и ортопедической обуви. Таким образом, 7 (29%) пациентов до проведения исследования уже использовали ортопедическую обувь ранее, при этом родители только 2 из них отмечали улучшение походки.

Во время проведения исследования 19 (79%) детей носили обувь более 3 дней в неделю, не менее 1–2 ч в день.

Характер изменения походки в различных условиях (в «сквикерах», в обычной обуви и босиком) согласно данным проведенного опроса представлен в **таблице**.

Как показывают приведенные в таблице данные, улучшения (ребенок перестал или стал меньше ходить на цыпочках) отмечали большинство родителей детей, носивших «сквикеры» (22 из 24 детей). В частности, более половины родителей отмечали нормализацию ходьбы в обычной обуви, а треть — босиком.

Никто из родителей не отметил, что ребенок стал больше ходить на цыпочках. Из 2 детей с отсутствием улучшений один ребенок, по мнению родителей, ходил на носочках намеренно во избежание воспроизведения звука; один носил обувь менее 3 дней в неделю и менее 1 ч в день. Всем без исключения детям понравилась предложенная им обувь, однако родители 3 детей охарактеризовали издаваемый звук как раздражающий.

Обсуждение

Транзиторная ИХЦ у детей первых лет жизни представляет собой наиболее часто встречающийся и в то же время наиболее лёгкий вариант этого типа двигательных нарушений у детей. Для её лечения используются различные консервативные методики, эффективность которых минимальна. На лечение данной категории пациентов в условиях поликлиники расходуется большое количество ресурсов. Кроме того, у родителей формируется представление о том, что их ребенок болен, а проведение лечения несет в себе неудобства в виде временных и финансовых затрат.

Диагноз ИХЦ устанавливается путем исключения возможных конкретных причин этого нарушения.

Характер изменения походки в различных условиях по данным опроса родителей

The character of alterations in gait in different conditions according to data of a survey of parents

Условия ходьбы The character of alterations in gait	Характер изменений ходьбы The character of alterations in gait			
	не изменилась not changed	стал меньше ходить на цыпочках the child began to walk less on tiptoe	стал больше ходить на цыпочках the child began to walk more on tiptoe	стал ходить нормально the child began to walk normally
В «сквикерах» In <i>squeakers</i>	2	7	0	15
В обычной обуви In regular shoes	2	9	0	13
Босиком Barefoot	2	13	0	9

В арсенале детского ортопеда существует весьма ограниченное количество методов, с той или иной степени эффективности способствующих коррекции ходьбы на цыпочках. Среди них наиболее распространёнными являются массаж, назначение модифицированной обуви и ортопедических стелек, электрофизиотерапия. На сегодняшний день отсутствуют убедительные данные, подтверждающие эффективность этих методов. Традиционно среди модификаций обуви у детей, демонстрирующих феномен ходьбы на цыпочках, рекомендуется использовать высокую обувь с фиксацией голеностопного сустава, жёстким задником. Данная модификация обуви является нефизиологичной и препятствует нормальному функционированию мышц голени и стопы, нарушает её биомеханику. Кроме того, эмпирические наблюдения показывают, что большинство детей, склонных к ходьбе на цыпочках, продолжают воспроизводить данный двигательный паттерн даже в жёсткой и высокой обуви. В тех случаях, когда ходьба на цыпочках представляет собой стойкий двигательный стереотип, т.е. когда ребёнок передвигается практически исключительно на носках, а на всю стопу встаёт только под контролем взрослых на непродолжительное время, необходимо проводить углубленную дифференциальную диагностику и лечение в соответствии с её результатами. В большинстве же случаев ходьба на цыпочках носит непостоянный характер, имеет чёткую связь с эмоциональным фоном ребёнка и не является существенным нарушением. В то же время в арсенале ортопедов желательнее иметь эффективное, безопасное и недорогое средство для контроля и улучшения ситуации.

Нами проведена оценка первичной эффективности модификации обуви «сквикеры» у детей с транзиторной ИХЦ. В результате исследования у большинства детей, использовавших «сквикеры», при краткосрочном наблюдении (1 мес ношения) отмечено улучшение. Отрицательных эффектов не выявлено. В качестве вероятного механизма, лежащего в основе эффекта «сквикеров», можно предположить формирование эффекта биологической обратной связи за счёт дополнительного рекрутирования слухового сенсорного анализатора. В данном случае звуковой эффект, производимый обувью, дополнительно информирует центральную нервную систему о контакте пятки с опорной поверхностью в фазу переднего толчка.

Ограничением нашего исследования можно назвать то, что в нем участвовали дети преимущественно первых двух лет жизни, а также отсутствие отдаленных результатов исследования на предмет сохранения достигнутого эффекта.

Учитывая высокую частоту встречаемости ИХЦ в практике детского ортопеда и преимущественно доброкачественный ее характер, мы считаем проведение тщательного осмотра, динамическое наблюдение за ребенком после разъяснения ситуации родителям правильным подходом.

Заключение

На основании проведённого исследования можно рекомендовать применение обуви типа «сквикеры» у детей с транзиторной ИХЦ, демонстрирующих отсутствие или незначительную спонтанную положительную динамику, в качестве средства закрепления физиологического двигательного стереотипа. Для оценки долгосрочного эффекта данной обуви необходимы дальнейшие исследования. Перед назначением данного типа обуви ребёнок с ИХЦ должен быть обследован для подтверждения доброкачественного характера нарушения походки.

ЛИТЕРАТУРА / REFERENCES

1. Staheli L.T. *Practice of Pediatric Orthopedics*. Philadelphia: Lippincott Williams & Wilkins; 2001.
2. Hall J.E., Salter R.B., Bhalla S.K. Congenital short tendo calcaneus. *J. Bone Joint Surg. Br.* 1967; 49(4): 695–7.
3. Furrer F., Deonna T. Persistent toe-walking in children. A comprehensive clinical study of 28 cases. *Helv. Paediatr. Acta.* 1982; 37(4): 301–16.
4. Sobel E., Caselli M.A., Velez Z. Effect of persistent toe walking on ankle equinus. Analysis of 60 idiopathic toe walkers. *J. Am. Podiatr. Med. Assoc.* 1997; 87(1): 17–22. <https://doi.org/10.7547/87507315-87-1-17>
5. Fox A., Deakin S., Pettigrew G., Paton R. Serial casting in the treatment of idiopathic toe walkers and review of the literature. *Acta Orthop. Belg.* 2006; 72(6): 722–30.
6. Montgomery P., Gauger J. Sensory dysfunction in children that toe walk. *Phys. Ther.* 1978; 58(10): 1195–204. <https://doi.org/10.1093/ptj/58.10.1195>
7. Dunn W. Performance of typical children on the Sensory Profile: an item analysis. *A. J. Occup. Ther.* 1994; 48(11): 967–74. <https://doi.org/10.5014/ajot.48.11.967>
8. Kranowitz C.S. *The Out-of-Sync Child – Recognizing and Coping with Sensory Integration Dysfunction*. New York: The Berkley Publishing Group; 1998.
9. Williams C.M., Tinley P., Curtin M., Wakefield S., Nielsen S. Vibration perception thresholds in children with idiopathic toe walking gait. *J. Child Neurol.* 2012; 27(8): 1017–21. <https://doi.org/10.1177/0883073811432748>
10. Fanchiang H.D., Geil M., Wu J., Chen Y.P. The Effects of Vibration on the Gait Pattern and Vibration Perception Threshold of Children With Idiopathic Toe Walking. *J Child Neurol.* 2015 Jul;30(8):1010-6. <https://doi.org/10.1177/0883073814550655>. Epub 2014 Sep 26.
11. Williams C.M., Tinley P., Curtin M., Wakefield S., Nielsen S. Is idiopathic toe walking really idiopathic? The motor skills and sensory processing abilities associated with idiopathic toe walking gait. *J Child Neurol.* 2014 Jan; 29(1):71-8. <https://doi.org/10.1177/0883073812470001>. Epub 2013 Jan 24.
12. Engelbert R., Gorter J.W., Uiterwaal C., van de Putte E., Hadders P. Idiopathic toe-walking in children, adolescents and young adults: a matter of local or generalised stiffness? *BMC Musculoskelet. Disord.* 2011; 12: 61. <https://doi.org/10.1186/1471-2474-12-61>
13. Engström P., Van't Hooft I., Tedroff K. Neuropsychiatric symptoms and problems among children with idiopathic toe-walking. *J. Pediatr. Orthop.* 2012; 32(8): 848–52. <https://doi.org/10.1097/bpo.0b013e-31826bec08>
14. Benson M., Fixsen J., Macnicol M., Parsch K. *Children's Orthopaedics and Fractures*. London: Springer-Verlag; 2009.
15. Sutherland D. The development of mature gait. *Gait & Posture.* 1997; 6(2): 163–70.
16. Kalen V., Adler N., Bleck E.E. Electromyography of idiopathic toe walking. *J. Pediatr. Orthop.* 1986; 6(1): 31–3. <https://doi.org/10.1097/01241398-198601000-00006>
17. Policy J.F., Torburn L., Rinsky L.A., Rose J. Electromyographic test to differentiate mild diplegic cerebral palsy and idiopathic toe-walking. *J. Pediatr. Orthop.* 2001; 21(6): 784–9.

18. Kelly I.P., Jenkinson A., Stephens M., O'Brien T. The kinematic patterns of toe-walkers. *J. Pediatr. Orthop.* 1997; 17(4): 478–80.
19. Engström P., Tedroff K. The prevalence and course of idiopathic toe-walking in 5-year-old children. *Pediatrics.* 2012; 130(2): 279–84. <https://doi.org/10.1542/peds.2012-0225>
20. Hirsch G., Wagner B. The natural history of idiopathic toe-walking: a long-term follow-up of fourteen conservatively treated children. *Acta Paediatr.* 2004; 93(2): 196–9. <https://doi.org/10.1080/08035250310008177>
21. Stricker S.J., Angulo J.C. Idiopathic toe walking: a comparison of treatment methods. *J. Pediatr. Orthoped.* 1998; 18(3): 289–93.
22. McMullin M.L., Baird G.O., Caskey P.M., Ferguson R.L. Comprehensive outcomes of surgically treated idiopathic toe walkers. *J. Pediatr. Orthoped.* 2006; 26(5): 606–11. <https://doi.org/10.1097/01.bpo.0000230334.80910.0c>
23. Dietz F., Khunsree S. *Idiopathic toe walking: to treat or not to treat, that is the question.* *Iowa Orthop. J.* 2012; 32: 184–8.
24. Herrin K., Geil M. A comparison of orthoses in the treatment of idiopathic toe walking: A randomized controlled trial. *Prosthet. Orthot. Int.* 2016; 40(2): 262–9. <https://doi.org/10.1177/0309364614564023>
25. Brouwer B., Davidson L.K., Olney S.J. Serial casting in idiopathic toe-walkers and children with spastic cerebral palsy. *J. Pediatr. Orthoped.* 2000, 20(2): 221–5.
26. Brunt D., Woo R., Kim H.D., Ko M.S., Senesac C., Li S. Effect of botulinum toxin type A on gait of children who are idiopathic toe-walkers. *J. Surg. Orthop. Adv.* 2004; 13(3): 149–56.
27. Engström P., Gutierrez-Farewik E.M., Bartonek Å., Tedroff K., Orefelt C., Haglund-Åkerlind Y. Does botulinum toxin A improve the walking pattern in children with idiopathic toe-walking? *J. Child Orthop.* 2010; 4(4): 301–8. <https://doi.org/10.1007/s11832-010-0263-9>
28. Engström P., Bartonek Å., Tedroff K., Orefelt C., Haglund-Åkerlind Y., Gutierrez-Farewik E.M. Botulinum toxin A does not improve the results of cast treatment for idiopathic toe-walking: a randomized controlled trial. *J. Bone Joint Surg. Am.* 2013; 95(5): 400–7. <https://doi.org/10.2106/jbjs.l.00889>
29. Kogan M., Smith J. Simplified approach to idiopathic toe-walking. *J. Pediatr. Orthop.* 2001; 21(6): 790–1.
30. Stott N.S., Walt S.E., Lobb G.A., Reynolds N., Nicol R.O. Treatment for idiopathic toe-walking: results at skeletal maturity. *J. Pediatr. Orthop.* 2004; 24(1): 63–9.
31. Hemo Y., Macdessi S.J., Pierce R.A., Aiona M.D., Sussman M.D. Outcome of patients after Achilles tendon lengthening for treatment of idiopathic toe walking. *J. Pediatr. Orthop.* 2006; 26(3): 336–40. <https://doi.org/10.1097/01.bpo.0000217743.44609.44>

Приложение. Анкета участника исследования

Здравствуйтесь!

Ваш ребенок пользовался обувью марки «Squeakers». Нам было бы очень интересно узнать Ваше впечатление от использования «сквикеров». Для этого мы просим Вас ответить на несколько вопросов.

- 1) Каков сейчас возраст Вашего ребенка: _____
- 2) В каком возрасте Вы впервые заметили, что ребенок ходит на цыпочках: _____
- 3) Обращались ли Вы к врачу для выяснения причины возникновения такой походки: _____
Если да, то какой был диагноз? _____
- 4) Получал ли ребенок какое-либо лечение для улучшения походки: _____
Если да, то какое: _____
- 5) Пользовался ли ребенок ранее ортопедической обувью: _____
Если да, то приводила ли она к улучшению походки? _____
- 6) Понравились ли сквикеры Вашему ребенку? _____
- 7) Сколько дней в неделю ребенок носил «сквикеры»: _____
- 8) Сколько времени ребенок носил «сквикеры»:

Менее 30 минут в день	1–2 часа в день	2–3 часа в день	Более 3 часов в день

- 9) Как изменилась походка ребенка при ходьбе за это время:

	В «сквикерах»	В обычной обуви	Босиком
Не изменилась			
Стал меньше ходить на цыпочках			
Стал больше ходить на цыпочках			
Стал ходить нормально			

- 10) Можете ли Вы отметить какие-либо отрицательные качества «сквикеров»:

Спасибо за ваши ответы!

Обзор литературы

© КОЛЛЕКТИВ АВТОРОВ, 2020

Бомбардинова Е.П., Басаргина М.А., Харитоновна Н.А., Митиш М.Д.

Музыкотерапия: вспомогательный метод абилитации при перинатальной патологии у детей первых месяцев жизни

ФГАУ «Национальный медицинский исследовательский центр здоровья детей» Минздрава России, 119991, Москва, Россия

В обзоре литературы представлена история применения музыкотерапии в ходе лечения разнообразных заболеваний как во взрослой клинической практике, так и в неонатологии и педиатрии; описаны различные музыкально-терапевтические программы, являющиеся частью комплексных, специально разработанных методов немедикаментозной реабилитации. Указаны показания и противопоказания для данного вида терапии у новорожденных и детей первых месяцев жизни. Изложены возможные нейрофизиологические обоснования для использования мелоритмического сопровождения младенцев с перинатальной патологией. Обсуждены перспективы использования музыкотерапии в практике выхаживания новорожденных, в том числе недоношенных, с сочетанной перинатальной патологией, в структуре восстановительного лечения (абилитации) детей, в качестве вспомогательного метода, мягко потенцирующего воздействие основных методик: физических и медикаментозных. В настоящее время в ведущих перинатальных центрах страны создаётся возможность для прослушивания младенцами музыки в качестве составляющей мультисенсорного развивающего ухода. Используются специально обработанные короткие фрагменты инструментальных и вокальных произведений В. Моцарта в записи, фрагменты произведений других композиторов-классиков, пение колыбельных и народных песен в исполнении матери. Установлено достоверное потенцирующее влияние музыкотерапии на адаптационные реакции незрелой нервной системы, обсуждается связь обогащения внешней среды с отдалёнными исходами перинатального поражения. Доказано, что сочетание тактильной «кенгуру»-стимуляции с голосовым воздействием матери оказывает большее влияние, чем использование музыкальных фрагментов в записи. Для применения музыкотерапии у недоношенных незрелых младенцев необходим строго индивидуальный подход во избежание нежелательных последствий.

Ключевые слова: музыкотерапия; абилитация; перинатальная патология; новорождённые дети; недоношенные; младенцы; обзор

Для цитирования: Бомбардинова Е.П., Басаргина М.А., Харитоновна Н.А., Митиш М.Д. Музыкотерапия: вспомогательный метод абилитации при перинатальной патологии у детей первых месяцев жизни. *Неврологический журнал имени Л.О. Бадаляна*. 2020; 1(4): 224-231. DOI: <https://doi.org/10.17816/2686-8997-2020-1-4-224-231>

Для корреспонденции: Харитоновна Наталья Александровна — канд. мед. наук, ст. науч. сотр. лаб. неонатологии и проблем здоровья раннего детского возраста ФГАУ «НМИЦ здоровья детей» Минздрава России, 119991, Москва. E-mail: kharitonovan@nczd.ru

Участие авторов:

Бомбардинова Е.П.	концепция и дизайн исследования, сбор и обработка материала, написание текста;
Харитоновна Н.А.	сбор и обработка материала, статистическая обработка, написание текста, редактирование;
Басаргина М.А.	редактирование;
Митиш М.Д.	редактирование;
Все соавторы	утверждение окончательного варианта статьи, ответственность за целостность всех частей статьи.

Финансирование. Исследование не имело спонсорской поддержки.

Конфликт интересов. Авторы заявляют об отсутствии конфликта интересов.

Поступила 14.05.2020

Принята к печати 03.06.2020

Опубликована 25.12.2020

Elena P. Bombardirova, Milana A. Basargina, Natalia A. Kharitonova, Mariya D. Mitish

Music therapy: auxiliary method of habilitation in infants with perinatal pathology during the first months of life

National Medical Research Center for Children's Health, Moscow, 119991, Russian Federation

A review of the literature presents the history of the use of music therapy in the treatment of a variety of diseases, both in adult clinical practice and in neonatology and pediatrics; there are described various musical and therapeutic programs considered as a part of complex, specially developed, methods of non-drug rehabilitation, with the presentation of indications and contraindications for this type of therapy in newborns and infants; possible neurophysiological justifications for the use of melodic and rhythmic support of infants with perinatal pathology are presented, as well as the prospects of using music therapy in the practice of nursing newborns, including premature babies, suffering from combined perinatal pathology, in the structure of restorative treatment (habilitation) of children, as an auxiliary method that mildly potentiates the effects of the main methods: physical and medicinal. Currently, in the leading perinatal centers of the country, the opportunity is being created for babies to listen to music as part of multi-sensory developmental care. Specially processed short fragments of instrumental and vocal works by V. Mozart are used in recording, fragments of works of other classical composers, singing lullabies and folk songs performed by his mother. The reliable potentiating effect of musical therapy on adaptation responses of the immature nervous system is established, the connection of enrichment of the external environment with long-term outcomes of the perinatal lesion is discussed. The combination of tactile "kangaroo" – stimulation with the vocal influence of the mother has been proved to have a greater effect than the use

of musical fragments in recording, and a strictly individual approach is needed to use music therapy in premature immature infants to avoid undesirable consequences.

Keywords: music therapy; habilitation; perinatal pathology; newborn babies; premature babies; babies; review

For citation: Bombardirova E.P., Basargina M.A., Kharitonova N.A., Mitish M.D. Music therapy: auxiliary method of habilitation in infants with perinatal pathology during the first months of life. *Nevrologicheskiy Zhurnal imeni L.O. Badalyana (L.O. Badalyan Neurological Journal)* (In Russian). 2020; 1(4): 224-231.

DOI: <https://doi.org/10.17816/2686-8997-2020-1-4-224-231>

For correspondence: Natalia A. Kharitonova, MD, Ph.D., senior researcher of the Laboratory of neonatology and health problems in early age of the National Medical Research Center of Children's Health, Moscow, 119991, Russian Federation. E-mail: n1972z@yandex.ru

Information about the authors:

Bombardirova E.P. <https://orcid.org/0000-0002-6677-2914>

Basargina M.A. <https://orcid.org/0000-0003-2075-6668>

Kharitonova N.A. <https://orcid.org/0000-0002-6912-1471>

Mitish M.D. <https://orcid.org/0000-0001-6448-9843>

Contribution:

Bombardirova E.P. concept and design of the study, collection, and processing of the material, writing the text;

Kharitonova N.A. collecting and processing material, statistical processing, writing text, editing;

Basargina M.A. editing;

Mitish M.D. editing.

All co-authors-approval of the final version of the article, responsible for the integrity of all parts of the article

Received May 14, 2020

Accepted June 03, 2020

Published December 25, 2020

«Музыка — это самое мощное средство,
потому что ритм и гармонии живут в душе человека»

Платон «Диалоги»

«Моцарт есть лекарство»

Г.В. Чичерин «Моцарт. Исследовательский этюд»

1. Музыкаотерапия — краткая историческая справка

Прослушивание музыки использовалось в лечении различных заболеваний, прежде всего для коррекции нервно-психических нарушений, ещё в глубокой древности (в III–V тысячелетиях до нашей эры), в Египте, античной Греции, странах Востока. Примером этого служат «музыкальная медицина» Пифагора, «музыкальный катарсис» Аристотеля, использование простейших ударных и духовых инструментов в культурах Индии, Китая, Японии [1, 2]. Помимо лечения больных, страдающих неврологическими расстройствами, прослушивание музыки в Средние века применялось в качестве наркотического средства при проведении хирургических операций, в частности, известным хирургом Амбрузом Паре [3]. С развитием научной медицины, фармакологии и фармакохимии интерес к музыкотерапии был постепенно утрачен, однако в XX в., в связи с выявлением многочисленных побочных действий лекарственных препаратов, многие специалисты — психиатры и неврологи вновь начали использовать мелоритмические воздействия в своей практике [4]. В большинстве стран Европы были созданы многочисленные центры музыкотерапии [5].

Опыт работы зарубежных центров музыкотерапии нашел отражение в руководствах, систематизировавших методики этого вида лечебного воздействия [5]. Так, выделяют рецептивную или пассивную мелотерапию (слушание музыки) и активную — музыкальная импровизация пациента: пение, игра на музыкальных

инструментах, движения под музыку (мелоритмическая гимнастика, «эвритмия», элементы танца) [5]. Помимо этого выделяют индивидуальную и групповую (коллективную) музыкотерапию, причём в последние годы именно групповая активная музыкотерапия привлекает наибольший интерес исследователей и практиков, поскольку она оказывает комплексное воздействие на физическое и психическое состояние пациента [6, 7].

В каждой из разновидностей музыкотерапии созданы разнообразные программы с использованием классической, народной, современной (в том числе эстрадной) музыки, эти программы основаны на выборе конкретных выразительных средств музыки: метроритма и темпа, динамики (громкости) звучания, формы, лада и мелодии [8].

С учетом конкретных проявлений нервно-психических нарушений в музыкотерапии взрослых пациентов использовались различные выразительные средства: темп, динамика, ладогармонические характеристики, модуляции в различные тональности. В зависимости от чувствительности человека, общей и музыкальной культуры, личностного отношения к музыкальному произведению эти средства могут оказаться ключевыми раздражителями для больных [1, 2, 5].

Помимо пассивного прослушивания музыки, во многих центрах музыкотерапии используется активная фоно- или мелотерапия: разучивание и воспроизведение пациентами простых инструментальных произведений, пение. Так, в Москве эту методику при-

меняет известный центр музыкотерапии под руководством профессора С.В. Шушараджана [9, 10], причём используется она не только у больных психоневрологического профиля, но и при самых различных соматических и эндокринных патологиях у взрослых пациентов в качестве метода, дополнительного к основной терапии.

2. Эмпирическая музыкотерапия в педиатрии и детской психоневрологии

Отечественная традиция использования музыки в лечении детей восходит к работам В.М. Бехтерева [11], который в 1913 г. организовал комитет по изучению воспитательного и лечебного действия музыкотерапии и установил важную роль колыбельных песен в обеспечении полноценного психического развития ребёнка. Впоследствии музыкотерапия у детей как в нашей стране, так и за рубежом применялась в комплексном лечении неврозов, в частности, при лечении заикания [12–14]. Применение музыкотерапии у детей грудного возраста и, тем более, новорожденных длительное время не рассматривалось, хотя имелись многочисленные исследования физиологов, посвящённые онтогенезу слухового анализатора. Было обнаружено, что развитие звуковосприятия у плода начинается на 16–20-й неделе беременности, когда начинают вырабатываться условные двигательные рефлексы в ответ на звуковой раздражитель [15]. В 1950–1960-х гг. было установлено, что здоровые доношенные новорождённые уже в возрасте 5–7 дней способны различить сложные звуковые раздражители: тоны в пределах октавы, тембральные характеристики, изменения последовательности звуков [16]. Таким образом создаются необходимые предпосылки для становления второй сигнальной системы, в частности — фонетического слуха. Специфичность воздействия музыки на ребёнка опосредуется через эмоциональную сферу, в возникновении которой важную роль имеют взаимосвязи в диаде мать—дитя [5, 17].

Восприятие ребёнком звуков на внутриутробном этапе его развития, прежде всего сердцебиение матери и ее голоса, было подтверждено исследованиями зарубежных нейрофизиологов [18–20]. Более того, в последние десятилетия было установлено, что плод способен по-разному реагировать на различную музыку. В частности, был зарегистрирован седативный эффект (по характеру движений плода) при экспозиции музыки В.А. Моцарта [21].

В нашей стране пионером использования музыки в педиатрической практике по праву можно считать известного педиатра-музыкотерапевта М.Л. Лазарева, который разработал оригинальные программы музыкотерапии (первоначально — музыкального оздоровления) для прослушивания и исполнения беременными с целью оптимизации развития плода [22, 23], а также для поддержки грудного вскармливания в диаде мать—новорожденный [24].

Во второй половине XX в., в связи с постепенным увеличением в популяции доли детей (в том числе недоношенных), выживших после тяжелой сочетанной перинатальной патологии, были разработаны комплексные программы их лечения и реабилитации, в которых основное место занимала разнонаправленная лекарственная терапия, дополненная различными видами физического лечения [25, 26]. В связи с этим увеличилась опасность нежелательных побочных влияний лекарств на незрелый организм новорожденных и грудных детей, поскольку даже при нетяжёлых проявлениях перинатального поражения нервной системы назначался широкий спектр различных препаратов, а частота необоснованного использования лекарств у пациентов этой группы неуклонно росла [27].

В связи с вышеизложенным в НИИ педиатрии РАМН (сейчас — ФГАУ «НМИЦ здоровья детей») были осуществлены разработки комплексных программ реабилитации младенцев, перенёвших перинатальное поражение центральной нервной системы, с включением в них специально разработанных методов немедикаментозной реабилитации, в том числе музыкотерапии [28]. На основе фрагментов классической музыки, колыбельных, народных и советских песен были подготовлены короткие программы для дистанционного прослушивания пациентами (во избежание акустических травм экспозиция музыки через наушники была исключена). Были разработаны показания и противопоказания для музыкотерапии у новорождённых и детей первых месяцев жизни [29]. Музыкотерапия не применялась у младенцев, не достигших 28 нед постконцептуального возраста, а также при наличии судорожного синдрома, в остром периоде внутрижелудочковых кровоизлияний, при тяжёлых системных заболеваниях (сепсис) и при любых патологиях, сопровождающихся тяжёлыми дыхательными и гемодинамическими расстройствами. Использовались две основные программы музыкотерапии: релаксационная (при синдроме повышенной нервно-рефлекторной возбудимости) и активирующая (при синдроме угнетения вследствие перинатального поражения мозга). Обе программы включали короткие (7–8 мин) фрагменты записей инструментальной и вокальной классической музыки (в традиционном исполнении): В. Моцарт «Маленькая ночная серенада», «Волшебная флейта», «Детская песня»; Ф. Шуберт «Фореллен квинтет», «В путь»; П.И. Чайковский «Времена года»; Г.В. Свиридов, фрагменты музыки к фильму «Метель», а также пение матери (колыбельные песни). Для релаксационной программы — народные песни в медленном темпе, для активирующей — песни И.О. Дунаевского и В.Я. Шаинского в умеренно быстром темпе.

В группе детей, получавших музыкотерапию, улучшение клинико-неврологического статуса было отмечено на 3–5 дней раньше, чем у детей группы сравнения, при этом удалось в 1,5–2,0 раза снизить лекарственную нагрузку на пациентов. Оценка эф-

фективности музыкотерапии, помимо клинико-неврологической динамики, проводилась как с учетом изменений клеточного метаболизма (цитохимический анализ активности дегидрогеназ в лимфоцитах), так и по данным мониторинга суточных параметров гемодинамики и газов крови.

По нашим данным, достоверно отмечалось плавное повышение исходно сниженной активности клеточных ферментов у недоношенных младенцев с перинатальным поражением нервной системы после экспозиции фрагмента «Маленькой ночной серенады» В. Моцарта. В то же время экспозиция механического шума (стука метронома), напротив, вызывала угнетение активности дегидрогеназ [28].

На фоне курсового применения музыкотерапии у недоношенных младенцев (прослушивание различной по характеру музыки в разное время суток) прослеживалась тенденция к повышению амплитуд и мезоров среднего артериального давления, а также к перемещению их акрофаз на вторую половину суток, т.е. приближение суточного ритма параметров гемодинамики к более зрелому. Возможно, музыкотерапия способствовала формированию динамических стереотипов по ведению ребёнка, замыканию условно-рефлекторных связей, поскольку прослушивание музыки как бы фиксировало определенные интервалы. «Становление есть основа времени, временная текучесть, оно — основание искусства времени, то есть основание самой музыки... Музыка даёт не какой-нибудь устойчивый и неподвижный образ, она рисует само происхождение этого образа, его возникновение и, тут же, его исчезновение» (А.Ф. Лосев «Основной вопрос философии музыки»).

Наряду с музыкой В. Моцарта нами был зарегистрирован аналогичный эффект при прослушивании фрагментов вальсов П.И. Чайковского. Возможно, тактовый размер вальса (3/4 или 6/8) как бы соответствует ритмическим колебаниям многих функциональных констант. «В основе вальса — пристрастие к повторяющимся колебательным движениям, то самое прислушивание к волне, которое пронизывает всю нашу поэзию и всю нашу музыку» (О.Э. Мандельштам «Разговор от Данте»).

Впоследствии разработанная в НИИ педиатрии РАМН методика музыкотерапии была дополнена: уточнены клинико-неврологические показания, а также определена приоритетность «живого звука» — пение матери. Эта методика представлена в руководствах по неонатологии для внедрения в неонатальных стационарах [29, 30].

3. На чем основан «эффект Моцарта»? Возможные механизмы лечебного воздействия музыки

Античные и средневековые философы связывали воздействие музыки на человека с созвучностью колебаний (вибраций) музыкального звукоряда и колебаний констант человеческого организма, в свою

очередь, зависящих от природных (космических) факторов и подчиняющихся всеобщим законам числовой гармонии [31].

В 1950-е гг. французский отоларинголог А. Томатис исследовал реакции мозга на различные музыкальные произведения. Благоприятное воздействие музыки В. Моцарта, начиная с воздействия на мозг плода, он связывал с наличием в произведениях этого композитора гармоничных созвучий высокочастотных колебаний [5, 14]. В наши дни некоторые музыкотерапевты, занимающиеся лечением взрослых пациентов, объясняют влияние музыки нейрогуморально-резонансной теорией, согласно которой орган слуха и кожа воспринимают звуковые колебания. При этом происходит как бы «настройка» нервной системы, других органов и тканей («резонансный отклик») [9, 10].

В последние годы в изучении реакции на различные внешние стимулы как у детей, так и у взрослых широко используются современные нейрофизиологические методы: электроэнцефалограмма (ЭЭГ), вызванные потенциалы, событийно-связанные потенциалы). У новорожденных детей зарегистрированы признаки «обучения» умению соотносить сенсорные стимулы, например звуковые и тактильные [32]. Среди звуковых первоочередное значение имеет голос матери. Поскольку эти разработки, выполненные у здоровых доношенных младенцев, не являются инвазивными и не связаны с нагрузками на ребёнка, в настоящее время аналогичные исследования выполняются и у детей с перинатальной патологией, в том числе у недоношенных. Их применение обусловлено внедрением в современных неонатальных стационарах принципов развивающего ухода, особенно важных для недоношенных младенцев, в связи с высокими рисками развития у них сенсорной депривации [33, 34].

Современными исследованиями, включающими длительное катамнестическое наблюдение и анализ исходов перинатальной патологии у недоношенных младенцев, подтверждена значимость именно мультисенсорного развивающего ухода; указывается на важность сочетания мягкой, эмоционально насыщенной, тактильной «кенгуру»-стимуляции с голосовым воздействием матери, что оказывается более действенным, чем использование музыки в записи [35]. При этом подчёркивается важность продолжения нейросенсорной стимуляции и после выписки ребёнка из стационара. На протяжении первых месяцев жизни у детей, получавших в семье мультисенсорные стимулы, зарегистрированы более высокие показатели психомоторного развития по шкале Бейли [36, 37].

4. Исследования последних лет: методики и возможности музыкотерапии у младенцев с перинатальными поражениями нервной системы

В настоящее время продолжают исследования влияния музыкотерапии на ребёнка, начиная с вну-

триутробного периода онтогенеза, оценивается возможность ее использования у младенцев с различной патологией, прежде всего, постгипоксическими нарушениями деятельности ЦНС. Установлено, что антенатальная экспозиция музыки может иметь отсроченный эффект. Новорожденный способен «вспомнить» услышанную до рождения музыку, что уменьшает частоту нежелательных вегетативных реакций [38, 39].

В нашей стране выполнено исследование, в котором у беременных в III триместре записывалась фонокардиограмма, которая впоследствии использовалась матерями для экспозиции в периоды беспокойства у ребёнка, причем она оказала более выраженное успокоительное действие на детей, чем прослушивание колыбельных песен в записи (влияние пения самих матерей не анализировалось) [40]. Современные нетравматичные исследовательские методики позволяют объективно оценить не только поведенческие, но и гемодинамические реакции незрелого пациента на отдельные составляющие сенсорных, в том числе звуковых, стимулов, в частности, на фонематические и интонационные характеристики речи. Наиболее разнообразны эти характеристики в тональных языках (китайском, японском). Японские ученые путем исследования у новорожденных изменений гемодинамики в ответ на речевую стимуляцию с помощью инфракрасной спектроскопии мозгового кровотока, исследуемого в височных областях, зарегистрировали различия в реагировании на фонемы, в зависимости от гестационного возраста [41]. Авторами выявлена латерализация слуховой функции у недоношенных к моменту достижения «возраста доношенности». У преждевременно родившихся младенцев к моменту достижения ими возраста 39 нед (постконцептуально) в ответ на звуковое раздражение индекс латеральности показывал доминирование слуховой зоны правого полушария, как и у доношенных детей [42].

Эти данные позволяют разрабатывать дифференцированные программы вокально-мелодического развивающего ухода с учетом индивидуального «окна» в зависимости как от степени зрелости, так и от характера перинатального поражения мозга. Установлено, что при унилатеральных (односторонних) поражениях мозга (в том числе при развитии перивентрикулярных кист) онтогенетический потенциал конкретного пациента позволяет (при достаточной сенсомоторной тренировке) задействовать гомотопические области здорового полушария, но только в период наибольшей пластичности нейрональных сетей [42].

В последние годы технологии оценки восприятия звуков плодом и новорожденным существенно расширились. Помимо клинических (поведенческие тесты) и нейрофизиологических методов (амплитудно-интегрированная ЭЭГ, магнитоэнцефалография мозга) имеются попытки использовать функциональную магнитно-резонансную томографию мозга [43]. С помощью этого метода оценивалась непосредственная реак-

ция плода в ответ на прослушивание матерью звучания испанской гитары и пение самой женщины. Начиная с 33-й недели гестации была установлена реактивная активация структур височной доли в ответ на звуковую стимуляцию. Авторы указывают, что, по данным ЭЭГ, у недоношенных с гестационным возрастом 33–37 нед, прослушивавших материнское пение (использовалась колыбельная И. Брамса), наблюдалось более быстрое созревание корковой ритмики (становление циклов сон–бодрствование) [43].

За истёкшие десятилетия в неонатальных стационарах, включая отделения реанимации и интенсивной терапии новорожденных, накоплен опыт использования разнообразных программ музыкотерапии, приоритет в большинстве из них отдаётся музыке В. Моцарта, народным и колыбельным песням, исполняемым матерью. В отношении недоношенных детей обычно указывается на важность начала музыкотерапии в возрасте 32 нед (постконцептуально) [44–46]. Как правило, для экспозиции музыки в записи используются фрагменты вышеперечисленных произведений В. Моцарта длительностью до 10 мин (не в традиционном исполнении, а в цифровой аранжировке). В настоящее время такие программы выпускаются на электронных носителях многими зарубежными фирмами [44]. В зависимости от предпочтений исследователей могут использоваться также фрагменты других произведений, в том числе фортепьянной баллады № 3 ля-бемоль мажор Ф. Шопена [46].

Целесообразность использования музыки как одной из составляющей развивающего ухода за больными и недоношенными младенцами подтверждена в большинстве клинических руководств по неонатологии и в рекомендациях для родителей [47, 48].

Наибольшая эффективность музыкотерапии может быть достигнута только в структуре семейно-ориентированного выхаживания пациентов с перинатальной патологией (особенно это важно для недоношенных детей). Как было показано М.Л. Лазаревым [24] и зарубежными специалистами [49, 50], музыкальная терапия в диаде «мать–дитя» при преждевременных родах обеспечивает действенное продвижение грудного вскармливания.

В последнее время в неонатологии особое внимание уделяется вопросам безопасности различных манипуляций (существуют специальные ушные протекторы для защиты пациента при проведении искусственной вентиляции легких или магнитно-резонансной томографии), это относится и к экспозиции музыки (инструментальной и вокальной), особенно в отношении крайне незрелых недоношенных, для которых шум — это серьезный стрессовый фактор. Именно в период с 24-й до 40-ю неделю постконцептуального возраста структуры незрелого мозга особенно уязвимы, поскольку в это время происходит рост аксонов, дифференцировка олигодендроцитов, пролиферация и миграция нейронов [37]. Поэтому

уровень шума в палатах не должен превышать 60–75 дБ, а уровень интенсивности звуков непосредственно возле ребёнка (в инкубаторе) — не выше 45 дБ [45, 51]. Необходимо строго контролировать индивидуальные реакции младенцев на терапию [51], иначе может быть нарушен один из основных принципов терапии: прежде всего — не навреди, а полезные свойства музыки окажутся скомпрометированы [52].

5. Перспективы использования музыкотерапии и «музыкальная» составляющая здорового образа жизни младенцев

В настоящее время музыкотерапия в практике лечения и выхаживания новорождённых, в том числе недоношенных, с сочетанной перинатальной патологией, применяется преимущественно как один из компонентов развивающего ухода (мягкой мультисенсорной стимуляции). Современные неинвазивные методы исследования позволяют объективно оценить влияние обогащенной сенсорной среды на нейроонтогенез здорового и больного ребенка. Возможно, в дальнейшем это позволит индивидуализировать звуковое воздействие и подготовить доказательную базу для внедрения этапной музыкотерапии с целью коррекции конкретных нарушений. В структуре восстановительного лечения (абилитации) детей с последствиями перинатальной патологии музыкотерапия может рассматриваться как дополнительный (вспомогательный) метод, мягко потенцирующий воздействие основных методик восстановительного лечения — физических и медикаментозных. В то же время адекватная «музыкальная среда», создаваемая при реализации семейно-ориентированного выхаживания, — это не только важный компонент саногенетического окружения, профилактики «информационной агрессии», но и жизненно необходимая гуманизация восстановительного лечения в эпоху повышенных техногенных нагрузок.

В перспективе, расширение воздействия музыки на развивающийся мозг ребёнка будет связана, прежде всего, с достижениями фундаментальных наук — нейробиологии, нейропсихологии, нейролингвистики, поскольку музыка — это всеобщая знаковая система.

Как показали исследования в области когнитивной музыкологии, выполненные в Гарварде, прослушивание и исполнение музыки задействует корковые и подкорковые нейрональные сети и способствует формированию межзональных связей, увеличивает пластичность мозга и устойчивость его к разнообразным повреждениям [53]. Один из ведущих отечественных нейролингвистов Т.В. Черниговская предполагает, что сами процессы обработки информации в мозге — своего рода музыка [54]. Музыкальное воздействие — это необходимый тонкий инструмент обучения и «настройки» мозговых функций [54], что приобретает особую важность у младенцев, нуждающихся в комплексной этапной абилитации.

ЛИТЕРАТУРА

1. Готсдинер А.Л. *Музыкальная психология*. М.: Музыка; 1993.
2. Кружковская О.И. Музыкальная терапия. *Пятиминутка*. 2016; (4): 23-6.
3. Старчеус М.С. *Музыкальная психология: Хрестоматия*. М.; 1992.
4. Spintge R., Droh R. *Musik in der Medizin*. Berlin: Springer; 1987.
5. Декер-Фойгт Г.Г. *Введение в музыкотерапию*. Пер. с англ. СПб.: Питер; 2003.
6. Колягина В.Г. *Музыкотерапия в специальном образовании. Учебно-методическое пособие*. М.: Прометей; 2019.
7. Чайклин Ш., Венгровер Х. *Искусство и наука танцевально-двигательной терапии. Жизнь как танец*. М.: Когито-центр; 2017.
8. Гринева И.М. Музыкалотерапия в системе реабилитации больных с неврологическими проявлениями церебро-васкулярных заболеваний. *Труды Ленинградского психоневрологического института*. 1981; 98: 158-61.
9. Шушарджан С.В. *Руководство по музыкотерапии*. М.: Медицина; 2005.
10. Шушарджан С.В. *Музыкотерапия и резервы человеческого организма*. М.: Антидор; 1998.
11. Орлова Е.М. Вопросы музыкальной психологии в творчестве В.М. Бехтерева. *Теория и практика общественного развития*. 2014; (10): 77-80.
12. Матейкова З., Машура С. *Музыкотерапия при заикании*. Киев: Вища школа; 1984.
13. Kocher C. *Musiktherapie, Theorie und Methodik*. Jena: Fischer; 1971: 83-8.
14. Bruckner J., Mederacke I., Ulbrich C. *Musiktherapie für Kinder*. Berlin: Musik; 1982.
15. Коларова З.И., ред. *Физиология высшей нервной деятельности*. М.: Медицина; 1968.
16. Ветлугина Н.А. *Музыкальное развитие ребенка*. М.: Просвещение; 1968.
17. Чемберлен Д. *Разум вашего новорожденного ребенка*. Пер с англ. М.: Класс; 2004.
18. Hepper P.G., Shahidullah B.S. Development of fetal hearing. *Arch. Dis. Child Fetal Neonatal*. Ed. 1994; 71: 81-7. <https://doi.org/10.1136/fn.71.2.F81>
19. Kisilevsky B.S., Hains S.M. Onset and maturation of fetal heart rate response to the mother's voice over late gestation. *Dev. Sci*. 2011; 14(2): 214-23. <https://doi.org/10.1111/j.1467-7687.2010.00970.x>
20. Sohmer H., Perez R., Sichel J.Y., Printer R., Freeman S. The pathway enabling external sounds to reach and excite the fetal inner ear. *Audiol. Neurootol*. 2001; 6(3): 109-16. <https://doi.org/10.1159/000046817>
21. Granier-Deferre C., Bassereau S., Ribeiro A., Jacquet A.Y., Decasper A.J. A melodic contour repeatedly experienced by human near-term fetuses elicits a profound cardiac reaction one month after birth. *PLoS ONE*. 2011; 6(2): e17304. <https://doi.org/10.1371/journal.pone.0017304>
22. Лазарев М.Л. *Сонатал. Школа дородовой педагогики*. М.: Творческая педагогика; 1993.
23. Лазарев М.Л. *Мамалыш, или Рождение до рождения*. М.: Кодекс; 2009.
24. Лазарев М.Л. *Музыка материнского молока*. М.: ПедиатрЪ; 2015.
25. Черток Т.Я., Ниш Г., ред. *Состояние здоровья и диспансеризация детей раннего возраста*. М.: Медицина; 1987.
26. Барашнев Ю.И. Перинатальная медицина и инвалидность с детства. *Акушерство и гинекология*. 1991; 67(1): 12-7.
27. Федоров А.М., Саламова С.Р. Полипрагмазия в педиатрии. *Педиатрическая фармакология*. 2009; 6(5): 107-9.
28. Бомбардинова Е.П., Шищенко В.М., Аль-Згул Л.Б. Обоснование лечебного воздействия музыки у новорожденных детей. ВИНТИ. Депонированная рукопись D24564; 1995.
29. Язык Г.В., ред. *Диагностика и комплексная реабилитация перинатальной патологии новорожденных детей*. М.: ПедиатрЪ; 2012.
30. Беляева И.А., Бомбардинова Е.П., Токовая Е.И., Харитонова Н.А., Лазуренко С.Б., Турти Т.В. и др. Немедикаментозная абилитация детей с перинатальными поражениями нервной системы. *Вопросы современной педиатрии*. 2017; 16(5): 383-91. <https://doi.org/10.15690/vsp.v16i5.1802>
31. Волкова П.Д. *Мост через бездну*. М.: Зебра-Е; 2014.

32. Fifer W.P., Byrd D.L., Kuka M., Eigsti I.M., Isler J.R., Grose-Fifer J., et al. Newborn infants learn during sleep. *Proc. Natl. Acad. Sci. USA*. 2010; 107(22): 10320-3. <https://doi.org/10.1073/pnas.1005061107>
33. Сахарова Е.С., Кешишан Е.С., Алямовская Г.А. «Недоношенность» как медико-социальная проблема здравоохранения. Часть 3. Система последующего наблюдения за недоношенными детьми. *Российский вестник перинатологии и педиатрии*. 2017; 62(5): 43-8. <https://doi.org/10.21508/1027-4065-2017-62-5-43-48>
34. Блохин Б.М., Садовская Ю.Е., Легкий С.В. Неблагоприятные жизненные события и сенсорная дезинтеграция – способы коррекции последствий. *StatusPraesens. Педиатрия и неонатология*. 2019; (3): 29-34.
35. Neel M.L., Yoder P., Matusz P.J., Marray M.M., Miller A., Burkhardt S., et al. Randomized controlled trial protocol to improve multisensory neural processing, language and motor outcomes in preterm infants. *BMC Pediatrics*. 2019; 19(1): 81. <https://doi.org/10.1186/s12887-019-1455-1>
36. Dusing S.C., Tripathi T., Marciniowski E.C., Tracker L.R., Brown L.F., Hendricks-Muñoz K.D. Supporting play exploration and early developmental intervention versus usual care to enhance developmental outcomes during the transition from the neonatal intensive care unit to home: a pilot randomized controlled trial. *BMC Pediatrics*. 2018; 18(1): 46. <https://doi.org/10.1186/s12887-018-1011-4>
37. Ho L.Y. Follow-up care and outcome evaluation of high-risk preterm infant: a life course commitment. *Ann. Acad. Med. Singapore*. 2018; 47(2): 51-5.
38. Partanen E., Kujala T., Tervaniemi M., Huottilainen M. Prenatal music exposure induces long-term neural effects. *PLoS ONE*. 2013; 8(10): e78946. <https://doi.org/10.1371/journal.pone.0078946>
39. Dehaene-Lambertz G., Montavont A., Jobert A., Alliroi L., Dubois J., Hertz-Pannier L., et al. Language or music, mother or Mozart? Structural and environmental influences on infants' language networks. *Brain Lang*. 2010; 114(2): 53-65. <https://doi.org/10.1016/j.bandl.2009.09.003>
40. Ковтун О.П., Цывьян П.Б. Значение биологических звуков матери для ранней адаптации недоношенных детей. *Педиатрия им. Г.Н. Сперанского*. 2020; 99(1): 160-3. <https://doi.org/10.24110/0031-403X-2020-99-1-160-163>
41. Arimitsu T., Minagawa Y., Yagihashi T., Marico O.U., Matsuzuki A., Ikeda K., et al. The cerebral hemodynamic response to phonetic changes of speech in preterm and term infants: The impact of postmenstrual age. *Neuroimage: Clin*. 2018; 19: 599-606. <https://doi.org/10.1016/j.nicl.2018.05.005>
42. Krägeloh-Mann I., Lidzba K., Pavlova M.A., Wilke M., Staudt M. Plasticity during early brain development is determined by ontogenetic potential. *Neuropediatrics*. 2017; 48(2): 66-71. <http://doi.org/10.1055/s-0037-1599234>
43. Chorna O., Filippa M., Almeida S.D., Lordier L., Monaci M.G., Huppi P., et al. Neuroprocessing mechanisms of music during fetal and neonatal development: a role in neuroplasticity and neurodevelopment. *Neural Plast*. 2019; 2019: 3972918. <https://doi.org/10.1155/2019/3972918>
44. Lubetzky R., Mimouni F.B., Dollberg S., Reifen R., Ashbel G., Mandel D. Effect of music by Mozart on energy expenditure in growing preterm infants. *Pediatrics*. 2010; 125(1): e24-8. <https://doi.org/10.1542/peds.2009-0990>
45. Aron S. Music therapy intervention in the neonatal intensive care unit environment. *J. Pediatr. (Rio J)*. 2011; 87(3): 183-5. <https://doi.org/10.2223/JPED.2091>
46. Fava E., Hull R., Baumbauer K., Bortfeld H. Hemodynamic responses to speech and music in preverbal infants. *Child Neuropsychol*. 2014; 20(4): 430-48. <https://doi.org/10.1080/09297049.2013.803524>
47. Gomella T.L., Cunningham M., Eyal F., Tuttle D.J. *Neonatology: Management, Procedures, On Call Problems, Diseases and Drugs*. New York: McGraw-Hill Education Medical; 2013.
48. Рюмина И.И., Нароган М.В., Орловская И.В., Мирошник Е.В. *Вскармливание недоношенного ребенка и уход в отделении патологии новорожденных и недоношенных детей (пособие для родителей)*. М.; 2019.
49. Vianna M.S., Barbosa A.P., Carvalhaes A.S., Cunha A. Music therapy may increase breastfeeding rates among mothers of premature newborns: a randomized controlled trial. *J. Pediatr. (Rio J)*. 2011; 87(3): 206-12. <https://doi.org/10.2223/JPED.2086>
50. Krueger C. Exposure to maternal voice in preterm infants: a review. *Adv. Neonatal Care*. 2010; 10(1): 13-8. <https://doi.org/10.1097/ANC.0b013e3181cc3c69>
51. White-Fraut R.C., Nelsen M.N., Silvesri J.M., Patel M., Berbaum M., Gu G.G., et al. Developmental patterns of physiological response to a multisensory intervention in extremely premature and high-risk infants. *J. Obstet. Gynecol. Neonatal Nurs*. 2004; 33(2): 266-75. <https://doi.org/10.1177/0884217504263289>
52. Lahav A., Skoe E. An acoustic gap between the NICU and womb: A potential risk for compromised neuroplasticity of the auditory system in preterm infants. *Front. Neurosci*. 2014; 8: 381-6. <https://doi.org/10.3389/fnins.2014.00381>
53. Манин Ю.И. Динамическая функциональная асимметрия полушарий головного мозга как цивилизационный фактор. *Семь искусств*. 2013; 11(47). <https://7iskusstv.com/2013/Nomer11/Manin1.php>
54. Черниговская Т.В. Мозг и язык: врожденные модули или обучающаяся сеть? *Вестник Российской академии наук*. 2010; 80(5-6): 461-5.

REFERENCES

- Gotsdiner A.L. *Musical Psychology [Музыкальная психология]*. Moscow: Muzyka; 1993. (in Russian)
- Kruzhkovskaya O.I. Music therapy. *Pyatiminutka*. 2016; (4): 23-6. (in Russian)
- Starcheus M.S. *Music Psychology: A Textbook [Музыкальная психология: Хрестоматия]*. Moscow; 1992. (in Russian)
- Spintge R., Droh R. *Muzik in der Medizin*. Berlin: Springer; 1987.
- Decker-Voigt H.H. Eine Einführung in Musiktherapie. München: Wilhelm Goldmann Verlag; 1991.
- Kolyagina V.G. *Music Therapy in Special Education. Educational and Methodological Guide [Музыкотерапия в специальном образовании. Учебно-методическое пособие]*. Moscow: Prometej; 2019. (in Russian)
- Chayklin Sh., Vengrover Kh. *The Art and Science of Dance and Movement Therapy. Life as a Dance [Искусство и наука танцевально-двигательной терапии. Жизнь как танец]*. Moscow: Kogito-tsentr; 2017. (in Russian)
- Grineva I.M. Music therapy in the rehabilitation system of patients with neurological manifestations of cerebrovascular diseases. *Trudy Leningradskogo psikhonevrologicheskogo instituta*. 1981; 98: 158-61. (in Russian)
- Shushardzhan S.V. *Guide to Music Therapy [Руководство по музыкотерапии]*. Moscow: Meditsina; 2005. (in Russian)
- Shushardzhan S.V. *Music Therapy and Reserves of the Human Body [Музыкотерапия и резервы человеческого организма]*. Moscow: Antidor; 1998. (in Russian)
- Orlova E.M. Questions of music psychology in the works of V.M. Bekhterev. *Teoriya i praktika obshchestvennogo razvitiya*. 2014; (10): 77-80. (in Russian)
- Matejova Z., Mazrua S. *Muziko terapia pre zajakovosti*. Bratislava; 1980.
- Kocher C. *Musiktherapie, Theorie und Methodik*. Jena: Fischer; 1971: 83-8.
- Bruckner J., Mederacke I., Ulbrich C. *Musiktherapi fur kinder*. Berlin: Musik; 1982.
- Kolarova Z.I., ed. *Physiology of Higher Nervous Activity [Физиология высшей нервной деятельности]*. Moscow: Meditsina; 1968. (in Russian)
- Vetlugina N.A. *Musical Development of the Child [Музыкальное развитие ребенка]*. Moscow: Prosveshchenie; 1968. (in Russian)
- Chamberlain D. *The Mind of Your Newborn Baby*. Berkeley: North Atlantic Books; 1998.
- Hepper P.G., Shahidullah B.S. Development of fetal hearing. *Arch. Dis. Child Fetal Neonatal*. Ed. 1994; 71: 81-7. <https://doi.org/10.1136/fn.71.2.F81>
- Kisilevsky B.S., Hains S.M. Onset and maturation of fetal heart rate response to the mother's voice over late gestation. *Dev. Sci*. 2011; 14(2): 214-23. <https://doi.org/10.1111/j.1467-7687.2010.00970.x>
- Sohmer H., Perez R., Sichel J.Y., Printer R., Freeman S. The pathway enabling external sounds to reach and excite the fetal inner ear. *Audiol. Neurootol*. 2001; 6(3): 109-16. <https://doi.org/10.1159/000046817>

21. Granier-Deferre C., Bassereau S., Ribeiro A., Jacquet A.Y., Decasper A.J. A melodic contour repeatedly experienced by human near-term fetuses elicits a profound cardiac reaction one month after birth. *PLoS ONE*. 2011; 6(2): e17304. <https://doi.org/10.1371/journal.pone.0017304>
22. Lazarev M.L. *Sonatal. School of Prenatal Pedagogy [Sonatal. Shkola dorodovoy pedagogiki]*. Moscow: Tvorcheskaya pedagogika; 1993. (in Russian)
23. Lazarev M.L. *Mamalysh, or Birth Before Birth [Mamalysh, ili Rozhdenie do rozhdeniya]*. Moscow: Kodeks; 2009. (in Russian)
24. Lazarev M.L. *Music of Mother's Milk [Muzyka materinskogo moloka]*. Moscow: Pediatr"; 2015. (in Russian)
25. Chertok T.Ya., Nibsh G., eds. *State of Health and Medical Examination of Young Children [Sostoyanie zdorov'ya i dispanserizatsiya detey rannego vozrasta]*. Moscow: Meditsina; 1987. (in Russian)
26. Barashnev Yu.I. Perinatal medicine and disability since childhood. *Akusherstvo i ginekologiya*. 1991; 67(1): 12-7. (in Russian)
27. Fedorov A.M., Salamova S.R. Polypharmacy in pediatrics. *Pediatricheskaya farmakologiya*. 2009; 6(5): 107-9. (in Russian)
28. Bombardirova E.P., Shishchenko V.M., Al'-Zgul L.B. Обоснование лечебного воздействия музыки у новорожденных детей. Justification of the therapeutic effect of music in newborn children. VINITI. Deposited manuscript D24564; 1995. (in Russian)
29. Yatsyk G.V., ed. *Diagnostics and Comprehensive Rehabilitation of Perinatal Pathology of Newborn Children [Diagnostika i kompleksnaya rehabilitatsiya perinatal'noy patologii novorozhdennykh detey]*. Moscow: Pediatr"; 2012. (in Russian)
30. Belyaeva I.A., Bombardirova E.P., Tokovaya E.I., Kharitonova N.A., Lazurenko S.B., Turti T.V., et al. Non-drug habilitation of children with perinatal affections of the nervous system. *Voprosy sovremennoy pediatrii*. 2017; 16(5): 383-91. <https://doi.org/10.15690/vsp.v16i5.1802> (in Russian)
31. Volkova P.D. *Bridge Across the Abyss [Most cherez bezdnu]*. Moscow: Zebra-E; 2014. (in Russian)
32. Fifer W.P., Byrd D.L., Kuka M., Eigsti I.M., Isler J.R., Grose-Fifer J., et al. Newborn infants learn during sleep. *Proc. Natl. Acad. Sci. USA*. 2010; 107(22): 10320-3. <https://doi.org/10.1073/pnas.1005061107>
33. Sakharova E.S., Keshishan E.S., Alyamovskaya G.A. Premature birth as a medical social problem. Part 3. Methods of premature infants follow-up. *Rossiyskiy vestnik perinatologii i pediatrii*. 2017; 62(5): 43-8. <https://doi.org/10.21508/1027-4065-2017-62-5-43-48> (in Russian)
34. Blokhin B.M., Sadovskaya Yu.E., Legkiy S.V. Adverse life events and sensory disintegration-ways to correct the consequences. *StatusPraesens. Pediatriya i neonatologiya*. 2019; (3): 29-34. (in Russian)
35. Neel M.L., Yoder P., Matusz P.J., Marray M.M., Miller A., Burkhardt S., et al. Randomized controlled trial protocol to improve multisensory neural processing, language and motor outcomes in preterm infants. *BMC Pediatrics*. 2019; 19(1): 81. <https://doi.org/10.1186/s12887-019-1455-1>
36. Dusing S.C., Tripathi T., Marciniowski E.C., Tracker L.R., Brown L.F., Hendricks- Muñoz K.D. Supporting play exploration and early developmental intervention versus usual care to enhance developmental outcomes during the transition from the neonatal intensive care unit to home: a pilot randomized controlled trial. *BMC Pediatrics*. 2018; 18(1): 46. <https://doi.org/10.1186/s12887-018-1011-4>
37. Ho L.Y. Follow-up care and outcome evaluation of high-risk preterm infant: a life course commitment. *Ann. Acad. Med. Singapore*. 2018; 47(2): 51-5.
38. Partanen E., Kujala T., Tervaniemi M., Huotilainen M. Prenatal music exposure induces long-term neural effects. *PLoS ONE*. 2013; 8(10): e78946. <https://doi.org/10.1371/journal.pone.0078946>
39. Dehaene-Lambertz G., Montavont A., Jobert A., Alliol L., Dubois J., Hertz-Pannier L., et al. Language or music, mother or Mozart? Structural and environmental influences on infants' language networks. *Brain Lang*. 2010; 114(2): 53-65. <https://doi.org/10.1016/j.bandl.2009.09.003>
40. Kovtun O.P., Tsyv'yan P.B. Significance of maternal biological sounds for the early adaptation of premature infants. *Pediatriya im. G.N. Speranskogo*. 2020; 99(1): 160-3. <https://doi.org/10.24110/0031-403X-2020-99-1-160-163> (in Russian)
41. Arimitsu T., Minagawa Y., Yagihashi T., Marico O.U., Matsuzuki A., Ikeda K., et al. The cerebral hemodynamic response to phonetic changes of speech in preterm and term infants: The impact of post-menstrual age. *Neuroimage: Clin*. 2018; 19: 599-606. <https://doi.org/10.1016/j.nicl.2018.05.005>
42. Krägeloh-Mann I., Lidzba K., Pavlova M.A., Wilke M., Staudt M. Plasticity during early brain development is determined by ontogenetic potential. *Neuropediatrics*. 2017; 48(2): 66-71. <https://doi.org/10.1055/s-0037-1599234>
43. Chorna O., Filippa M., Almeida S.D., Lordier L., Monaci M.G., Huppi P., et al. Neuroprocessing mechanisms of music during fetal and neonatal development: a role in neuroplasticity and neurodevelopment. *Neural Plast*. 2019; 2019: 3972918. <https://doi.org/10.1155/2019/3972918>
44. Lubetzky R., Mimouni F.B., Dollberg S., Reifens R., Ashbel G., Mandel D. Effect of music by Mozart on energy expenditure in growing preterm infants. *Pediatrics*. 2010; 125(1): e24-8. <https://doi.org/10.1542/peds.2009-0990>
45. Arnon S. Music therapy intervention in the neonatal intensive care unit environment. *J. Pediatr. (Rio J)*. 2011; 87(3): 183-5. <https://doi.org/10.2223/JPED.2091>
46. Fava E., Hull R., Baumbauer K., Bortfeld H. Hemodynamic responses to speech and music in preverbal infants. *Child Neuropsychol*. 2014; 20(4): 430-48. <https://doi.org/10.1080/09297049.2013.803524>
47. Gomella T.L., Cunningham M., Eyal F., Tuttle D.J. *Neonatology: Management, Procedures, On Call Problems, Diseases and Drugs*. New York: McGraw-Hill Education Medical; 2013.
48. Ryumina I.I., Narogan M.V., Orlovskaya I.V., Miroshnik E.V. *Feeding a Premature Baby and Care in the Department of Pathology of Newborns and Premature Children (Manual for Parents) [Vskarmliwanie nedonoshennogo rebenka i ukhod v otdelenii patologii novorozhdennykh i nedonoshennykh detey (posobie dlya roditeley)]*. Moscow; 2019. (in Russian)
49. Vianna M.S., Barbosa A.P., Carvalhaes A.S., Cunha A. Music therapy may increase breastfeeding rates among mothers of premature newborns: a randomized controlled trial. *J. Pediatr. (Rio J)*. 2011; 87(3): 206-12. <https://doi.org/10.2223/JPED.2086>
50. Krueger C. Exposure to maternal voice in preterm infants: a review. *Adv. Neonatal Care*. 2010; 10(1): 13-8. <https://doi.org/10.1097/ANC.0b013e3181cc3c69>
51. White-Fraut R.C., Nelsen M.N., Silvesri J.M., Patel M., Berbaum M., Gu G.G., et al. Developmental patterns of physiological response to a multisensory intervention in extremely premature and high-risk infants. *J. Obstet. Gynecol. Neonatal Nurs*. 2004; 33(2): 266-75. <https://doi.org/10.1177/0884217504263289>
52. Lahav A., Skoe E. An acoustic gap between the NICU and womb: A potential risk for compromised neuroplasticity of the auditory system in preterm infants. *Front. Neurosci*. 2014; 8: 381-6. <https://doi.org/10.3389/fnins.2014.00381>
53. Manin Yu.I. Dynamic functional asymmetry of the brain hemispheres as a civilizational factor. *Sem' iskusstv*. 2013; 11(47). <https://7iskusstv.com/2013/Nomer11/Manin1.php> (in Russian)
54. Chernigovskaya T.V. Brain and language: innate modules or learning network? *Vestnik Rossiyskoy akademii nauk*. 2010; 80(5-6): 461-5. (in Russian)

Клинические случаи

© КОЛЛЕКТИВ АВТОРОВ, 2020

Кузенкова Л.М.^{1,2}, Пак Л.А.¹, Кондакова О.Б.¹, Лялина А.А.¹, Цыганкова П.Г.³, Канивец И.В.⁴, Гребенкин Д.И.¹, Лапшина Н.В.¹

Инфантильная паркинсонизм-дистония, тип 1 (клинический пример)

¹ФГАУ «Национальный медицинский исследовательский центр здоровья детей» Минздрава России, 119991, Москва, Россия;

²ФГАОУ ВО «Первый МГМУ им. И.М. Сеченова Минздрава России» (Сеченовский университет), 119991, Москва, Россия;

³ФГБНУ «Медико-генетический научный центр имени академика Н.П. Бочкова», 115552, Москва, Россия;

⁴Лаборатория молекулярной патологии «Геномед», 115093, Москва, Россия

Инфантильная паркинсонизм-дистония, тип 1 (DTDS) (OMIM 613135) — редкое наследственное аутосомно-рецессивное заболевание, манифестирующее в младенческом возрасте. Развитие болезни обусловлено гомозиготной или компаунд-гетерозиготной мутацией в гене *SLC6A3* (OMIM 126455), который кодирует переносчик дофамина, локализованный на коротком плече 5 хромосомы (5p15). Основным патогенетическим механизмом развития заболевания является утрата функции основного транспортера дофамина на пресинаптическом уровне, что приводит к снижению обратного захвата дофамина в синаптической щели, истощению пресинаптических запасов дофамина и увеличению количества экстранейронального дофамина. В настоящее время в мире описано 20 случаев этого заболевания у детей. Основными клиническими проявлениями DTDS являются разнообразие по рисунку гиперкинезы (дистония, хорей, атетоз и др.), сменяющиеся гипокинезией и ригидностью, развивающимися на фоне осевой гипотонии. Трудности дифференциальной диагностики приводят к тому, что многие больные годами наблюдаются с ошибочными клиническими диагнозами, в том числе с детским церебральным параличом, регулярно получая курсы реабилитационного лечения без клинического эффекта. Вышеизложенное объясняет необходимость осведомленности клиницистов о редком заболевании — DTDS, что позволит избежать диагностических ошибок, своевременно назначить адекватную терапию и тем самым существенно улучшить качество жизни пациентов и членов их семей. Статья содержит обзорные данные по этиологическим, патогенетическим, эпидемиологическим, диагностическим и терапевтическим аспектам DTDS. Впервые в России публикуется клинический случай этого редкого заболевания, в котором представлен собственный опыт ведения пациента с DTDS.

Ключевые слова: инфантильная паркинсонизм-дистония, тип 1; дети; ген *SLC6A3*; дофамин; переносчик дофамина; дефицит переносчика дофамина; пиродоксина гидрохлорид; агонисты дофамина

Для цитирования: Кузенкова Л.М., Пак Л.А., Кондакова О.Б., Лялина А.А., Цыганкова П.Г., Канивец И.В., Гребенкин Д.И., Лапшина Н.В. Инфантильная паркинсонизм-дистония, тип 1 (клинический пример). *Неврологический журнал имени Л.О. Бадаляна*. 2020; 1(4): 232-241. <https://doi.org/10.17816/2686-8997-2020-1-4-232-241>

Для корреспонденции: Пак Лолита Алиевна, доктор медицинских наук, руководитель центра редких болезней ФГАУ «НМИЦ здоровья детей» Минздрава России. E-mail: lolitap@mail.ru

Участие авторов:

Кузенкова Л.М. концепция; редактирование текста;
Пак Л.А. концепция, написание текста, редактирование текста;
Кондакова О.Б. концепция; редактирование текста;
Лялина А.А. концепция, написание текста, редактирование текста;
Цыганкова П.Г. редактирование текста;
Канивец И.В. редактирование текста;
Гребенкин Д.И. написание текста, редактирование текста;
Лапшина Н.В. концепция;
Все соавторы утверждение окончательного варианта статьи, ответственность за целостность всех частей статьи.

Финансирование. Исследование не имело спонсорской поддержки.

Конфликт интересов. Авторы заявляют об отсутствии конфликта интересов.

Поступила 20.10.2020

Принята к печати 03.11.2020

Опубликована 25.12.2020

Lyudmila M. Kuzenkova^{1,2}, Lale A. Pak¹, Olga B. Kondakova¹, Anastasia A. Lyalina¹, Polina G. Tsygankova³, Ilya V. Kanivets⁴, Dmitry I. Grebenkin¹, Natalia V. Lapshina¹

Infantile parkinsonism-dystonia, type 1 (case report)

¹National Medical Research Center for Children's Health, Moscow, 119991, Russian Federation;

²I.M. Sechenov First Moscow State Medical University (Sechenov University), Moscow, 119991, Russian Federation;

³Academician N.P. Bochkov Medical and Genetic Research Center, Moscow, 115552, Russian Federation;

⁴Laboratory of molecular pathology "Genomed", Moscow, 115093, Russian Federation

Infantile parkinsonism-dystonia, type 1 (DTDS) (OMIM 613135) is a rare inherited autosomal recessive disease that manifests in infancy. The development of the disease is caused by a homozygous or compound-heterozygous mutation in the *SLC6A3* gene (OMIM 126455), which

encodes a dopamine Transporter localized on the short arm of chromosome 5 (5p15). The main pathogenetic mechanism of the disease is the loss of the function of the main dopamine transporter at the presynaptic level, which leads to a decrease in the reuptake of dopamine in the synaptic cleft, depletion of presynaptic dopamine reserves, and an increase in the amount of extraneuronal dopamine. Currently, there are 20 cases of this disease in children in the world. The main clinical manifestations of DTDS are various hyperkinesia patterns (dystonia, chorea, athetosis, etc.), followed by hypokinesia and rigidity, developing against the background of axial hypotension. Difficulties in differential diagnosis lead to the fact that many patients are observed for years with erroneous clinical diagnoses, including cerebral palsy, regularly receiving rehabilitation treatment without clinical effect. The mentioned above explains the need for clinicians to be aware of a rare disease — DTDS, which will avoid diagnostic errors, prescribe adequate therapy promptly, and thereby significantly improve the quality of life of patients and their families. The article contains an overview of the etiological, pathogenetic, epidemiological, diagnostic, and therapeutic aspects of DTDS. For the first time in Russia, there is reported a clinical case of this rare disease, which presents the own experience with DTDS patient.

Keywords: infantile parkinsonism-dystonia, type 1; children; *SLC6A3* gene; dopamine; dopamine transporter; dopamine transporter deficiency; pyrodoxine hydrochloride; dopamine agonists

For citation: Kuzenkova L.M., Pak L.A., Kondakova O.B., Lyalina A.A., Tsygankova P.G., Kanivets I.V., Grebenkin D.I., Lapshina N.V. Infantile parkinsonism-dystonia, type 1 (case report). *Nevrologicheskiy Zhurnal imeni L.O. Badalyana (L.O. Badalyan Neurological Journal)*. 2020; 1(4): 232-241. (In Russian)

<https://doi.org/10.17816/2686-8997-2020-1-4-232-241>

For correspondence: Lale A. Pak, MD, Ph.D., DSci., Head of the Center for rare diseases in children of the National Medical Research Center for Children's Health, Moscow, 119991, Russian Federation. E-mail: lolitap@mail.ru

Contribution:

Kuzenkova L.M.	concept; editing of the text;
Pak L.A.	concept, text writing, text editing;
Kondakova O.B.	the concept; editing of the text;
Lyalina A.A.	concept, text writing, text editing;
Tsygankova P.G.	text editing;
Kanivets I.V.	text editing;
Grebenkin D.I.	riting text, editing text;
Lapshina N.V.	concept;
All co-authors	approval of the final version of the article, responsible for the integrity of all parts of the article.

Acknowledgment. The study was not sponsored.

Conflict of interest. The authors declare that there is no conflict of interest.

Received October 20, 2020

Accepted November 03, 2020

Published December 25, 2020

Инфантильная паркинсонизм-дистония, тип 1 (OMIM 613135), синдром наследственного дефицита переносчика дофамина (DTDS) — редкое наследственное аутосомно-рецессивное заболевание с дебютом в младенческом возрасте. Распространенность заболевания точно не известна. В международной базе орфанных заболеваний ORPHANET имеются 8 описаний клинических наблюдений, однако, по данным разных авторов, в 2020 г. общее количество молекулярно-генетически верифицированных случаев составило около 20 [1, 2].

Развитие болезни обусловлено гомозиготной или компаунд-гетерозиготной мутацией в гене *SLC6A3* (OMIM 126455), который кодирует переносчик дофамина (dopamine active transporter, DAT), локализованный на коротком плече 5 хромосомы (5p15) [2–6]. Дофаминергические нейроны, в которых экспрессируется DAT, расположены преимущественно в клетках компактной части черной субстанции, латеральной части черной субстанции и вентральной тегментальной области. Пресинаптический DAT обеспечивает трансмембранный транспорт дофамина из синаптической щели в пресинаптический нейрон, опосредует активный обратный захват экстранейронального дофамина и является основным регулятором продолжительности дофаминергического действия на пресинаптических и постсинаптических рецепторах. Высвобожденный

дофамин используется повторно благодаря нейрональному обратному захвату DAT и повторному накоплению в везикулах неспецифическим везикулярным переносчиком моноаминов либо катаболируется ферментами моноаминоксидазы и катехол-О-метилтрансферазы, как и другие эндогенные катехоламины. Основным патогенетическим механизмом развития заболевания является утрата функции DAT на пресинаптическом уровне, что приводит к снижению обратного захвата дофамина в синаптической щели, истощению пресинаптических запасов дофамина и увеличению количества экстранейронального дофамина (рис. 1). Высокое содержание экстранейронального дофамина, в свою очередь, приводит к чрезмерной стимуляции пресинаптических ауторецепторов D2, приводя к ингибированию тирозингидроксилазы и, как следствие, к снижению синтеза дофамина. Кроме того, избыток экстранейронального дофамина приводит к подавлению и/или десенсибилизации дофаминовых рецепторов D1, в связи с чем нарушается передача нервного импульса. В результате катаболизма высоких уровней экстранейронального дофамина повышается концентрация гомованилиновой кислоты в цереброспинальной жидкости [3, 4, 6, 7].

Основными клиническими проявлениями DTDS являются разнообразные гиперкинезы (дистония, хорей, атетоз и др.), сменяющиеся гипокинезией и ри-

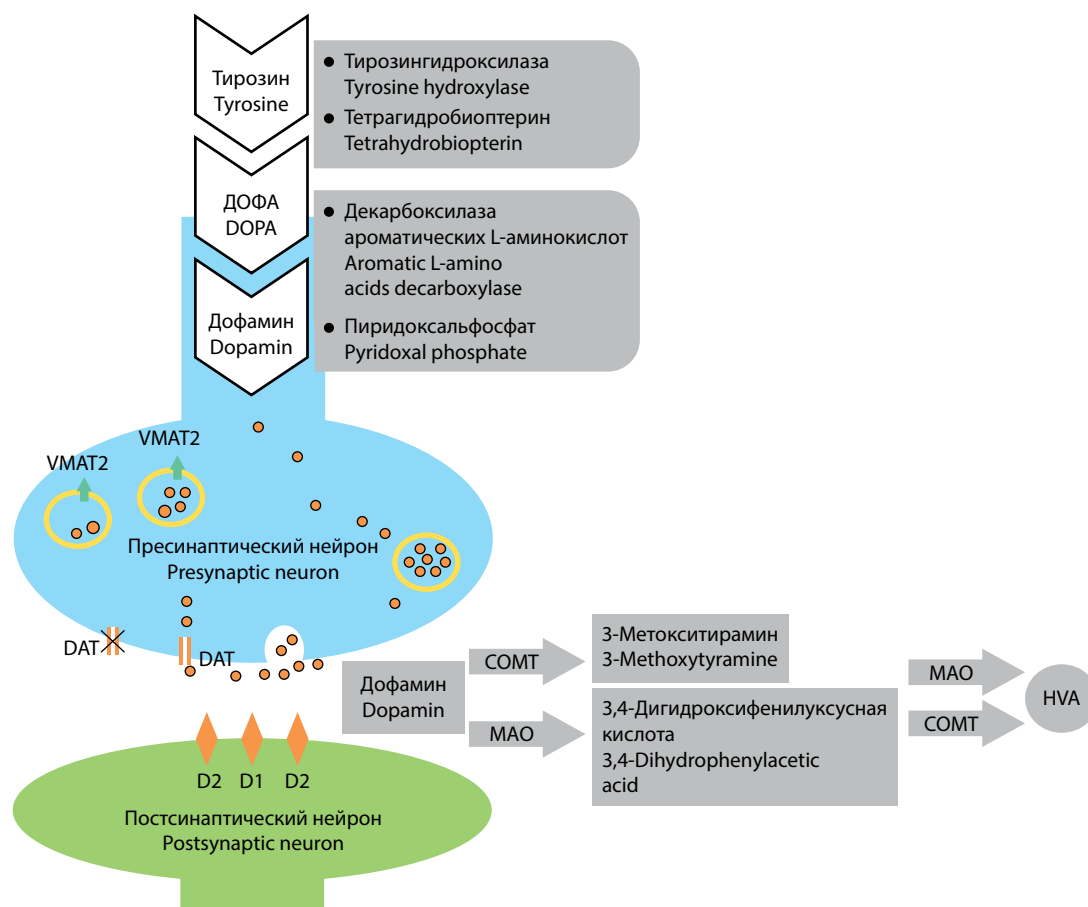


Рис. 1. Схема регуляции дофаминергического синапса.

VMAT2 — везикулярный переносчик моноаминов; MAO — моноаминоксидаза; COMT — катехол-О-метилтрансфераза; HVA — гомованилиновая кислота; D1 — специфический дофаминовый рецептор; D2 — агонист рецептора дофамина.

Fig. 1. Scheme of regulation of the dopaminergic synapse.

VMAT2 — vesicular transporter of monoamines; MAO — monoamine oxidase; COMT — catechol-O-methyltransferase; HVA — homovanillic acid; D1 — specific dopamine receptor; D2 — agonist of the dopamine receptor.

гидностью, развивающимися на фоне осевой гипотонии. Кроме того, у больных отмечаются задержка психического и моторного развития, психомоторное возбуждение, а также нарушения глотания и связанные с ними трудности кормления [3, 8–10]. Многие больные годами наблюдаются с ошибочным клиническим диагнозом «детский церебральный паралич», регулярно получая курсы реабилитационного лечения без клинического эффекта [3].

В 2011 г. М.А. Kurian с соавторами опубликовали результаты многоцентрового исследования DTDS, проведенного в 7 центрах детской неврологии в Великобритании, Германии и США с февраля 2009 г. по июнь 2010 г. [3]. В исследование были включены 11 детей (2 мальчика, 9 девочек) с DTDS. Все дети имели двигательное расстройство с дебютом в младенчестве (средний возраст 2,5 мес). На момент написания статьи были живы 7 детей (в возрасте 1,9–11,4 года), 4 пациента умерли в возрасте от 9 до 16 лет. До постановки диагноза у 7 детей был ошибочно диагностирован детский церебральный паралич. В ходе

исследования было проведено комплексное обследование пациентов, включающее исследование нейротрансмиттеров в цереброспинальной жидкости, концентрации катехоламинов в моче, уровней сывороточного пролактина и сывороточной креатинкиназы, а также проведение нейровизуализации (МРТ и МР-спектроскопия головного мозга). Молекулярно-генетическое исследование включало анализ гена *SLC6A3* методом прямого автоматического секвенирования. На основании проведенного исследования был разработан диагностический алгоритм DTDS (рис. 2) [3].

Авторы подробно описали клиническую картину всех наблюдаемых пациентов и обратили внимание на разнообразие у них клинических симптомов. Так, у 5 детей преобладали гиперкинезы (дистония, хоррея, дискинезия), у 4 пациентов — гипокинетические симптомы (брадикинезия, ригидность), а у 2 больных отмечалось смешанное гипокинетически-гиперкинетическое двигательное расстройство (гипокинетически-гиперкинетический синдром). Кроме того, у наблюдаемых пациентов отмечалась и другая клини-

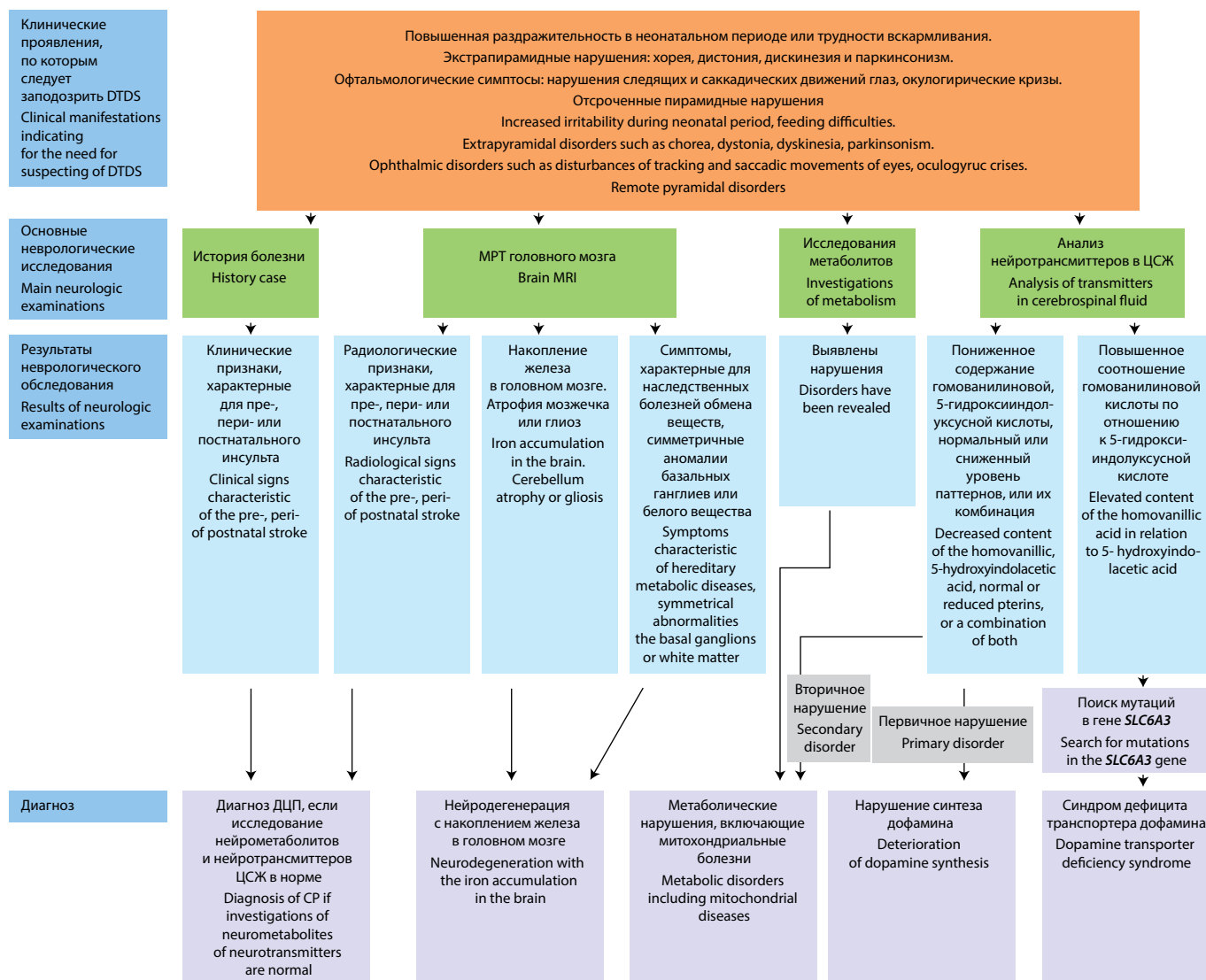


Рис. 2. Алгоритм диагностики гиперкинезов разной этиологии [3].

Fig. 2. Algorithm for diagnosing hyperkinesia of different etiologies [3].

ческая симптоматика: возбудимость, психомоторное возбуждение, аксиальная гипотония, глазодвигательные расстройства (окулогирные кризы). Характерные для паркинсонизма симптомы, такие как брадикинезия, ригидность, гипомимия и тремор, как правило, возникали после нескольких лет течения болезни. У всех пациентов отмечались когнитивные нарушения и отсутствовала экспрессивная речь. Тем не менее большинство детей хорошо понимали обращенную речь и приобретали навыки невербальных способов коммуникации [3].

Результаты лабораторных и инструментальных исследований показали, что у всех детей, включенных в исследование, соотношение гомованилиновой кислоты к 5-гидроксииндолуксусной кислоте было повышено в диапазоне 5 : 0–13 : 2 (норма 1 : 3–4 : 0). Экскреция гомованилиновой кислоты с мочой была увеличена у 6 из 7 обследованных детей и составляла 22–47

мкмоль/ммоль креатинина (норма 2–15 мкмоль/ммоль креатинина). Сывороточный пролактин исследовался у 7 пациентов, его увеличение зарегистрировано лишь у 2 больных. У 6 обследованных детей обнаружено повышение активности сывороточной креатинкиназы — 242–1773 МЕ/л (норма 24–173 МЕ/л) [3].

При МРТ головного мозга не было выявлено структурных дефектов в базальных ганглиях ни у одного наблюдаемого пациента. У 8 детей зарегистрированы расширение наружных субарахноидальных пространств в лобно-височных областях и задержка миелинизации. Перивентрикулярная лейкомаляция обнаружена у 1 ребенка [3].

М.А. Kurian с соавторами предпринимали многократные попытки добиться стойкого положительного терапевтического эффекта у наблюдаемых пациентов [3]. Применение широкого арсенала лекарственных средств, включающих миорелаксанты, дофаминерги-

ческие, холинолитические, антиглутаминергические и ГАМКергические препараты, а также использование хирургического вмешательства (глубокая стимуляция головного мозга у 1 пациента) не продемонстрировало эффективности, либо достигнутый положительный эффект был непродолжительным. Девять пациентов получали комплексный препарат леводопы в сочетании с карбидопой (кокарелдопа) с максимальными дозами 2–6 мг/кг в сутки в течение 2–3 нед. У 7 из них не было положительной динамики от приема кокарелдопы, а у 4 пациентов лечение было прекращено вследствие возникновения побочных эффектов (тошнота, рвота, усиление гиперкинезов и ригидности, нарушающих питание и сон). У 2 детей применение кокарелдопы в дозировке около 2 мг/кг в сутки улучшило двигательные функции верхних конечностей, купировало эпизодические дистонические кризы и уменьшило гипомимию. Однако дальнейшее повышение дозы лекарственного препарата привело к возникновению лекарственно-обусловленных дискинезий. Добавление к кокарелдопе агониста дофамина ропинирола привело к дальнейшему улучшению двигательных функций, что позволило авторам инициировать терапию ропиниролом у других наблюдаемых пациентов. На фоне данной терапии было зарегистрировано уменьшение клинических симптомов паркинсонизма, облегчение кормления и увеличение двигательных функций верхних конечностей. Применение в лечении DTDS агониста дофамина прамипексола продемонстрировало его неэффективность у детей в возрасте 1,5–6,0 лет, в то время как у пациентов более раннего возраста было отмечено некоторое клиническое улучшение [3].

Согласно данным зарубежных авторов, дифференциальный диагноз DTDS необходимо проводить с болезнью Галлервордена–Шпатца, болезнью Вильсона, дискинетическими и смешанными формами детского церебрального паралича, торсионной дистонией, болезнью Сегавы (ДОФА-зависимая дистония), наследственными болезнями обмена веществ, митохондриальными заболеваниями и др. [9, 10].

Прогноз заболевания неблагоприятный. В большинстве случаев летальный исход наступает в под-ростковом возрасте [3].

Клинический пример

Пациентка С., 1 год 6 мес, поступила в отделение патологии раннего детского возраста (ОПРДВ) ФГАУ «НМИЦ здоровья детей» Минздрава России в августе 2020 г. с направительным диагнозом «детский церебральный паралич, спастическая дисплегия, GMFCS IV (G 80.1). Задержка психического, речевого и моторного развития. Бронхолегочная дисплазия, легкое течение. Дыхательная недостаточность 0. Сходящееся альтернирующее косоглазие, амблиопия обоих глаз». На момент поступления мама ребенка предъявляла жалобы на задержку психического и моторного развития девочки, а также на обилие навязчивых движений

в руках и ногах, значительно ухудшающих качество жизни ребенка.

Из *анамнеза* известно, что ребенок рожден в близкородственном браке. Беременность 2-я, протекала на фоне угрозы прерывания в I триместре. Первая беременность прервана по социальным показаниям. Роды срочные, самостоятельные. Масса тела при рождении 3405 г, длина 54 см. Оценка по шкале Апгар 8/9 баллов. Крик сразу, громкий. Выписана из родильного дома на 6-е сутки жизни. На протяжении первых 2 мес. жизни отмечалась конъюгационная желтуха.

Со слов мамы, в возрасте 2 мес. у девочки появились срыгивания, которые постепенно нарастали как по частоте возникновения, так и по объему выделяемых масс, периодически возникала рвота «фонтаном». В это же время отмечено появление спастической кривошеи. Ребенок наблюдался педиатром и неврологом по месту жительства с диагнозом «перинатальное поражение ЦНС». По данным нейросонографического исследования в 2 мес патологические изменения в веществе головного мозга не обнаружены. В возрасте 4 мес. состояние ребенка ухудшилось в связи с присоединением гиперкинетического синдрома: миоклонии, хореоатетоз, тремор, на фоне которых развивалось выраженное психомоторное возбуждение. Данные эпизоды носили пароксизмальный характер, имели разную продолжительность — от нескольких минут до нескольких часов, купировались самостоятельно. Указанная симптоматика неуклонно нарастала. Девочка была обследована по месту жительства. При проведении компьютерной томографии головного мозга (8 мес) выявлены признаки последствий гипоксического поражения вещества головного мозга, неравномерное расширение субарахноидальных пространств без атрофических изменений в обеих гемисферах головного мозга.

В связи с продолжающейся обильной рвотой, малой прибавкой веса и нарастающей неврологической симптоматикой в виде гиперкинетического синдрома, вовлекающего мышцы конечностей, туловища и мимическую мускулатуру, ребенок был обследован на наличие аминокислотопатий и нарушений бета-окисления жирных кислот методом тандемной масс-спектрометрии: патологических изменений выявлено не было.

Проведенный трижды (8 мес, 10 мес, 1 год 3 мес) длительный видео ЭЭГ-мониторинг не обнаружил эпилептиформной активности и позволил исключить эпилептический генез имеющихся у девочки миоклоний. Магнитно-резонансная томография головного мозга (1 год 3 мес) выявила наличие умеренных субатрофических изменений вещества головного мозга.

В возрасте 1 год 4 мес девочка перенесла инфекцию, вызванную коронавирусом SARS-CoV-2, на фоне чего отмечалось ухудшение состояния ребенка в виде нарастания гиперкинетического синдрома, присоединения дистонических атак и появления выраженного психомоторного возбуждения.

В августе 2020 г. (1 г. 6 мес) ребенок был госпитализирован в ОПРДВ ФГАУ «НМИЦ здоровья детей» Минздрава России. При поступлении пациентка получала алимемазина тартрат в дозе 1,25 мг/сут; перициазин в дозе 0,2 мг/сут.

Соматический статус: общее состояние средней тяжести по заболеванию. Температура тела 36,6°C. Положение в постели вынужденное. Вес 10 кг, рост стоя 82 см. Фенотип ребенка: узкое переносье, длинный фильтр, тонкая верхняя губа, диспластичные ушные раковины. Состояние питания понижено. Кожные покровы бледно-розовые, умеренно влажные, чистые от сыпи. Слизистые оболочки бледно-розовые, чистые. Задняя стенка глотки и небные дужки не гиперемированы, миндалины не увеличены, налетов, наложений нет. Подкожная клетчатка развита удовлетворительно, распределена равномерно. Периферические лимфатические узлы не увеличены. Костная система: деформаций костей нет. Органы дыхания: носовое дыхание свободное. В легких дыхание пуэрильное, проводится во все отделы, хрипов нет. Перкуторно: ясный легочный звук. Частота дыхания 33–35 в минуту. Область сердца визуально не изменена, границы относительной сердечной тупости в пределах возрастной нормы. Тоны сердца звучные, ритм правильный. ЧСС 120–128 в минуту. Органы пищеварения: аппетит снижен. Язык чистый, влажный. Живот при пальпации мягкий, безболезненный во всех отделах, доступен глубокой пальпации. Печень не увеличена, селезенка не пальпируется. Стул оформленный, регулярный, без патологических примесей. Мочеиспускание свободное, безболезненное. Дизурии нет. Наружные половые органы сформированы по женскому типу.

Психоневрологический статус: голова округлой формы, окружность головы 47 см. Сознание ясное. Реагирует на осмотр зрительным и слуховым сосредоточением. Эмоции скудные, малодифференцированные. При эмоциональном общении реагирует улыбкой. Импрессивная речь: в ограниченном объеме. Экспрессивная речь: интонированные голосовые вокализации. При предъявлении яркого предмета в поле зрения наблюдается зрительное сосредоточение, плавное прослеживание. Зрительный контакт скользящий. На невидимый источник звука высокой интенсивности, предъявленный в непосредственной близости от уха, отмечается незначительное изменение мимики, голову в его сторону не поворачивает. Тактильный контакт руки с предметом вызывает фиксацию взгляда, произвольный подъем руки вверх. Стремится прикоснуться рукой к игрушке, предъявленной в поле зрения, может натолкнуться на лежащую рядом игрушку, самостоятельно не захватывает. Вложенную игрушку удерживает кратковременно, зрением не контролирует, быстро выпускает из руки. Целенаправленное внимание привлекается с трудом, быстро истощается. Фон настроения неустойчив, отмечается психомоторное возбуждение, девочка капризна, плаксива, раздражительна.

Со стороны черепных нервов: обоняние исследовать невозможно. Зрение предметное. Взгляд фиксирует, следит за предметом. Глазные щели симметричны. Движения глаз в полном объеме. Сходящееся альтернирующее косоглазие. Зрачки округлой формы, симметричны. Реакции зрачков на свет (прямая и содружественная) живые, OD = OS. Точки выхода ветвей тройничного нерва безболезненны при пальпации. Движения нижней челюсти ограничены, отмечается оромандибулярная дискинезия. Лицо симметрично, мимика обеднена. Слух не снижен. Нистагма нет. Поперхивается при кормлении твердой и жидкой пищей. Голос слабый, монотонный, быстро истощающийся. Глоточные рефлексы оживлены, D = S. Положение плеч и лопаток симметрично. Привычная установка головы вправо, повороты в обе стороны свободны. Язык по средней линии. В двигательной сфере: объем активных и пассивных движений полный. Мышечный тонус изменён по экстрапирамидному типу в верхних и нижних конечностях, D = S. Отмечается ригидность затылочных мышц и мышц шеи. Мышечная сила в руках и ногах на 4 балла, D = S. Сухожильные рефлексы с рук и ног повышены, D = S, рефлексогенные зоны не расширены. Патологические стопные и кистевые рефлексы не вызываются, D = S. Клонусов нет, D = S.

Моторные навыки: голову держит неустойчиво, непродолжительное время, периодически запрокидывает назад, в положении лежа на животе опора на грудь, голову приподнимает, удерживает кратковременно, нуждается в придании положения с помощью валика, самостоятельно не садится и не сидит, присаживая с опорой удерживает позу сидя кратковременно, не стоит, не ходит.

При осмотре обращают на себя внимание разнообразные навязчивые стереотипные движения в мимической мускулатуре, верхних и нижних конечностях: миоклонии, хореоатетоидные движения, тремор и дистонические атаки (рис. 3). Кроме того, отмечаются тризм, бруксизм и оромандибулярная дискинезия, значительно нарушающие кормление ребенка. Имеющиеся гиперкинезы нарастают при психоэмоциональных нагрузках (вплоть до «гиперкинетических бурь»), ослабевают при фиксации ребенка на действии или событии, полностью купируются во время сна. При изменении позы тела в вертикальной плоскости рисунок гиперкинезов изменяется, возникает тоническое напряжение в проксимальных отделах верхних и нижних конечностей на фоне хореоатетоидных движений в их дистальных отделах.

Чувствительная сфера: нарушений поверхностной чувствительности не выявлено, глубокую — исследовать не представляется возможным. Координаторную сферу исследовать не удалось в связи с выраженным гиперкинетическим синдромом. Тазовые функции не нарушены.

Общий анализ крови: Нб 103 г/л (норма 110–135 г/л), остальные показатели в пределах референсных значений.



Рис. 3. Разнообразные проявления гиперкинетического синдрома у пациентки С.

Fig. 3. Various manifestations of hyperkinetic syndrome in patient C.

Биохимический анализ крови: креатинфосфокиназа 1235,2 ЕД/л (норма 25–140 ЕД/л), лактатдегидрогеназа 363,61 ЕД/л (норма 91–295 ЕД/л), остальные показатели в пределах референсных значений.

ЭКГ, ЭХО-КГ: без патологических изменений.

Магнитно-резонансная (МР) томография головного мозга: МР-исследование головного мозга проведено в T1- и T2-взвешенном изображении и FLAIR в сагиттальной, аксиальной и фронтальной проекциях, а также в DWI, SWAN.

На МР-томограммах головного мозга срединные структуры не смещены. Извилины больших полушарий сформированы правильно. Явных признаков дисгенеза кортикальной пластинки не выявлено. Симметрично в проекции центрального покрышечного тракта отмечаются участки повышения МР-сигнала на T2-ВИ, слабого понижения — на T1-ВИ, с признаками ограничения диффузии (без динамики).

На фоне незавершенной миелинизации белого вещества теменных отделов нельзя исключить очаговые изменения, без признаков ограничения диффузии. На остальном уровне в веществе больших полушарий и мозжечка, а также краниовертебрального перехода, очагов патологически измененного МР-сигнала, зон кровоизлияний, а также новообразований не выявлено. Мозолистое тело сформировано.

Желудочковая система: боковые желудочки симметричны, не расширены. Третий и четвертый желудочки не деформированы.

Субарахноидальное пространство лобно-височных отделов умеренно расширено (без динамики).

Турецкое седло обычной формы и размеров. Гипофиз не увеличен. Структура аденогипофиза однородная. Дифференциация на адено- и нейрогипофиз четкая. Перекрест зрительных нервов и воронка гипофиза не смещены. В области орбит видимых патологических изменений не выявлено. Каналы и перекрест зрительных нервов не деформированы, ход и калибр не изменены.

Заключение: МР-картина симметричного поражения центрального покрышечного тракта (нельзя исключить метаболический генез). МР-данных за объемное поражение вещества головного мозга не получено (рис. 4). По сравнению с результатом МРТ от 21.04.2020 г. — без динамики. Рекомендовано: динамическое МР-наблюдение.

Консультация диетолога: умеренная белково-энергетическая недостаточность питания.

Консультация дефектолога: особенности формирования периода элементарной психической активности.

Консультация логопеда: нарушение речевого развития.

За время нахождения ребенка в отделении дифференциальный диагноз проводился с дискинетической формой детского церебрального паралича, инфантильной формой ДОФА-зависимой дистонии (болезнью Сегавы), наследственными заболеваниями обмена веществ (болезнями, связанными с нарушением обмена железа, меди, кальция и марганца в головном мозге).

С целью купирования гиперкинетического синдрома в отделении инициирована терапия лекар-

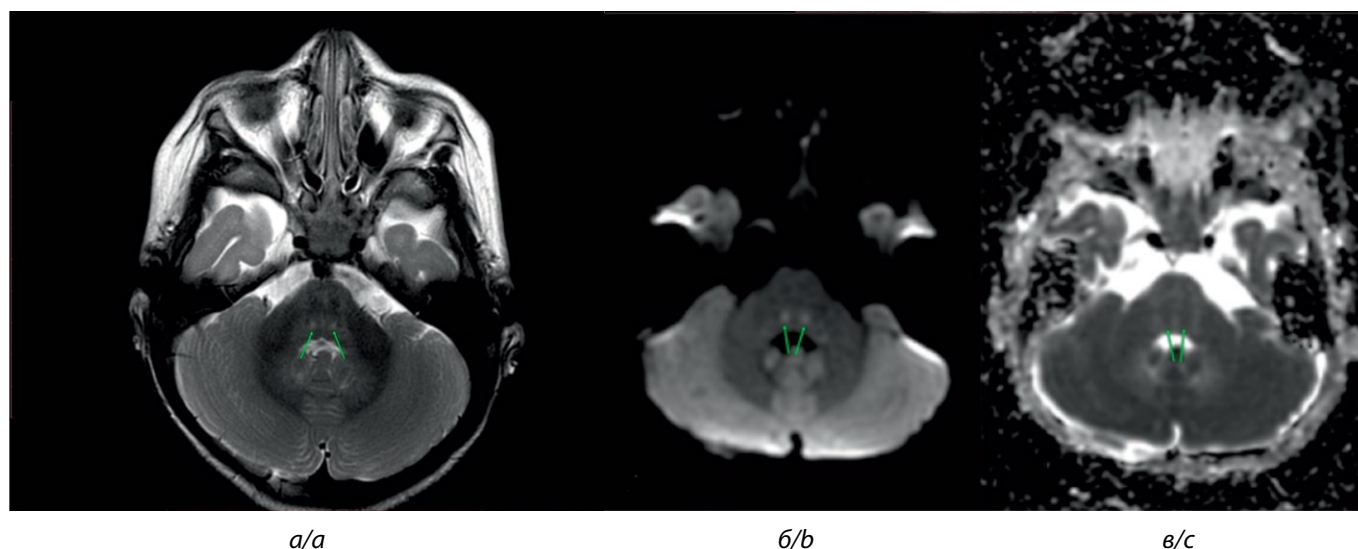


Рис. 4. МРТ головного мозга пациентки С.

a — T2-взвешенное изображение в аксиальной плоскости: симметричные участки гиперинтенсивного сигнала в области покрышечных путей; *b* — диффузионно-взвешенное изображение: гиперинтенсивный сигнал; *в* — карта измеряемого коэффициента диффузии: гипоинтенсивный сигнал.

Fig. 4. MRI of the brain of patient С.

a — T2-weighted image in the axial plane: symmetrical sections of the hyperintensive signal in the area of the tire pathways; *b* — diffusion weighted image: hyperintensive signal; *c* — map of the measured coefficient of the diffusion: hypointensive signal.

ственным препаратом клоназепам с постепенным достижением суточной дозы 1,125 мг. Для уменьшения тонусных нарушений к лечению добавлен баклосан в дозе 15 мг/сут. На фоне проводимой терапии положительной динамики в состоянии ребенка не отмечалось, кроме того, были зарегистрированы побочные эффекты лечения в виде слабости, вялости, нарастания нарушений глотания.

В связи с наличием у девочки ригидности мышц затылка, шеи и тризма, а также дистонических атак, в затылочные мышцы, мышцы верхних и нижних конечностей был введен ботулинический токсин типа А 100 ЕД. Ботулинотерапия не вызвала развития нежелательных явлений, но клинический положительный эффект достигнут не был.

В ходе дальнейшей коррекции терапии перициазин был постепенно отменен, а для купирования приступов психомоторного возбуждения перед сном ребёнку проводились внутримышечные инъекции диазепама в дозе 0,5 мл (2,5 мг) без эффекта. Проводимые в последующем внутривенные инъекции диазепама в дозе 7,5 мг на протяжении 12 ч обеспечивали кратковременный незначительный седативный эффект.

После неоднократных безуспешных попыток купировать гиперкинетический синдром и психомоторное возбуждение девочки было принято решение о проведении внутривенной капельной инфузии пиридоксина гидрохлорида (ПГ) 100 мг в 100 мл 0,9%

NaCl. Уже после проведения первой инфузии была отмечена выраженная положительная динамика в виде нивелирования гиперкинетического синдрома и значительного уменьшения психомоторного возбуждения ребенка. На фоне продолжения терапии ПГ сохранялся достигнутый терапевтический эффект. В последующем девочка была переведена на пероральный приём ПГ (100 мг/сут) с сохранением достигнутой положительной динамики.

В связи с тем, что результаты генетического обследования не были готовы к моменту достижения положительной динамики, купирования гиперкинетического синдрома и завершения госпитализации, ребенок был выписан с диагнозом «дегенеративное заболевание центральной нервной системы» с рекомендациями продолжить пероральный прием ПГ.

В августе–сентябре 2020 г. одновременно в двух лабораториях независимо друг от друга были проведены анализ 587 генов, панель «Наследственные метаболические заболевания» (ФГБНУ «Медико-генетический научный центр имени академика Н.П. Бочкова») и «Большая неврологическая панель» методом массового параллельного секвенирования (лаборатория молекулярной патологии «Геномед»).

В 10 экзоне гена *SLC6A3* выявлен вариант нуклеотидной последовательности *c.1297G>A*, описанный в ба-

* [CM1414398].



Рис. 5. Отсутствие гиперкинетического синдрома на фоне терапии ПГ (катамнез 1 мес).

Fig. 5. Absence of hyperkinetic syndrome during PG therapy (1 month catamnesis).

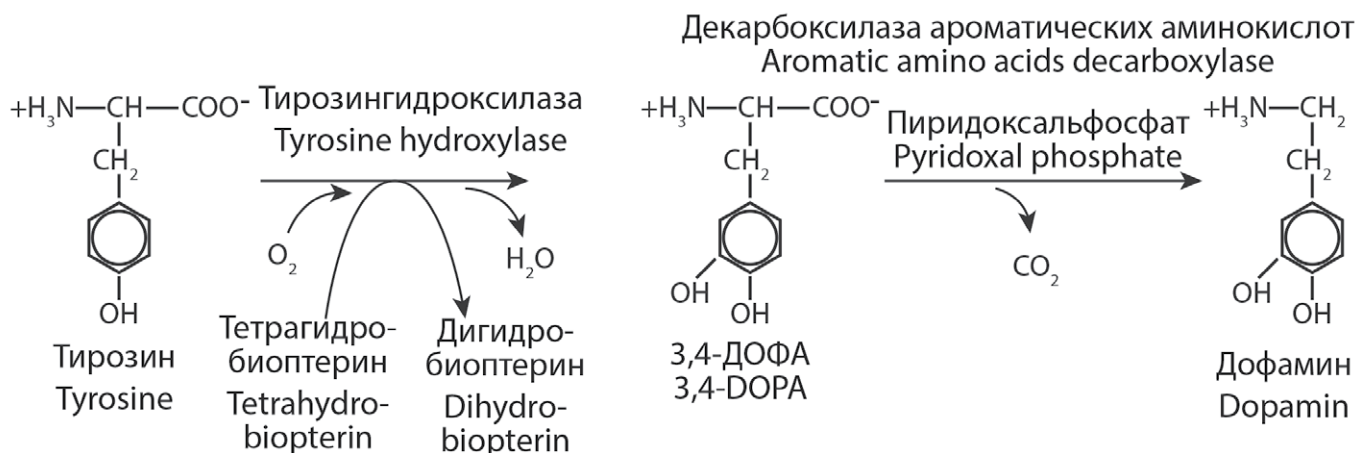


Рис. 6. Схема синтеза дофамина.

Fig. 6. Scheme for the synthesis of dopamine.

за данных HGMD¹, приводящий к аминокислотному варианту *p.Gly433Arg (chr5:1409937C>T, NM_001044.4)* в гомозиготном состоянии. Патогенные варианты в гене *SLC6A3* приводят к развитию DTDS с аутосомно-рецессивным типом наследования. Данный вариант *c.1297G>A, p.Gly433Arg* был подтвержден методом прямого автоматического секвенирования по Сэнгеру у пробанда. Проведена валидация выявленного варианта *c.1297G>A, p.Gly433Arg* у родителей пробанда: оба родителя являются гетерозиготными носителями. Таким образом, результаты проведенного молекулярно-генетического обследования ребенка и его родителей позволили верифицировать клинический диагноз DTDS.

Катамнестическое наблюдение за девочкой на протяжении 1 мес. продемонстрировало сохранение достигнутого положительного эффекта от проводимой терапии ПГ: в течение дня гиперкинезы практически не возникают, к вечеру появляется их незначительное количество, существенно не ухудшающее качество жизни ребенка (рис. 5).

На наш взгляд, эффективность данного лечения может быть связана с увеличением синтеза дофамина, в котором ПГ принимает непосредственное участие (рис. 6).

Учитывая, что высокое содержание экстранейронального дофамина, характерное для DTDS, приводит к чрезмерной стимуляции пресинаптических ауторецепторов D2, ингибирует тирозингидроксилазу и, следовательно, снижает синтез дофамина, данное предположение имеет под собой основание. Безусловно, утверждение об эффективности ПГ в лечении данного заболевания является преждевременным и требует дальнейшего изучения и более длительного катамнестического наблюдения за ребенком.

В настоящее время запланирована госпитализация девочки в отделение психоневрологии и психосоматической патологии ФГАУ «НМИЦ здоровья детей» Минздрава России для динамического контроля, оценки состояния ребенка и, при необходимости,

коррекции проводимой терапии. В случае ускользания эффекта лечения и нарастания гиперкинетического синдрома будет решен вопрос о назначении лекарственного средства из группы агонистов дофамина.

ЛИТЕРАТУРА / REFERENCES

- Ng J., Zhen J., Meyer E., Erreger K., Li Y., Kakar N., et al. Dopamine transporter deficiency syndrome: phenotypic spectrum from infancy to adulthood. *Brain*. 2014; 137(Pt. 4): 1107–19. <https://doi.org/10.1093/brain/awu022>
- Kurian M.A., Gissen P., Smith M., Heales S.J.R., Clayton P.T. The monoamine neurotransmitter disorders: an expanding range of neurological syndromes. *Lancet Neurol*. 2011; 10(8): 721–33. [https://doi.org/10.1016/s1474-4422\(11\)70141-7](https://doi.org/10.1016/s1474-4422(11)70141-7)
- Kurian M.A., Li Y., Zhen J., Meyer E., Hai N., Christen H.J., et al. Clinical and molecular characterisation of hereditary dopamine transporter deficiency syndrome: an observational cohort and experimental study. *Lancet Neurol*. 2011; 10(1): 54–62. [https://doi.org/10.1016/s1474-4422\(10\)70269-6](https://doi.org/10.1016/s1474-4422(10)70269-6)
- Kurian M.A., Zhen J., Cheng S.Y., Li Y., Mordekar S.R., Jardine P., et al. Homozygous loss-of-function mutations in the gene encoding the dopamine transporter are associated with infantile parkinsonism-dystonia. *J. Clin. Invest*. 2009; 119(6): 1595–603. <https://doi.org/10.1172/jci39060>
- Puffenberger E.G., Jinks R.N., Sougnéz C., Cibulskis K., Willert R.A., Achilly N.P., et al. Genetic mapping and exome sequencing identify variants associated with five novel diseases. *PLoS One*. 2012; 7(1): e28936. <https://doi.org/10.1371/journal.pone.0028936>
- Brown A.B., Biederman J., Valera E.M., Doyle A.E., Bush G., Spencer T., et al. Effect of dopamine transporter gene (SLC6A3) variation on dorsal anterior cingulate function in attention-deficit/hyperactivity disorder. *Am. J. Med. Genet. B Neuropsychiatr. Genet*. 2010; 153B(2): 365–75. <https://doi.org/10.1002/ajmg.b.31022>
- Kuc K., Bielecki M., Pawlukiewicz E., Czerwinski M.B., Cybulska-Klosowicz A. The SLC6A3 gene polymorphism is related to the development of attentional functions but not to ADHD. *Sci. Rep*. 2020; 10(1): 6176. <https://doi.org/10.1038/s41598-020-63296-x>
- Ng J., Heales S.J., Kurian M.A. Clinical features and pharmacotherapy of childhood monoamine neurotransmitter disorders. *Paediatr. Drugs*. 2014; 16(4): 275–91. <https://doi.org/10.1007/s40272-014-0079-z>
- Ng J., Papandreou A., Heales S.J., Kurian M.A. Monoamine neurotransmitter disorders — clinical advances and future perspectives. *Nat. Rev. Neurol*. 2015; 11(10): 567–84. <https://doi.org/10.1038/nrneurol.2015.172>
- García-Cazorla A., Ortez C., Pérez-Dueñas B., Serrano M., Pineda M., Campistol J., et al. Hypokinetic-rigid syndrome in children and inborn errors of metabolism. *Eur. J. Paediatr. Neurol*. 2011; 15(4): 295–302. <https://doi.org/10.1016/j.ejpn.2011.04.013>

© КОЛЛЕКТИВ АВТОРОВ, 2020

Кузенкова Л.М.^{1,2}, Подклетнова Т.В.¹, Пак Л.А.¹, Ерешко О.А.¹

Клинический опыт замены ферментозаместительной терапии у пациента с мукополисахаридозом II типа

¹ФГАУ «Национальный медицинский исследовательский центр здоровья детей» Минздрава России, 119991, Москва, Россия;

²ФГАУ ВО «Первый Московский государственный медицинский университет им. И.М. Сеченова» Минздрава России (Сеченовский университет), 119991, Москва, Россия

Мукополисахаридоз тип II (МПС II, синдром Хантера) — наследственное хроническое прогрессирующее лизосомальное заболевание с рецессивным X-сцепленным наследованием. МПС II относится к орфанным заболеваниям и встречается с частотой 1,3 на 100 тыс. мальчиков белой расы. Синдром Хантера является наиболее распространенным типом МПС, составляя около 50% всех типов МПС. В основе патогенеза болезни лежит нарушение ступенчатого расщепления гликозаминогликанов — гепарансульфата и дерматансульфата, вызванное дефицитом фермента идуронат-2-сульфатазы, кодируемого геном *IDS*. Имеющийся дефицит или полное отсутствие идуронат-2-сульфатазы приводит к нарушению конечной стадии катаболизма гликозаминогликанов и к накоплению гепаран- и дерматансульфата во всех органах и тканях организма. В настоящее время в России зарегистрированы 2 лекарственных препарата для патогенетической ферментозаместительной терапии МПС: идурсульфаз и идурсульфаз бета. Это расширяет терапевтические возможности для пациентов с синдромом Хантера в случае возникновения тяжелых нежелательных явлений, т.к. позволяет врачу сделать выбор в пользу той схемы лечения, которая будет оптимальной для пациента и позволит существенно улучшить качество его жизни. В данной статье авторы делятся собственным опытом смены ферментозаместительной терапии у ребенка с МПС II.

Ключевые слова: мукополисахаридоз; синдром Хантера; ферментозаместительная терапия; идурсульфаз; идурсульфаз бета; нежелательные явления; анафилактические реакции; дети

Для цитирования: Кузенкова Л.М., Подклетнова Т.В., Пак Л.А., Ерешко О.А. Клинический опыт замены ферментозаместительной терапии у пациента с мукополисахаридозом II типа. *Неврологический журнал имени Л.О. Бадаляна*. 2020; 1(4): 242-247.

<https://doi.org/10.17816/2686-8997-2020-1-4-242-247>

Для корреспонденции: Пак Лолита Алиевна, доктор медицинских наук, руководитель центра редких болезней ФГАУ «НМИЦ здоровья детей» Минздрава России. E-mail: lolitap@mail.ru

Участие авторов:

Кузенкова Л.М. концепция; редактирование текста;
Подклетнова Т.В. концепция, написание текста, редактирование текста;
Пак Л.А. концепция, написание текста, редактирование текста;
Ерешко О.А. концепция; редактирование текста;
Все соавторы утверждение окончательного варианта статьи, ответственность за целостность всех частей статьи.

Финансирование. Исследование не имело спонсорской поддержки.

Конфликт интересов. Авторы заявляют об отсутствии конфликта интересов.

Поступила 27.10.2020

Принята к печати 02.12.2020

Опубликована 25.12.2020

Lyudmila M. Kuzenkova^{1,2}, Tatyana V. Podkletnova¹, Lale A. Pak¹, Oksana A. Ereshko¹

Clinical experience of replacing enzyme replacement therapy in a patient with mucopolysaccharidosis type II

¹National Medical Research Center for Children's Health Moscow, 119991, Russian Federation;

²I.M. Sechenov First Moscow State Medical University (Sechenov University), Moscow, 119991, Russian Federation

Mucopolysaccharidosis type II (MPS II, Hunter syndrome) is an inherited chronic progressive lysosomal disease associated with recessive X-linked inheritance. MPS II is classified as an orphan disease and occurs at a rate of 1.3 per 100,000 white boys. Hunter syndrome is the most common type of mucopolysaccharidosis, accounting for about 50% of MPS types. The disease's pathogenesis is based on a violation of the stepwise cleavage of glycosaminoglycans (GAG) — heparansulfate and dermatansulfate caused by a deficiency of the iduronate-2-sulfatase enzyme encoded by the *IDS* gene. The existing deficiency or complete absence of iduronate-2-sulfatase leads to a violation of the final stage of glycosaminoglycan catabolism and the accumulation heparansulfate and dermatansulfate in all organs and tissues. Currently, there are two drugs registered in the Russian Federation for pathogenetic enzyme replacement therapy of MPS: idursulfase and idursulfase beta. This refers to the expansion of the therapeutic options for Hunter syndrome patients in the event of severe adverse events. It allows choosing the treatment regimen that will be optimal for the patient and will significantly improve the quality of life. In this article, the authors share their own experience of changing enzyme replacement therapy in an MPS II child patient.

Keywords: mucopolysaccharidosis; Hunter syndrome; enzyme replacement therapy; idursulfase; idursulfase beta; adverse events; anaphylactic reactions; children

For citation: Kuzenkova L.M., Podkletnova T.V., Pak L.A., Ereshko O.A. Clinical experience of replacing enzyme replacement therapy in a patient with mucopolysaccharidosis type II. *Nevrologicheskiy Zhurnal imeni L.O. Badalyana (L.O. Badalyan Neurological Journal)*. 2020; 1 (4): 242-247 (In Russian). <https://doi.org/10.17816/2686-8997-2020-1-4-242-247>

For correspondence: Lale A. Pak, MD, Ph.D., DSci., head of the Center for rare diseases in children of the National Medical Research Center for Children's Health Moscow, 119991, Russia. E-mail: lolitap@mail.ru

Contribution:

Kuzenkova L.M. concept, editing text;
Podkletnova T.V. concept, text writing, text editing;
Pak L.A. concept, text writing, text editing;
Ereshko O.A. concept, editing text;
All co-authors approval of the final version of the article, responsible for all parts of the article's integrity.

Acknowledgment. The study was not sponsored.

Conflict of interest. The authors declare that there is no conflict of interest.

Received October 27, 2020

Accepted December 02, 2020

Published December 25, 2020

Мукополисахаридоз тип II (МПС II, синдром Хантера) представляет собой наследственное хроническое прогрессирующее лизосомальное заболевание с рецессивным X-сцепленным наследованием. МПС II относится к орфанным заболеваниям и встречается с частотой 1,3 на 100 тыс. мальчиков белой расы [1, 2]. МПС II является наиболее распространенным типом МПС, составляя около 50% всех случаев [2]. В основе патогенеза болезни лежит нарушение ступенчатого расщепления гликозаминогликанов (ГАГ) — гепарансульфата и дерматансульфата, вызванное дефицитом фермента идуронат-2-сульфатазы, кодируемого геном *IDS* [1–3]. Имеющийся дефицит или полное отсутствие идуронат-2-сульфатазы приводит к нарушению конечной стадии катаболизма ГАГ и к накоплению гепаран- и дерматансульфата во всех органах и тканях организма. Именно этим обусловлен широкий спектр клинических проявлений данного тяжелого заболевания, требующий привлечения к курации пациентов с МПС II специалистов разных профилей [1–5].

Более 10 лет назад в арсенале специалистов отсутствовали лекарственные средства для патогенетического лечения МПС II, а оказываемая медицинская помощь носила исключительно симптоматический характер. Прорывом в терапии пациентов с МПС II явилось появление ферментозаместительной терапии (ФЗТ), являющейся единственным патогенетическим методом лечения МПС II. Первым лекарственным средством для ФЗТ, зарегистрированным и одобренным к применению у пациентов с МПС II Управлением по контролю за продуктами и лекарствами США в 2006 г., является идурсульфатаза (ИС; элапраза, «Takeda Pharmaceutical Co.», Япония). В 2008 г. препарат зарегистрирован на территории России. В 2012 г. Управлением по контролю за продуктами и лекарствами Кореи было одобрено и зарегистрировано для лечения МПС II лекарственное средство идурсульфата бета (хантераза, «Green Cross Corp.», Корея). В 2019 г. препарат был зарегистрирован в России.

Оба препарата имеют одинаковый режим дозирования и применяются в виде еженедельной внутривенной инфузии в дозе 0,5 мг/кг. ИС и ИС бета имеют одинаковый аминокислотный состав, но разные паттерны гликозилирования, т.к. препараты производятся в разных клеточных линиях посредством разных производственных технологий. Так, источником клеточной линии ИС являются трансформированные

клетки человека (HT-1080), ИС бета — рекомбинантные клетки яичников китайского хомячка [6].

Необходимо отметить, что проведение ФЗТ сопряжено с возникновением нежелательных явлений (НЯ), которые включают в себя развитие серьезных анафилактических реакций в течение 24 ч после инфузии (до 50% пациентов вырабатывают антитела к лекарственному средству, что может ограничивать долгосрочную эффективность препарата), неспособность идуронат-2-сульфатазы преодолевать гематоэнцефалический барьер и достигать центральной нервной системы после внутривенного введения, что ограничивает потенциальную эффективность лечения неврологических проявлений болезни [7]. Несмотря на то что в целом ФЗТ хорошо переносится, а подавляющее большинство побочных эффектов являются легкими или умеренными, около двух третей пациентов испытывают постинфузионные реакции, в том числе аллергические [3, 8, 9]. Анафилактические реакции, связанные с инфузией ИС, опосредуются антителами IgE к ИС, которые могут вырабатываться синтезом *de novo* [10]. Антитела IgE, несомненно, могут играть важную роль в придании иммунологической специфичности активации эффекторных клеток при анафилаксии и других аллергических заболеваниях [11–14].

J. Kim и соавт. [15] показали, что IgE связывается с рецептором FcεRI на поверхности базофилов и резидентных тучных клеток, при воздействии би- или мультивалентного аллергена перекрестное связывание FcεRI-связанного IgE вызывает активацию тучных клеток и базофилов и немедленное высвобождение предварительно сформированных медиаторов.

Многолетний опыт ведения пациентов с МПС II сотрудниками отделения психоневрологии и психосоматической патологии ФГАУ «НМИЦ здоровья детей» Минздрава России позволяет утверждать, что купирование НЯ ФЗТ в подавляющем большинстве случаев оказывается успешным и не требует прерывания патогенетической терапии. Объем корректирующих медицинских вмешательств зависит от клинических проявлений и степени выраженности НЯ. Как правило, достаточными мероприятиями являются снижение скорости введения лекарственного препарата и симптоматическая терапия (антипиретики, антигипертензивные и антигистаминные препараты). Возникновение более тяжелых, жизнеугрожающих клинических ситуаций, к которым относятся анафилактические

реакции, проявляющиеся выраженной крапивницей, отеком Квинке, бронхообструктивным синдромом, требует применения глюкокортикостероидов (перорально, парентерально). К сожалению, не всегда указанная терапия позволяет нивелировать тяжелые НЯ ФЗТ, и в редких случаях она оказывается безуспешной. Именно в этих клинических ситуациях вопрос о смене патогенетической терапии становится наиболее актуальным, т.к. это может стать эффективным инструментом сохранения жизненно необходимого лечения пациенту при минимизации либо полном отсутствии тяжелых НЯ на введение препарата.

Наличие двух зарегистрированных в России лекарственных средств для патогенетической терапии МПС II ставит перед специалистами ряд вопросов, например, выбор лекарственного препарата при инициации патогенетического лечения наивному пациенту или целесообразность и условия осуществления замены одного лекарственного средства на другое. И, если в отношении первого вопроса позиция уже определена: выбор лекарственного средства осуществляется на усмотрение лечащего врача пациента, то ответ на второй вопрос все еще остается дискуссионным, что, на наш взгляд, связано с отсутствием достаточного объема научных сведений о смене терапии у зарубежных коллег и недостаточно накопленным аналогичным опытом в медицинском сообществе России.

Представленный клинический пример демонстрирует историю заболевания и лечения пациента с МПС II типа, наблюдающегося в ФГАУ «НМИЦ здоровья детей» Минздрава России. В нем описаны основные методы нивелирования НЯ, возникающих при проведении ФЗТ у пациента с МПС II.

Описание клинического случая

Мальчик И., 10 лет, диагноз: МПС II. Ребенок наблюдается в ФГАУ «НМИЦ ЗД» Минздрава России и получает ФЗТ (ИС, элапраза) в течение 7 лет с момента постановки диагноза.

Ребенок от 1-й беременности, протекавшей на фоне хронической фетоплацентарной недостаточности, железодефицитной анемии, угрозы прерывания на 7–8-й неделе. Роды срочные, физиологические. Весоростовые показатели при рождении в пределах нормы. Оценка по шкале Апгар 8/9 баллов. В неонатальном периоде отмечалось затяжное течение конъюгационной желтухи, сохранявшейся до 1 мес. Психическое и моторное развитие на 1-м году жизни по возрасту: голову удерживает с 2 мес, самостоятельно сидит и садится с 7 мес, самостоятельно ходит с 1 года 2 мес, первые слова произносит с 1 года.

Ребенок наблюдался с 1 мес хирургом по поводу пупочной и пахово-мошоночной грыж справа, с 11 мес — ортопедом по поводу кифоза поясничного отдела позвоночника неясной этиологии, предположительно врожденного генеза.

С 2 лет родители стали обращать внимание на труд-

ности обучения, нарушение поведения, а также частые простудные заболевания и ограничение разгибания конечностей в крупных суставах. В 2 года 9 мес мальчик впервые осмотрен оториноларингологом, обнаружены аденоиды 1–2 степени. В связи с ограничением активных и пассивных движений в плечевых, локтевых и тазобедренных суставах, прогрессирующим кифозом ортопед заподозрил синдром Клиппеля–Фейля и рекомендовал консультацию генетика.

В 2 года 10 мес ребенок был госпитализирован в стационар, где на основании анамнеза, клинических и лабораторных данных (нормальное моторное и психическое развитие на 1-м году жизни, наличие множественных грыж с первых месяцев жизни, частые инфекционные заболевания, постепенное формирование множественного дизостоза, задержка психоречевого развития, характерный фенотип («гарголизм»), повышенная экскреция гепаран- и дерматансульфата с мочой, протяженная делеция, затрагивающая все экзоны гена *IDS*, по результатам молекулярно-генетической диагностики в лаборатории наследственных болезней обмена веществ ФГБНУ «МГНЦ им. академика Н.П. Бочкова») был установлен клинический диагноз МПС II.

Консилиумом специалистов был рассмотрен вопрос о тактике дальнейшего ведения ребенка и принято решение о необходимости проведения ФЗТ препаратом ИС (элапраза) пожизненно. Однако, учитывая выявленную протяженную делецию, затрагивающую все экзоны гена *IDS*, и возможно тяжелое течение заболевания, в качестве альтернативного метода лечения рассматривалась возможность проведения аллогенной трансплантации гемопоэтических клеток. Родителями было принято решение о начале ФЗТ.

В 3 года 3 мес ребенок впервые поступил в отделение психоневрологии и психосоматической патологии ФГАУ «НМИЦ здоровья детей» Минздрава России, где после комплексного обследования иницирована патогенетическая ФЗТ ИС. Первые 2 инфузии ИС мальчик перенес удовлетворительно, НЯ не регистрировались. Однако во время 3-й инфузии у ребенка впервые возникла реакция на введение препарата в виде повышения температуры тела до субферильных цифр, подъема артериального давления до 120/85 мм рт. ст., появления жидкого стула и мелкопятнистой сыпи на коже лица, живота, спины, конечностей, а также отека лица. Данные симптомы были частично купированы снижением скорости инфузии до 4–2–1,5 мл/ч, введением глюкокортикостероидов, антигистаминных и антигипертензивных препаратов. В связи с тем, что по жизненным показаниям ребенку необходимо проведение еженедельных введений ИС, по рекомендации аллерголога больному был назначен плановый ежедневный прием глюкокортикостероидов *per os* (преднизолон в дозе 1 мг/кг в сутки). Четвертая инфузия ИС была проведена с низкой скоростью (начиная с 2 мл/ч с медленным увеличением каждые 1–2 ч

до 4–6–8–10–12–14–16 мл/ч) после премедикации глюкокортикостероидами и антигистаминными препаратами. Длительность введения лекарственного препарата составила 10,5 ч. Несмотря на проводимые профилактические мероприятия, на скорости введения препарата 16 мл/ч у ребенка снова появились ранее описанные симптомы. Это потребовало повторного введения глюкокортикостероидов, антигистаминных препаратов и прекращения инфузии ИС. В течение 1 ч после проведенных мероприятий НЯ нивелировались.

Ребенок был повторно консультирован врачом-аллергологом. В связи с отсутствием изменений в иммунологическом анализе крови (нормальный уровень IgE), нормальными значениями уровня эозинофилов в общем анализе крови установлено, что у ребенка имеет место анафилактикоидная реакция на введение ИС. Консилиумом специалистов принято решение временно воздержаться от введения ферментозаместительного препарата с целью его элиминации из организма, а также провести курс терапии глюкокортикостероидами (преднизолон в дозе 1 мг/кг в сутки — 3 нед, затем 0,5 мг/кг в сутки — 3–4 нед). В дальнейшем, через 1,5 мес, рекомендована повторная госпитализация в отделение и возобновление ФЗТ ИС на фоне перорального приема преднизолона. Первые 2 введения ИС в условиях специализированного реанимационного отделения сопровождались умеренным повышением артериального давления, но кожной сыпи, отека лица не отмечалось. Последующие 3 инфузии ИС проводились в условиях отделения психоневрологии и психосоматической патологии на фоне постепенного снижения дозы преднизолона. НЯ на введение ИС не зарегистрированы. Ребенок был выписан из стационара с рекомендациями продолжить ФЗТ по месту жительства на фоне продолжения постепенного снижения дозы преднизолона до полной отмены и постепенным увеличением скорости инфузии до схемы 8–16–24–32–40 мл/ч (подъем скорости каждые 15 мин). Отмена преднизолона и подбор скорости введения ИС проводились на протяжении последующих 6 мес.

В течение 2,5 лет отмечалась хорошая переносимость ИС, НЯ не регистрировались. В связи с возникающими трудностями при установке периферического внутривенного катетера в возрасте 5 лет ребенку установлена венозная порт-система. После установки порта проведены две инфузии ИС со стандартными скоростными параметрами. Во время одной из инфузий отмечено кратковременное появление мелкопятнистой сыпи в периорбитальной области, купировавшееся самостоятельно. Данное обстоятельство обусловило проведение премедикации антигистаминными препаратами перед каждой инфузией.

В 5 лет 9 мес во время плановой госпитализации в стационар и введении ИС на скорости 24 мл/ч у ребенка отмечался подъем температуры тела до 37,8° С, не купирующийся антипиретиками и снижением

скорости введения. Это потребовало приостановки инфузии и осуществления следующего введения ИС на фоне премедикации (хлоропирамина гидрохлорид + ибупрофен), обеспечившей отсутствие НЯ на введение препарата. Ребенок был выписан в удовлетворительном состоянии для продолжения ФЗТ по месту жительства.

Однако по месту жительства полноценно продолжить ФЗТ не удалось, т.к. у мальчика во время инфузии ИС отмечались выраженные НЯ в виде беспокойства, плача, «причмокивания», повышения температуры тела до 38°С, повышения артериального давления до 150/100 мм рт. ст., похолодания конечностей, акроцианоза, тошноты, купируемые медикаментозно (реланиум, дибазол, папаверин, анальгин, преднизолон). В связи с этим ФЗТ в 5 лет 10 мес была временно приостановлена и возобновлена только в 6 лет 2 мес в условиях многопрофильного стационара.

В связи с наличием у ребенка пароксизмов в виде вегетативных реакций (повышение температуры тела, повышение артериального давления, акроцианоз, похолодание конечностей, тахикардия, психомоторное возбуждение) ребенку была исключена кардиологическая патология.

Кроме того, проводился дифференциальный диагноз описанных клинических проявлений между НЯ, связанными с возобновлением инфузий ИС, и инфицированием венозной порт-системы. Последнее предположение возникло после проведения пробы с введением 0,9% раствора NaCl через венозный порт, которое привело к возникновению беспокойного поведения, плача, бледности кожных покровов, гипотермии дистальных отделов конечностей, повышению температуры тела до 37,7° С, подъему артериального давления до 150/90 мм рт. ст., тахикардии, тошноты с позывами на рвоту спустя 25 мин от начала инфузии. После приема антигипертензивного препарата давление снизилось до 130/90 мм рт. ст., однако отмечалось повышение температуры тела до гектических значений. В общем анализе крови выявлено изолированное повышение СОЭ (20 мм/ч), лейкоцитоз и сдвиг лейкоцитарной формулы не обнаружены. На фоне приема жаропонижающего средства из группы нестероидных противовоспалительных средств температура тела нормализовалась, состояние ребенка стабилизировалось.

Последующие 2 введения ИС были проведены с использованием периферического катетера, НЯ не регистрировались, самочувствие ребенка не страдало.

Результаты посева содержимого порта обнаружили рост *Enterobacter asburiae*, что послужило поводом к замене венозной порт-системы. В послеоперационном периоде проведена плановая инфузия ИС через переустановленную порт-систему, во время которой отмечалась вегетативная реакция: повышение температуры тела до 37,6° С, «мраморность» кожных покровов, цианоз ногтевых пластин. Данная симптоматика не потребовала дополнительных вмешательств и купи-

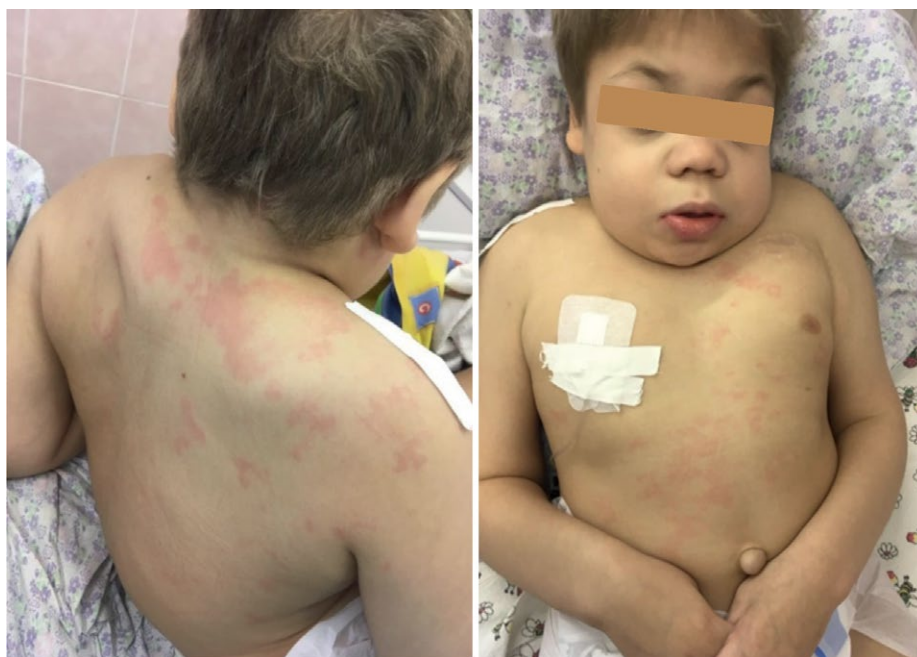

Рис. 1. Крупнопятнистая сыпь на кожных покровах пациента во время инфузии ИС.

Fig. 1. Large-spotted rash on the patient's skin during idursulfase infusion.

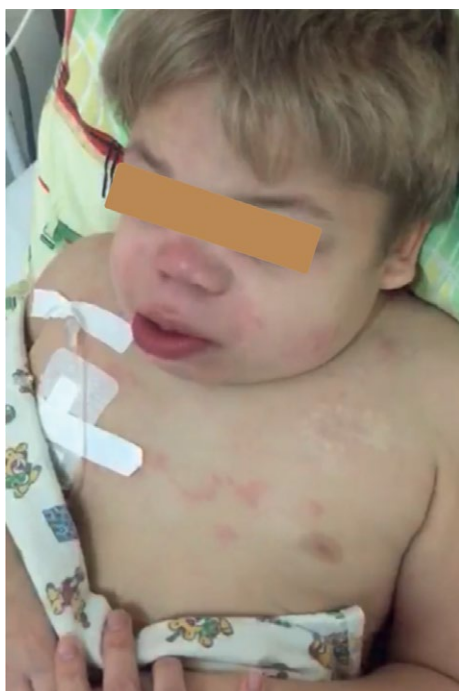

Рис. 2. Отек лица во время инфузии ИС.

Fig. 2. Facial edema during idursulfase infusion.

ровалась самостоятельно после завершения введения препарата.

В дальнейшем еженедельные инфузии ИС проводились по месту жительства на фоне премедикации (преднизолон, хлоропирамина гидрохлорид), т.к. пе-

риодически во время введения препарата возникали вегетативные реакции. Кроме того, в периоды между инфузиями родители мальчика отмечали появление беспокойства в вечернее время, сопровождающееся бледностью кожных покровов, акроцианозом, гипотермией дистальных отделов конечностей на фоне полного благополучия.

В 8 лет 8 мес очередная инфузия ИС сопровождалась появлением у ребенка крупнопятнистой сыпи на коже лица, тела, повышением артериального давления до 130/80 мм рт. ст., повышением температуры тела до 37,1° С (рис. 1). При снижении скорости введения препарата данная симптоматика купировалась.

Все последующие введения ИС проводились с премедикацией преднизолоном и супрастином. Несмотря на то что некоторые инфузии препарата проходили без развития НЯ, тем не менее в ряде случаев они все-таки отмечались. Постепенно нарастали частота и степень выраженности кожной сыпи на лице и теле, которые периодически сопровождалась отеком лица (рис. 2).

Все вышеизложенное привело к тому, что инфузии ИС стали носить нерегулярный характер.

В 9 лет 6 мес ребенок получил последнее введение ИС, в последующем была проведена замена препарата для ФЗТ на ИС бета. Первая инфузия ИС бета проводилась в условиях палаты интенсивной терапии. Ребенку было введено 0,5 мг/кг препарата в 100 мл физиологического раствора со скоростью 8 мл/ч в течение 40 мин. В дальнейшем скорость введения увеличивали каждые 15 мин до значений 16–24–32–40 мл/ч. Для премедикации использовали хлоропирамина гидрохлорид. НЯ на введение не зарегистрировано. Последую-

щие 3 введения ИС бета, проведенные в стационаре, мальчик также перенес удовлетворительно. По завершении каждой инфузии у ребенка отмечался субфебрилитет до 37,2° С, купирующийся самостоятельно.

С целью контроля эффективности лечения был проведен анализ уровней ГАГ в моче перед началом введения ИС бета и спустя 4 нед после начала терапии. Уровень ГАГ составил 12 и 15 мг/ммоль креатинина соответственно (при норме 13 мг/ммоль креатинина). Было рекомендовано продолжение терапии ИС бета.

В межгоспитальный период, на протяжении 6 мес инфузии ИС бета проводились еженедельно, перед каждым введением проводилась премедикация антигистаминными препаратами. Переносимость препарата была хорошей, отмечались незначительные НЯ, не требующие медицинских вмешательств, в виде повышения температуры тела до 37,1–37,3° С в конце инфузии.

После замены препарата для ФЗТ родители ребенка заметили положительную динамику в виде улучшения слуха (стал просыпаться от громкого звука, вздрагивать от услышанного смеха, плакать от неприятных звуков, сосредотачивать внимание на человеке при обращении к нему). Стабильным остался и уровень ГАГ в моче. Через 7 мес от начала терапии ИС бета он составлял 13 мг/ммоль креатинина (норма <13 мг/ммоль креатинина). В настоящий момент инфузии ИС бета проводятся без премедикации, переносимость ее хорошая, НЯ не отмечаются.

Таким образом, смена ФЗТ (переход с лекарственного средства ИС на ИС бета) обеспечила хорошую переносимость патогенетического лечения, отсутствие развития тяжелых НЯ, сократила продолжительность инфузии и значительно улучшила качество жизни ребенка с МПС II и членов его семьи.

Заключение

МПС II относится к редким заболеваниям из группы лизосомальных болезней. На протяжении многих лет МПС II оставался некурабельным, пациенты с верифицированным диагнозом получали симптоматическую терапию и погибали на 1–2-м десятилетии жизни. Эпоха ФЗТ позволила полностью изменить представление о качестве и продолжительности жизни больных с этим тяжелым прогрессирующим заболеванием. Тем не менее у части пациентов с МПС II ФЗТ

сопровождается развитием НЯ, требующих дополнительных медицинских вмешательств, к сожалению, в некоторых случаях безуспешных. Имеющиеся в арсенале специалистов два лекарственных средства для патогенетического лечения МПС II позволяют врачу сделать выбор в пользу той схемы терапии, которая будет оптимальной для пациента и позволит существенно улучшить качество его жизни.

Литература/References

1. Gould H.J., Sutton B.J. IgE in allergy and asthma today. *Nat. Rev. Immunol.* 2008; 8(3): 205–17. <https://doi.org/10.1038/nri2273>
2. Wraith J.E., Scarpa M., Beck M., Bodamer O.A., De Meirleir L., Guffon N., et al. Mucopolysaccharidosis type II (Hunter syndrome): a clinical review and recommendations for treatment in the era of enzyme replacement therapy. *Eur. J. Pediatr.* 2008; 167(3): 267–77. <https://doi.org/10.1007/s00431-007-0635-4>
3. Kim C., Seo J., Chung Y., Ji H.J., Lee J., Sohn J., et al. Comparative study of idursulfase beta and idursulfase in vitro and in vivo. *J. Hum. Genet.* 2017; 62(2): 167–74. <https://doi.org/10.1038/jhg.2016.133>
4. de Silva E.M.K., Strufidi M.W.L., Andriolo R.B., Silva L.A. Enzyme replacement therapy with idursulfase for mucopolysaccharidosis type II (Hunter syndrome). *Cochrane Database Syst. Rev.* 2016; 2(2): CD008185. <https://doi.org/10.1002/14651858.cd008185.pub4>
5. Motas S., Haurigot V., Garsia M., Marcob S., Ribera A., Roca C., et al. CNS – directed gene therapy for the treatment of neurologic and somatic mucopolysaccharidosis type II (Hunter syndrome). *JCI Insight.* 2016; 1(9): e86696. <https://doi.org/10.1172/jci.insight.86696>
6. Hamilton R.G., MacGlashan D.W., Saini S.S. IgE antibody-specific activity in human allergic disease. *Immunol. Res.* 2010; 47(1-3): 273–84. <https://doi.org/10.1007/s12026-009-8160-3>
7. Sawamoto K., Stapleton M., Alméciga-Díaz C.J., Espejo-Mojica A.J., Losada J.C., Suarez D.A., et al. The therapeutic options for mucopolysaccharidoses: current and emerging treatments. *Drugs.* 2019; 79(10): 1103–34. <https://doi.org/10.1007/s40265-019-01147-4>
8. Kim J., Park M.R., Kim D.S., Lee J.O., Maeng S.H., Cho S.Y., et al. IgE-mediated anaphylaxis and allergic reactions to idursulfase in patients with Hunter syndrome. *Allergy.* 2013; 68(6): 796–802. <https://doi.org/10.1111/all.12155>
9. Dullaers M., De Bruyne R., Ramadani F., Gould H.J., Gevaert P., Lambrecht B.N. The who, where, and when of IgE in allergic airway disease. *J. Allergy Clin. Immunol.* 2012; 129(3): 635–45. <https://doi.org/10.1016/j.jaci.2011.10.029>
10. Galli S.J., Tsai M. IgE and mast cells in allergic disease. *Nat. Med.* 2012; 18(5): 693–704. <https://doi.org/10.1038/nm.2755>
11. Kraft S., Kinet J.P. New developments in FcεpsilonRI regulation, function and inhibition. *Nat. Rev. Immunol.* 2007; 7(5): 365–78. <https://doi.org/10.1038/nri2072>
12. Oettgen H.C. Fifty years later: Emerging functions of IgE antibodies in host defense, immune regulation, and allergic diseases. *J. Allergy Clin. Immunol.* 2016; 137(6): 1631–45. <https://doi.org/10.1016/j.jaci.2016.04.009>
13. Kim J., Park M.R., Kim D.S., Lee J.O., Maeng S.H., Cho S.Y., et al. IgE-mediated anaphylaxis and allergic reactions to idursulfase in patients with Hunter syndrome. *Allergy.* 2013; 68(6): 796–802. <https://doi.org/10.1111/all.12155>

Указатель статей, опубликованных в «Неврологическом журнале имени Л.О. Бадаляна» в 2020 г.

ОТ РЕДАКЦИИ

Жизненный путь академика Левона Бадаляна и его вклад в отечественную неврологию 1, 7

ОРИГИНАЛЬНЫЕ ИССЛЕДОВАНИЯ

Девликамова Ф.И., Хайбуллина Д.Х., Максимов Ю.Н., Губеев Б.Э. Неспецифическая боль в шее и спине у детей 4, 203

Змановская В.А., Левитина Е.В., Бунькова С.А., Буторина М.Н., Харламова Н.Н., Данков Д.М., Кокорина А.А., Рудзевич И.Л., Шушарина В.Л., Ушакова С.А. Развитие системы регистрации и наблюдения детей с детским церебральным параличом в Тюменской области (СРПР–Тюменская область) 2, 113

Кенис В.М., Хусаинов Н.О. Применение обуви типа «сквикеры» у детей с транзиторной идиопатической ходьбой на цыпочках 4, 217

Кондакова О.Б., Гребенкин Д.И., Лялина А.А., Хрусталева Е.В., Канивец И.В., Батышева Т.Т. Клинико-генетическая характеристика пациентов с синдромом Питта–Хопкинса 1, 29

Куренков А.Л., Фисенко Д.А., Кузенкова Л.М., Черников В.В., Литвак Ф.Г., Ашрафова У.Ш., Куприянова О.С., Бурсагова Б.И. Эффективность сочетанного применения ботулинотерапии и функциональной электрической стимуляции у амбулаторных пациентов со спастическими формами детского церебрального паралича 2, 80

Пак Л.А., Макарова С.Г., Фисенко А.П., Кузенкова Л.М., Чумбадзе Т.Р. Опыт организации питания пациентов с детским церебральным параличом в ходе комплексной реабилитации на базе федерального центра 2, 100

Пушков А.А., Мазанова Н.Н., Кузенкова Л.М., Журкова Н.В., Глоба О.В., Алексеева А.Ю., Мигали А.В., Сухоженко А.В., Варичкина М.А., Черняев В.В., Асанов А.Ю., Фисенко А.П., Савостьянов К.В. Молекулярная диагностика болезни Краббе у российских детей 1, 21

Троицкая Л.А., Бадалян О.Л., Суркова К.Л., Крахалев В.В. Нарушения познавательной деятельности у детей с эпилепсией 1, 9

Цоцонава Ж.М., Белопасов В.В., Ткачева Н.В. Неопластический потенциал при пороках развития экто- и мезодермальных структур 4, 208

Челпаченко О.Б., Жердев К.В., Фисенко А.П., Дьяконова Е.Ю. Коррекция нейроортопедических нарушений у детей с детским церебральным параличом 2, 92

ОБЗОРЫ ЛИТЕРАТУРЫ

Айсина В.А., Кузенкова Л.М., Кожевникова О.В. Современные данные о ранней диагностике синдрома Веста. Электроэнцефалографическая эволюция гипсаритмии 3, 169

Артеменко А.Р., Шавловская О.А., Осипова В.В., Ковров Г.В., Гасанов Р.Л. Головные боли, связанные со сном: клинические особенности и подходы к лечению 1, 35

Бомбардирова Е.П., Басаргина М.А., Харитоновна Н.А., Митиш М.Д. Музыкаотерапия: вспомогательный метод абилитации при перинатальной патологии у детей первых месяцев жизни 4, 224

Заваденко Н.Н., Влодавец Д.В. Л.О. Бадалян и современные достижения в изучении наследственных нервно-мышечных заболеваний 1, 64

Клюшников С.А. Болезнь Гентингтона 3, 139

Куренков А.Л., Артеменко А.Р. Транскраниальная магнитная стимуляция в детской неврологии 1, 47

Макарова С.Г., Пак Л.А., Фисенко А.П., Кузенкова Л.М., Пронина И.Ю. Особенности оценки нутритивного статуса и расчета потребности в нутриентах у детей с детским церебральным параличом 2, 122

Монахова А.В., Влодавец Д.В., Заваденко Н.Н., Белоусова Е.Д., Казаков Д.О., Баранич Т.И., Сухоруков В.С., Куприянова А.Г. Мерозин-дефицитная мышечная дистрофия: патогенез, клинические проявления и стратегии терапии 3, 159

ЛЕКЦИИ

Ермакова П.А., Котов А.С. Головные боли у детей: клиническая лекция 3, 177

КЛИНИЧЕСКИЕ СЛУЧАИ

Журкова Н.В., Казакова К.А., Варичкина М.А., Кулебина Е.А., Сурков А.Н., Кондакова О.Б., Увакина Е.В., Пушков А.А., Савостьянов К.В. Нунан-подобный синдром с потерей анагена: три клинических случая 3, 188

Кузенкова Л.М., Пак Л.А., Кондакова О.Б., Лялина А.А., Цыганкова П.Г., Канивец И.В., Гребенкин Д.И., Лапшина Н.В. Инфантильная паркинсонизм-дистония, тип 1 (клинический пример) 4, 232

Кузенкова Л.М., Подклетнова Т.В., Пак Л.А., Ерешко О.А. Клинический опыт замены ферментозаместительной терапии у пациента с мукополисахаридозом II типа 4, 242