

УДК 615.012.1: 616.097

# Течение внутригоспитальной коронавирусной инфекции (COVID-19) на фоне профилактического и лечебного приема пептидных иммуностропных препаратов в составе комплексной терапии

©2020. С.В. Петленко<sup>1,3\*</sup>, В.С. Смирнов<sup>1,2</sup>, В.В. Руденко<sup>4</sup>

- <sup>1</sup> Медико-биологический научно-производственный комплекс «Цитомед», Санкт-Петербург, Россия  
<sup>2</sup> Санкт-Петербургский научно-исследовательский институт эпидемиологии и микробиологии им. Пастера, Санкт-Петербург, Россия  
<sup>3</sup> Институт токсикологии Федерального медико-биологического агентства, Санкт-Петербург, Россия  
<sup>4</sup> Национальный медицинский исследовательский центр травматологии и ортопедии им. Р.Р. Вредена, Санкт-Петербург, Россия

\* e-mail: petlenko@mail.ru  
 Поступила в редакцию 30.08.2020 г.  
 После доработки 03.09.2020 г.  
 Принята к публикации 04.09.2020 г.

В связи с отсутствием средств специфической профилактики COVID-19, с профилактической и лечебной (в составе комплексной терапии) целью в стационарах Санкт-Петербурга использовались полученные в порядке гуманитарной помощи от компаний-производителей различные препараты для профилактики гриппа и ОРВИ.

На примере лечения пациента в НМИЦ ТО им. Р.Р. Вредена в статье показана возможность применения у пациента с внутригоспитальной коронавирусной инфекцией (COVID-19) препаратов, содержащих в качестве действующего вещества синтетический регуляторный пептид тимуса (L-глутамин-L-триптофан-тимоген). Данное соединение обладает рядом экстра- и интрацеллюлярных иммуностропных эффектов, имеющих ключевое значение в патогенезе респираторных вирусных инфекций, в том числе и коронавирусной этиологии. Указанные компоненты обладают непрямым противовирусным действием в отношении острых респираторных вирусных инфекций, к числу которых относится и COVID-19. Это и обусловило применение данных лекарственных препаратов. Использование иммуностропных средств способствовало быстрой инволюции у пациента клинико-лабораторных и инструментальных (рентгенологических) признаков заболевания и его неосложненному течению как при первичном заражении, так и в случае развития суперинфекции. Исследование показало, что применение для профилактики и лечения (в составе комплексной терапии) препаратов, обладающих иммуномодулирующей активностью, а также способных оказать воздействие на различные звенья патогенеза легочных поражений при коронавирусной инфекции, представляется в высокой степени актуальным и оправданным.

**КЛЮЧЕВЫЕ СЛОВА:** тимоген; коронавирусная инфекция; вирусная инфекция; патогенетическое лечение; иммуностропная терапия; иммуностропное средство; регуляторный пептид тимуса; внутрибольничная инфекция; полимеразная цепная реакция

DOI: 10.17816/phf43135/2713-153X-2020-3-2-08-13

## СОКРАЩЕНИЯ:

COVID-19/ SARS-CoV-2 – новая коронавирусная инфекция;  
 НМИЦ ТО – Научный медицинский исследовательский центр травматологии и ортопедии;  
 NF-κB – внутриклеточный фактор трансляции;  
 IL – интерлейкины;  
 TNFα – фактор некроза опухоли;  
 ПЦР – полимеразная цепная реакция;  
 TLR – толл-подобные рецепторы;  
 КТ – компьютерная томография;  
 СБР – С-реактивный белок;  
 NLRP3 – инфламмосома;  
 IgM и IgG – иммуноглобулины соответствующего класса;  
 РНК – рибонуклеиновая кислота.

## ВВЕДЕНИЕ

Появившись в самом конце декабря 2019 года в г. Ухане (КНР), новая коронавирусная инфекция (CoV) стремительно распространилась по всему миру, став причиной первой в XXI веке пандемии (coronavirus disease 2019 – COVID-19) [1]. В России первые случаи COVID-19, источниками которых стали прибывшие в РФ граждане КНР, были зарегистрированы спустя месяц, 31 января, в Забайкалье и Тюменской области. Уже 2 марта 2020 года первый случай COVID-19 был диагностирован в Санкт-Петербурге [2].

В дальнейшем распространение COVID-19 в стране быстро нарастало, вследствие чего в ряде медицинских учреждений были введены режимно-ограничительные мероприятия. В частности, в Санкт-Петербурге в Научном медицинском исследовательском центре травматологии и ортопедии (НМИЦ ТО) им. Р.Р. Вредена для предотвращения распространения коронавирусной инфекции карантинный режим был установлен с 13 апреля 2020 года. В различных структурных подразделениях данного лечебного учреждения на момент введения ограничительных мероприятий находилось около 800 человек, включая пациентов и лиц из состава медицинского персонала.

В этот период в связи с отсутствием средств специфической профилактики COVID-19 с профилактической и лечебной (в составе комплексной терапии) целью использовались полученные в порядке гуманитарной помощи от компаний-производителей различные препараты для профилактики гриппа и ОРВИ. Среди них, в частности, были «Тимоген» (спрей, применявшийся с профилактической целью) и «Цитовир-3» (капсулы в качестве терапевтического средства). «Тимоген» назначали интраназально в установленной дозе (по 100 мкг/4 впрыска в сутки) с целью активации Т-клеточного иммунитета [3].

«Цитовир-3» представляет собой трехкомпонентный препарат, включающий аскорбиновую кислоту, бендазол, и глутамил-триптофан. Указанные компоненты обладают непрямым противовирусным действием в отношении острых респираторных вирусных инфекций, к числу которых относится и COVID-19 [4]. Входящая в «Цитовир-3» аскорбиновая кислота способна, в частности, ингибировать NF-κB, подавляя выработку интерлейкинов IL-1, IL-8, TNFα [5]. Бендазол, кроме дополнительного участия в ингибировании NF-κB [6], способен блокировать ионные каналы цитоплазматической мембраны, формируемые E-протеином SARS-CoV-2 [7], подавляя таким образом сборку NLRP3 инфламмосомы и воспалительную реакцию. Третий компонент оказывает ингибирующее действие на секрецию IL-6, IL-8 in vitro, стимулирует экспрессию TLR-3, TLR-7/8, TLR-9 и регулирует экспрессию NF-κB [8]. Из этого следует, что главным эффектом «Цитовира-3» является подавление воспаления, в том числе цитокинового шторма, – главного патогенетического механизма развития тяжелых форм легочных поражений при COVID-19.

В данном сообщении рассмотрен случай внутрибольничной инфекции COVID-19 у медицинского работника на фоне профилактического («Тимоген®», спрей) и лечебного («Цитовир®-3», капсулы) приема иммуностропных препаратов в сочетании с другими терапевтическими средствами, преимущественно симптоматического характера.

## МЕТОДЫ

Пациент, мужчина в возрасте 61 года (код RVV), находился в НМИЦ ТО им. Р.Р. Вредена постоянно с 13.04 2020 в связи с введением режимно-ограничительных мероприятий, обусловленных эпидемической ситуацией по коронавирусной инфекции. Контакт (в маске) с инфицированными (ПЦР+) сотрудниками учреждения за семь – восемь дней до развития заболевания. За пять дней до заболевания имел достаточно продолжительный контакт (разговор и объективное обследование) в маске ffp2 с пациентом отделения, болеющим COVID-19 (результаты ПЦР положительные).

Во время манифестации заболевания и в период реконвалесценции в динамике проводилось объективное обследование состояния пациента по общепринятым стандартным методикам с выполнением лабораторных и инструментальных исследований:

- клиническое исследование крови;
- исследование мочи;
- биохимическое исследование крови;
- коагулограмма;
- ПЦР с целью выявления фрагментов генома возбудителя COVID-19 (в лаборатории Росздравнадзора);
- определение наличия антител классов IgM и IgG к возбудителю COVID-19 (в лаборатории лечебного учреждения на сертифицированных тест-системах «Jiangsu Superbio Biomedical», КНР);
- компьютерная томография грудной клетки на аппарате «SIMENS».

## РЕЗУЛЬТАТЫ И ОБСУЖДЕНИЕ

Результат иммуногенетического исследования (ПЦР) от 09.04 на наличие фрагментов РНК возбудителя COVID-19 – отрицательный. В связи с неблагоприятной эпидемической ситуацией с 10.04 по 16.04 пациент с профилактической целью принимал препарат «Тимоген®», спрей (по 50 мкг два раза в день). Исследования, проведенные 14.04 и 16.04, дали положительный результат (ПЦР) на РНК SARS-CoV-2 на фоне отсутствия каких-либо проявлений инфекционного заболевания.

Вечером 18.04 (через пять дней после контакта с инфицированным пациентом и на четвертые сутки после положительного результата ПЦР исследования) мужчина почувствовал недомогание, слабость, которая проявлялась в «желании лечь», ломоте в теле, легком ознобе, сопровождавшемся признаками централизации кровообращения (похолодание конечностей). Температура тела 37,2 °С. Утром 19.04 – повышение температуры до 38,2 °С. Выраженные признаки синдрома инфекционной интоксикации: сильная слабость, озноб, головная боль (преимущественно в затылочной области) и поражения респираторного тракта (першение в горле, редкий сухой кашель, который отмечался только при глубоком вдохе, обусловленном чувством нехватки воздуха). Госпитализирован с диагнозом «Инфекция верхних дыхательных путей неуточненная». В тот же день, 19.04, при компьютерной томографии грудной клетки было отмечено, что «практически во всех сег-

ментах нижних долей обоих легких отмечаются неправильной формы фокусы инфильтрации легочной ткани смешанного типа (в том числе по типу «матового стекла») с тенденцией к консолидации» (рис. 1).

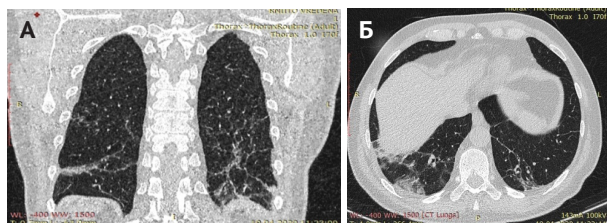


Рис. 1. КТ-грамма легких в период разгара заболевания. А – фронтальная проекция, Б – поперечный срез. Стрелками отмечено поражение по типу «матового стекла»  
Fig. 1. The CT scan of the lungs during the height of the disease A – frontal projection, B – cross section. Arrows indicate the ground-glass opacity

Предполагаемый диагноз: полисегментарная пневмоническая инфильтрация в нижних долях обоих легких (заключение КТ от 19.04). При клиническом исследовании крови (19.04) из патологических значений показателей можно отметить относительный моноцитоз, снижение относительного содержания эозинофильных гранулоцитов и слабую лимфопению (табл. 1). При биохимическом исследовании крови (19.04) было выявлено повышение содержания креатинина и уровня СРБ до 21,17 мг/л (табл. 1).

Сразу после получения результатов рентгенологического исследования начато лечение, которое включало:

- антибактериальную терапию («Азитромицин» по схеме: 500 мг внутривенно один раз в день, два дня, далее 500 мг внутрь один раз в день (начиная с третьего дня) – десять суток);
- противовоспалительный (противомалярийный) препарат «Иммард» (плаквенил) по схеме: один день – по 400 мг два раза в день, далее по 200 мг два раза в день – до пяти дней;
- «Цитовир-3» по одной капсуле три раза в день в течение семи дней;
- «Тимоген» (100 мкг/сут), спрей – интраназально, в течение семи дней.

Через 24 часа после начала терапии (20.04) снизилась интенсивность гипертермии (утренняя температура –

38,0 °С; вечерняя – 37,4 °С). Уменьшилась интенсивность головной боли при сохранении выраженной слабости (при перемещениях приходилось опираться о стену). Легочная симптоматика была представлена в виде редкого непродуктивного (сухого) кашля при глубоком вдохе. Частота дыхания – 22–25 в минуту. При перкуссии грудной клетки – умеренное притупление в нижних отделах с обеих сторон. Двухстороннее снижение подвижности нижних краев легких (слева – 2,2 см; справа – 2,4 см). Аускультативно: в области нижних долей обоих легких – ослабленное везикулярное или жесткое дыхание с наличием единичных влажных мелкопузырчатых хрипов. Со стороны других органов и систем патологических изменений не отмечено. Физиологические отправления в норме.

На третьи сутки (21.04) отмечена нормализация температуры тела (утренняя температура – 36,7 °С; вечерняя – 36,5 °С). На фоне сохранения общей слабости наблюдалось постепенное улучшение состояния с исчезновением большинства симптомов интоксикации. Характер кашля изменился. При сохранении незначительной частоты и интенсивности он приобрел продуктивный характер, с выделением небольшого количества серозной мокроты. При обследовании органов дыхания объективный статус – без выраженной динамики.

С 22.04 по 24.04 на фоне нормальной температуры тела наблюдалась постепенная редукция всех проявлений заболевания. На контрольной КТ (от 23.04) – значительное разрешение пневмонических очагов в базальных отделах обоих легких (рис. 2).

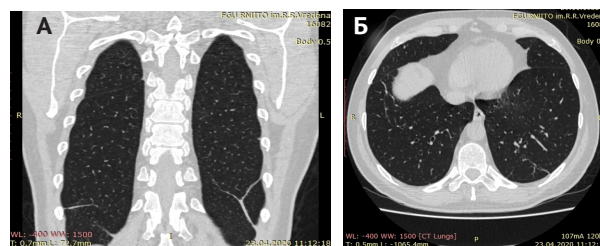


Рис. 2. КТ-грамма легких в период реконвалесценции. А – фронтальная проекция, Б – горизонтальный срез. Практически полное разрешение очагов воспаления  
Fig. 2. The CT scan of the lungs during convalescence. A – frontal projection, B – cross section. Almost complete resolution of inflammation foci

Динамика лабораторных показателей, имеющих отклонения от референсных значений в реперных точках наблюдения

Табл. 1.

Laboratory parameter dynamics with deviations from the reference range at the fixed reference points

Table 1.

Показатель (ед. измерения)	Значение показателя по периодам заболевания		Референсные значения
	манифестации	реконвалесценции	
Моноциты (%)	17/19*	8,2	3–11
Эозинофилы (%)	0,2	0,6	0,5–5
Лимфоциты (x10 <sup>9</sup> /л)	0,9	1,1	1,2–3,0
Тромбоциты (x10 <sup>9</sup> /л)	138	260	150–400
СОЭ (мм/час)	22	14	М – до 10
Креатинин (мкмоль/л)	118	87	70–115
С-реактивный белок (мг/л)	21,17/7,65	1,38	≤ 5

\*- автоматический подсчет/прямая микроскопия

При клиническом исследовании крови (23.04) отмечено сохранение относительного моноцитоза (12,3%). По сравнению с острым периодом заболевания наблюдалось выраженное снижение уровня СРБ (1,38 мг/мл). ЭКГ (до назначения «Плаквенила» и через пять дней) показало вариант нормы (изменений интервала QT нет). К 24.04 – восстановление трудоспособности.

Вечером 24.04 в отделение были дополнительно переведены 11 пациентов и четыре сотрудника центра с ПЦР положительными тестами. На следующее утро у больного было отмечено ухудшение состояния в виде нарастания слабости и повышения температуры до 37,7–38,0 °С. Однако ухудшения со стороны органов дыхания, а также других органов и систем не установлено, в связи с чем для минимизации лучевой нагрузки принято решение КТ не проводить. Продолжен прием «Азитромицина» и «Цитовира». Для снижения риска коагулопатии был назначен «Фраксипарин» (по 2500 ед п/к один раз в сутки) при контроле содержания D-димера (показатель сохранялся в пределах нормы – 245 нг/л).

С 27.04 отмечена нормализация температура тела с постепенным улучшением состояния и уменьшением слабости. Анализ крови от 27.04 – без патологических изменений. Результаты исследований методом ПЦР: 29.04 – положительный; 3.05 – отрицательный; 13.05 – отрицательный. Динамика качественной оценки наличия антител IgM и IgG к возбудителю COVID-19: 30.04 – специфические антитела не обнаружены; 17.05 – выявлены антитела класса IgG к возбудителю COVID-19 (катамнестическое обследование). Пациент выписан в удовлетворительном состоянии 2.05 с сохранением незначительной астенизации.

Профилактика и лечение новой коронавирусной инфекции, особенно у пациентов, имеющих бронхолегочные поражения дыхательной системы, в настоящее время представляет достаточно серьезную проблему. Огромное число различных методических рекомендаций, выпущенных за последнее время регуляторными органами, служит подтверждением того факта, что эффективной этиопатогенетической терапии данного заболевания не существует. Требуется ее разработка как на основе вновь созданных лекарственных средств, так и с использованием уже существующих препаратов, применяемых для профилактики и этиопатогенетической терапии респираторных вирусных инфекций.

Одним из механизмов развития патологического процесса в легочной ткани при COVID-19 является нарушение регуляции иммунного ответа с формированием избыточной (зачастую неконтролируемой) провоспалительной реакции, триггерным механизмом которой служит гиперактивность клеток нейтрофильно-макрофагального звена. В связи с этим, перспективным и адекватным методом патогенетической терапии данного заболевания можно считать применение препаратов, являющихся аналогами регуляторных пептидов тимуса и обладающих модулирующей активностью (как про-, так и противовоспалительной) в отношении различных клеточных популяций в зависимости от вектора реализуемых ими иммунопатологических процессов.

В связи с вышеизложенным применение для профилактики и лечения (в составе комплексной терапии) препаратов, обладающих иммуномодулирующей активностью, а также способных оказать воздействие на различные звенья патогенеза легочных поражений при коронавирусной инфекции, представляется в высокой степени актуальным и оправданным. Так, препарат «Тимоген®» в форме дозированного назального спрея повышает местную иммунорезистентность слизистых оболочек носоглотки за счет усиления продукции секреторного sIgA и антисептических свойств входящего в состав готовой лекарственной формы бензалкония хлорида. Это является важным аспектом профилактики респираторных инфекций любой этиологии. Кроме того, L-глутамин-L-триптофан за счет неселективной ингибиции матриксных металлопротеаз [9] способен ограничивать зону деструкции тканей. При коронавирусном поражении легких это может оказать решающее влияние на течение и исход патологического процесса.

Аддитивное действие глутамил-триптофана, аскорбиновой кислоты и дибензимидазола (в составе комплексного препарата «Цитовир-3®») на взаимосвязанные процессы формирования интра- и экстрацеллюлярных механизмов противовирусной защиты и воспаления также является важной составляющей этиопатогенетической терапии гриппа и других респираторных вирусных инфекций, к числу которых относится и COVID-19 [4].

Рассмотренные ранее механизмы профилактического действия не прямой противовирусной, иммуностропной и противовоспалительной активности различных компонентов препаратов «Цитовир-3®» и «Тимоген®» послужили научной базой для обоснования возможности их применения у пациентов с SARS-CoV-2. Положительный опыт лечебно-профилактического применения этих препаратов в случае внутрибольничной инфекции COVID-19 может служить подтверждением научно-теоретического посыла о возможности использования иммуностропных средств в комплексной терапии данной инфекции.

## ВЫВОДЫ

Уже на ранних стадиях манифестации заболевания можно выявить характерные рентгенологические признаки поражения легких и некоторые клинико-биохимические лабораторные изменения (моноцитоз, тромбоцитопения, повышение креатинина), которые до определенной степени могут быть патогномоничными признаками COVID-19. Изменение клеточности периферической крови в виде моноцитоза и тромбоцитопения обусловлены патогенетическими особенностями коронавирусной инфекции: распространенным деструктивным поражением легких и массивным рекрутированием в очаги моноцитов/макрофагов и полиморфноядерных нейтрофильных гранулоцитов с дальнейшим восполнением циркулирующего пула клеток за счет депонированного резерва и/или усиления процессов кроветворения, а также нарушением проницаемости сосудов с целью ограничения зоны альтерации с последующей активацией системы гемостаза [10].

Повышение содержания СРБ не является специфическим, но достаточно точно отражает остроту инфекционного процесса при COVID-19.

Первичный эпизод инфекции, даже в случае развернутой клинической картины, может протекать с замедленным формированием адаптивного гуморального иммунитета, который характеризуется отсутствием или сниженным содержанием специфических антител (АТ) Ig M и Ig G вплоть до периода реконвалесценции (12 суток с момента манифестации заболевания). Суперинфекция возбудителем COVID-19 в периоде реконвалесценции (повторные контакты с больными) может индуцировать повторное развитие синдрома общей интоксикации (лихорадка, слабость), интенсивность и длительность которого значительно ниже аналогичных проявлений заболевания при первичном инфицировании и не оказывает существенного влияния на клинические проявления и последующее течение пневмонии.

Профилактическое применение «Тимогена®» в виде назального спрея и терапевтическое – «Цитовира®-3» хотя и не предотвращало развития заболевания, но способствовало достаточно быстрой редукции клинико-лабораторных проявлений COVID-19 как при первичном инфицировании, так и в случае суперинфекции даже на фоне низкого уровня синтеза специфических антител. Можно полагать, что наблюдаемые эффекты обусловлены активацией врожденного иммунитета, снижением продукции

провоспалительных цитокинов (IL-6 и IL-8), ингибированием активности матриксных металлопротеиназ и подавлением механизмов пироптоза, которые являются одними из ключевых механизмов патогенеза при поражении легочной ткани [4, 9, 11, 12, 13].

Иммуногенетическое исследование позволяет выявить наличие возбудителя COVID-19 до начала манифестации инфекции, что может служить наиболее ранним критерием постановки диагноза и выполнения режимно-ограничительных мероприятий противоэпидемической направленности.

Использование индивидуальных средств защиты органов дыхания (масок) даже с высокими показателями (ffp2) в случае контакта с больным не способны предотвратить инфицирование и развитие заболевания.

Исследование показало, что применение для профилактики и лечения (в составе комплексной терапии) препаратов, обладающих иммуномодулирующей активностью, а также способных оказать воздействие на различные звенья патогенеза легочных поражений при коронавирусной инфекции, представляется в высокой степени актуальным и оправданным.

## СПИСОК ЛИТЕРАТУРЫ

1. Выступление генерального директора ВОЗ на пресс-брифинге по коронавирусной инфекции 2019-nCoV // ВОЗ: сайт. – URL: <https://www.who.int/ru/dg/speeches/detail/who-director-general-s-remarks-at-the-media-briefing-on-2019-ncov-on-11-february-2020> (дата обращения: 11.02.2020).

2. Попова, А.Ю. Популяционный иммунитет к вирусу SARS-CoV-2 среди населения Санкт-Петербурга в активную фазу эпидемии COVID-19 / А.Ю. Попова, Е.Б. Ежлова, А.А. Мельникова и [др.] // COVID-19 PREPRINTS: сайт. – URL: <https://covid19-preprints.microbe.ru/article/56>

3. Клиническая фармакология тимогена / под редакцией проф. В.С. Смирнова. – Санкт-Петербург, 2012. – 106 с.

4. Смирнов, В.С. Врожденный иммунитет при коронавирусной инфекции / В.С. Смирнов, А.А. Тотолян. – DOI:10.15789/2220-7619-III-1440 // Инфекция и иммунитет. – 2020. – Т. 10. – № 2. – С. 259 – 268.

5. Bowie AG, O'Neill LAJ. Vitamin C inhibits NF-κB activation by TNF via the activation of p38 mitogen-activated protein kinase. *J. Immunol.* 2000; 165: 7180–8. DOI: 10.4049/jimmunol.165.12.7180.

6. Boggu P, Venkateswararao E, Manickam M, et al. Exploration of 2-benzylbenzimidazole scaffold as novel inhibitor of NF-κB. *Bioorg. Med. Chem.* 2016; 24 (8): 1872–8. DOI: 10.1016/j.bmc.2016.03.012.

7. Voopathi S, Poma AB, Kolandaivelc P. Novel 2019 coronavirus structure, mechanism of action, antiviral drug promises and rule out against its treatment. *J. Biomol. Struct. Dyn.* 2020; 1–10. DOI: 10.1080/07391102.2020.1758788.

8. Смирнов, В.С. Биология возбудителей и контроль гриппа и ОРВИ / В.С. Смирнов, В.В. Зарубаев, С.В. Петленко. – Санкт-Петербург: Гиппократ. – 2020. – 336 с.

9. Maxim A. Shevtsov, Larisa V. Smagina, Tatiana A. Kudriavtceva, et al. Glu-Trp-ONa or its acylated analogue (R- Glu-Trp-ONa) administration enhances the wound healing in the model of chronic skin wound in rabbits. *Drug Design, Development and Therapy.* 2015; 9: 1717-27. DOI:10.2147/DDDT.S79665.

10. Thevarajan I, Nguyen THO, Koutsakos M, et al. Breadth of concomitant immune responses prior to patient recovery: a case report of non-severe COVID-19 *Nature Medicine.* 2020; 26: 453-455. DOI: 10.1038/s41591-020-0819-2.

11. Смирнов, В.С. Некоторые возможности иммунотерапии при коронавирусной инфекции / В.С. Смирнов, А.А. Тотолян. – DOI: 10.15789/2220-7619-SPO-1470 // Инфекция и иммунитет. – 2020. – Т. 10. – № 3. – С. 446–458.

12. Machhi J, Herskovitz J, Senan AM, et al. The Natural History, Pathobiology, and Clinical Manifestations of SARS-CoV-2 Infections. *J. Neuroimmune Pharmacol.* 2020; 1–28. DOI: 10.1007/s11481-020-09944-5.

13. Smirnov VS, Savelyev SA, Petlenko SV, et al. Comparative efficacy and safety of preventive treatment with cytovir-3 and arbidol in children during seasonal outbreak of respiratory viral infection (an open-label randomized clinical study). *Russian Journal of Infection and Immunity.* 2019; 9 (2): 273-8. DOI: 10.15789/2220-7619-2019-2-273-278.

## ДОПОЛНИТЕЛЬНЫЕ СВЕДЕНИЯ ОБ АВТОРАХ

**Сергей Викторович Петленко**, д-р мед. наук, руководитель отдела клинических исследований Медико-биологического научно-производственного комплекса «Цитомед», Санкт-Петербург, Россия; ведущий научный сотрудник Института токсикологии Федерального медико-биологического агентства, Санкт-Петербург, Россия; e-mail: petlenko@mail.ru

**Вячеслав Сергеевич Смирнов**, д-р мед. наук, профессор, руководитель научного отдела Медико-биологического научно-производственного комплекса «Цитомед», Санкт-Петербург, Россия; ведущий научный сотрудник лаборатории молекулярной иммунологии Санкт-Петербургского научно-исследовательского института эпидемиологии и микробиологии им. Пастера, Санкт-Петербург, Россия; e-mail: vsmimov@cytomed.ru

**Виктор Вадимович Руденко**, канд. мед. наук, заведующий нейрохирургическим отделением Национального медицинского исследовательского центра травматологии и ортопедии имени Р.Р. Вредена, Санкт-Петербург, Россия; e-mail: VictorRudenko@mail.ru

## ADDITIONAL INFORMATION ABOUT AUTHORS

**Sergey V. Petlenko**, Doctor of Medicine (MD), Head of the Clinical Research Department, MBSPC Cytomed, Saint Petersburg, Russia; Leading Researcher of Institute of toxicology, Federal medical-biological agency, Saint Petersburg, Russia; e-mail: petlenko@mail.ru

**Vyacheslav S. Smirnov**, Doctor of Medicine (MD), Professor, Head of the Science Department, MBSPC Cytomed, Saint Petersburg, Russia; Leading Researcher at the laboratory of molecular immunology, Saint Petersburg Pasteur Institute, Saint Petersburg, Russia; e-mail: vsmimov@cytomed.ru

**Victor V. Rudenko**, Ph.D. in Medicine, Head of the Neurosurgical Department, Russian Scientific Research Institute of Traumatology and Orthopedics named after R.R. Vreden, Saint Petersburg, Russia; e-mail: VictorRudenko@mail.ru

**Авторы заявляют, что у них нет конфликта интересов.**

# The course of in-hospital coronavirus infection (COVID-19) against the background of prophylactic and therapeutic intake of peptide immunotropic drugs as part of complex therapy

©2020. S.V. Petlenko<sup>1,3\*</sup>, V.S. Smirnov<sup>1,2</sup>, V.V. Rudenko<sup>4</sup>

<sup>1</sup> MBSPC Cytomed, Saint Petersburg, Russia

<sup>2</sup> Saint Petersburg Pasteur Institute, Saint Petersburg, Russia

<sup>3</sup> Institute of Toxicology, Federal Medical-Biological Agency, Saint Petersburg, Russia

<sup>4</sup> Russian Scientific Research Institute of Traumatology and Orthopedics named after R.R. Vreden, Saint Petersburg, Russia

\* e-mail: kozlov\_kl@mail.ru

Received August 30, 2020;

Revised September 03, 2020;

Accepted September 04, 2020

Due to the lack of COVID-19 specific preventive measures with a prophylactic and therapeutic (as part of complex therapy) purpose, various drugs were used as humanitarian aid from manufacturing companies to prevent influenza and SARS in St. Petersburg hospitals.

The study of Russian Scientific Research Institute of Traumatology and Orthopedics named after R.R. Vreden patient treatment shows the possibility of using drugs containing a synthetic regulatory thymus peptide (L-glutamine-L-tryptophan-thymogen) as an active ingredient in a patient with an in-hospital coronavirus infection. This compound has a number of extra- and intracellular immunotropic effects of key importance in the pathogenesis of respiratory viral infections, including coronavirus etiology. The components have an indirect antiviral effect against acute respiratory viral infections, comprising COVID-19.

This led to the use of drugs containing thymogen for the prevention and treatment of COVID-19. The use of immunotropic agents promoted the rapid involution in the patient of clinical, laboratory and instrumental (radiological) signs of the disease and its uncomplicated course both in the primary infection and the development of superinfection cases. The study has shown that the use for the prevention and treatment (as part of complex therapy) of drugs with immunomodulatory activity, as well as those capable of affecting various links in the pathogenesis of pulmonary lesions in coronavirus infection, seems to be highly relevant and justified.

**KEYWORDS:** thymogen; coronavirus infection; viral infection; pathogenetic treatment; immunotropic therapy; immunotropic agent; thymus regulatory peptide; nosocomial infection; polymerase chain reaction