


DOI: <https://doi.org/10.17816/cardar625555>

Первый опыт лечения пациентов с фибрилляцией предсердий методом торакоскопической деструкции аритмогенных зон сердца с резекцией ушка левого предсердия в ФГБОУ ВО СЗГМУ И.И. Мечникова

Д.А. Яковлев, А.И. Ленкин, В.В. Степанова, В.А. Маринин, Н.В. Петров, В.К. Верендеев

Северо-Западный государственный медицинский университет им. И.И. Мечникова, Санкт-Петербург, Россия

АННОТАЦИЯ

Описан первый опыт применения в СЗГМУ им. И.И. Мечникова торакоскопической изоляции коллекторов легочных вен с резекцией ушка левого предсердия, на клиническом примере пациентки с длительным анамнезом пароксизмальной фибрилляции предсердий, выраженной дилатации левого предсердия, неэффективностью медикаментозной терапии для контроля ритма и отсутствием эффекта от радиочастотной катетерной изоляции устьев легочных вен.

Обсуждаются преимущества и важность использования методики торакоскопической абляции у пациентов с симптомной пароксизмальной фибрилляцией предсердий при неэффективности консервативной стратегии и радиочастотной катетерной абляции, а также у пациентов с длительноперсистирующей фибрилляцией предсердий, в том числе со значимой дилатацией левого предсердия.

Ключевые слова: пароксизмальная фибрилляция предсердий; торакоскопическая деструкция аритмогенных зон сердца; радиочастотная изоляция устьев легочных вен; резекция ушка левого предсердия.

Как цитировать

Яковлев Д.А., Ленкин А.И., Степанова В.В., Маринин В.А., Петров Н.В., Верендеев В.К. Первый опыт лечения пациентов с фибрилляцией предсердий методом торакоскопической деструкции аритмогенных зон сердца с резекцией ушка левого предсердия в ФГБОУ ВО СЗГМУ И.И. Мечникова // Cardiac Arrhythmias. 2024. Т. 4, № 1. С. 15–22. DOI: <https://doi.org/10.17816/cardar625555>

DOI: <https://doi.org/10.17816/cardar625555>

First experience of treating patients with atrial fibrillation using thoracoscopic isolation with left atrial appendage excision in the North-Western State Medical University named after I.I. Mechnikov

Dmitrii A. Yakovlev, Andrey I. Lenkin, Vera V. Stepanova, Valeriy A. Marinin, Nikolai V. Petrov, Vladislav K. Verendeev

North-Western State Medical University named after I.I. Mechnikov, Saint Petersburg, Russia

ABSTRACT

The given article describes the first experience of a thoracoscopic isolation of pulmonary veins and left atrial appendage excision in the North-Western State Medical University named after I.I. Mechnikov. The clinical case features a woman with a long history of paroxysmal atrial fibrillation, severe left atrium dilation, failure in a pace control drug therapy and no effect of radiofrequency catheter isolation of pulmonary veins.

Additionally, there outlined the advantages and the significance of employing the method of thoracoscopic ablation in patients with symptomatic paroxysmal and long-term persistent atrial fibrillation, — in case if antiarrhythmic drugs and radiofrequency catheter ablation proved ineffective, as well as in patients with a long-term persistent atrial fibrillation along with a severe left atrium dilation.

Keywords: paroxysmal form of atrial fibrillation; thoracoscopic ablation; radiofrequency isolation of the pulmonary veins; excision of the left atrial appendage.

To cite this article

Yakovlev DA, Lenkin AI, Stepanova VV, Marinin VA, Petrov NV, Verendeev VK. First experience of treating patients with atrial fibrillation using thoracoscopic isolation with left atrial appendage excision in the North-Western State Medical University named after I.I. Mechnikov. *Cardiac Arrhythmias*. 2024;4(1):15–22. DOI: <https://doi.org/10.17816/cardar625555>

Received: 11.01.2024

Accepted: 06.03.2024

Published online: 06.05.2024

ВВЕДЕНИЕ

Фибрилляция предсердий (ФП) на сегодняшний день является одной из наиболее часто диагностируемых форм нарушений ритма сердца, а количество случаев вновь выявленной ФП в мире непрерывно растет [1, 2]. Наиболее значимыми осложнениями при данной аритмии являются ишемический инсульт, зачастую инвалидизирующий больных, и/или левожелудочковая дисфункция, становящаяся причиной тяжелой сердечной недостаточности.

Базовые подходы к лечению фибрилляции предсердий, направленные на попытки восстановления синусового ритма (СР), включают медикаментозную терапию, подразумевающую контроль ритма или частоты сердечных сокращений, или эндоваскулярную стратегию, заключающуюся в основном в трансвенозной катетерной изоляции устьев легочных вен как основных триггеров ФП, как правило, с помощью воздействия высокочастотным током, — радиочастотная изоляция устьев легочных вен. Последний способ является доказанным и весьма эффективным для лечения пароксизмальной формы ФП, что сделало его методом первого выбора при пароксизмальной форме аритмии. Сообщается об отсутствии пароксизмов ФП в течение 1 года после процедуры у 80 % пациентов с исходно пароксизмальной фибрилляцией предсердий (ПФП) [3].

К сожалению, катетерная изоляция легочных вен не всегда способна устранить аритмию, а в случае ее возврата катетерные процедуры приходится применять неоднократно. Кроме того, вероятность восстановления ритма и эффективность его удержания снижаются и у пациентов с длительно существующей персистирующей формой фибрилляции предсердий (ПФФП). Одним из современных способов лечения таких категорий больных является минимально инвазивное хирургическое вмешательство — торакоскопическая эпикардальная деструкция аритмогенных зон сердца с резекцией («выключением») ушка левого предсердия (УЛП), или торакоскопическая радиочастотная абляция (РЧА) [4, 5]. Этот хирургический метод предполагает эндоскопическую билатеральную антральную изоляцию левых и правых легочных вен, а также проведение линий абляции по крыше и задней стенке ЛП с формированием замкнутого контура — box lesion set. Ампутация УЛП выполняется с целью профилактики потенциальных кардиоэмболических осложнений, что обусловлено крайне высоким риском образования тромбов (до 90 %) в этой структуре сердца при ФП, с последующей их миграцией в сосуды большого круга кровообращения [6]. УЛП резецируется с помощью специального сшивающего устройства или выключается из кровотока методом клипирования. Согласно Европейским клиническим рекомендациям по диагностике и лечению фибрилляции предсердий (2020), торакоскопическая эпикардальная абляция имеет класс показаний IIa для пациентов с неудачными предшествующими катетерными абляциями,

а также имеющих симптомы, рефрактерных к медикаментозной терапии больных с длительно персистирующей формой ФП [7].

ОПИСАНИЕ КЛИНИЧЕСКОГО СЛУЧАЯ

Пациентка Д., 63 лет, обратилась в отделение кардиохирургии с хирургическим лечением сложных нарушений ритма сердца и электростимуляции клиники Петра Великого СЗГМУ им. И.И. Мечникова в связи с частыми приступами «перебоев в области сердца», одышкой и общей слабостью на этом фоне, существенно снижающими качество жизни. Из анамнеза известно, что больная около 10 лет страдала пароксизмальной формой ФП, 7 лет получала протекторную антиаритмическую терапию антиаритмическими препаратами, в том числе метопрололом, биспрололом, сотагексалом, но в связи с ее неэффективностью и увеличением количества приступов до 4–6 раз в неделю в 2018 году направлена в клинику Петра Великого для выполнения катетерной радиочастотной абляции (РЧА) устьев легочных вен. Вмешательство было проведено с помощью системы нефлюороскопической навигации «CARTO 3» (Biosense Webster, США). Выполнено анатомическое картирование ЛП, по данным которого объем ЛП значительно превышал показатели эхокардиографии (250 мл против 178 мл). Абляционным катетером «Thermocool Smarttouch SF» (Biosense Webster, США) с измерением силы контакта нанесены абляционные воздействия с изоляцией правого и левого коллекторов легочных вен. Контроль изоляции легочных вен проводился с помощью катетера «Lasso» (Biosense Webster, США). Получен острый эффект в виде изоляции легочных вен. Пациентка выписана на терапии β-адреноблокаторами, ингибиторами АПФ и новыми оральными антикоагулянтами (НОАК). Однако спустя 1 год после операции эпизоды ФП стали возобновляться — сначала не чаще 1 раза в несколько месяцев, а к моменту повторного обращения до нескольких приступов еженедельно. При обследовании, по данным 24-часового холтеровского мониторирования электрокардиограммы (ЭКГ) (рис. 1), зафиксированы пароксизмы фибрилляции предсердий общей длительностью около 5 ч, ЧСС 48–169 уд/мин. После консультации с аритмологами, в связи с наличием клинической симптоматики и длительностью заболевания (10 лет ПФП), а также значимой дилатацией ЛП, была рекомендована госпитализация для выполнения торакоскопической деструкции аритмогенных зон сердца и резекции УЛП.

Выставлен диагноз перед операцией. Основной: гипертоническая болезнь II ст. Риск сердечно-сосудистых осложнений 3. Пароксизмальная форма фибрилляции предсердий. EHRA IIb. Состояние после катетерной РЧ изоляции устьев легочных вен (2018 год). Осложнение: сердечная недостаточность II функционального класса (NYHA) с сохраненной фракцией выброса. CHA2DS2-VASc — 3.

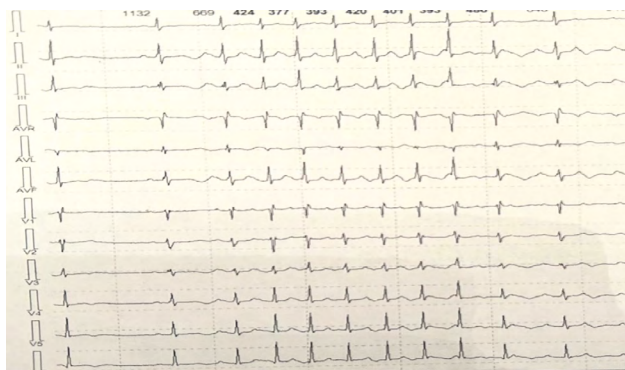


Рис. 1. Суточное электрокардиографическое мониторирование (50 мм/с) пациентки Д. на фоне пароксизма фибрилляции предсердий

Fig. 1. 24-hour ECG monitor (50 mm/s) of patient D in the presence of paroxysmal atrial fibrillation

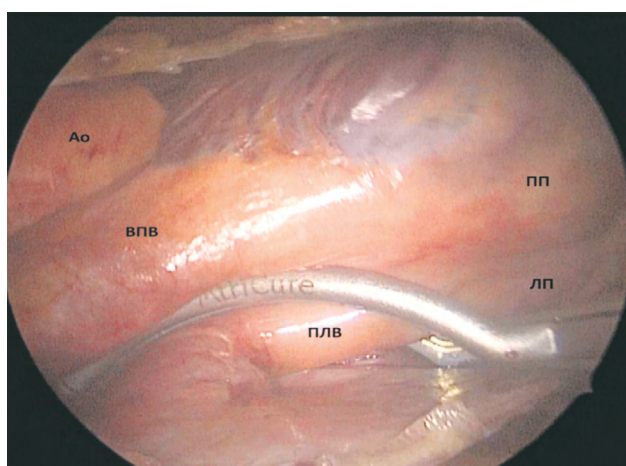


Рис. 2. Этап торакоскопической изоляции легочных вен биполярным зажимом — электродом. ПП — правое предсердие; Ao — аорта; ВПВ — верхняя полая вена; ЛП — левое предсердие; ПЛВ — правые легочные вены

Fig. 2. Stage of the thoracoscopic isolation of the pulmonary veins with a bipolar clamp electrode. Ao — aorta; ЛП — left atrium; ПП — right atrium; ВПВ — right pulmonary veins; ПЛВ — superior vena cava

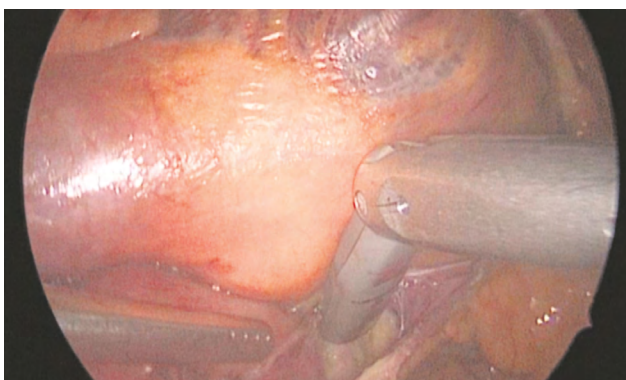


Рис. 3. Этап абляции однонаправленным биполярным электродом ганглионарных сплетений в области устьев правых легочных вен

Fig. 3. Stage of ablation with a unidirectional bipolar electrode of the ganglion plexuses in the right pulmonary veins ostium

HAS-BLED — 2. Сопутствующий: сахарный диабет II типа на пероральных сахароснижающих препаратах. Ожирение I ст.

Помимо рутинного предоперационного обследования, включавшего лабораторные и клинко-инструментальные методы, для исключения аномалий впадения легочных вен в левое предсердие, оценки размеров и объема ЛП и УЛП, а также для исключения наличия тромба в УЛП, в предоперационном периоде (за 48 ч до вмешательства) пациентке выполнена мультиспиральная контрастная компьютерная томография (МСКТ) сердца. По данным МСКТ, объем левого предсердия составил 189 мл; размеры 70 × 45 × 60 мм, правые легочные вены (ПЛВ) впадают в предсердие единым коллектором, левые — обычно. Размеры УЛП 37 × 17 мм, тромбы в полости не обнаружены. Трансторакальная эхокардиография, а также коронарография (проведенная с целью исключения значимых стенозов венечных артерий) дополнительной патологии не выявили. За 2-е суток до операции пациентка переведена с непрямых антикоагулянтов на низкомолекулярные гепарины в адекватной дозировке.

Операция выполнена в мае 2021 года. Под эндотрахеальным наркозом с селективной однологочной вентиляцией, через 3 отдельных прокола в грудной клетке, был осуществлен торакоскопический доступ в правую гемисферу.

После вскрытия косоугольного и поперечного синусов перикарда последовательно выполнена антральная изоляция ПЛВ специальным биполярным зажимом «Isolator Synerg Clamp» (AtriCure Inc, США), в количестве 10 радиочастотных воздействий, с контролем трансмуральности (рис. 2).

Далее с помощью биполярного однонаправленного электрода, радиочастотной ручки Isolator (AtriCure Inc, США), из этого же доступа были нанесены непрерывные эпикардальные абляционные линии по крыше и основанию ЛП. Верхняя линия — к УЛП от правой верхней легочной вены (ЛВ), через поперечный синус, и нижняя — от правой нижней ЛВ к левой нижней ЛВ, по нижней стенке ЛП. Хорошо известно, что вегетативные ганглионарные сплетения как часть автономной нервной системы сердца потенциально могут являться триггерами патологического возбуждения вне ЛВ, запуская эпизоды ФП [8]. Располагаясь в субэпикардиальной жировой клетчатке, в частности в области впадения ПЛВ и борозды Ватерстоуна, они также подверглись абляционному воздействию (рис. 3).

Операция продолжена из левостороннего доступа, с выполнением той же последовательности действий: 10-кратная изоляция биполярным зажимом антральных отделов левых легочных вен, с контролем трансмуральности, и доработка под визуальным контролем линий эпикардиальной абляции ЛП (задней стенки и крыши), с созданием замкнутого контура по типу box lesion (рис. 4).

Из этого доступа хорошо доступна связка Маршалла, располагающаяся в эпикардиальной жировой складке между левыми ЛВ и УЛП и являющаяся потенциальным

аритмогенным субстратом. В описываемом случае она тоже была подвергнута абляции.

Завершающим этапом хирургического лечения стала резекция УЛП, выполненная при помощи специального эндоскопического режущего-сшивающего устройства — степлера «ENDO GIA» (Tyco Healthcare Group, North Haven, США). После установки дренажей в обе плевральные полости и окончания операции больная была транспортирована в отделение реанимации и интенсивной терапии для дальнейшего динамического наблюдения.

Пациентка выписана на 7-е сутки после операции в удовлетворительном состоянии. Первые 3 мес. антиаритмическая терапия таких больных подразумевает прием амиодарона (100 мг/сут), с последующим контролем 24-часового ЭКГ-мониторирования и отменой препарата в случае сохранения синусового ритма.

В течение 2,5 года после операции пациентка субъективно ощущает себя хорошо, пароксизмов ФП не отмечается ни клинически, ни по данным суточного мониторинга ЭКГ на фоне приема биспролола 5 мг/сут, фозиноприла 20 мг/сут и ксарелто 20 мг/сут.

ОБСУЖДЕНИЕ

Как отдельный вид хирургического вмешательства торакоскопическая радиочастотная абляция, дополненная резекцией УЛП, известна с 2005 года, после публикации R.K. Wolf et al. [9] собственных результатов билатеральной эпикардиальной абляции ЛВ при ФП с удалением УЛП через минимально инвазивный доступ с видеоассистированной поддержкой. Безусловное преимущество ТРЧА в сравнении с операцией «лабиринт», введенной в клиническую практику J.L. Cox, — существенно меньшая хирургическая агрессия и отсутствие необходимости использования искусственного кровообращения (ИК) с остановкой сердца, способных оказывать определяющее влияние на результаты лечения у пациентов с тяжелой коморбидной патологией [10, 11]. В сравнении с открытым вмешательством торакоскопическая абляция менее травматична, имеет меньшее количество периоперационных осложнений и меньшие сроки госпитализации. В сравнении с эндоваскулярной изоляцией легочных вен, по данным последних исследований, метод ТРЧА более травматичен, но демонстрирует более оптимистичные результаты в удержании синусового ритма у пациентов с персистирующей формой ФП и у больных, направленных на повторное катетерное вмешательство, резистентных к медикаментозной терапии [12, 13].

Приведенный клинический пример лечения пациентки с длительно существующей формой ФП и ранее перенесенной катетерной радиочастотной изоляцией устьев легочных вен, стал одним из первых случаев оперативного лечения таких больных методом торакоскопической деструкции аритмогенных зон в СЗГМУ им. И.И. Мечникова. На сегодняшний день в отделении кардиохирургии

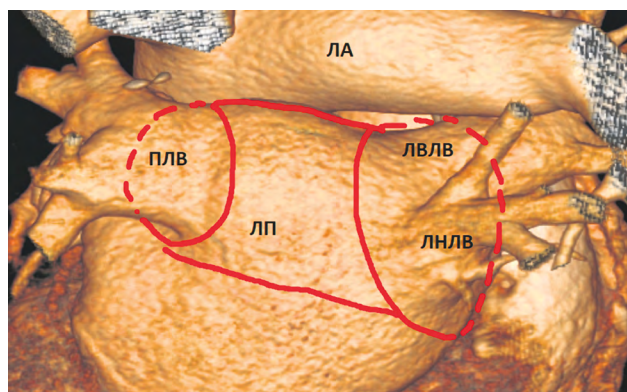


Рис. 4. Формирование линий абляции при выполнении торакоскопической радиочастотной абляции: ПЛВ — правые легочные вены (единым коллектором); ЛВЛВ — левая верхняя легочная вена; ЛНЛВ — левая нижняя легочная вена; ЛП — левое предсердие; ЛА — легочная артерия. Красным цветом обозначены линии абляции

Fig. 4. Formation of ablation lines during thoracoscopic RFA: ПЛВ — right pulmonary veins (single collector); ЛВЛВ — left superior pulmonary vein; ЛНЛВ — left inferior pulmonary vein; ЛП — left atrium; ЛА — pulmonary artery. Ablation lines are indicated in red

с хирургическим лечением сложных нарушений ритма сердца и электростимуляции за 2,5 года выполнено 23 таких операции. Основные результаты еще подлежат серьезному анализу, но уже сейчас можно поделиться первыми наблюдениями.

Состояние всех пациентов, направленных на ТРЧА, становилось предметом обсуждения для команды врачей с участием аритмолога, анестезиолога и кардиохирурга. Показания к лечению формировались с учетом абсолютного отсутствия перспектив медикаментозной антиаритмической терапии и катетерного вмешательства. Только 3 из 23 больных не подвергались ранее эндоваскулярной абляции. Это симптомные пациенты с длительно персистирующими формами ФП и увеличенными размерами ЛП, лечение которых методом катетерной РЧА было признано нецелесообразным. Максимальная длительность ФП, отмеченная в группе прооперированных пациентов, — 15 лет; максимальное количество перенесенных катетерных абляций — 4.

В основном, нам приходилось оперировать пациентов, перенесших ранее 1 или более трансвенозных катетерных РЧА, и интраоперационно сталкиваться с измененными вследствие перенесенного воспаления тканями в перикарде, что несколько затрудняет проведение основного этапа и удлиняет операцию, особенно на начальных этапах ее освоения. Вероятно, поэтому в 2 случаях возникла необходимость выполнения конверсии на стернотомии (в 1 случае — с подключением ИК) из-за развившегося кровотечения. Причиной его в первом случае стало повреждение правой верхней ЛВ, а во втором (у пожилого мужчины) — ЛП. У обоих кровотечения были остановлены и сердечный ритм восстановлен интраоперационно.

Мы были вынуждены отказаться от выполнения ТРЧА 2 пациентам непосредственно во время оперативного вмешательства, поскольку на начальном этапе столкнулись с плотными спайками в полости перикарда. Их наличие является противопоказанием для торакоскопической операции из-за критического риска развития фатального кровотечения. К сожалению, ни МСКТ сердца с контрастирующим веществом, ни трансторакальная ЭхоКГ на этапе дооперационного обследования не смогли дать представление о возможном спаечном процессе в перикарде. Среди других противопоказаний к выполнению ТРЧА необходимо отметить следующие: а) открытые операции на сердце в анамнезе (по той же причине — образование спаечного процесса в перикарде); б) наличие тромба в УЛП (вследствие высокого риска его дислокации во время вмешательства); в) неспособность больного переносить однологичную вентиляцию (сопутствующая патология легких, вызывающая тяжелую дыхательную недостаточность).

Согласно первичному анализу, большая часть прооперированных больных удерживала синусовый ритм в продолжение первых 6 мес. после ТРЧА, что соответствует основным данным, публикуемым в литературе [14]. Несмотря на первые оптимистичные результаты, дальнейшее наблюдение за пациентами позволит более объективно взглянуть на проделанную работу. Появляется все больше исследований, указывающих на необходимость комбинированного гибридного подхода (катетерного и торакоскопического) в лечении групп сложных пациентов с длительно персистирующими формами ФП, резистентными к медикаментозному и эндоваскулярному лечению [15, 16]. Не исключено, что часть прооперированных больных из описанной группы пациентов также будет нуждаться в применении этого метода.

ЗАКЛЮЧЕНИЕ

Представленный клинический случай успешной торакоскопической деструкции аритмогенных зон сердца с резекцией УЛП и абляцией связки Маршалла, впервые выполненной на базе ФГБОУ ВО СЗГМУ им. И.И. Мечникова пациентке с длительным анамнезом ФП (пароксизмальная форма ФП в течение 10 лет), выраженной дилатацией ЛП, на фоне отсутствия эффекта от медикаментозной терапии и катетерной изоляции устьев легочных вен, демонстрирует состоятельность метода и хорошие перспективы его практического применения при лечении данной категории больных.

ДОПОЛНИТЕЛЬНАЯ ИНФОРМАЦИЯ

Заключение этического комитета. Получено письменное согласие законных представителей пациента на публикацию медицинских данных и фотографий.

Вклад авторов. Все авторы внесли существенный вклад в разработку концепции, и подготовку статьи,

принимали непосредственное участие в представленном в качестве клинического случая и обсуждаемом методе лечения, прочли и одобрили финальную версию перед публикацией.

Вклад каждого автора. Д.А. Яковлев — непосредственное исполнение хирургических вмешательств, сбор и анализ полученных данных, разработка концепции статьи и написание текста; А.И. Ленькин — анестезиологическое обеспечение вмешательств, анализ полученных данных, написание текста; В.В. Степанова — непосредственное выполнение операции катетерной радиочастотной абляции, представленной в качестве клинического примера, разработка концепции статьи, написание текста, сбор статистического материала; В.А. Маринин — участие в лечебном процессе, разработка концепции, внесение окончательной правки; Н.В. Петров — практическое участие в лечебном процессе, обработка материалов и дизайн исследования; В.К. Верендеев — дизайн исследования, обзор литературы, сбор и обработка материалов.

Конфликт интересов. Авторы декларируют отсутствие явных и потенциальных конфликтов интересов, связанных с публикацией настоящей статьи.

Источник финансирования. Авторы заявляют об отсутствии внешнего финансирования при проведении исследования.

ADDITIONAL INFORMATION

Ethics approval. Written consent was obtained from the patient's legal representatives for the publication of medical information and images.

Author contribution. All of the authors have made significant contributions to the concept development and the article preparation. All authors were directly involved in the clinical case presented and the treatment method discussed; the final article version was read and approved before publication.

Each author's contribution. D.A. Yakovlev — direct surgical interventions, data gathering and its analysis, article conception and text writing; A.I. Lenkyn — Anaesthetic support of surgical interventions, analysis of the received data, text writing; V.V. Stepanova — direct performance of catheter ablation for atrial fibrillation presented as a clinical example, development of the article concept, text writing, gathering of statistical material; V.A. Marinin — participation in the treatment process, development of the article concept, final editing; N.V. Petrov — practical participation in the treatment process, materials processing and design research; V.K. Verendejev — design research, literature review, gathering and processing of the material.

Competing interests. The authors declare that they have no competing interests.

Funding source. This study was not supported by any external sources of funding.

СПИСОК ЛИТЕРАТУРЫ

1. Ariss R., Minhas A., Patel N., et al. Contemporary trends and in-hospital outcomes of catheter and stand-alone surgical ablation of atrial fibrillation // *Europace*. 2022. Vol. 24, No. 2. P. 218–225. doi: 10.1093/europace/euab198
2. Belluschi I., Lapenna E., Carino D., et al. Long-term results of thoracoscopic ablation of paroxysmal atrial fibrillation: is the glass half full or half empty? // *Eur J Cardiothorac Surg*. 2021. Vol. 60, No. 4. P. 850–856. doi: 10.1093/ejcts/ezab138
3. Haldar S., Khan H., Boyalla V., et al. Catheter ablation vs. thoracoscopic surgical ablation in long-standing persistent atrial fibrillation: CASA-AF randomized controlled trial // *Eur Heart J*. 2020. Vol. 41, No. 47. P. 4471–4480. doi: 10.1093/eurheartj/ehaa658
4. Vos L., Bentala M., Geuzebroek G., et al. Long-term outcome after totally thoracoscopic ablation for atrial fibrillation // *J Cardiovasc Electrophysiol*. 2020. Vol. 3, No. 1. P. 40–45. doi: 10.1111/jce.14267
5. Kubota H., Ohtsuka T., Ninomiya M., et al. Thoracoscopic infrared ablation to create a box lesion as a treatment for atrial fibrillation // *J Cardiothorac Surg*. 2022. Vol. 17, No. 1. P. 1. doi: 10.1186/s13019-021-01750-1
6. Buqing Ni., Zidun W., Weidong G., et al. Thoracoscopic Left Atrial Appendage Excision Plus Ablation for Atrial Fibrillation to Prevent stroke // *Semin Thorac Cardiovasc Surg*. 2021. Vol. 33, No. 1. P. 61–67. doi: 10.1053/j.semtcvs.2020.06.041
7. Hindricks G., Potpara T., Dagres N., et al. 2020 ESC Guidelines for the diagnosis and management of atrial fibrillation developed in collaboration with the European Association for Cardio-Thoracic Surgery (EACTS): The Task Force for the diagnosis and management of atrial fibrillation of the European Society of Cardiology (ESC) Developed with the special contribution of the European Heart Rhythm Association (EHRA) of the ESC // *Eur Heart J*. 2021. Vol. 42, No. 5. P. 373–498. doi: 10.1093/eurheartj/ehaa612
8. Кривошеев Ю., Башта Д., Симонян А., и др. Абляция ганглионарных сплетений в сочетании с изоляцией легочных вен после медикаментозного тестирования «скрытого» атриовенозного проведения с исключением внелегочных триггеров у пациен- тов с пароксизмальной формой фибрилляции предсердий // *Патология кровообращения и кардиохирургия*. 2018. Т. 22, № 3. С. 25–38. EDN: VLVAWO doi: 10.21688-1681-3472-2018-3-25-38
9. Wolf R., Schneeberger E., Osterday R., et al. Video-assisted bilateral pulmonary vein isolation and left atrial appendage exclusion for atrial fibrillation // *J Thorac Cardiovasc Surg*. 2005. Vol. 130, No. 3. P. 797–802. doi: 10.1016/j.jtcvs.2005.03.041
10. Kwon HJ., Jeong D., Park SJ., et al. Long-term outcome of totally thoracoscopic surgical ablation in atrial fibrillation: A single-center experience // *Int J Cardiol Heart Vasc*. 2021. Vol. 36. P. 100861. doi: 10.1016/j.ijcha.2021.100861
11. On Y.K., Jeong D.S. Updates in hybrid AF ablation: a hybrid approach to surgical epicardial ablation and catheter endocardial ablation in persistent atrial fibrillation // *Int J Arrhythm*. 2022. Vol. 23, No. 5. P. 1–9. doi: 10.1186/s42444-021-00056-6
12. Ревишвили А., Таймасова И., Артюхина Е., и др. Средне-срочные результаты торакоскопического и гибридного лечения фибрилляции предсердий // *Вестник аритмологии*. 2021. Т. 28, № 3(105). С. 5–12. EDN: PVNCAU doi: 10.35336/VA-2021-3-5-12
13. Petersen J., Pecha S. What we need to do so that the glass is more than half full in stand-alone thoracoscopic ablation // *Eur J Cardiothorac Surg*. 2021. Vol. 60, No. 4. P. 857–858. doi: 10.1093/ejcts/ezab351
14. Lyashenko V., Ivanchenko A., Postol A., et al. Recurrence of arrhythmias after thoracoscopic MAZE procedure // *Cardiac Arrhythmias*. 2023. Vol. 3, No. 2. P. 5–16. doi: 10.17816/cardar492331
15. Pong T., Shah R., Carlton C., et al. Hybrid ablation for atrial fibrillation: safety & efficacy of unilateral epicardial access // *Semin Thorac Cardiovasc Surg*. 2023. Vol. 35, No. 2. P. 277–286. doi: 10.1053/j.semtcvs.2022.03.003
16. Kim J., Jeong D., Kwon HJ., et al. Effectiveness of the early staged hybrid approach for treatment of symptomatic atrial fibrillation: the electrophysiology study could be deferred? // *J Korean Med Sci*. 2021. Vol. 36, No. 43. P. e276. doi: 10.3346/jkms.2021.36.e276

REFERENCES

1. Ariss R, Minhas A, Patel N, et al. Contemporary trends and in-hospital outcomes of catheter and stand-alone surgical ablation of atrial fibrillation. *Europace*. 2022;24(2):218–225. doi: 10.1093/europace/euab198
2. Belluschi I, Lapenna E, Carino D, et al. Long-term results of thoracoscopic ablation of paroxysmal atrial fibrillation: is the glass half full or half empty? *Eur J Cardiothorac Surg*. 2021;60(4):850–856. doi: 10.1093/ejcts/ezab138
3. Haldar S, Khan H, Boyalla V, et al. Catheter ablation vs. thoracoscopic surgical ablation in long-standing persistent atrial fibrillation: CASA-AF randomized controlled trial. *Eur Heart J*. 2020;41(47):4471–4480. doi: 10.1093/eurheartj/ehaa658
4. Vos L, Bentala M, Geuzebroek G, et al. Long-term outcome after totally thoracoscopic ablation for atrial fibrillation. *J Cardiovasc Electrophysiol*. 2020;3(1):40–45. doi: 10.1111/jce.14267
5. Kubota H, Ohtsuka T, Ninomiya M, et al. Thoracoscopic infrared ablation to create a box lesion as a treatment for atrial fibrillation. *J Cardiothorac Surg*. 2022;17(1):1. doi: 10.1186/s13019-021-01750-1
6. Buqing Ni, Zidun W, Weidong G, et al. Thoracoscopic Left Atrial Appendage Excision Plus Ablation for Atrial Fibrillation to Prevent stroke. *Semin Thorac Cardiovasc Surg*. 2021;33(1):61–67. doi: 10.1053/j.semtcvs.2020.06.041
7. Hindricks G, Potpara T, Dagres N, et al. 2020 ESC Guidelines for the diagnosis and management of atrial fibrillation developed

in collaboration with the European Association for Cardio-Thoracic Surgery (EACTS): The Task Force for the diagnosis and management of atrial fibrillation of the European Society of Cardiology (ESC) Developed with the special contribution of the European Heart Rhythm Association (EHRA) of the ESC. *Eur Heart J.* 2021;42(5):373–498. doi: 10.1093/eurheartj/ehaa612

8. Krivosheev Y, Bashta D, Simonyan A, et al. Ablation of ganglionic plexuses combined with pulmonary vein isolation after drug testing of «hidden» atriovenous conduction with exclusion of extrapulmonary triggers in patients with paroxysmal atrial fibrillation. *Patologiya krovoobrashcheniya i kardiokhirurgiya.* 2018;22(3):25–38. (In Russ.) EDN: VLVAWO doi: 10.21688-1681-3472-2018-3-25-38

9. Wolf R, Schneeberger E, Osterday R, et al. Video-assisted bilateral pulmonary vein isolation and left atrial appendage exclusion for atrial fibrillation. *J Thorac Cardiovasc Surg.* 2005;130(3):797–802. doi: 10.1016/j.jtcvs.2005.03.041

10. Kwon HJ, Jeong D, Park SJ, et al. Long-term outcome of totally thoracoscopic surgical ablation in atrial fibrillation: A single-center experience. *Int J Cardiol Heart Vasc.* 2021;36:100861. doi: 10.1016/j.ijcha.2021.100861

11. On YK, Jeong DS. Updates in hybrid AF ablation: a hybrid approach to surgical epicardial ablation and catheter endocardial

ablation in persistent atrial fibrillation. *Int J Arrhythm.* 2022;23(5):1–9. doi: 10.1186/s42444-021-00056-6

12. Revishvili A, Taimasova I, Artyukhina E, et al. Mid-term outcomes of thoracoscopic and hybrid therapy of atrial fibrillation. *Journal of Arrhythmology.* 2021;28(3):5–12. (In Russ.) EDN: PVNCAU doi: 10.35336/VA-2021-3-5-12

13. Petersen J, Pecha S. What we need to do so that the glass is more than half full in stand-alone thoracoscopic ablation. *Eur J Cardiothorac Surg.* 2021;60(4):857–858. doi: 10.1093/ejcts/ezab351

14. Lyashenko V, Ivanchenko A, Postol A, et al. Recurrence of arrhythmias after thoracoscopic MAZE procedure. *Cardiac Arrhythmias.* 2023;3(2):5–16. doi: 10.17816/cardar492331

15. Pong T, Shah R, Carlton C, et al. Hybrid ablation for atrial fibrillation: safety & efficacy of unilateral epicardial access. *Semin Thorac Cardiovasc Surg.* 2023;35(2):277–286. doi: 10.1053/j.semtcvs.2022.03.003

16. Kim J, Jeong D, Kwon HJ, et al. Effectiveness of the early staged hybrid approach for treatment of symptomatic atrial fibrillation: the electrophysiology study could be deferred? *J Korean Med Sci.* 2021;36(43):e276. doi: 10.3346/jkms.2021.36.e276

ОБ АВТОРАХ

***Дмитрий Александрович Яковлев**, канд. мед. наук, врач сердечно-сосудистый хирург, ассистент кафедры общей хирургии, Северо-Западный государственный медицинский университет имени И.И. Мечникова, Санкт-Петербург, Россия; ORCID: 0000-0002-1994-8470; eLibrary SPIN: 5422-3296; e-mail: dmitrii.yakovlev@szgmu.ru

Андрей Игоревич Ленкин, д-р мед. наук, доцент; ORCID: 0000-0003-3099-9276; eLibrary SPIN: 4155-0635; e-mail: Andrei.Lenkin@szgmu.ru

Вера Владимировна Степанова, канд. мед. наук, врач сердечно-сосудистый хирург; ORCID: 0000-0003-2540-6544; eLibrary SPIN: 9710-3406; e-mail veragrokhotova@mail.ru

Валерий Алексеевич Маринин, доктор мед. наук, сердечно-сосудистый хирург, ORCID: 0000-0002-8141-5149; eLibrary SPIN: 3681-6714; e-mail mariniva@mail.ru

Николай Валентинович Петров, врач сердечно-сосудистый хирург; ORCID: 0009-0009-1477-4879; e-mail: npeval@yandex.ru

Владислав Константинович Верендеев, студент; ORCID: 0000-0003-4720-4476; e-mail: verendeev02@mail.ru

AUTHORS INFO

***Dmitrii A. Yakovlev**, MD, Cand. Sci. (Med.), cardiovascular surgeon, assistant at the department of surgery, North-Western State Medical University named after. I. I. Mechnikov, St. Petersburg, Russia. ORCID: 0000-0002-1994-8470; eLibrary SPIN: 5422-3296; e-mail: dmitrii.yakovlev@szgmu.ru

Andrey I. Lenkin, MD, Dr. Sci. (Med.), Assistant Professor; ORCID: 0000-0003-3099-9276; eLibrary SPIN: 4155-0635; e-mail: Andrei.Lenkin@szgmu.ru

Vera V. Stepanova, MD, Cand. Sci. (Med.), cardiovascular surgeon; ORCID: 0000-0003-2540-6544; eLibrary SPIN: 9710-3406; e-mail veragrokhotova@mail.ru

Valeriy A. Marinin, MD, Dr. Sci. (Med.), cardiovascular surgeon; ORCID: 0000-0002-8141-5149; eLibrary SPIN: 3681-6714; e-mail: mariniva@mail.ru

Nikolai V. Petrov, cardiovascular surgeon; ORCID: 0009-0009-1477-4879; e-mail: npeval@yandex.ru

Vladislav K. Verendeev, medical student; ORCID: 0000-0003-4720-4476; e-mail: verendeev02@mail.ru

* Автор, ответственный за переписку / Corresponding author