

ГЕНДЕРНЫЕ РАЗЛИЧИЯ СТРОЕНИЯ АНАТОМИЧЕСКОГО КОННЕКТОМА ГОЛОВНОГО МОЗГА ЧЕЛОВЕКА ПО ДАННЫМ МР-ТРАКТОГРАФИИ

И.Л. Губский, И.С. Гумин, М.А. Шорилов, М.М. Берегов, Л.В. Губский, В.Г. Лелюк

Федеральный центр мозга и нейротехнологий, Москва, Российская Федерация

Обоснование. Гендерные различия строения головного мозга могут играть важную роль при планировании и анализе нейровизуализационных исследований. Несмотря на то, что большинство лабораторных исследований проводится на животных одного пола, в клинических исследованиях в большинстве своем имеет место смешанный состав исследуемых групп. В связи с этим изучение гендерных различий проводящей системы головного мозга человека является актуальной задачей, а полученные данные помогут в интерпретации результатов других работ, посвященных изучению церебральных трактов. **Цель исследования** — оценка гендерных различий проводящих путей белого вещества головного мозга у здоровых добровольцев. **Методы.** В исследование были включены здоровые добровольцы обоих полов: 21 женщина и 20 мужчин. Всем им выполнялась магнитно-резонансная трактография с последующим построением проводящих путей головного мозга и поиском различий их структуры посредством оценки количественной анизотропии вдоль реконструированных трактов. **Результаты.** Найдены гендерные различия проводящих путей с превалированием показателя количественной анизотропии у женщин в большем количестве трактов, чем у мужчин. Помимо этого, отмечено преобладание данного показателя в отдельных пучках, из которых формируются крупные анатомические тракты, а именно в проводящих путях мозолистого тела, доминантного аркуатного пучка, нижнего лобно-затылочного пучка, нижнего и верхнего продольного пучка справа. **Заключение.** Проводящая система головного мозга отличается у мужчин и женщин, причем не только на уровне крупных анатомических трактов, но также на уровне пучков, из которых они состоят.

Ключевые слова: анатомический коннектом; здоровые добровольцы; гендерные различия; МР-трактография.

Для цитирования: Губский И.Л., Гумин И.С., Шорилов М.А., Берегов М.М., Губский Л.В., Лелюк В.Г. Гендерные различия строения анатомического коннектома головного мозга человека по данным МР-трактографии. *Клиническая практика*. 2022;13(1):5–13. doi: <https://doi.org/10.17816/clinpract105017>

Поступила 17.02.2022

Принята 18.03.2022

Опубликована 30.03.2022

ОБОСНОВАНИЕ

Выявление гендерных различий строения головного мозга в свете бурно развивающейся нейронауки с каждым годом приобретает все более важное значение в планировании экспериментов и последующей оценке полученных результатов [1]. Например, для части психиатрических заболеваний показаны клинические и эпидемиологические особенности, связанные с полом [2, 3]. В противовес существующая в психологии гипотеза о гендерной схожести, сформированная в ходе исследований [4], до сих пор является доминирующей, однако часто дополняется данными об определенной вариативности получаемых результатов [5]. При структурном анализе мозга человека продемонстрирована разница не только в объеме

и толщине коры некоторых зон мозга, но также и в размерах крупных проводящих путей белого вещества [6].

Все больше внимания исследователей головного мозга приковано к относительно новому понятию коннектом: так называют полное описание структуры связей в нервной системе организма. На анатомическом уровне коннектом может быть оценен посредством магнитно-резонансной трактографии при построении проводящих путей [7].

В данном исследовании мы оценили гендерную разницу проводящих путей мужчин и женщин во всем объеме головного мозга (за исключением мозжечка) по данным МР-трактографии без первоначального выделения крупных трактов белого вещества. Анатомическую локализацию выявленных

SEX DIFFERENCES IN THE CONNECTOME OF THE HUMAN BRAIN ACCORDING TO AN MR-TRACTOGRAPHY STUDY

I.L. Gubskiy, I.S. Gumin, M.A. Shorikov, M.M. Beregov, L.V. Gubsky, V.G. Lelyuk

Federal Center for Cerebrovascular Pathology and Stroke, Moscow, Russian Federation

Background: The gender differences in the brain anatomy play an important role in planning and analysis in a lot of studies of the brain. Despite most animal studies being performed on the animals of only one sex, clinical studies generally enroll both males and females. Keeping this fact in mind, learning the gender differences in the white matter structure is important for those studies which deal with the white matter changes. These differences should be considered on the stages of planning and evaluation of the results. **Aims:** Evaluation of the gender differences in the white matter pathways in healthy subjects. **Methods:** 21 women and 20 men were enrolled in the study. All the subjects underwent MR-tractography, then the anatomic connectome was composed and the differences were evaluated using the tracts quantitative anisotropy (QA) evaluation. **Results:** The gender differences were found in the white matter pathways with the prevalence of quantitative anisotropy in women, observed in a larger number of tracts than in those of men. QA was prevalent in a lot of fasciculi that form major pathways in both groups: corpus callosum, dominant arcuate fasciculus, inferior fronto-occipital, inferior and superior right longitudinal pathways. **Conclusions:** The white matter pathways in males and females are different not only within the major tracts but also for small fasciculi that form tracts.

Keywords: connectome; healthy volunteers; sex characteristics; MR-tractography.

For citation: Gubskiy IL, Gumin IS, Shorikov MA, Beregov MM, Gubsky LV, Lelyuk VG. Sex Differences in the Connectome of the Human Brain According to an MR-Tractography Study. *Journal of Clinical Practice*. 2022;13(1):5–13. doi: <https://doi.org/10.17816/clinpract105017>

Submitted 17.02.2022

Revised 18.03.2022

Published 30.03.2022

изменений определяли путем наложения специализированного атласа для МР-трактографии.

Использовался показатель количественной анизотропии (quantitative anisotropy, QA), который характеризует различие свойств среды вдоль проводящего пути: чем выше этот показатель, тем более сонаправлены проводящие пути, и наоборот, чем показатель ниже, тем более хаотично их направление в рамках исследуемого объема [8].

Цель исследования — оценить гендерные различия проводящих путей белого вещества головного мозга у здоровых добровольцев.

МЕТОДЫ

Дизайн исследования

В исследование были включены здоровые добровольцы ($n=41$), прошедшие предварительный отбор, включающий осмотр врачами-специалистами и проведение ряда инструментальных исследований для исключения общесоматической патологии и патологии центральной нервной системы (ЦНС). Всем испытуемым выполнялась МР-трактография, по результатам которой реконструировали связи внутри белого вещества головного мозга. Затем, согласно половой принадлежности, форми-

ровались две исследуемые группы добровольцев: 21 женщина и 20 мужчин, после чего производилась оценка различий показателя количественной анизотропии (QA) реконструированных проводящих путей головного мозга между исследуемыми группами.

Критерии соответствия

На отборочном этапе каждый участник проходил осмотр терапевта, невролога и психиатра (сбор жалоб и анамнеза, терапевтический осмотр, оценка неврологического и психического статуса соответственно) для исключения возможной соматической и психической патологии.

Помимо этого, проводился ряд инструментальных исследований для исключения возможной общесоматической патологии и патологии ЦНС, который состоял из электроэнцефалографии, дуплексного сканирования брахиоцефальных артерий, транскраниального дуплексного сканирования, трансторакальной ЭхоКГ и структурной магнитно-резонансной томографии (МРТ) с выполнением времяпрелетной МР-ангиографии головного мозга.

Критерии включения: возраст от 18 до 80 лет; родной язык — русский; сохранность сознания.

Критерии невключения: наличие в анамнезе серьезных заболеваний ЦНС (инсульт, эпилепсия, опухоль, аневризма, внутримозговые хирургические вмешательства или операции на спинном мозге); беременность; онкологический анамнез; серьезное хирургическое вмешательство или тяжелая травма в последние 12 мес; нарушения сознания и поведения; наличие соматических заболеваний в стадии декомпенсации; наличие психических заболеваний в анамнезе; прием психотропных препаратов на момент осмотра; наличие одного из видов зависимости к психоактивным веществам; противопоказания к проведению МРТ; плохое качество полученного МР-исследования; признаки внутримозгового микро- и макрокровоизлияния по данным МРТ, а также любая другая патология ЦНС, выявленная по данным исследования.

Критерии исключения: отзыв согласия на участие; беременность; отсутствие связи (контроля) с пациентом.

Условия проведения

Все исследования проведены на базе ФГБУ «ФЦМН» ФМБА России на добровольной основе. Материально-финансовое вознаграждение и/или иные поощрения добровольцев отсутствовали.

Продолжительность исследования

Набор добровольцев осуществлялся в период с июня по декабрь 2021 года.

Описание методики исследования

Все исследования проводились на магнитно-резонансном томографе Discovery MR750w (GE Healthcare, США) с индукцией магнитного поля 3,0 Тл с помощью 32-канальной головной катушки. Для исследования проводящих путей белого вещества головного мозга использовалась диффузионно-взвешенная эхо-планарная импульсная последовательность со следующими параметрами: TE 91,7 мс, TR 10559 мс, 64 диффузионных направления, b-value 1500 с/мм², размер вокселя 2,5×2,5×2,5 мм. Дальнейшая обработка данных производилась в программном пакете DSI-Studio (dsi-studio.labsolver.org).

На этапе первичной обработки данных компенсировался сдвиг вдоль границ мозга, вызванный артефактами магнитной восприимчивости, для этого использовалась дополнительная диффузионно-взвешенная эхо-планарная импульсная последовательность с развернутым на 180° фазокодирующим градиентом (по сравнению с основной

серией). Затем данные реконструировались в нормализованной системе координат MNI (Montreal Neurological Institute) с использованием деформирующейся реконструкции q-пространства (QSDR) [9], показатель diffusion sampling length ratio был равен 1,25, финальное разрешение после реконструкции составило 2×2×2 мм.

Статистический анализ между группами мужчин и женщин для построенных таким образом проводящих путей головного мозга производился с использованием непараметрической корреляции Спирмена, уровень отсечки по T-score был равен 2,5, выбран детерминированный алгоритм отслеживания трактов [10].

Показатель количественной анизотропии использовался с поиском проводящих путей во всем мозге за исключением мозжечка.

Фильтрация полученного массива проводящих путей осуществлялась с использованием атласа на основе данных Human Connectome Project, созданного на 1065 добровольцах [11] в 33 итерациях. Для выделения различий в проводящих путях головного мозга между исследуемыми группами применялась поправка на множественные сравнения (коррекция False Discovery Rate) с уровнем $p=0,05$. Минимальная длина реконструированных трактов составляла 10 вокселей (20 мм).

Этическая экспертиза

Исследование одобрено локальным этическим комитетом ФГБУ «ФЦМН» ФМБА России, выписка от 17 мая 2021 года.

Статистический анализ

Размер выборки предварительно не рассчитывался, главными факторами служили пропускная способность всех необходимых для отбора исследований, а также равное количество испытуемых в группах.

Анализ данных, в том числе статистический, производился в программном пакете DSI-Studio (dsi-studio.labsolver.org). Использовалась непараметрическая корреляция Спирмена для реконструированных проводящих путей в обеих группах с поправкой на множественные сравнения и уровнем значимости 0,05.

РЕЗУЛЬТАТЫ

Объекты (участники) исследования

Всего в исследование был включен 41 человек, из них 21 женщина (51,2%) и 20 мужчин (48,8%). Медиана

возраста женщин составила 29 [26; 35] лет, мужчин — 34 [26; 38] года. Большинство испытуемых ($n=39$) были правшами; 1 мужчина и 1 женщина — левшами.

Основные результаты исследования

Все данные МР-трактографии реконструировались с использованием алгоритма деформирующейся реконструкции q -пространства (QSDR), который включал в себя нормализацию данных в пространстве MNI, благодаря чему нивелировалась разница в объеме различных участков мозга у добровольцев. Затем реконструировалась проводящая система белого вещества головного мозга (за исключением мозжечка), и производился анализ QA вдоль каждого реконструированного тракта. Статистическая оценка в исследуемых группах производилась для каждого тракта с поправкой на множественные сравнения. Результаты анализа представлялись в виде реконструкции различным цветом. На рис. 1

представлены тракты с наибольшим показателем QA для мужчин, на рис. 2 — для женщин.

При наложении полученных результатов в одном объеме заметно перекрытие некоторых выявленных проводящих путей белого вещества, в то же время выявляются и различия: результаты представлены на рис. 3.

Визуальная оценка полученных данных затруднена ввиду большого количества реконструированных трактов. В связи с этим дополнительно к визуальному представлению была произведена автоматическая классификация всех выявленных различий согласно трактографическому атласу HCP842 [12] (табл. 1).

Этот анализ показал, что у лиц обоих полов классифицировались схожие проводящие пути головного мозга с преобладающим показателем количественной анизотропии. Для этих трактов, как показано в примере на рис. 4, часть составляющих их пучков обладает наибольшими значениями QA

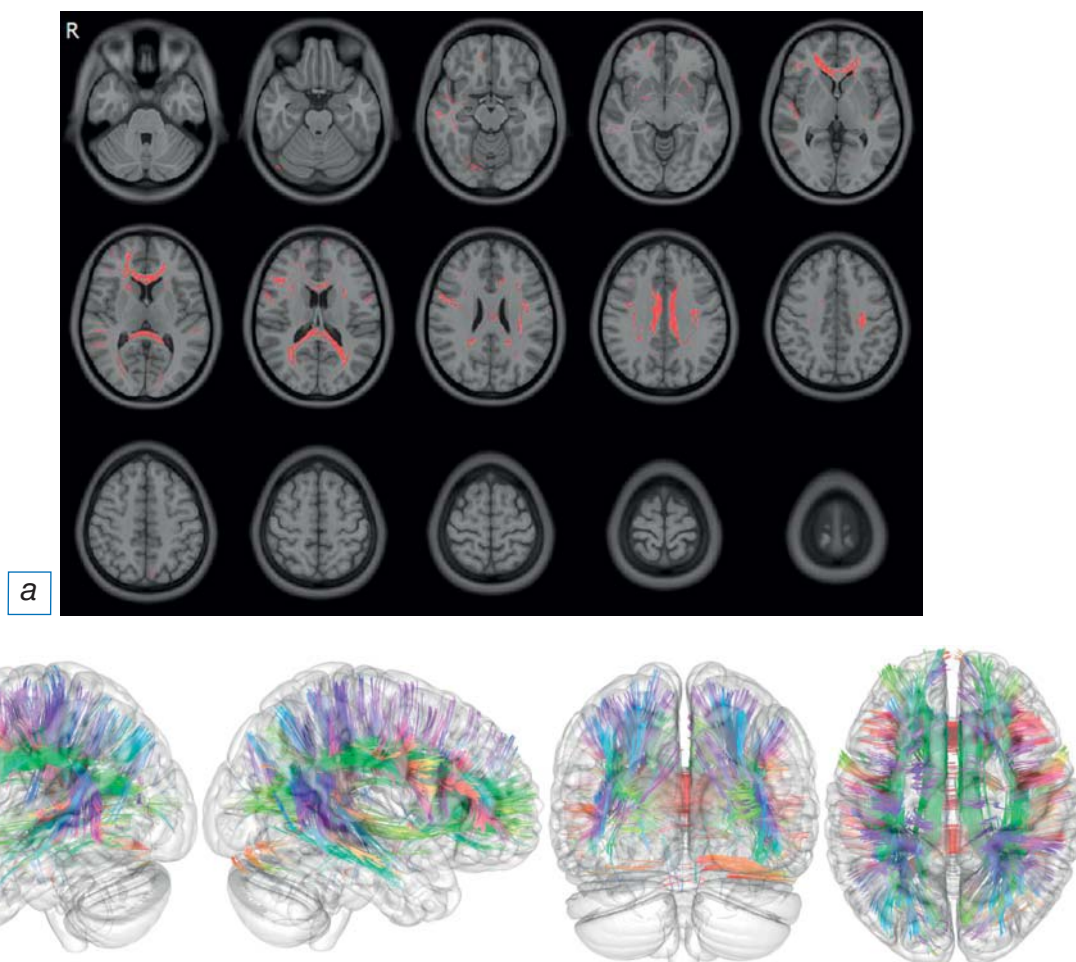


Рис. 1. МР-томограммы (а) и трехмерные реконструкции (б) головного мозга мужчин в различных проекциях с отмеченными проводящими путями, обладающими наибольшим показателем количественной анизотропии (QA). Цветом на панели (б) представлено пространственное направление выявленных трактов.

Fig. 1. MR tomograms (a) and 3D reconstructions (б) of the brain in various projections with the marked pathways, characterized by a higher index of quantitative anisotropy (QA). The spatial direction of the revealed tracts is highlighted in color in panel (б).

у мужчин, а часть пучков — у женщин. При классификации они были отнесены в один анатомический тракт или его часть. Помимо этого, трактографический атлас HCP842 выделяет различные пучки одного анатомического тракта, что позволяет выявить эту разницу для некоторых из них.

У мужчин преобладали проводящие пути недоминантного аркуатного пучка справа (большинство испытуемых правши), тракты поясной извилины, передние отделы корково-стриарного пути, кортикорекулярный путь справа, а также часть верхнего продольного пучка слева и справа.

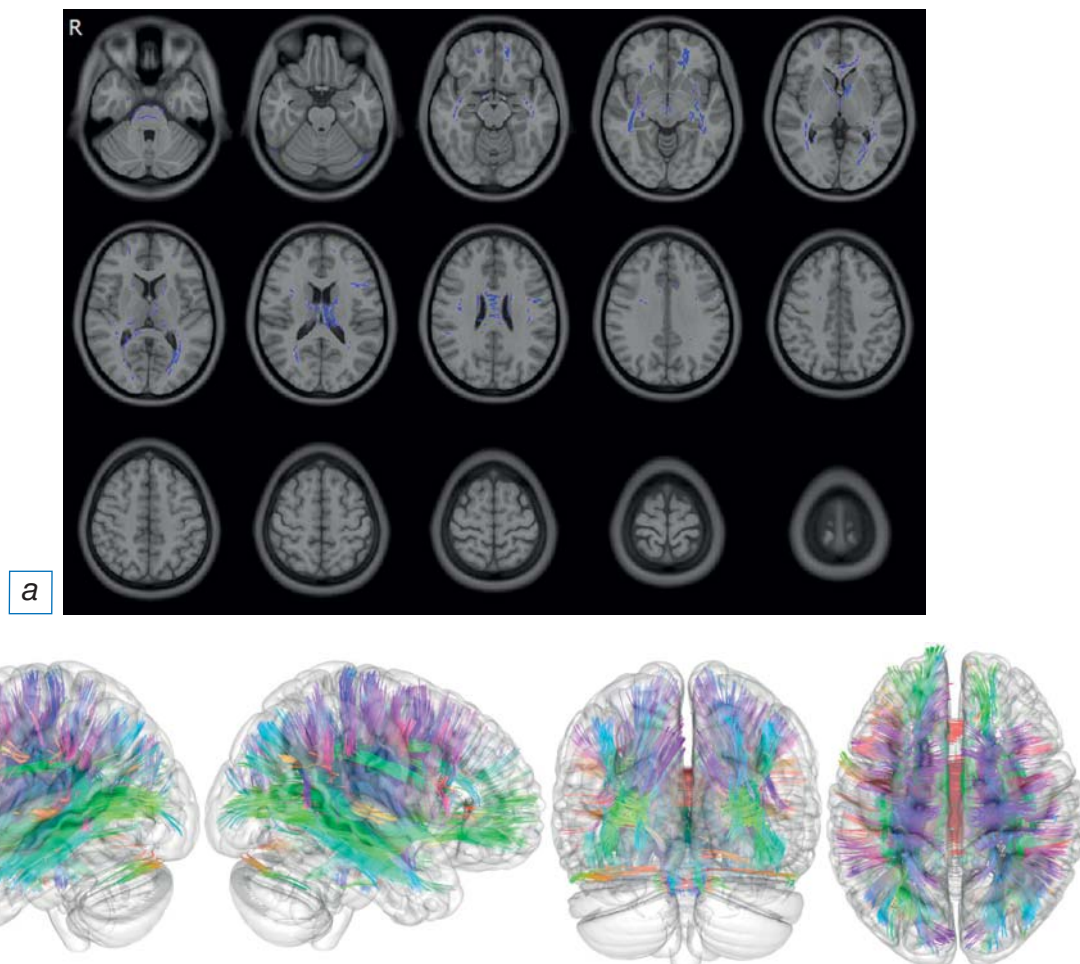


Рис. 2. МР-томограммы (а) и трехмерные реконструкции (б) головного мозга женщин в различных проекциях с отмеченными проводящими путями, обладающими наибольшим показателем количественной анизотропии (QA). Цветом на панели (б) представлено пространственное направление выявленных трактов.

Fig. 2. MR tomograms (a) and 3D reconstructions (б) of the brain in various projections with the marked pathways, characterized by a higher index of quantitative anisotropy (QA). The spatial direction of the revealed tracts is highlighted in color in panel (б).

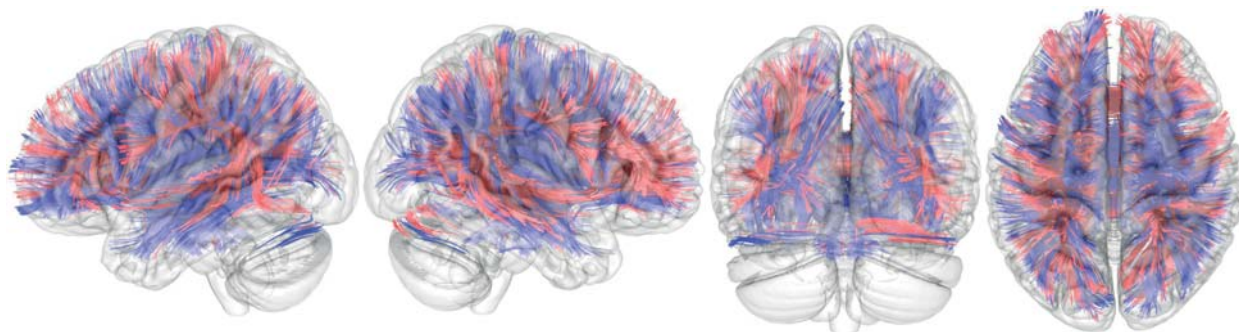


Рис. 3. Трехмерные реконструкции головного мозга и проводящих путей с наибольшим значением показателя количественной анизотропии (QA) у мужчин (красный) и женщин (синий).

Fig. 3. 3D reconstructions of the brain and pathways with the highest index of quantitative anisotropy (QA), in men (red) and women (blue).

Проводящие пути, характеризующиеся наибольшим различием показателя QA у мужчин и женщин по данным автоматического расчета / Arrays of tracts obtained as a result of automatic calculation that have a statistically significantly higher QA for groups of men and women

Мужчины	Женщины
Arcuate Fasciculus L	Arcuate Fasciculus L
Corpus Callosum Body	Corpus Callosum Body
Corpus Callosum Forceps Major	Corpus Callosum Forceps Major
Corpus Callosum Forceps Minor	Corpus Callosum Forceps Minor
Corpus Callosum Tapetum	Corpus Callosum Tapetum
Inferior Fronto Occipital Fasciculus L	Inferior Fronto Occipital Fasciculus L
Inferior Fronto Occipital Fasciculus R	Inferior Fronto Occipital Fasciculus R
Inferior Longitudinal Fasciculus R	Inferior Longitudinal Fasciculus R
Superior Longitudinal Fasciculus2 R	Superior Longitudinal Fasciculus2 R
Arcuate Fasciculus R	Anterior Commissure
Cingulum Frontal Parahippocampal L	Cingulum Parahippocampal Parietal L
Cingulum Frontal Parietal L	Corticopontine Tract Frontal R
Cingulum Frontal Parietal R	Corticopontine Tract Occipital R
Cingulum Rarolfactory L	Corticopontine Tract Parietal L
Cingulum Rarolfactory R	Corticopontine Tract Parietal R
Corticostriatal Tract Anterior L	Corticospinal Tract L
Corticostriatal Tract Anterior R	Corticospinal Tract R
Reticular Tract R	Corticostriatal Tract Posterior L
Superior Longitudinal Fasciculus1 L	Corticostriatal Tract Posterior R
Superior Longitudinal Fasciculus2 L	Corticostriatal Tract Superior L
Superior Longitudinal Fasciculus3 R	Corticostriatal Tract Superior R
	Dentatorubrothalamic Tract L
	Dentatorubrothalamic Tract R
	Extreme Capsule L
	Fornix L
	Fornix R
	Frontal Aslant Tract L
	Inferior Longitudinal Fasciculus L
	Medial Lemniscus R
	Optic Radiation L
	Thalamic Radiation Anterior L
	Thalamic Radiation Anterior R
	Thalamic Radiation Posterior L
	Thalamic Radiation Superior L
	Thalamic Radiation Superior R

У женщин наблюдалось преобладание проводящих путей передней спайки, части тракта поясной извилины в парагиппокампальной области слева, кортикопонтинового пути в лобной и затылочных долях справа, а также кортикопонтинного пути теменной доли с двух сторон, пирамидного тракта с двух сторон, заднего и верхнего отделов корково-стриарного пути, дентаторуброталамического тракта с двух сторон, самой наружной капсулы слева, проводящих путей свода с двух сторон, лобного косоугольного тракта слева, нижнего продольного пучка слева, медиальной петли справа, зрительной лучистости слева, верхнего и переднего таламо-коркового пути и заднего таламо-коркового пути слева.

Помимо этого, в рамках одного анатомического тракта наблюдалось преобладание различных

его пучков у обоих полов: доминантный аркуатный тракт слева (большинство испытуемых правши), проводящих путей мозолистого тела, нижнего лобно-затылочного пучка, нижнего и верхнего продольного пучка справа.

ОБСУЖДЕНИЕ

Полученные результаты позволяют предположить существование гендерных различий в строении проводящей системы головного мозга человека. Помимо выявленных различий крупных анатомических трактов, найдена разница пучков, из которых они формируются. Данные различия проявлялись как в классификации пучков с высокими значениями количественной анизотропии для исследуемых групп (различные части одного проводящего пути оказы-

вались характерны для обоих полов), так и в перекрытии результатов при автоматической классификации трактографическим атласом HCP842.

При анализе полученных данных выявлено перекрытие в преобладании показателя количественной анизотропии отдельных пучков тракта в рамках одного анатомического проводящего пути. Если ипсилатерально исключить из полученных данных схожие тракты, то для мужчин отмечалось лишь правостороннее преобладание недоминантного аркуатного пучка, трактов поясной извилины и кортикоретикулярного пути. В то же время для женщин более широко представлено двустороннее преобладание передней спайки, кортикопонтинного пути, пирамидного тракта, дентаторуброталамического тракта, проводящих путей свода, таламо-коркового пути. Помимо этого, у женщин отмечалось ипсилатеральное преобладание самой наружной капсулы слева, лобного косога тракта слева, зрительной лучистости слева и медиальной петли справа.

При исследовании гендерных различий на крупной выборке из 5216 добровольцев S.J. Ritchie и соавт. [6] выявлена разница фракционной анизотропии (FA), которая оказалась у мужчин в пирамидном тракте и слуховой лучистости, у женщин отмечался более выраженный, по сравнению с мужчинами, разброс в значениях фракционной анизотропии пирамидного тракта. Сами авторы отметили возможный вклад «частичного усреднения» при оценке FA, поэтому анализ данных производился по заранее выбранным 22 крупным трактам проводящей системы головного мозга.

В нашем исследовании все проводящие пути головного мозга сначала были реконструированы, а затем классифицированы с использованием трактографического атласа. Помимо этого, мы использовали показатель количественной анизотропии (QA) взамен фракционной анизотропии (FA). Выбранный показатель характеризует анизотропию диффузии молекул воды вдоль выбранного направления (вдоль хода выбранного пучка проводящего пути белого вещества головного мозга), а не всецело в исследуемом вокселе. Благодаря такому подсчету получаемая информация в большей степени относится к исследуемому тракту, а не положению вокселя в веществе головного мозга, тем самым позволяя уменьшить вклад «частичного» усреднения при пересечении проводящих путей [8].

В работе M. Jung и соавт. [13] на выборке из 72 добровольцев были продемонстрированы наибольшие значения фракционной анизотропии (FA)

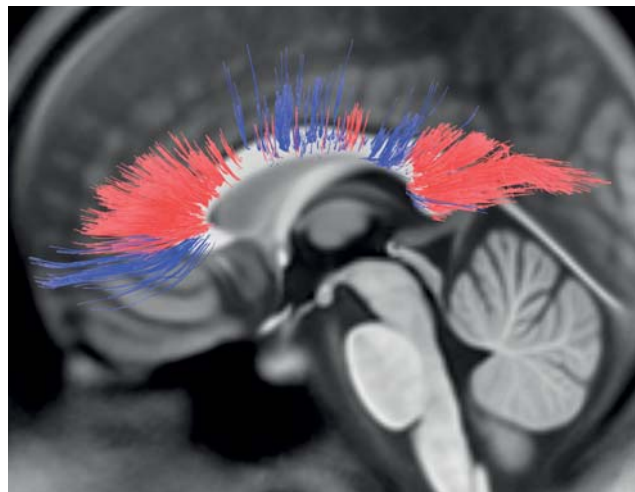


Рис. 4. Трехмерная визуализация проводящих путей мозолистого тела с наибольшим значением показателя количественной анизотропии (QA) у мужчин (красный) и женщин (синий). Показаны тракты, преобладающие для разных полов, проходящие через различные части и пучки мозолистого тела.

Fig. 4. 3D visualization of the pathways of the corpus callosum with the highest index of quantitative anisotropy (QA), in men (red) and women (blue). The tracts prevailing for the two sexes, are displayed, which pass through different parts and fascicle of the corpus callosum.

у мужчин в проводящих путях: левом переднем таламо-корковом, правом поясно-угловом, правом пирамидном, височном окончании верхнего продольного с двух сторон, крючковидном с двух сторон и малых щипцах мозолистого тела. В то же время у женщин наблюдалось преобладание радиальной диффузивности (RD) в проводящих путях: левом переднем, таламо-корковом и левом крючковидном. Показатель радиальной диффузивности (RD) является одним из показателей диффузионной тензорной томографии, одним из первых методов трактографии, к которой также относится показатель фракционной анизотропии (FA), ввиду чего RD также подвержен «частичному усреднению».

В исследовании R.A. Капаан и соавт. [14] на выборке из 135 добровольцев были продемонстрированы большие значения фракционной анизотропии (FA) у мужчин в проводящих путях мозжечка и верхнего продольного пучка слева. У женщин большие значения фракционной анизотропии (FA) отмечались в проводящих путях мозжечка. Данные результаты частично совпадают с нашими: у мужчин также было выявлено преобладание количественной анизотропии (QA) верхнего продольного пучка слева, в то время как мозолистое тело продемонстриро-

вало частичное преобладание различных пучков в обеих исследуемых группах. Вероятно, данные результаты связаны с усредненной оценкой авторами. В различных исследованиях фракционной анизотропии (FA) мозолистого тела они показывали преобладание FA у мужчин [15–17], отсутствие разницы [18, 19] или же частичное преобладание в области валика и колена у женщин [20]. Данные результаты еще раз демонстрируют вариабельность отдельных пучков мозолистого тела у мужчин и женщин.

В работе S. Inano и соавт. [21] на выборке из 857 добровольцев при повоксельном анализе была продемонстрирована разница в значениях фракционной анизотропии (FA) в зависимости от возраста и пола. У мужчин преобладали более высокие значения FA в проводящих путях валика мозолистого тела, лучистого венца с двух сторон, заднего бедра внутренней капсулы, ножек мозга, наружной капсулы, верхнего продольного пучка с двух сторон, поясной извилины с двух сторон и средних ножек мозжечка. В то же время у женщин отмечались большие значения FA в столбах свода. В данном исследовании, несмотря на использование фракционной анизотропии и повоксельного анализа (FA оценивалась не вдоль всего тракта, а в определенной анатомической зоне, через которую он проходит), были получены схожие с нашим исследованием результаты: у женщин показатель QA преобладал в проводящих путях свода, у мужчин — в верхнем продольном пучке, преимущественно слева, и в трактах поясной извилины. Частичное преобладание у мужчин показателей FA лишь в части мозолистого тела свидетельствует о гендерной неоднородности данной структуры мозга, а повоксельный анализ, вероятно, не позволил всецело оценить значения данного показателя вдоль всего проводящего пути.

ОГРАНИЧЕНИЯ ИССЛЕДОВАНИЯ

К ограничениям данного исследования стоит отнести исключение мозжечка из оценки проводящих путей головного мозга ввиду большой вариабельности артефактов магнитной восприимчивости в области задней черепной ямки, что сказывалось на реконструкции трактов в этой области. Второе ограничение данной работы заключается в оценке проводящих путей, длина которых при реконструкции составляла более 10 вокселей (20 мм). Данный порог был выбран для исключения большого количества вариабельных коротких трактов, оценка которых вносит «шум» в результаты ввиду необходимости делать большую поправку на множественные сравнения.

ЗАКЛЮЧЕНИЕ

Выбранный подход с использованием современных методов реконструкции данных магнитно-резонансной трактографии и количественной анизотропии как основного показателя позволил выявить большее количество различающихся трактов у мужчин и женщин, чем было описано в сторонних исследованиях. Помимо этого, продемонстрирована разница не только в крупных анатомических трактах, но также составляющих их пучков, что в свою очередь свидетельствует о том, что гендерные различия строения мозга имеют в том числе более тонкую структуру и не всегда могут быть оценены с использованием методов, в основе которых лежит усреднение анатомических структур до относительно крупных единиц.

ДОПОЛНИТЕЛЬНАЯ ИНФОРМАЦИЯ

Вклад авторов. *И.Л. Губский* — методология, анализ данных, написание текста статьи; *И.С. Гумин, М.А. Шориков, М.М. Берегов* — проведение исследований, написание текста статьи; *Л.В. Губский* — администрирование, формирование финального текста статьи; *В.Г. Лелюк* — администрирование, общее планирование, формирование финального текста статьи. Авторы подтверждают соответствие своего авторства международным критериям ICMJE (все авторы внесли существенный вклад в разработку концепции, проведение исследования и подготовку статьи, прочли и одобрили финальную версию перед публикацией).

Author contribution. *I.L. Gubskiy* — methodological support, analysis of literature, manuscript writing; *I.S. Gumin, M.A. Shorikov, M.M. Beregov* — research, manuscript writing; *L.V. Gubsky* — editing the manuscript; *V.G. Lelyuk* — methodological support, editing the manuscript. The authors made a substantial contribution to the conception of the work, acquisition, analysis, interpretation of data for the work, drafting and revising the work, final approval of the version to be published and agree to be accountable for all aspects of the work.

Источник финансирования. Работа выполнена в рамках научной тематики Центра.

Funding source. The study was carried out within the framework of the scientific topics of the Center.

Конфликт интересов. Авторы подтвердили отсутствие конфликта интересов, о котором необходимо сообщить.

Competing interests. The authors declare that they have no competing interests.

ЛИТЕРАТУРА / REFERENCES

- Cahill L. Why sex matters for neuroscience. *Nature Rev Neuroscience*. 2006;7(6):477–484. doi: 10.1038/nrn1909
- Rutter M, Caspi A, Moffitt TE. Using sex differences in psychopathology to study causal mechanisms: Unifying issues and research strategies. *J Child Psychology Psychiatry Allied Disciplines*. 2003;44(8):1092–1115. doi: 10.1111/1469-7610.00194
- Mazure CM, Swendsen J. Sex differences in Alzheimer's disease and other dementias. *Lancet Neurol*. 2016;15(5):451–452. doi: 10.1016/S1474-4422(16)00067-3
- Hyde JS. Gender similarities and differences. *Annual Rev Psychol*. 2014;65:373–398. doi: 10.1146/annurev-psych-010213-115057
- Archer J. Sex differences in aggression in real-world settings: A meta-analytic review. *Rev General Psychol*. 2004;8(4):291–322. doi: 10.1037/1089-2680.8.4.291
- Ritchie SJ, Cox SR, Shen X, et al. Sex differences in the adult human brain: Evidence from 5216 UK biobank participants. *Cereb Cortex*. 2018;28(8):2959–2975. doi: 10.1093/cercor/bhy109
- Van den Heuvel MP, de Reus MA, Barrett LF, et al. Comparison of diffusion tractography and tract-tracing measures of connectivity strength in rhesus macaque connectome. *Hum Brain Mapp*. 2015;36(8):3064–3075. doi: 10.1002/hbm.22828
- Yeh FC, Wedeen VJ, Tseng WY. Generalized q-sampling imaging. *IEEE Trans Med Imaging*. 2010;29(9):1626–1635. doi: 10.1109/TMI.2010.2045126
- Yeh FC, Tseng WY. NTU-90: A high angular resolution brain atlas constructed by q-space diffeomorphic reconstruction. *Neuroimage*. 2011;58(1):91–99. doi: 10.1016/j.neuroimage.2011.06.021
- Yeh FC, Verstynen TD, Wang Y, et al. Deterministic diffusion fiber tracking improved by quantitative anisotropy. *PLoS One*. 2013;8(11):e80713. doi: 10.1371/journal.pone.0080713
- Yeh FC, Panesar S, Barrios J, et al. Automatic Removal of False Connections in Diffusion MRI Tractography Using Topology-Informed Pruning (TIP). *Neurotherapeutics*. 2019;16(1):52–58. doi: 10.1007/s13311-018-0663-y
- Yeh FC, Panesar S, Fernandes D, et al. Population-averaged atlas of the macroscale human structural connectome and its network topology. *Neuroimage*. 2018;178:57–68. doi: 10.1016/j.neuroimage.2018.05.027
- Jung M, Mody M, Fujioka T, et al. Sex differences in white matter pathways related to language ability. *Front Neurosci*. 2019;13:898. doi: 10.3389/fnins.2019.00898
- Kanaan RA, Allin M, Picchioni M, et al. Gender differences in white matter microstructure. *PLoS One*. 2012;7(6):e38272. doi: 10.1371/journal.pone.0038272
- Westerhausen R, Walter C, Kreude F, et al. The influence of handedness and gender on the microstructure of the human corpus callosum: A diffusion-tensor magnetic resonance imaging study. *Neurosci Lett*. 2003;351(2):99–102. doi: 10.1016/j.neulet.2003.07.011
- Shin YW, Kim DJ, Ha TH, et al. Sex differences in the human corpus callosum: Diffusion tensor imaging study. *Neuroreport*. 2005;16(8):795–798. doi: 10.1097/00001756-200505310-00003
- Menzler K, Belke M, Wehrmann E, et al. Men and women are different: Diffusion tensor imaging reveals sexual dimorphism in the microstructure of the thalamus, corpus callosum and cingulum. *Neuroimage*. 2011;54(4):2557–2562. doi: 10.1016/j.neuroimage.2010.11.029
- Lee CE, Danielian LE, Thomasson D, Baker EH. Normal regional fractional anisotropy and apparent diffusion coefficient of the brain measured on a 3T MR scanner. *Neuroradiology*. 2009;51(1):3–9. doi: 10.1007/s00234-008-0441-3
- Wu YC, Field AS, Whalen PJ, Alexander AL. Age- and gender-related changes in the normal human brain using hybrid diffusion imaging (HYDI). *Neuroimage*. 2011;54(3):1840–1853. doi: 10.1016/j.neuroimage.2010.09.067
- Oh JS, Song IC, Lee JS, et al. Tractography-guided statistics (TGIS) in diffusion tensor imaging for the detection of gender difference of fiber integrity in the midsagittal and parasagittal corpora callosa. *Neuroimage*. 2007;36(3):606–616. doi: 10.1016/j.neuroimage.2007.03.020
- Inano S, Takao H, Hayashi N, et al. Effects of age and gender on white matter integrity. *Am J Neuroradiol*. 2011;32(11):2103–2109. doi: 10.3174/ajnr.A2785

ОБ АВТОРАХ

Автор, ответственный за переписку:

Губский Илья Леонидович, к.м.н.,
адрес: Российская Федерация, 117513,
Москва, ул. Островитянова, д. 1, стр. 10;
e-mail: gubskiy.ilya@gmail.com; eLibrary SPIN: 9181-3091;
ORCID: <https://orcid.org/0000-0003-1726-6801>

Соавторы:

Гумин Иван Сергеевич;
e-mail: ivangumin@mail.ru; eLibrary SPIN: 3454-2665;
ORCID: <https://orcid.org/0000-0003-2360-3261>

Шориков Максим Андреевич;
e-mail: mshorikov@gmail.com; eLibrary SPIN: 1393-1437;
ORCID: <https://orcid.org/0000-0003-3813-5608>

Берегов Михаил Михайлович;
e-mail: mik.beregov@gmail.com; eLibrary SPIN: 2559-0307;
ORCID: <https://orcid.org/0000-0003-1899-8131>

Губский Леонид Васильевич, д.м.н., профессор;
e-mail: gubskii@mail.ru;
ORCID: <https://orcid.org/0000-0002-7423-1229>

Лелюк Владимир Геннадьевич, д.м.н., профессор;
e-mail: V.G.Lelyuk@gmail.com; eLibrary SPIN: 1066-9840;
ORCID: <https://orcid.org/0000-0002-9690-8325>

AUTHORS' INFO

The author responsible for the correspondence:

Ilya L. Gubskiy, MD, PhD;
address: 117342, Moscow,
Ostrovityanova Street, 1, Building 10, Russia;
e-mail: gubskiy.ilya@gmail.com; eLibrary SPIN: 9181-3091;
ORCID: <https://orcid.org/0000-0003-1726-6801>

Co-authors:

Ivan S. Gumin, MD;
e-mail: ivangumin@mail.ru; eLibrary SPIN: 3454-2665;
ORCID: <https://orcid.org/0000-0003-2360-3261>

Maxim A. Shorikov, MD;
e-mail: mshorikov@gmail.com; eLibrary SPIN: 1393-1437;
ORCID: <https://orcid.org/0000-0003-3813-5608>

Mikhail M. Beregov, MD;
e-mail: mik.beregov@gmail.com; eLibrary SPIN: 2559-0307;
ORCID: <https://orcid.org/0000-0003-1899-8131>

Leonid V. Gubskiy, MD, PhD, Professor;
e-mail: gubskii@mail.ru;
ORCID: <https://orcid.org/0000-0002-7423-1229>

Vladimir G. Lelyuk, MD, PhD, Professor;
e-mail: V.G.Lelyuk@gmail.com; eLibrary SPIN: 1066-9840;
ORCID: <https://orcid.org/0000-0002-9690-8325>