

СПОНДИЛОАРТРОЗ: ПАТОГЕНЕЗ, КЛИНИКА, ДИАГНОСТИКА И ЛЕЧЕНИЕ (ОБЗОР ЛИТЕРАТУРЫ И СОБСТВЕННЫЙ ОПЫТ)

А.В. Яриков^{1,2}, А.А. Денисов³, О.А. Перльмуттер², М.Ю. Докиш³,
А.Г. Соснин¹, С.В. Масевнин³, Е.А. Павлова¹, А.А. Бояршинов²

¹ Приволжский окружной медицинский центр, Нижний Новгород, Российская Федерация

² Городская клиническая больница № 39, Нижний Новгород, Российская Федерация

³ Российский научно-исследовательский институт травматологии и ортопедии имени Р.Р. Вредена, Санкт-Петербург, Российская Федерация

У 85–90% людей пожилого возраста диагностируется спондилоартроз. В специализированной литературе существуют разные синонимы данной патологии: фасеточный синдром, фасеточный болевой синдром, фасет-синдром, артроз межпозвоночных суставов, артроз дугоотростчатых суставов и спондилоартропатический синдром. В работе разобраны патогенез, клиническая картина и способы диагностики данного заболевания. Представлены современные виды консервативного и оперативного лечения. Проанализированы преимущества и недостатки хирургических методов лечения фасет-синдрома: аппаратная денервация (радиочастотная, лазерная и т.д.), химическая денервация и интраартикулярное введение препаратов. Представлены собственные результаты клинической работы. Денервация дугоотростчатых суставов представляется продуктивным малоинвазивным методом лечения рефлекторных форм спондилоартроза, который приводит к стойкому снижению интенсивности болей и улучшению качества жизни при низком риске развития периоперационных осложнений в раннем и отдаленном послеоперационном периодах.

Ключевые слова: денервация суставов, фасет-синдром, спондилоартроз, фасеточный синдром, дугоотростчатый сустав.

(Для цитирования: Яриков А.В., Денисов А.А., Перльмуттер О.А., Докиш М.Ю., Соснин А.Г., Масевнин С.В., Павлова Е.А., Бояршинов А.А. Спондилоартроз: патогенез, клиника, диагностика и лечение (обзор литературы и собственный опыт). *Клиническая практика*. 2019;10(4):61–73. doi: 10.17816/clinpract18813)

SPONDYLOARTHRITIS: PATHOGENESIS, CLINIC, DIAGNOSIS AND TREATMENT (LITERATURE REVIEW AND OWN EXPERIENCE)

A.V. Yarikov^{1,2}, A.A. Denisov³, O.A. Perlmutter², M.Yu. Dokish³,
A.G. Sosnin¹, S.V. Masevnin³, E.A. Pavlova¹, A. A. Boyarshinov²

¹ Privolzhsky District Medical Center, Nizhny Novgorod, Russian Federation

² Nizhny Novgorod City Clinical Hospital No. 39, Nizhny Novgorod, Russian Federation

³ R.R. Vreden Russian Research Institute of Traumatology and Orthopedics, St. Petersburg, Russian Federation

85–90% of the elderly people are diagnosed with spondyloarthritis. There are various synonyms for this disease in the literature: facet syndrome, facet pain syndrome, arthrosis of the intervertebral joints, zygapophysial joint arthrosis and spondyloarthropathy. The article analyzes the pathogenesis, clinical picture and methods of diagnosis of this disease. Modern types of conservative and surgical treatment are presented. The advantages and disadvantages of the surgical methods for the facet syndrome treatment are analyzed: instrumental denervation (radio frequency, laser, etc.), chemical denervation and intraarticular administration of drugs. The results of our own clinical work are presented. The facet joint denervation appears to be a productive minimally invasive method of treatment of the reflex forms of spondyloarthritis. In the early and long-term postoperative period, it leads to a persistent decrease in the intensity of pain and improvement of the quality of life with a low risk of perioperative complications.

Keywords: joint denervation, facet syndrome, spondyloarthritis, facet syndrome, arcuate joint.

(For citation: Yarikov AV, Denisov AA, Perlmutter OA, Dokish MYu, Sosnin AG, Masevnin SV, Pavlova EA, Boyarshinov AA. Spondyloarthritis: Pathogenesis, Clinic, Diagnosis and Treatment (Literature Review and Own Experience). *Journal of Clinical Practice*. 2019;10(4):61–73. doi: 10.17816/clinpract18813)

ВВЕДЕНИЕ

Боль в спине сохраняется актуальной и социально значимой проблемой современного здравоохранения. Доказано, что в течение жизни один или несколько инцидентов болей в спине испытывают более 90% жителей мира [1]. Этиология болей в спине многообразна, что в большой степени затрудняет процесс ее диагностики и лечения. Одной из причин может служить патология межпозвонковых (дугоотростчатых) суставов [1].

Спондилоартроз — патология, сопряженная с дегенерацией и поражением дугоотростчатых суставов, выражающаяся болью в спине без неврологической симптоматики [2–4]. Впервые о спондилоартрозе как источнике болей в спине сообщил еще в 1911 г. J. Goldthweit [1, 5]. Среди людей пожилого возраста заболеваемость спондилоартрозом составляет 85–90% [6, 7]. В специализированной литературе существуют разные синонимы данной патологии: фасеточный синдром, фасеточный болевой синдром, фасет-синдром, артроз межпозвонковых суставов, артроз дугоотростчатых суставов и спондилоартропатический синдром [1, 8]. В 15–75% причиной боли в поясничном отделе позвоночника представляется артроз дугоотростчатых суставов [9–12]. После публикаций W. Rees об успешном устранении болей в спине путем денервации нижнепоясничных дугоотростчатых суставов проблема спондилоартроза снова привлекла внимание исследователей [13]. Хорошо известно, что неоперативное лечение остеоартроза любой локализации продуктивно лишь на его начальной стадии. Более того, вовремя и адекватно проведенные лечебно-профилактические мероприятия могут существенно замедлить скорость прогрес-

сирования заболевания и отдалить необходимость дорогостоящего хирургического лечения [14].

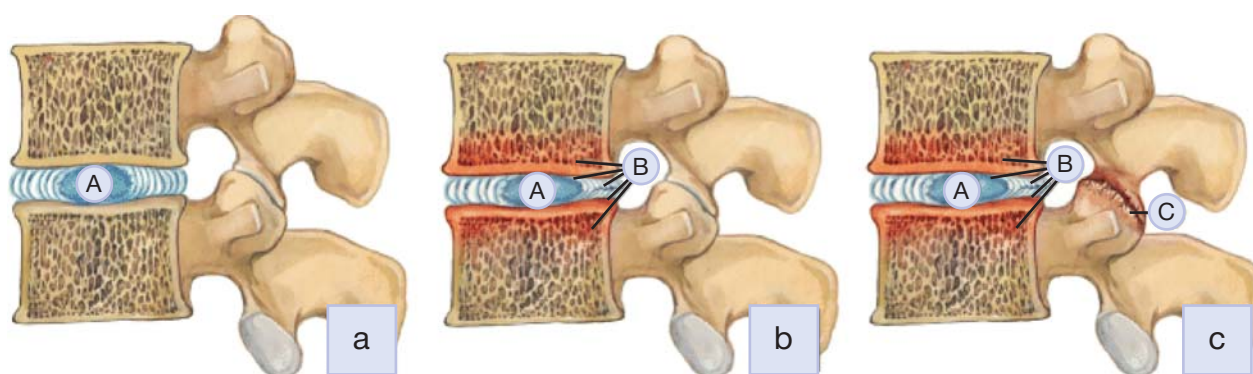
СПОНДИЛОАРТРОЗ: ОСОБЕННОСТИ ПАТОЛОГИЧЕСКОГО ПРОЦЕССА

Патогенез

Артроз дугоотростчатых суставов вследствие дегенеративных изменений позвоночного столба чаще бывает вторичным [15, 16]. В норме в поясничном отделе позвоночника 70–88% осевой нагрузки доводится на вентральные отделы и лишь 12–30% — на дорзальные [4, 17]. При возникновении дегенеративных процессов в межпозвонковых дисках снижается их высота, прерывается амортизирующая функция, и часть осевой нагрузки, приходящейся на дугоотростчатые суставы, увеличивается (рис. 1), набирая 47–70% [7, 12, 18]. В результате создаются перегрузка дугоотростчатых суставов, функциональная недостаточность и возникают дистрофические поражения (горизонтальная дегенерация).

Как и при артрозе других суставов, при спондилоартрозе отмечаются субхондральный склероз, некротизация суставных хрящей, неравномерность суставных поверхностей, а затем образуются краевые костные разрастания, цель которых — увеличение площади опоры на патологические суставные хрящи [1, 4, 17]. Продукты разрушения хрящевой ткани способствуют формированию воспалительного процесса с возникновением выпота, реактивного синовита. Уменьшение оксигенации и питания хрящевой ткани вызывает аккумуляцию в ней лактатов, что приводит к снижению pH, расстройству метаболизма. Это содействует фрагментации и деградации протеогликанов

Рис. 1. Горизонтальная дегенерация в поясничном отделе позвоночника



Примечание. Дегенеративный процесс начинается с пульпозного ядра межпозвонковых дисков (а), далее распространяется на фиброзное кольцо, замыкательные пластинки, костный мозг смежных тел позвонков (б), позже охватывает отдаленные структуры и приводит к фасеточному синдрому (с), гипертрофии желтой связки, спинальному стенозу. А — пульпозное ядро, В — фиброзное кольцо, С — дугоотростчатый сустав.

ткани и расстройству эластичности хряща. При воспалении в дугоотростчатых суставах нарастают такие медиаторы воспаления, как окись азота, интерлейкин 6, простагландин E2. Синтез хрящевого матрикса снижается, а концентрация медиаторов воспаления увеличивается, что вызывает прогрессирующую деструкцию каркаса хрящевой ткани. Иной медиатор — фосфолипаза A2 — ведет к дегенерации матрикса. Объем синовиальной жидкости снижается, снижаются ее вязкоэластичные свойства [9]. Перерастяжение и дистрофия капсульно-связочного аппарата ведет к неестественной подвижности в позвоночно-двигательном сегменте. Зачастую образуются защитные костные выступы, сильно лимитирующие подвижность в дугоотростчатых суставах. Остеофиты дугоотростчатых суставов могут осуществлять динамическое, а затем и стойкое компримирующее влияние на прилежащие невральные структуры. При комбинированном сдавлении этих структур измененным дугоотростчатым суставом и грыжей межпозвонковых дисков часто нейрохирургическое лечение представляется малоэффективным, так как после удаления компримирующего фактора в виде грыжи межпозвонковых дисков сохраняется компрессия остеофитами дугоотростчатых суставов [7, 15, 18–20]. Развитие спондилоартроза после удаления грыжи межпозвонковых дисков также описано в литературе и связано как со снижением высоты межпозвонковых дисков, так и с изменением конгруэнтности дугоотростчатых суставов после медиальной фасетэктомии [2, 16, 21, 22]. Шейный отдел позвоночника стабилизируется унковертебральными и дугоотростчатыми суставами. Формирующиеся остеофиты унковертебральных суставов могут представляться причиной ирритации корешков и позвоночной артерии. Артроз дугоотростчатых суставов чаще формируется в верхней и средней трети шейного отдела позвоночника [18].

Клиническая картина

Частота заболеваемости артрозом дугоотростчатых суставов шейного, грудного и поясничного отделов позвоночника в соотношении составляет 5:2:20 [8, 9, 18].

Клинические симптомы спондилоартроза целесообразно разделить на две группы [4, 6, 20, 22]:

1) рефлекторно-болевыми синдромами, сопряженными с патологической импульсацией из зоны дугоотростчатых суставов;

2) компрессионными синдромами, которые зависят от компрессии прилежащих невральных и сосудистых структур дугоотростчатых суставов.

При спондилоартрозе боли нарастают при разгибании, наклонах или ротации, в частности в пораженную сторону, стоянии и вертикализации тела [23]. Характерны утренняя скованность до 30–60 мин и увеличение боли к концу дня. Боль может усиливаться при перемене погоды и полностью исчезать, когда человек находится в горизонтальном положении [2, 8]. Разгрузка позвоночника — легкая флексия, приобретение сидячего положения, применение опоры — уменьшает интенсивность боли [7, 20].

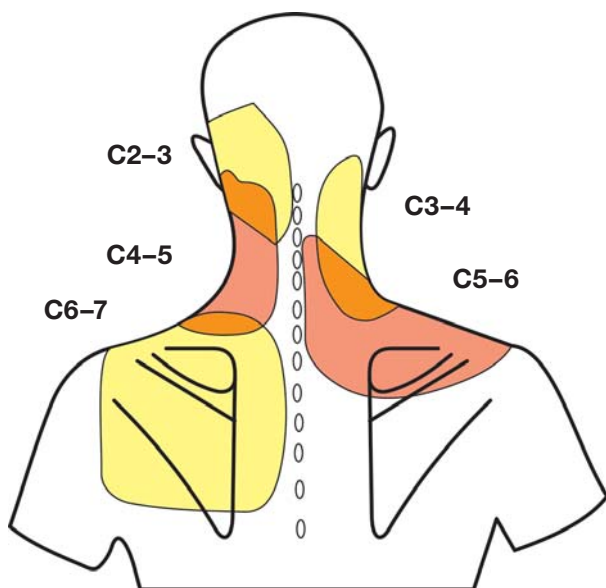
Характерные признаки боли, вызванной спондилоартрозом [2, 7, 9, 22]:

- начало боли сопряжено с ротацией и разгибанием позвоночника;
- отражение боли не иррадирует далеко от области поражения;
- характерна скованность после сна, по утрам;
- боль увеличивается в статичных положениях;
- разминка, разгрузка, гимнастика снижают боль;
- боль усиливается при надавливании на область пораженного дугоотростчатого сустава.

Боль, исходящая из дугоотростчатых суставов нижнепоясничного уровня (L4–L5, L5–S1), может распространяться по склеротомам в ягодичцы, копчик, тазобедренные суставы, паховую область, бедро (по задней поверхности) и редко иррадирует ниже коленного сустава [2]. Боль от дугоотростчатых суставов верхнепоясничного уровня (L1–L2, L2–L3, L3–L4) может иррадиировать в нижнюю часть грудной клетки, боковую поверхность передней брюшной стенки.

Боли при спондилоартрозе в шейный отдел позвоночника имеют преимущественно локальный характер, могут распространяться в область надплечий и/или верхнюю часть спины, в затылочную область и крайне редко в плечо, предплечье, кисть. Стоит подчеркнуть, что от обострения к обострению паттерн болевого синдрома (локализация, характер и интенсивность) может изменяться. Характерно, что при разгибании или наклонах в стороны в шейном отделе позвоночника боль бывает интенсивнее, чем при наклонах вперед. Боль нередко усиливается в утреннее время и при движении в шейном отделе позвоночника или, наоборот, при длительном однообразном его положении [18]. Патогномичным симптомом артроза представляется усиление болезненности при пальпации

Рис. 2. Схема зон распространения боли при фасет-синдроме шейного отдела позвоночника (по Aprill C, Bogduk N, 1992).



пораженного дугоотростчатого сустава [20]. Необходимо отметить, что усиление боли при наклоне головы в сторону поражения свидетельствует в пользу корешковой компрессии, что имеет важное дифференциально-диагностическое значение. Паттерн болей при спондилоартрозе шейного отдела позвоночника представлен на рис. 2.

При спондилоартрозе шейного отдела позвоночника возможна компрессия позвоночной артерии остеофитом унковертебрального сустава, разгибательным динамическим подвывихом позвонка, остеофитом дугоотростчатого сустава [20, 24].

Обсуждая проблему спондилоартроза дугоотростчатых суставов, необходимо подробно остановиться на стенозе позвоночного канала [25], который определяется как сужение центрального позвоночного канала, корешкового канала или фораминальных отверстий [19]. Сдавление корешка в латеральном рецессусе, возникающее на фоне латерального стеноза, называется еще стенозом латерального рецессуса или синдромом верхней суставной фасетки [1, 26]. При фораминальном стенозе компрессия корешка в межпозвоночном отверстии вызывается сублюксацией дугоотростчатого сустава или остеофитом [18, 20]. Могут наблюдаться сочетанные формы, что осложняет диагностику.

Диагностика

При осмотре визуализируется сглаженность лордоза в шейном и/или поясничном отделе позво-

ночника, локальная болезненность при пальпации в зоне «заинтересованного» дугоотростчатого сустава, напряжение паравертебральных мышц, снижение амплитуды движений, возникающее чаще при разгибании [2, 7]. В отличие от радикулярного синдрома, симптомы выпадения не выявляются [18]. Диагноз фасет-синдрома окончательно верифицируется после положительного эффекта от параартикулярной инъекции местным анестетиком «заинтересованного» дугоотростчатого сустава. При выраженном сколиозе поясничного отдела позвоночника артроз формируется также в крестцово-подвздошных сочленениях [27], которые несут на себе тяжесть всей верхней части тела. В то же время крестцово-подвздошные сочленения работают не на сжатие, а на растяжение, следовательно, нагрузка происходит не на суставные хрящи и суставные поверхности костей, а на связочно-мышечный аппарат крестцово-подвздошных сочленений. У 70% пациентов имеется сочетанное формирование болевого синдрома за счет фасет-синдрома и дисфункции крестцово-подвздошных сочленений, особенно у пациентов пожилого возраста [2, 9]. Именно поэтому рентгенологически артроз крестцово-подвздошных сочленений фиксируется редко у данных пациентов, все-таки участие крестцово-подвздошных сочленений как элемента формирования боли регистрируется почти в 70% случаев в сочетании с фасет-синдромом [2, 8].

Методы нейровизуализации. Одно из ведущих мест в объективизации поражения дугоотростчатых суставов занимают компьютерная и магнитно-резонансная томография [2]. Для интерпретации данных магнитно-резонансной томографии широко используют классификацию степени дегенеративных изменений дугоотростчатых суставов по А. Fujiwara (2000) [28]:

- I степень — отсутствие гипертрофии дугоотростчатых суставов с гипоинтенсивным сигналом в T1- и T2-режимах;
- II степень — отсутствие гипертрофии дугоотростчатых суставов с гипоинтенсивным сигналом в T1-режиме и гиперинтенсивным сигналом в T2-режиме;
- III степень — отсутствие гипертрофии дугоотростчатых суставов с гиперинтенсивным сигналом в T1-режиме и изо- или гиперинтенсивным сигналом в T2-режиме;
- IV степень — гипертрофия дугоотростчатых суставов с гипоинтенсивным сигналом в T1- и T2-режимах.

Для объективизации выраженности спондилоартроза по данным компьютерной томографии используют градацию патологии дугоотростчатых суставов по D. Weishapt (1999) [28]:

- Grade (a) — нормальный дугоотростчатый сустав: суставная щель 2–4 мм;
- Grade (b) — сужение суставной щели до <2 мм и/или наличие небольших остеофитов и/или слабой гипертрофии дугоотростчатого сустава;
- Grade (c) — суженная суставная щель и/или наличие умеренных остеофитов и/или умеренной гипертрофии дугоотростчатого сустава и/или наличие костной эрозии;
- Grade (d) — сужение суставной щели и/или большие остеофиты и/или тяжелая гипертрофия дугоотростчатого сустава и/или наличие костной эрозии и/или субхондральных кист.

Диагностические блокады. В клинической практике общепризнано, что диагностические блокады являются наиболее надежным средством определения уровня дугоотростчатого сустава, где генерируется болевая импульсация. Многочисленные рекомендации и литературные обзоры утверждают, что внутрисуставные и параартикулярные инъекции одинаково эффективны при диагностике боли в дугоотростчатом суставе [1, 6, 12, 29]. Поскольку латеральные, промежуточные нервы наряду с медиальными ветвями вносят большой вклад в иннервацию паравертебральных мышц, фасций, связок, крестцово-подвздошных сочленений и кожи, блокада может облегчить болевой синдром в спине даже при наличии патологически неизменных дугоотростчатых суставов. Однако частота появления ложноположительных результатов довольно высока — выше, чем ложноотрицательных [30–32].

D. Long и соавт. [30] обнаружили, что миофасциальный болевой синдром является второй по частоте причиной хронической боли в спине после грыж межпозвонкового диска. Контролируемые исследования, проводимые с участием пациентов с хроническим болевым синдромом, показали эффективность применения как миорелаксантов, так и инъекций ботулинического токсина в малых объемах. Наконец, W. Askerman и соавт. [23] проверили гипотезу относительно того, может ли миофасциальная боль объяснять высокую частоту ложноположительных болевых блоков, в двойном слепом исследовании, проведенном среди 75 мужчин с болью в спине. Субъекты получали либо внутрисуставные инъекции в дугоотростчатые су-

ставы, либо паравертебральные блокады с использованием двух методик: физиологический раствор (физраствор) использовали для обеспечения поверхностной анестезии триггерной точки или его вводили по мере продвижения иглы. Авторы обнаружили, что частота наступившего обезболивания была значительно выше у пациентов, которым физраствор вводили в мышечную ткань, чем у тех, которым вводили поверхностно. Принимая во внимание данные обстоятельства, S. Cohen и S. Raja представили ряд рекомендаций, учет которых может избежать ложноположительных результатов при проведении диагностических блокад [28]:

- 1) проведение плацебо-контроля;
- 2) введение в нижнюю точку на поперечном отростке позвонка;
- 3) объем введения <0,5 мл;
- 4) избегать подкожного введения анестетика;
- 5) использовать только одноигльное введение;
- 6) использовать КТ-навигацию при введении препаратов в дугоотростчатый сустав;
- 7) не использовать седацию или системные опиоиды.

Лечение

При лечении спондилоартроза с рефлекторной болью применяются следующие препараты: ненаркотические анальгетики, включая нестероидные противовоспалительные средства; глюкокортикостероиды; противоспазмолитические средства, используемые в данной ситуации для купирования нейропатической боли; миорелаксанты; антидепрессанты; витамины группы В; корректоры метаболизма костной и хрящевой ткани; местные анестетики [2, 7, 33].

К немедикаментозным методам воздействия относятся кинезитерапия, рефлексотерапия, физиотерапевтические методы лечения, мануальная терапия, массаж, лечебная физкультура и гимнастика [7, 33]. Необходимо отдельно подчеркнуть роль физических упражнений в момент ремиссии. Если интенсивность боли снижается, нужно обратить усилия на активизацию человека и укрепление его мышечного корсета, в частности мышц грудного и поясничного отделов позвоночника. Каждый пациент должен заниматься по индивидуальной программе, сформированной его лечащим врачом, физиотерапевтом, остеопатом с учетом возраста, общего состояния и индивидуальных особенностей [18]. Одним из основных методов консервативного лечения спондилоартроза являются параартикулярные инъекции с применением анестетиков.

Проводить консервативное лечение при отсутствии эффекта свыше 3 мес не рекомендуется [3, 34].

Показания к нейрохирургическому лечению при спондилоартрозе [7, 34]:

- неэффективность консервативного лечения в течение 3 нед;
- регресс боли после проведения блокады служит индикатором целесообразности проведения хирургического лечения.

Денервация дугоотростчатых суставов на поясничном отделе позвоночника. Применяется невротомия, обращенная на устранение боли за счет деструкции нервных окончаний, проводящих импульсы от рецепторного поля дугоотростчатых суставов к мозгу [33]. Доказано, что каждый дугоотростчатый сустав получает иннервацию от двух веточек (нисходящей и восходящей) [1]. Следовательно, для прекращения болевой импульсации необходима ризотомия нисходящей веточки вышележащего уровня и восходящего нижележащего [33].

Радиочастотная денервация (РЧД) дугоотростчатых суставов. При данном виде денервации высокочастотный ток, проходящий через неизолированный отдел электрода, вследствие сопротивления окружающих мягких тканей нагревает, повреждает их, порождает коагуляцию вовлеченного в патологический процесс нерва и его окончаний [35, 36]. В противоположность медикаментозным блокадам денервация с применением электромагнитного поля высокой частоты приносит более длительный и устойчивый эффект и в то же время обратимо денервирует капсулу дугоотростчатого сустава [12, 36]. Методики денервации дугоотростчатых суставов немного отличаются по точкам коагуляции, но большинство вертебрологов применяют рекомендации N. Bogduk и D. Londer [37]. Следует отметить, что РЧД не воздействует на состояние дугоотростчатых суставов, а только оказывает симптоматический эффект, приводя к регрессу боли [1]. Однако в большинстве эпизодов через 1–2 года боль возобновляется из-за реиннервации дугоотростчатых суставов [9].

Химическая (медикаментозная) денервация дугоотростчатых суставов. Денервацию проводят в зоне дугоотростчатых суставов спиртовым раствором с местным анестетиком после предшествующего воспроизведения боли 4% раствором бикарбоната натрия и дальнейшей анестезии [18, 19]. Из-за этого химическая денервация ду-

гоотростчатых суставов, не требующая дорогого оборудования, является предпочтительнее других методов деструкции нервов межпозвоночных суставов.

В обзоре F. Falco и соавт. из 122 работ анализу были подвергнуты 11 рандомизированных исследований и 14 обзорных источников. Сообщается об эффективности с высокой степенью доказательности стандартной РЧД и блокад нервов дугоотростчатых суставов в ближайшем и отдаленном периодах в отношении снижения боли и функционального восстановления. Доказательства продуктивности интраартикулярной инъекции глюкокортикостероидов и пульсовой радиочастотной термокоагуляции нервов в настоящий момент очень низкие [38].

И. Волков и соавт. выполнили анализ РЧД дугоотростчатых суставов у 47 пациентов с выраженным болевым синдромом в поясничном отделе позвоночника. Во всех случаях отмечено статистически значимое снижение средних значений по визуальной аналоговой (ВАШ; $p < 0,01$) и шкале Освестри ($p < 0,01$), при этом уменьшение болей более чем на 50% зафиксировано в 29 (62,7%) случаях, у 9 (19,1%) пациентов болевой синдром не регрессировал. При анализе неудовлетворительных результатов установлено, что в 2 случаях неправильно определен уровень оперативного вмешательства, в 3 — диагностирована дискогенная природа болей, в 2 — верифицировано поражение крестцово-подвздошных сочленений [6].

S. Lakemeier и соавт. [39] сравнили эффективность РЧД дугоотростчатых суставов и интраартикулярного введения глюкокортикостероидов. Облегчение боли (шкалы ВАШ, Роланда–Морриса, Освестри) и функциональное улучшение наблюдалось в двух группах, однако не было никаких различий в группах в ближайшем и отдаленном послеоперационных периодах по интенсивности боли [39].

Q. Zhou и соавт. произвели анализ лечения 80 пациентов с фасет-синдромом: в группе 1 ($n=40$) выполнялась РЧД дугоотростчатых суставов, в группе 2 ($n=40$) — инъекция в дугоотростчатые суставы растворов бетаметазона и лидокаина. Показан лучший регресс болей по ВАШ при РЧД: в группе 1 наблюдалось снижение до 20 мм с 70 исходных, в группе 2 — с 67 до 58 мм [40].

А. Никитин и соавт. пациентам группы 1 ($n=40$) проводили блокаду дугоотростчатых суставов (1 мл 1% раствора лидокаина и 1 мл триамцинолона), а в группе 2 ($n=30$) — химическую денервацию дугоотростчатых суставов [41, 42]. Средняя

продолжительность обезболивающего эффекта в группе 1 составила 3 мес, а в группе 2 — 6 мес.

Сравнивая РЧД и химическую денервацию, многие исследователи не получили статистически различающихся результатов [12, 18, 20].

В последнее время для улучшения результатов лечения рекомендуют внутрисуставное введение аутологической плазмы, обогащенной тромбоцитами (Platelet Rich Plasma Therapy, PRP) [43, 44]. J. Wu и соавт. сравнили интраартикулярное введение PRP и глюкокортикостероидов. В обеих группах в послеоперационном периоде демонстрируется статистически достоверное ($p < 0,01$) снижение интенсивности боли по шкалам Освестри, ВАШ и Роланда–Морриса. При этом в группе PRP результаты были достоверно лучше ($p < 0,05$), чем в группе, получавшей глюкокортикостероиды [44].

Отношение к внутрисуставному введению лекарственных препаратов в настоящее время неоднозначное [18]. Это может объясняться более сложной техникой манипуляции, а также более высоким риском развития осложнений. Собственный объем полости дугоотростчатого сустава невелик — приблизительно 1,0–2,0 мл, поэтому при избыточном введении лекарственное вещество может проникнуть в эпидуральное пространство. В литературе описаны такие осложнения, как проникновение анестетика в субарахноидальное пространство, развитие менингита, разрыв капсулы дугоотростчатого сустава. Сопоставляя внутрисуставные и параартикулярные инъекции дугоотростчатого сустава, многие вертебрологи отдают предпочтение последним [45]. Основное преимущество параартикулярной инъекции перед внутрисуставной заключается в том, что вокруг дугоотростчатого сустава располагается большее количество ноцицептивных вегетативных структур (в том числе ветвей нерва Люшка), участвующих в образовании многообразных рефлекторных синдромов артроза межпозвоночных суставов [18, 46].

Основными причинами сохранения боли после денервации дугоотростчатых суставов являются неполная денервация, несоответствие критериям отбора пациентов для операции (у которых причиной боли являлся не спондилоартроз), реиннервация дугоотростчатых суставов [47–50]. С. Burton отметил, что результаты невротомии нервов Люшка снижаются со временем, что объяснил реиннервацией дугоотростчатых суставов [51]. Такую же высокую частоту рецидивов боли зафиксировали и другие исследователи [2, 6, 8]. Н. Silvers, наблю-

дая за большим числом пациентов после химической денервации дугоотростчатых суставов поясничного отдела позвоночника, заметил, что у лиц, ранее оперированных, результаты достоверно ($p < 0,05$) хуже (50% успешных), чем у неоперированных (74% успешных) [29]. Позже М. Kim и соавт. провели РЧД дугоотростчатых суставов 56 больным, которым ранее было выполнено удаление грыжи межпозвоночных дисков, и показали длительность купирования болевого синдрома на 9 мес в 84% случаев [21]. J. Schofferman и G. Kine [35], напротив, рассматривают частые рецидивы боли закономерными процессами и рекомендуют у данных лиц выполнять повторные (двух-, трех-, четырехкратные) невротомии. По данным этих авторов, продолжительность снижения боли после первичной манипуляции составляет в среднем 10,5 мес. Частота успешных исходов и продолжительность снижения боли сохраняется постоянной после каждой из последующих операций [1, 35]. В. Радченко предполагает, что в некоторых случаях рецидивы боли могут быть сопряжены с образованием невринома проксимального конца разрушенного нерва [52]. При изучении данных мировой литературы, частота развития осложнений денервации дугоотростчатых суставов составляет около 1%, наиболее часто выявляются чувствительные нарушения в области оперативного вмешательства, подкожные гематомы в проекции доступа, поверхностное инфицирование тканей, повреждение дурального мешка или корешка [1, 12, 53].

Одним из методов лечения артрозов дугоотростчатых суставов представляется внутрисуставное введение препаратов гиалуроновой кислоты, которая является компонентом хряща и дает возможность снизить болевой синдром уже в первые дни после инъекции [9]. Концентрация гиалуронатов у данных людей снижается параллельно с уменьшением их молекулярного веса. Следовательно, внутрисуставное введение гиалуроновой кислоты с высоким молекулярным весом содействует восстановлению функции дугоотростчатых суставов. Продолжительность и выраженность клинического эффекта гиалуронатов пропорциональны их молекулярной массе, от значений которой зависит длительность пребывания препарата в полости дугоотростчатых суставов [9, 54]. Эффективность гиалуронатов связана не только с их чисто механическими свойствами, но и с противовоспалительной активностью в результате торможения ингибиторов воспаления в дугоотростчатых суставах. К тому же

гиалуронаты стимулируют синтез хрящевой ткани дугоотростчатых суставов и этим создают условия для пролонгированного клинического эффекта. Гиалуронаты переносятся хорошо и практически не обладают системными побочными эффектами [9, 55]. Но достоверных мультицентровых рандомизированных двойных слепых исследований в мире, доказывающих эффективность гиалурононовой кислоты при лечении фасет-синдрома, в настоящее время не имеется.

При сочетании артроза дугоотростчатых суставов с грыжей межпозвонковых дисков рекомендовано одномоментное проведение микродискэктомии с РЧД [34]. При комбинации двух методов возможно добиться регрессирования не только корешковой, но и боли в поясничном отделе позвоночника, что в значительной степени ускоряет процесс реабилитации пациентов, восстановление их трудоспособности [56]. Частота болевого спондилоартроза достигает 45–50% в ранние и 10–15% в поздние сроки после микродискэктомии [2, 21]. Также дегенеративные процессы в дугоотростчатых суставах часто возникают после проведения микродискэктомии, поэтому некоторыми авторами при проведении повторных операций рекомендуются одномоментное удаление рецидива грыжи межпозвонковых дисков, денервация дугоотростчатых суставов и аппликация нервных корешков лекарственной смесью [16, 21, 57].

Денервация дугоотростчатых суставов на шейном отделе позвоночника. У пациентов с артрозом дугоотростчатых суставов применяется РЧД. Техника ее исчерпывающе отражена в работах M. Kline (1992), S. Rosen и соавт. (1995), C. Wenger (1993) [1, 8]. Перед разрушением нервов производят сенсорную (при 50 Гц; 0,15–0,4 В) и моторную (при 2 Гц; 0,3–0,8 В) стимуляцию. Деструкцию каждого нерва выполняют в двух точках при 60° или 80–90° в течение 90 сек [1]. На уровне С3–6 иглы располагают на латеральных отделах нижнего суставного отростка, на уровне С7 — в точке пересечения верхнего суставного и поперечного отростка [20]. В случае односторонних болей денервацию проводят на соответствующей стороне — на пораженном и вышележащем уровнях. При потребности в повторной процедуре в дополнение блокируют нижележащий уровень. При двусторонней локализации болей блокады проводят на 4 уровнях — пораженном и вышележащих с обеих сторон. В дальнейшем после операции пациенту рекомендуется ограничение двигательной актив-

ности в шейном отделе позвоночника на 7–10 дней и ношение воротника Шанца в течение 5–7 дней [20, 24]. С целью лучшего ориентирования во время денервации дугоотростчатых суставов на шейном отделе позвоночника некоторые хирурги рекомендуют проводить маркировку кожи с использованием рентгеноконтрастной сетки [18].

G. McDonald и соавт. [58] провели радиочастотную денервацию шейных дугоотростчатых суставов у 28 людей с хронической цервикалгией и положительным эффектом на контролируемую блокаду. У лиц с возобновлением боли проводили повторную РЧД. Абсолютный регресс боли зафиксировали у 77% лиц после первой манипуляции. У всех пациентов с отрицательным эффектом после первой процедуры повторная РЧД также была безуспешной, и наоборот, если у пациента после успешной первой манипуляции боль возобновлялась, то повторная денервация снова была продуктивной. В среднем рецидив боли после первой манипуляции фиксировался через 422 дня, а после повторной — через 219 дней, но у некоторых положительный эффект сохранялся в течение нескольких лет. Исследователи считают РЧД весьма эффективной для предотвращения боли на вполне длительный период, а при возобновлении целесообразна повторная операция [58].

D. Sapir и J. Gour [59] выполнили РЧД дугоотростчатых суставов в шейном отделе позвоночника у 50 людей с цервикалгией после хлыстовых травм шейного отдела через 20 нед после дорожно-транспортного происшествия. До поступления в стационар все лица безуспешно проходили консервативное лечение. Если положительным эффектом считать снижение боли по ВАШ на 50% и более, то у 41 (89,1%) пациента невротомия оказалась продуктивной. При этом у 19 (41,3%) из 46 лиц снижение интенсивности боли по ВАШ представлялось более чем на 80%, а у 22 (47,8%) зафиксировано снижение боли на 50–80% [59]. Следовательно, РЧД дугоотростчатых суставов выгодно отличается от неинвазивных методов лечения высокой продуктивностью, а от инвазивных — подкупающей безопасностью.

Денервация дугоотростчатых суставов на грудном отделе позвоночника. Грудной отдел позвоночника анатомически и функционально отличается от шейного и поясничного отделов. Кроме опорной, двигательной и защитной функции, он участвует в образовании каркаса грудной клетки, поэтому каждый сегмент, кроме двух дугоотрост-

чатых суставов, имеет еще по 2 позвоночно-реберных и реберно-поперечных сустава. Все данные образования могут быть источником боли [18, 20]. Имеется обширная литература, посвященная протрузиям и грыжам межпозвонковых дисков, стенозу позвоночного канала грудного отдела позвоночника. Публикаций относительно лечения фасет-синдрома на грудном уровне мало, потому что данная патология встречается редко. В трудах W. Chua и N. Vodguk [60] было обнаружено изменение хода медиальной веточки на разных уровнях: на верхнегрудном (Th1–4) уровне пересечение межпоперечного пространства происходит в верхнелатеральном углу поперечного отростка. На уровне Th5–8 медиальная веточка может не контактировать с поперечным отростком. Более точной мишенью представляются верхнебоковые углы поперечных отростков (в медиальной части латеральной трети поперечного отростка на задней его поверхности, ближе к верхнему краю). Th11 медиальная ветвь пересекает латеральную поверхность верхнего суставного отростка. Медиальные веточки Th12 располагаются почти как в поясничном отделе позвоночника, точка для их инъекции и невротомии локализована на дорзальной поверхности поперечного отростка рядом с его основанием [18].

СОВРЕМЕННЫЕ МЕТОДЫ ЛЕЧЕНИЯ СПОНДИЛОАРТРОЗА: СОБСТВЕННЫЙ ОПЫТ

В клинической практике нейрохирургических отделений ФБУЗ «Приволжский окружной медицинский центр» ФМБА России, ГБУЗ НО «Городская клиническая больница № 39» (Нижний Новгород),

отделений хирургии позвоночника ФГБУ «РНИИТО им. Р.Р. Вредена» Минздрава РФ (Санкт-Петербург) используются современные методы лечения спондилоартроза.

При рефлекторных проявлениях спондилоартроза применяются пункционные методики:

- аппаратная дерезеция (РЧД, лазерная и т.д.);
- химическая дерезеция;
- интраартикулярное введение препаратов (гиалуроновая кислота, глюкокортикостероиды, PRP).

При компрессионных формах спондилоартроза (латеральный стеноз, нестабильность позвоночно-двигательного сегмента или их сочетание) выполняются декомпрессия или декомпрессивно-стабилизирующие операции на пораженный позвоночно-двигательный сегмент.

Микрохирургические декомпрессионные вмешательства:

- фораминотомия;
- унипортальная эндоскопическая фораминальная декомпрессия;
- ламинэктомия;
- билатеральная микрохирургическая декомпрессия из одностороннего доступа (интерляминэктомия, гемиламинэктомия).

Декомпрессивно-стабилизирующие вмешательства:

- динамическая стабилизация: транспедикулярная (Dynesys, DSS и др.) и межкостистая (X-Stop, Wallis, DIAM и др.);
- ригидная стабилизация: транспедикулярная, задний межтеловой спондилодез (PLIF), транс-

Таблица 1

Результаты лечения спондилоартроза

Показатель	РЧД	Химическая дерезеция	Интраартикулярное введение	
			гиалуроновой кислоты	глюкокортикостероидов
Количество процедур (за год), абс.	150–210	115–180	27–34	219–223
Эффективность (снижение интенсивности болей >50% по ВАШ) в ближайшем послеоперационном периоде, %	70–80	62–70	75–80	73–82
Необходимость повторения процедуры в ближайшем периоде с целью купирования болевого синдрома, %	10–15	20–30	0–5	0–3
Средняя продолжительность обезболивающего эффекта, мес	14–16	6–7	8–12	2–3

Примечание. РЧД — радиочастотная денервация.

фораминальный межтеловой спондилодез (TLIF), вентральный межтеловой спондилодез (ALIF, XLIF, ACDF), в том числе минимально инвазивным доступом.

Декомпрессивно-пластические вмешательства:

- ламинаoplastика.

Результаты лечения рефлекторных проявлений спондилоартроза при выполнении пункционных методик представлены в табл. 1.

ЗАКЛЮЧЕНИЕ

Спондилоартроз клинически чаще всего проявляется компрессионными и рефлекторно-болевыми синдромами. Оперативное воздействие может варьировать от миниинвазивной пункционной манипуляции (при рефлекторных болевых проявлениях) до декомпрессивно-стабилизирующего вмешательства (при компрессионных формах).

Денервация дугоотростчатых суставов представляется продуктивным малоинвазивным методом лечения рефлекторных форм спондилоартроза, при котором в раннем и отдаленном послеоперационном периодах наблюдается стойкое снижение интенсивности болей и улучшение качества жизни при низком риске развития периоперационных осложнений. Основными критериями неэффективности данной процедуры являются неправильный отбор пациентов и нарушение технологии вмешательства.

Необходимо более широкое внедрение миниинвазивных вмешательств при лечении спондилоартроза.

ИСТОЧНИК ФИНАНСИРОВАНИЯ

Отсутствует.

КОНФЛИКТ ИНТЕРЕСОВ

Авторы подтвердили отсутствие конфликта интересов, о котором необходимо сообщить.

УЧАСТИЕ АВТОРОВ

Яриков А.В. — написание статьи, анализ и экспертная оценка информации статьи; Денисов А.А. — поиск публикаций по теме статьи и системное изложение проблемы; Перльмуттер О.А. — систематизация и финальное редактирование обзора; Докиш М.Ю., Бояршинов А.А. и Масевнин С.В. — поиск публикаций по теме статьи; Соснин А.Г. — систематизация и редактирование обзора; Павлова Е.А. — обработка полученных результатов и поиск и публикаций по теме статьи.

Все авторы внесли существенный вклад в проведение исследования и подготовку статьи, прочли и одобрили финальную версию до публикации.

СПИСОК ЛИТЕРАТУРЫ

1. Коновалов А.Н., Прошутинский С.Д., Назаренко А.Г., Королишин В.А. Радиочастотная денервация межпозвоночных суставов при лечении фасеточного синдрома // *Вопросы нейрохирургии им. Н.Н. Бурденко*. — 2011. — Т.75. — №2. — С. 51–55. [Konovalov NA, Proshutinskii SD, Nazarenko AG, Korolishin VA. Radiofrequency denervation of intervertebral joints in management of facet pain syndrome. *Vopr Neurokhir Im NN Burdenko*. 2011;75(2):51–55. (In Russ).]
2. Кузнецов А.В., Древалъ О.Н., Рынков И.П., и др. Лечение болевого фасет-синдрома у пациентов, перенесших микродискэктомию // *Вопросы нейрохирургии им. Н.Н. Бурденко*. — 2011. — Т.75. — №2. — С. 56–61. [Kuznecov AV, Dreval' ON, Rynkov IP, et al. Management of facet pain syndrome in patients treated by microdiscectomy. *Vopr Neurokhir Im NN Burdenko*. 2011;75(2):56–61. (In Russ).]
3. Щедренко В.В., Иваненко А.В., Себелев К.И., Могучая О.В. Малоинвазивная хирургия дегенеративных заболеваний позвоночника // *Вестник хирургии им. И.И. Грекова*. — 2010. — Т.169. — №2. — С. 102–104. [Shchedrenok VV, Ivanenko AV, Sebelev KI, Moguchaya OV. Minimally invasive surgery of degenerative diseases of the spine. *Vestn Khir Im II Grek*. 2010;169(2):102–104. (In Russ).]
4. Щедренко В.В., Себелев К.И., Анিকেев Н.В., и др. Изменения дугоотростчатых суставов при травме и дегенеративно-дистрофических заболеваниях поясничного отдела позвоночника // *Травматология и ортопедия России*. — 2011. — №2. — С. 114–117. [Shchedrenok VV, Sebelev KI, Anikeev NV, et al. Changes facets joints in trauma and degenerative diseases of the lumbar spine. *Travmatologiya i ortopediya Rossii*. 2011;(2):114–117. (In Russ).]
5. Goldthweit JE. The lumbo-sacral articulation; an explanation of many cases of "Lumbago", "Sciatica" and Paraplegia. *Boston Med Surg J*. 1911;164:365–372. doi: 10.1056/nejm191103161641101.
6. Волков В.И., Парфенов В.Е., Карабаев И.Ш. Опыт использования высокочастотной денервации фасеточных суставов в лечении дегенеративно-дистрофических заболеваний позвоночника // *Нейрохирургия и неврология Казахстана*. — 2012. — №2-3. — С. 46. [Volkov VI, Parfenov VE, Karabaev iSh. Opyt ispol'zovaniya vysokochastotnoy denervatsii fasetochnykh sustavov v lechenii degenerativno-distroficheskikh zabolovaniy pozvonochnika. *Neurokhirurgiya i neurologiya Kazakhstana*. 2012;(2-3):46. (In Russ).]
7. Гиоев П.М., Яковенко И.В., Худяев А.Т. Артроз задних межпозвоночных суставов как причина поясничного болевого синдрома // *Гений ортопедии*. — 2009. — № 4. — С. 81–84. [Gyoyev PM, Yakovenko IV, Khudiyayev AT. Arthrosis of posterior intervertebral articulations as a cause of the lumbar pain syndrome. *Geniy ortopedii*. 2009;(4):81–84. (In Russ).]
8. Певзнер К.Б., Евзиков Г.Ю. Чрескожная радиочастотная деструкция суставных нервов как метод выбора в лечении поясничных болей // *Неврологический журнал*. — 2006. — Т.11. — №2. — С. 45–49. [Pevzner KB, Evzikov GYu. Transcutaneous radiofrequency lesion of the articular nerves as the first-line approach in the course of treatment of lumbar pain syndrome. *Journal of neurology*. 2006;11(2):45–49. (In Russ).]
9. Холодов С.А. Транскутанное протезирование синовиальной жидкости в суставе при спондилоартрозе поясничного отдела позвоночника // *Нейрохирургия*. — 2014. — №3. — С. 50–54. [Holodov SA. The transcutaneous prosthetics of joint synovial fluid at patients suffered from lumbar spondylarthrosis. *Russian journal of neurosurgery*. 2014;(3):50–54. (In Russ).]
10. Wolter T, Bozhkov Y, Knoeller SM. An in vitro analysis of the size and shape of cryolesions for facet joint denervation. *Clin Neurol Neurosurg*. 2017;153:87–92. doi: 10.1016/j.clineuro.2017.01.001.

11. Wolter T, Deiningner M, Hubbe U, et al. Cryoneurolysis for zygapophyseal joint pain: a retrospective analysis of 117 interventions. *Acta Neurochir (Wien)*. 2011;153(5):1011–1019. doi: 10.1007/s00701-011-0966-9.
12. Бывальцев В.А., Калинин А.А., Оконешникова А.К., Иринцев А.А. Дифференцированная хирургическая тактика при дегенеративных заболеваниях поясничного отдела позвоночника с использованием пункционных методик // *Сибирское медицинское обозрение*. — 2018. — №5. — С. 54–65. [Byval'tsev VA, Kalinin AA, Okoneshnikova AK, Irinceev AA. Differentiated surgical tactics in degenerative diseases of lumbar spine department with the use of functional methods. *Siberian medical review*. 2018;(5):54–65. (In Russ).] doi: 10.20333/2500136-2018-5-54-65.
13. Rees WE. Multiple bilateral subcutaneous zhiyolysis of segmental nerves in the treatment of the intervertebral disc syndrome. *Ann Gen Pract*. 1971;16(1):126–127.
14. Корнилов Н.Н., Денисов А.А. Парадигма раннего гонартроза: обзор современных возможностей диагностики и лечения (Часть 1) // *Терапевтический архив*. — 2017. — Т.89. — №12-2. — С. 238–243. [Kornilov NN, Denisov AA. A paradigm of early gonarthrosis: a review of the current diagnostic and treatment options (Part 1). *Ter Arh*. 2017;89(12-2):238–243. (In Russ).] doi: 10.17116/terarkh20178912238-243.
15. Боков А.Е., Перльмуттер О.А., Млявых С.Г., и др. Анализ причин сохраняющегося болевого синдрома после хирургического лечения компрессионного корешкового синдрома, обусловленного грыжей диска на поясничном уровне // *Российский нейрохирургический журнал им. профессора А.Л. Поленова*. — 2012. — Т.4. — № 1. — С. 10–15. [Bokov A, Perlmutter O, Mlyavykh S, et al. The analysis of reasons for residual and recurrent pain syndromes after surgical nerve root decompression in case of lumbar disc herniation. *Russian neurosurgical journal named after professor A.L. Polenov*. 2012;4(1):10–15. (In Russ).]
16. Тюлькин О.Н., Щедренок В.В., Себелев К.И., Могучая О.В. Диагностика и лечение болевого синдрома после операций по поводу грыж межпозвонковых дисков пояснично-крестцового отдела позвоночника // *Вестник хирургии им. И.И. Грекова*. 2010. — Т.169. — №4. — С. 55–57. [Tyulkin ON, Shchedrenok VV, Sebelev KI, Moguchaya OV. The diagnostics and treatment of pain syndrome after operation for hernias of the intervertebral discs of the lumbosacral area of the backbone. *Vestn Khir Im II Grek*. 2010;169(4):55–57. (In Russ).]
17. Дракин А.И., Басков А.В., Учуров О.Н., Басков В.А. Первый опыт лечения дегенеративных поражений поясничного отдела позвоночника с использованием межостистого динамического имплантата Coflex // *Вестник травматологии и ортопедии им. Н.Н. Приорова*. — 2008. — №3. — С. 67–71. [Drakin AI, Baskov AV, Uchurov ON, Baskov VA. First experience in treatment of degenerative lumbar spine lesions using interspinal dynamic COFLEX implant. *Vestnik travmatologii i ortopedii imeni N.N. Priorova*. 2008;(3):67–71. (In Russ).]
18. Луцик А.А., Колотов Е.Б. Диагностика и лечение спондилоартроза // *Хирургия позвоночника*. — 2004. — №1. — С. 113–120. [Lucik AA, Kolotov EB. Diagnostika i lechenie spondilozartroza. *Spine surgery*. 2004;(1):113–120. (In Russ).]
19. Колотов Е.Б., Аминов Р.Р., Миронов А.В., Земцова Е.В. Сочетание клинических проявлений спондилоартроза с дисковыми компрессионными синдромами (диагностика и нейрохирургическое лечение) // *Медицина в Кузбассе*. — 2009. — №4. — С. 19–23. [Kolotov EB, Aminov RR, Mironov AV, Zemцова EV. The role of spondylarthrosis in cooperation with radicular compression syndrome (diagnose and neurosurgical treatment). *Medicina v Kuzbasse*. 2009;(4):19–23. (In Russ).]
20. Луцик А.А. Патогенез клинических проявления спондилоартроза // *Международный неврологический журнал*. — 2009. — №3. — С. 130–135. [Lucik AA. Pathogenesis of clinical implication of spondylarthrosis. *International neurological journal*. 2009;(3):130–135. (In Russ).]
21. Kim MH, Kim SW, Ju CI, et al. Effectiveness of repeated radiofrequency neurotomy for facet joint syndrome after microscopic discectomy. *Korean J Spine*. 2014;11(4):232–234. doi: 10.14245/kjs.2014.11.4.232.
22. Певзнер К.Б., Егоров О.Е., Евзиков Г.Ю., Розен А.И. Чрескожная высокочастотная деструкция дугоотростчатых суставов в лечении постдискектомического синдрома на поясничном уровне // *Хирургия позвоночника*. — 2007. — №3. — С. 45–48. [Pevzner KB, Egorov OE, Evzikov GYu, Rozen AI. Percutaneous radiofrequency facet ablation for postdiscectomy syndrome in the lumbar spine. *Spine surgery*. 2007;(3):45–48. (In Russ).]
23. Ackerman WE, Munir MA, Zhang JM, Ghaleb A. Are diagnostic lumbar facet injections influenced by pain of muscular origin? *Pain Pract*. 2004;4(4):286–291. doi: 10.1111/j.1533-2500.2004.04402.x.
24. Луцик А.А., Казанцев В.В. Хирургическое лечение пациентов с шейным остеохондрозом // *Хирургия позвоночника*. — 2008. — №4. — С. 24–29. [Lucik AA, Kazancev VV. Khirurgicheskoye lecheniye patsiyentov s sheynym osteokhondrozom. *Spine surgery*. 2008;(4):24–29. (In Russ).]
25. Oh J, Jo D, Kim K, et al. Facetoplasty using radiofrequency thermocoagulation for facet joint hypertrophy. *Pain Physician*. 2016;19(4):E649–52.
26. Никитин А.С., Асратян С.А., Камчатнов П.Р. Стеноз поясничного отдела позвоночника // *Журнал неврологии и психиатрии им. С.С. Корсакова*. — 2015. — Т.115. — №7. — С. 130–140. [Nikitin AS, Asratyan SA, Kamchatnov PR. Stenosis of the vertebral canal in the lower spine. *Zh Nevrol Psikhiatr Im S S Korsakova*. 2015;115(7):130–140. (In Russ).] doi: 10.17116/190201511571130-140.
27. Dreyer SJ, Dreyfuss PH. Low back pain and the zygapophysial (facet) joints. *Arch Phys Med Rehabil*. 1996;77(3):290–300. doi: 10.1016/s0003-9993(96)90115-x.
28. Cohen SP, Raja SN. Pathogenesis, diagnosis, and treatment of lumbar zygapophysial (facet) joint pain. *Anesthesiology*. 2007;106(3):591–614. doi: 10.1097/00000542-200703000-00024.
29. Silvers HR. Lumbar percutaneous facet rhizotomy. *Spine (Phila Pa 1976)*. 1990;15(1):36–40. doi: 10.1097/00007632-199001000-00010.
30. Long DM, BenDebba M, Torgerson WS, et al. Persistent back pain and sciatica in the United States: patient characteristics. *J Spinal Disord*. 1996;9(1):40–58. doi: 10.1097/00002517-199602000-00007.
31. Kaplan M, Dreyfuss P, Halbrook B, Bogduk N. The ability of lumbar medial branch blocks to anesthetize the zygapophysial joint: a physiologic challenge. *Spine (Phila Pa 1976)*. 1998;23(17):1847–1852. doi: 10.1097/00007632-199809010-00008.
32. Hicks GE, Morone N, Weiner DK. Degenerative lumbar disc and facet disease in older adults: prevalence and clinical correlates. *Spine (Phila Pa 1976)*. 2009;34(12):1301–1306. doi: 10.1097/BRS.0b013e3181a18263.
33. Щедренок В.В., Иваненко А.В., Себелев К.И., и др. Ближайшие и отдаленные результаты лечения компрессионных и рефлекторных синдромов при дегенеративно-дистрофических заболеваниях позвоночника // *Гений ортопедии*. — 2010. — №4. — С. 63–67. [Shchedrenok VV, Ivanenko AV, Sebelev KI, et al. The immediate and long-term results of treatment of compression and reflex syndromes for degenerative diseases of the spine. *Genij ortopedii*. 2010;(4):63–67. (In Russ).]
34. Михайлов В.П., Крутько А.В., Стрельникова А.В., и др. Изменения постурального баланса после декомпрессивно-стабилизирующих операций у пациентов с дегенеративно-дистрофическими заболеваниями поясничного отдела позвоночника // *Хирургия позвоночника*. — 2013. — № 2. — С. 038–042. [Mikhailov VP, Krutko AV, Strelnikova OV, et al. Changes in postural balance after decompression and stabilization surgery in patients with degenerative dystrophic diseases of the lumbar spine. *Spine surgery*. 2013;(2):038–042. (In Russ).]
35. Schofferman J, Kine G. Effectiveness of repeated radiofrequency neurotomy for lumbar facet pain. *Spine (Phila Pa 1976)*. 2004;29(21):2471–2473. doi: 10.1097/01.brs.0000143170.47345.44.
36. Тюликов К.В., Мануковский В.А., Литвиненко И.В., и др. Минимально инвазивные методы лечения болевого и корешкового синдрома. *Korean J Spine*. 2014;11(4):232–234. doi: 10.14245/kjs.2014.11.4.232.

- вого синдрома, вызванных дегенеративно-дистрофическими заболеваниями поясничного отдела позвоночника // *Вестник Российской военно-медицинской академии*. — 2013. — № 1. — С. 69–75. [Tyulikov KV, Manukovsky VA, Litvinenko IV, et al. Minimally invasive treatment for radicular pain syndrome caused by degenerative lumbar spine disease. *Vestnik Rossiyskoy voyenno-meditsinskoy akademii*. 2013;(1):69–75. (In Russ).]
37. Bogduk N, Londer DM. Percutaneous lumbar medial branch neurotomy: a modification of facet denervation. *Spine (Phila Pa 1976)*. 1980;5(2):193–200. doi: 10.1097/00007632-198003000-00015.
38. Falco FJ, Manchikanti L, Datta S, et al. An update of the effectiveness of therapeutic lumbar facet joint interventions. *Pain Physician*. 2012;15(6):E909–953.
39. Lakemeier S, Lind M, Schultz W, et al. A comparison of intraarticular lumbar facet joint steroid injections and lumbar facet joint radiofrequency denervation in the treatment of low back pain: a randomized, controlled, double-blind trial. *Anesth Analg*. 2013;117(1):228–235. doi: 10.1213/ANE.0b013e3182910c4d.
40. Zhou Q, Zhou F, Wang L, Liu K. An investigation on the effect of improved X-rays-guided radiofrequency thermocoagulation denervation on lumbar facet joint syndrome. *Clin Neurol Neurosurg*. 2016;148:115–120. doi: 10.1016/j.clineuro.2016.07.018.
41. Никитин А.С., Асратян С.А., Смирнов Д.С. *Блокады в лечении фасеточного синдрома*. / Новые технологии в скорой и неотложной медицинской помощи: материалы научно-практической конференции, 21–22 апреля 2016 г., Москва. — М.: Изд-во НИИ скорой помощи им. Н.В. Склифосовского, 2016. — С. 108. [Nikitin AS, Asratyan SA, Smirnov DS. *Blokady v lechenii fasetochnogo sindroma*. (Conference proceedings) Novyye tekhnologii v skroy i neotlozhnoy meditsinskoy pomoshchi: materialy nauchno-prakticheskoy konferentsii; 2016 April 21–22. Moscow: Publishing house of the Institute of emergency care. N.V. Sklifosovsky; 2016. P. 108. (In Russ).]
42. Никитин А.С., Асратян С.А., Смирнов Д.С., Шалумов А.З. Эффективность блокад фасеточных суставов у больных с поясничным остеохондрозом // *Нейрохирургия*. — 2017. — №3. — С. 57–62. [Nikitin AS, Asratyan SA, Smirnov DS, Shalunov AA. Efficacy of facet joints blockade at patients with lumbar osteochondrosis. *Russian journal of neurosurgery*. 2017;(3):57–62. (In Russ).]
43. Wu J, Du Z, Lv Y, Jun Z. A new technique for the treatment of lumbar facet joint syndrome using intra-articular injection with autologous platelet rich plasma. *Pain Physician*. 2016;19(8):617–625.
44. Wu J, Zhou J, Liu C, et al. A prospective study comparing platelet-rich plasma and local anesthetic (la)/corticosteroid in intra-articular injection for the treatment of lumbar facet joint syndrome. *Pain Pract*. 2017;17(7):914–924. doi: 10.1111/papr.12544.
45. Dreyfuss P. *ISIS Newsletter*. 1997. P. 4–18.
46. McCormick ZL, Walker J, Marshall B. et al. Novel modality for facet joint. denervation: cooled radiofrequency ablation for lumbar facet syndrome. A case series. *Phys Med Rehabil Int*. 2014;1(5):5.
47. Babur H. Mechanical low-back pain alias lumbar facet joint complex pain syndrome. *J Neurol Orthop Med Surg*. 1988;9:5–12.
48. North RB, Kidd DH, Zahurak M, Piantadosi S. Specificity of diagnostic nerve blocks: a prospective, randomized study of sciatica due to lumbosacral spine disease. *Pain*. 1996;65(1):77–85. doi: 10.1016/0304-3959(95)00170-0.
49. North RB, Han M, Zahurak M, Kidd DH. Radiofrequency lumbar facet denervation: analysis of prognostic factors. *Pain*. 1994;57(1):77–83. doi: 10.1016/0304-3959(94)90110-4.
50. Pacetti M, Fiaschi P, Gennaro S. Percutaneous radiofrequency thermocoagulation of dorsal ramus branches as a treatment of “lumbar facet syndrome” — How I do it. *Acta Neurochir (Wien)*. 2016;158(5):995–998. doi: 10.1007/s00701-016-2759-7.
51. Burton CV. Percutaneous radiofrequency facet denervation. *Appl Neurophysiol*. 1976–1977;39(2):80–86. doi: 10.1159/000102480.
52. Радченко В.А. *Диагностика и лечение артроза дуготростчатых суставов при поясничном остеохондрозе*: Автореф. дис. ... канд. мед. наук. — Харьков, 1988. — 26 с. [Radchenko VA. *Diagnostika i lecheniye artroza dugotrostchatykh sustavov pri poyasnichnom osteokhondroze*. [dissertation abstract] Khar'kov; 2012. 26 p. (In Russ).]
53. Komic C, Kramarich SS, Lamer TJ, et al. Complication of lumbar facet radiofrequency denervation. *Spine (Phila Pa 1976)*. 2004;29(12):1352–1354. doi: 10.1097/01.brs.0000128263.67291.a0.
54. Yoshimi T, Kikuchi T, Obara T, et al. Effects of high-molecular-weight sodium hyaluronate on experimental osteoarthritis induced by the resection of rabbit anterior cruciate ligament. *Clin Orthop Relat Res*. 1994;(298):296–304. doi: 10.1097/00003086-199401000-00039.
55. Бывальцев В.А., Калинин А.А., Оконешникова А.К. Анализ клинической эффективности применения фасетопластики при лечении фасет-синдрома в поясничном отделе позвоночника у пациента пожилого и старческого возраста // *Успехи геронтологии*. — 2017. — Т.30. — №1. — С. 84–91. [Byval'cev VA, Kalinin AA, Okoneshnikova AK. Analysis of the clinical efficacy of fasetoplasty method for the treatment of facet syndrome at lumbar spine in patients with middle and old age group. *Uspehi gerontologii*. 2017;30(1):84–91. (In Russ).]
56. Назаренко Г.И., Черкашов А.М., Шевелев И.Н., и др. Эффективность одномоментного выполнения микродискетомии и радиочастотной денервации межпозвоночных суставов в сравнении с микродискетомией у пациентов с грыжами межпозвоночных дисков пояснично-крестцового отдела позвоночника // *Вопросы нейрохирургии им. Н.Н. Бурденко*. — 2014. — Т.78. — №6. — С. 4–8. [Nazarenko GI, Cherkashov AM, Shevelev IN, et al. Effectiveness of one-stage microdiscectomy and radiofrequency denervation of intervertebral joints compared to microdiscectomy in patients with spinal disc herniation. *Vopr Neurokhir Im NN Burdenko*. 2014;78(6):4–8. (In Russ).] doi: 10.17116/neiro20147864-8.
57. Саидов С.С., Перфильев С.В., Мирзабаев М.Д. Профилактика остаточных болевых синдромов после дискэтомий // *Уральский медицинский журнал*. — 2015. — №1. — С. 48–50. [Saidov SS, Perfil'ev SV, Mirzabaev MD. Prevention of residual pain after discectomy. *Ural'skiy meditsinskiy zhurnal*. 2015;(1):48–50. (In Russ).]
58. McDonald GJ, Lord SM, Bogduk N. Long-term follow-up of patients treated with cervical radiofrequency neurotomy for chronic neck pain. *Neurosurgery*. 1999;45(1):61–67. doi: 10.1097/00006123-199907000-00015.
59. Sapir DA, Gorup JM. Radiofrequency medial branch neurotomy in litigant and nonlitigant patients with cervical whiplash: a prospective study. *Spine (Phila Pa 1976)*. 2001;26(12):E268–273. doi: 10.1097/00007632-200106150-00016.
60. Chua WH, Bogduk N. The surgical anatomy of thoracic facet denervation. *Acta Neurochir (Wien)*. 1995;136(3–4):140–144. doi: 10.1007/bf01410616.

КОНТАКТНАЯ ИНФОРМАЦИЯ

Яриков Антон Викторович

к.м.н., нейрохирург, травматолог-ортопед ФБУЗ «Приволжский окружной медицинский центр» ФМБА и ГБУЗ НО «Городская клиническая больница № 39;

адрес: 603001, Нижний Новгород, наб. Нижне-Волжская, д. 2, e-mail: anton-yarikov@mail.ru,

SPIN-код: 8151-2292, ORCID: <https://orcid.org/0000-0002-4437-4480>

Соснин Андрей Геннадьевич

к.м.н., травматолог-ортопед ФБУЗ «Приволжский окружной медицинский центр» ФМБА;
e-mail: sosdoc@yandex.ru, **SPIN-код:** 6493-2303, **ORCID:** <https://orcid.org/0000-0003-1370-3904>

Денисов Антон Андреевич

травматолог-ортопед РНИИТО им. Р.Р. Вредена;
e-mail: denisov1993@gmail.com, **SPIN-код:** 7505-7491, **ORCID:** <https://orcid.org/0000-0002-1357-5749>

Бояршинов Алексей Андреевич

нейрохирург ГБУЗ НО «Городская клиническая больница № 39»;
e-mail: boyarshinov-9696@mail.ru, **ORCID:** <https://orcid.org/0000-0003-4473-6776>

Перьмуттер Ольга Александровна

д.м.н., профессор, нейрохирург ГБУЗ НО «Городская клиническая больница № 39»;
SPIN-код: 1243-9601, **ORCID:** <https://orcid.org/0000-0002-7934-1437>

Масевнин Сергей Владимирович

к.м.н., травматолог-ортопед РНИИТО им. Р.Р. Вредена;
SPIN-код: 5505-2641, **ORCID:** <https://orcid.org/0000-0003-4153-6760>

Докиш Михаил Юрьевич

к.м.н., нейрохирург, травматолог-ортопед РНИИТО им. Р.Р. Вредена;
ORCID: <https://orcid.org/0000-0003-1361-5429>

Павлова Елена Анатольевна

зав. 2-м нейрохирургическим отделением ФБУЗ «Приволжский окружной медицинский центр» ФМБА;
ORCID: <https://orcid.org/0000-0002-7234-1547>