

## ХИРУРГИЧЕСКОЕ ЛЕЧЕНИЕ КОНТРАКТУР КОЛЕННОГО СУСТАВА ПОСЛЕ ТОТАЛЬНОГО ЭНДОПРОТЕЗИРОВАНИЯ

А.А. Ахпашев<sup>1</sup>, Л.К. Брижань<sup>2</sup>, А.А. Артемьев<sup>1</sup>, М.А. Болотников<sup>3</sup>,  
А.А. Шипулин<sup>4</sup>, А.М. Кашуб<sup>4</sup>

<sup>1</sup> Академия постдипломного образования ФГБУ «Федеральный научно-клинический центр специализированных видов медицинской помощи и медицинских технологий Федерального медико-биологического агентства России», Москва, Российская Федерация

<sup>2</sup> Главный военный клинический госпиталь имени академика Н.Н. Бурденко, Москва, Российская Федерация

<sup>3</sup> Национальный медико-хирургический центр им. Н.И. Пирогова, Москва, Российская Федерация

<sup>4</sup> Медицинский институт Российского университета дружбы народов, Москва, Российская Федерация

**Обоснование.** Развитие контрактур после тотального эндопротезирования коленного сустава чаще всего связано с артрофиброзом и составляет 1,3–5,7%. Консервативное лечение неэффективно. Патогенетически обоснованным является артролиз (артроскопический или открытый). **Цель исследования** — анализ собственного опыта лечения контрактур после артропластики двумя различными методами; оценка результатов артроскопического и открытого артролиза; анализ осложнений. **Методы.** В ретроспективном исследовании сравнивали две группы. В 1-й группе (n = 57) пациентам выполнили артроскопический артролиз, во 2-й (n = 54) — открытый артролиз. Операции выполняли в период с 2015 по 2019 г., срок наблюдения составил от 1 года до 3 лет. В качестве критериев результата лечения использовали данные шкалы KSS (общая и функциональная оценка коленного сустава), а также амплитуду движений в суставе до операции и в разные сроки после нее. **Результаты.** Одним из результатов проведенной работы была оптимизация методики артроскопического артролиза. Усовершенствовали хирургический доступ и последовательность ревизии сустава. По данным шкалы KSS и объема движений, лучшие результаты получены в 1-й группе. Особенно важным является меньшее по сравнению со 2-й группой количество осложнений, потребовавших повторных вмешательств, в том числе ревизионного эндопротезирования. В 1-й группе таких случаев было 3 (5,3%), во 2-й группе — 7 (13,0%). **Заключение.** Артроскопический артролиз является менее травматичным и более эффективным методом лечения артрофиброза коленного сустава. Представляется целесообразным постепенное вытеснение открытого артролиза артроскопическим.

**Ключевые слова:** артроскопия коленного сустава, артрофиброз, осложнение эндопротезирования, контрактура коленного сустава.

**(Для цитирования:** Ахпашев А.А., Брижань Л.К., Артемьев А.А., Болотников М.А., Шипулин А.А., Кашуб А.М. Хирургическое лечение контрактур коленного сустава после тотального эндопротезирования. *Клиническая практика*. 2020;11(3):35–42. doi: 10.17816/clinpract34078)

### ОБОСНОВАНИЕ

Развитие контрактур после тотального эндопротезирования коленного сустава (ТЭКС) является серьезным осложнением, значительно снижающим качество жизни и фактически сводящим к нулю положительный результат от выполнения артропластики. Частота данного осложнения составляет 1,3–5,7% от общего количества выполняемых ТЭКС [1–3]. Одной из основных причин данного состояния является формирование грубоволокнистой соединительной ткани в полости сустава, так называемый артрофиброз [3]. Развитие ригидности коленного сустава в ранние сроки

после эндопротезирования провоцирует врачей к проведению консервативного лечения пациентов, которое является малоэффективным [3, 4]. При выборе метода лечения послеоперационных контрактур необходимо учитывать этиологию и патогенез заболевания [5]. При артрофиброзе патогенетически обоснованным является артролиз (артроскопический или открытый) [6–8].

**Цель работы** — анализ собственного опыта лечения контрактур после артропластики двумя различными методами; оценка результатов артроскопического и открытого артролиза; анализ осложнений.

**МЕТОДЫ****Дизайн исследования**

Выполнено открытое ретроспективное клиническое исследование.

**Критерии соответствия****Критерии включения:**

- согласие на участие в исследовании;
- возраст старше 18 лет;
- эндопротезирование коленного сустава;
- наличие контрактуры коленного сустава (сгибание менее 90°, дефицит разгибания менее 10°);
- безуспешность предыдущего консервативного лечения;
- сроки после первичного эндопротезирования от 3 мес до 2 лет.

**Критерии исключения:**

- отказ от участия в исследовании;
- возраст моложе 18 лет;

- наличие перипротезной инфекции;
- нестабильность компонентов эндопротеза;
- технические погрешности при выполнении первичного эндопротезирования, способствующие формированию контрактуры;
- сроки после первичной операции менее 3 мес и более 2 лет.

**Условия проведения**

Исследование выполнено в период с 2015 по 2018 г. в хирургических отделениях ФГБУ «Национальный медико-хирургический центр им. Н.И. Пирогова» и ФГБУ «Главный военный клинический госпиталь имени академика Н.Н. Бурденко».

**Описание медицинского вмешательства**

Участники исследования ( $n = 111$ ) по виду выполненного хирургического вмешательства были разделены на две идентичные по полу и возрасту

## SURGICAL TREATMENT OF THE KNEE JOINT CONTRACTURES AFTER TOTAL KNEE ARTHROPLASTY

**A.A. Akhpashev<sup>1</sup>, L.K. Brizhan<sup>2</sup>, A.A. Artemiev<sup>1</sup>, M.A. Bolotnikov<sup>3</sup>, A.A. Shipulin<sup>4</sup>, A.M. Kashoob<sup>4</sup>**

<sup>1</sup> Academy of Postgraduate Education under the FSBU "Federal Scientific and Clinical Center for Specialized Medical Assistance and Medical Technologies of the Federal Medical Biological Agency", Moscow, Russian Federation

<sup>2</sup> Acad. N.N. Burdenko Main Military Clinical Hospital, Moscow, Russian Federation

<sup>3</sup> National Medical and Surgical Center named after N.I. Pirogov, Moscow, Russian Federation

<sup>4</sup> Peoples Friendship University of Russia, Medical Institute, Moscow, Russian Federation

**Background.** The development of contractures after total knee replacement is most often associated with arthrofibrosis and constitutes up to 1.3–5.7% of the total number of cases of joint replacement. The conservative treatment is ineffective. Arthrolysis is pathogenetically substantiated (arthroscopic or open).

**Aim:** assessment of the effectiveness of arthrolysis as a method of treating knee joint contractures after arthroplasty, comparison of the results of arthroscopic and open arthrolysis, analysis of complications.

**Methods.** We compared two groups in a retrospective study. In group 1, 57 patients underwent arthroscopic arthrolysis. In group 2, 54 patients underwent open arthrolysis. The operations were performed from 2015 to 2019, the observation period ranged from one year to three years. As criteria for the result of the treatment, the KSS data were used (general and functional assessment of the knee joint), as well as, separately, the amplitude of movements in the joint before surgery and at different times after it.

**Results.** One of the results of this work was the optimization of arthroscopic arthrolysis technique. The surgical access and the joint revision sequence were improved. According to the KSS scale and range of motion, the best results were obtained in group 1. Especially important is the lesser number of complications in comparison with the 2nd group requiring repeated interventions, including revision arthroplasty. In the 1st group, we observed 3 such cases (5.3%), in the 2nd group — 7 (13.0%).

**Conclusions.** Arthroscopic arthrolysis is a less traumatic and more effective treatment for arthritis of the knee. It seems appropriate to gradually replace open arthrolysis by the arthroscopic approach.

**Keywords:** arthroscopic surgery, revision surgery, total knee arthroplasty, contracture.

**(For citation:** Akhpashev AA, Brizhan LK, Artemiev AA, Bolotnikov MA, Shipulin AA, Kashoob AM. Surgical Treatment of the Knee Joint Contractures After Total Knee Arthroplasty. *Journal of Clinical Practice*. 2020;11(3):35–42. doi: 10.17816/clinpract34078)

группы. В 1-й группе ( $n = 57$ ) выполнили артроскопический артролиз, во 2-й ( $n = 54$ ) — открытый артролиз.

Показания к артролизу: контрактура коленного сустава (сгибание менее  $90^\circ$ , дефицит разгибания менее  $10^\circ$ ); безуспешность предыдущего консервативного лечения; сроки после первичного эндопротезирования от 3 мес до 2 лет.

### Методы регистрации исходов

В качестве критериев результата лечения использовали данные шкалы KSS (Knee Society Scores; общая и функциональная оценка коленного сустава). Эта шкала является одной из наиболее популярных при проведении подобных исследований. В общей оценке коленного сустава исследуются такие параметры, как боль, дефицит активного разгибания, сгибательная контрактура, амплитуда движений, ось (варус, вальгус), стабильность (переднезадняя, срединно-боковая). В функциональной оценке коленного сустава исследуются следующие параметры: ходьба по ровной поверхности, использование лестницы, использование дополнительной опоры. Результат оценивается по количеству набранных баллов: 85–100 баллов — отличный, 70–84 балла — хороший, 60–69 баллов — удовлетворительный, < 60 баллов — неудовлетворительный. Отдельно исследовали амплитуду движений в суставе до операции и в разные сроки после нее.

Кроме того, учитывали неудовлетворительные результаты, к которым отнесли контрактуры и свищи, явившиеся показанием к выполнению ревизионных операций.

### Этическая экспертиза

Исследование проводилось в соответствии с Хельсинской декларацией, разработанной Всемирной медицинской ассоциацией.

### Статистический анализ

Статистическую обработку производили с помощью программы Statistica 12.0 (StatSoft Russia). Для статистического анализа различий использовали критерий Вилкоксона. Данный критерий предназначен для связанных выборок, что соответствует значениям наших групп до и после лечения.

## РЕЗУЛЬТАТЫ

### Объекты (участники) исследования

Под наблюдением находились 111 пациентов с контрактурами после ТЭКС, которых разделили

на две группы: в 1-й группе — 57 участников исследования, во 2-й — 54.

В обеих группах преобладали женщины: в 1-й группе женщин было 50 (87,7%), мужчин — 7 (12,3%), средний возраст пациентов  $63,8 + 12,2$  (min 43, max 78) года. Во 2-й группе женщин было 49 (90,7%), мужчин — 5 (9,3%), средний возраст  $65,7 + 10,1$  (min 41, max 75) года.

### Основные результаты исследования

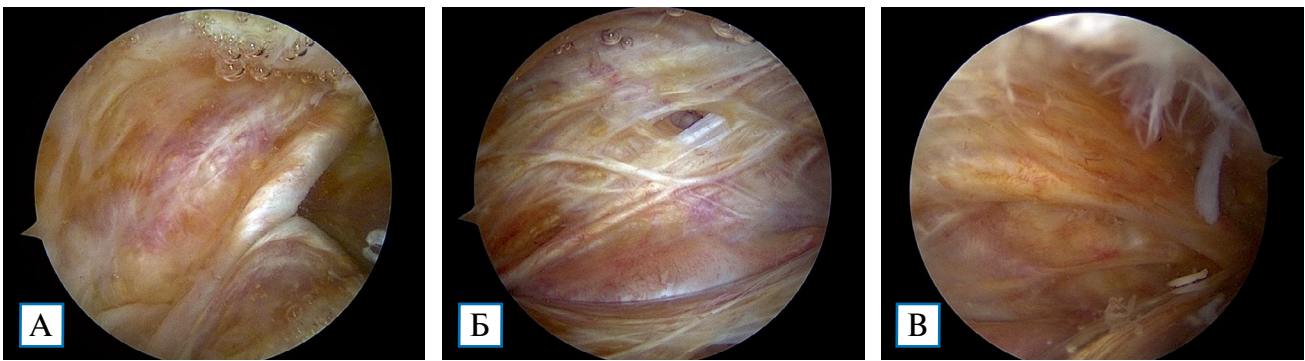
#### Оптимизация методики артроскопического артролиза

Одним из результатов проведенной работы была оптимизация методики артроскопического артролиза (1-я группа, 57 наблюдений). На начальном этапе работы в качестве базовой использовали методику, описанную в 2014 г. J. Enad [9]. По мере накопления опыта методику несколько модифицировали, и на сегодняшний день мы можем предложить ее выполнение в виде нескольких последовательных этапов. Первый этап — укладка пациента на столе и определение амплитуды движений под наркозом. Второй, наиболее важный — доступ в сустав. После ТЭКС меняется анатомия сустава, поэтому стандартные нижнелатеральный и нижнемедиальный доступы зачастую не обеспечивают достаточно свободного манипулирования инструментами в суставе. Мы предлагаем конкретные точки для артроскопических портов. Для определения точек доступа мы используем иглу, при помощи которой находим линию суставной щели, латеральный и медиальный края надколенника, проводим перпендикуляры к линии суставной щели и выполняем артроскопические доступы в этих точках. При такой методике определения точек доступов в ходе операции удастся избежать использования дополнительных портов. Третий — ревизия сустава и собственно артролиз.

Определенное значение имеет очередность ревизии различных отделов сустава. Коленный сустав мы освобождали от рубцовой ткани в следующей последовательности: сначала верхний, затем медиальный, далее латеральный заворот, в последнюю очередь — область межмышцелковой ямки. Типичная интраоперационная картина при проникновении в полость сустава представлена на рис. 1.

В процессе иссечения рубцов применяли два вида инструментов — радиочастотный аблятор и артроскопический шейвер. Последовательное использование инструментов определяется их функциями. Для рассечения рубцовой ткани и спаек при-

**Рис. 1.** Различные отделы коленного сустава, заполненные рубцовой тканью до начала иссечения



**Примечание.** А — вид латерального заворота сустава; Б — вид верхнего заворота сустава; В — вид медиального заворота сустава.

менялся радиочастотный аблятор. С его помощью рубцовая ткань рассекается и фрагментируется, эффективность данной процедуры определяется увеличением объема движений в коленном суставе. Крупные фрагменты рубцовой ткани удаляются с помощью шейвера. Этапы освобождения сустава от рубцовой ткани представлены на рис. 2. Окончательный интраоперационный вид сустава после артролиза представлен на рис. 3.

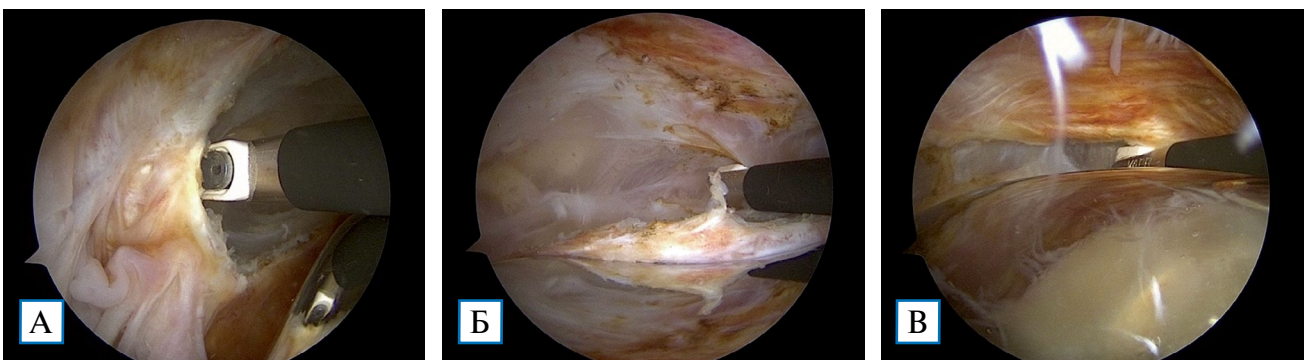
После артроскопических вмешательств болевой синдром был невыраженным, что позволило

приступить к реабилитации при помощи механотерапии в день операции.

#### **Методика открытого артролиза**

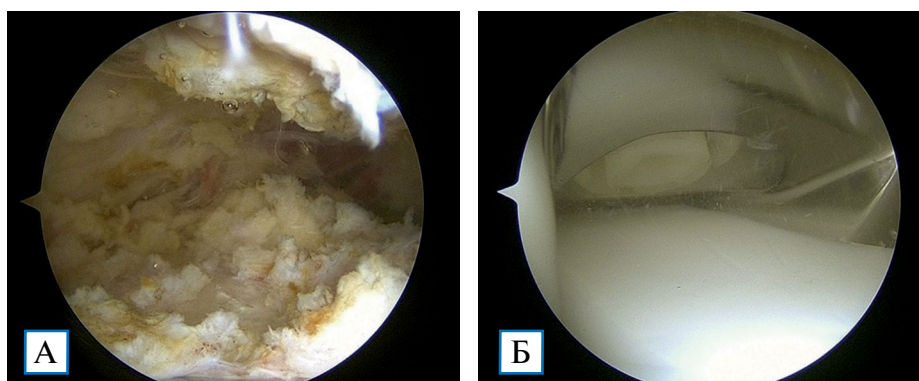
Во 2-й группе (54 наблюдения) применили открытый артролиз. Если говорить о технике операции, то она не нова и была разработана более 100 лет назад с целью лечения контрактур, независимо от их этиологии. В положении больного на спине, под наркозом, выполняли доступ по старому послеоперационному рубцу. Послойно рассекали

**Рис. 2.** Этапы рассечения рубцов с помощью аблятора



**Примечание.** А — в латеральном завороте; Б — в верхнем завороте; В — в медиальном завороте.

**Рис. 3.** Интраоперационный вид коленного сустава после иссечения рубцов



**Примечание.** А — верхний заворот; Б — межмыщелковая ямка.

и разводили мягкие ткани, достигали поверхности эндопротеза. Рубцовая ткань отличается по внешнему виду и макроскопически дифференцируется от окружающих тканей. Производили удаление рубцов, при необходимости выполняли мягкотканый релиз. Послойное ушивание раны производилось на согнутом коленном суставе под углом 90°.

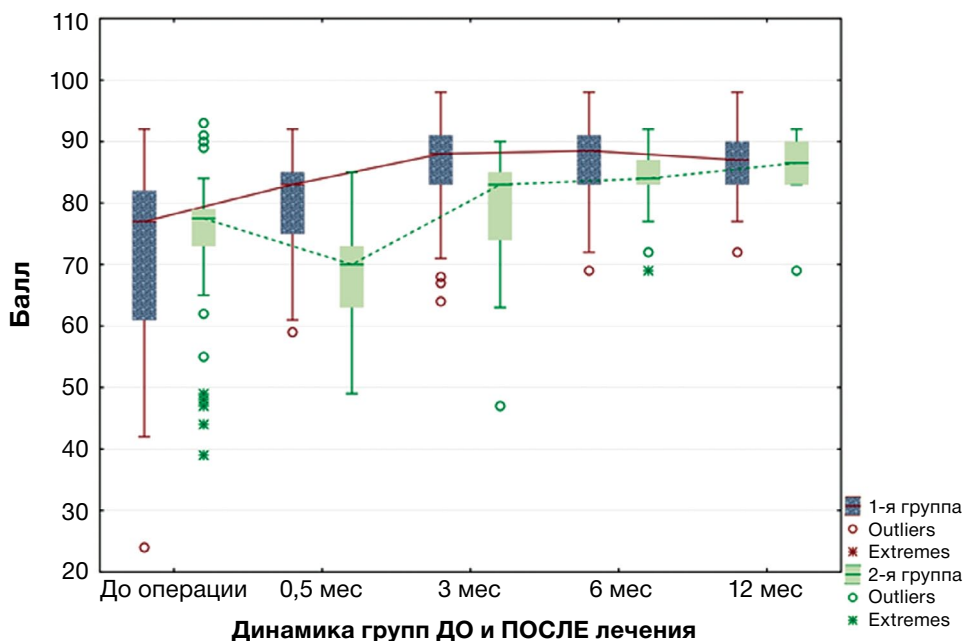
Из-за выраженного болевого синдрома и риска расхождения швов реабилитационные мероприятия проводились в более щадящем режиме (минимальная амплитуда движений и меньшая продолжительность) на следующий день после операции.

Отличительной особенностью открытой операции является высокая травматичность, что находит свое отражение в более длительной послеоперационной реабилитации, большем количестве осложнений и неудовлетворительных результатов и, как следствие, необходимости повторных, в том числе ревизионных, операций. Результаты лечения пациентов представлены на диаграммах (рис. 4–6).

Данные шкалы KSS имеют значимые различия во 2-й группе между периодами до операции и спустя 0,5 мес; 0,5 и 3 мес; 3 и 6 мес после операции. Не обнаружено значимых различий между периодами 6 и 12 мес после операции (рис. 4).

Данные шкалы KSS имели значимые различия во 2-й группе между периодами 0,5 и 3 мес; 3 и 6 мес после операции. Не обнаружено значимых различий между периодами до операции и спустя 0,5 мес; 6 и 12 мес после операции (рис. 5).

**Рис. 4.** Диаграмма размаха по данным шкалы KSS среди пациентов 1-й и 2-й группы (общая оценка коленного сустава),  $p < 0,05$



Значимые различия в объеме движений коленного сустава во 2-й группе обнаружены между всеми периодами, кроме 6 и 12 мес (рис. 6).

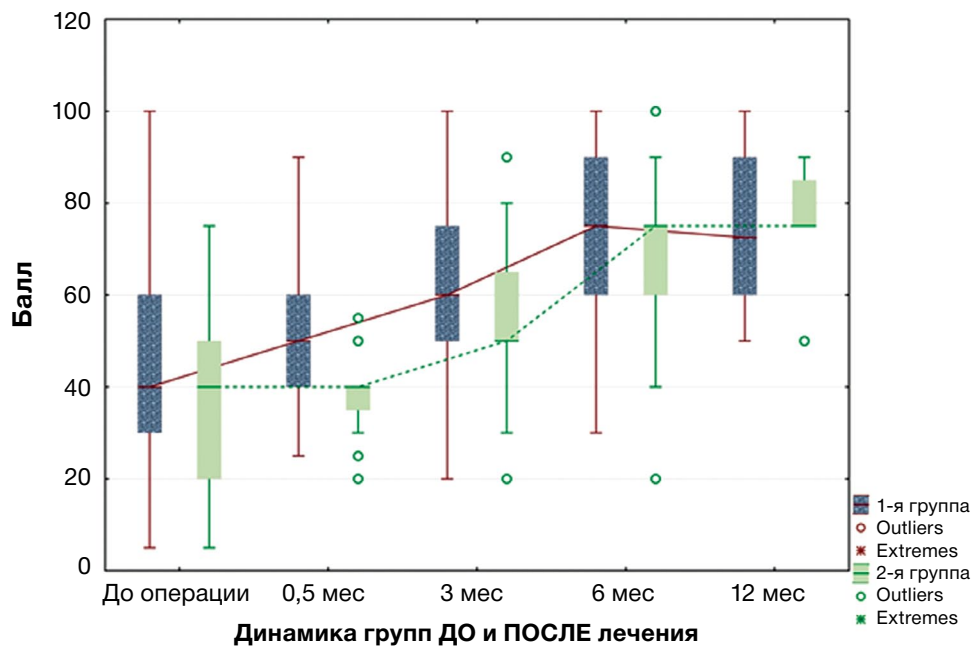
Восстановление всех исследуемых показателей во 2-й группе происходило медленнее. Это связано с выраженным болевым синдромом, который ограничивает начало ранних реабилитационных мероприятий. При этом к 6–12-му мес происходит восстановление функции коленного сустава в обеих группах у большинства пациентов при условии неосложненного течения.

Показателем, который позволяет сравнить эффективность лечения в обеих группах, является количество неудовлетворительных результатов и связанной с этим необходимостью выполнения повторных ревизионных операций. Оба эти показателя представлены в табл. 1.

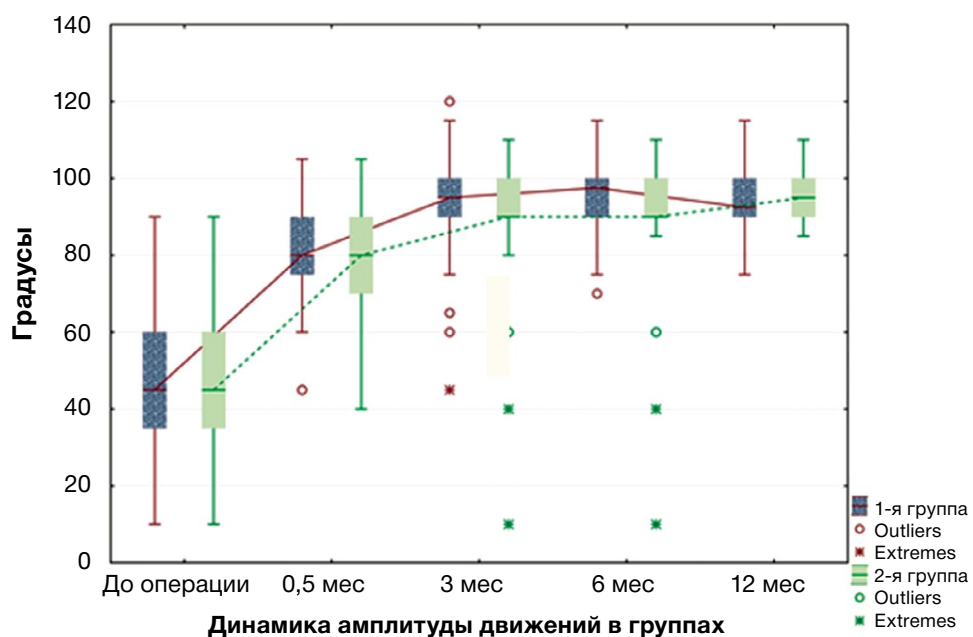
Как видно, в 1-й группе получено 5 (8,8%) неудовлетворительных результатов, по поводу чего выполнено 7 (12,3%) ревизионных операций, из них лишь 3 (5,3%) ревизионного эндопротезирования с заменой всех компонентов. Во 2-й группе неудовлетворительный результат получили в 9 случаях, а количество повторных операций составило 15 (27,8%), из них 7 (13,0%) — ревизионное эндопротезирование с заменой всех компонентов.

Таким образом, при сравнении обеих групп становится очевидным, что по количеству неудовлетворительных результатов и выполненных по этому поводу сложных и травматичных ревизионных операций лидирует группа 2.

**Рис. 5.** Диаграмма размаха по данным шкалы KSS среди пациентов 1-й и 2-й группы (функциональная оценка коленного сустава),  $p < 0,05$



**Рис. 6.** Диаграмма размаха по показателям амплитуды движений в коленном суставе среди пациентов 1-й и 2-й группы,  $p < 0,05$



## ОБСУЖДЕНИЕ

Современные технологии предполагают использование малоинвазивных методов для решения самых сложных задач в различных областях хирургии. Эндоскопические методы диагностики и лечения в травматологии и ортопедии начинали свое развитие именно с коленного сустава как наиболее крупного и доступного. В определенный момент могло показаться, что технические аспекты хирургического доступа в сустав и его ревизии достигли своего предела. Эндопротезирование пол-

ностью меняет, если так можно выразиться, анатомию сустава, соответственно, эндоскопические манипуляции в полости, образованной собственными тканями и элементами конструкции, требуют особых знаний и навыков. К счастью, поводов для артроскопической ревизии после эндопротезирования немного. Рассматриваемые в данной статье случаи как раз из их числа. Усовершенствование техники эндоскопической ревизии после ТЭКС позволяет оптимизировать эту непростую процедуру и добиться хороших результатов. Преимущества

Таблица 1

**Неудовлетворительные результаты, осложнения и повторные операции**

Показатель	1-я группа n = 57 (%)	2-я группа n = 54 (%)	Всего n = 111 (%)
<i>Неудовлетворительные результаты и осложнения</i>			
Свищ	-	1 (1,9)	1 (0,9)
Контрактура (< 90°)	5 (8,8)	9 (16,7)	14 (12,6)
Итого	5 (8,8)	10 (18,5)	15 (13,5)
<i>Повторные операции</i>			
Артроскопическая ревизия	-	1 (1,9)	1 (0,9)
Открытый артролиз с эндопротезированием надколенника	4 (7,0)	5 (9,3)	9 (8,1)
Открытый артролиз с заменой вкладыша эндопротеза	-	2 (3,7)	2 (1,8)
РЭКС с заменой всех компонентов	3 (5,3)	7 (13,0)	10 (9,0)
Итого	7 (12,3)	15 (27,8)	22 (19,8)

**Примечание.** РЭКС — ревизионное эндопротезирование коленного сустава.

артроскопической ревизии перед открытой, представленные в данной работе, на первый взгляд, могут показаться предсказуемыми и очевидными. Однако не следует полностью исключать из арсенала открытую ревизию, поскольку при отсутствии соответствующего артроскопического оборудования и навыков открытое вмешательство может оказаться единственно возможным способом помочь пациенту.

Хирургическое лечение позволило увеличить амплитуду движений в течение 12 мес с  $48 \pm 20$  до  $94 \pm 9^\circ$  в 1-й группе и с  $46 \pm 19$  до  $96 \pm 8^\circ$  во 2-й группе у пациентов с неосложненным течением послеоперационного периода. Эффективность хирургического лечения отмечается многими авторами [10–12]. Однако серьезные осложнения, которые развились у пациентов после открытого артролиза, привели к необходимости повторных ревизионных операций у 27,8% пациентов, что в 2,3 раза больше, чем после артроскопического артролиза.

Таким образом, представляется логичным постепенное вытеснение открытого артролиза артроскопическим.

**ЗАКЛЮЧЕНИЕ**

Артроскопический и открытый артролиз представляют собой два вида хирургических вмешательств, которые позволяют значительно увеличить показатели функционирования коленного сустава у пациентов с артрофиброзом после ранее выполненного первичного ТЭКС. Артроско-

пический вариант санации коленного сустава является малоинвазивным высокотехнологичным современным методом лечения артрофиброза после ТЭКС. По сравнению с открытым артролизом артроскопическая операция является менее травматичной и легче переносится пациентами. Это позволяет более активно проводить реабилитационные мероприятия в раннем послеоперационном периоде.

Несмотря на то, что при оценке показателей функционирования коленного сустава по шкале KSS и отдельно по амплитуде движений в отдаленном периоде у большинства пациентов получены идентичные хорошие результаты, количество неудовлетворительных результатов во 2-й группе (открытый артролиз) было в 2 раза больше. Это потребовало выполнения повторных операций, в том числе ревизионного эндопротезирования.

Согласно литературным данным, эти два вида операций занимают разные позиции и имеют разные показания. Так, артроскопический артролиз показан в сроки 3–6 мес после ТЭКС, открытый — в более поздние сроки. Обоснованием служит тот факт, что рубец в своем развитии проходит определенные стадии, и оптимальными являются сроки до 6 мес. Однако собственный опыт выполнения артроскопической санации пациентам в отдаленном периоде с хорошими результатами позволяет сделать заключение о возможности значительного увеличения сроков выполнения артроскопии. Полу-

ченные результаты демонстрируют преимущества артроскопического артролиза перед открытым, что является обоснованием к расширению показаний к артроскопическому методу лечения.

### ИСТОЧНИК ФИНАНСИРОВАНИЯ

Исследование и публикация статьи осуществлены на личные средства авторского коллектива.

### КОНФЛИКТ ИНТЕРЕСОВ

Авторы данной статьи подтвердили отсутствие конфликта интересов, о котором необходимо сообщить.

### УЧАСТИЕ АВТОРОВ

А.А. Ахпашев, Л.К. Брижань, А.А. Артемьев — концепция и дизайн исследования, разработка деталей хирургического лечения; М.А. Болотников — выполнение операций, работа с литературой, оформление текста статьи; А.А. Шипулин, А.М. Кашуб — участие в операциях, ведение пациентов. Все авторы внесли существенный вклад в подготовку статьи, прочли и одобрили финальную версию до публикации.

### СПИСОК ЛИТЕРАТУРЫ

1. Kim J, Nelson CH, Lotke PA. Stiffness after total knee arthroplasty: prevalence of complication and outcome of revision. *J Bone Joint Surg.* 2004;86(7):1479–1484.  
2. Yercan HS, Sugun TS, Bussiere C, et al. Stiffness after total knee arthroplasty: prevalence, management and outcomes. *Knee.* 2006;13(2):111–117. doi: 10.1016/j.knee.2005.10.001.

3. Gandhi R, de Beer J, Leone J, et al. Predictive risk factors for stiff knees in total knee arthroplasty. *J Arthroplasty.* 2006;21(1):46–52. doi: 10.1016/j.arth.2005.06.004.

4. Возницкая О.Э., Сабирьянов А.Р., Аتمانский И.А. *Восстановительное лечение при эндопротезировании коленного сустава: учебное пособие.* — Челябинск: Челябинская государственная медицинская академия, 2009. — 82 с. [Voznickaya OE, Sabiryayev AR, Atmanskiy EA. *Vosstanovitelnoe lechenie pri endoprotezirovanii kolennogo sustava: uchebnoe posobie.* Chelyabinsk: Chelyabenskaya gosudarstvennaya medicinskaya akademiya; 2009. 82 p. (In Russ).]

5. Миронов С.П., Котельников Г.П. *Ортопедия: национальное руководство. 2-е изд., перераб. и доп.* — М.: ГЭОТАР-Медиа, 2013. — 944 с. [Mironov SP, Kotelnikov GP. *Ortopediya: natsional'noe rukovodstvo.* 2nd revised and updated. Moscow: GEOTAR-Media; 2013. 944 p. (In Russ).]

6. Hutchinson JR, Parish EN, Cross MJ. Results of open arthrolysis for the treatment of stiffness after total knee replacement. *J Bone Joint Surg Br.* 2005;87(10):1357–1360. doi: 10.1302/0301-620X.87B10.16228.

7. Jerosch J, Aldawoudy AM. Arthroscopic treatment of patients with moderate arthrofibrosis after total knee replacement. *Knee Surg Sports Traumatol Arthrosc.* 2007;15(1):71–77. doi: 10.1007/s00167-006-0099-5.

8. Babis GC, Trousdale RT, Pagnano M, et al. Poor outcomes of isolated tibial insert exchange and arthrolysis for the management of stiffness following total knee arthroplasty. *J Bone Joint Surg.* 2001;83(10):1534–1536. doi: 10.2106/00004623-200110000-00012.

9. Enad JG. Arthroscopic lysis of adhesions for the stiff total knee arthroplasty. *Arthrosc Tech.* 2014;3(5):611–614. doi: 10.1016/j.eats.2014.07.001.

10. Manrique J, Gomez MM, Parvizi J. Stiffness after total knee arthroplasty. *J Knee Surg.* 2015;28(2):119–126. doi: 10.1055/s-0034-1396079.

11. Panni AS, Cerciello S, Vasso M, Tartarone M. Stiffness in total knee arthroplasty. *J Orthop Traumatol.* 2009;10(3):111–118. doi: 10.1007/s10195-009-0054-6.

12. Donaldson JR, Tudor F, Gollish J. Revision surgery for the stiff total knee arthroplasty. *Bone Joint J.* 2016;98-B(5):622–627. doi: 10.1302/0301-620X.98B5.35969.

### СПИСОК ЛИТЕРАТУРЫ / REFERENCES

**Болотников Михаил Артурович [Mikhail A. Bolotnikov, aspirant]; адрес:** 105203, Россия, Москва, ул. Нижняя Первомайская, д. 70 [address: 70 Nizhnyaya Pervomayskaya street, Moscow 105203, Russia]; e-mail: dr.bolotnikov@gmail.com, **SPIN-код:** 2347-7813

**Ахпашев Александр Анатольевич, к.м.н. [Alexander A. Akhpashev, MD, PhD];** e-mail: akhpashev@gmail.com, **SPIN-код:** 9965-1828

**Брижань Леонид Карлович, д.м.н., профессор [Leonid K. Brizhan, MD, PhD, Professor];** e-mail: brizhan.leonid@mail.ru, **SPIN-код:** 8909-0116

**Артемьев Александр Александрович, д.м.н., профессор [Aleksander A. Artemiev, MD, Professor];** e-mail: alex\_artemiev@mail.ru, **SPIN-код:** 3124-2701

**Шипулин Александр Александрович» [Aleksander A. Shipulin, aspirant]; e-mail:** mp-747@yandex.ru, **SPIN-код:** 4383-1350

**Кашуб Али Масуд [Ali M. Kashoob, aspirant]; e-mail:** dr.ali.kashoob@gmail.com, **ORCID:** <https://orcid.org/0000-0002-4999-585X>