

ОСОБЕННОСТИ ПРИМЕНЕНИЯ ВНЕШНЕГО ОСТЕОСИНТЕЗА ПРИ КОРРЕКЦИИ ВАРУСНОЙ ДЕФОРМАЦИИ НИЖНИХ КОНЕЧНОСТЕЙ У ПАЦИЕНТОВ С ГОНАРТРОЗОМ

А.А. Артемьев¹, А.А. Ахпашев¹, М.Д. Абакиров¹, А.Н. Решетников²,
А.А. Шипулин³, Г.Г. Гулулян³, А.М. Кашуб³, Ю.С. Соловьёв³

¹ Академия постдипломного образования ФГБУ «Федеральный научно-клинический центр специализированных видов медицинской помощи и медицинских технологий Федерального медико-биологического агентства России», Москва, Российская Федерация

² Саратовский государственный медицинский университет имени В.И. Разумовского, Саратов, Российская Федерация

³ Медицинский институт ФГАОУ ВО «Российский университет дружбы народов», Москва, Российская Федерация

Обоснование. Артроз коленного сустава — одно из наиболее распространенных заболеваний у пожилых пациентов с варусной деформацией. Одним из методов лечения является корригирующая остеотомия. **Цель исследования** — оптимизация диагностики варусных деформаций нижних конечностей у пациентов с гонартрозом; усовершенствование техники операции и послеоперационного контроля основных референтных линий и углов; оценка результатов коррекции; анализ осложнений. **Методы.** Ретроспективное клиническое исследование. Под наблюдением находились 39 пациентов, каждому из которых одновременно выполнена операция на обеих голених (всего 78 операций). Во всех случаях применяли остеотомию берцовых костей и остеосинтез аппаратом Илизарова. Всем пациентам проведена рентгенография ног по всей длине с определением основных референтных линий и углов. **Результаты.** Во всех случаях удалось добиться нормализации положения механической оси и угла ориентации коленного сустава. После операции швы на раны не накладывали с целью профилактики компартмент-синдрома. Коррекцию выполняли у пожилых пациентов одномоментно, у молодых — постепенно. Срок фиксации аппаратами Илизарова составил $16,6 \pm 3,1$ нед. **Заключение.** В нашем исследовании метод Илизарова продемонстрировал возможности точной коррекции варусной деформации большеберцовой кости, что приводит к нормализации положения референтных линий и углов на телерентгенограммах, выполненных после лечения. Такие характеристики, как малая травматичность операции, высокая точность и простота коррекции, позволяют рекомендовать более широкое внедрение этого метода у пациентов с гонартрозом в сочетании с варусной деформацией.

Ключевые слова: артроз коленного сустава, гонартроз, высокая остеотомия большеберцовой кости, метод Илизарова.

(Для цитирования: Артемьев А.А., Ахпашев А.А., Абакиров М.Д., Решетников А.Н., Шипулин А.А., Гулулян Г.Г., Кашуб А.М., Соловьёв Ю.С. Особенности применения внешнего остеосинтеза при коррекции варусной деформации нижних конечностей у пациентов с гонартрозом. Клиническая практика. 2020;11(4):31–40. doi: 10.17816/clinpract34246)

ОБОСНОВАНИЕ

Артроз коленного сустава — чрезвычайно распространенное заболевание, характерное для людей пожилого возраста, у лиц старше 50 лет встречается в 30–50% случаев [1–3]. Среди множества различных факторов, лежащих в основе этиологии заболевания, следует выделить неадекватную нагрузку на внутренние отделы коленного сустава у пациентов с околосуставными, в том числе варусными, деформациями [4]. Почти в 77% случаев изолированного поражения коленного сустава страдают именно медиальные отделы [5]. Собственно,

сам термин «деформирующий артроз» указывает на деформацию как важный составляющий компонент проблемы.

Корригирующая остеотомия направлена на нормализацию угловых взаимоотношений бедренной и большеберцовой костей и в конечном счете на восстановление адекватных нагрузок на различные отделы коленного сустава. В перечне современных ортопедических хирургических вмешательств остеотомия является единственной патогенетически обоснованной органосохраняющей операцией, поскольку в цепи патогенеза деформи-

рующего артроза коленного сустава воздействует на основное звено — деформацию.

Остеотомия имеет более чем столетнюю историю, и до эпохи тотального эндопротезирования являлась основным хирургическим методом коррекции деформаций, в том числе у пациентов с гонартрозом [6, 7]. Однако определенный негативный опыт эндопротезирования коленного сустава, связанный с развитием серьезных осложнений, снижающих качество жизни пациента [8, 9], заставил в последние годы вновь обратить внимание на органосохраняющие вмешательства.

На сегодняшний день развитие технологии остеотомий ассоциируется преимущественно с применением на костного остеосинтеза [10, 11]. В значительной степени эта тенденция обусловлена серьезной просветительской работой фирм-производителей изделий и инструментов для внутреннего остеосинтеза. На этом фоне практически отсутствует информация о возможностях такого

эффективного метода коррекции деформаций, как внешний остеосинтез. Метод, предложенный Г.А. Илизаровым в 1952 г., получил значительное развитие и широко применяется при лечении сложных деформаций различных отделов скелета [12]. Однако лишь в 1994 г. итальянские ортопеды обобщили опыт использования этой методики у пациентов с гонартрозом, охарактеризовав ее как быструю, простую, безопасную и эффективную [13]. Тем не менее публикация не способствовала популяризации метода, и до последнего времени в литературе имеются лишь единичные работы на эту тему [14, 15]. Традиционно метод Илизарова считается сложным в использовании, поскольку сопряжен с развитием многочисленных осложнений.

Собственный многолетний опыт применения аппарата Илизарова противоречит этому мнению. Широкое распространение гонартроза у пациентов с варусной деформацией, дефицит объективной информации о возможностях внешнего

APPLICATION OF EXTERNAL OSTEOSYNTHESIS IN CORRECTION OF VARUS DEFORMATION OF LOWER EXTREMITIES IN PATIENTS WITH GONARTHROSIS

A.A. Artemiev¹, A.A. Akhpashev¹, M.D. Abakirov¹, A.N. Reshetnikov²,
A.A. Shipulin³, G.G. Gululyan³, A.M. Kashoob³, Y.C. Solovyov³

¹ Academy of Postgraduate Education under the FSBU "Federal Research and Clinical Center of Specialized Medical Care and Medical Technologies FMBA of Russia", Moscow, Russian Federation

² Saratov State Medical University named after V.I. Razumovsky, Saratov, Russian Federation

³ Peoples Friendship University of Russia, Medical Institute, Moscow, Russian Federation

Background. Arthrosis of the knee joint is one of the most common diseases in elderly patients with the varus deformity. One of the treatment methods is corrective osteotomy. **Aims:** optimization of the diagnosis of deformities in patients with gonarthrosis, improvement of the technique of operation and post-operative control of the main reference lines and angles, assessment of the correction results, analysis of complications. **Methods.** A retrospective clinical study was conducted. 39 patients were observed, in whom 78 operations were performed on both legs simultaneously. In all the cases, tibia osteotomies and osteosynthesis with the Ilizarov apparatus were used. All the patients underwent an X-ray study of the legs along the entire length with the identification of the main reference lines and angles. **Results.** In all the cases, it was possible to normalize the position of the mechanical axis and the angle of orientation of the knee joint. After the surgery, the wounds were not sutured to prevent compartment syndrome. The correction was performed in a single-stage manner in elderly patients, gradually in young patients. The period of fixation with the Ilizarov apparatus was 16.6 ± 3.1 weeks. **Conclusions.** The Ilizarov method has significant advantages: low invasiveness, stable fixation, absence of foreign bodies to the end of treatment. This allows us to recommend it for a wider use in patients with gonarthrosis and varus deformity.

Keywords: knee osteoarthritis, Ilizarov method, genu varus, osteoarthritis of the knee.

(**For citation:** Artemiev AA, Akhpashev AA, Abakirov MD, Reshetnikov AN, Shipulin AA, Gululyan GG, Kashoob AM, Solovyov YC. Application of External Osteosynthesis in Correction of Varus Deformation of Lower Extremities in Patients with Gonarthrosis. *Journal of Clinical Practice*. 2020;11(4):31–40. doi: 10.17816/clinpract34246)

остеосинтеза, эффективность и относительная безопасность методики обусловили необходимость и целесообразность данной публикации.

Цель исследования — оптимизация диагностики варусной деформации нижних конечностей у пациентов с гонартрозом; усовершенствование техники операции и послеоперационного контроля основных референтных линий и углов; оценка результатов коррекции; анализ осложнений.

МЕТОДЫ

Дизайн исследования

Выполнено ретроспективное клиническое исследование.

Критерии соответствия

Критерии включения:

- возраст старше 18 лет;
- гонартроз II–IV стадии;
- варусная деформация нижних конечностей с локализацией вершины деформации в проксимальном отделе большеберцовой кости.

Критерии невключения:

- возраст моложе 18 лет;
- отсутствие телерентгенограмм нижних конечностей до и после лечения;
- отказ пациента от включения в исследование.

Критерии исключения:

- отсутствие у пациентов деформации на уровне проксимального отдела большеберцовой кости;
- посттравматические деформации.

Условия проведения

Хирургическое лечение, динамическое наблюдение и рентгеновское обследование пациентов проводилось в следующих лечебных учреждениях: ООО «Клинический госпиталь на Яузе» (г. Москва), ООО «Мед Гарант» (г. Железнодорожный), ЧУЗ «Клиническая больница «РЖД-Медицина» (г. Саратов). Возможность наблюдения и обследования в частных клиниках обеспечила преемственность на этапах стационарного и амбулаторного лечения.

Продолжительность исследования

Исследование проводилось в период с 2016 по 2019 г.

Описание медицинского вмешательства

Методика лечения состояла из нескольких основных элементов: собственно операция (проксимальная остеотомия большеберцовой кости

и остеосинтез аппаратом Илизарова); послеоперационная коррекция оси, демонтаж внешних фиксаторов. Во всех случаях предпочтение отдавали так называемой кортикотомии по Илизарову [16]. В качестве чрескостно проводимых элементов использовали спицы диаметром 2 мм и стержни-шурупы диаметром 4–5,5 мм. Внешний фиксатор, состоящий из 3 колец, монтировали до операции таким образом, чтобы угол между верхним и средним кольцом был равен по величине углу предполагаемой коррекции.

Операция начиналась с наложения на голень аппарата Илизарова. После этого пересекали большеберцовую кость на расстоянии 7–10 см от щели коленного сустава (между верхним и средним кольцом внешнего аппарата). В послеоперационном периоде внешний фиксатор трансформировали таким образом, чтобы верхние и средние кольца располагались параллельно друг другу, что приводило к выпрямлению деформированного сегмента. Окончательный контроль формы нижних конечностей осуществляли на основании внешнего вида и контрольной длинномерной рентгенографии с определением положения референтных линий и углов.

Вмешательство выполняли под эпидуральной анестезией сразу на обеих голени. Активизацию пациентов начинали на следующий день после операции. Режим активности расширяли постепенно. На первом этапе — ходьба с ходунками, на втором — с костылями, на третьем — без средств дополнительной опоры.

Несмотря на многолетнее использование аппаратов Илизарова, особенности применения этой методики каждым автором несколько отличаются, поэтому некоторые элементы рассматриваемой технологии являются авторскими, наиболее важные из них представлены как результат собственного опыта.

Методы регистрации исходов

Методика Илизарова применяется нами давно и успешно [17], однако лишь с 2015 г. появилась возможность выполнять качественные рентгеновские снимки с захватом нижних конечностей на всем протяжении от тазобедренных до голеностопных суставов, что характеризовало собой новый этап развития технологии. При этом сама методика обследования пациентов постепенно совершенствовалась и в данной статье представлена в том варианте, который обеспечивает точный контроль положения костных фрагментов после остеотомии.

Длинномерные рентгеновские снимки выполняли на аппарате Digital Diagnost R2.0 Stitching (Philips, Нидерланды). В обязательном порядке исследование проводили до и после лечения, по возможности — в процессе коррекции. В качестве основы использовали предложенную D. Paley систему ортопедической диагностики [18, 19].

Из многочисленных используемых для оценки формы костей нижних конечностей линий и углов взяли два основных параметра — отклонение механической оси (mechanical axis deviation, MAD) и медиальный проксимальный угол большеберцовой кости по механической оси (mechanical medial proximal tibial angle, mMPTA).

MAD — это выраженное в единицах длины (мм) отклонение положения механической оси нижней конечности от середины коленного сустава. Механическая ось — это линия, соединяющая центр головки бедренной кости с серединой голеностопного сустава.

mMPTA — угол между суставной поверхностью плато и механической осью большеберцовой кости, определяемый в прямой (переднезадней) проекции.

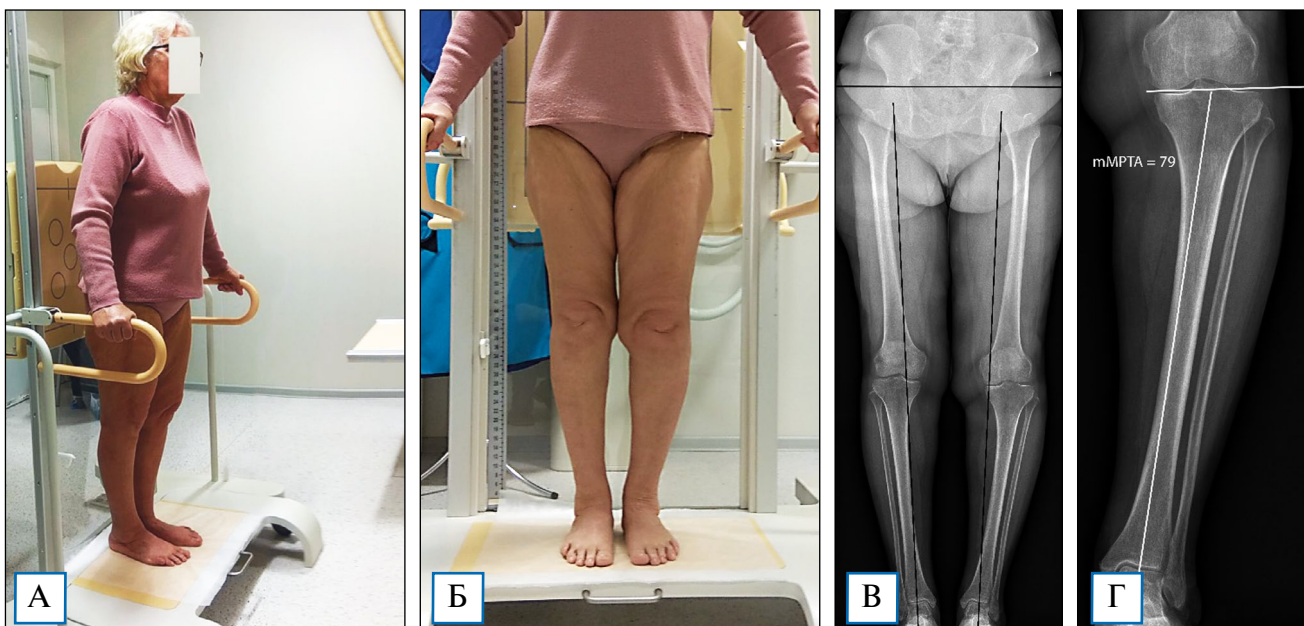
Особенности рентгеновского обследования

На сегодняшний день выполнение длинномерных рентгеновских изображений не является рутинной. Даже в крупных мегаполисах специальным

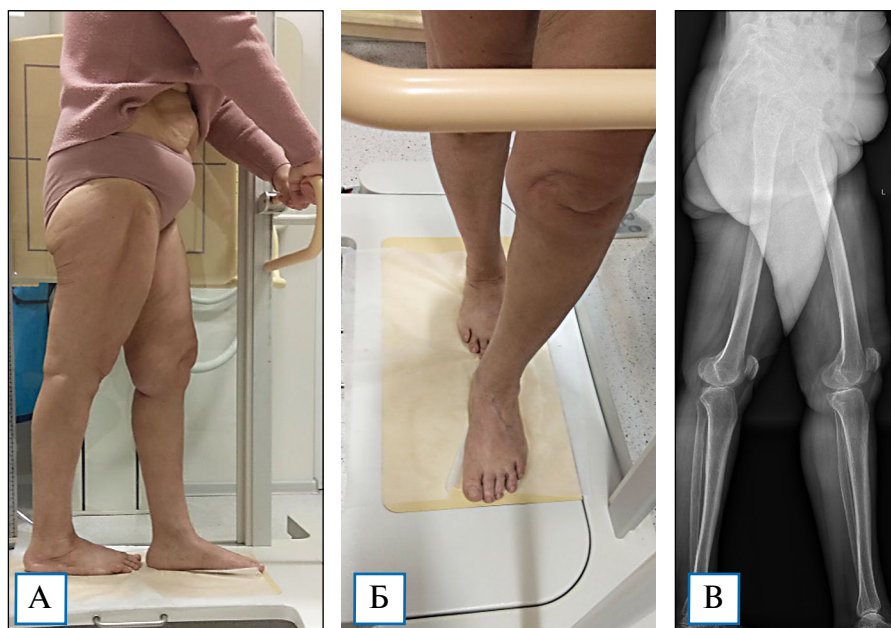
дорогостоящим оборудованием располагает ограниченное число клиник, куда пациенты направляются врачами из других лечебных учреждений. Полученные результаты напрямую связаны с укладкой (установкой) пациента для исследования. При отсутствии непосредственного контакта врачей ортопеда и рентгенолога полученное изображение может быть искаженным, и ценность представленной на нем информации значительно снижается. Это касается в первую очередь контроля ротации конечности при установке пациента. Именно поэтому ниже перечислим те правила, которые необходимо соблюдать при выполнении рентгенографии нижних конечностей по всей длине:

- в прямой (переднезадней) проекции пациент стоит в расслабленном положении, колени полностью разогнуты, стопы едва касаются друг друга, надколенники ориентированы кпереди (рис. 1);
- в боковой проекции пациент стоит таким образом, чтобы колени были максимально разогнуты, а стопы располагались друг за другом на одной линии (рис. 2);
- при клинически диагностированной разнице в длине ног под укороченную конечность необходимо подкладывать подставку, адекватно компенсирующую величину укорочения.

Рис. 1. Рентгенография нижних конечностей по всей длине в прямой проекции



Примечание. А, Б — положение пациента в процессе исследования; В — рентгенограмма нижних конечностей по всей длине, определение положения механических осей с обеих сторон и разницы длины ног (разная длина ног в данном случае — впервые выявленная находка); Г — рентгенография левой голени (фрагмент длинномерного изображения) с определением mMPTA.

Рис. 2. Рентгенография нижних конечностей по всей длине в боковой проекции

Примечание. А, Б — положение пациента в процессе исследования; В — рентгенограмма нижних конечностей по всей длине.

Выполненные таким образом до операции рентгенограммы — неперенный элемент планирования и определения уровня остеотомии. В процессе лечения длинномерные снимки позволяют оценить положение основных референтных линий и углов и в случае необходимости провести дополнительную коррекцию. По завершении лечения длинномерные изображения нижних конечностей являются объективным подтверждением полученного результата.

Особенности хирургического вмешательства

Остеосинтез голени аппаратом Илизарова у данной категории пациентов представляет собой плановое вмешательство на неизмененных тканях. Это значительно облегчает процедуру наложения аппарата, позволяет заранее определять уровень и направление введения спиц и стержней-шурупов, что сокращает время операции и практически исключает риск развития интраоперационных осложнений. Длительность вмешательства на обеих голених составила в среднем 126 ± 18 мин (min 96, max 162), включая наложение аппаратов Илизарова и выполнение остеотомий.

Особенности послеоперационной коррекции

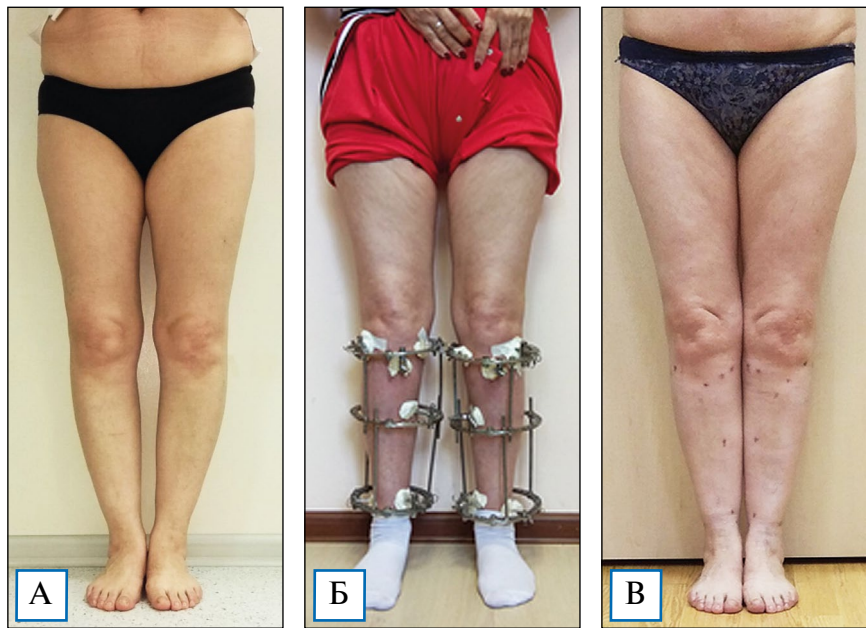
Уникальность метода Илизарова состоит в возможности манипулирования костными

фрагментами после операции в соответствии с заданными требованиями. Существуют два варианта коррекции — одномоментная и постепенная. Условно можно считать одномоментную коррекцию показанной и возможной у пациентов с небольшой величиной отклонения референтных линий и углов ($mMPTA > 75^\circ$), а постепенную — у пациентов с выраженной варусной деформацией ($mMPTA < 75^\circ$). Достоинством одномоментной коррекции является то, что она выполняется во время операции под наркозом и легко переносится пациентами. Именно поэтому данный вариант использовали у пожилых пациентов, которые тяжелее переносили трудности послеоперационного периода, связанные с наличием внешнего фиксатора. Каких-либо объективных преимуществ одномоментной или постепенной репозиции, влияющих на сроки сращения или реабилитации, не выявлено.

В послеоперационном периоде использовали двухуровневый контроль коррекции: первый уровень — визуальная оценка внешнего вида конечностей, второй — оценка референтных линий и углов по рентгенограммам, выполненным в процессе фиксации до наступления окончательной консолидации.

Технология внешнего остеосинтеза по Илизарову обеспечивает точную коррекцию в соответствии с запланированными параметрами (рис. 3, 4).

Рис. 3. Пациентка в возрасте 57 лет с двусторонней варусной деформацией и гонартрозом II стадии



Примечание. А — до операции; Б — в процессе коррекции; В — по завершении лечения.

Этическая экспертиза

Исследование проводилось в соответствии с Хельсинкской декларацией, разработанной Всемирной медицинской ассоциацией.

Статистический анализ

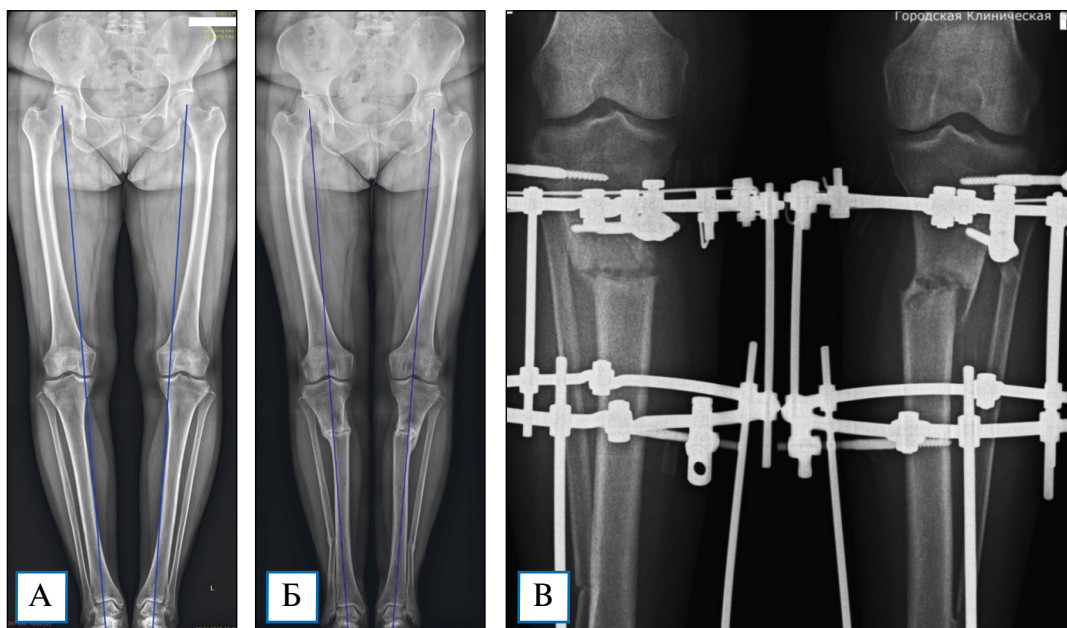
Статистический анализ проводили с помощью программы Statistica 12.0.

РЕЗУЛЬТАТЫ

Объекты (участники) исследования

В исследовании приняли участие 39 пациентов в возрасте от 37 до 72 лет, из них 15 мужчин и 24 женщины, с двусторонней варусной деформацией и гонартрозом II–IV стадии, которым выполнили операции одновременно на обеих конечностях.

Рис. 4. Рентгенограммы той же пациентки с двусторонней варусной деформацией и гонартрозом II стадии: точная симметричная коррекция формы нижних конечностей с перемещением механической оси в нормальное (нейтральное) положение



Примечание. А — до операции; Б — по завершении лечения; В — в процессе коррекции (через 2 мес после операции).

Таблица 1

Показатели MAD и mPТА (до и после завершения лечения)

Показатели	До коррекции	После коррекции	Норма по D. Paley [20]
MAD, мм	32 ± 11	5 ± 3	9,7 ± 6,8
mPТА, град	76 ± 5	89 ± 4	87 (85–90)

В табл. 1 представлена оценка формы нижних конечностей у прооперированных пациентов до операции и спустя 6–36 мес по параметрам MAD и mPТА.

Основные результаты исследования

Как видно из табл. 1, у пациентов в результате коррекции исследуемые значения MAD и mPТА восстановились до нормальных величин: по обоим показателям получены статистически значимые ($p < 0,01$) различия до и после лечения. У некоторых пациентов удалось выполнить рентгенографию ног по всей длине несколько раз с интервалом 1–2 года, при этом существенного изменения показателей не отмечено.

Срок фиксации аппаратами Илизарова составил $16,6 \pm 3,1$ нед (min 12,9, max 20,4).

За время наблюдения отмечены два вида осложнений — тромбоз глубоких вен у 1 (2,6%) пациентки и воспаление в местах выхода спиц и стержней аппарата Илизарова на 23 (29,5%) сегментах. При этом необходимо учитывать, что воспаление мягких тканей является самым частым осложнением при использовании внешнего остеосинтеза, относится к категории легких и не влияет на исход лечения, однако существенно снижает качество жизни, особенно у пожилых тучных пациентов. Тромбоз глубоких вен у пациентки развился на завершающей стадии лечения, через 4,5 мес после операции, аппараты были немедленно демонтированы, проведена специфическая терапия. При контрольном осмотре через 4 года признаков венозной недостаточности не выявлено.

ОБСУЖДЕНИЕ

Постепенное повышение интереса к органосохраняющим операциям, в частности к корригирующим остеотомиям, обуславливает поиск оптимальных вариантов их выполнения. В первую очередь оцениваются такие критерии, как точность коррекции, безопасность операции, возможность ранней реабилитации. Здесь уместно обсудить и сравнить две методики, которые в равной степени постепенно завоевыва-

ют популярность — представленный нами метод Илизарова и различные виды так называемых высоких тиббиальных остеотомий с фиксацией пластинами.

Отдав безусловное предпочтение методу Илизарова, мы имели возможность оценить альтернативную методику по литературным данным, которые вскрывают определенный ряд проблем. Так, при выполнении внутреннего остеосинтеза как завершающего этапа одномоментной коррекции исключительно важным элементом является интраоперационная оценка положения костных фрагментов после остеотомии. До сих пор в практике используется довольно примитивный метод в виде проецирования на механическую ось нижней конечности металлического стержня или провода от электрокоагуляции [10]. Современные системы компьютерной навигации обеспечивают точный контроль, однако по экономическим причинам трудно представить их широкое внедрение в клиническую практику в ближайшее время [10]. Внутренний остеосинтез предполагает определенные ограничения (величина деформации не более 20° , возраст до 60 лет) [20, 21], что не позволяет применять данный метод у пациентов со значительной деформацией и выраженным артрозом, для многих из которых адекватная коррекция стала бы решением проблемы. Серьезные проблемы возникают при исправлении многоплоскостных деформаций, в частности в боковой проекции и ротационных. Все вышеперечисленное несколько снижает интерес к данной методике.

Необходимо отметить значительное количество осложнений, связанных непосредственно с технологией остеотомии, адаптированной под накостный остеосинтез, а именно: внутрисуставные переломы (до 20%), неврит малоберцового нерва (до 27%), нагноение (0,8–10,4%), ложные суставы (1–5%), вторичное смещение (4–8,5%) [22, 23]. При использовании метода Илизарова такие осложнения, как внутрисуставные переломы, ложные суставы и вторичное смещение, практически исключены, а вероятность развития нагноения в зоне остеотомии и неврита малоберцово-

го нерва минимальна. Условием неосложненного течения является постоянный контроль со стороны оперировавшего врача на протяжении всего периода лечения. В современных условиях имеются определенные трудности в организации такого лечебного процесса, что, к сожалению, существенно сдерживает применение внешнего остеосинтеза.

Аргументом против внешнего остеосинтеза является собственно наличие фиксатора, снижающего качество жизни. Однако стабильная фиксация обеспечивает раннюю функциональную нагрузку и, самое главное, позволяет выполнять операции сразу на обеих конечностях. Погружные конструкции предполагают ограничительный режим на протяжении 4–6 нед и поочередное выполнение операций на разных конечностях [24]. При последовательном выполнении операций на обеих конечностях суммарный срок лечения может быть довольно длительным. Однако качество жизни при этом существенно выше, чем при внешнем остеосинтезе, что является одной из причин выбора внутреннего остеосинтеза.

Отметим, что после внутреннего остеосинтеза в области коленного сустава остаются инородные тела в виде пластины и во многих случаях — синтетические заместители костной ткани. При рассмотрении потенциальной необходимости выполнения в будущем эндопротезирования коленного сустава наличие инородных тел значительно повышает риски развития осложнений [25, 26].

Представленное краткое сравнение достоинств и недостатков наиболее популярных на сегодняшний день методов коррекции варусной деформации у пациентов с гонартрозом демонстрирует трудности выбора оптимального варианта остеотомии. Обоснованием более широкого использования представленного в данной работе метода Илизарова являются возможность точной коррекции, минимальные риски развития осложнений и стабильная фиксация.

ЗАКЛЮЧЕНИЕ

Метод Илизарова при лечении пациентов с варусной деформацией нижних конечностей в сочетании с гонартрозом представляет собой высокотехнологичное хирургическое вмешательство, которое направлено на нормализацию взаимного положения бедренной и большеберцовой кости и в итоге на обеспечение оптимальных нагрузок на различные отделы коленного сустава. Достоинства

метода — точная коррекция, стабильная фиксация, позволяющая оперировать сразу обе голени, отсутствие инородных тел после завершения лечения. Отмеченные достоинства делают метод вполне конкурентоспособным на рынке медицинских услуг и обосновывают более широкое применение при лечении данной категории ортопедических больных.

ИНФОРМИРОВАННОЕ СОГЛАСИЕ

Пациенты добровольно подписали информированное согласие на публикацию персональной медицинской информации в обезличенной форме в журнале «Клиническая практика».

ИСТОЧНИК ФИНАНСИРОВАНИЯ

Исследование не имело спонсорской поддержки и осуществлялось на личные средства авторов.

КОНФЛИКТ ИНТЕРЕСОВ

Авторы подтверждают отсутствие конфликта интересов, о котором необходимо сообщить.

УЧАСТИЕ АВТОРОВ

А.А. Артемьев, А.А. Ахпашев, А.Н. Решетников — концепция и дизайн исследования, разработка деталей хирургического лечения, выполнение операций; М.Д. Абакиров, А. Кашуб — выполнение операций, работа с литературой, оформление текста статьи; А.А. Шипулин, Г.Г. Гулулян, Ю.С. Соловьёв — участие в операциях и наблюдение пациентов. Все авторы внесли существенный вклад в разработку дизайна и подготовку рукописи статьи, прочли и одобрили финальную версию до публикации.

СПИСОК ЛИТЕРАТУРЫ / REFERENCES

1. Багирова Г.Г., Мейко О.Ю. Остеоартроз: эпидемиология, клиника, диагностика, лечение. — М., 2005. — 224 с. [Bagirova GG, Meyko OU. Osteoartroz: epidemiologiya, klinika, diagnostika, lechenie. Moscow; 2005. 224 p. (In Russ).]
2. Головаха М.Л. Алгоритм дифференцированного лечения остеоартроза коленного сустава // *Запорожский медицинский журнал*. — 2011. — №4. — С. 16–19. [Golovakha ML. Algorithm differencirovannogo lecheniya osteoartroza kolennogo sustava. *Zaporozhskiy medecinskiy jurnal*. 2011;(4):16–19. (In Russ).]
3. Felson DT, Naimark A, Anderson J, et al. The prevalence of knee osteoarthritis in the elderly: the Framingham Osteoarthritis Study. *Arthritis Rheum*. 1987;30(8):914–918. doi: 10.1002/art.1780300811.
4. Brouwer GM, van Tol AW, Bergink AP, et al. Association between valgus and varus alignment and the development and progression of radiographic osteoarthritis of the knee. *Arthritis Rheum*. 2007;56(4):1204–1211. doi: 10.1002/art.22515.
5. Корнилов Н.Н. Хирургическое лечение больных с изолированными проявлениями дегенеративно-дистрофических

заболеваний коленного сустава: Автореф. дис. ... докт. мед. наук. — СПб., 2004. — 43 с. [Kornilov NN. Khirurgicheskoe lechenie bolnikh s izolirovannimi proyavleniyami degenerativno-distroficheskikh zabolevaniy kolennogo sustava. [dissertation abstract] Saint Petersburg; 2004. 43 p. (In Russ).]

6. Pennington TH. Osteotomy as an indicator of antiseptic surgical practice. *Med Hist.* 1994;38(2):178–188. doi: 10.1017/s0025727300059093.

7. Dabis J, Templeton-Ward O, Lacey AE, et al. The history, evolution and basic science of osteotomy techniques. *Strategies Trauma Limb Reconstr.* 2017;12(3):169–180. doi: 10.1007/s11751-017-0296-4.

8. Atkinson HD. The negatives of knee replacement surgery: complications and the dissatisfied patient. *Orthopaedics Trauma.* 2017;31(1):25–33. doi: 10.1016/j.mporth.2016.09.011.

9. Fisher DA, Dierckman B, Watts MR, Davis K. Looks good but feels bad: factors that contribute to poor results after total knee arthroplasty. *J Arthroplasty.* 2007;22(6 Suppl. 2):39–42. doi: 10.1016/j.arth.2007.04.011.

10. Кочергин П.Г., Корнилов Н.Н., Куляба Т.А. Влияние компьютерной навигации на клинические и рентгенологические результаты корригирующих околоуставных остеотомий бедренной и большеберцовой костей у больных гонартрозом (обзор литературы) // *Травматология и ортопедия России.* — 2017. — Т.23. — №1. — С. 163–175. [Kochergin PG, Kornilov NN, Kulyaba TA. The influence of computer-assisted surgery on clinical and radiographic outcomes of periarticular femur and tibia osteotomies in osteoarthritic patients (review). *Traumatology and Orthopaedics of Russia.* 2017;23(1):163–175. (In Russ).] doi: 10.21823/2311-2905-2017-23-1-163-175.

11. Mc Namara I, Birmingham TB, Fowler PJ, Giffin JR. High tibial osteotomy: evolution of research and clinical applications – a Canadian experience. *Knee Surg Sports Traumatol Arthrosc.* 2013;21(1):23–31. doi: 10.1007/s00167-012-2218-9.

12. Илизаров Г.А. Чрескостный компрессионный остеосинтез аппаратом автора (экспер.-клин. исследование): Автореф. дис. ... канд. мед. наук. — Пермь, 1968. — 56 с. [Ilizarov GA. Chreskostnyi kompressionnyi osteosintez apparatom avtora (ehksper.-klin. issledovanie). [dissertation abstract] Perm'; 1968. 56 p. (In Russ).]

13. Catagni MA, Guerreschi F, Ahmad TS, Cattaneo R. Treatment of genu varum in medial compartment osteoarthritis of the knee using the Ilizarov method. *Orthop Clin North Am.* 1994;25(3):509–514.

14. Тропин В.И., Буравцов П.П., Бiryukova М.Ю., и др. Оперативное лечение пациентов с гонартрозом и варусной деформацией коленного сустава с применением аппарата Илизарова // *Гений ортопедии.* — 2016. — №1. — С. 70–74. [Tropin VI, Buravcov PP, Biryukova MU, et al. Surgical treatment of patients with gonarthrosis and varus deformity of the knee using the Ilizarov fixator. *Orthopaedic Genius.* 2016;(1):70–74. (In Russ).] doi: 10.18019/1028-4427-2016-1-70-74.

15. Bari MM, Islam S, Shetu NH, Rahman M. Клинические и рентгенологические исходы высокой медиальной открытоугольной остеотомии большеберцовой кости по Илизарову при остеоартрозе коленного сустава // *Гений ортопедии.* — 2018. — Т.24. — №3. — С. 307–311. [Bari MM, Islam S, Shetu NH, Rahman M. Clinical and radiographic outcomes of medial open wedge high tibial osteotomy (mowhto) with Ilizarov technique in oa knee. *Orthopaedic Genius.* 2018;24(3):307–311. (In Russ).] doi: 10.18019/1028-4427-2018-24-3-307-311.

16. Голяховский В., Френкель В. Руководство по чрескостному остеосинтезу методом Илизарова. Пер. с англ. — М.: БИНОМ, 1999. — 272 с. [Golyakhovskii V, Frenkel' V. Rukovodstvo po chreskostnomu osteosintezu metodom Ilizarova. Translated from English. Moscow: BINOM; 1999. 272 p. (In Russ).]

17. Артемьев А.А., Архипов Д.М., Барановский Ю.Г., и др. Эстетическая и реконструктивная хирургия нижних конечностей / под ред. А.А. Артемьева. — М.: ГЭОТАР-Медиа, 2008. — 248 с. [Artem'ev AA, Arkhipov DM, Baranovskii YuG, et al. Ehsteticheskaya i rekonstruktivnaya khirurgiya nizhnikh konechnostei. Ed. by A.A. Artemiev. Moscow: GEOTAR-Media; 2008. 248 p. (In Russ).]

18. Paley D. Principles of deformity correction. New York: Springer-Verlag; 2002. P. 1–17.

19. Соломин Л.Н., Щепкина Е.А., Кулеш П.Н., и др. Определение референтных линий и углов длинных трубчатых костей: пособие для врачей. — СПб: РНИИТО им. Р.Р. Вредена, 2012. — 48 с. [Solomin LN, Shchepkina EA, Kulesh PN, et al. Opredelenie referentnykh linii i uglov dlennykh trubchatykh kostei: posobie dlya vrachei. Saint Petersburg: RNIITO im. R.R. Vredena; 2012. 48 p. (In Russ).]

20. Song EK, Seon JK, Park SJ, Jeong MS. The complications of high tibial osteotomy: closing- versus opening-wedge methods. *J Bone Joint Surg Br.* 2010;92(9):1245–1252. doi: 10.1302/0301-620X.92B9.23660.

21. Hofmann S, Lobenhoffer P, Staubli A, van Heerwarden R. [Osteotomies of the knee joint in patients with monocompartmental arthritis. (In German)]. *Orthopade.* 2009;38(8):755–769; quiz 770. doi: 10.1007/s00132-009-1458-y.

22. Amendola A, Bonasia DE. Results of high tibial osteotomy: review of the literature. *Int Orthop.* 2009;34(2):155–160. doi: 10.1007/s00264-009-0889-8.

23. Tunggal JA, Higgins GA, Waddell JP. Complications of closing wedge high tibial osteotomy. *Int Orthop.* 2009;34(2):255–261. doi: 10.1007/s00264-009-0819-9.

24. Бялик В.Е., Макаров С.А., Алексеева Л.И., Бялик Е.И. Среднесрочные и отдаленные результаты высокой тиббиальной остеотомии у больных первичным и вторичным остеоартритом коленного сустава с варусной деформацией // *Современная ревматология.* — 2019. — Т.13. — №2. — С. 38–46. [Byalik VE, Makarov SA, Alekseeva LI, Byalik EI. Medium- and long-term results of high tibial osteotomy in patients with primary and secondary knee osteoarthritis with varus deformity. *Modern Rheumatology Journal.* 2019;13(2):38–46. (In Russ).] doi: 10.14412/1996-7012-2019-2-38-46.

25. Лычагин А.В., Грицюк А.А., Гасымов А.Ш., и др. Особенности предоперационного планирования пациентов с дегенеративно-дистрофическими заболеваниями тазобедренного и коленного суставов // *Военно-медицинский журнал.* — 2019. — Т.340. — №2. — С. 36–45. [Lychagin AV, Gritsyuk AA, Gasimov ASH, et al. Features of preoperative planning of patients with degenerative-dystrophic diseases of the hip and knee joints. *Voенно-meditsinskii zhurnal.* 2019;340(2):36–45. (In Russ).]

26. Брижань Л.К., Давыдов Д.В., Буряченко Б.П., и др. Эффективность применения современных технологий в послеоперационном лечении пациентов после тотального эндопротезирования коленного сустава // *Вестник Национального медико-хирургического центра им. Н.И. Пирогова.* — 2018. — Т.13. — №2. — С. 74–77. [Brizhan LK, Davydov DV, Buryachenko BP, et al. Efficiency of application of modern technologies in postoperative treatment of patients after total knee replacement. *Vestnik nacionalnogo mediko-khirurgicheskogo centra im. N.I. Pirogova.* 2018;13(2):74–77. (In Russ).]

КОНТАКТНАЯ ИНФОРМАЦИЯ

Артемьев Александр Александрович, д.м.н., профессор [**Aleksander A. Artemiev**, MD, PhD, Professor];
адрес: 105094, Москва, Госпитальная пл. д. 3. [**address:** 3 Gospitalnaya ploschad, 105094, Moscow, Russia]; **e-mail:** alex_artemiev@mail.ru, **SPIN-код:** 3124-2701

Ахпашев Александр Анатольевич, к.м.н. [**Alexander A. Akhpashev**, MD, PhD];

e-mail: akhpashev@gmail.com, **SPIN-код:** 9965-1828, **ORCID:** <https://orcid.org/0000-0002-0977-805X>

Абакиров Медетбек Джумабекович, д.м.н., профессор [**Medetbek D. Abakirov**, MD, PhD, Professor];

e-mail: Abakirovmedetbek@mail.ru

Решетников Андрей Николаевич, д.м.н., профессор [**Andrej N. Reshetnikov**, MD, PhD, Professor];

e-mail: anreshetnikov@gmail.com

Шипулин Александр Александрович [**Aleksander A. Shipulin**, MD, aspirant]; **e-mail:** mp-747@yandex.ru

Гулулян Геворг Георгиевич [**Gevorg G. Gululyan**, MD, aspirant]; **e-mail:** gululov@yandex.ru

Кашуб Али Масуд [**Ali M. Kashoob**, MD, aspirant]; **e-mail:** dr.ali.kashoob@gmail.com,

ORCID: <https://orcid.org/0000-0002-4999-585X>

Соловьёв Юрий Сергеевич [**Yuri S. Solovyov**, MD, aspirant]; **e-mail:** iurij.soloviov@yandex.ru