

ДИАГНОСТИКА ЭПИЛЕПСИИ: ОТ ИСТОКОВ ДО ГИБРИДНОГО МЕТОДА ПЭТ/МРТ

И.А. Знаменский^{1,2,3}, М.Б. Долгушин¹, А.А. Юрченко², Т.М. Ростовцева¹, М.А. Каралкина¹

¹ Федеральный центр мозга и нейротехнологий, Москва, Российская Федерация

² Российский национальный исследовательский медицинский университет имени Н.И. Пирогова, Москва, Российская Федерация

³ Научно-клинический центр № 2 ФГБНУ «Российский научный центр хирургии имени академика Б.В. Петровского», Москва, Российская Федерация

АННОТАЦИЯ

Проблема диагностики и лечения эпилепсии интересует медицинское сообщество на протяжении нескольких тысяч лет. Представления о причинах и механизмах развития данного состояния в течение этого периода неоднократно претерпевали существенные изменения, что позволило достичь несомненных успехов как в диагностике заболевания, так и в его лечении. Широкий спектр диагностических методов на современном этапе позволяет локализовать эпилептогенный очаг, что имеет особое значение у пациентов с фармакорезистентной эпилепсией при планировании хирургического лечения. Результаты операции напрямую зависят от того, насколько точно удалось выявить эпилептические очаги (один или несколько) и оценить возможности их резекции. В этой связи исследования возможностей и совершенствование новых диагностических методик обладают потенциалом улучшения результатов хирургического лечения и качества жизни пациентов с фармакорезистентной эпилепсией. В статье подробно изложены этапы развития диагностики эпилепсии — от первого опыта применения электроэнцефалографии в 1920-х годах до современных гибридных методик, таких как SISCOM (Subtraction Ictal SPECT Co-Registered to MRI — субтракционная иктальная однофотонная эмиссионная компьютерная томография, совмещённая с магнитно-резонансной томографией) и позитронная эмиссионная томография, совмещённая с магнитно-резонансной томографией.

Ключевые слова: эпилепсия; диагностика; магнитно-резонансная томография; МРТ; однофотонная эмиссионная компьютерная томография; ОФЭКТ; позитронная эмиссионная томография, совмещённая с компьютерной томографией; ПЭТ-КТ; позитронная эмиссионная томография, совмещённая с магнитно-резонансной томографией; ПЭТ-МРТ.

Для цитирования:

Знаменский И.А., Долгушин М.Б., Юрченко А.А., Ростовцева Т.М., Каралкина М.А. Диагностика эпилепсии: от истоков до гибридного метода ПЭТ/МРТ. *Клиническая практика*. 2023;14(3):80–94. doi: <https://doi.org/10.17816/clinpract400254>

Поступила 14.05.2023

Принята 12.07.2023

Опубликована 29.09.2023

ВВЕДЕНИЕ

Эпилепсия является целым комплексом состояний — от бессимптомных до сопровождающихся инвалидизацией вследствие эпилептических припадков разных типов (судорожных и бессудорожных; фокальных и генерализованных), развития эпилептического статуса, грубого нарушения личности [1].

Эпилепсия как заболевание известна с незапамятных времён. Пять тысяч лет назад её называли «священной болезнью», а причиной считали посещение тела больного богами. Как следствие, всё лечение строилось на созерцании припадков [2]. Первое подробное описание эпилепсии, сохранившееся до наших дней, сделано Гиппократом около 400 года до нашей эры в трактате «О священной болезни» [3],

из которого следует, что «она вызвана каким-то нарушением или травмой мозга, а не богами и духами». В качестве доказательства древнегреческий врач ссылается на то, что «священная болезнь» бывает у «водянистых» (так Гиппократ называл флегматиков — он считал, что при эпилепсии происходит разжижение участков мозга), но никогда — у «желчных» (желтушных), а будь она волей богов — встречалась бы у всех одинаково часто.

Сам термин «эпилепсия» впервые был введён Авиценной в «Каноне врачебных наук», датированном 1025 годом нашей эры, где заболевание определялось как препятствующее «душевному органам» функционировать, а человеку — стоять в попытках мозга исторгнуть нечто инородное. На

DIAGNOSIS OF EPILEPSY: FROM THE BEGINNING TO THE NEW HYBRID PET/MR TECHNIQUE

I.A. Znamenskiy^{1,2,3}, M.B. Dolgushin¹, A.A. Yurchenko², T.M. Rostovtseva¹, M.A. Karalkina¹

¹ Federal Center of Brain Research and Neurotechnologies, Moscow, Russian Federation

² The Russian National Research Medical University named after N.I. Pirogov, Moscow, Russian Federation

³ Scientific and Clinical Center No. 2 of the Petrovsky National Research Centre of Surgery, Moscow, Russian Federation

ABSTRACT

The problem of diagnosis and treatment of epilepsy concerns medical society for a several thousands of years. The understanding of the causes and pathological mechanisms of this condition underwent numerous and substantial changes during this time, that allowed reaching significant advances in both the diagnosis or treatment. At the present time, there is a wide spectrum of diagnostic methods that allow localizing the epileptogenic focus, that is essential for planning the surgical treatment in patients with pharmacoresistant epilepsy. The results of the surgical treatment are strongly dependent on the diagnostic accuracy in the detection of one or several epileptogenic foci and on the prognosis of their resection. In this connection, the research on the possibilities and perfection of new diagnostic methods hold the potential to improve the results of the surgical treatment and the life quality in patients with pharmacoresistant epilepsy. This review presents a detailed description of the evolution of epilepsy diagnostics from the first implementation of electroencephalography in the 1920-s to the modern hybrid methods such as SISCOM (Subtraction Ictal SPECT Co-Registered to MRI) and PET-MRI.

Keywords: epilepsy; diagnostics; magnetic resonance imaging; MRI; single-photon emission computed tomography; PET-CT; positron emission tomography combined with magnetic resonance imaging PET-MRI.

For citation:

Znamenskiy IA, Dolgushin MB, Yurchenko AA, Rostovtseva TM, Karalkina MA. Diagnosis of Epilepsy: from the Beginning to the New Hybrid PET/MR Technique. *Journal of Clinical Practice*. 2023;14(3):80–94. doi: <https://doi.org/10.17816/clinpract400254>

Submitted 14.05.2023

Revised 12.07.2023

Published 29.09.2023

фоне господства Святой инквизиции распространилось мнение о магической и дьявольской природе этого заболевания, что не благоприятствовало поиску способов его излечения [2].

Эрой начала бурного развития эпилептологии считают XIX век. До 1870 года господствовало мнение о зарождении эпилептического припадка в продолговатом мозге. На тот момент развитие физиологии привело к формированию представления о рефлекторной дуге. Так, в 1833 году Маршалл Холл впервые описал структуру рефлекторной дуги, а в 1836 году выдвинул предположение, что эпилепсия развивается вследствие патологии афферентного или центрального нейрона [4]. Согласно представлению английского врача-физиолога, возбуждение, поднявшись по дуге от афферентного нейрона в продолговатый мозг, вызывает спазм мышц гортани, что ведёт к гипоксии и развитию припадка [5]. Представления о ведущей роли продолговатого мозга в развитии эпилепсии высказывались также в работах Ш.-Э. Браун-Секара [6], А. Куссмауля и А. Теннера [7], Ш. ван дер Колка [8] и Дж.Р. Рейнольдса [9].

Предположение о корковом генезе эпилепсии одним из первых (в 1831 году) высказал Ричард Брайт, который сопоставил некоторые фокальные изменения в корковом веществе мозга с судорожными приступами у этих пациентов, однако в то время его словам не было уделено должного внимания [5]. Сэм Уилкс в своих работах 1878 года говорил уже непосредственно о коре больших полушарий. Согласно Уилксу, независимо от того, какие изменения обнаруживаются при патологоанатомическом исследовании мозга, решающую роль в появлении судорожного синдрома и конкретных его проявлениях играют локализация изменений и «местный раздражающий синдром» [10]. Опираясь на работы Уилкса, свою гипотезу эпилептогенеза создал Джон Диксон, который считал эпилептическим очагом участок локального снижения энергетической активности нейронов коры со снижением контроля функции этого участка. В результате, при достижении порогового значения этот участок начинает снижать энергообмен в соседних нейронах, и процесс получает распространение, из-за чего развивается вазоспазм, что и приводит к эпилептическому припадку [11].

Одним из основателей современной эпилептологии считают Джона Джексона. В статье «Изучение конвульсий» 1870 года Джексон смог определить корковую локализацию очага возникновения судорожных припадков, а в течение следующих двух десятилетий развил свою концепцию, которая сейчас носит название коркового эпилептогенеза [12].

МОЛЕКУЛЯРНО-КЛЕТОЧНЫЕ ИЗМЕНЕНИЯ В ЭПИЛЕПТИЧЕСКОМ ОЧАГЕ И МЕТАБОЛИЗМ ГЛЮКОЗЫ

Патофизиологические механизмы формирования эпилептических очагов до сих пор не изучены, хотя принято считать эпилепсию следствием каналопатии, генетически обусловленной [13] или вторичной, развившейся в результате инсульта [14], опухоли [15] и других заболеваний или метаболических нарушений, при которых происходят изменение соотношения тормозных и возбуждающих регуляторных импульсов и пароксизмальный сдвиг деполяризации, который характеризуется увеличением потенциала покоя мембран нейронов в эпилептическом очаге и приводит к повышению их возбудимости [16]. При эпилепсии наблюдается снижение эффективности механизмов захвата нейронами ионов K^+ , вышедших во внеклеточный матрикс при развитии потенциала действия, что и приводит к поддержанию и усилению пароксизмального сдвига деполяризации мембран нейронов. В здоровом мозге потенциал покоя нейронов неоднороден: показано, что эпилептические очаги с большей вероятностью развиваются в изначально более возбудимых структурах [17].

Развитие потенциала действия начинается при достижении порогового мембранного потенциала и сопровождается входом в нейрон ионов Na^+ и Ca^{2+} и выходом ионов K^+ . Для нормализации потенциала действия необходимо снижение концентрации ионов калия в межклеточном матриксе, что происходит в основном за счёт Na^+/K^+ -АТФазы и K_{ir} -каналов [18, 19]. При работе фермента Na^+/K^+ -АТФазы расщепляется аденозинтрифосфат (АТФ), однако активность фермента снижается при эпилепсии, что может являться как следствием мутации, так и компенсаторной реакцией на фоне общих патофизиологических изменений в очаге [20, 21]. Для увеличения активности K_{ir} -каналов необходимо снижение концентрации АТФ, таким образом, одновременно снижается потребность в глюкозе. Это может быть одним из факторов, обуславливающих визуализацию при позитронно-

эмиссионной томографии (ПЭТ) снижения накопления ^{18}F -фтордезоксиглюкозы (^{18}F -ФДГ) в области эпилептического очага в межприступном периоде. Ещё одной причиной снижения аккумуляции ^{18}F -ФДГ в интериктальном периоде может быть снижение активности комплексов дыхательной цепи в клетках эпилептического очага [22–24].

Возникновение потенциала действия в одном нейроне приводит к его распространению на все нейроны патологического очага (гиперсинхронизация и спайковая активность на электроэнцефалограмме). Морфологические исследования тканей резецированных очагов выявили снижение разветлённости дендритных окончаний нейронов и замыкание их возбуждающих синапсов друг на друге [25]. Перифокально эпилептическому очагу со временем увеличивается количество тормозных синапсов, и развивается гиперполяризация, что служит препятствием распространению пароксизмальных импульсов из очага. При развитии импульса происходит торможение за счёт перифокальной зоны и немногочисленных тормозных окончаний в самом очаге, что на электроэнцефалограмме (ЭЭГ) регистрируется в виде медленной волны, размеры которой превышают размеры эпилептического очага [25].

Развитие потенциала действия в нейронах ведёт к высвобождению нейромедиаторов (рис. 1, 2). Наиболее распространённая система возбуждения-торможения включает медиаторы глутамата/гамма-

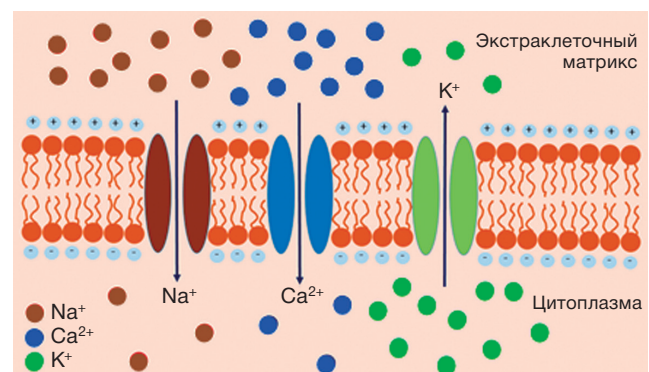


Рис. 1. Ионные токи при потенциале действия. Цитоплазматическая концентрация ионов K^+ значительно превышает экстраклеточную, а Na^+ и Ca^{2+} — наоборот. При развитии потенциала действия открываются Na^+ и Ca^{2+} -каналы, после — K^+ -каналы, по которым ток идёт по градиенту концентрации.

Fig. 1. Ionic currents during the action potential. The cytoplasmic concentration of K^+ ions significantly exceeds their extracellular concentration, in contrast to the concentration of Na^+ and Ca^{2+} . During the propagation of the action potential, Na^+ and Ca^{2+} — channels and later K^+ channels are opening, that provides a concentration gradient for ions to flow.

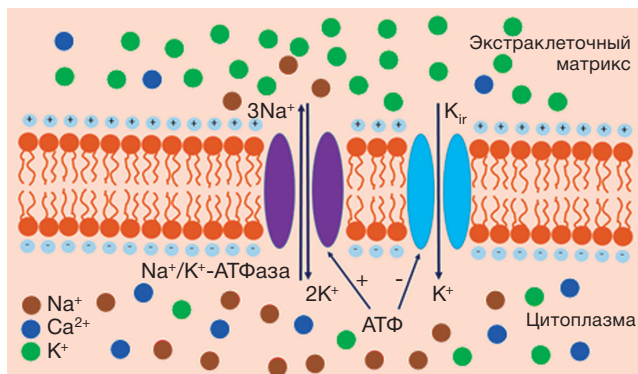


Рис. 2. Механизм снижения концентрации K⁺ в экстраклеточном матриксе. Снижение концентрации K⁺ в экстраклеточном матриксе после потенциала действия происходит в основном за счёт действия 3Na⁺/2K⁺-АТФазы и каналов внутреннего выпрямления K_{ir}. Для работы АТФазы необходимо наличие аденозинтрифосфата в цитоплазме, в то время как повышение концентрации аденозинтрифосфата ведёт к снижению активности каналов K_{ir}.

Fig. 2. Mechanism for the decrease of the K⁺ ions' concentration in the extracellular matrix. The decrease of the K⁺ ions' concentration in the extracellular matrix generally results from the effect of 3Na⁺/2K⁺ adenosine triphosphatase and inward rectifying potassium channels K_{ir}. Functioning of adenosine triphosphatase requires the presence of adenosine triphosphate in the cytoplasm, whereas the increase of the adenosine triphosphate concentration leads to the decrease of the K_{ir} channels' activity.

аминомасляной кислоты [26–28]. Эффект развития потенциала действия зависит от того, в каком окончании (тормозном или возбуждающем) он возник. При этом любое высвобождение нейромедиатора сопровождается расходом энергии [2]. Таким образом, вне зависимости от того, что мы наблюдаем — возбуждение или торможение, на ПЭТ с ¹⁸F-ФДГ этот процесс будет визуализироваться как зона гиперметаболизма [29]. Более того, после выброса нейромедиатора возникает необходимость в синтезе его новой порции. Процесс транспорта везикулы в синаптическое окончание нейрона может занимать от нескольких часов до нескольких дней [22]. В течение этого времени повышается расход энергии и, соответственно, метаболизм глюкозы [30].

Выброс тормозного медиатора гамма-аминомасляной кислоты (ГАМК) приводит к гиперполяризации мембран в основном за счёт открытия хлорных каналов, что препятствует распространению epileptического импульса [22]. Синтез ГАМК и её экзоцитоз также требует активных затрат энергии, в результате чего зоны активного торможения при ПЭТ-исследовании в иктальном периоде тоже визуализируются как очаги гиперметаболизма

¹⁸F-ФДГ [29]. Таким образом, зона патофизиологических изменений включает в себя непосредственно epileptический очаг и перифокальную зону, препятствующую распространению импульса из очага. При развитии epileptического припадка в каждой из этих зон при ПЭТ-исследовании наблюдается гиперметаболизм ¹⁸F-ФДГ, так как в очаге происходит активный выброс возбуждающих медиаторов, а в перифокальном окружении — попытка компенсаторного торможения и активный экзоцитоз ГАМК. Кроме того, подобные повышения метаболизма можно зарегистрировать в контралатеральной гомотопной зоне, а также в иных областях, функционально связанных с очагом коллатеральными [28]. В то же время постоянная фоновая гиперполяризация в перифокальной зоне, вероятно, может приводить к снижению общей функциональной активности окружения очага, что в свою очередь приводит к снижению потребления глюкозы и появлению гипометаболической области, охватывающей очаг и перифокальную зону, при ПЭТ-исследовании с ¹⁸F-ФДГ в межприступном периоде [31].

Таким образом, на клеточном уровне в качестве основных механизмов снижения метаболизма ¹⁸F-ФДГ в интериктальном периоде можно выделить снижение захвата глюкозы из сосудистого русла в ответ на тормозные воздействия в перифокальной зоне, а также снижение количества активных нейронов вследствие их истощения и гибели. В то же время гиперметаболизм в период приступа и в течение двух суток после него связан с резким увеличением потребления глюкозы в связи с необходимостью компенсаторного синтеза и транспорта нейромедиаторов. Включение в зону патоморфологических изменений, помимо epileptического очага, перифокального тормозного окружения объясняет результаты многих метаанализов, указывающих на значительное превышение размеров зоны гипометаболизма ¹⁸F-ФДГ реальных размеров очага при ПЭТ-исследовании в интериктальном периоде [32, 33]. В то же время увеличение размеров резецируемой зоны до размеров гипометаболической области не показало корреляции с улучшением исходов операции, т.е. изменения в перифокальной зоне зачастую обратимы [34].

ФОРМИРОВАНИЕ НАПРАВЛЕНИЙ ТАКТИКИ ЛЕЧЕНИЯ ЭПИЛЕПСИИ

Представление о наличии фокальной аномалии, обуславливающей судорожные припадки, привело к предположению о возможности хирургического

лечения эпилепсии. Первую хирургическую операцию по удалению эпилептического очага провёл в 1886 году хирург Виктор Хорсли, тесно сотрудничавший с Джоном Джексоном. Операция была проведена 22-летнему мужчине, страдающему с 7 лет эпилептическими моторными припадками после черепно-мозговой травмы. Так как на тот момент уже была сформулирована концепция моторного гомункулуза, и локализация посттравматического рубца совпадала с предполагаемой локализацией очага моторной активности, вызывающего припадки, было произведено удаление соответствующего участка моторной извилины. Исходом хирургической операции стало прекращение эпилептических припадков. Таким образом, была доказана возможность хирургического лечения эпилепсии [35]. Несомненно, вмешательства на мозге сопровождались множеством осложнений, помимо этого, определить локализацию очага не всегда представлялось возможным, особенно при мультифокальной эпилепсии, что привело к доминированию фармакологического направления лечения эпилепсии.

Многие исследователи предлагали и испытывали медикаментозные средства для подавления активности эпилептоидных очагов. Первым препаратом, нашедшим применение в терапии эпилепсии, стал бромид калия. Его противоэпилептические свойства (снижение частоты приступов и вызов «бессилия») случайно обнаружил С. Уилкс в 1857 году. Немного позже, в 1888 году, П.И. Ковалевский отмечал положительный эффект от длительного использования бромистого лития [2].

В 1912 году был открыт противосудорожный эффект фенобарбитала, который широко вошёл в практику лечения эпилепсии и являлся предпочтительным препаратом вплоть до 1960 года [14]. В 1940-х годах в практику использования начал входить фенитоин, являющийся производным барбитуратов, эффективность которого была показана ещё в 1938 году. В отличие от бромистых соединений и фенобарбитала, фенитоин не обладал выраженным седативным эффектом. В дальнейшем вместе с активным фармакологическим поиском химически родственных барбитуратам соединений с противосудорожной активностью проводились исследования химических соединений других групп, что привело к созданию трёх поколений противосудорожных препаратов [2].

Первое поколение представляет собой производные барбитуратов. Второе появилось в период с 1960 по 1975 год и включает в себя карбамазепин,

вальпроат и бензодиазепины, являющиеся химически неродственными барбитуратам. Разработка третьего поколения противосудорожных лекарственных средств началась в 1980-х годах. Это поколение препаратов позиционируется как средства целенаправленного действия, мишенью которых является один из критически важных механизмов развития эпилепсии [1]. Для дальнейшего развития фармакотерапии требовалось совершенствование представлений о биохимической природе изменений в эпилептическом очаге. Развитие физиологии позволило сформировать представление о потенциалах действия и синаптической передаче, а появление ЭЭГ — выявить отличия в электрической активности эпилептического очага и интактных участков коры. Это привело к первым попыткам изучения особенностей формирования потенциалов действия эпилептических нейронов и работы их ионных каналов, а также рецепторов к нейромедиаторам [2].

На данный момент определено, что в основе эпилепсии лежат каналопатии. Выявлено порядка 1000 генов, связанных с развитием ионных каналов и рецепторов для нейротрансмиттеров, генетические аномалии которых могут приводить к развитию эпилепсии. При этом большая часть нарушений связана с аномалиями метаболизма, где эпилепсия является лишь одним из симптомов [13].

Симптоматическая терапия эпилепсии с помощью противосудорожных препаратов, как правило, основана на одном или нескольких из следующих четырёх механизмов действия:

- 1) модуляция потенциалзависимых каналов (натриевых — фенитоин, карбамазепин; кальциевых — этосуксимид; калиевых — ретигабин);
- 2) усиление ГАМК-опосредованной тормозной передачи путём активации ГАМК-рецепторов (бензодиазепины);
- 3) подавление глутаматных рецепторов (перампанел);
- 4) модулирование высвобождения нейротрансмиттеров посредством пресинаптического действия (леветирацетам) [36].

В большинстве случаев эпилепсия поддаётся медикаментозному лечению. Тем не менее при фокальной эпилепсии (чаще всего височной локализации) от 20 до 70% пациентов, по разным оценкам, являются фармакорезистентными [37, 38]. В таких случаях может применяться комбинированная лекарственная терапия (например, модулятор натриевых каналов и препарат с ГАМК-эргическими

свойствами [39]) либо нелекарственная терапия. К последней относят кетогенную диету, различные способы электростимуляции мозга, генную терапию и т.д. Особое место в этом списке занимают хирургические способы лечения эпилепсии [13, 40].

МЕТОДЫ ВИЗУАЛИЗАЦИИ ЭПИЛЕПТОГЕННЫХ ОЧАГОВ

Первым методом диагностики и определения местоположения эпилептического очага стал метод ЭЭГ, история которого началась в 1875 году с регистрации Р. Кейтоном электрических потенциалов с открытой коры мозга кроликов и обезьян. Позже, в 1920-х годах, Х. Бергер опубликовал работы о регистрации электропотенциалов с кожи головы человека и с открытой коры головного мозга [41, 42]. Методом заинтересовались неврологи У. Леннокс и Ф. Гиббс, описавшие в 1930-х годах паттерны разных видов эпилептических припадков [43, 44]. С 1930 года У. Пенфилд и Г. Джаспер начали проводить хирургические операции по удалению эпилептических очагов с предварительным определением их локализации с помощью ЭЭГ, при этом использовались чрескожная и кортикальная ЭЭГ, глубинные электроды [45]. Хирургическое удаление эпилептогенной зоны с применением ЭЭГ-картирования до сих пор остаётся одним из самых эффективных методов лечения фармакорезистентной эпилепсии [46–48].

Открытие в 1895 году В. Рентгеном рентгеновских лучей привело к возникновению следующего этапа изучения эпилептических очагов — нейровизуализации [49]. Одним из первых таких исследований являлась пневмоэнцефалография, изобретённая У. Денди в 1918 году. Метод заключается в рентгеновской визуализации желудочков головного мозга и других ликворосодержащих пространств после введения воздуха в дуральный мешок путём инъекции, что позволяло очертить границы желудочковой системы мозга на рентгеновском снимке [50], однако описанная методика в ряде случаев была болезненна и сопровождалась развитием осложнений.

Появление рентгеноконтрастных препаратов и внедрение ангиографических исследований сделало возможным визуализацию сосудов мозга. В дальнейшем ангиографические методики применялись совместно с пневмоэнцефалографией [49].

Наконец, изобретение в 1968 году Г. Хаунсфилдом рентгеновской компьютерной томографии (КТ), при проведении которой появилась возмож-

ность дифференцировать различные структуры головного мозга и границы серого и белого вещества, в значительной степени перевернуло взгляды на природу целого ряда заболеваний центральной нервной системы. В том числе появилась возможность визуализации эпилептических очагов, и к 1976 году авторы сообщили о 1702 пациентах, у которых в 2/3 случаев были выявлены очаги органического поражения мозга, являющиеся причиной возникновения эпилепсии [49].

В 1973 году Полом Лотербуром был разработан метод магнитно-резонансной томографии (МРТ) [51]. К сожалению, на фоне появления КТ потенциал МРТ оценили не сразу, и лишь в 1980 году было проведено первое исследование мозга пациента методом МРТ. Надо отметить, что проблемы интерпретации МРТ-изображений привели к тому, что только к 1992 году накопилось достаточно данных, доказывающих преимущества МРТ по сравнению с КТ у пациентов с эпилепсией. Особую роль сыграла возможность визуализации склеротических изменений гиппокампа, которые ассоциировали с эпилептическими очагами. Ещё позже была определена возможность визуализации и мелких аномалий развития коры [52].

В настоящее время, в соответствии с Европейским консенсусом (European Consensus Statement, 2005/2021), для постановки диагноза эпилепсии необходимы клинические данные, а также данные ЭЭГ и МРТ [53, 54]. Результаты метаанализов показывают высокую вероятность исчезновения эпилептических припадков или уменьшения их проявлений после операции в случае определения зоны изменений на МРТ [55–57]. Однако в случаях отсутствия органических изменений по данным МРТ или при противоречащих друг другу данных ЭЭГ и МРТ эффективность результатов хирургического вмешательства снижается. В таких случаях хирургическое вмешательство нередко откладывается, что при длительном отсутствии эффективного лечения приводит к нарастанию клинической симптоматики, формированию вторичных очагов и усложняет локализацию эпилептических очагов и, соответственно, хирургическое лечение [55].

В атипичных и клинически неоднозначных случаях золотым стандартом диагностики эпилептогенных очагов является инвазивная методика — внутричерепная ЭЭГ. Этот метод высокоинвазивен, сопряжён с риском развития операционных осложнений и в ряде случаев не позволяет достоверно определить эпилептические очаги, так как его

чувствительность снижается при наличии множественных источников эпилепсии. В связи с этим остаётся актуальным вопрос поиска неинвазивных методов определения локализации очагов эпилептогенной активности или комбинации различных исследований в рамках гибридных технологий или комплексного анализа.

В последнее десятилетие для поиска эпилептоидных очагов активно исследуются методы функциональной МРТ [58], МРТ-спектроскопии, а также гибридные методики SISCOM[41] и ПЭТ/КТ [59, 60]. У метода ПЭТ/КТ в диагностике эпилепсии существует ряд недостатков, таких как низкая анатомическая детализация мелких структур головного мозга, а также излишняя лучевая нагрузка от рентгеновской КТ. Этим недостаткам лишён современный гибридный метод ПЭТ/МРТ, позволяющий одновременно изучать функциональные и анатомические особенности головного мозга [61].

МЕТОД SISCOM

Отмечено, что в эпилептическом очаге во время приступа происходит усиление кровотока. Это позволяет провести перфузионную сцинтиграфию

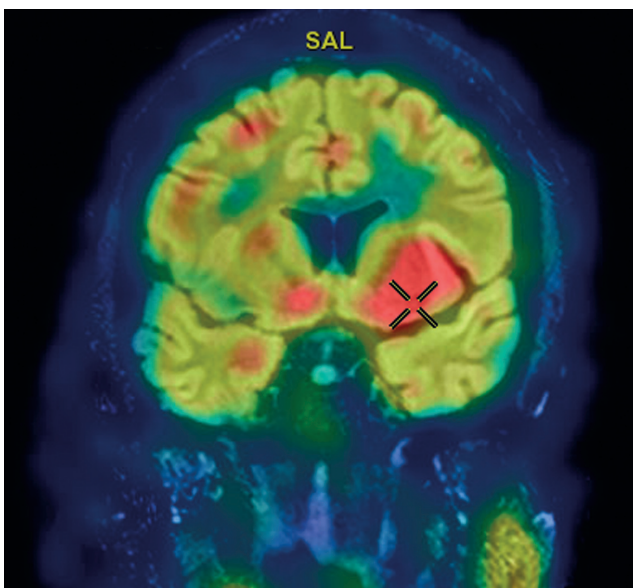


Рис. 3. Объединённое изображение SISCOM (однофотонная эмиссионная компьютерная томография, совмещённая с магнитно-резонансной томографией головного мозга, во время сложного парциального припадка), демонстрирующее усиление перфузии в базальных ядрах и островковой доле левой гемисферы. (Изображение из архива ФГБУ ФЦМН ФМБА России).

Fig. 3. A fused SISCOM image (SPECT of the brain performed during a complex partial seizure combined with MRI of the brain) demonstrating hyperperfusion in the basal ganglia and insula of the left hemisphere (courtesy of FSBI «FCMN» FMBA of Russia).

мозга у пациента не только в интериктальном периоде, но и непосредственно во время (или сразу после) приступа, начало которого можно определить по клиническим проявлениям (судорожному припадку) или по данным ЭЭГ, если приступ бессимптомный. В качестве структурно-анатомической карты в таких случаях часто используют данные МРТ, получаемые сразу после проведения сцинтиграфии.

Метод SISCOM (Subtraction Ictal SPECT Co-Registered to MRI — субтракционная иктальная ОФЭТ, совмещённая с МРТ) основан на вычитании данных перфузионной однофотонной эмиссионной КТ (ОФЭКТ) в межприступный период из данных иктального исследования и сопоставлении полученных результатов с данными МРТ [37, 62]. SISCOM не относится к стандартным методам исследования при предоперационном определении локализации эпилептического очага, но его использование может предоставить дополнительную информацию о точной локализации очага, что особенно важно при отсутствии выявленных по МРТ патологических изменений. При этом в качестве радиофармацевтических лекарственных препаратов чаще всего используются гексаметилпропиленаминоксим (hexamethylpropylene-amineoxime, HMPAO) или димер этилцистеината (ethylcysteinate dimer, ECD), меченные ^{99m}Tc [59]. В Российской Федерации в настоящее время используются только радиофармацевтические лекарственные препараты на основе ^{99m}Tc-HMPAO.

В межприступный период эпилептический очаг характеризуется либо сниженной, либо нормальной перфузией, а во время приступа он визуализируется как очаг гиперперфузии. Локализация очага при наличии патологических изменений в значительной степени коррелирует с данными ПЭТ и МРТ [48, 59]. Известно, что в ряде случаев изменения перфузии могут визуализироваться контралатерально реальному первичному очагу. E.L. So в 2002 году описан случай, когда резекция такого очага, выявленного с помощью ОФЭКТ у мальчика 14 лет с судорожными припадками, сопровождавшимися потерей сознания, привела к улучшению клинической симптоматики: эпилептические припадки перестали сопровождаться обмороками. Подобные участки гипоперфузии могут соответствовать вторичным эпилептическим очагам, что объясняет частичное улучшение клинической картины после резекции [63].

На рис. 3 представлены изображения SISCOM головного мозга пациента со сложными парциаль-

ными припадками, демонстрирующие усиление перфузии в переднем полюсе правой височной доли, преимущественно в медиальной области [64].

МАГНИТНАЯ РЕЗОНАНСНАЯ ТОМОГРАФИЯ, ФУНКЦИОНАЛЬНАЯ МАГНИТНАЯ РЕЗОНАНСНАЯ ТОМОГРАФИЯ

Согласно рекомендациям Комиссии по диагностическим методам Международной лиги по борьбе с эпилепсией (International League Against Epilepsy, ILAE), протокол исследования МРТ головного мозга при эпилепсии должен включать T1-взвешенные изображения в трёх проекциях, T2-взвешенные изображения с подавлением сигнала от жидкости (FLAIR) и последовательность спинного эха в косокорональной проекции, перпендикулярной длинной оси гиппокампов. Дополнительно рекомендовано проводить исследование в режиме T1 после введения гадолинийсодержащих контрастных препаратов [65].

Рекомендуемая напряжённость магнитного поля МРТ-сканера составляет 3,0 Тесла, однако возможно выполнение исследований и на сканере с напряжённостью магнитного поля 1,5 Тесла, с учётом того, что пространственное разрешение может быть недостаточным для выявления некоторых клинически значимых структурных изменений, например мелких участков фокальной корковой дисплазии [66].

Для повышения информативности исследования может быть проведена функциональная МРТ. Методика основана на эффекте BOLD (Blood Oxygen Level Dependent imaging), т.е. на различии свойств гемоглобина в различных его состояниях: диамагнитных в оксигенированном состоянии и парамагнитных — в деоксигенированном. При разном соотношении концентрации оксигенированного и деоксигенированного гемоглобина в крови получают разную интенсивность МРТ-сигнала.

Активация нервных центров при выполнении тестового задания приводит к локальному повышению кровотока в соответствующем участке мозга с увеличением насыщения гемоглобина кислородом, т.е. к незначительному увеличению BOLD-сигнала. Методику функциональной МРТ применяют для предоперационного картирования различных функциональных центров в мозге и планирования хирургического лечения; проведение подобного исследования требует специального оборудования [67].

Наиболее частые изменения, выявляемые при МРТ у пациентов с эпилепсией в зоне эпилептического очага, соответствуют склерозу гиппокампов

(44,5% у взрослых пациентов, 15,0% у детей), опухлям головного мозга (23,6%), порокам развития коры (20,0% у взрослых, 39,3% у детей). Самый часто встречающийся из врождённых пороков — фокальная корковая дисплазия — составляет до 70,6% всех аномалий развития коры головного мозга. На МРТ могут выявляться и другие кортикальные аномалии, такие, например, как полимикрия и гетеротопия серого вещества, сосудистые мальформации, глиальные рубцы, инфекционные и другие изменения [67, 68]. У 30–50% пациентов с эпилепсией структурные изменения на МРТ выявить не удаётся, либо имеется несоответствие между результатами МРТ, данными ЭЭГ и клинической картиной [69, 70]. В этих случаях для локализации эпилептического очага и оценки его резектабельности могут применяться радиологические методы исследования, в том числе ПЭТ, а также новый гибридный метод ПЭТ/МРТ, позволяющий более детально исследовать на МРТ структуру мозга в выявленных при ПЭТ участках гипометаболизма и обнаружить малозаметные изменения [71].

ПОЗИТРОННАЯ ЭМИССИОННАЯ ТОМОГРАФИЯ ГОЛОВНОГО МОЗГА

В диагностике эпилептических очагов наиболее широкое применение нашла ПЭТ с ¹⁸F-ФДГ. С одной стороны, фтордезоксиглюкоза является наиболее распространённым и доступным препаратом, с другой — её использование может быть достаточно эффективным. Аномалии метаболизма ¹⁸F-ФДГ в эпилептических очагах с применением метода ПЭТ исследуются на протяжении трёх десятилетий [72]. Препарат вводится внутривенно и легко проникает через гематоэнцефалический барьер. Как аналог глюкозы, в мозге он проникает в нейроны, где фосфорилируется гексокиназой, превращаясь в ¹⁸F-дезоксиглюкозо-6-фосфат, который, в отличие от метаболита глюкозы глюкозо-6-фосфата, не участвует в дальнейших реакциях синтеза АТФ и накапливается в клетках [73].

В межприступный период эпилептический очаг определяется на изображениях ПЭТ как зона гипометаболизма. В межприступный период в эпилептических очагах отсутствуют зоны гиперметаболизма, и снижение накопления ¹⁸F-ФДГ в потенциальных очагах чувствительно, но неспецифично для эпилепсии. В этой связи крайне важна интерпретация данных ПЭТ совместно с данными КТ или МРТ для визуализации структурных изменений в зонах гипометаболизма [72, 74].

Проведение ПЭТ-исследования в момент эпилептического приступа сопряжено с рядом ограничений, одними из которых являются неконтролируемые движения пациента, однако подобных исследований опубликовано крайне мало. Помимо этого, период полураспада ^{18}F -ФДГ составляет 110 минут, для её распределения и накопления в клетках необходимо не менее 30 минут, а в большинстве протоколов период времени между введением радиофармацевтических лекарственных препаратов и началом исследования составляет 60 минут [29]. С тем, что предсказать начало эпилептического приступа за час до его возникновения практически невозможно, связаны основные трудности регистрации иктального ПЭТ-исследования. В отдельных работах описаны случаи случайной регистрации иктальной ПЭТ, при этом начало приступа, как правило, определяется с помощью ЭЭГ, регистрируемой параллельно с ПЭТ. В иктальный период и некоторое время после него происходит значительное увеличение метаболизма ФДГ в эпилептическом очаге на фоне неизменённой паренхимы мозга [63].

В 1994 году Н.Т. Chugani и J.R. Conti [29] была предпринята первая попытка классификации гиперметаболических изменений, выявляемых методом ПЭТ во время эпилептического приступа. У 18 детей из 139 обследованных на ЭЭГ определялись признаки непредвиденных эпилептических приступов, и вместе с этим были зарегистрированы очаги гиперметаболизма по данным ПЭТ. Авторы выделили три основных группы очагов: с асимметричными зонами повышенного накопления ^{18}F -ФДГ, с симметричным гиперметаболизмом и с неизменённым метаболизмом ^{18}F -ФДГ в полосатом теле и таламусе, но наличием изменений в других областях. У нескольких пациентов присутствовали признаки эпилептического приступа на ЭЭГ, но отсутствовал гиперметаболизм ^{18}F -ФДГ. В этих случаях приступ начинался как минимум через 20 минут после введения ^{18}F -ФДГ, был непродолжительным и не сопровождался судорогами [29].

Снижение метаболизма ^{18}F -ФДГ в эпилептическом очаге в интериктальный период и повышение — в иктальный коррелирует с данными SISCOM, согласно которым в межприступный период в очаге наблюдается гипоперфузия, а во время приступа — гиперперфузия. При этом в большинстве сравнительных анализов SISCOM и ПЭТ размеры очага, выявляемого с помощью ПЭТ, превышают размеры очага, выявляемого при помощи МРТ, ЭЭГ и SISCOM [48, 59].

В исследованиях метаболизма ^{18}F -ФДГ в течение 48 часов после приступа у пациентов с продолжительным интериктальным периодом продемонстрировано увеличение метаболизма в течение первых 24 часов, пик накопления на вторые сутки и возвращение метаболизма к исходным показателям через 48 часов [30]. Гипометаболизм глюкозы в предполагаемом эпилептическом очаге в межприступный период выявляется на ПЭТ в 50–80% случаев, при этом локализация зон метаболизма в большинстве случаев (75%) соответствует структурным изменениям, выявленным на МРТ, при наличии на МРТ структурных изменений. В случае совпадения локализации эпилептического очага по данным ЭЭГ и ПЭТ хирургическое вмешательство позволяет добиться ремиссии значительного количества пациентов с фармакорезистентной эпилепсией (до 90% при отсутствии дополнительных очагов гипометаболизма, расположенных вне зоны резекции) [59, 73, 75, 76].

В ряде случаев при так называемой МР-негативной эпилепсии топическая локализация области гипометаболизма на ПЭТ помогает прицельно пересмотреть данные МРТ в участках мозга, соответствующих зонам метаболизма, и выявить малозаметные структурные изменения. Это имеет особое значение при мелких фокальных корковых дисплазиях. Часть обнаруженных очагов гипометаболизма не находит подтверждения по данным МРТ, тем не менее хирургическая резекция данной области, проводимая с использованием внутричерепной ЭЭГ, в большинстве случаев приводит к улучшению клинической симптоматики вплоть до полного исчезновения приступов. Стоит также отметить, что у части пациентов (до 30%) МР-негативный эпилептический очаг визуализируется контралатерально данным ЭЭГ, в таких случаях приоритетными являются данные ЭЭГ (внутричерепная ЭЭГ) [37, 59] (рис. 4).

Особенностью визуализируемой области гипометаболизма ^{18}F -ФДГ является то, что её размеры значительно превышают реальные размеры эпилептогенного очага, часто распространяясь на ипсилатеральные лобную и теменную доли. В этой связи сопоставление результатов ПЭТ-исследования с анатомическими данными является необходимым, особенно при предоперационном планировании пациентов с фармакорезистентной эпилепсией. В рамках гибридного ПЭТ/КТ-исследования данные КТ позволяют анатомически локализовать очаг гипометаболизма, но визуализация

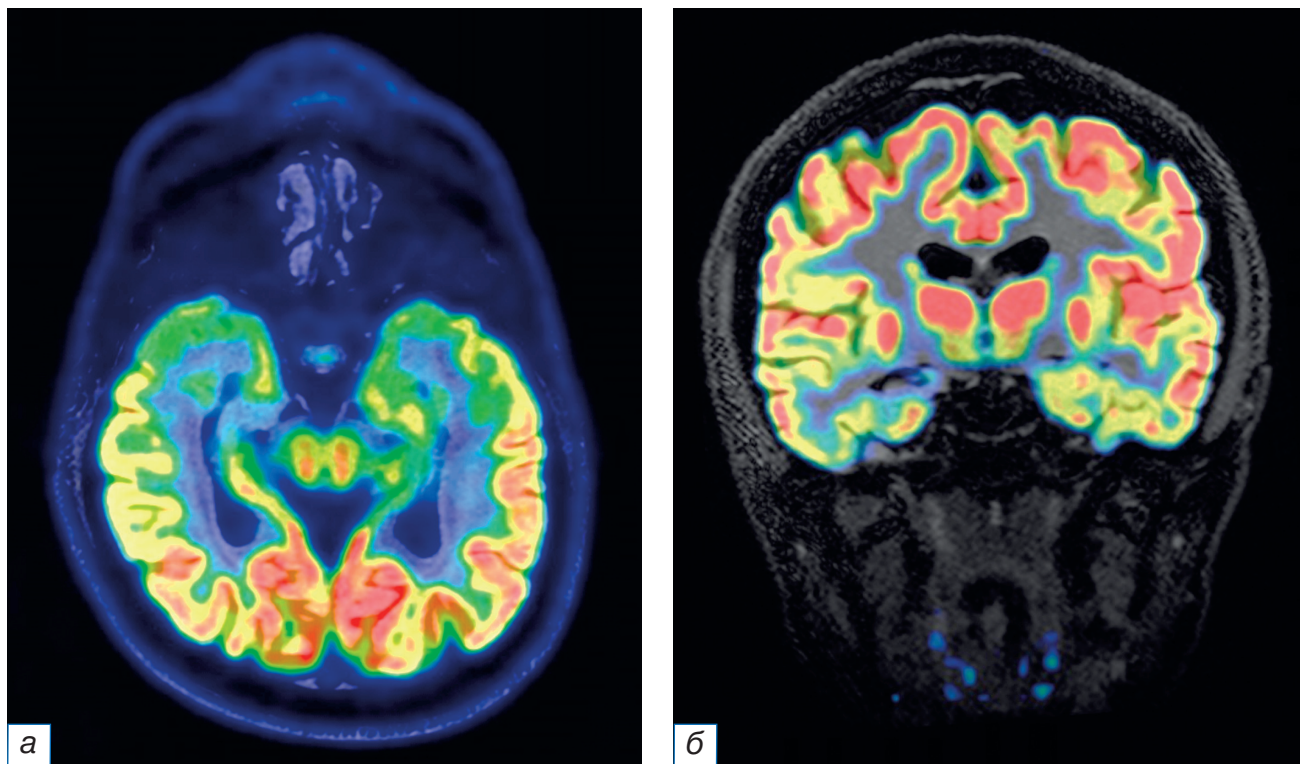


Рис. 4. Совмещённые изображения позитронно-эмиссионной и магнитно-резонансной томографии головного мозга (импульсная последовательность FLAIR) в аксиальной (а) и корональной (б) плоскостях. Значимое снижение накопления ¹⁸F-ФДГ в головке и теле правого гиппокампа. (Изображение из архива ФГБУ ФЦМН ФМБА России).

Fig. 4. Combined positron emission tomography combined and fMRI images obtained in the axial (a) and coronal (b) planes. Significant reduction of the ¹⁸F-FDG uptake is noted in the right hippocampus head and corpus (courtesy of FSBI «FCMN» FMBA of Russia).

зоны структурных изменений, соответствующих эпилептическому очагу, на компьютерных томограммах затруднена в связи с недостаточной тканевой контрастностью; кроме того, исследование КТ сопряжено с дополнительной лучевой нагрузкой.

В настоящее время представляет научный интерес гибридный метод ПЭТ/МРТ, обладающий потенциалом повысить диагностическую точность выявления эпилептических очагов [32, 33]. Гибридные сканеры ПЭТ/МРТ активно совершенствуются [77, 78], однако до настоящего времени не получили широкого распространения, и их роль в диагностике эпилепсии ещё предстоит установить. Важно отметить, что подобный сканер в большинстве случаев позволяет получать данные ПЭТ- и МРТ-исследований одновременно (в отличие от ПЭТ/КТ сканеров, где последовательно регистрируются сначала данные ПЭТ, потом КТ, или наоборот, в зависимости от протокола и производителя). Такая особенность сбора данных обеспечивает регистрацию всех данных в каждый момент исследования: таким образом появляется возможность одновременной регистрации и структурно-анатомических, и функциональных параметров [79].

Первые гибридные сканеры ПЭТ/МРТ были установлены в клинических центрах в 2009–2010 годах [80]. Одна из основных проблем совмещения ПЭТ- и МРТ-сканеров — помехи, создаваемые для датчиков МРТ излучением сцинтилляторов в позитронно-эмиссионных датчиках [81]. Создатели сканеров преодолели эти технические трудности двумя разными путями: удаляя гентри для ПЭТ- и МРТ-исследований на достаточное расстояние или изменяя свойства детекторов ПЭТ. Первый способ использовался в системе Philips Ingenuity TF PET/MR, состоящей из отдельных ПЭТ- и МРТ-томографов, отстоящих друг от друга на расстоянии 2,5 м, между которыми пациент последовательно передвигался на подвижном столе от исследования к исследованию, однако при этом терялись преимущества проведения одновременного исследования [82]. Второй технический способ впервые был реализован в томографе Biograph mMR Siemens. При этом в качестве ПЭТ-детекторов использовали лавинные фотодиоды, что позволяло значительно снизить помехи между двумя видами детекции, и установить несколько отдельных колец гентри ПЭТ между датчиками МРТ. Таким

образом, появилась возможность проводить два исследования одновременно [77]. В настоящее время наиболее широкое применение получает именно эта система.

Чувствительность и специфичность гибридного метода ПЭТ/МРТ в выявлении эпилептогенных очагов превышает чувствительность и специфичность отдельного анализа диагностических данных МРТ и ПЭТ [32, 79]. В частности, ^{18}F -ФДГ-ПЭТ демонстрирует значительное преимущество по сравнению с МРТ в выявлении небольших пороков развития (таких как фокальная корковая дисплазия), которые с помощью ПЭТ обнаруживаются в 60–80% случаев, а при МРТ — лишь в 33%. Совместная регистрация ПЭТ и МРТ позволяет топически локализовать зоны гипометаболизма у 46% МРТ-негативных пациентов и подтвердить 12% сомнительных результатов МРТ, что повышает частоту выявления фокальных корковых аномалий до 94% [83], что связано, в том числе, с возможностью пересмотра данных МРТ при выявлении каких-либо аномалий метаболизма и позволяет выявить мелкие структурные изменения, незамеченные или недооценённые ранее.

Важным моментом является то, что ^{18}F -ФДГ, попадая в нейрон, фосфорилируется гексокиназой и не участвует в дальнейшем метаболизме глюкозы, что может иметь значение для пациентов, чувствительных к кетогенной диете, так как для этой группы пациентов повышение уровня глюкозы коррелирует с увеличением вероятности развития эпилептического припадка. В этой связи было предложено использовать ФДГ в качестве ингибитора гликолиза при кетогенной диете [84].

Таким образом, отмечено, что по отношению к селективному анализу ПЭТ и МРТ, использование гибридного метода ПЭТ/МРТ повышает частоту обнаружения фокальной кортикальной дисплазии; предоставляет дополнительную прогностическую информацию (например, одностороннее снижение поглощения ^{18}F -ФДГ при височной эпилепсии характеризуется более благоприятным прогнозом хирургического лечения); позволяет выявлять изменения, не детектируемые каждым из методов по отдельности [85].

В ряде исследований было предложено использовать при ПЭТ/МРТ другие радиофармацевтические лекарственные препараты, помимо ^{18}F -ФДГ. Так, например, ранее было выявлено снижение накопления ^{11}C -флумазенила в эпилептическом очаге. Однако, согласно данным мета-

анализа, ПЭТ-исследование с ^{11}C -флумазенилом по точности не превосходит ПЭТ с ^{18}F -ФДГ и по своей сути отражает только потерю нейронов, экспрессирующих бензодиазепиновые рецепторы [86]. В работе К. Кагана и соавт. [87] у детей с туберозным склерозом продемонстрирован повышенный захват туберкуломами ^{11}C -альфа-метил-триптофана. Показано, что использование этого радиофармацевтического лекарственного препарата при туберозном склерозе повышает точность локализации эпилептического очага и, следовательно, вероятность положительного исхода хирургического лечения. Отмечена также возможность использования ^{11}C -ПК11195 при поиске очагов при энцефалите Расмуссена, так как этот энцефалит характеризуется нейровоспалением и активацией микроглии, которая начинает синтезировать специфический белок-транслокатор, с которым связывается ^{11}C -ПК11195. Следовательно, по накоплению данного радиофармацевтического лекарственного препарата можно выявлять эпилептические очаги не только при энцефалите Расмуссена, но и при ряде других эпилептиформных состояний [88]. Кроме того, было предложено использовать ^{18}F -FCWAY — антагонист рецептора 5-НТ1А. Серотонин опосредует противосудорожный эффект через рецепторы 5-НТ1А. Следовательно, очаги пониженного накопления ^{18}F -FCWAY отражают уменьшение количества этих рецепторов, таким образом появляется возможность определить зоны повышенной вероятности развития эпилептического припадка [89].

В некоторых работах также указывается возможность проведения перфузионной ПЭТ с ^{15}O [29], однако ввиду малого периода полураспада этого радионуклида и необходимости собственного циклотрона этот метод не получил распространения.

Недавно была предложена новая методика — динамическая ПЭТ с ^{18}F -ФДГ. В то время как статическая ПЭТ отражает лишь суммарное потребление глюкозы за определённый временной промежуток (от 5 до 20 минут), динамическая ПЭТ отражает непрерывное изменение объёмной радиоактивности. Суть методики состоит в том, что сканирование начинается ещё до введения радиофармацевтических лекарственных препаратов, а индикатор вводится уже во время сканирования. Сбор данных продолжается подобно серии снимков, фиксирующих изменение концентрации ^{18}F -ФДГ в течение всего интервала сканирования. В случае ПЭТ-исследования с ^{18}F -ФДГ у пациентов

с эпилепсией кинетические процессы могут являться дифференцирующим фактором, поскольку аномальные ткани могут иметь более высокие или более низкие концентрации гексокиназы или различия в функции фермента, что в свою очередь допускает более высокие или низкие скорости кумуляции ^{18}F -ФДГ, а также изменения профиля скорости гликолиза по сравнению с нормальными тканями [72]. Методика динамической ПЭТ представляет научный и практический интерес и видится перспективной с учётом развивающихся технологий, скорости сбора данных и качества обработки гибридных исследований.

ЗАКЛЮЧЕНИЕ

Представления о генезе, возможностях диагностики и методах лечения эпилепсии в истории медицины неоднократно претерпевали существенные изменения. Проблема детальной локализации эпилептического очага и оценка его резектабельности сохраняет актуальность в настоящее время, а результаты хирургического лечения пациентов с фармакорезистентной эпилепсией неразрывно связаны с точностью диагностики.

Несмотря на большое разнообразие применяемых диагностических методик, оптимальный алгоритм предоперационного обследования пациентов с эпилепсией до сих пор является предметом научных дискуссий. Новый гибридный метод ПЭТ/МРТ позволяет получать дополнительную информацию о локализации эпилептических очагов, является более чувствительным и специфичным в выявлении мелких аномалий развития коры головного мозга по сравнению с селективным применением ПЭТ или МРТ, а также позволяет сократить время исследования по сравнению с выполнением пациенту ПЭТ и МРТ по отдельности, что более комфортно для пациентов, а исследователям позволяет симультанно изучать быстрые процессы. При проведении исследования на современных аппаратах ПЭТ/МРТ одновременно ведётся анализ анатомо-морфологических данных и функциональной активности мозга, что гарантирует полное соответствие получаемых изображений и исключает изменения структурных аномалий с течением времени.

Дальнейшее исследование возможностей гибридного метода ПЭТ/МРТ представляет научный интерес, так как обладает потенциалом улучшения результатов хирургического лечения пациентов с фармакорезистентной эпилепсией.

ДОПОЛНИТЕЛЬНАЯ ИНФОРМАЦИЯ

Источник финансирования. Работа выполнена в рамках НИР «Разработка показаний для применения гибридного метода ПЭТ-МРТ при планировании хирургического лечения у пациентов с эпилепсией», шифр: 03.02.VY.

Конфликт интересов. Авторы декларируют отсутствие явных и потенциальных конфликтов интересов, связанных с публикацией настоящей статьи.

Вклад авторов. А.А. Юрченко, Т.М. Ростовцева, М.А. Каралкина — поисково-аналитическая работа, написание текста статьи; И.А. Знаменский, М.Б. Долгушин — разработка концепции, обсуждение результатов, редактирование. Авторы подтверждают соответствие своего авторства международным критериям ICMJE (все авторы внесли существенный вклад в разработку концепции, проведение исследования и подготовку статьи, прочли и одобрили финальную версию перед публикацией).

ADDITIONAL INFORMATION

Funding source. The study was performed as part of the research project “Developing Indications for the Use of Hybrid PET-MRI When Planning Surgery in Patients With Epilepsy”, code: 03.02.VY.

Competing interests. The authors declare that they have no competing interests.

Authors' contribution. A.A. Yurchenko, T.M. Rostovtseva, M.A. Karalkina — search and analytical work, manuscript writing; I.A. Znamenskiy, M.B. Dolgushin — development of the conception of the work, discussion of the results, editing. The authors made a substantial contribution to the conception of the work, acquisition, analysis of literature, drafting and revising the work, final approval of the version to be published and agree to be accountable for all aspects of the work.

ЛИТЕРАТУРА / REFERENCES

1. Löscher W, Klein P. The Pharmacology and clinical efficacy of antiseizure medications: From bromide salts to cenobamate and beyond. *CNS Drugs*. 2021;35(15):935–963. doi: 10.1007/s40263-021-00827-8
2. Новиков А.Е. Эпилептология: факты, личности, приоритеты. Иваново: ПресСто, 2018. 228 с. [Novikov AE. Epileptology: Facts, personalities, priorities. Ivanovo: PresSto; 2018. 228 p. (In Russ).]
3. Руднев В.И., Карпов В.П. Гиппократ. Избранные книги. Москва, 1936. 736 с. [Rudnev VI, Karpov VP. Hippocrates. Selected books. Moscow; 1936. 736 p. (In Russ).]
4. Hall M. Lectures on the nervous system and its diseases. Sherwood, Gilbert, and Piper; 1836. 171 p.
5. Eadie MJ. Cortical epileptogenesis: Hughlings Jackson and his predecessors. *Epilepsia*. 2007;48(11):2010–2015. doi: 10.1111/j.1528-1167.2007.01163.x

6. Brown-Séguard CE. Course of lectures on the physiology and pathology of the central nervous system: Delivered at the Royal College of Surgeons of England in May, 1858. Lippincott, 1860. 276 p.
7. Kussmaul A, Tenner A. On the nature and origin of epileptiform convulsions. BoD-Books Demand, 1859. 380 p.
8. Van der Kolk S. Professor Schroeder von der Kolk on the minute structure and functions of the spinal cord and medulla oblongata, and on the proximate cause and rational treatment of epilepsys. *Br Foreign Med Chir Rev.* 1860;25(49):73–81.
9. Reynolds JR, Hartshorne H. A system of medicine. HC Lea, 1879. 82 p.
10. Wilks S. Observations on the pathology of some of the diseases of the nervous system. *Guy's Hospital Reports.* 1866;(12):157–244.
11. Eadie M. The epileptology of John Thompson Dickson (1841–1874). *Epilepsia.* 2007;48(1):23–30. doi: 10.1111/j.1528-1167.2006.00908.x
12. Scott J. Selected writings of John Hughlings Jackson. *Am J Psychiatry.* 1958;116(5):479a. doi: 10.1176/AJP.116.5.479-A
13. Anwar H, Khan QU, Nadeem N, et al. Epileptic seizures. *Discoveries.* 2020;8(2):e110. doi: 10.15190/d.2020.7
14. Makievskaya CI, Popkov VA, Andrianova NV, et al. Ketogenic diet and ketone bodies against ischemic injury: Targets, mechanisms, and therapeutic potential. *Int J Mol Sci.* 2023; 24(3):2576.
15. Juhász C, Mittal S. Molecular imaging of brain tumor-associated epilepsy. *Diagnostics.* 2020;10(12):1049. doi: 10.3390/diagnostics10121049
16. Hotka M, Kubista H. The paroxysmal depolarization shift in epilepsy research. *Int J Biochemistry Cell Biology.* 2019;(107): 77–81. doi: 10.1016/j.biocel.2018.12.006
17. Карлов В.А. Учение об эпилептической системе. Заслуга отечественной научной школы // *Эпилепсия и пароксизмальные состояния.* 2017. Т. 9, № 4. С. 76–85. [Karlov VA. The concept of the «Epileptic system» is credited to Russian medical science. *Epilepsy and paroxysmal conditions.* 2017;9(4):76–85. (In Russ.) doi: 10.17749/2077-8333.2017.9.4.076-085
18. Горбачёва Л.Р., Помыткин И.А., Сурин А.М., и др. Астроциты и их роль в патологии центральной нервной системы // *Российский педиатрический журнал.* 2018. Т. 21, № 1. С. 46–53. [Gorbacheva LR, Pomytkin IA, Surin AM, et al. Astrocytes and their role in the pathology of the central nervous system. *Russ Pediatric J.* 2018;21(1):46–53. (In Russ.) doi: 10.18821/1560-9561-2018-21-1-46-53
19. Rossi D. Astrocyte physiopathology: At the crossroads of intercellular networking, inflammation and cell death. *Progress Neurobiol.* 2015;(130):86–120. doi: 10.1016/j.pneurobio.2015.04.003
20. Sun J, Zheng Y, Chen Z, Wang Y. The role of Na⁺-K⁺-ATPase in the epileptic brain. *CNS Neurosci Ther.* 2022;28(9):1294–1302. doi: 10.1111/cns.13893
21. Grisar T, Guillaume D, Delgado-Escuet AV. Contribution of Na⁺, K⁺-ATPase to focal epilepsy: A brief review. *Epilepsy Res.* 1992;12(2):141–149. doi: 10.1016/0920-1211(92)90034-q
22. Камкин А.Г., Киселева И.С. Физиология и молекулярная биология мембран клеток. Москва: Академия, 2008. 592 с. [Kamkin AG, Kiseleva IS. Physiology and molecular biology of cell membranes. Moscow: Academy; 2008. 592 p. (In Russ.)]
23. Пожилова Е.В., Новиков В.Е., Левченкова О.С. Митохондриальный АТФ-зависимый калиевый канал и его фармакологические модуляторы // *Обзоры по клинической фармакологии и лекарственной терапии.* 2016. Т. 14, № 1. С. 29–36. [Senerzhova EV, Novikov VE, Levchenkova OS. Mitochondrial ATP-dependent potassium channel and its pharmacological modulators. *Rev Clin Pharmacol Drug Therapy.* 2016;14(1): 29–36. (In Russ.) doi: 10.17816/RCF14129-36
24. Tenney JR, Rozhkov L, Horn P, et al. Cerebral glucose hypometabolism is associated with mitochondrial dysfunction in patients with intractable epilepsy and cortical dysplasia. *Epilepsia.* 2014;55(9):1415–1422. doi: 10.1111/epi.12731
25. Witte O. Physiological basis of pathophysiological brain rhythms. *Acta Neurobiol Exp.* 2000;60(2):289–297.
26. Харибегашвили А.С., Евтушенко С.К., Иванова М.Ф. О возможных новых нейробиохимических механизмах патогенеза эпилепсии // *Международный неврологический журнал.* 2017. № 2. С. 11–15. [Kharibegashvili AS, Yevtushenko SK, Ivanova MF. Possible new neurochemical mechanisms of epilepsy pathogenesis. *Int Neurol J.* 2017;(2):11–15. (In Russ.) doi: 10.22141/2224-0713.2.88.2017.100192
27. Kim JH, Marton J, Ametamey SM, Cumming P. A review of molecular imaging of glutamate receptors. *Molecules.* 2020;25(20):4749. doi: 10.3390/molecules25204749
28. Ren E, Curia G. Synaptic reshaping and neuronal outcomes in the temporal lobe epilepsy. *Int J Mol Sci.* 2021;22(8):3860. doi: 10.3390/ijms22083860
29. Chugani HT, Conti JR. Classification of infantile spasms in 139 cases: The role of positron emission tomography. *Epilepsia.* 1994;35(8):19.
30. Leiderman DB, Albert P, Balish M. The dynamics of metabolic change following seizures as measured by positron emission tomography with fludeoxyglucose F-18. *Arch Neurol.* 1994; 51(9):932–936. doi: 10.1001/archneur.1994.00540210106019
31. Чистякова О.В., Шпаков А.О. Современные достижения в изучении глюкозных транспортеров в центральной нервной системе // *Цитология.* 2019. Т. 61, № 3. С. 235–246. [Chistyakova OV, Shpakov AO. Modern achievements in the study of glucose transporters in the central nervous system. *Cytology.* 2019;61(3):235–246. (In Russ.) doi: 10.1134/S0041377119030027
32. Oldan JD, Shin HW, Khandani AH, et al. Subsequent experience in hybrid PET-MRI for evaluation of refractory focal onset epilepsy. *Seizure.* 2018;(61):128–134. doi: 10.1016/j.seizure.2018.07.022
33. Grouiller F. All-in-one interictal presurgical imaging in patients with epilepsy: Single-session EEG/PET(f) MRI. *Eur J Nuclear Med Mol Imaging.* 2015;42(7):1133–1143. doi: 10.1007/s00259-015-3045-2
34. Stanisic M, Coello C, Ivanović J, et al. Seizure outcomes in relation to the extent of resection of the perifocal fluorodeoxyglucose and flumazenil PET abnormalities in anteromedial temporal lobectomy. *Acta Neurochirurg.* 2015;157(11):1905–1916. doi: 10.1007/s00701-015-2578-2
35. Horsley V. Brain-surgery. *Brit Med J.* 1886;2(1345):670–675.
36. Sills GJ, Rogawski MA. Mechanisms of action of currently used antiseizure drugs. *Neuropharmacol.* 2020;(168):107966. doi: 10.1016/j.neuropharm.2020.107966
37. Pittau F, Grouiller F, Spinelli L, et al. The role of functional neuroimaging in pre-surgical epilepsy evaluation. *Front Neurol.* 2014;(5):31. doi: 10.3389/fneur.2014.00031
38. West S, Nevitt SJ, Cotton J, et al. Surgery for epilepsy. *Cochrane Database Sys Rev.* 2019;6(6):CD010541. doi: 10.1002/14651858.CD010541.pub3
39. Löscher W, Potschka H, Sisodiya SM, Vezzani A. Drug resistance in epilepsy: Clinical impact, potential mechanisms, and new innovative treatment options. *Pharmacol Rev.* 2020;72(3): 606–638. doi: 10.1124/pr.120.019539
40. Fattorusso A, Matricardi S, Mencaroni E, et al. The pharmacoresistant epilepsy: An overview on existent and new emerging therapies. *Front Neurol.* 2021;(12):674483. doi: 10.3389/fneur.2021.674483
41. Stone JL, Hughes JR. Early history of electroencephalography and establishment of the American Clinical Neurophysiology Society. *J Clin Neurophysiol.* 2013;30(1):28–44. doi: 10.1097/WNP.0b013e31827edb2d
42. Gloor P. Hans Berger and the discovery of the electroencephalogram. *Electroencephalography Clin Neurophysiol.* 1969;(Suppl 28):1–36.
43. Gibbs FA, Davis H. Changes in the human electroencephalogram associated with loss of consciousness. *Am J Physiol.* 1935;(113):49–50.
44. Gibbs FA, Gibbs EL, Lennox WG. Epilepsy: A paroxysmal cerebral dysrhythmia. *Epilepsy Behav.* 2002;3(4):395–401. doi: 10.1016/s1525-5050(02)00050-1

45. Пенфилд В., Эриксон Т. Эпилепсия и мозговая локализация: Патофизиология, лечение и профилактика эпилептических припадков. Москва: Медгиз, 1949. 450 с. [Penfield V, Erickson T. Epilepsy and brain localization: Pathophysiology, treatment and prevention of epileptic seizures. Moscow: Medgiz; 1949. 450 p. (In Russ).]
46. Гриненко О.А., Головтеев А.Л., Коптелова А.М., и др. Хирургия эпилепсии при многоочаговом поражении головного мозга. Опыт лечения детей с туберозным склерозом // *Вестник эпилептологии*. 2014. № 1-2. С. 7–20. [Grinenko OA, Golovtееv AL, Koptelova AM, et al. Surgery of epilepsy with multi-focal brain damage. Experience in the treatment of children with tuberous sclerosis. *Bulletin Epileptol*. 2014;(1-2): 7–20. (In Russ).]
47. Chassoux F, Rodrigo S, Semah F, et al. FDG-PET improves surgical outcome in negative MRI Taylor-type focal cortical dysplasias. *Neurology*. 2010;75(24):2168–2175. doi: 10.1212/WNL.0b013e31820203a9
48. Kudr M, Krsek P, Marusic P, et al. SISCOM and FDG-PET in patients with non-lesional extratemporal epilepsy: Correlation with intracranial EEG, histology, and seizure outcome. *Epileptic Dis*. 2013;15(1):3–13. doi: 10.1684/epd.2013.0560
49. Shorvon SD. A history of neuroimaging in epilepsy 1909–2009. *Epilepsia*. 2009;50(Suppl 3):39–49. doi: 10.1111/j.1528-1167.2009.02038.x
50. Bull JW, Fischgold H. A short history of neuroradiology. In E. Cabanis, ed. *Contribution l'Histoire de la Neuroradiologie Européenne*. Editions Pradel, Paris; 1989. 14 p.
51. Lauterbur PC. Image formation by induced local interactions. Examples employing nuclear magnetic resonance. 1973. *Clin Orthop Relat Res*. 1989;(244):3–6.
52. Cook MJ, Fish DR, Shorvon SD, et al. Hippocampal volumetric and morphometric studies in frontal and temporal lobe epilepsy. *Brain*. 1992;115(4):1001–1015. doi: 10.1093/brain/115.4.1001
53. Riney K, Bogacz A, Somerville E, et al. ILAE classification and definition of epilepsy syndromes with onset at a variable age: Position statement by the ILAE Task Force on Nosology and Definitions. *Epilepsia*. 2022;63(6):1443–1474. doi: 10.1111/epi.17240
54. Bien CG, Granata A, Antozzi C, et al. Pathogenesis, diagnosis and treatment of Rasmussen encephalitis: A European consensus statement. *Brain*. 2005;128(3):454–471. doi: 10.1093/brain/awh415
55. Baumgartner C, Koren JP, Britto-Arias M, et al. Presurgical epilepsy evaluation and epilepsy surgery. *F1000Res*. 2019;(8):F1000 Faculty Rev-1818. doi: 10.12688/f1000research.17714.1
56. Opheim G, van der Kolk A, Bloch KM, et al. 7T epilepsy task force consensus recommendations on the use of 7T MRI in clinical practice. *Neurology*. 2021;96(7):327–341. doi: 10.1212/WNL.00000000000011413
57. Stevelink R, Sanders MW, Tuinman MP, et al. Epilepsy surgery for patients with genetic refractory epilepsy: A systematic review. *Epileptic Dis*. 2018;20(2):99–115. doi: 10.1684/epd.2018.0959
58. Ogawa S, Lee TM, Nayak AS, Glynn P. Oxygenation-sensitive contrast in magnetic resonance image of rodent brain at high magnetic fields. *Magnetic Resonance Med*. 1990;14(1):68–78. doi: 10.1002/mrm.1910140108
59. Fernández S, Donaire A, Seres E, et al. PET/MRI and PET/MRI/SISCOM coregistration in the presurgical evaluation of refractory focal epilepsy. *Epilepsy Res*. 2015;(111):1–9. doi: 10.1016/j.eplepsyres.2014.12.011
60. Wang J, Guo K, Cui B, et al. Individual [18F] FDG PET and functional MRI based on simultaneous PET/MRI may predict seizure recurrence after temporal lobe epilepsy surgery. *Eur Radiol*. 2022;32(6):3880–3888. doi: 10.1007/s00330-021-08490-9
61. Poirier SE, Kwan BY, Jurkiewicz MT, et al. An evaluation of the diagnostic equivalence of 18F-FDG-PET between hybrid PET/MRI and PET/CT in drug-resistant epilepsy: A pilot study. *Epilepsy Res*. 2021;(172):106583. doi: 10.1016/j.eplepsyres.2021.106583
62. Chen T, Guo L. The role of SISCOM in preoperative evaluation for patients with epilepsy surgery: A meta-analysis. *Seizure*. 2016;(41):43–50. doi: 10.1016/j.seizure.2016.06.024
63. So EL. Role of neuroimaging in the management of seizure disorders. *Mayo Clin Proc*. 2002;77(11):1251–1264. doi: 10.4065/77.11.1251
64. [Alabart NB, Parego XS. Imaging in epilepsy: Functional studies. (In Spanish).] *Radiol*. 2012;54(2):124–136. doi: 10.1016/j.rx.2011.05.018
65. Rüber T, David B, Elger CE. MRI in epilepsy: Clinical standard and evolution. *Curr Opin Neurol*. 2018;31(2):223–231. doi: 10.1097/WCO.0000000000000539
66. Opheim G, van der Kolk A, Bloch KM, et al. 7T epilepsy task force consensus recommendations on the use of 7T MRI in clinical practice. *Neurology*. 2021;96(7):327–341. doi: 10.1212/WNL.00000000000011413
67. Van Graan LA, Lemieux L, Chaudhary UJ. Methods and utility of EEG-fMRI in epilepsy. *Quant Imaging Med Surg*. 2015;5(2): 300–312. doi: 10.3978/j.issn.2223-4292.2015.02.04
68. Ingmar B, Roberto S, Gerrit H, et al. Histopathological findings in brain tissue obtained during epilepsy surgery. *N Engl J Med*. 2017;377(17):1648–1656. doi: 10.1056/NEJMoa1703784
69. Guo Z, Zhang C, Wang X, et al. Is intracranial electroencephalography mandatory for MRI-negative neocortical epilepsy surgery? *J Neurosurg*. 2022;1–11. doi: 10.3171/2022.8.JNS22995
70. Galazzo IB, Mattoli MV, Pizzini FB, et al. Cerebral metabolism and perfusion in MR-negative individuals with refractory focal epilepsy assessed by simultaneous acquisition of 18F-FDG PET and arterial spin labeling. *Neuroimage Clin*. 2016;(11):648–657. doi: 10.1016/j.nicl.2016.04.005
71. Ilyas-Feldmann M, Vorderwülbecke B, Steinbrenner M. [Bildgebung in der prächirurgischen Epilepsiediagnostik. (In German).] *Der Nervenarzt*. 2022;93(6):592–598. doi: 10.1007/s00115-021-01180-3
72. Theodore WH, Newmark ME, Sato S, et al. [¹⁸F]Fluorodeoxyglucose positron emission tomography in refractory complex partial seizures. *Ann Neurol*. 1983;14(4):429–437. doi: 10.1002/ana.410140406
73. Oldan JD, Shin HW, Khandani AH, et al. Subsequent experience in hybrid PET-MRI for evaluation of refractory focal onset epilepsy. *Seizure*. 2018;(61):128–134. doi: 10.1016/j.seizure.2018.07.022
74. Willmann O, Wennberg R, May T, et al. The contribution of 18F-FDG PET in preoperative epilepsy surgery evaluation for patients with temporal lobe epilepsy: A meta-analysis. *Seizure*. 2007;16(6):509–520. doi: 10.1016/j.seizure.2007.04.001
75. Wong CH, Bleasel A, Wen L, et al. Relationship between preoperative hypometabolism and surgical outcome in neocortical epilepsy surgery. *Epilepsia*. 2012;53(8):1333–1340. doi: 10.1111/j.1528-1167.2012.03547.x
76. Stanisic M, Coello C, Ivanović J, et al. Seizure outcomes in relation to the extent of resection of the perifocal fluorodeoxyglucose and flumazenil PET abnormalities in anteromedial temporal lobectomy. *Acta Neurochirurg*. 2015;157(11):1905–1916. doi: 10.1007/s00701-015-2578-2
77. Rosenkrantz AB, Friedman K, Chandarana H, et al. Current status of hybrid PET/MRI in oncologic imaging. *Am J Roentgenol*. 2016;206(1):162. doi: 10.2214/AJR.15.14968
78. Джужа Д.А. Гибридные системы ПЭТ/МРТ в онкологии: настоящее и будущее // *Лучевая диагностика. Лучевая терапия*. 2017. Т. 1. С. 51–59. [Juzha DA. Hybrid PET/MRI systems in oncology: Present and future. *Radiat Diagnost. Radiat Therapy*. 2017;(1):51–59. (In Russ).]
79. Shin HW, Jewells V, Sheikh A, et al. Initial experience in hybrid PET-MRI for evaluation of refractory focal onset epilepsy. *Seizure*. 2015;(31):1–4. doi: 10.1016/j.seizure.2015.06.010
80. Schramm G, Langner J, Hofheinz F, et al. Quantitative accuracy of attenuation correction in the Philips Ingenuity TF whole-body PET/MR system: A direct comparison with transmission-based attenuation correction. *Nuklearmedizin*. 2013;26(1):115–126. doi: 10.1007/s10334-012-0328-5
81. Pichler BJ, Wehrl HF, Kolb A, Judenhofer MS. Positron emission tomography/magnetic resonance imaging: The next generation

- of multimodality imaging? *Semin Nucl Med.* 2008;38(3): 199–208. doi: 10.1053/j.semnuclmed.2008.02.001
82. Zaidi H, Ojha N, Morich M, et al. Design and performance evaluation of a whole-body Ingenuity TF PET-MRI system. *Phys Med Biol.* 2011;56(10):3091. doi: 10.1088/0031-9155/56/10/013
83. Juhász C, John F. Utility of MRI, PET, and ictal SPECT in presurgical evaluation of non-lesional pediatric epilepsy. *Seizure.* 2020;(77):15–28. doi: 10.1016/j.seizure.2019.05.008
84. Rho JM, Shao LR, Stafstrom CE. 2-Deoxyglucose and beta-hydroxybutyrate: metabolic agents for seizure control. *Front Cell Neurosci.* 2019;(13):172. doi: 10.3389/fncel.2019.00172
85. Miller-Thomas MM, Benzinger TL. Neurologic applications of PET/MR imaging. *Magn Reson Imaging Clin N Am.* 2017;25(2):297–313. doi: 10.1016/j.mric.2016.12.003
86. Debets RM, Sadzot B, van Isselt JW, et al. Is 11C-flumazenil PET superior to 18FDG PET and 123I-iomazenil SPECT in presurgical evaluation of temporal lobe epilepsy? *J Neurol Neurosurg Psychiatry.* 1997;62(2):141–150. doi: 10.1136/jnnp.62.2.141
87. Kaçawa K, Chugani DC, Asano E, et al. Epilepsy surgery outcome in children with tuberous sclerosis complex evaluated with alpha-[11C] methyl-L-tryptophan position emission tomography (PET). *Child Neurol.* 2005;25(5):429–438. doi: 10.1177/08830738050200050701
88. Kumar A, Chugani HT. The role of radionuclide imaging in epilepsy, part 2: Epilepsy syndromes. *J Nucl Med Technol.* 2017;45(1):22–29. doi: 10.2967/jnumed.113.129593
89. Mishra AM, Bai H, Gribizis A, Blumenfeld H. Neuroimaging biomarkers of epileptogenesis. *Neurosci Lett.* 2011;497(3): 194–204. doi: 10.1016/j.neulet.2011.01.076

ОБ АВТОРАХ

Автор, ответственный за переписку:

Ростовцева Татьяна Михайловна;

адрес: Россия, 117513, Москва,

ул. Островитянова, д. 1, стр. 10;

ORCID: 0000-0001-6541-179X;

eLibrary SPIN: 5840-7590; e-mail: rostovtsevat@mail.ru

Соавторы:

Знаменский Игорь Альбертович, д.м.н., профессор;

ORCID: 0000-0003-0305-6723;

eLibrary SPIN: 9835-8594; e-mail: znamenskiy@fccps.ru

Долгушин Михаил Борисович, д.м.н.,

профессор РАН;

ORCID: 0000-0003-3930-5998;

eLibrary SPIN: 6388-9644; e-mail: dolgushin.m@fccps.ru

Юрченко Анастасия Александровна;

ORCID: 0000-0002-9810-3758;

eLibrary SPIN: 9127-5551; e-mail: a_a_yurchenko@list.ru

Каралкина Мария Алексеевна, к.м.н.;

ORCID: 0000-0002-9267-3602;

eLibrary SPIN: 9812-0420; e-mail: karalkina.m@fccps.ru

AUTHORS' INFO

The author responsible for the correspondence:

Tatiana M. Rostovtseva;

address: 1/10 Ostrovityanova street,

117513 Moscow, Russia;

ORCID: 0000-0001-6541-179X;

eLibrary SPIN: 5840-7590; e-mail: rostovtsevat@mail.ru

Co-authors:

Igor A. Znamenskiy, MD, PhD, Dr. Sci. (Med.), Professor;

ORCID: 0000-0003-0305-6723;

eLibrary SPIN: 9835-8594; e-mail: znamenskiy@fccps.ru

Mikhail B. Dolgushin, MD, PhD, Dr. Sci. (Med.),

Professor of the Russian Academy of Sciences;

ORCID: 0000-0003-3930-5998;

eLibrary SPIN: 6388-9644; e-mail: dolgushin.m@fccps.ru

Anastasiya A. Yurchenko;

ORCID: 0000-0002-9810-3758;

eLibrary SPIN: 9127-5551; e-mail: a_a_yurchenko@list.ru

Mariya A. Karalkina, MD, PhD;

ORCID: 0000-0002-9267-3602;

eLibrary SPIN: 9812-0420; e-mail: karalkina.m@fccps.ru