

ИНФАРКТ ГОЛОВНОГО МОЗГА В БАСЕЙНЕ АРТЕРИИ ПЕРШЕРОНА: КЛИНИЧЕСКОЕ НАБЛЮДЕНИЕ

Н.Л. Барияк¹, Г.В. Пономарёв^{1,2}, И.Г. Шацман², Н.В. Жуковская², А.А. Скоромец¹

¹ Первый Санкт-Петербургский государственный медицинский университет имени академика И.П. Павлова, Санкт-Петербург, Российская Федерация

² Ленинградская областная клиническая больница, Санкт-Петербург, Российская Федерация

Обоснование. Артерия Першерона — это анатомический вариант строения сосудов головного мозга, при котором одна артерия, отходящая от проксимального отдела одной из задних мозговых артерий, кровоснабжает парамедиальные отделы таламусов и ростральную часть среднего мозга. Клиническая картина инфаркта головного мозга в бассейне артерии Першерона наиболее часто проявляется нарушением сознания, глазодвигательными расстройствами и нейропсихологическими проявлениями. Диагностика проводится с помощью компьютерной и/или магнитно-резонансной томографии (МРТ). При госпитализации в период «терапевтического окна» используют внутривенный тромболитический и эндоваскулярные методы лечения. В дальнейшем рекомендована вторичная профилактика. При своевременном лечении прогноз благоприятный. **Описание клинического случая.** Представлен клинический случай 43-летней женщины, госпитализированной с остро возникшими глазодвигательными расстройствами. При неврологическом осмотре были выявлены парез вертикального взора и диплопия. По данным МРТ головного мозга выявлена картина двустороннего острого инфаркта в парамедиальных отделах обоих таламусов. После лечения выписана с минимальным неврологическим дефицитом. **Заключение.** Окклюзия артерии Першерона является редкой формой инфаркта головного мозга. Ранняя диагностика, в частности нейровизуализация и ангиография, позволяет провести своевременное адекватное лечение, что положительно влияет на реабилитационный прогноз.

Ключевые слова: артерия Першерона, инфаркт головного мозга, таламический инфаркт, клинический случай.

(Для цитирования: Барияк Н.Л., Пономарёв Г.В., Шацман И.Г., Жуковская Н.В., Скоромец А.А. Инфаркт головного мозга в бассейне артерии Першерона: клиническое наблюдение. Клиническая практика. 2020;11(3):114–119. doi: 10.17816/clinpract41827)

ОБОСНОВАНИЕ

Артерия Першерона представляет собой анатомический вариант, при котором одна артерия, отходящая от проксимального отдела одной из задних мозговых артерий (ЗМА), является источником двустороннего кровоснабжения для парамедиальных отделов таламусов и ростральной части среднего мозга. Артерия Першерона была впервые описана в 1973 г. французским врачом и ученым-исследователем Жераром Першероном [1].

Эпидемиология

Окклюзия артерии Першерона составляет около 2% общих случаев инфарктов головного мозга и является причиной почти 35% случаев таламических инфарктов [2].

Патогенез

Основными источниками кровоснабжения среднего мозга (его верхняя часть), таламусов

и задненижних отделов полушарий головного мозга (затылочные доли, медиобазальные отделы височных долей и нижнемедиальные отделы теменных долей) служат парные ЗМА, которые образуются в результате бифуркации базилярной артерии [2]. Частая причина изолированных инфарктов в бассейне ЗМА (80% случаев) — эмболическая окклюзия ЗМА и ее ветвей; в 20% случаев выявляются тромбоз *in situ*, вазоконстрикция, связанная с мигренью, и коагулопатии. Артериальное кровоснабжение таламуса в норме осуществляется с помощью ветвей пяти артерий — таламоперфорирующими; таламогеникулярными; задними ворсинчатыми, которые являются ветвями ЗМА; передними ворсинчатыми (ветви внутренней сонной артерии); полярными (тубулоталамические артерии — ветви задней соединительной артерии) [3].

При окклюзии таламоперфорирующей артерии Першерона возможны 4 варианта ишемии:

- 1) двусторонний парамедиальный таламический инфаркт с вовлечением среднего мозга;
 - 2) изолированный двусторонний парамедиальный таламический инфаркт;
 - 3) двусторонний сочетанный инфаркт парамедиальной и передней областей таламуса вместе со средним мозгом;
 - 4) двусторонний инфаркт парамедиальной и передней зон таламуса (редко) [4].
- координаторные нарушения — атаксия и/или дисметрия;
 - афазия или дизартрия;
 - изменения в психическом статусе;
 - другие неспецифические клинические проявления [4].
- Считается, что обязательным симптомом является угнетение сознания [6].

Клиническая картина

В таламусе находятся функционально-значимые клеточные ядра, регулирующие несколько важнейших процессов. При одностороннем поражении ядер таламуса их функцию берет на себя интактный таламус, в то время как двустороннее поражение приводит к клинически видимым нарушениям [5].

Особенности клинической картины при инфарктах в бассейне артерии Першерона разнообразны:

- нарушения движения глаз выражаются в виде горизонтального и вертикального пареза взора и могут сопровождаться расстройством реакции зрачка на свет;
- нарушения памяти и поведения, включающие растерянность, апатию, расторможенность;
- парез или паралич лицевой мускулатуры, мышц верхних или нижних конечностей;

Диагностика

Для визуализации очага ишемии используют компьютерную (КТ) и/или магнитно-резонансную (МРТ) томографию. При МР-обследовании очаг ишемии представлен гиперинтенсивным сигналом, включающим парамедиальные области таламуса с/без вовлечения среднего мозга. В 67% случаев наблюдается так называемый V-признак среднего мозга, который можно увидеть на аксиальных диффузионно-взвешенных или FLAIR-изображениях: он представляет собой V-образную гиперинтенсивную область на поверхности среднего мозга, которая образует заднюю стенку межжировой ямки [6, 7].

Дифференциальная диагностика

Двустороннее поражение таламусов может возникать вследствие инфекционных, токсических и метаболических процессов (вирусный энцефалит, болезнь Вильсона, болезнь Фара), при сосудистых

ARTERY OF PERCHERON INFARCTION OF THE BRAIN: CLINICAL CASE

N.L. Barilyak¹, G.V. Ponomarev^{1,2}, I.G. Shatsman², N.V. Zhukovskaya², A.A. Skoromets¹

¹ Pavlov First Saint Petersburg State Medical University, Saint Petersburg, Russian Federation

² Leningrad Regional Clinical Hospital, Saint Petersburg, Russian Federation

Background. The artery of Percheron is an anatomical version of the cerebral vasculature, in which one artery, departing from the proximal part of one of the posterior cerebral arteries, supplies the paramedial thalamus and the rostral part of the midbrain. The artery of Percheron stroke is often manifested by impaired consciousness, oculomotor disorders and neuropsychological symptoms. The diagnostics of the artery of Percheron stroke is carried out using computed tomography and/or magnetic resonance imaging (MRI). Intravenous thrombolysis and endovascular treatment methods are used upon admission within the “therapeutic window”. Further secondary prevention is recommended. The prognosis is favorable with the timely treatment. **Clinical case description.** A clinical case of a 43-year-old woman with acute oculomotor disorders is presented. The neurological examination revealed paresis of the vertical gaze, diplopia. MRI showed a bilateral acute infarction of both paramedial thalamuses. After the treatment, the patient was discharged with a minimal neurological deficit. **Conclusion.** Percheron artery occlusion is a rare form of cerebral infarction. Early diagnosis, in particular neuroimaging and angiography, allows for a timely adequate treatment, which has a positive effect on the rehabilitation.

Keywords: artery of Percheron, brain infarction, thalamic infarction, clinical case.

(For citation: Barilyak NL, Ponomarev GV, Shatsman IG, Zhukovskaya NV, Skoromets AA. Artery of Percheron Infarction of the Brain: Clinical Case. *Journal of Clinical Practice*. 2020;11(3):114–119. doi: 10.17816/clinpract41827)

поражениях (окклюзия артерии Першерона, вены Галена, аневризма основной артерии), опухолевом росте (глиомы, астроцитомы) и болезни Крейтцфельдта-Якоба [1, 6, 8, 9].

При артериальном или венозном поражении следует учитывать такие факторы, как площадь поражения и наличие отека мозга. Вовлечение глубоких вен может привести к венозной гипертензии, что проявляется острой головной болью с тошнотой и судорогами. При этом венозные инфаркты большого размера не имеют четкой сосудистой территории и сопровождаются отеком [10].

Лечение

При госпитализации в период «терапевтического окна» используют внутривенный тромболизис и эндоваскулярные методы лечения. Вторичная профилактика включает назначение антитромботической, гипотензивной, гиполипидемической терапии, контроль уровня гликемии [6, 11, 12].

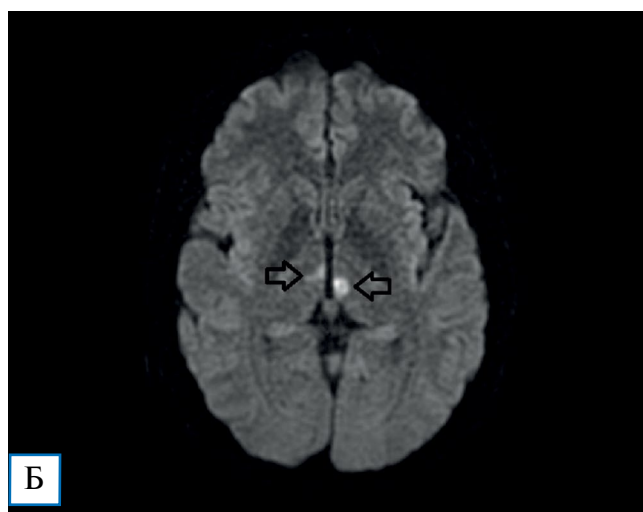
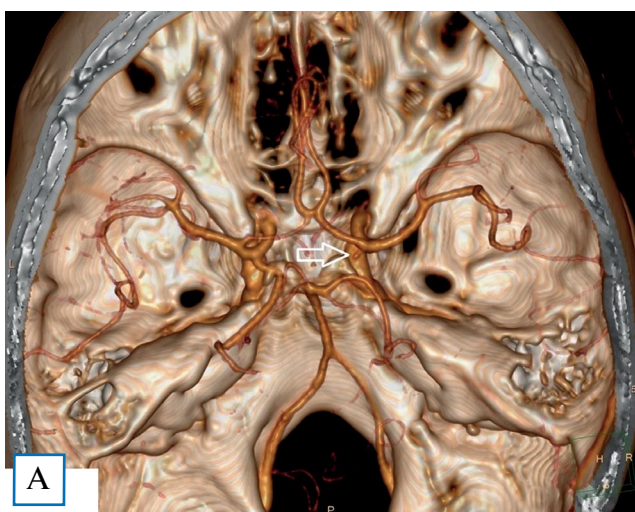
КЛИНИЧЕСКИЙ ПРИМЕР

О пациенте

Пациентка К., 43 года, из благополучной семьи, рост и развитие без особенностей. Вредные привычки отрицает. Семейный анамнез: замужем, один ребенок (синдром Ретта).

04.02.2020 утром после пробуждения отметила двоение в глазах, шаткость при ходьбе. Обратилась амбулаторно к офтальмологу — патологии не выявлено. Спустя 6 ч в связи с сохранением жалоб вы-

Рис. 1. Пациентка К., 43 года, с инфарктом головного мозга в вертебрально-базиллярном бассейне (артерия Першерона): результаты обследования



Примечание. А — спиральная КТ-ангиография головного мозга с 3D-реконструкцией (стрелочкой показана мещотчатая аневризма правой переднемозговой артерии, предположительно); Б — МРТ головного мозга, режим DWI (стрелочками показаны лакунарные очаги острой ишемии в парамедиальных отделах таламусов)

звала бригаду скорой помощи, госпитализирована в региональный сосудистый центр Ленинградской областной клинической больницы (Санкт-Петербург).

Диагностические процедуры

Физикальная диагностика

Неврологический статус при поступлении: сознание ясное, ориентация в месте, времени, собственной личности сохранена. Афазии нет. Зрачки равные, фотореакции живые. Гемипарезов нет. Движения глазных яблок ограничены вверх (преимущественно OS). Диплопия при взгляде вправо, влево. Лицевая мускулатура без асимметрии. Язык по средней линии. Глотание, речь не нарушены. Мышечный тонус обычный, сила полная. Патологических рефлексов нет. Чувствительность не нарушена. Координаторные пробы выполняет удовлетворительно. Менингеальных знаков нет. Оценка по шкале тяжести инсульта национальных институтов США NIHSS 2 балла.

Инструментальная и лабораторная диагностика

При поступлении выполнены КТ и МРТ головного мозга. При КТ патологии в веществе мозга не выявлено. По результатам спиральной КТ-ангиографии выявлена частичная задняя трифуркация левой внутренней сонной артерии, отхождение правой верхней мозжечковой артерии от P1-сегмента правой ЗМА и предположительно мещотчатая аневризма A1-сегмента правой переднемозговой артерии (вблизи устья) (рис. 1, А).

Результат МРТ: картина двустороннего острого лакунарного инфаркта в парамедиальных отделах обоих таламусов (слева до 6 мм, справа до 4,5 мм), инфаркт в бассейне артерии Першерона (рис. 1, Б).

При ультразвуковом исследовании артерий шеи — без гемодинамически значимых локальных нарушений.

При эхокардиографии выявлены начальные проявления гипертрофии левого желудочка. На электрокардиограмме — нарушения внутрипредсердной и внутривентрикулярной проводимости.

Пациентка осмотрена нейрохирургом по поводу предположительной мешотчатой аневризмы правой переднемозговой артерии: в экстренной операции не нуждается, рекомендованы консультация в нейрохирургическом институте, контроль артериального давления и выполнение спиральной КТ-ангиографии через 3, 6 и 12 мес.

Кроме того, проведены исследования на концентрацию гомоцистеина в крови (7,63 мкмоль/л), определение 12 полиморфизмов системы свертывания крови и фолатного цикла. Обнаружена мутантная гомозигота MTHFR 677 T/T (связана с риском гипергомоцистеинемии, возникновения осложнений беременности, атеросклероза, тромбозов).

Предварительный диагноз

Инфаркт головного мозга в вертебрально-базилярном бассейне (артерии Першерона) от 04.02.2020.

Клинический диагноз

Инфаркт головного мозга в вертебрально-базилярном бассейне (артерии Першерона) от 04.02.2020, лакунарный подтип.

Динамика и исходы

Динамика неврологического дефицита во время госпитализации:

05.02.2020: движения глазных яблок ограничены вверх (OS > OD), сходящийся горизонтальный нистагм с ротаторным компонентом. Пальценосовая проба с мимопопаданием справа. NIHSS 2 (оценка тяжести инсульта), Ривермид 7 (индекс мобильности), Бартел 80 (оценка уровня повседневной активности пациента для решения вопроса о его нуждаемости в уходе), Рэнкин 3 (степень инвалидизации после инсульта).

06–08.02.2020 (осмотр в палате): движения глаз минимально ограничены вверх; диплопия при взгляде вправо, влево, вниз и вверх.

09–12.02.2020: жалоб на диплопию нет, минимальные ограничения движения глаз вверх.

Во время госпитализации получала антиагрегантную (ацетилсалициловая кислота по 100 мг), гипотензивную (эналаприл в дозе 5 мг 2 раза в день), нейропротективную терапию, физиотерапию, лечебную физкультуру.

13.02.2020 пациентка выписана в удовлетворительном состоянии на амбулаторное лечение с минимальным неврологическим дефицитом в виде легкого пареза взора вверх. Оценка по NIHSS — 0, Рэнкин — 1, Ривермид — 15, Бартел — 100.

Прогноз

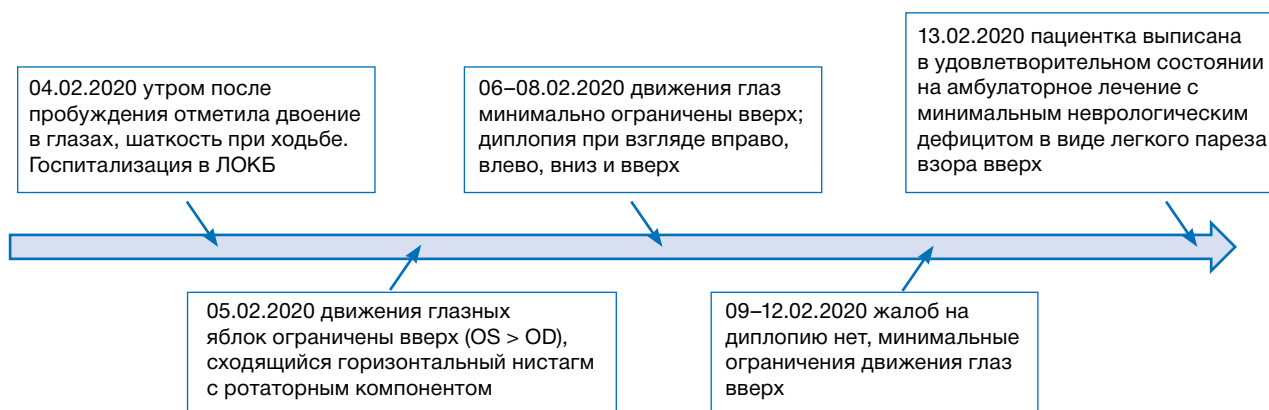
Прогноз в отношении жизни, выздоровления, трудоспособности благоприятный.

Временная шкала (рис. 2)

ОБСУЖДЕНИЕ

Инфаркт головного мозга в бассейне ЗМА составляет, по разным данным, от 5–10 до 25% случаев

Рис. 2. Пациентка К., 43 года, с инфарктом головного мозга в вертебрально-базилярном бассейне (артерия Першерона): хронология развития болезни, ключевые события и прогноз



всех ишемических инсультов. Спектр клинических проявлений таких поражений весьма вариабелен и далеко не всегда своевременно и адекватно распознается самими пациентами, их родственниками и врачами. Ведь остро возникший грубый моторный дефицит, с которым обычно ассоциируется инсульт, в этом случае может быть невыраженным или вовсе отсутствовать. При этом поздняя диагностика или некорректный диагноз ставят под сомнение возможность проведения адекватной терапии, прежде всего тромболитической [2, 4, 7].

Окклюзия артерии Першерона является единственным клиничко-анатомическим вариантом, который приводит к двустороннему поражению таламуса с/без вовлечения среднего мозга. Частота двустороннего поражения таламуса составляет только 4,6% случаев среди всех изолированных таламических инфарктов, и обычно такие инфаркты являются асимметричными. Таламический инфаркт чаще локализуется в парамедиальной и нижнелатеральной областях, реже в пограничных сосудистых зонах — латеральной и центральной [8, 11]. Парез зрения вверх предполагает вовлечение среднего мозга, но также наблюдается и у пациентов без его повреждения, что, вероятно, объясняется нарушением корковых волокон, пересекающих таламус на своем пути к медиальному продольному пучку [12].

Представленный клинический случай демонстрирует развитие инфаркта мозга в бассейне артерии Першерона у пациентки с фоновыми сосудистыми аномалиями головного мозга (частичная задняя трифуркация внутренней сонной артерии, отхождение правой верхней мозжечковой артерии от P1-сегмента правой ЗМА). По нашему мнению, ведение таких пациентов предполагает проведение подробного нейровизуализационного и ангиографического исследования, а также соблюдение остальных стандартов оказания помощи пациентам с инсультом. При госпитализации пациента в период «терапевтического окна» и отсутствии противопоказаний следует рассматривать вопрос о проведении тромболитической терапии.

ЗАКЛЮЧЕНИЕ

Окклюзия артерии Першерона является редкой формой инфаркта головного мозга. Ранняя диагностика, в частности нейровизуализация и ангиография, позволяет провести своевременное аде-

кватное лечение, что положительно влияет на реабилитационный прогноз.

ИНФОРМИРОВАННОЕ СОГЛАСИЕ

От пациента получено письменное добровольное информированное согласие на публикацию описания клинического случая. Дата подписания: 13.02.2020.

ИСТОЧНИК ФИНАНСИРОВАНИЯ

Отсутствует.

КОНФЛИКТ ИНТЕРЕСОВ

Авторы подтвердили отсутствие конфликта интересов, о котором необходимо сообщить.

УЧАСТИЕ АВТОРОВ

Н.Л. Барилляк, Г.В. Пономарёв, И.Г. Шацман — обзор публикаций по теме статьи, написание текста статьи; Н.В. Жуковская, А.А. Скоромец — написание текста статьи, методическое руководство. Все авторы внесли существенный вклад в проведение поисково-аналитической работы и подготовку статьи, прочли и одобрили финальную версию до публикации.

СПИСОК ЛИТЕРАТУРЫ / REFERENCES

1. Фурсова Л.А., Науменко Д.В. Таламические инфаркты в бассейне артерии Percheron: клиника и диагностика // *Международный неврологический журнал*. — 2013. — Т.55. — №1. — С. 25–32. [Fursova LA, Naumenko DV. Thalamic infarcts in the system of artery of Percheron: clinical picture and diagnosis. *International neurological journal*. 2013;55(1):25–32. (In Russ.)]
2. Sandvig A, Lundberg S, Neuwirth J. Artery of Percheron infarction: a case report. *J Med Case Rep*. 2017;11(1):221. doi: 10.1186/s13256-017-1375-3.
3. Хасанов И.А., Богданов Э.И. Ишемический инсульт в бассейне задних мозговых артерий: проблемы диагностики, лечения // *Практическая медицина*. — 2013. — Т.69. — №1-2. — С. 130–134. [Khasanov IA, Bogdanov EI Ischemic stroke in a system of posterior cerebral arteries: problems of diagnosis and treatment. *Practical medicine*. 2013; 69(1-2):130–134. (In Russ.)]
4. Kichloo A, Jamal SM, Zain EA, et al. Artery of Percheron infarction: a short review. *J Investig Med High Impact Case Rep*. 2019;7:2324709619867355. doi: 10.1177/2324709619867355.
5. Linn J, Hoffmann LA, Danek A, Brückmann H. Differenzialdiagnose bilateraler Thalamusläsionen [Differential diagnosis of bilateral thalamic lesions]. *Rofo*. 2007;179(3):234–245. doi: 10.1055/s-2007-962857.
6. Титов А.В., Мозговая О.Е. Таламический ишемический инсульт вследствие окклюзии артерии Першерона // *Вестник рентгенологии и радиологии*. — 2020. — Т.101. — №2. — С. 121–125. [Titov AV, Mozgovaya OE. Thalamic ischemic stroke as a result of the occlusion of the artery of Persheron. *Journal of Radiology and Nuclear Medicine*. 2020;101(2):121–125. (In Russ.)] doi: 10.20862/0042-4676-2020-101-2-121-125.

7. Lamot U, Ribaric I, Popovic KS. Artery of Percheron infarction: review of literature with a case report. *Radiol Oncol*. 2015;49(2):141–146. doi: 10.2478/raon-2014-0037.
8. López-Serna R, González-Carmona P, López-Martínez M. Bilateral thalamic stroke due to occlusion of the artery of Percheron in a patient with patent foramen ovale: a case report. *J Med Case Rep*. 2009;3:7392. doi: 10.4076/1752-1947-3-7392.
9. Anderson C, O'Brien R. Occlusion of the artery of Percheron: an unusual cause of bilateral stroke. *BMJ Case Rep*. 2012;2012:bcr2012007205. doi: 10.1136/bcr-2012-007205.
10. Hegde AN, Mohan S, Lath N, et al. Differential diagnosis for bilateral abnormalities of the basal ganglia and thalamus. *RadioGraphics*. 2011;31(1):5–30. doi: 10.1148/rg.311105041.
11. Matheus MG, Castillo M. Imaging of acute bilateral paramedian thalamic and mesencephalic infarcts. *AJNR Am J Neuroradiol*. 2003;24(10):2005–2008.
12. Lazzaro NA, Wright B, Castillo M, et al. Artery of percheron infarction: imaging patterns and clinical spectrum. *AJNR Am J Neuroradiol*. 2010;31(7):1283–1289. doi: 10.3174/ajnr.A2044.

КОНТАКТНАЯ ИНФОРМАЦИЯ

Барияк Николай Любомирович [Nikolay L. Barilyak, MD]; e-mail: barilyak2502@gmail.com, SPIN-код: 9558-5943, ORCID: <https://orcid.org/0000-0002-8174-2510>

Пономарёв Григорий Вячеславович, к.м.н. [Grigory V. Ponomarev, MD, PhD]; адрес: 197022, Россия, Санкт-Петербург, ул. Льва Толстого, д. 6-8 [address: 6-8 Lev Tolstoy st., 197022 St. Petersburg, Russia]; e-mail: grigoryponomarev@yandex.ru, SPIN-код: 1143-4227, ORCID: <https://orcid.org/0000-0002-6219-8855>

Шацман Илья Григорьевич [Ilya G. Shatsman, MD]; e-mail: drshatsman@gmail.com, ORCID: <https://orcid.org/0000-0003-2906-1053>

Жуковская Наталья Владимировна, к.м.н. [Natalya V. Zhukovskaya, MD, PhD]; e-mail: nataly.lokb@mail.ru, ORCID: <https://orcid.org/0000-0002-7434-3044>

Скоромец Александр Анисимович, д.м.н., профессор, академик РАН [Alexander A. Skoromets, MD, PhD, DSc, academician of RAS]; e-mail: askoromets@gmail.com, ORCID: <https://orcid.org/0000-0002-5884-3110>