

# КОМПЬЮТЕРНО-ТОМОГРАФИЧЕСКИЕ ПРИЗНАКИ ВОЗМОЖНОГО АСПЕРГИЛЛЁЗА ПРИ ДИНАМИЧЕСКОМ НАБЛЮДЕНИИ ПАЦИЕНТОВ С COVID-19

Най Мьо Тун<sup>1</sup>, А.Л. Юдин<sup>1</sup>, Е.А. Юматова<sup>1</sup>, А.С. Винокуров<sup>1, 2</sup>

<sup>1</sup> Российский национальный исследовательский медицинский университет имени Н.И. Пирогова, Москва, Российская Федерация

<sup>2</sup> Московский многопрофильный клинический центр «Коммунарка», Москва, Российская Федерация

## АННОТАЦИЯ

**Обоснование.** Аспергиллёз лёгких, возникающий на фоне COVID-19, развивается как жизнеугрожающее осложнение, особенно у пациентов с тяжёлым течением заболевания и находящихся на лечении в отделениях реанимации и интенсивной терапии. Показатели смертности значительно различаются в опубликованных материалах с необъяснимо высоким уровнем в некоторых из них. Все работы объединяет тот факт, что в условиях отсутствия своевременной диагностики и лечения летальность может достигать 100%. Получение биологического материала для проведения лабораторной диагностики часто затруднено. В таких случаях для исключения или подтверждения микотического поражения лёгких на фоне COVID-19, в том числе аспергиллёза, информативным инструментальным исследованием служит компьютерная томография лёгких. Таким образом, требуются систематизация, обобщение и анализ КТ-изменений в лёгких COVID-ассоциированного аспергиллёза. **Цель исследования** — определение КТ-признаков возможного присоединения аспергиллёза лёгких у пациентов с COVID-19 в процессе динамического наблюдения. **Методы.** Проведён анализ историй болезни 646 пациентов, у которых получены результаты КТ-мониторинга состояния лёгких на протяжении не менее 2 месяцев. Общее количество КТ-исследований — 5279, среднее количество исследований у одного пациента — 8. В основную группу вошли 144 пациента. Ведущим критерием включения в исследование было наличие нетипичных для COVID-19 рентгенологических признаков, подозрительных на грибковые осложнения. К группе контроля отнесено 502 пациента с изменениями в лёгких, характерными для COVID-19. Все КТ-исследования органов грудной клетки проводились без внутривенного введения контрастного препарата в соответствии со стандартными протоколами сканирования. **Результаты.** При анализе полученных изображений выявлены первичные признаки, подозрительные на COVID-ассоциированный лёгочный аспергиллёз, которые можно условно подразделить на типичные бронхогенные и условно небронхогенные. Из общего числа пациентов основной группы бронхогенные симптомы (единичные и множественные внутридольковые очаги, «перибронхиальные манжеты», бронхоэктазы) отмечены в 56 (38,89%) случаях, из них в 43 (76,79%) выявлена их трансформация в признаки, характерные для грибкового поражения. Условно небронхогенные первичные симптомы определены у 88 (61,11%) пациентов. В процессе изучения динамики симптомов, подозрительных на COVID-ассоциированный аспергиллёз, КТ-признаки, типичные для грибкового поражения, получены в 93 (64,58%) случаях. Консолидации как первичный симптом, так и симптом трансформации из очагов встречались в один временной интервал, что позволило собрать все симптомы развития COVID-ассоциированного лёгочного аспергиллёза в объединённую временную схему. **Заключение.** Особенности клинического течения заболевания у пациентов с COVID-19 не позволяют уверенно определить присоединение такой коинфекции, как аспергиллёз. Существуют также трудности с выделением культуры возбудителя. Следовательно, повышается роль компьютерной томографии в выявлении семиотики возможного аспергиллёза как осложнения COVID-19. COVID-ассоциированный лёгочный аспергиллёз на компьютерных томограммах характеризуется признаками поражения дыхательных путей с последующим формированием полостных структур.

**Ключевые слова:** COVID-19; COVID-ассоциированный лёгочный аспергиллёз; компьютерная томография.

### Для цитирования:

Най Мьо Тун, Юдин А.Л., Юматова Е.А., Винокуров А.С. Компьютерно-томографические признаки возможного аспергиллёза при динамическом наблюдении пациентов с COVID-19. Клиническая практика. 2024;15(1):54–65. doi: <https://doi.org/10.17816/clinpract624330>

Поступила 08.12.2023

Принята 10.02.2024

Опубликована online 25.03.2024

## COMPUTED TOMOGRAPHY SIGNS OF THE POSSIBLE ASPERGILLOSIS IN THE DYNAMIC OBSERVATION OF PATIENTS WITH COVID-19

Nay Myo Tun<sup>1</sup>, A.L. Yudin<sup>1</sup>, E.A. Yumatova<sup>1</sup>, A.S. Vinokurov<sup>1,2</sup>

<sup>1</sup> Pirogov Russian National Research Medical University, Moscow, Russian Federation

<sup>2</sup> Moscow Multidisciplinary Clinical Center "Kommunarka", Moscow, Russian Federation

### ABSTRACT

**BACKGROUND:** Aspergillosis of the lungs, which occurs against the background of COVID-19, develops as a life-threatening complication, especially in patients with a severe disease and those treated in intensive care units. Mortality rates vary significantly in the published materials, with inexplicably high levels in some of them. All the studies are united in the conclusion that, in the absence of a timely diagnosis and treatment, mortality can reach 100%. Obtaining a biological material for the laboratory diagnostics is often difficult. In such cases, computed tomography of the lungs serves as an informative instrumental study to exclude or confirm the presence of the mycotic lung damage, including aspergillosis, against the background of COVID-19. Thus, the systematization, generalization and analysis of CT changes in the lungs of COVID-associated pulmonary aspergillosis are required.

**AIM:** Determination of CT signs of a possible addition of pulmonary aspergillosis in patients with COVID-19 during a dynamic follow-up. **METHODS:** The analysis of the case histories of 646 patients, in whom the results of CT monitoring of the lung condition for at least 2 months were obtained, was carried out. The total number of CT examinations is 5279, the average number of studies per patient is 8. The main group consisted of 144 patients. The leading inclusion criterion was the presence of radiological signs atypical for COVID-19, suspicious for fungal complications. The control group included 502 patients with the lung changes characteristic of COVID-19. All CT scans of the chest organs were performed without intravenous administration of a contrast agent in accordance with the standard scanning protocols. **RESULTS:** The analysis of the obtained images revealed the primary signs suspicious for COVID-associated aspergillosis, which can be conditionally divided into typically bronchogenic and conventionally non-bronchogenic signs. Of the total number of patients in the main group, the bronchogenic signs (single and multiple intracellular foci, «peribronchial cuffs», bronchiectasis) were noted in 56 (38.89%) patients, and in 43 (76.79%) of them, the transformation into signs characteristic of a fungal lesion was revealed. Conventionally non-bronchogenic primary signs were identified in 88 (61.11%) patients. In the process of studying the dynamics of signs suspicious for COVID-associated aspergillosis, CT-signs typical of fungal lesions were obtained in 93 (64.58%) patients. Consolidations as a primary sign and a sign of transformation from foci were encountered in one time interval. This finding made it possible to collect all the signs of COVID-associated aspergillosis in a combined timing scheme. **CONCLUSION:** The features of the clinical course of the disease in patients with COVID-19 do not allow us to confidently determine co-infection, such as aspergillosis. There are also difficulties in isolating the pathogen culture. Consequently, the role of computed tomography in identifying the semiotics of possible aspergillosis as a complication of COVID-19 is increasing. COVID-associated pulmonary aspergillosis on CT scans is characterized by signs of damage to the respiratory tract with the subsequent formation of cavitary structures.

**Keywords:** COVID-19; COVID-associated pulmonary aspergillosis (CAPA); computed tomography.

### For citation:

Nay Myo Tun, Yudin AL, Yumatova EA, Vinokurov AS. Computed tomography signs of the possible aspergillosis in the dynamic observation of patients with COVID-19. *Journal of Clinical Practice*. 2024;15(1):54–65. doi: <https://doi.org/10.17816/clinpract624330>

Submitted 08.12.2023

Revised 10.02.2024

Published online 25.03.2024

## ОБОСНОВАНИЕ

Данные литературы свидетельствуют, что аспергиллёз лёгких (АЛ), возникающий на фоне COVID-19 (COVID-АЛ; или COVID-associated pulmonary aspergillosis, CAPA), развивается как жизнеугрожающее осложнение, особенно у пациентов с острым респираторным дистресс-синдромом и у находящихся в отделении реанимации и интенсивной терапии [1–3]. Показатели смертности значительно различаются в опубликованных материалах с необъяснимо высоким уровнем в некоторых из них. Все работы объединяет тот факт, что в условиях отсутствия своевременной диагностики и лечения летальность может достигать 100% [4]. Частота встречаемости COVID-АЛ варьирует от 3 до 35% [5]. По мнению китайских и отечественных учёных, клинические проявления COVID-АЛ неспецифичны и скрадываются симптомами фонового заболевания [6, 7].

В 2020 году были приняты критерии COVID-АЛ. Экспертами стали представители Международного общества микологии человека и животных (International Society for Human and Animal Mycology, ISHAM) и Европейской конфедерации медицинской микологии (European Confederation for Medical Mycology, ECMM) [8]. На основании имеющихся о заболевании данных предложено классифицировать микозы на доказанные, вероятные и возможные. Доказанным аспергиллёз можно считать при подтверждении микоза гистопатологическим методом или на основании полимеразной цепной реакции. Учитывается также прямая микроскопия тканей с обнаружением морфологических элементов грибов, сходных с *Aspergillus* spp., и выделение *Aspergillus* spp. при посеве стерильного в норме материала от больного. Вероятный аспергиллёз устанавливается при сочетании типичных компьютерно-томографических (КТ) признаков микотического поражения лёгких, факторов риска, данных серологического исследования или обнаружения мицелия *Aspergillus* spp. при изучении материала бронхиоло-альвеолярного лаважа, мокроты и других нестерильных материалов от пациента. Возможный аспергиллёз характеризуется факторами риска и типичными КТ-признаками лёгочного микоза без лабораторного подтверждения диагноза [2].

Получить материал из зоны поражения не всегда возможно, а лабораторное подтверждение диагноза требует времени и специального оборудования. У любой категории больных доказанный аспергиллёз диагностируется реже чем в 10% случаев, веро-

ятный и возможный — в 73 и 17% соответственно [2], поэтому для выявления COVID-АЛ компьютерная томография может стать информативным инструментальным методом диагностики [9].

**Цель исследования** — определение КТ-признаков возможного присоединения аспергиллёза лёгких у пациентов с COVID-19 в процессе динамического наблюдения.

## МЕТОДЫ

### Дизайн исследования

Обсервационное рандомизированное контролируемое ретроспективное продольное исследование.

Проведён анализ КТ-симптомов возможного аспергиллёза у 646 пациентов с COVID-19, прошедших диагностику и лечение в клинических больницах Департамента здравоохранения Москвы в период с 2021 по 2023 год.

### Критерии соответствия

*Критерии включения:* пациенты с верифицированным SARS-CoV-2 и динамическим КТ-контролем на протяжении не менее 2 месяцев.

*Критерии исключения:* КТ низкого качества, в том числе из-за двигательных артефактов.

### Описание исследования

Проведён анализ историй болезни 646 пациентов, у которых результаты мониторинга состояния составили не менее 2 месяцев. Общее количество КТ-исследований — 5279, среднее количество исследований у одного пациента — 8. Результаты обследования 144 пациентов выделены в основную группу: это были больные с нетипичными для COVID-19 рентгенологическими признаками и подозрением на наличие грибковых осложнений. К группе контроля отнесено 502 пациента с изменениями в лёгких, соответствующими только признакам поражения при COVID-19.

### Этическая экспертиза

Дизайн и особенности настоящего исследования рассмотрены на заседании локального этического комитета ФГАОУ ВО РНИМУ им. Н.И. Пирогова Минздрава России 21 февраля 2022 года, протокол № 215.

### Статистический анализ

Размер выборки предварительно не рассчитывался.

Использован программный пакет для статистического анализа Statistica 10.0 (StatSoft Inc., 2011, CA, США). Для определения линейных связей между показателями рассчитывали коэффициент корреляции Пирсона. Различия считались достоверными при  $p < 0,05$ .

## РЕЗУЛЬТАТЫ

### Объекты (участники) исследования

Демографические характеристики пациентов приведены в табл. 1. Как видно из таблицы, в обеих группах, как основной (Группа 1), так и контрольной (Группа 2), преобладали пациенты пожилого и старческого возраста (в возрасте от 60 до 90 лет) — 65,96 и 56,78% соответственно, а также незначи-

тельно преобладали пациенты мужского пола, что соответствует данным отечественной и зарубежной литературы [10, 11].

Частота встречаемости сопутствующих заболеваний у этих пациентов приведена в табл. 2. В ряде случаев имело место сочетание нескольких заболеваний. У пациентов контрольной группы получены строго достоверные различия (порог  $3\sigma$ ) при следующих заболеваниях: хроническая болезнь почек (20,83 и 9,16%;  $p < 0,0001$ ), цереброваскулярная болезнь (9,03 и 1,20%;  $p < 0,0001$ ) и аутоиммунные заболевания (16,67 и 4,78%;  $p < 0,0001$ ); также достоверно чаще (порог  $2\sigma$ ) COVID-АЛ встречался у пациентов с эндокринными и заболеваниями желудочно-кишечного тракта.

Таблица 1 / Table 1

### Распределение пациентов по полу и возрасту в соответствии с международной классификацией ВОЗ, абс. (%) /

#### Distribution of patients by gender and age in accordance with the international WHO classification, abs (%)

Возраст, лет	Группа 1, n=144		Группа 2, n=502		Всего	
	Мужчины	Женщины	Мужчины	Женщины	Группа 1	Группа 2
18–44 (молодой)	8 (5,56)	8 (5,56)	32 (6,37)	29 (5,78)	16 (11,12)	61 (12,15)
45–59 (средний)	24 (16,67)	9 (6,25)	87 (17,33)	69 (13,75)	33 (22,92)	156 (31,08)
60–74 (пожилой)	30 (20,83)	19 (13,19)	106 (21,12)	95 (18,92)	49 (34,02)	201 (40,04)
75–90 (старческий)	28 (19,44)	18 (12,5)	54 (10,76)	30 (5,98)	46 (31,94)	84 (16,74)
Итого	90 (62,5)	54 (37,5)	279 (55,58)	223 (44,43)	144 (100)	502 (100)

**Примечание.** ВОЗ — Всемирная организация здравоохранения.

**Note.** WHO — World Health Organisation.

Таблица 2 / Table 2

### Частота встречаемости сопутствующих заболеваний среди пациентов основной и контрольной групп и статистический показатель сравнения групп ( $p$ -value) /

#### Incidence of concomitant diseases among the patients of the main and control groups and a statistical indicator for the comparison of groups ( $p$ -value)

Сопутствующие заболевания	Частота встречаемости, абс. (%)		
	Группа 1, n=144	Группа 2, n=502	$p$
Артериальная гипертензия	34 (23,61)	127 (25,30)	0,68
Эндокринные заболевания, в т.ч. сахарный диабет, заболевание щитовидной железы и ожирение	16 (11,11)	121 (24,10)	0,0008
Ишемическая болезнь сердца	17 (11,81)	53 (10,56)	0,6711
Цереброваскулярная болезнь	13 (9,03)	6 (1,20)	<0,0001
Хроническая болезнь почек	30 (20,83)	46 (9,16)	<0,0001
Заболевания желудочно-кишечного тракта и печени	51 (35,42)	119 (23,70)	0,005
Онкологические заболевания, в т.ч. гематологические	12 (8,33)	37 (7,37)	0,70
Заболевания лёгких, в т.ч. хроническая обструктивная болезнь лёгких и бронхиальная астма	19 (13,19)	84 (16,73)	0,31
Аутоиммунные заболевания	24 (16,67)	24 (4,78)	<0,0001
Варикозная болезнь	4 (2,78)	11 (2,19)	0,68

Таблица 3 / Table 3

**Частота встречаемости клинических проявлений в основной и контрольной группах пациентов и статистический показатель сравнения групп ( $p$ -value) / Incidence of the clinical manifestations in the main and control groups of patients and a statistical indicator for the comparison of groups ( $p$ -value)**

Клинические характеристики		Частота встречаемости, абс. (%)		
		Группа 1, $n=144$	Группа 2, $n=502$	$p$
Температура при поступлении в стационар	До 38°C	89 (61,81)	143 (28,49)	<0,0001
	Выше 38°C	55 (38,19)	359 (71,51)	
Рефрактерная к адекватной антибактериальной терапии лихорадка		112 (77,78)	236 (47,01)	<0,0001
Нарастание дыхательной недостаточности (тахипноэ, повышение потребности в $O_2$ )		81 (56,25)	248 (49,40)	0,15
Искусственная вентиляция лёгких		61 (42,36)	263 (52,40)	0,034
Одышка		128 (88,89)	485 (96,61)	0,0002
Кашель		109 (75,69)	276 (54,98)	<0,0001
Кровохарканье		16 (11,11)	39 (7,77)	0,21
Лимфоциты (медиана, межквартильный размах)		0,85 (0,55–1,28)	0,86 (0,51–1,10)	0,66
Нейтрофилы (медиана, межквартильный размах)		8,1 (3,8–13,3)	5,7 (3,9–8,7)	0,25

Таблица 4 / Table 4

**Частота выявления различных возбудителей у пациентов основной группы ( $n=29$ ) / Frequency of detection of various pathogens in the main group patients ( $n=29$ )**

Вид возбудителя	Частота встречаемости, абс. (%)
<i>Klebsiella pneumoniae</i>	10 (6,94)
<i>Acinetobacter baumannii</i>	8 (5,56)
<i>Enterococcus faecalis</i>	5 (3,47)
<i>Streptococcus Mitis</i>	4 (2,78)
<i>Staphylococcus aureus</i>	3 (2,08)
<i>Staphylococcus epidermidis</i>	3 (2,08)
<i>Enterococcus faecium</i>	3 (2,08)
<i>Escherichia coli</i>	2 (1,39)
<i>Proteus mirabilis</i>	2 (1,39)
<i>Pseudomonas aeruginosa</i>	2 (1,39)
<i>Streptococcus parasanguinis</i>	1 (0,69)
<i>Stenotrophomonas maltophilia</i>	1 (0,69)
<i>Klebsiella variicola</i>	1 (0,69)
<i>Acinetobacter haemolyticus</i>	1 (0,69)
<i>Corynebacterium striatum</i>	1 (0,69)
<i>Stenotrophomonas maltophilia</i>	1 (0,69)
<i>Streptococcus viridans</i>	1 (0,69)
<i>Rothia mucilaginosa</i>	1 (0,69)
<i>Candida albicans</i>	8 (5,56)
<i>Candida glabrata</i>	6 (4,17)
<i>Aspergillus niger</i>	5 (3,47)
Мицелий гриба (без уточнения рода по результатам бронхоальвеолярного лаважа)	8 (5,56)

Частота встречаемости клинических проявлений в основной и контрольной группах пациентов представлена в табл. 3. При анализе данных следует отметить, что высокая температура сама по себе не является критерием отбора пациентов с подозрением на COVID-АЛ, тогда как лихорадка, рефрактерная к антибиотикотерапии, достоверно чаще определялась у пациентов с подозрением на аспергиллёз (77,78 и 47,01%;  $p < 0,0001$ ). У пациентов с подозрением на COVID-АЛ также чаще отмечался кашель (75,69 и 54,98%;  $p < 0,0001$ ). Пациенты с одышкой, находящиеся на искусственной вентиляции лёгких, чаще заболели COVID-АЛ. Ни один из остальных изученных клинических показателей не даёт оснований для направленного поиска грибкового поражения у больных COVID-19. Особенно следует отметить, что уровни лимфоцитов и нейтрофилов в биохимическом анализе крови не различались достоверно в обеих группах пациентов.

Культуральный анализ мокроты или смыва, полученного при бронхоальвеолярном лаваже, проводился 29 (20,14%) пациентам основной группы. Результаты представлены в табл. 4. Следует отметить, что микробиологическое исследование выполнялось лишь каждому пятому пациенту, а подтверждение наличия грибкового поражения, в том числе аспергиллёза, получено в 18,76% случаев. Приходится отметить слабую настороженность лечащих врачей в отношении сочетанных с COVID-19 инфекционных патологических процессов. Несомненно, определяется высокий процент сочетанной микрофлоры.

В связи с пандемией, вызванной COVID-19, а также согласно рекомендациям Минздрава России, все КТ-исследования проводились в соответствии с соблюдением противоэпидемических требований и защиты персонала и пациентов, изложенных во Временных методических рекомендациях Министерства здравоохранения Российской Федерации [12]. Все КТ-исследования органов грудной клетки проводились без внутривенного введения контрастного препарата в соответствии со стандартными протоколами сканирования органов грудной клетки. Оценка полученных КТ-изображений проводилась с использованием диагностического рабочего места врача-рентгенолога Agfa Enterprise Imaging 8.1.2 (SP5.6).

### Основные результаты исследования

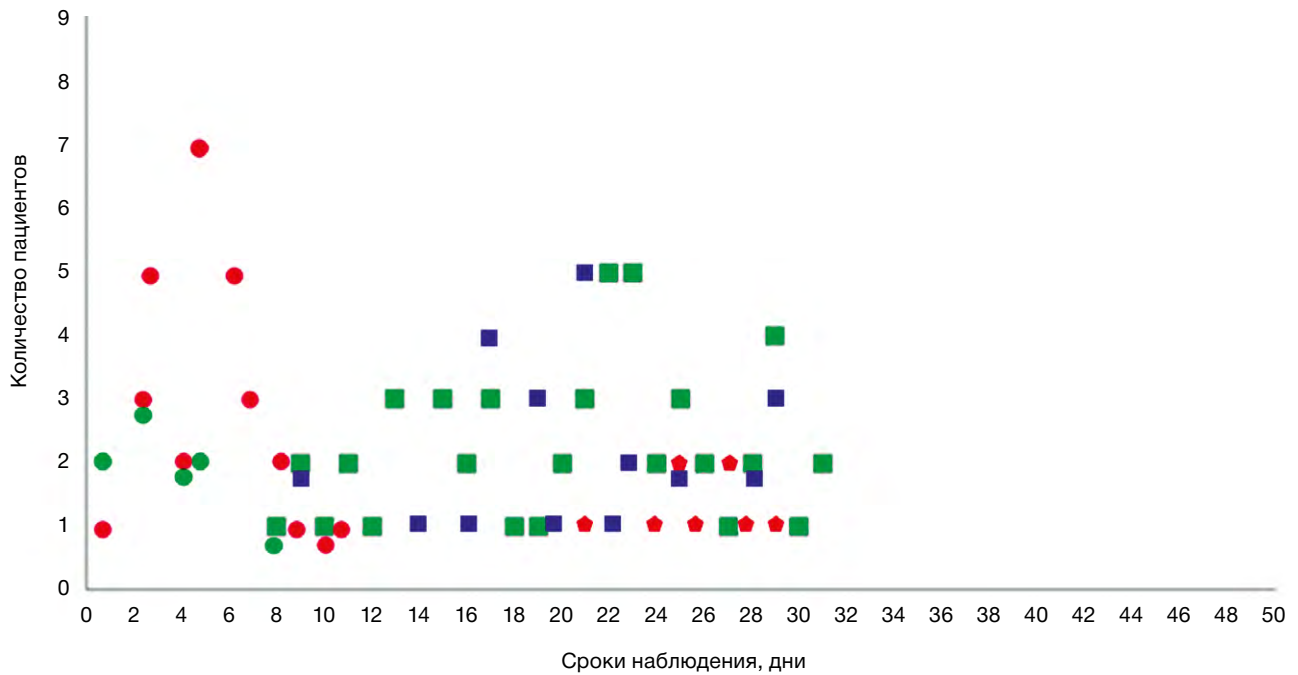
Описание метафорических симптомов представлено в работе А.Л. Юдина [13].

Нетипичные для COVID-19 одиночные очаги выявлены у 6 (4,2%) пациентов в сроки от 1 до 9 дней наблюдения, последующее формирование зоны консолидации отмечено у 1 (0,7%) пациента в течение 17 дней. Увеличение размеров, приводящее к образованию большого очага с чёткими и относительно ровными контурами (нодулярный аспергиллёз), отмечено у 5 (3,5%) пациентов в сроки от 5 до 16 дней с последующим формированием полости с мицетомой у 4 (2,8%) в течение 19–36 дней. У 25 (17,4%) пациентов в сроки до 1,5 недель выявлялись множественные очаги с преимущественно внутридольковым распределением, из них у 13 (9,0%) в периоды от 8 до 23 дней определялись консолидации, на фоне которых в сроки от 9 до 17 дней в 6 (4,2%) случаях сформировались полости неправильно округлой формы, а в 7 (4,9%) — типичные для инвазивного аспергиллёза полости в форме «воздушного серпа». У 10 (6,9%) пациентов в течение 5–12 дней от начала наблюдений отмечались утолщения стенок бронхов или локальные перибронховаскулярные уплотнения по типу «перибронхиальных манжет», вокруг которых в 9 (3,5%) случаях за 4–19 дней сформировались зоны консолидации. У 15 (10,4%) пациентов при анализе данных КТ исходно определялись бронхоэктазы, из них у 13 (9,0%) в сроки от 4 до 46 дней отмечено увеличение размеров или изменение формы бронхоэктазов (кистовидные или мешотчатые). Заполнение бронхоэктазов слизью и инфильтративные изменения в ткани лёгких вокруг бронхоэктазов опреде-

лялось у 2 (1,4%) пациентов в течение 14 и 19 дней соответственно. Наличие бронхоэктазов не является доказательным признаком аспергиллёза, однако, по нашему мнению, быстрое развитие бронхоэктазов (само по себе или на фоне сопутствующих патологических изменений в лёгких) должно в значительной степени настораживать в отношении грибкового поражения. У остальных 11 пациентов в дальнейшем обнаружено развитие признаков, характерных для аспергиллёза. Консолидации как первичный симптом, подозрительный на COVID-АЛ, выявлены у 52 (36,1%) пациентов и определялись на 17–31-й дни от начала наблюдений. В течение 12–32 дней у 22 (15,3%) пациентов на фоне консолидаций сформировались полости, а у 24 (16,7%) — симптом «воздушный серп». Типичный для грибкового поражения симптом «гнездо» как первичная находка определялся в 9 (6,3%) случаях в сроки от 21 до 29 дней от начала наблюдений с последующей трансформацией в неправильно округлую полость у 7 (4,9%) и полость по типу «воздушного серпа» у 2 (1,4%) пациентов в течение 8–18 дней. Неправильно округлые полости с толстыми неровными стенками как первичная находка на фоне COVID-19 определялись у 27 (18,8%) пациентов через 9–29 дней от начала наблюдений, последующее формирование мицетомы отмечено в 6 (4,2%) случаях через 10–38 дней.

Таким образом, первичные признаки, подозрительные на COVID-АЛ, можно условно подразделить на типичные бронхогенные и условно небронхогенные (рис. 1). Из общего числа пациентов группы 1 бронхогенные симптомы (единичные и множественные внутридольковые очаги, «перибронхиальные манжеты», бронхоэктазы) отмечены у 56 (38,9%) пациентов, из которых у 43 (76,8%) выявлена их трансформация в признаки, характерные для грибкового поражения. Условно небронхогенные первичные симптомы (консолидации, симптом «гнездо», полости) определены у 88 (61,1%) пациентов. В процессе изучения динамики симптомов, подозрительных на COVID-АЛ, КТ-признаки, типичные для грибкового поражения, получены в 93 (64,6%) случаях.

Консолидации как первичный симптом заболевания и консолидации как трансформация очагов в динамике встречались в один временной интервал, что дало возможность собрать все симптомы развития COVID-АЛ в объединённую временную схему (рис. 2). Как видно, на первом этапе формируются бронхогенные симптомы (выделено овалом), которые обычно трансформируются в зоны

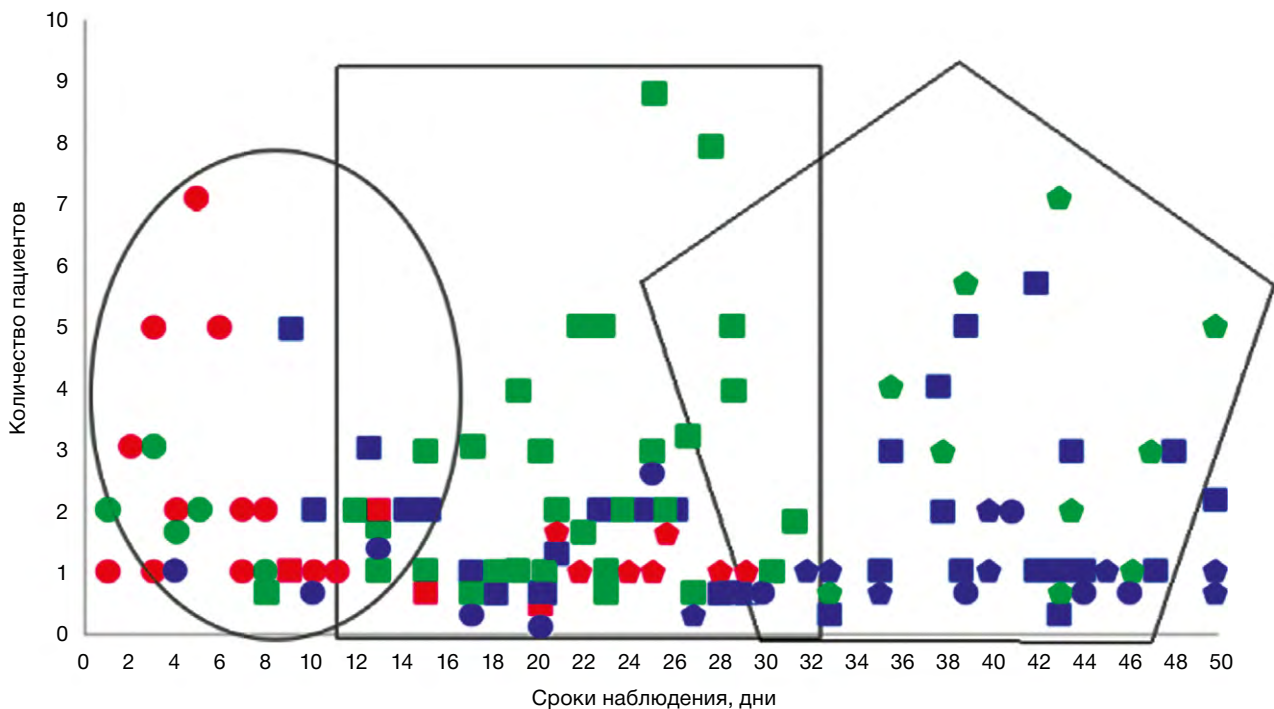


**Рис. 1.** Сроки формирования первичных КТ-симптомов при возможном аспергиллёзе лёгких, возникающем на фоне COVID-19 (COVID-АЛ).

Здесь и на рис. 2: ● — очаги (одиночные и множественные, в том числе симптом «дерево с набухшими почками»); ● — утолщение стенок бронхов, формирование локальных перибронхиальных уплотнений по типу «перибронхиальных манжет»; ■ — консолидации; ◆ — симптом «гнездо»; ■ — полость; ■ — нодулярный аспергиллёз; ◆ — симптом «воздушный серп»; ◆ — мицетома; ● — бронхоэктазы — увеличение размеров, заполнение слизью.

**Fig. 1.** The timing of the development of CT signs suspicious for CAPA.

Here and in Fig. 2: ● — Nodules (single and multiple, including the “tree-in-bud” sign). ● — Thickening of the bronchial walls, the formation of local peribronchial hardenings like “peribronchial cuffs”. ■ — Consolidations. ◆ — «Bird's nest» sign. ■ — Cavitation. ■ — Nodular aspergillosis. ◆ — «Air sickle» sign. ◆ — Mycetoma. ● — Bronchiectasis (increase in size, filling with mucus).

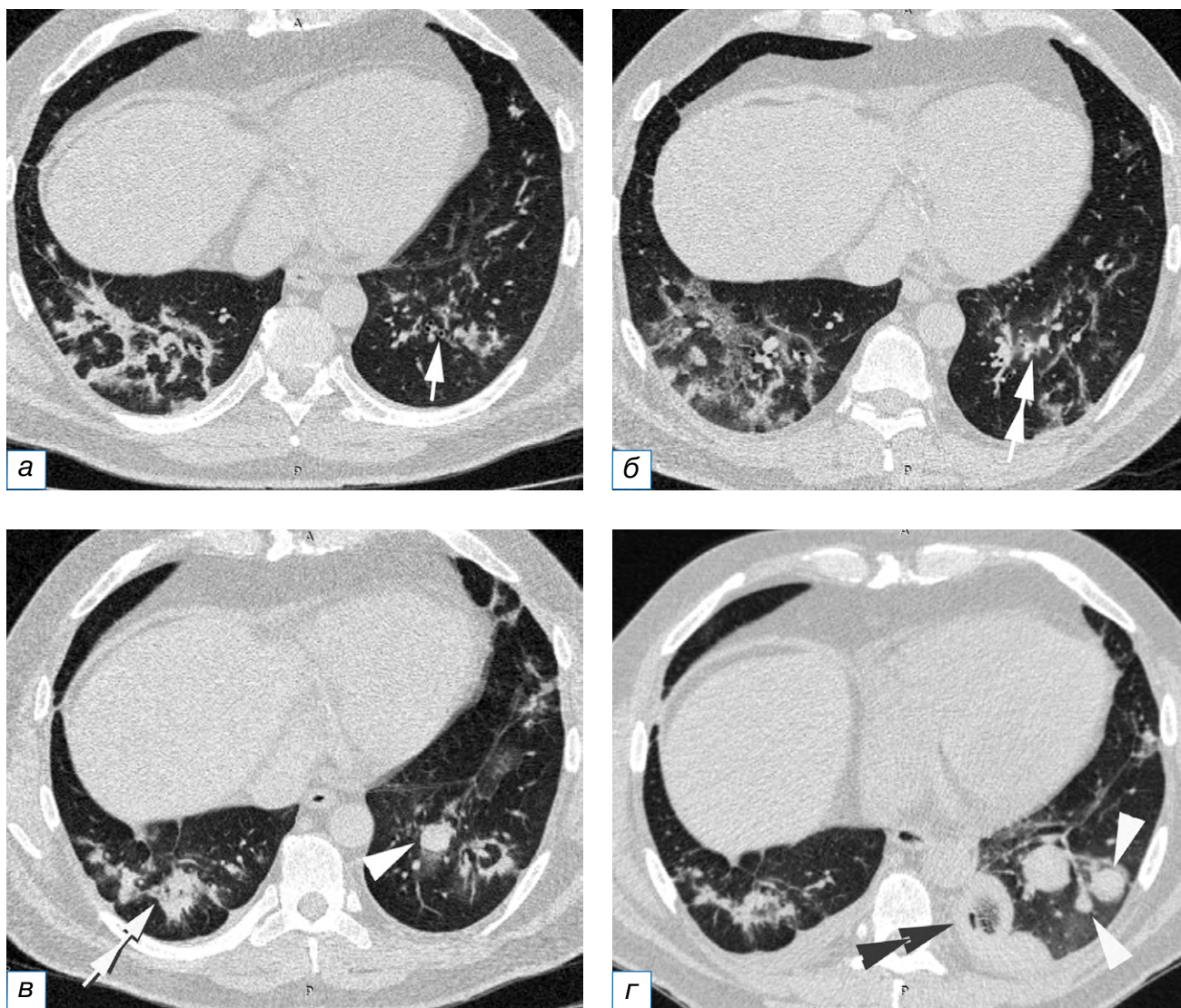


**Рис. 2.** Сроки развития КТ-симптомов, подозрительных на аспергиллёз лёгких, возникающий на фоне COVID-19 (COVID-АЛ).

**Fig. 2.** The timing of the development of CT signs suspected of COVID-associated pulmonary aspergillosis (CAPA).

консолидации и полостные образования (выделено прямоугольником), и далее формируются признаки, характерные для аспергиллёза (выделено пятиугольником). Таким образом, развитие COVID-АЛ может протекать следующими путями:

- 1) нодулярный аспергиллёз: перибронховаскулярные уплотнения («перибронхиальные манжеты»), одиночные и множественные очаги, преимущественно внутридольковые и образующие симптом «дерево с набухшими почками», сливаются в более крупные очаги с формированием «микотического шара»; в дальнейшем может сформироваться полость с толстыми неровными стенками, или мицетома (рис. 3);
- 2) ангиоинвазивный аспергиллёз: перибронховаскулярные уплотнения, одиночные и множественные



**Рис. 3.** Пациент Б., 35 лет, с аспергиллёзом лёгких, возникшем на фоне COVID-19 (COVID-АЛ): а — признаки организирующей пневмонии как типичная трансформация вирусного повреждения лёгких, нормальная форма и размеры бронхов нижней доли левого лёгкого (стрелка); б (через 6 дней) — формирование «перибронхиальных манжет» вокруг бронхов нижней доли левого лёгкого (двойная стрелка); в — через 9 дней образование «микотического шара» (треугольная стрелка) и «перибронхиальных манжет» вокруг бронхов нижней доли правого лёгкого; г (через 21 день) — появление новых «микотических шаров» и увеличение размеров ранее выявленного «шара» (треугольные стрелки), формирование симптома «гнездо» в одном из «шаров» (двойная треугольная стрелка).

**Fig. 3.** Patient B., 35 years old, CAPA: а — signs of organizing pneumonia as a typical transformation of viral lung damage, the normal shape and size of the bronchi of the lower lobe of the left lung (arrow); б — 6 days after, the formation of "peribronchovascular cuffs" around the bronchi of the lower lobe of the left lung (double arrow); в — 9 days after, the formation of a "mycotic ball" (triangular arrow) and "peribronchovascular cuffs" around the bronchi of the lower lobe of the right lung; г — 21 days after, the appearance of new "mycotic balls" and an increase in the size of the previously identified ball (triangular arrows), the formation of a "bird's nest" sign in one of the balls (double triangular arrow).

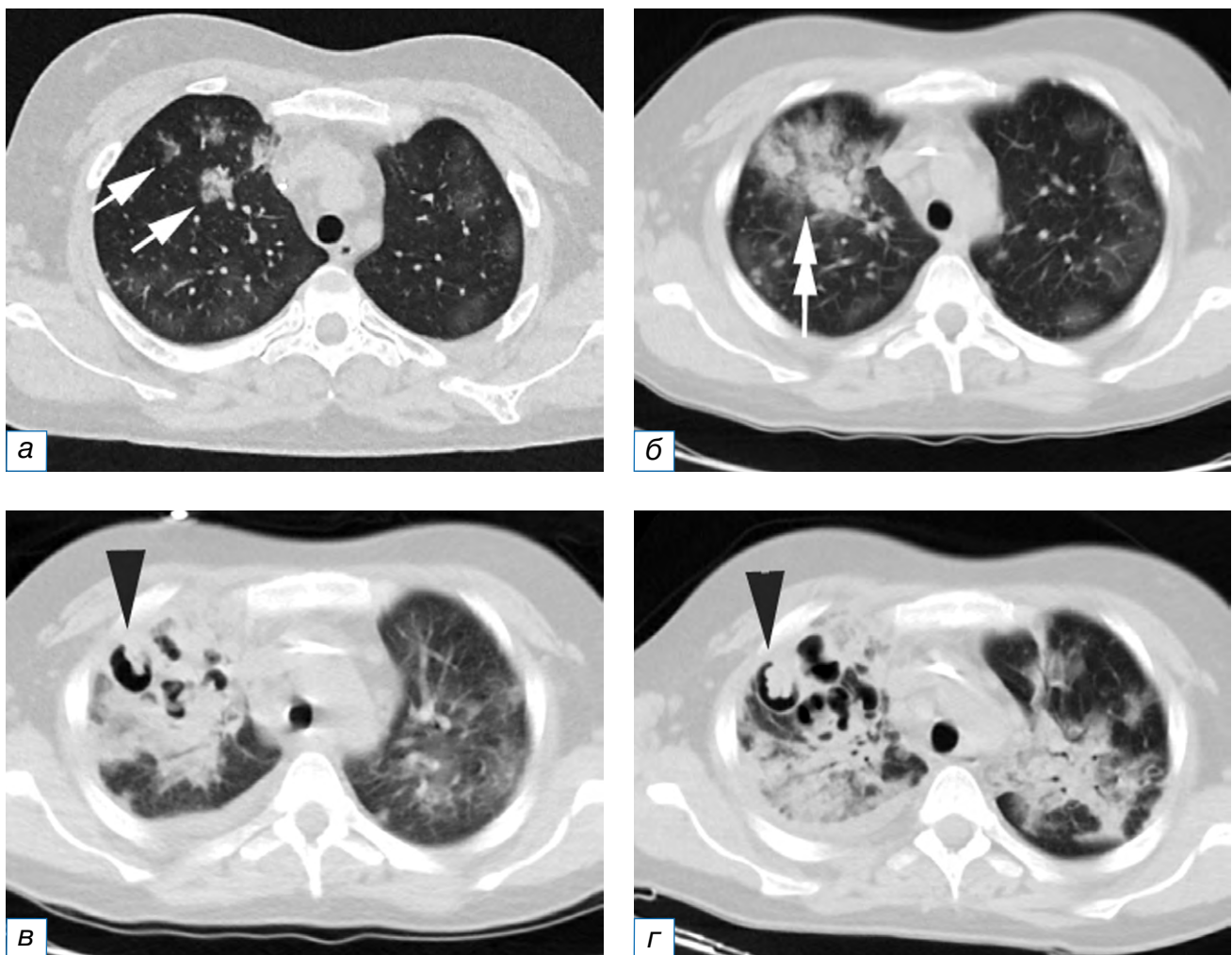


ные очаги преобразуются в перибронхиальные консолидации (или их обнаруживают как первый самостоятельный признак) с последующей трансформацией в симптом «гнезда» и формированием полости или симптома «воздушный серп» (рис. 4);

- 3) бронхоинвазивный аспергиллёз: бронхи трансформируются в бронхо- и бронхиолоэктазы, или имеющиеся бронхоэктазы увеличиваются в размерах, изменяют форму (кистовидные или мешотчатые бронхоэктазы), заполняются слизью и мицелием гриба; в дальнейшем развивается воспалительная инфильтрация окружающей паренхимы лёгкого (рис. 5).

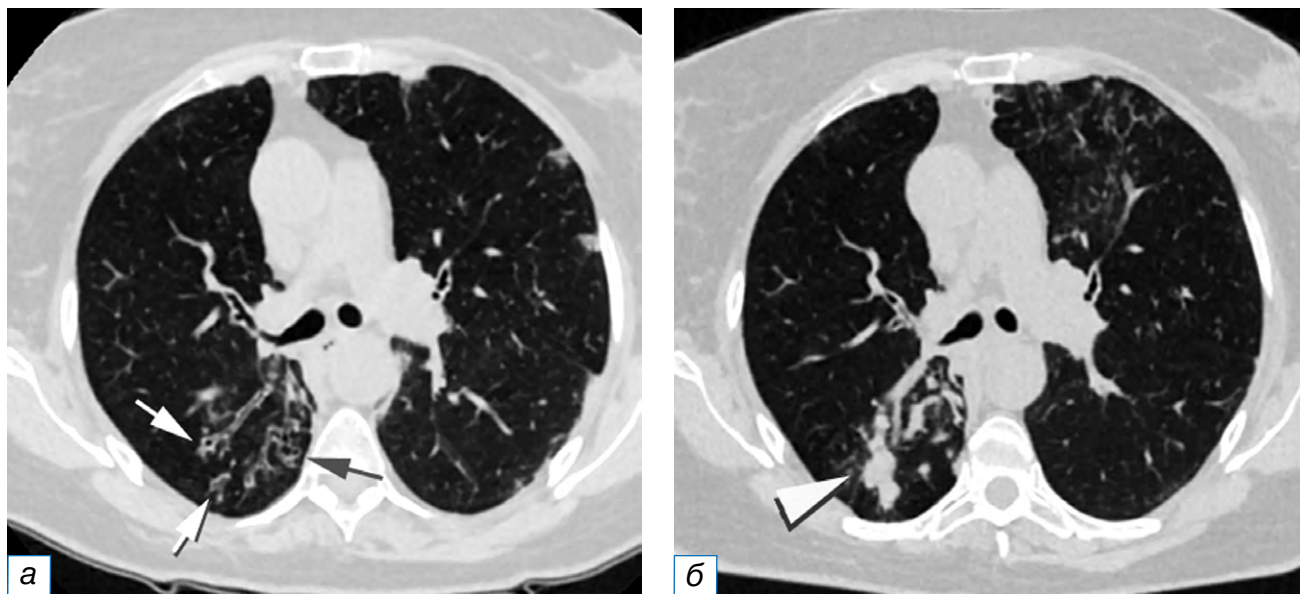
## ОБСУЖДЕНИЕ

Все категории аспергиллёза (доказанный, вероятный или возможный) следует считать показанием к проведению патогенетического лечения. В работе N. Laskner и соавт. [3] отмечено, что обнаружить возбудитель удаётся не более чем у 25–50% больных с инвазивным аспергиллёзом даже при целенаправленном поиске. Фактором риска развития данного осложнения считается лимфоцитопения, обусловленная как самой вирусной инфекцией, так и применением кортикостероидов и иммуносупрессоров. В нашей работе это утверждение не подтверждено. Аналогичные выводы об отсутствии выраженной лейкопении и нейтропении у данной



**Рис. 4.** Пациент М., 69 лет, с аспергиллёзом лёгких, возникшем на фоне COVID-19 (COVID-АЛ): а — внутривольковые очаги, частично сливающиеся между собой (стрелки); б (через 6 дней) — трансформация очагов в перибронхиальные консолидации (двойная стрелка); в (через 9 дней) — формирование полостей на фоне консолидации (треугольная стрелка); г (через 15 дней) — увеличение размеров ранее выявленных и образование новых воздушных полостей, формирование симптома «воздушный полумесяц» (треугольная стрелка).

**Fig. 4.** Patient M., 69 years old, CAPA: а — intralobular foci partially merging with each other (arrows); б — 6 days after, the transformation of foci into peribronchovascular consolidations (double arrow); в — 9 days after, the formation of cavities against the background of consolidation (triangular arrow); г — 15 days after, an increase in the size of previously identified and the formation of new air cavities, the formation of the "air crescent" sign (triangular arrow).



**Рис. 5.** Пациент С., 50 лет, с аспергиллёзом лёгких, возникшем на фоне COVID-19 (COVID-АЛ): а — бронхо- и бронхиолоэктазы в нижней доле правого лёгкого (стрелки); б (через 19 дней) — формирование бронхиолоэктазов в верхней доле левого лёгкого, увеличение размеров и заполнение мицелием гриба бронхоэктазов нижней доли правого лёгкого (треугольная стрелка).

**Fig. 5.** Patient С., 50 years old, CAPA: а — bronchiectasis and bronchiolectasis in the lower lobe of the right lung (arrows); б — 19 days after, the formation of bronchiolectasis in the upper lobe of the left lung, an increase in size and filling with mycelium of the fungal bronchiectasis of the lower lobe of the right lung (triangular arrow).

категории пациентов получены в работе О.Ю. Куцевалова и соавт. [4]. Метаанализ, представленный в работе W.H. Chong и соавт. [14], не подтвердил влияния больших доз кортикостероидов на развитие аспергиллёза у пациентов с COVID-19 в критическом состоянии.

Отмечено, что наиболее частыми клиническими симптомами аспергиллёза у больных COVID-19 являются устойчивое к применению антибактериальных лекарственных средств повышение температуры тела более 38°C (90–100%) и прогрессирование дыхательной недостаточности (65–100%) [2]. Первый тезис о рефрактерной гипертермии получил подтверждение в нашей работе, однако прогрессирование дыхательной недостаточности отмечалось как в контрольной, так и основной группах пациентов, и признак оказался статистически недостоверным. В нашей работе подвергалось также сомнению утверждение о ценности таких симптомов у пациентов с аспергиллёзом, как кровохарканье и лёгочное кровотечение, выраженное в работе P. Koehler и соавт. [1].

КТ является наиболее важным инструментом визуализации поражения лёгких у пациентов с коронавирусом, но многие признаки COVID-19-пневмонии могут имитировать аспергиллёз, и, таким

образом, поражения, указывающие на аспергиллёз, могут быть скрытыми [15]. По этой причине мы не стали анализировать КТ-симптомы, встречающиеся как при COVID-19, так и при аспергиллёзе.

В работе W. Hong и соавт. [9] отмечено, что около 37% пациентов с аспергиллёзом имели типичные для COVID-19 признаки при проведении КТ, и это же исследование показало, что до 40% случаев аспергиллёза имели атипичный для COVID-19 вид на КТ-изображениях. Общие признаки, не объясняемые наличием COVID-19, включают полости, одиночные солидные узелки, консолидации без ореола «матового стекла», утолщение бронхиальной стенки и центрилобулярные узелки. Среди них преобладают полости и одиночные солидные узелки.

В работе G. Segrelles-Calvo и соавт. [16] отмечено, что инвазивный паттерн поражения дыхательных путей встречался намного чаще, чем ангиоинвазивный паттерн (57,1 и 7,1% соответственно). Возможно, это вызвано распространением колоний *Aspergillus* по дыхательным путям, имплантацией гриба и ростом колоний в микроскопически разрушенных или расширенных бронхах, инфицированных COVID-19, а не сосудистой инвазией и окклюзией лёгочных артерий малого и среднего размера. При гистопатологическом анализе выяв-

лены изъязвление трахеи и инвазия поверхностных структур гифами, в то время как не найдено никаких доказательств ангиоинвазии у пациентов с инвазивным аспергиллёзным трахеобронхитом при COVID-19.

По данным работы G. Segrelles-Calvo и соавт. [16], среднее время постановки диагноза COVID-АЛ составляет от 12 до 19 дней после госпитализации. В работе W. Imoto и соавт. [17] утверждается, что очаги обнаруживают на 13-й день, а консолидации — на 20-й. Результаты нашей работы в первом приближении совпадают с этими данными, но мы, видимо, проследили более чёткую цепь событий при развитии COVID-АЛ: в течение первых двух недель с момента колонизации гриба определяются характерные признаки бронхогенного поражения, возможно, с формированием «микотического шара», третья и четвертая недели манифестируют развитием зон консолидации, нетипичных по форме для COVID-19, в том числе с симптомом «гнезда», и после этого образуются различные полостные структуры, нередко с типичными для аспергиллёза КТ-признаками.

#### Ограничения исследования

Ограничением следует считать малый процент доказанного и вероятного аспергиллёза у пациентов, включённых в исследование; также не учитывались одинаковые КТ-признаки для COVID-19 и аспергиллёза.

#### ЗАКЛЮЧЕНИЕ

Особенности клинического течения заболевания у пациентов с COVID-19 не позволяют уверенно определить присоединение такой коинфекции, как аспергиллёз. Существуют также трудности с выделением культуры возбудителя. Следовательно, повышается роль компьютерной томографии в выявлении семиотики возможного аспергиллёза как осложнения COVID-19. COVID-ассоциированный лёгочный аспергиллёз на компьютерных томограммах характеризуется в первую очередь признаками поражения дыхательных путей с последующим образованием различных по форме полостных структур, возможно с формированием дополнительных признаков, характерных для грибкового поражения.

#### ДОПОЛНИТЕЛЬНАЯ ИНФОРМАЦИЯ

**Источник финансирования.** Авторы заявляют об отсутствии внешнего финансирования при проведении исследования.

**Конфликт интересов.** Авторы декларируют отсутствие явных и потенциальных конфликтов интересов, связанных с публикацией настоящей статьи.

**Вклад авторов.** *Най Мьо Тун* — анализ литературы, анализ и интерпретация данных, написание статьи, набор данных; *А.Л. Юдин* — разработка концепции, анализ данных, редактирование рукописи, обсуждение результатов, ответственность за целостность всех частей статьи, утверждение окончательного варианта статьи; *Е.А. Юматова* — анализ и интерпретация данных, написание статьи, разработка концепции; *А.С. Винокуров* — сбор и обработка данных, анализ и интерпретация полученных данных, подготовка статьи. Авторы подтверждают соответствие своего авторства международным критериям ICMJE (все авторы внесли существенный вклад в разработку концепции, проведение исследования и подготовку статьи, прочли и одобрили финальную версию перед публикацией).

#### ADDITIONAL INFORMATION

**Funding source.** This study was not supported by any external sources of funding.

**Competing interests.** The authors declare that they have no competing interests.

**Authors' contribution.** *Nay Myo Tun* — literature analysis, analysis and interpretation of the obtained data, manuscript writing, data collection; *A.L. Yudin* — conceptualization, data analysis, manuscript editing, results analysis, responsibility for the integrity of all parts of the article, approval of the final version of the article; *E.A. Yumatova* — data analysis and interpretation, manuscript writing, conceptualization; *A.S. Vinokurov* — collection and analysis of data, analysis and interpretation of the obtained data, preparation and creation of the work. The authors made a substantial contribution to the conception of the work, acquisition, analysis, interpretation of data for the work, drafting and revising the work, final approval of the version to be published and agree to be accountable for all aspects of the work.

#### ЛИТЕРАТУРА / REFERENCES

1. Koehler P, Cornely OA, Böttiger BW, et al. COVID-19 associated pulmonary aspergillosis. *Mycoses*. 2020;63(6):528-534. doi: 10.1111/myc.13096
2. Климов Н.Н., Шадривова О.В. Инвазивный аспергиллёз при тяжелых респираторных вирусных инфекциях (гриппе и COVID-19) // *Журнал инфектологии*. 2021. Т. 13, № 4. С. 14-22. [Klimko NN, Shadrivova OV. Invasive aspergillosis in severe respiratory viral infections (influenza and COVID-19).

- Jurnal infektologii*. 2021;13(4):14-22. (In Russ).] EDN: IXYYEF doi: 10.22625/2072-6732-2021-13-4-14-24
3. Lackner N, Thomé C, Öfner D, et al. COVID-19 associated pulmonary aspergillosis: Diagnostic performance, fungal epidemiology and antifungal susceptibility. *J Fungi*. 2022;8:93. doi: 10.3390/jof8020093
  4. Куцевалова О.Ю., Антонец А.В., Крылов В.Б., и др. COVID-19-ассоциированные инвазивные микозы // *Иммунопатология, аллергология, инфектология*. 2021. № 4. С. 49-53. [Kutsevalova OU, Antonets AV, Krylov VB, et al. COVID-19 associated invasive mycoses. *Immunopatologiya, allergologiya, infektologiya*. 2021;(4):49-53. (In Russ).] EDN: KHWHVA doi: 10.14427/jipai.2021.4.49
  5. Mitaka H, Kuno T, Takagi H, Patrawalla P. Incidence and mortality of COVID-19-associated pulmonary aspergillosis: A systematic review and meta-analysis. *Mycoses*. 2021; 64(9):993-1001. doi: 10.1111/myc.13292
  6. Гусаров В.Г., Замятин М.Н., Камышова Д.А., и др. Инвазивный аспергиллез легких у больных COVID-19 // *Журнал инфектологии* 2021. Т. 13, № 1. С. 38-49. [Gusarov VG, Zamyatin MN, Kamyshova DA, et al. Invasive pulmonary aspergillosis in patients with COVID-19. *Jurnal infektologii*. 2021;13(1):38-49. (In Russ).] EDN: UEGCCK doi: 10.22625/2072-6732-2021-13-1-38-49
  7. Wang J, Yang Q, Zhang P, et al. Clinical characteristics of invasive pulmonary aspergillosis in patients with COVID-19 in Zhejiang, China: A retrospective case series. *Crit Care*. 2020;24(1):299. doi: 10.1186/s13054-020-03046-7
  8. Koehler P, Bassetti M, Chakrabarti A, et al. Defining and managing COVID-19-associated pulmonary aspergillosis: The 2020 ECMM/ISHAM consensus criteria for research and clinical guidance. *Lancet Infect Dis*. 2021;21(6):e149-162. doi: 10.1016/s1473-3099(20)30847-1
  9. Hong W, White PL, Backx M, et al. CT findings of COVID-19-associated pulmonary aspergillosis: A systematic review and individual patient data analysis. *Clin Imaging*. 2022;90:11-18. doi: 10.1016/j.clinimag.2022.07.003
  10. Shadrivova O, Gusev D, Vashukova M, et al. COVID-19-associated pulmonary aspergillosis in Russia. *J Fungi*. 2021; 7(12):1059. doi: 10.3390/jof7121059
  11. Fortún J, Mateos M, Pedrosa EG, et al. Invasive pulmonary aspergillosis in patients with and without SARS-CoV-2 infection. *J Fungi*. 2023;9(2):130. doi: 10.3390/jof9020130
  12. *Временные методические рекомендации: профилактика, диагностика и лечение новой коронавирусной инфекции (COVID-19)*. Версия 17 (14.12.2022). [Interim guidelines: Prevention, diagnosis and treatment of emerging coronavirus infection (COVID-19). Version 17 (14.12.2022). (In Russ).]
  13. Юдин А.Л. *Торакоабдоминальная компьютерная томография. Образы и симптомы*. 2-е изд. Москва: Практика, 2023. 168 с. [Yudin AL. *Thoracoabdominal computed tomography. Images and symptoms*. 2nd ed. Moscow: Praktika; 2023. 168 p. (In Russ).]
  14. Chong WH, Saha BK, Neu KP. Comparing the clinical characteristics and outcomes of COVID-19-associated pulmonary aspergillosis (CAPA): A systematic review and meta-analysis. *Infection*. 2022;50(1):43-56. doi: 10.1007/s15010-021-01701-x
  15. Verweij PE, Brüggemann RJ, Azoulay E, et al. Taskforce report on the diagnosis and clinical management of COVID-19 associated pulmonary aspergillosis. *Intensive Care Med*. 2021;47(8): 819-834. doi: 10.1007/s00134-021-06449-4
  16. Segrelles-Calvo G, Araújo GR, Pastor EL, et al. Prevalence of opportunistic invasive aspergillosis in COVID-19 patients with severe pneumonia. *Mycoses*. 2021;64(2):144-151. doi: 10.1111/myc.13219
  17. Imoto W, Himura H, Matsuo K, et al. COVID-19-associated pulmonary aspergillosis in a Japanese man: A case report. *J Infect Chemother*. 2021;27(6):911-914. doi: 10.1016/j.jiac.2021.02.026

## ОБ АВТОРАХ

Автор, ответственный за переписку:

**Юматова Елена Анатольевна**, канд. мед. наук, доцент; адрес: России, 117997, Москва, ул. Островитянова, д. 1; ORCID: 0000-0002-6020-9434; eLibrary SPIN: 8447-8748; e-mail: yumatova\_ea@mail.ru

Соавторы:

**Най Мьо Тун**, аспирант; ORCID: 0000-0001-7427-0810; eLibrary SPIN: 5553-2160; e-mail: naymyotun18792@gmail.com

**Юдин Андрей Леонидович**, д-р мед. наук, профессор; ORCID: 0000-0002-0310-0889; eLibrary SPIN: 6184-8284; e-mail: prof\_yudin@mail.ru

**Винокуров Антон Сергеевич**, ассистент; ORCID: 0000-0002-0745-3438; eLibrary SPIN: 3029-2652; e-mail: antonvin.foto@gmail.com

## AUTHORS' INFO

The author responsible for the correspondence:

**Elena A. Yumatova**, MD, PhD, Associate Professor; address: 1 Ostrovityanova street, 117997 Moscow, Russia; ORCID: 0000-0002-6020-9434; eLibrary SPIN: 8447-8748; e-mail: yumatova\_ea@mail.ru

Co-authors:

**Nay Myo Tun**, Graduate Student; ORCID: 0000-0001-7427-0810; eLibrary SPIN: 5553-2160; e-mail: naymyotun18792@gmail.com

**Andrey L. Yudin**, MD, PhD, Professor; ORCID: 0000-0002-0310-0889; eLibrary SPIN: 6184-8284; e-mail: prof\_yudin@mail.ru

**Anton S. Vinokurov**, Assistant Lecturer; ORCID: 0000-0002-0745-3438; eLibrary SPIN: 3029-2652; e-mail: antonvin.foto@gmail.com