

КЛИНИЧЕСКИЕ ПРИМЕРЫ ПРАВИЛЬНОЙ ОРИЕНТАЦИИ ТОРИЧЕСКОЙ ИНТРАОКУЛЯРНОЙ ЛИНЗЫ У ПАЦИЕНТОВ С ПОСТКЕРАТОТОМИЧЕСКОЙ КЕРАТЭКТАЗИЕЙ

И.В. Кузнецов, Н.В. Пасикова

Межотраслевой научно-технический комплекс «Микрохирургия глаза» имени академика С.Н. Федорова, Москва, Российская Федерация

АННОТАЦИЯ

Обоснование. Хирургическое лечение катаракты у пациентов с посткератотомической эктазией роговицы имеет ряд особенностей. В первую очередь, трудности возникают при расчёте оптической силы интраокулярной линзы, её цилиндрического компонента, при определении расположения главных осей астигматизма для имплантации торической интраокулярной линзы. Кроме того, не все современные кератотопографические установки способны корректно определить преломляющую силу роговицы у таких пациентов из-за выраженного иррегулярного астигматизма и большого перепада кератометрических показателей в главных меридианах. **Описание клинических случаев.** Представлены два клинических случая хирургического лечения катаракты в сочетании с посткератотомической кератэктазией. Пациентам выполняли стандартное предоперационное офтальмологическое обследование. Для более точного определения преломляющей силы роговицы использовали кератотопограф TMS-4 Tomey. Расчёты оптической силы торических интраокулярных линз выполняли по формуле Holladay 2 с поправками для радиальной кератотомии и по онлайн-калькулятору Johnson & Johnson VISIC. Пациентам имплантировали интраокулярные линзы SN6AT9 (Alcon) и Tecnis ZCT800 toric (Johnson & Johnson). Ориентацию положения оси цилиндра торических интраокулярных линз проводили перпендикулярно наиболее уплощённому меридиану, соответствующему положению зоны кератэктазии, определяемой по наиболее расширенному кератотомическому рубцу. До оперативного вмешательства максимальная корригированная острота зрения (BCVA) пациента М. составляла 0,2 для OD и 0,4 для OS, пациентки К. — OD=0,4, OS=0,2, после оперативного вмешательства — OD=0,8, OS=0,8 и OD=0,8, OS=0,7 соответственно. **Заключение.** Данная работа выполнена с целью ознакомления практикующих врачей-офтальмологов, клинических ординаторов, аспирантов с возможным вариантом лечения катаракты методом факоэмульсификации с имплантацией торической интраокулярной линзы пациентам с посткератотомической кератэктазией. Полученные в результате операции высокая острота зрения и субъективная удовлетворённость пациентов свидетельствуют о правильно выбранной нами тактике лечения. Надёжным визуальным ориентиром для выбора оси цилиндра является меридиан наибольшей степени кератэктазии (уплощения роговицы), который определяется положением максимально расширенного кератотомического рубца. Ось цилиндра интраокулярной линзы ориентируется перпендикулярно меридиану кератэктазии. Ультразвуковая факоэмульсификация катаракты с имплантацией торической интраокулярной линзы является эффективным методом коррекции индуцированной аметропии после радиальной кератотомии на фоне посткератотомической кератэктазии с высокими значениями астигматизма.

Ключевые слова: радиальная кератотомия; кератэктазия; кератотопограф; факоэмульсификация катаракты; торическая интраокулярная линза; ИОЛ; клинический случай.

Для цитирования:

Кузнецов И.В., Пасикова Н.В. Клинические примеры правильной ориентации торической интраокулярной линзы у пациентов с посткератотомической кератэктазией. *Клиническая практика*. 2024;15(2):65–72. doi: <https://doi.org/10.17816/clinpract624472>

Поступила 12.12.2023

Принята 08.05.2024

Опубликована online 25.06.2024

CLINICAL EXAMPLES OF CORRECT ORIENTATION OF A TORIC INTRAOCULAR LENS IN PATIENTS WITH POSTKERATOTOMIC CORNEAL ECTASIA

I.V. Kuznetsov, N.V. Pasikova

The S. Fyodorov Eye Microsurgery Federal State Institution, Moscow, Russian Federation

ABSTRACT

BACKGROUND: Surgical treatment of cataract in patients with postkeratotomy corneal ectasia has various features. First, difficulties arise when calculating the optical strength of an intraocular lens and its cylindrical component and determining the location of the main axes of astigmatism for toric intraocular lens implantation. Additionally, not all modern keratotopography installations are able to accurately determine the refractive power of the cornea in such patients owing to pronounced irregular astigmatism and a large difference in keratometric parameters in the main meridians. **CLINICAL CASES DESCRIPTION:** Two clinical cases of surgical treatment of cataract in combination with postkeratotomy keratectasia are presented. Patients underwent a standard preoperative ophthalmological examination. TMS-4 Tomey keratotopograph was used to accurately determine the refractive power of the cornea. The optical power of toric intraocular lenses were calculated using the Holladay 2 formula with amendments for radial keratotomy and the Johnson & Johnson VISIC online calculator. SN6AT9 intraocular lens (Alcon) and a Tecnis ZCT800 toric intraocular lens (Johnson & Johnson) were implanted in patients. The orientation of the position of the cylinder axis of toric intraocular lens was performed perpendicular to the most flattened meridian, corresponding to the position of the keratectasia zone, determined by the most expanded keratotomy scar. Before surgery, the best corrected visual acuity of patient M was OD=0.2, OS=0.4 and that of patient K was OD=0.4, OS=0.2. After surgery, the best corrected visual acuity of patient M was OD=0.8, OS=0.8 and that of patient K was OD=0.8, OS=0.7. **CONCLUSION:** This study aimed to familiarize practicing ophthalmologists, clinical residents, and postgraduates with a possible treatment option for cataracts by phacoemulsification with implantation of a toric intraocular lens in patients with postkeratotomy keratectasia. The resulting high visual acuity and subjective satisfaction of patients indicate the accuracy of chosen treatment tactics. A reliable visual guide for choosing the cylinder axis is the meridian of the greatest degree of keratectasia (cornea flattening), which is determined by the maximally expanded keratotomy scar position. The intraocular lens cylinder axis is oriented perpendicular to the keratectasia meridian. Ultrasound phacoemulsification of cataract with implantation of a toric intraocular lens is an effective method for correcting induced ametropia after radial keratotomy against the background of postkeratotomy keratectasia with high astigmatism.

Keywords: radial keratotomy; keratectasia; keratotopograph; phacoemulsification of cataract; toric intraocular lens; IOL; clinical case.

For citation:

Kuznetsov IV, Pasikova NV. Clinical examples of correct orientation of a toric intraocular lens in patients with postkeratotomy corneal ectasia. *Journal of Clinical Practice*. 2024;15(2):65–72. doi: <https://doi.org/10.17816/clinpract624472>

Submitted 12.12.2023

Revised 08.05.2024

Published online 25.06.2024

ОБОСНОВАНИЕ

Вторичная эктазия роговицы после радиальной кератотомии впервые описана K.L. Wellish и соавт. [1]. Развиваясь через 10–12 лет после кератотомии, индуцированная кератэктазия вызывает определённые трудности в плане дальнейшей хирургической реабилитации пациентов [2–6]. Согласно литературным данным, возможными при-

чинами посткератотомической эктазии роговицы являются отягощённый по кератоконусу семейный анамнез, ранее недиагностированный кератоконус, повторные кератотомии [6–8]. По нашему мнению, большое количество, а следовательно, близкое расположение рубцов, повышает риск развития ятрогенной кератэктазии ввиду значительного ослабления каркасных свойств роговой оболочки.

Наличие посткератотомической кератэктазии характеризуется рефракционным сдвигом в виде сложного гиперметропического, смешанного астигматизма разных степеней, иррегулярным астигматизмом, усилением рефракции в нижних отделах из-за периферической протрузии, признаками расхождения одного или нескольких кератотомических рубцов. Эти изменения приводят к стойкому и прогрессирующему снижению некорректируемой остроты зрения, трудностям оптической коррекции, ограничению профессиональной деятельности пациентов.

Вариантом хирургического решения описанной проблемы является имплантация торической интраокулярной линзы (ИОЛ). Однако имеются трудности в расчёте оптической силы ИОЛ, её цилиндрического компонента, в определении расположения главных осей астигматизма для имплантации торической ИОЛ. Кроме того, не все современные кератометрические системы способны адекватно определить преломляющую силу роговицы у пациентов с посткератотомической кератэктазией, а некоторые из них не в состоянии выполнить измерения из-за выраженного иррегулярного астигматизма и большого перепада кератометрических показателей в главных меридианах.

КЛИНИЧЕСКИЕ ПРИМЕРЫ

Клинический пример 1

О пациенте. Под нашим наблюдением находился пациент М. в возрасте 65 лет с жалобами на низкое зрение обоих глаз, непереносимостью очковой коррекции, невозможностью выполнять производственные обязанности из-за выраженных затруднений при чтении и письме. Пациент — инженерно-технический работник высокой квалификации, постоянно работает с документами и чертежами. Из анамнеза известно, что 34 года назад ему выполнили радиально-тангенциальную кератотомию по поводу миопии средней степени и сложного миопического астигматизма.

Физикальная диагностика. Офтальмологическое обследование пациента М. при поступлении выявило значительное снижение зрительных функций, вызванное гиперметропией средней степени на правом глазу и гиперметропией высокой степени на левом глазу, а также гиперметропический иррегулярный астигматизм, ослабление преломляющей силы роговицы, увеличение аксиальной длины глаза, связанное с наличием миопии высокой степени до радиальной кератотомии. Остальные показатели находились в пределах нормы (табл. 1).

Таблица 1 / Table 1

Результаты диагностического обследования пациента М. /
Results of the diagnostic examination of patient M.

Авторефрактокератометрия					
Глаз/Oculus	sph	cyl	ax	K1	K2
OD	+7,0	-4,0	47	31,75	33,25
OS	+7,25	-6,75	102	31,50	37,75
Визометрия					
Глаз/Oculus	NCVA	sph	cyl	ax	BCVA
OD	0,3	+4,0	-4,0	90	0,4
OS	0,1	+2,0	-6,5	90	0,2
Биометрия, тонометрия, эндотелиальная микроскопия					
Глаз/Oculus	AL	ACD	LT	IOP	ECD
OD	27,58	3,56	4,21	21	2447
OS	27,05	3,62	4,13	20	2270

Примечание. Здесь и в табл. 2–4: OD — правый глаз; OS — левый глаз; sph — сферический компонент рефракции; cyl — цилиндрический компонент рефракции; ax — ось; K1 — преломляющая сила роговицы в слабом меридиане; K2 — преломляющая сила роговицы в сильном меридиане; NCVA — некорригированная острота зрения; BCVA — максимальная корригированная острота зрения; AL — аксиальная длина глазного яблока; ACD — глубина передней камеры; LT — толщина хрусталика; IOP — внутриглазное давление; ECD — плотность эндотелиальных клеток роговицы.

Note. Here and in Table 2–4: OD, right eye; OS, left eye; sph, spherical component of refraction; cyl, cylindrical component of refraction; ax, axis; K1, refractive power of the cornea in the weak meridian; K2, refractive power of the cornea in the strong meridian; NCVA, uncorrected visual acuity; BCVA, best corrected visual acuity; AL, axial length of the eyeball; ACD, depth of the anterior chamber; LT, lens thickness; IOP, intraocular pressure; ECD, density of corneal endothelial cells.

При биомикроскопии на роговице правого глаза 10 радиальных и 2 тангенциальных кератотомических рубца, на роговице левого глаза — 8 радиальных и 2 тангенциальных кератотомических рубца, выраженное расхождение тангенциальных рубцов в нижних отделах роговицы с проминирующей эпителиальной пробкой и деформирующей поверхность роговицы протрузией. Передняя камера обоих глаз средняя, равномерная, радужка структурная, зрачок диаметром 3 мм, реакция на свет живая, в хрусталиках помутнения в ядре и задних кортикальных слоях. В стекловидном теле нитчатые плавающие помутнения. Диск зрительного нерва бледно-розовый с узким миопическим конусом, видимые отделы сетчатки без изменений.

Предварительный диагноз. Установлен диагноз: «OU: Осложнённая катаракта. Оперированная миопия, состояние после радиально-тангенциальной кератотомии, посткератотомическая кератэктазия. Гиперметропия высокой степени, сложный гиперметропический астигматизм (OD — средней степени, OS — высокой степени). Иррегулярный астигматизм. Деструкция стекловидного тела».

Динамика и исходы. Пациенту запланировали ультразвуковую факоэмульсификацию катаракты обоих глаз с имплантацией торических ИОЛ. Для расчёта оптической силы ИОЛ кератометрические показатели определяли на проекционном керато-

топографе TMS-4 (Tomey, Япония). Ни лазерный интерферометр IOL Master 700 (Carl Zeiss, Германия), ни диагностическая проекционная система Verion (Alcon, США) не позволили измерить величину преломляющей силы роговицы ввиду её выраженной деформации из-за посткератотомической кератэктазии и иррегулярного астигматизма. Кератотопограф TMS-4 выявил наиболее плоский меридиан роговицы (зона максимальной кератэктазии), по отношению к которому ось планируемого к имплантации цилиндра торической ИОЛ повернута на 90 градусов (рис. 1, 2). Для расчёта оптической силы ИОЛ правого глаза использовали показатели 25,39 D ax 50 и 32,70 ax 140 (рис. 3), для левого глаза — 28,49 D ax 98 и 38,40 ax 8 (рис. 4).

Расчёт оптической силы ИОЛ для правого глаза провели по формуле Holladay 2 с поправками для радиальной кератотомии, для левого глаза — с использованием онлайн-калькулятора Johnson & Johnson VISIC. Сферозэквивалентом рефракции цели выбрали -2,0 D для обеспечения пациенту возможности работы на близком расстоянии без очков, что было предварительно согласовано перед операцией.

Прогнозируемый остаточный астигматизм для правого глаза, по данным Holladay 2, составил 3,02 D, для левого глаза, по данным Johnson & Johnson VISIC, — 3,28 D. В правый глаз имплан-

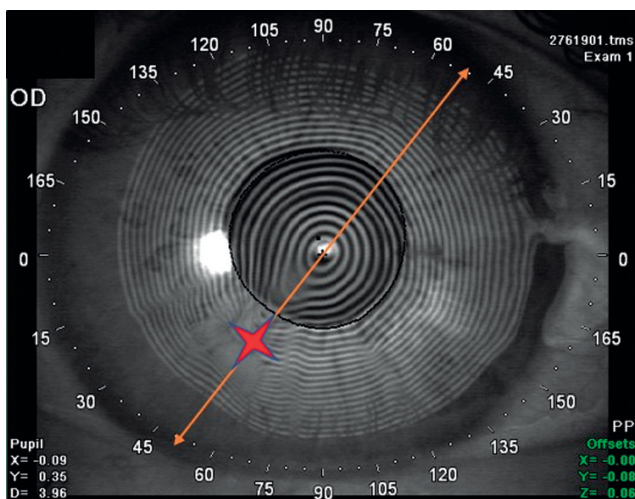


Рис. 1. Кератоскопическая карта правого глаза пациента М.: зона максимальной кератэктазии (разошедшийся кератотомический рубец) отмечена красной звёздочкой, ось самого плоского меридиана — жёлтой стрелкой.

Fig. 1. Keratometric map of the right eye of patient M. Red asterisk: the zone of maximum keratectasia (divergent tangential scar); yellow arrow: the axis of the flattest meridian.

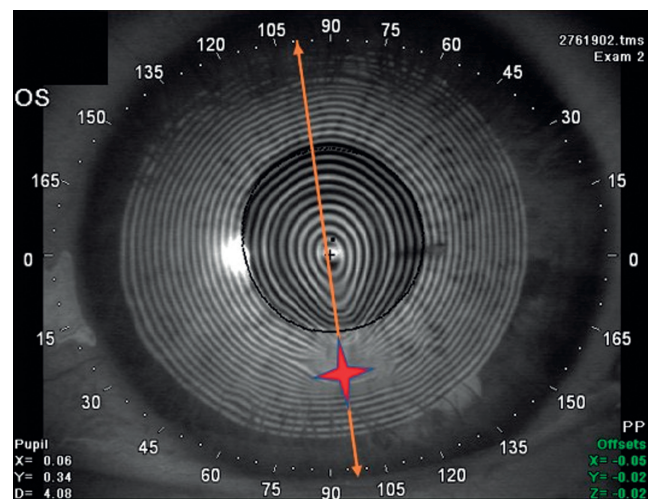


Рис. 2. Кератоскопическая карта левого глаза пациента М.: зона максимальной кератэктазии (разошедшийся кератотомический рубец) отмечена красной звёздочкой, ось самого плоского меридиана — жёлтой стрелкой.

Fig. 2. Keratometric map of the left eye of patient M. Red asterisk: the zone of maximum keratectasia (divergent tangential scar); yellow arrow: the axis of the flattest meridian.

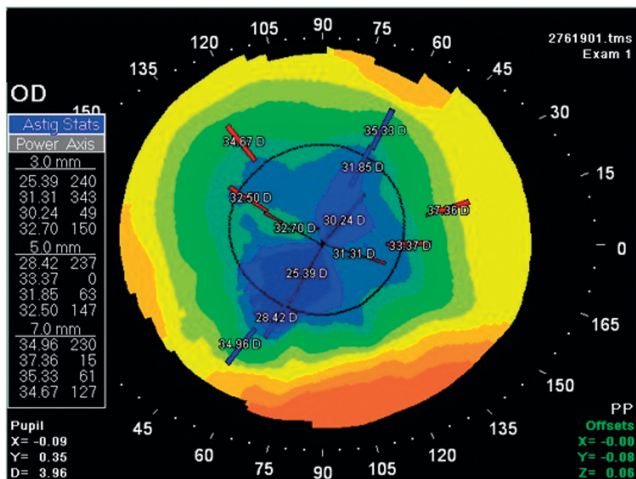


Рис. 3. Кератотопографическая карта правого глаза пациента М.

Fig. 3. Keratotopographic map of the right eye of patient M.

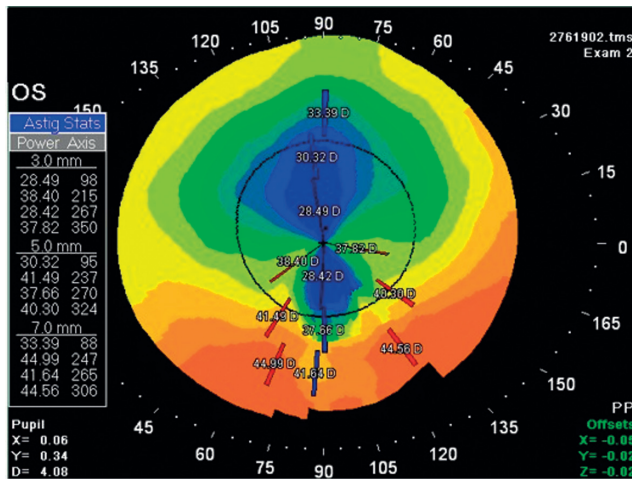


Рис. 4. Кератотопографическая карта левого глаза пациента М.

Fig. 4. Keratotopographic map of the left eye of patient M.

тировали ИОЛ SN6AT9 (Alcon) +29,5 D SE cyl +6.0D ax 140; в левый — ИОЛ Tecnis ZCT800 toric (Johnson & Johnson) +26,5 D SE cyl +8.0D ax 8. Выбор ИОЛ с максимальной силой цилиндра, ограниченной возможностями производителей, продиктован необходимостью наиболее полной коррекции астигматизма.

Правый глаз прооперировали через склеральный доступ, так как количество кератотомических рубцов и расстояние между ними не позволили безопасно расположить роговичный тоннель. Левый глаз прооперировали спустя 6 месяцев через

роговичный доступ. Временной промежуток между операциями связан с ожиданием поступления от производителя индивидуально заказанных ИОЛ.

Операции на обоих глазах прошли без осложнений, послеоперационный период протекал активно. Через 1 месяц после вмешательства ИОЛ сохраняли своё стабильное положение (рис. 5, 6).

Офтальмологическое обследование пациента М. спустя месяц после операции показало усиление рефракции (что было запланировано), повышение некорригированной и максимальной корригированной остроты зрения (табл. 2).

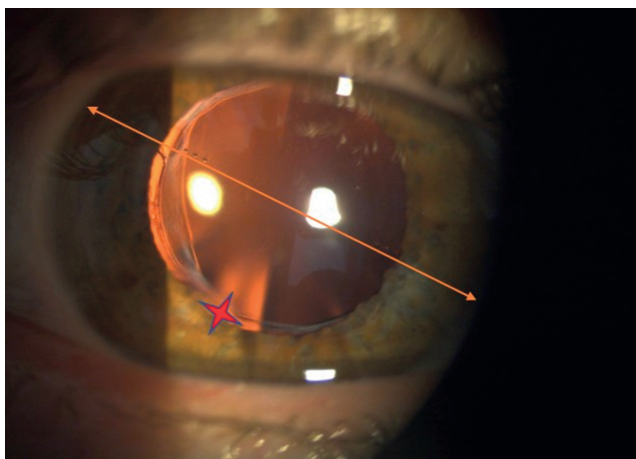


Рис. 5. Правый глаз пациента М. через 1 месяц после имплантации торической интраокулярной линзы: красной звёздочкой обозначен разошедшийся тангенциальный рубец, жёлтой стрелкой — положение оси цилиндра торической интраокулярной линзы.

Fig. 5. The right eye of patient M 1 month after toric intraocular lens implantation. Red asterisk: diverged tangential scar; yellow arrow: the position of the cylinder axis of the toric intraocular lens.

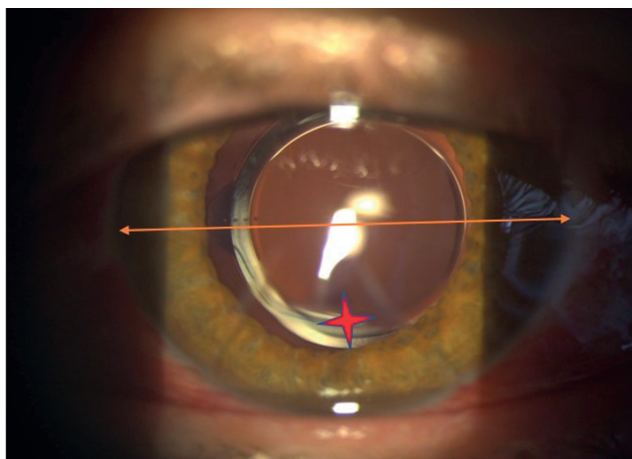


Рис. 6. Левый глаз пациента М. через 1 месяц после имплантации торической интраокулярной линзы: красной звёздочкой обозначен разошедшийся тангенциальный рубец, жёлтой стрелкой — положение оси цилиндра торической интраокулярной линзы.

Fig. 6. The left eye of patient M 1 month after toric intraocular lens implantation. Red asterisk: diverged tangential scar; yellow arrow: the position of the cylinder axis of the toric intraocular lens.

Таблица 2 / Table 2

**Результаты диагностического обследования пациента М. через месяц после операции /
Results of the diagnostic examination of the patient M. in a month after the operation**

Авторефрактокератометрия					
Глаз/Oculus	sph	cyl	ax	K1	K2
OD	-2,0	-1,5	175	32,08	32,83
OS	-2,5	-3,0	92	34,58	36,10
Визометрия					
Глаз/Oculus	NCVA	sph	cyl	ax	BCVA
OD	0,5	-2,0	-0,5	35	0,8
OS	0,3	-2,5	-2,5	105	0,8

Клинический пример 2

О пациентке. Под нашим наблюдением находилась пациентка К. в возрасте 58 лет с жалобами на низкое зрение обоих глаз, невозможность использования автомобиля, необходимого для работы, плохую переносимость очковой и контактной коррекции. Из анамнеза известно, что 31 год назад пациентке выполнили радиальную кератотомию по поводу миопии средней степени.

Физикальная диагностика. Офтальмологическое обследование пациентки К. при поступлении выявило значительное снижение зрительных функций, вызванное гиперметропией высокой степени, гиперметропический иррегулярный астигматизм, ослабление преломляющей силы роговицы, увеличение аксиальной длины глаза, связанное с наличием миопии средней степени до радиальной кератотомии. Остальные показатели находились в пределах нормы (табл. 3).

Предварительный диагноз. Установлен диагноз: «OU: Осложнённая катаракта. Оперированная

миопия, состояние после радиальной кератотомии, посткератотомическая кератэктазия. Гиперметропия высокой степени, сложный гиперметропический астигматизм высокой степени. Иррегулярный астигматизм. Деструкция стекловидного тела».

Динамика и исходы. Расчёт оптической силы ИОЛ для пациентки К. проводили аналогичным способом с использованием данных кератотопографа TMS-4 и положения максимально расширенного кератотомического рубца для ориентации торической ИОЛ. В правый глаз имплантировали ИОЛ SN6AT9 (Alcon) +30,0 D SE cyl +6,0 D; в левый глаз — ИОЛ SN6AT9 (Alcon) +34,0 D SE cyl +6,0 D. Рефракцию цели планировали близкой к эметропии для получения высокой остроты зрения вдаль по желанию пациентки. Спустя месяц у пациентки К. наблюдали прогнозируемый остаточный смешанный астигматизм с повышением некорригированной и максимальной корригированной остроты зрения (табл. 4).

Таблица 3 / Table 3

**Результаты диагностического обследования пациентки К. /
Results of the diagnostic examination of patient K.**

Авторефрактокератометрия					
Глаз/Oculus	sph	cyl	ax	K1	K2
OD	+7,25	-2,0	168	29,03	38,62
OS	+14,5	-7,5	127	23,13	31,53
Визометрия					
Глаз/Oculus	NCVA	sph	cyl	ax	BCVA
OD	0,2	+7,5	-1,5	170	0,4
OS	0,05	+7,0	-6,0	125	0,2
Биометрия, тонометрия, эндотелиальная микроскопия					
Глаз/Oculus	AL	ACD	LT	IOP	ECD
OD	24,29	3,65	4,03	18	2779
OS	24,21	3,63	4,07	17	2267

Таблица 4 / Table 4

**Результаты диагностического обследования пациентки К. через месяц после операции /
Results of the diagnostic examination of patient K. one month after surgery**

Авторефрактокератометрия					
Глаз/Oculus	sph	cyl	ax	K1	K2
OD	+2,0	-3,0	154	31,73	39,83
OS	+2,0	-2,75	117	22,07	35,57
Визометрия					
Глаз/Oculus	NCVA	sph	cyl	ax	BCVA
OD	0,6	+2,0	-2,5	155	0,8
OS	0,4	+1,75	-2,75	115	0,7

ОБСУЖДЕНИЕ

В описанных клинических случаях нам удалось получить близкую к запланированной рефракцию, значительное повышение корригированной остроты зрения, что обеспечило высокую удовлетворённость пациентов результатами операции (см. табл. 2, 4). Миопическая рефракция в первом примере позволила выполнять привычную работу на близком расстоянии без очковой коррекции. Полученная остаточная цилиндрическая рефракция оказалась меньше прогнозируемой, особенно на правом глазу. В пользу остаточной миопии говорит возможный дальнейший «дрейф» преломляющей силы роговицы в сторону её уплощения и ослабления рефракции. Во втором примере пациентка вернулась к привычному образу жизни, вождению автомобиля с комфортной очковой коррекцией, восстановилась трудовая функция.

Трудности торической имплантации связаны в первую очередь с получением правильных метрических параметров для расчёта оптической силы ИОЛ из-за иррегулярности и высоких степеней астигматизма с неопределёнными главными меридианами. В представленных случаях кератометрические показатели получили на кератотопографе, работа которого основана на проекции на роговицу колец Плачидо. Кератоскопические карты позволяют определить зону кератэктазии в виде максимального расхождения и каплевидной деформации (вытянутости) колец Плачидо в направлении положения наиболее уплощённого меридиана. Графическое представление формы роговицы облегчает хирургу выбор оси имплантации торической ИОЛ, в том числе с применением интраоперационной кератоскопии.

С учётом высоких запросов рефракционного пациента к качеству зрения, он должен быть тщательно информирован о невозможности точных

расчётов ИОЛ, планирования рефракции и полной коррекции астигматизма, что неизбежно скажется на послеоперационной остроте зрения и субъективной удовлетворённости результатами операции. Следует учитывать и информировать пациента о возможности дальнейшего «дрейфа» преломляющей силы роговицы в сторону уплощения и ослабления рефракции, поэтому предпочтительно планировать миопическую рефракцию, особенно с учётом выполняемой пациентом привычной зрительной нагрузки.

ЗАКЛЮЧЕНИЕ

В представленных клинических случаях полученная высокая острота зрения и высокая субъективная удовлетворённость пациентов результатами операции свидетельствует о правильности выбранной нами тактики лечения. Надёжным визуальным ориентиром для выбора оси цилиндра является меридиан наибольшей степени кератэктазии (уплощения роговицы), который определяется положением максимально расширенного кератометрического рубца. Ось цилиндра ИОЛ ориентируется перпендикулярно меридиану кератэктазии. Ультразвуковая факоэмульсификация катаракты с имплантацией торической ИОЛ является эффективным методом коррекции индуцированной аметропии после радиальной кератотомии на фоне посткератотомической кератэктазии с высокими значениями астигматизма.

ДОПОЛНИТЕЛЬНАЯ ИНФОРМАЦИЯ

Источник финансирования. Авторы заявляют об отсутствии внешнего финансирования при подготовке статьи.

Конфликт интересов. Авторы декларируют отсутствие явных и потенциальных конфликтов интересов, связанных с публикацией настоящей статьи.

Вклад авторов. *И.В. Кузнецов* — поисково-аналитическая работа, лечение пациентов, обработка и обсуждение результатов исследования, написание текста статьи; *Н.В. Пасикова* — поисково-аналитическая работа, обработка и обсуждение результатов исследования, написание текста статьи. Авторы подтверждают соответствие своего авторства международным критериям ICMJE (все авторы внесли существенный вклад в разработку концепции, проведение поисково-аналитической работы и подготовку статьи, прочли и одобрили финальную версию перед публикацией).

Информированное согласие на публикацию.

От пациента М. получено письменное добровольное информированное согласие на публикацию результатов его обследования и лечения (дата подписания 20.03.2023). От пациентки К. получено письменное добровольное информированное согласие на публикацию результатов её обследования и лечения (дата подписания 07.10.2022).

ADDITIONAL INFORMATION

Funding source. This study was not supported by any external sources of funding.

Competing interests. The authors declare that they have no competing interests.

Authors' contribution. *I.V. Kuznetsov* — search and analytical work, treatment of patients, processing and discussion of research results, writing the text of the article; *N.V. Pasikova* — search and analytical work, processing and discussion of research results, writing the text of the article. The authors made a substantial contribution to the conception of the work, acquisition, analysis, interpretation of data for the work, drafting

and revising the work, final approval of the version to be published and agree to be accountable for all aspects of the work.

Consent for publication. Written voluntary informed consent was received from patient M. for publication of the results of his examination and treatment (date of signature 20.03.2023). Written voluntary informed consent for publication of the results of her examination and treatment was received from patient K. (date of signature 07.10.2022).

ЛИТЕРАТУРА / REFERENCES

- Wellish KL, Glasgow BJ, Beltran F, Maloney RK. Corneal ectasia as a complication of repeated keratotomy surgery. *J Refract Corneal Surg.* 1994;10(3):360–364.
- Nagpal R, Sharma N, Bafna RK, et al. Tuck-in deep anterior lamellar keratoplasty for the management of post-radial keratotomy keratectasia. *J Cataract Refract Surg.* 2022;48(8):937–941. EDN: IGHVVS doi: 10.1097/j.jcrs.0000000000000900
- Pellegrini M, Yu AC, Busin M. Large-diameter modified big-bubble deep anterior lamellar keratoplasty in post-radial keratotomy eyes. *Am J Ophthalmol.* 2023;(251):1–4. EDN: LTYPCZ doi: 10.1016/j.ajo.2022.12.012
- Motwani M. Treatment of corneal irregularity in radial/astigmatic keratotomy patients utilizing WaveLight Contoura. *Clin Ophthalmol.* 2022;11(16):111–126. EDN: VUYAPQ doi: 10.2147/OPHTH.S328050
- Meduri A, Oliverio G, Severo AA, et al. Double safe suture during cataract surgery on post radial keratotomy patients using clear corneal incisions. *Eur J Ophthalmol.* 2022;32(3):1828–1832. EDN: JFUHQM doi: 10.1177/11206721221083799
- Canedo AL, Wang L, Koch DD, Al-Mohtaseb Z. Accuracy of astigmatism correction with toric intraocular lens implantation in eyes with previous radial keratotomy. *J Cataract Refract Surg.* 2022;48(4):417–420. EDN: MXVTBK doi: 10.1097/j.jcrs.0000000000000779
- Cubuk MO, Bilgihan K. Performing corneal collagen cross-linking after radial keratotomy in a patient with keratoconus: case report. *Beyoglu Eye J.* 2019;4(3):206–209. doi: 10.14744/bej.2019.79653
- Ferreira TB, Marques EF, Filipe HP. Combined corneal collagen crosslinking and secondary intraocular lens implantation for keratectasia after radial keratotomy. *J Cataract Refract Surg.* 2014;40(1):143–147. doi: 10.1016/j.jcrs.2013.10.026

ОБ АВТОРАХ

Автор, ответственный за переписку:

Кузнецов Игорь Вячеславович;

адрес: Россия, 460047, Оренбург, ул. Салмышская, д. 17;

ORCID: 0000-0003-4525-1797;

eLibrary SPIN: 7880-0578;

e-mail: shtirlic-ku@mail.ru

Соавтор:

Пасикова Наталья Владимировна, канд. мед. наук;

ORCID: 0000-0002-5693-6209;

eLibrary SPIN: 6503-1027;

e-mail: natiracool@mail.ru

AUTHORS' INFO

The author responsible for the correspondence:

Igor V. Kuznetsov;

address: 17 Salmyshskaya street, 460047 Orenburg, Russia;

ORCID: 0000-0003-4525-1797;

eLibrary SPIN: 7880-0578;

e-mail: shtirlic-ku@mail.ru

Co-author:

Natalia V. Pasikova, MD, PhD;

ORCID: 0000-0002-5693-6209;

eLibrary SPIN: 6503-1027;

e-mail: natiracool@mail.ru