

ВТОРИЧНАЯ СИЛИКОНИНДУЦИРОВАННАЯ ГЛАУКОМА ПОСЛЕ ВИТРЕКТОМИИ ПО ПОВОДУ РЕГМАТОГЕННОЙ ОТСЛОЙКИ СЕТЧАТКИ

К.И. Манаенков, И.А. Лоскутов, М.Б. Агаммедов

Московский областной научно-исследовательский клинический институт имени М.Ф. Владимирского, Москва, Российская Федерация

АННОТАЦИЯ

Обоснование. Отслойка сетчатки является одной из причин слабovidения и слепоты, составляя 2–9%. Исследования показывают, что локальные иммунороспалительные процессы играют существенную роль в патогенезе этого состояния. Полидиметилсилоксан известен как вещество, используемое для тампонирования витреальной полости при лечении отслойки сетчатки. В настоящее время его применяют при отслойках сетчатки, включая периферические разрывы, сочетание периферического и макулярного разрывов, гигантские разрывы, субтотальную и тотальную отслойку, а также при различных осложнениях — таких как заворот края сетчатки, помутнение стекловидного тела, эктазии склеры и др. Одним из осложнений использования силиконового масла витреальной полости является развитие вторичной глаукомы. Встречаемость этого осложнения, согласно разным исследованиям, варьирует от 2,2 до 64,2%. **Цель исследования** — на основе полученных биохимических данных и морфометрических показателей обосновать целесообразность иммунной терапии у пациентов с вторичной силикониндуцированной глаукомой. **Методы.** В проспективное исследование включено 44 пациента (44 глаза), из них 22 (22 глаза) в основную группу, 22 (22 глаза) — в группу сравнения; женщин — 28, мужчин — 16. Средний возраст пациентов составил $55 \pm 5,3$ года (46–68 лет). Пациенты основной группы получили антицитокиновую терапию антагонистом рецептора интерлейкина-1 (анакинра), а также иммуномодулирующую терапию аминоксидигидрофталазиндионом натрия. Первичной конечной точкой исследования была оценка толщины слоя нервных волокон сетчатки и периметрических индексов. **Результаты.** Установлена обратная зависимость ($r = -0,85$, $p < 0,05$) между уровнем провоспалительных цитокинов и толщиной слоя нервных волокон сетчатки у пациентов с регматогенной отслойкой сетчатки после витректомии с силиконовой тампонадой. Найдена также прямая зависимость между диаметром эмульсифицированного силикона в передней камере глаза и уровнем провоспалительных цитокинов (IL-1 β , IL-6, IL-8 и TNF- α). Концентрация указанных цитокинов была выше уровня референсного значения во всех случаях силиконовой тампонады. При анализе офтальмотонометрических показателей, слоя нервных волокон сетчатки, среднего отклонения (MD) у пациентов, получавших анакинру и аминоксидигидрофталазиндион натрия, нами выявлены статистически достоверно лучшие показатели по сравнению с группой контроля. **Заключение.** Благодаря полученным данным имеются основания для применения антицитокиновой терапии, которая нормализует биохимические показатели во влаге передней камеры и существенно уменьшает клинические проявления вторичной силикониндуцированной глаукомы.

Ключевые слова: вторичная глаукома; силиконовое масло; витректомия; отслойка сетчатки; цитокины.

Для цитирования:

Манаенков К.И., Лоскутов И.А., Агаммедов М.Б. Вторичная силикониндуцированная глаукома после витректомии по поводу регматогенной отслойки сетчатки. *Клиническая практика*. 2024;15(2):In Press. doi: <https://doi.org/10.17816/clinpract626904>

Поступила 14.02.2024

Принята 13.06.2024

Опубликована online ????.2024

SECONDARY SILICONE-INDUCED GLAUCOMA AFTER VITRECTOMY FOR REGMATOGENIC RETINAL DETACHMENT

K.I. Manaenkov, I.A. Loskutov, M.B. Agammedov

Moscow Regional Research and Clinical Institute, Moscow, Russian Federation

ABSTRACT

BACKGROUND: Retinal detachment is a leading cause of impaired vision and blindness, affecting 2–9% of individuals. Research has shown that local immune-inflammatory processes contribute significantly to the development of this condition. Polymethylsiloxane has long been used as a tamponade substance in the treatment of retinal detachment. It is currently utilized in various forms of retinal detachment as well as in the management of complications such as retinal edge folding and vitreous opacity. However, the use of silicone oil in the vitreous cavity can lead to the development of secondary ocular hypertension and glaucoma, with prevalence rates ranging from 2.2% to 64.2% according to studies. **AIM:** Conduct a comparative analysis of biochemical and morphometric indicators and justify the expediency of conducting immune therapy for patients with secondary silicone-induced glaucoma. **METHODS:** A prospective study included 22 patients (22 eyes) in the main group and 22 patients in the comparison group (22 eyes). The average age of the patients was 55 ± 5.3 years (46–68 years), with 28 females and 16 males. Patients in the main group received anti-cytokine therapy (aminopropylidithioethylene-diamine sodium and anakinra). The primary endpoint of the study was the assessment of retinal nerve fiber layer thickness and perimetric indices. **RESULTS:** The results revealed an inverse relationship between cytokine levels and retinal nerve fiber layer thickness in patients who underwent vitrectomy with silicone tamponade. Additionally, a direct relationship was observed between the diameter of emulsified silicone in the anterior chamber and cytokine levels. The impact of mechanical fragmentation of polymethylsiloxane during nystagmus and direct toxic effects on optic nerve fibers requires further investigation. The study also highlighted the need for more accurate methods of selecting anterior chamber fluid for evaluating the effectiveness of immune therapy. Determining the appropriate dosage, duration, and administration method of anti-cytokine drugs also requires further research. Evaluation of ophthalmotonometric indicators, retinal nerve fiber layer thickness, and mean deviation revealed significantly better outcomes in patients receiving anti-cytokine therapy compared to the control group. **CONCLUSION:** The findings of this study support the use of anti-cytokine therapy to normalize biochemical parameters in the anterior chamber and reduce clinical manifestations of secondary silicone-induced glaucoma.

Keywords: secondary glaucoma; silicone oil; vitrectomy; retinal detachment; cytokines.

For citation:

Manaenkov KI, Loskutov IA, Agammedov MB. Secondary silicone-induced glaucoma after vitrectomy for regmatogenic retinal detachment. *Journal of Clinical Practice*. 2024;15(2):In Press. doi: <https://doi.org/10.17816/clinpract626904>

Submitted 14.02.2024

Revised 13.06.2024

Published online ????.2024

ОБОСНОВАНИЕ

Среди причин слабовидения и слепоты отслойка сетчатки занимает одно из значимых мест и составляет 2–9% [1–3]. Научные публикации демонстрируют, что в патогенезе регматогенной отслойки сетчатки существенная роль отводится локальным иммуновоспалительным процессам [4–6].

Полидиметилсилоксан в качестве тампонирующего витреальную полость вещества при лечении регматогенной отслойки сетчатки известен

с 1958 года, когда W. Stone и соавт. [7] впервые ввели в витреальную полость кроликов силиконовое масло различной вязкости.

В настоящее время трансклиарная витрэктомия с эндотампонадой силиконовым маслом проводится при регматогенной отслойке сетчатки с одним или множественными периферическими разрывами, находящимися в пределах одного или нескольких квадрантов и расположенными на одном или разном расстоянии от зубчатой линии;

при сочетании периферического и макулярного разрыва; при гигантском разрыве, субтотальной и тотальной отслойке сетчатки, регматогенной отслойке сетчатки с отрывом от зубчатой линии, с заворотом края сетчатки, регматогенной отслойке сетчатки с помутнением стекловидного тела, кровоизлиянии в стекловидное тело, эктазиях и/или передних стафиломах склеры; при регматогенной отслойке сетчатки с тяжёлой/выраженной пролиферативной витреоретинопатией; наличии сохранного собственного хрусталика или артефакции; при ретиношизисе, тяжёлых травмах глаза, постинфекционной регматогенной отслойке сетчатки [8–14].

Одним из осложнений проведённой витреальной хирургии с тампонадой витреальной полости силиконовым маслом является вторичная силикониндуцированная глаукома, возникающая как в раннем, так и отдалённом послеоперационном периоде, в том числе в глазах, в которых удаление силиконового масла уже было произведено. Частота встречаемости вторичной глаукомы, по данным разных авторов [15–30], колеблется в широких пределах — от 2,2 до 64,2%.

Полидиметилсилоксан является биолабильным полимерным материалом, способным вступать в реакции с биологически активными веществами организма (цитокинами) и биodeградировать путём эмульсификации, что сопровождается повышением частоты возникновения вторичной глаукомы. Эмульсификация одного и того же тампонирующего витреальную полость вещества более интенсивными темпами происходит у пациентов с развившимся увеитом на фоне тампонады витреальной полости, с нарушением гематофтальмического барьера вследствие витреоретинальной хирургии и ленсэктомии (нарушение целостности передней гиалоидной мембраны), с интраоперационным кровоизлиянием [31].

Существуют данные о схожем патогенезе ревматоидного артрита в выработке биологически активных веществ, которые свидетельствуют о возможности применения иммуномодуляторов, действующих, в свою очередь, на те же цитокины. В связи с этим было принято решение изучить концентрацию цитокинов во влаге передней камеры при тампонаде витреальной полости силиконовым маслом [32–35]. Схожий патогенез двух заболеваний с выработкой цитокинов (IL-1 β , IL-6, IL-8, TNF- α) позволяет предполагать эффективность аналогичных терапевтических подходов. Для уменьшения эмульсификации силиконового

масла необходимо нормализовать в тканях количество провоспалительных цитокинов, таких как IL-1 β , IL-6, IL-8, трансформирующий фактор роста β 1 (transforming growth factor β 1, TGF- β 1), фактор роста фибробластов (fibroblast growth factor, FGF), фактор некроза опухоли α (tumour necrosis factor α , TNF- α), макрофагальный ингибирующий фактор (macrophage migration inhibitory factor, MIF), т.е. подавить избыточную воспалительную реакцию тканей организма в ответ на имплантированное силиконовое масло, а также на произведённое оперативное вмешательство.

Для снижения вероятности развития послеоперационных осложнений нами проведена иммунотерапия (блокатор IL-1 β анакинра и иммуномодулятор аминодигидрофталазиндион натрия) с целью профилактики вторичной силикониндуцированной глаукомы.

Цель исследования — обосновать целесообразность проведения иммунной терапии у пациентов с вторичной силикониндуцированной глаукомой на основе полученных биохимических данных и морфометрических показателей.

МЕТОДЫ

Дизайн исследования

Проспективное одноцентровое.

Критерии соответствия

Критерии включения: возраст от 18 до 80 лет; пациенты, прооперированные по поводу первичной регматогенной отслойки сетчатки с тампонадой витреальной полости силиконовым маслом в артефактичных глазах; наличие информированного согласия на обследование и лечение.

Критерии исключения: имеющаяся глаукома в анамнезе до возникновения отслойки сетчатки больного или парного глаза; хронический или острый однократно перенесённый увеит в анамнезе больного или парного глаза; контузионная травма глазного яблока в анамнезе с возникновением гифемы, и/или гемофтальма, и/или подвывиха хрусталика, и/или эпизода офтальмогипертензии; наличие тромбоза центральной вены сетчатки, окклюзии центральной артерии сетчатки в анамнезе; наличие диабетической ретинопатии в анамнезе.

Условия проведения

Исследование выполнено на базе офтальмологического отделения ГБУЗ МО МОНИКИ им. М.Ф. Владимирского.

Продолжительность исследования

Исследование проведено в период с 2022 по 2024 год.

Описание медицинского вмешательства

На момент включения в исследование пациентам проведён полный комплекс необходимого офтальмологического исследования с целью выявления сопутствующей патологии, влияющей на выработку провоспалительных цитокинов. Дополнительно к основному стандартизированному курсу лечения всем пациентам основной группы ($n=22$) после трансцилиарной витрэктомии с эндотампонадой силиконовым маслом по поводу основного заболевания были назначены препараты, разрешённые к применению Минздравом России: анакинра по схеме 100 мг 1 раз в сутки в виде подкожной инъекции в течение 10 дней; аминоксигидрофталазиндион натрия по 100 мг (1 ампула) 1 раз в день внутримышечно, 5 дней, затем по 100 мг через день. Курс — 10 инъекций.

Препарат анакинра блокирует биологическую активность IL-1 β путём конкурентного ингибирования связей с рецептором IL-1 I типа. IL-1 β является ключевым провоспалительным цитокином, медиатором многих клеточных ответов. IL-1 β обнаруживается в плазме, синовиальной жидкости пациентов. Анакинра также ингибирует реакции, индуцированные IL-1 β *in vitro*, в том числе индукцию оксида азота и простагландина E2 и/или синтез коллагеназы фибробластами и хондроцитами [36–40]. Препарат аминоксигидрофталазиндион обратимо ингибирует избыточный синтез гиперактивированными макрофагами провоспалительных цитокинов (IL-6, IL-8, TNF- α), снижает уровень аутоагрессии и выработку гиперактивированными макрофагами активных форм кислорода, снижая тем самым уровень оксидантного стресса и защищая ткани от разрушительного воздействия свободных радикалов. Один из ключевых механизмов антицитокинового действия заключается в уменьшении активации транскрипционного фактора NF- κ B (nuclear factor kappa B) — основного регулятора синтеза цитокинов в клетках. Транскрипционный фактор NF- κ B активируется при воспалительных процессах и стимулирует выработку провоспалительных цитокинов. Аминоксигидрофталазиндион натрия (Галавит) блокирует транскрипционный фактор NF- κ B, что приводит к снижению синтеза цитокинов и, как следствие, к уменьшению воспалительных процессов.

Таким образом, антицитокиновый механизм действия препарата Галавит основан на его способности уменьшать активацию транскрипционного фактора NF- κ B и снижать уровень провоспалительных цитокинов, что делает его эффективным средством в лечении воспалительных заболеваний [36–40].

Исходы исследования

Основной исход исследования. По окончании исследования в обеих группах наблюдались небольшие истончения слоя нервных волокон и комплекса ганглиозных клеток и практически неизменённые периметрические индексы полей зрения, что позволяет сделать вывод, что развитие глаукомного процесса удалось остановить.

По окончании исследования в обеих группах наблюдалась глаукома, затронувшая в разной степени слои нервных волокон сетчатки и полей зрения.

Анализ в подгруппах

Для адекватного анализа полученных результатов в соответствии с целью исследования все пациенты ($n=44$) были разделены на 2 группы по 22 человека в каждой, при этом внутри групп выполнено деление на подгруппы по 11 человек. В первую группу пациентов с первичной регматогенной отслойкой сетчатки вошли пациенты с тампонадой силиконовым маслом RS-OIL 5700 ($n=11$) и Densiron 68 ($n=11$), получавшие антицитокиновую терапию; во вторую группу (сравнения) вошли пациенты с тампонадой силиконовым маслом RS-OIL 5700 ($n=11$) и Densiron 68 ($n=11$) без антицитокиновой терапии.

Методы регистрации исходов

Стандартное офтальмологическое обследование, компьютерная периметрия (анализатор поля зрения Humphrey Field Analyzer 3, HFA3; по программе 20-2, Zeiss, Германия), оптическая когерентная томография (SPECTRALIS HRA+OCT, Heidelberg Engineering GmbH, Германия), фоторегистрация глазного дна цифровой фундус-камерой VISUCAM 500 (Zeiss Meditec Inc., Германия). Внутриглазное давление (corneal-compensated intraocular pressure, IOPcc) определяли с помощью iCare Tonovet Plus производства Финляндии. Измерение диаметра (в мм) эмульсифицированного силиконового масла проводили в положении пациента на спине при помощи офтальмологического циркуля по Кастровьехо и фотофиксацией

камерой Sony a7S с адаптером Zeiss f 220 на операционном микроскопе. Отобранная влага передней камеры с помощью шприца 2,0 мл с иглой 30 Ga подвергалась иммуноферментному анализу в лаборатории МОНИКИ для количественного анализа IL-1 β , IL-6 методом электрохемилюминесцентного иммуноанализа на оборудовании Cobas 6000 (Roche Diagnostics, Швейцария), IL-8 — методом твёрдофазного иммуноферментного анализа, ручная методика — TNF- α , методом иммуноферментного анализа.

Этическая экспертиза

Исследование проводилось на основании подписанного пациентами информированного добровольного согласия. Протокол исследования одобрен независимым комитетом по этике при ГБУЗ МО МОНИКИ им. М.Ф. Владимирского, выписка из протокола заседания № 11 от 20.10.2022.

Статистический анализ

Для представления результатов и статистической обработки данных использовалось программное обеспечение Statistica 13.3 (StatSoft Inc.), GraphPadPrism 9 version 9.4.1. Данные представляли как среднее \pm стандартное отклонение для нормального распределения, как медиану — для ненормального распределения. Для подтверждения нормальности распределения данных использовали тест Колмогорова-Смирнова. Статистическую значимость оценивали при помощи Т-критерия Вилкоксона. Проверка статистических гипотез проводилась при критическом уровне значимости 0,05, т.е. различие считалось статистически значимым при $p < 0,05$.

РЕЗУЛЬТАТЫ

Объекты (участники) исследования

В исследование вошло 44 пациента (44 глаза), из них 22 (22 глаза) в основную группу и 22 (22 глаза) в группу сравнения, женщин было 28, мужчин — 16. Средний возраст пациентов составил $55 \pm 5,3$ года (48–68 лет). Средний возраст пациентов основной группы составил $55 \pm 5,8$ года, женщин было 14, мужчин — 8. В группе сравнения средний возраст составил $56 \pm 5,5$ года, женщин — 14, мужчин — 8 (рис. 1–3).

Всем пациентам была выполнена трансклиарная витреоретинальная хирургия 25 Ga по поводу первичной регматогенной отслойки сетчатки с захватом макулярной области; в качестве за-

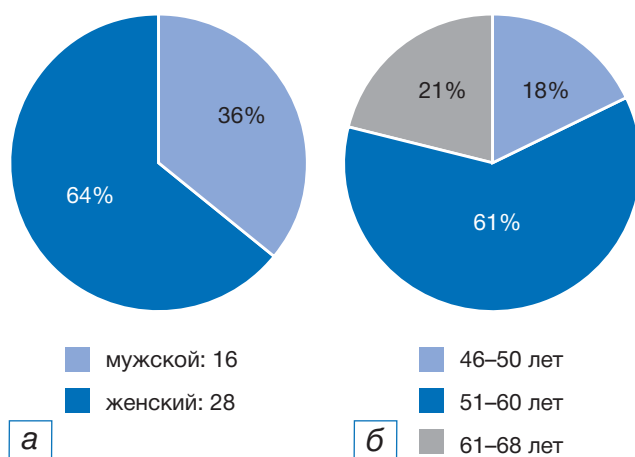


Рис. 1. Деление пациентов, включённых в исследование ($n=44$), по полу (а) и возрасту (б).

Fig. 1. Division of patients included in the study ($n=44$) by sex (a) and age (b).

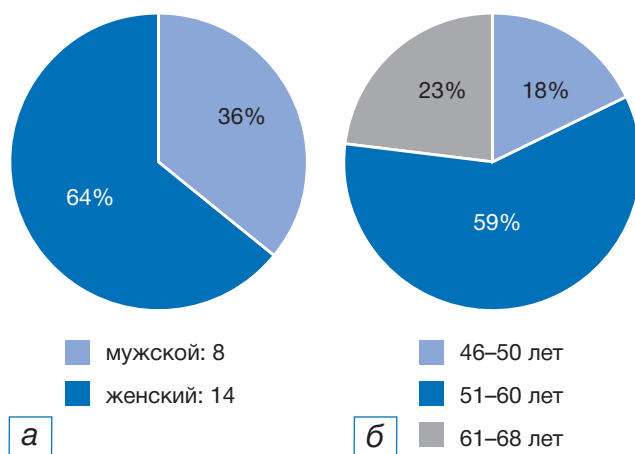


Рис. 2. Деление пациентов основной группы ($n=22$) по полу (а) и возрасту (б).

Fig. 2. Division of patients in the main group ($n=22$) by sex (a) and age (b).

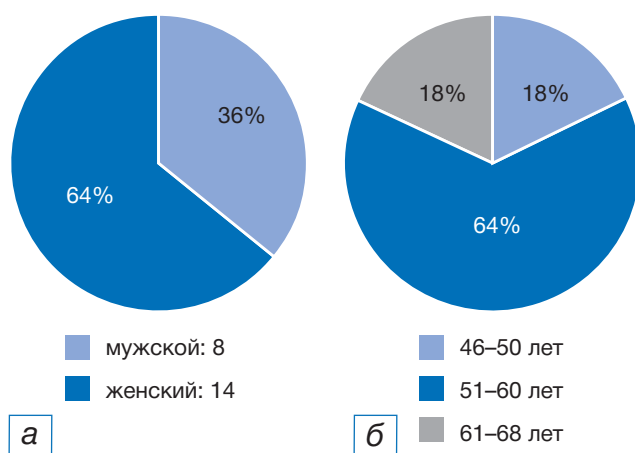


Рис. 3. Деление пациентов группы сравнения ($n=22$) по полу (а) и возрасту (б).

Fig. 3. Division of patients in the comparison groups ($n=22$) by sex (a) and age (b).

вершающего этапа хирургии проводилась тампонада витреальной полости силиконовым маслом (RS-OIL 5700 или Densiron 68) на срок от 8 до 16 недель. Все пациенты подписали информированное согласие на использование данных обследований в научных целях.

Всем пациентам проводился анализ влаги передней камеры с помощью шприца с иглой 30 Ga перед первичным проведением витрэктомии и перед началом аппаратного удаления силиконового масла из витреальной полости. Влага передней камеры пациентов подвергалась иммуноферментному анализу в лаборатории МОНИКИ для количественного анализа IL-1 β , IL-6, IL-8, TNF- α .

Концентрация цитокинов за время силиконовой тампонады находилась выше уровня референсного значения во всех случаях, при этом у пациентов основной группы показатель IL-1 β увеличился на 41,78% при тампонаде силиконовым маслом RS-OIL 5700 и на 51,79% при тампонаде силиконовым маслом Densiron 68; показатель IL-6 уменьшился на 794,08% и 232,24% при тампонаде силиконовым маслом RS-OIL 5700 и Densiron 68 соответственно; показатель IL-8 уменьшился на 320,39% и 135,05%; показатель TNF- α уменьшился на 422,89% и 339,98% соответственно

В группе сравнения у пациентов, не получавших антицитокиновую терапию, показатель IL-1 β увеличился на 73,27% при тампонаде силиконовым маслом RS-OIL 5700 и на 70,76% при тампонаде силиконовым маслом Densiron 68; показатель IL-6 увеличился на 34,01% и 77,66%; показатель IL-8 увеличился на 15,22% и 51,28%; показатель TNF- α увеличился на 1,14% и 22,78% соответственно, что сопровождалось более выраженным уменьшением толщины слоя нервных волокон сетчатки.

Основные результаты исследования

Нами выявлена статистически значимая прямая корреляция между концентрацией цитокинов во влаге передней камеры и объёмом эмульсифицированного силиконового масла, а также обратная прямая корреляция между концентрацией цитокинов и толщиной слоя нервных волокон сетчатки и периметрическими показателями.

Наибольшие повреждения слоя нервных волокон (average 63) и снижение периметрических индексов (среднее отклонение — mean deviation, MD, -8,88 dB по пороговой программе 20-2) были отмечены в группе с тампонадой витреальной полости тяжёлым силиконовым маслом без антицитоки-

новой терапии. Наименьшая степень выраженности вторичной силикоиндуцированной глаукомы (average 106) и снижение периметрических индексов (MD -1,99 dB по пороговой программе 20-2) наблюдались у пациентов с тампонадой 5700 на фоне антицитокиновой терапии. Данные были сравнимы через 1 месяц после хирургии и после удаления силиконового масла. Отбор внутриглазной жидкости осуществлялся двукратно, а контроль — четырёхкратно (в табл. 1 учтены первые и последние данные). При определении тенденции к повышению внутриглазного давления пациентам назначались β -блокаторы, ингибиторы карбоангидразы.

Достоверной корреляции между длительностью силиконовой тампонады витреальной полости и объёмом эмульсифицированного силиконового масла не подтверждено ($p > 0,05$).

При анализе офтальмотонометрических показателей (слой нервных волокон сетчатки, MD) у пациентов, получавших аминодигидрофталазиндиона натрия и анакинру, нами выявлены статистически достоверно лучшие показатели (см. табл. 1).

У пациентов основной группы средний диаметр эмульсифицированного, мигрировавшего в переднюю камеру силиконового масла составлял $0,2 \pm 0,05$ ($p < 0,05$), и был меньше, чем у пациентов группы сравнения, который равнялся $0,54 \pm 0,11$ ($p < 0,05$).

При анализе офтальмотонометрических показателей у пациентов основной группы, получавших аминодигидрофталазиндиона натрия и анакинру, нами выявлено статистически достоверное снижение внутриглазного давления.

Нежелательные явления

Осложнений во время терапии препаратами аминодигидрофталазиндиона натрия и анакинра не выявлено, нежелательной реакцией являлся 1 случай аллергического ринита у одного из пациентов.

ОБСУЖДЕНИЕ

Результаты проведённого исследования показывают, что применение отечественного противовоспалительного иммуномодулятора и антагониста рецептора IL-1 β достоверно снижают уровень цитокинов во влаге передней камеры и, как следствие, внутриглазное давление до уровня толерантного, что способствует сохранности морфофункциональных показателей (слоя нервных волокон сетчатки и полей зрения) у данной категории пациентов.

Таблица 1 / Table 1

Показатели пациентов до тампонады витреальной полости силиконовым маслом и при удалённом силиконовом масле /
Patient indicators from two subgroups (with tamponade with silicone oil RS-OIL 5700 and Densiron 68) of the studied groups (main and comparison groups) before tamponade of the vitreous cavity with silicone oil and after removal of the silicone oil

Средние значения показателей		Основная группа n=22		Группа сравнения n=22		p
		RS-OIL 5700 n=11	Densiron 68 n=11	RS-OIL 5700 n=11	Densiron 68 n=11	
IL-1 β , пг/мл	до силиконовой тампонады	12,78 \pm 0,14*	11,45 \pm 0,27*	13,20 \pm 1,32*	15,48 \pm 0,18*	<0,005
	при удалении СМ	21,95 \pm 2,62*	23,75 \pm 2,26*	49,38 \pm 1,01*	52,95 \pm 1,23*	<0,005
IL-6, пг/мл	до силиконовой тампонады	732,61 \pm 58,78*	750,90 \pm 24,69*	803,49 \pm 85,93*	895,75 \pm 68,31*	<0,005
	при удалении СМ	81,91 \pm 3,28*	226,95 \pm 18,56*	1252,34 \pm 139,68*	4009,51 \pm 112,64*	<0,005
IL-8, пг/мл	до силиконовой тампонады	36,28 \pm 1,35*	36,08 \pm 0,92*	37,44 \pm 0,83*	38,41 \pm 0,61*	<0,005
	при удалении СМ	8,63 \pm 1,32*	15,35 \pm 1,07*	44,16 \pm 1,52*	78,84 \pm 23,39*	<0,005
TNF- α , пг/мл	до силиконовой тампонады	37,23 \pm 1,05*	36,21 \pm 1,18*	39,99 \pm 2,48*	41,22 \pm 1,98*	<0,005
	при удалении СМ	7,12 \pm 1,09*	8,23 \pm 1,03*	40,45 \pm 2,46*	53,38 \pm 2,10*	<0,005
ВГД (IOPcc), мм рт.ст.		16,64 \pm 1,29*	18,18 \pm 1,72*	36,64 \pm 2,01*	39,91 \pm 1,51*	<0,005
MD, dB		-2,14 \pm 0,07*	-2,48 \pm 0,34*	-8,23 \pm 0,57*	-8,28 \pm 0,51*	<0,005
ОКТ слоя нервных волокон сетчатки		101,82 \pm 2,60*	85,09 \pm 5,59*	73,45 \pm 2,07*	63,73 \pm 4,22*	<0,005
Диаметр (d) эмульгированного силиконового масла, мм		0,15 \pm 0,01*	0,24 \pm 0,03*	0,43 \pm 0,02*	0,65 \pm 0,02*	<0,005
Длительность тампонады силиконового масла, нед		11 \pm 2**	12 \pm 2**	12 \pm 2**	11 \pm 2**	>0,005

Примечание. Результаты приведены в виде средних арифметических величин и стандартного отклонения. * Данные статистически значимы; ** данные статистически незначимы; по отношению к d эмульгированного силиконового масла. СМ — силиконовое масло; ВГД — внутриглазное давление; ОКТ — оптическая когерентная томография.

Note. The results are given in the form of arithmetic averages and standard deviation. * Data are statistically significant; ** data are not statistically significant; relative to d of emulsified silicone oil. СМ — silicone oil; ВГД — intraocular pressure; ОКТ — optical coherence tomography.

По данным клинического исследования подтверждена целесообразность включения в комплексную терапию силикоиндуцированной глаукомы препаратов, способных нивелировать избыточную выраженность интраокулярного воспалительного процесса.

Изучение иммунновоспалительного патогенеза открывает новые перспективы в отношении послеоперационного ведения пациентов, перенёсших витрэктомиию по поводу регматогенной отслойки сетчатки для достижения наилучших анатомических и функциональных результатов.

Антицитокиновая терапия, воздействуя на одну из причин многофакторного патогенеза вторичной силикоиндуцированной глаукомы, не способна полностью исключить возникновение глаукомной

оптической нейропатии у данной категории пациентов. Остаются другие звенья патогенеза вторичной силикоиндуцированной глаукомы, такие как механический фактор, вынужденная длительная тампонада силиконовым маслом и др. В нашем исследовании на фоне проведённого системного лечения уровень цитокинов не достиг референсного значения, что обуславливает дальнейший поиск как дополнительных противовоспалительных препаратов, так и способа их введения.

Ограничения исследования

Состав и характеристики выборки пациентов могут существенно влиять на результаты исследования. Возраст, пол, наличие сопутствующих заболеваний или факторов риска могут быть

значимым фактором, что необходимо учитывать при интерпретации результатов. Однако нельзя исключить, что, возможно, такие факторы, как условия и время хранения при транспортировке биоматериала, взятого интраоперационно, и метод лабораторной диагностики, могут повлиять на полученные результаты.

Учёт временных факторов, таких как длительность отслойки сетчатки и продолжительность тампонады витреальной полости силиконовым маслом, может быть важным для понимания динамики изменений уровня цитокинов.

ЗАКЛЮЧЕНИЕ

Установлена статистически значимая обратная зависимость ($r=-0,85$, $p < 0,05$) между уровнем IL-1 и толщиной слоя нервных волокон сетчатки у пациентов, перенёсших витрэктомию с силиконовой тампонадой по поводу регматогенной отслойки сетчатки, статистической значимости между количеством цитокинов и длительностью тампонады не достигнуто ($p > 0,005$). Статистически значимая прямая зависимость (для IL-1 β $r=0,86$; IL-6 $r=0,85$; IL-8 $r=0,82$; TNF- α $r=0,87$ при $p < 0,05$) установлена между диаметром круга эмульсифицированного, мигрировавшего в переднюю камеру силикона и уровнем цитокинов во влаге передней камеры глаза.

Подбор дозировки, длительности и метода введения антицитокиновых препаратов требует дальнейшего изучения.

ДОПОЛНИТЕЛЬНАЯ ИНФОРМАЦИЯ

Источник финансирования. Авторы заявляют об отсутствии внешнего финансирования при проведении исследования.

Конфликт интересов. Авторы декларируют отсутствие явных и потенциальных конфликтов интересов, связанных с публикацией настоящей статьи.

Вклад авторов. К.И. Манаенков — обзор литературы, обследование пациентов, сбор, анализ, статистическая обработка данных, написание текста статьи, подготовка иллюстраций; И.А. Лоскутов — научная концепция исследования, обсуждение результатов исследования, редактирование текста статьи; М.Б. Агаммедов — лечение пациентов, обсуждение результатов исследования, редактирование текста статьи. Авторы подтверждают соответствие своего авторства международным критериям ICMJE (все авторы внесли существенный вклад в разработку концепции, проведение ис-

следования и подготовку статьи, прочли и одобрили финальную версию перед публикацией).

ADDITIONAL INFORMATION

Funding source. This study was not supported by any external sources of funding.

Competing interests. The authors declare that they have no competing interests.

Author contribution. K.I. Mananekov — literature review, patient examination, collection, analysis, statistical data processing, writing the text of the article, preparation of an illustration; I.A. Loskutov — scientific concept of the study, discussion of the results of the study, editing of the text of the article; M.B. Agammedov — treatment of patients, discussion of the results of the study, editing of the text of the article. The authors made a substantial contribution to the conception of the work, acquisition, analysis, interpretation of data for the work, drafting and revising the work, final approval of the version to be published and agree to be accountable for all aspects of the work.

ЛИТЕРАТУРА / REFERENCES

1. Кривошеина О.И. Локальные и системные нарушения иммунитета при пролиферативной витреоретинопатии // *Вестник офтальмологии*. 2007. Т. 123, № 4. С. 51–54. [Krivosheina OI. Local and systemic immunity disorders in proliferative vitreoretinopathy. *Russ Ann Ophthalmology*. 2007;123(4):51–54. (In Russ).] EDN: UIZDZX
2. Coppe AM, Lapucci G. Posterior vitreous detachment and retinal detachment following cataract extraction. *Curr Opin Ophthalmol*. 2008;19(3):239–242. doi: 10.1097/ICU.0b013e3282fc9c4a
3. Zhioua R, Ammous I, Errais K, et al. Frequency, characteristics, and risk factors of late recurrence of retinal detachment. *Eur J Ophthalmol*. 2008;18(6):960–964. doi: 10.1177/112067210801800617
4. Азнабаев М.Т., Суркова В.К., Мальханов В.Б., и др. Уровни цитокинов в сыворотке крови и субретинальной жидкости при регматогенной отслойке сетчатки // *Вестник офтальмологии*. 2006. Т. 122, № 3. С. 25–27. [Aznabaev MT, Surkova VK, Malhanov VB, et al. The levels of cytokines in the serum and subretinal fluid in regmatogenous retinal detachment. *Russ Ann Ophthalmology*. 2006;122(3):25–27. (In Russ).] EDN: UBPXNH
5. Lewandowska-Furmanik M, Pozarowska D, Pozarowski P. TH1/TH2 balance in the subretinal fluid of patients with rhegmatogenous retinal detachment. *Med Sci Monit*. 2002; 8(7):CR526–528.
6. Hirase K, Sugiyama T, Ikeda T, et al. Transforming growth factor beta (2) increases in subretinal fluid in rhegmatogenous retinal detachment with subretinal strands. *Ophthalmologica*. 2005;219(4):222–225. doi: 10.1159/000085731
7. Stone WJ. Allopasty in surgery of the eye. *N Engl J Med*. 1958;258(11):533–540. doi: 10.1056/NEJM195803132581105
8. Lucke KH, Foerster MH, Laqua H. Long-term results of vitrectomy and silicone oil in 500 cases of complicated retinal detachments. *Am J Ophthalmol*. 1987;104(6):624–633. doi: 10.1016/0002-9394(87)90176-0
9. Cibis PA, Becker B, Okun E, Canaan S. The use of liquid silicone in retinal detachment surgery. *Arch Ophthalmol*. 1962;(68): 590–599. doi: 10.1001/archoph.1962.00960030594005

10. Cox MS, Trese MT, Murphy PL. Silicone oil for advanced proliferative vitreoretinopathy. *Ophthalmology*. 1986;93(5):646–650. doi: 10.1016/s0161-6420(86)33686-8
11. Riedel KG, Gabel VP, Neubauer L, et al. Intravitreal silicone oil injection: Complications and treatment of 415 consecutive patients. *Graefes Arch Clin Exp Ophthalmol*. 1990;28(1):19–23. EDN: GZGWGN doi: 10.1007/BF02764284
12. Goldbaum MH, McCuen BW, Hanneken AM, et al. Silicone oil tamponade to seal macular holes without position restrictions. *Ophthalmology*. 1998;105(11):2140–2147; discussion 2147–2148. doi: 10.1016/S0161-6420(98)91140-X
13. Бхавсара А.Р. *Витреоретинальная хирургия / пер. с англ.; под науч. ред. С.Э. Аветисова, В.П. Еричева. Москва: Логосфера, 2013. 384 с. (Серия: Хирургические техники в офтальмологии). [Abdhis R. Bhavsar. Retina and vitreous surgery. Transl. from English; under scientific ed. S.E. Avetisov, V.P. Yerichev. Moscow: Logosfera; 2013. 384 p. (Series: Surgical techniques in ophthalmology). (In Russ.)]*
14. Нероев В.В., Катаргина Л.А. *Регматогенная отслойка сетчатки. Клинические рекомендации МЗ РФ, 2017. 26 с. [Neroev VV, Katargina LA. Rhegmatogenous retinal detachment. Clinical recommendations of the Ministry of Health of the Russian Federation; 2017. 26 p. (In Russ.)]*
15. Cibis PA. Recent methods in the surgical treatment of retinal detachment: Intravitreal procedures. *Trans Ophthalmol Soc UK*. 1965;(85):111–127.
16. Aaberg TM, van Horn DL. Late complication of pars plana vitrectomy surgery. *Ophthalmology*. 1978;85(2):126–140. doi: 10.1016/s0161-6420(78)35683-9
17. Babu N, Baliga G, Puthuran GV, Ramasamy K. Retinal detachment in eyes treated with Aurolab aqueous drainage implant for refractory glaucoma: Incidence and outcomes. *Indian J Ophthalmol*. 2022;70(4):1287–1293. EDN: MHUWTI doi: 10.4103/ijo.IJO_1546_21
18. Дравица Л.В., Бирюков Ф.И., Рудакевич В.В., Конопляник Е.В. Вторичная глаукома на глазах с силиконовой тампонадой витреальной полости // Современные технологии лечения витреоретинальной патологии: сборник тезисов по материалам научно-практической конференции. Москва, 2009. С. 63–64. [Dravitsa LV, Biryukov FI, Rudakevich VV, Konoplyanik EV. Secondary glaucoma in eyes with silicone tamponade of vitreal cavity. In: Modern technologies of treatment of vitreoretinal pathology: Collection of theses on the materials of the scientific-practical conference. Moscow; 2009. P. 63–64. (In Russ.)] EDN: RCWNYK
19. Литвинчук Л.М. Частота и причины развития вторичной глаукомы при силиконовых эндотампонадах на глазах с осложненной миопией высокой степени // Современные технологии лечения витреоретинальной патологии-2012: сборник тезисов научно-практической конференции / под ред. Б.Э. Малюгина. Москва, 2012. С. 115. [Litvinchuk LM. Frequency and causes of secondary glaucoma development at silicone endotamponades in eyes with complicated high degree myopia. In: Modern technologies of treatment of vitreoretinal pathology-2012: Collection of theses of the scientific-practical conference. Ed. by B.E. Malyugin. Moscow; 2012. P. 115. (In Russ.)]
20. Рустамбекова Г.Р., Керимов М.И. Вторичная глаукома после витрэктомии с силиконовой эндотампонадой // Офтальмология. 2012. № 3. С. 55–60. [Rustambekova GR, Kerimov MI. Secondary glaucoma following vitrectomy with silicone endotamponade. *Oftalmologiya*. 2012;(3):55–60. (In Russ.)] EDN: XWXDAT
21. Riedel KG, Gabel VP, Neubauer L, et al. Intravitreal silicone oil injection: Complications and treatment of 415 consecutive patients. *Graefes Arch Clin Exp Ophthalmol*. 1990;28(1):19–23. EDN: GZGWGN doi: 10.1007/BF02764284
22. Honavar SG, Goyal M, Majji AV, et al. Glaucoma after pars plana vitrectomy and silicone oil injection for complicated retinal detachments. *Ophthalmology*. 1999;106(1):169–176; discussion 177. doi: 10.1016/S0161-6420(99)90017-9
23. Yamamoto S, Takeuchi S. Silicone oil and fluorosilicone. *Semin Ophthalmol*. 2000;15(1):15–24. doi: 10.3109/08820530009037847
24. Al-Jazzaf AM, Netland PA, Charles S. Incidence and management of elevated intraocular pressure after silicone oil injection. *J Glaucoma*. 2005;14(1):40–46. doi: 10.1097/01.jgg.0000145811.62095.5a
25. Azen SP, Scott IU, Flynn HW, et al. Silicone oil in the repair of complex retinal detachments. A prospective observational multicenter study. *Ophthalmology*. 1998;105(9):1587–1597. doi: 10.1016/S0161-6420(98)99023-6
26. Henderer JD, Budenz DL, Flynn HW, et al. Elevated intraocular pressure and hypotony following silicone oil retinal tamponade for complex retinal detachment: Incidence and risk factors. *Arch Ophthalmol*. 1999;117(2):189–195. doi: 10.1001/archophth.117.2.189
27. Tognetto D, Minutola D, Sanguinetti G, Ravalico G. Anatomical and functional outcomes after heavy silicone oil tamponade in vitreoretinal surgery for complicated retinal detachment: A pilot study. *Ophthalmology*. 2005;112(9):1574. doi: 10.1016/j.optha.2005.04.013
28. Wolf S, Schön V, Meier P, Wiedemann P. Silicone oil-RMN3 mixture (“heavy silicone oil”) as internal tamponade for complicated retinal detachment. *Retina*. 2003;23(3):335–342. doi: 10.1097/00006982-20030306000-00008
29. Wong D, van Meurs JC, Stappler T, et al. A pilot study on the use of a perfluorohexyloctane/silicone oil solution as a heavier than water internal tamponade agent. *Br J Ophthalmol*. 2005;89(6):662–665. doi: 10.1136/bjo.2004.055178
30. Scott I, Flynn HW, Murray TG, et al. Outcomes of complex retinal detachment repair using 1000 versus 5000 centistoke silicone oil. *Arch Ophthalmology*. 2005;123(4):473–478. doi: 10.1001/archophth.123.4.473
31. Шишкин М.М., Куликов А.Н. Патофизиология эмульсификации перфторорганических жидкостей при послеоперационной тампонаде стекловидной камеры // *Медлайн.Ру*. 2004. Т. 5, № 45, С. 158–159. [Shishkin MM, Kulikov AN. Pathophysiology of emulsification of organofluorine fluids at postoperative tamponade of the vitreous chamber. *Medlain.Ru*. 2004;5(45):158–159. (In Russ.)]
32. Singh JA, Christensen R, Wells GA, et al. Biologics for rheumatoid arthritis: An overview of Cochrane reviews. *Sao Paulo Med J*. 2010;128(5):309–310. doi: 10.1590/S1516-31802010000500013
33. Romano V, Cruciani M, Semeraro F, et al. Development of ocular hypertension secondary to tamponade with light versus heavy silicone oil: A systematic review. *Indian J Ophthalmol*. 2015;63(3):227–232. doi: 10.4103/0301-4738.156922
34. Костик М.М. Применение анакинры у пациентов с криопринассоциированными периодическими синдромами и другими аутовоспалительными заболеваниями // *Вопросы современной педиатрии*. 2016. Т. 15, № 6. С. 576–583. [Kostik MM. Use of anakinra in patients with cryopyrin-associated periodic syndromes and other autoinflammatory diseases. *Curr Pediatrics*. 2016;15(6):576–583. (In Russ.)] EDN: XEHOLP doi: 10.15690/vsp.v15i6.1654
35. Morphis G, Irigoyen C, Eleuteri A, et al. Retrospective review of 50 eyes with long-term silicone oil tamponade for more than 12 months. *Graefes Arch Clin Exp Ophthalmol*. 2012;250(5):645–652. EDN: TPJUZN doi: 10.1007/s00417-011-1873-8
36. Черных В.В., Смирнов Е.В., Горбенко О.М., и др. Особенности локального воспалительного процесса при отслойке сетчатки // *Бюллетень Сибирского Отделения Российской академии медицинских наук*. 2009. Т. 29, № 4 С. 89–92. [Chernykh VV, Smirnov EV, Gorbenko OM, et al. Features of local inflammatory process during retina detachment. *Bulletin Siberian Branch Russian Acad Med Sci*. 2009;29(4):89–92. (In Russ.)] EDN: KZRFFNJ
37. Кривошеина О.И. Локальные и системные нарушения иммунитета при пролиферативной витреоретинопатии // *Вестник офтальмологии*. 2007. Т. 123, № 4. С. 51–54. [Krivosheina OI. Local and systemic immunity disorders in proliferative

- vitreoretinopathy. *Russ Ann Ophthalmology*. 2007;123(4):51–54. (In Russ.) EDN: UIZDZX
38. Волик Е.И., Пылева Т.А., Альшабан Л.А., и др. Эффективность иммунотерапии тамеритом при лечении воспалительных заболеваний глаза // Юбилейная международная конференция «Поллинозы», Сочи, 17 октября. Сочи, 2003. 57 с. [Volik EI, Pyleva TA, Alshaban LA, et al. *Effectiveness of immunotherapy with Tamerit in the treatment of inflammatory diseases of the eye*. In: Jubilee International Conference “Pollinosis”, Sochi, 17 October. Sochi; 2003. 57 p. (In Russ.)]
39. Прилепская В.Н., Бибнева Т.Н. Иммунотерапия как способ повышения эффективности комплексного лечения воспалительных заболеваний органов малого таза // *РМЖ. Мать и дитя*. 2018. Т. 1, № 2. С. 120–123. [Prilepskaya VN, Bibneva TN. Immunotherapy as a way to improve the effectiveness of complex treatment of inflammatory diseases of the pelvic organs. *Russ J Woman Child Health*. 2018;1(2): 120–123. (In Russ.)] EDN: YWTVZB
40. Medi.ru [Интернет]. Прилепская В.Н., Бибнева Т.Н. Эффективность иммуномодулирующей терапии в лечении воспалительных заболеваний органов малого таза. [31 августа 2014]. [Medi.ru. Prilepskaya VN, Bibneva TN. *Effectiveness of immunomodulatory therapy in the treatment of inflammatory diseases of pelvic organs*. [31 Aug 2014]. (In Russ.)] Режим доступа: <https://medi.ru/info/8388/>. Дата обращения: 15.04.2024.

ОБ АВТОРАХ

Автор, ответственный за переписку:

Манаенков Константин Ильич;

адрес: Россия, 129110, Москва, ул. Щепкина, д. 61/2;

ORCID: 0000-0002-7040-5703;

eLibrary SPIN: 7826-5625;

e-mail: Kim3250@yandex.ru

Соавторы:

Лоскутов Игорь Анатольевич;

ORCID: 0000-0003-0057-3338;

eLibrary SPIN: 5845-6058;

e-mail: loskoutigor@mail.ru

Агаммедов Мушвиг Балами оглы, канд. мед. наук;

ORCID: 0000-0001-6665-5657;

e-mail: mushviqagammedov@mail.ru

AUTHORS' INFO

The author responsible for the correspondence:

Konstantin I. Manaenkov;

address: 61/2 Shepkina street, 129110 Moscow, Russia;

ORCID: 0000-0002-7040-5703;

eLibrary SPIN: 7826-5625;

e-mail: Kim3250@yandex.ru

Co-authors:

Igor A. Loskutov;

ORCID: 0000-0003-0057-3338;

eLibrary SPIN: 5845-6058;

e-mail: loskoutigor@mail.ru

Mushvig B. Agammedov, MD, PhD;

ORCID: 0000-0001-6665-5657;

e-mail: mushviqagammedov@mail.ru