

ЛИГАМЕНТИЗАЦИЯ ТРАНСПЛАНТАТА ПЕРЕДНЕЙ КРЕСТООБРАЗНОЙ СВЯЗКИ

¹Ахпашев А.А., ¹Джамбинова Е.А., ³Звездкина Е.А., ²Канаев А.С., ³Ткалин А.Н.

¹*Кафедра травматологии и ортопедии Российского университета дружбы народов.*

²*Кафедра травматологии, ортопедии и артрологии
ФПК МР Российского университета дружбы народов.*

³*Федеральный научно-клинический центр специализированных видов
медицинской помощи и медицинских технологий ФМБА России*

В статье представлен анализ результатов хирургического лечения 71 пациента, прооперированных по поводу разрыва передней крестообразной связки (ПКС) в отделении травматологии и ортопедии Федерального научно-клинического центра ФМБА России с 2013 по 2016 г. Всем пациентам была выполнена первичная артроскопическая пластика ПКС аутографтом из сухожилий нежной и полусухожильной мышц. Мы оценивали состояние оперированного коленного сустава по данным МРТ через 3 – 6 – 12 – 24 месяца после операции. На основании критериев МР-исследований были сделаны выводы, что неоднородное диффузное изменение МР-сигнала от трансплантата на T2, PD FS может проследиваться в первые 2 года после операции, отражая процесс лигаментизации. В первые 3 месяца мы также наблюдали увеличение диаметра трансплантата, которое в дальнейшем регрессировало. Процесс лигаментизации заканчивается в течение 2 лет после операции, в результате чего МР-сигнал от трансплантата должен быть схожим с нативной ПКС.

Ключевые слова: передняя крестообразная связка, лигаментизация, трансплантат, МРТ.

GRAFT LIGAMENTIZATION OF ANTERIOR CRUCIATE LIGAMENT

Akhpashev A.A., Dzhambinova E.A., Zvezdkina E.A., Kanaev A.S., Tkalin A.N.

The article presents an analysis of surgical treatment results of 71 patients, operated on for rupture of the anterior cruciate ligament (ACL) in the department of traumatology and orthopedics FSCC FMBA of Russia in 2013-2016. All patients underwent primary arthroscopic ACL reconstruction with autograft from tendons gracilis and semitendinosus. We assessed the condition of the operated knee joint on MRI after 3 - 6 - 12 - 24 months after surgery. Based on the criteria of MR studies, we concluded that the non-uniform diffuse change of MR signal from the graft on T2, PD FS can be traced in the first 2 years after surgery, reflecting process of ligamentization. In the first three months we also observed an increase in the diameter of the graft, which further regressed. Process of ligamentization ends within two years after the operation, whereby the signal from the MR-graft should be similar to the native ACL.

Key words: anterior cruciate ligament, ligamentization, graft, MRI.

Введение

Из всех связок коленного сустава повреждения передней крестообразной связки (ПКС) наиболее часто требуют хирургического лече-

ния (Eriksson K., 1999; Feagin J.A. Jr., Curl W.W., 1976; Johnson R.J., et al, 1992). Так, по разным оценкам частота реконструктивных операций при разрыве ПКС составляет от 14 до 52

случаев на 100 000 населения ежегодно [1-5]. Несмотря на то, что артроскопическая пластика ПКС является одной из самых распространенных ортопедических операций [6], на сегодняшний день нет единых критериев оценки состояния трансплантата. По литературным данным, частота неправильной установки трансплантата при пластике ПКС составляет 37,3%, что приводит к неудовлетворительным результатам операции у 27,8% пациентов [7]. Успешная реконструкция ПКС требует понимания нескольких факторов: анатомического размещения трансплантата, механических свойств выбранного трансплантата, а также биологических процессов, происходящих во время перестройки трансплантата. Эти факторы влияют на биомеханические свойства коленного сустава после реконструкции ПКС, и, следовательно, определяют время и протокол реабилитации [8-16]. Изменения трансплантата происходят на двух уровнях: внутри костных каналов [17, 18] и внутри сустава. Процесс внутрисуставной трансформации сложен: происходит адаптация сухожильного трансплантата к условиям суставной среды и нагрузкам, в результате чего он приобретает свойства и структуру, характерные для нативной ПКС. Этот феномен получил название «лигаментизация» трансплантата [8, 10, 12, 13, 15, 19-22]. В данной статье представлены современные знания о внутрисуставном ремоделировании трансплантата ПКС.

Материал и методы

Были проанализированы результаты хирургического лечения 71 пациента, оперированных по поводу разрыва ПКС в отделении травматологии и ортопедии ФНКЦ ФМБА России с 2013 по 2016 г. Всем пациентам была выполнена первичная артроскопическая реконструкция ПКС аутооттрансплантатом из сухожилий нежной и полусухожильной мышц. Интраоперационные данные фиксировали в протоколе операции. Все пациенты были молодого активного возраста от 19 до 40 лет, с односторонним повреждением коленного сустава, отсутствовали предшествующие оперативные вмешательства на коленном суставе. Проводилось лечение по схожей технике операции с одинаковым протоколом реабилитации. Оценивали состояние оперированного коленного сустава по данным МРТ через 3 – 6 – 12 – 24 месяцев после операции. Все пациенты были исследованы на 1,5 Т МР-томографе (Siemens Magnetom Espree), в 3-х проекциях, в режимах T1, T2, PD FS.

Результаты

Нормальная передняя крестообразная связка (рис. 1) имеет однородно низкий МР-сигнал на T1, T2, PD импульсных последовательностях. Располагается передняя крестообразная связка практически параллельно линии Blumensaat, которая проводится по своду межмыщелкового углубления бедренной кости в сагиттальной проекции, образуя с ней острый угол, открытый кнутри (величина угла колеблется в пределах 3-7 градусов в зависимости от телосложения). Толщина ПКС по данным ряда авторов колеблется в пределах 6 мм (у астеников) до 10 мм (у гиперстеников).

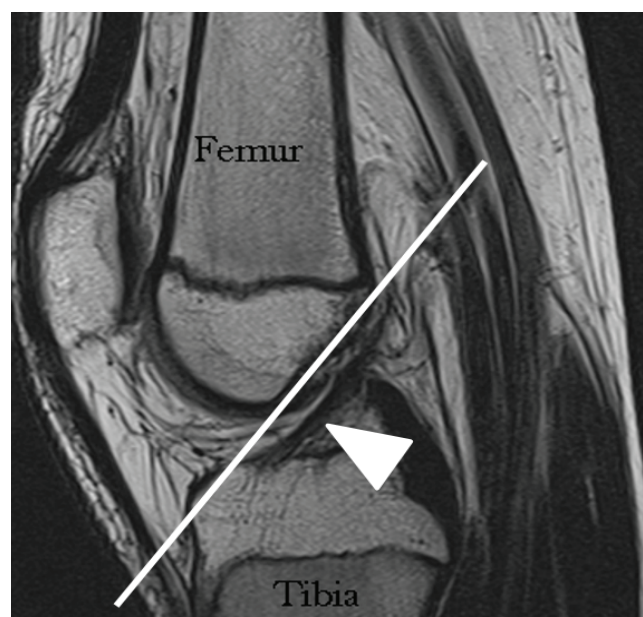


Рис. 1. МР-томограмма коленного сустава в режиме PD SSE в сагиттальной проекции у здорового пациента 19 лет. Белым указана линия Blumensaat и нормальная передняя крестообразная связка (белая стрелка).

По нашим наблюдениям у спортсменов (рис. 2) ПКС может иметь несколько повышенный МР-сигнал на различных импульсных последовательностях, что по литературным данным является отражением либо дегенерации связки, либо её хронической микротравматизации. При этом сохраняется положение связки практически параллельно линии Blumensaat, и толщина её в пределах 6 - 10 мм.

Через 3 месяца после операции по данным МРТ в 30% случаев мы наблюдали, что трансплантат связки имел неоднородный МР-сигнал на T1, T2, PD FS (рис. 3). При этом диффузное повышение МР-сигнала от внутрисуставной части трансплантата ПКС в 45 % случаев наблюдалось в центральном отделе, в 20 % случаев – в

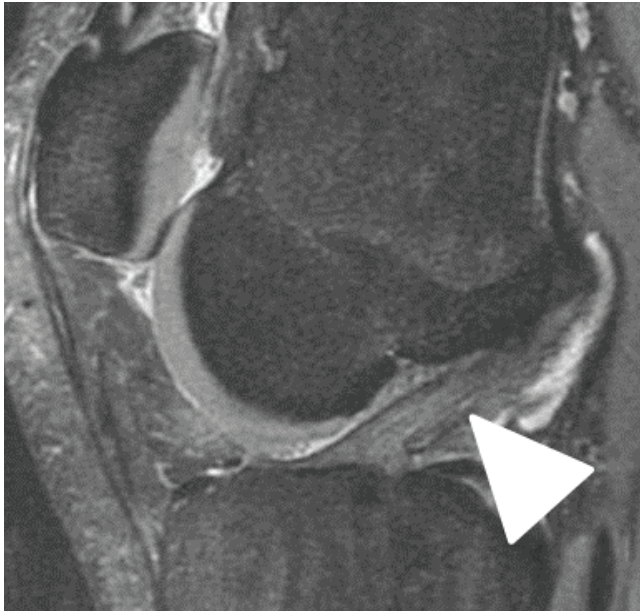

Рис. 2. МР-томограмма коленного сустава в режиме PD FS в сагиттальной проекции у спортсмена 19 лет. Умеренное диффузное повышение МР-сигнала от передней крестообразной связки (белая стрелка).

нялось увеличение диаметра. При этом у всех пациентов отмечалось повышение МР-сигнала от окружающих внутрисуставных тканей на T2, PD FS, что отражало начало процесса лигаментизации (рис. 4). В ряде случаев (10%) сохранялись явления пятнистого остеопороза.

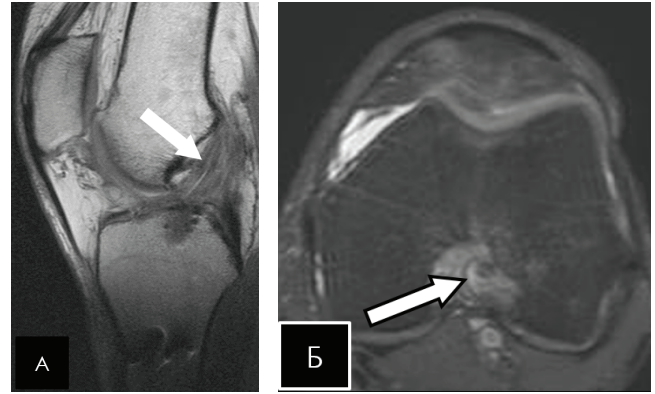


Рис. 4. МР-томограммы коленного сустава через 6 месяцев после артроскопической пластики ПКС: А – диффузное повышение МР-сигнала от трансплантата на T2ВИ в сагиттальной проекции и увеличение его диаметра (белая стрелка); Б – повышение МР-сигнала от окружающих внутрисуставных тканей на PD FS в аксиальной проекции (белая треугольная стрелка).

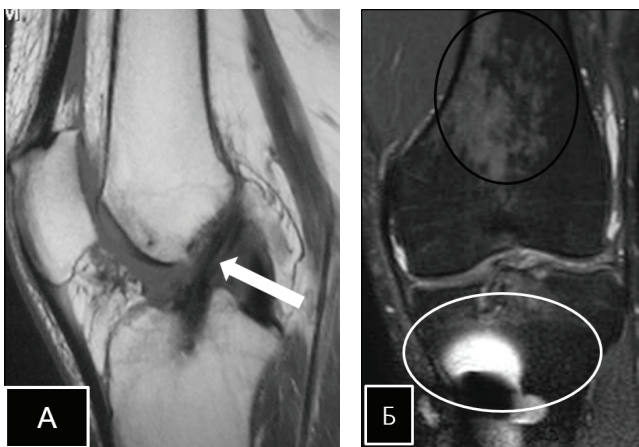


Рис. 3. МР-томограммы коленного сустава через 3 месяца после артроскопической пластики ПКС: А – неоднородность МР-сигнала от центральной части трансплантата в режиме T1 SSE в сагиттальной проекции (белая стрелка), Б – аксиальная проекция (черным указан пятнистый остеопороз; белым – артефакты от фиксирующего винта).

Через 12-18 месяцев трансплантат в норме может показывать некоторое повышение МР-сигнала в различных импульсных последовательностях (T1, T2ВИ, PD FS), что отражает процессы синовиальной и неоваскулярной пролиферации вокруг трансплантата, обладающих высокой гидрофильностью.

дистальном отделе, в 10 % случаев – в проксимальном отделе, в 25 % – на всем протяжении. Также отмечался реактивный послеоперационный отек костного мозга, окружающих тканей, пятнистый остеопороз (в рамках постимобилизационного синдрома). Диаметр трансплантата был в 1,5 раза больше по сравнению с интраоперационным.

Через 2 года по различным литературным данным показано, что нормальный трансплантат ПКС должен иметь низкую интенсивность МР-сигнала на всех импульсных последовательностях, как и нативная передняя кресто-

Через 6 месяцев трансплантат имел неоднородно гипоинтенсивный сигнал на всех импульсных последовательностях. В 15% случаев сохра-

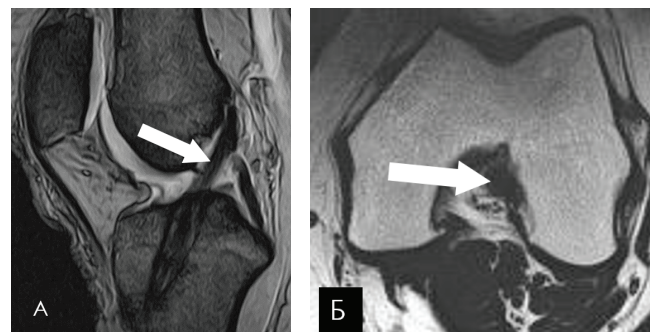


Рис. 5. МР-томограммы коленного сустава через 2 года после артроскопической пластики ПКС: А – однородно гипоинтенсивный МР-сигнал от трансплантата на T2ВИ в сагиттальной проекции (стрелка); Б – однородно гипоинтенсивный МР-сигнал от трансплантата на T1ВИ в аксиальной проекции (треугольная стрелка).

образная связка. Повышение МР- сигнала в указанные сроки должно расцениваться как проявления импинджмента трансплантата. В нашем наблюдении у всех пациентов в режимах T1, T2, PD FS через 2 года после операции МР-сигнал от трансплантата был однородно гипоинтенсивным (рис. 5).

Выводы

Одним из основных критериев оценки послеоперационных результатов реконструкции ПКС является анализ МР-сигнала от трансплантата. На основании полученных нами данных МРТ-исследований мы можем сделать следующие выводы:

Литература:

1. Карасева Т.Ю., Карасев Е.А. Артроскопические технологии лечения больных с нестабильностью коленного сустава. *Гений ортопедии*. 2013; (4): 38-43.
2. Королев А.В., Загородний Н.В., Гнелица Н.Н., Дедов С.Ю., Федорук Г.В., Ахпашев А.А. Артроскопическая реконструкция передней крестообразной связки аутооттрансплантатом из связки надколенника: методические рекомендации. М.: Наука; 2004. 63 с.
3. Лазишвили Г.Д. Оперативное лечение повреждений связочно-капсульного аппарата коленного сустава [Автореф. дис. ... канд. мед. наук]. М.; 2005. 22 с.
4. Лисицын М.П. Артроскопическая реконструкция повреждений передней крестообразной связки коленного сустава с использованием компьютерной навигации и перспективы ее морфофункционального восстановления [Автореф. дис. ... д-ра мед. наук]. М.; 2012. 48 с.
5. Фоменко С.М. Артроскопическое лечение сочетанных разрывов передней крестообразной связки (ПКС) коленного сустава (КС) [Автореф. дис. ... канд. мед. наук]. Новосибирск; 2005. 138 с.
6. Jameson S.S., Downen D., James P., Serrano-Pedraza I., Reed M.R., Deehan D. Complications following anterior cruciate ligament reconstruction in the English NHS. *Knee*. 2012; 19(1):14-19.
7. Lyman S., Koulouvaris P., Sherman S., Do H., Mandl L.A., Marx R.G. Epidemiology of anterior cruciate ligament reconstruction. *J Bone Joint Surg*. 2009; 91(10): 2321-2328.
8. Amiel D, Kleiner JB, Roux RD et al. The phenomenon of "ligamentization": anterior cruciate ligament reconstruction with autogenous patellar tendon. *J Orthop Res* 1986; 4:162-172.
9. Claes S, Verdonk P, Forsyth R et al. The "ligamentization" process in anterior cruciate ligament reconstruction: what happens to the human graft? A systematic review of the literature. *Am J Sports Med* 2011; 39:2476-2483.
10. Falconiero RP, Distefano VJ, Cook TM. Revascularization and ligamentization of autogenous anterior cruciate ligament grafts in humans. *Arthroscopy* 1998; 14:197-205.
11. Janssen RP, van der Wijk J, Fiedler A, et al. Remodelling of human hamstring autografts after anterior cruciate ligament reconstruction. *Knee Surg Sports Traumatol Arthrosc* 2011;19:1299-1306
12. Lane JG, McFadden P, Bowden K, et al. The ligamentization process: a 4-year case study following ACL reconstruction with a semitendinosis graft. *Arthroscopy* 1993; 9:149-153.
13. McFarland EG. The biology of anterior cruciate ligament reconstructions. *Orthopedics* 1993;16:403-410.
14. Marumo K, Saito M, Yamagishi T, et al. The "ligamentization" process in human anterior cruciate ligament reconstruction with autogenous patellar and hamstring tendons. *Am J Sports Med* 2005; 33:1166-1173.
15. Mayr HO, Stoehr A, Dietrich M, et al. Graft-dependent differences in the ligamentization process of anterior cruciate ligament grafts in a sheep trial. *Knee Surg Sports Traumatol Arthrosc* 2012; 20: 947-956.
16. Papalia R, Franceschi F, Vasta S, et al. Sparing the anterior cruciate ligament remnant: is it worth the hassle? *Br Med Bull* 2012;104:91-111.
17. Sanchez M, Anitua E, Azofra J, et al (2010) Ligamentization of tendon grafts treated with an endogenous preparation rich in growth factors: gross morphology and histology. *Arthroscopy* 26:470-480.
18. Scheffler SU, Unterhauser FN, Weiler A. Graft remodeling and ligamentization after cruciate ligament reconstruction. *Knee Surg Sports Traumatol Arthrosc* 2008;16:834-842.
19. Stener S, Ejerhed L, Movin T, et al. The reharvested patellar tendon has the potential for ligamentization when used for anterior cruciate ligament revision surgery. *Knee Surg Sports Traumatol Arthrosc* 2012; 20:1168-1174.
20. Vogrin M, Rupprecht M, Dinevski D et al. Effects

of a platelet gel on early graft revascularization after anterior cruciate ligament reconstruction: a prospective randomized, double-blind, clinical trial. *Eur Surg Res* 2010; 45:77–85

21. Weiler A, Hoffmann RF, Bail HJ et al. Tendon healing in a bone tunnel. Part II: histological analysis after biodegradable interference fit fixation in a model

of anterior cruciate ligament reconstruction in sheep. *Arthroscopy* 2002; 18:124–135

22. Weiler A, Peine R, Pahminez-Azar A et al. Tendon healing in a bone tunnel. Part I: biomechanical results after biodegradable interference fit fixation in a model of anterior cruciate ligament reconstruction in sheep. *Arthroscopy* 2002;18:113–123

Информация об авторах:

Ахпашев Александр Анатольевич, врач травматолог-ортопед, кандидат медицинских наук, Доцент кафедры травматологии и ортопедии Российского университета дружбы народов; E-mail: akhpashev@yandex.ru

Джамбинова Екатерина Александровна, врач травматолог-ортопед, аспирант кафедры травматологии и ортопедии Российского университета дружбы народов; Тел.: 8(926)623-63-27, e-mail: katyadzhambinova@gmail.com

Звездкина Елена Александровна, врач рентгенолог ФНКЦ ФМБА России, кандидат медицинских наук, ассистент кафедры рентгенологии и ультразвуковой диагностики Института повышения квалификации ФМБА России. E-mail: zvezdkina@yandex.ru

Канаев Алексей Семенович, доктор медицинских наук, профессор, заведующий кафедрой травматологии, ортопедии и артрологии РУДН. E-mail: geromed@yandex.ru

Ткалин Артем Николаевич, врач травматолог-ортопед ФНКЦ ФМБА России. E-mail: dr.tkalin@gmail.com