

ЗАБЫТЫЕ ИНОРОДНЫЕ ТЕЛА ПРИ АБДОМИНАЛЬНЫХ ОПЕРАЦИЯХ: СЛУЧАЙНОСТЬ ИЛИ НЕИЗБЕЖНОСТЬ?

Ю.В. Иванов

ФГУЗ "Клиническая больница № 83 ФМБА России, Москва

Анализируются причины оставления в брюшной полости инородных тел во время операции, предлагается ряд организационных мероприятий, направленных на снижение риска подобных случаев. Приведен клинический пример многолетнего носительства инородного тела в зоне выполненной операции, имитировавшего опухолевый процесс.

Ключевые слова: инородные тела, хирургические операции

FORGOTTEN FOREIGN BODY IN ABDOMINAL OPERATIONS: RANDOM OR INEVITABLE?

Ivanov Yu.

The article analyzes the reasons for the abandonment of abdominal foreign bodies during surgery, offered a number of organizational measures aimed for reducing the risk of such cases. Gives a clinical example of a long stay of a foreign body in the zone of operations simulating the neoplastic process.

Keywords: foreign bodies, surgery

В практической работе каждого хирурга не исключается полностью вероятность оставления в организме больного инструментов, салфеток и других предметов, используемых при выполнении операции. При экстренных операциях вероятность данного осложнения возрастает в несколько раз по сравнению с плановыми вмешательствами [1]. Это можно объяснить тем, что большинство экстренных операций выполняется в вечернее и ночное время, когда концентрация внимания и собранность хирургов снижаются вследствие накопившейся усталости после рабочего дня. Кроме того, во время экстренных операций чаще, чем при плановых, возникают различные драматические ситуации (кровотечение, падение артериального давления, шок, остановка сердца и др.), требующие от хирурга быстрой ответной реакции [2]. Отрицательно сказываются на качестве выполненной операции минимальная укомплектованность дежурной операционной бригады, а также недостаточная оснащенность оборудованием, аппаратурой и инструментарием экстренной операционной. Не уменьшающееся со време-

нем количество случаев забытых во время операции инородных тел свидетельствует об актуальности данной проблемы и недостаточной разработке профилактических мер [3].

В доступной отечественной и зарубежной литературе, на наш взгляд, данному вопросу не уделяется должного внимания, нет и конкретных рекомендаций по избежанию или снижению риска возникновения подобных осложнений.

В качестве примера приводим следующее собственное клиническое наблюдение.

Больной Ч., 70 лет, поступил в отделение хирургии 17.12.2001 г. с жалобами на постоянные ноющего характера боли в животе без четкой локализации, общую слабость, неустойчивый стул (запоры, сменяющиеся жидким стулом), субфебрильную температуру тела. Считает себя больным около 3 лет. В 1958 г. в Харькове выполнена резекция 2/3 желудка по методу Бильрот-II в модификации Гофмейстера-Финстерера по поводу полипоза желудка. В 1985 г. в одном из онкологических учреждений Москвы выполнена резекция культи желудка по методу Бильрот-II

в модификации Ру по поводу рака культи желудка. Сопутствующие заболевания: сахарный диабет II типа, средней степени тяжести, стадия компенсации, аденома предстательной железы, хронический гепатит С (с 1998 г.). В сентябре 2001 г. в связи с указанными жалобами больного выполнено ультразвуковое исследование (УЗИ) и компьютерная томография (КТ) органов брюшной полости. Выявлено объемное образование неоднородной структуры размером 8 × 6 см, находящееся в воротах печени, с четкими контурами, а также утолщение стенок желчного пузыря до 1,2 см и 3 образования в правой доле печени от 1,0 до 1,6 см. Данные находки интерпретированы как рак желчного пузыря или прогрессирование основного заболевания (рак желудка) с метастазами в печень. В связи с этим больному дважды отказали в медицинской помощи в различных медицинских учреждениях Москвы и рекомендовали проведение симптоматической терапии. При поступлении в Клиническую больницу № 83 больной был обследован. При УЗИ органов брюшной полости желчный пузырь деформирован за счет сдавления очаговым образованием размером 8 × 6 см, прилежащим к его передней стенке. В желчном пузыре множественные конкременты до 1,0 см, стенка пузыря неравномерно утолщена до 1,2 см. В правой доле печени 3 образования размером от 1,0 до 1,6 см. Забрюшинные лимфоузлы не визуализируются. При КТ органов брюшной полости объемное образование размером 8 × 6 см в области ворот печени. Нельзя исключить рак желчного пузыря с тотальным поражением всех его стенок. Очаговые поражения правой доли печени (3 образования от 1,0 до 1,6 см), вероятнее всего, метастатической природы. Нельзя исключить множественные сливающиеся между собой лимфоузлы в воротах печени. Забрюшинные лимфоузлы не увеличены. При ирригоскопии выявлен дивертикулез толстого кишечника. При эзофагогастродуоденоскопии – поверхностный гастрит культи желудка. При рентгенографии органов грудной клетки патологии не выявлено. При рентгенографии пищевода, культи желудка – данных за онкологический процесс не получено. Лабораторные анализы крови и мочи без особенностей. Больной консультирован кардиологом, гастроэнтерологом, эндокринологом, инфекционистом. С диагностической целью больному

10.01.2002 г. выполнена лапароскопия, при которой визуализировать печень и желчный пузырь не удалось из-за выраженного спаечного процесса в брюшной полости. Осмотренные участки париетальной и висцеральной брюшины, петли тонкого и толстого кишечника, органы малого таза не изменены, данных за прогрессирование онкологического процесса в брюшной полости не получено. Больному выполнена лапаротомия, и после рассечения спаек и ревизии органов брюшной полости обнаружено, что в правой доле печени находятся 3 гемангиомы (от 1,0 до 1,6 см), желчный пузырь с утолщенными стенками до 1,2 см на 1/3 заполнен мелкими конкрементами от 0,3 до 1,0 см. Общий желчный проток не расширен. Поджелудочная железа не изменена. Культи желудка обычных размеров, пальпаторно в стенках желудка образований не выявлено. Увеличенных лимфоузлов в брюшной полости и забрюшинном пространстве не выявлено. Начиная от ворот печени и до верхнего полюса правой почки, определяется плотное образование в капсуле, размером 8 × 6 см. Острым путем данное образование было отделено от прилежащих органов и удалено. При его исследовании выявили, что это марлевая салфетка, организовавшаяся и покрытая капсулой. Операция закончена холецистэктомией и дренированием брюшной полости (рисунок).

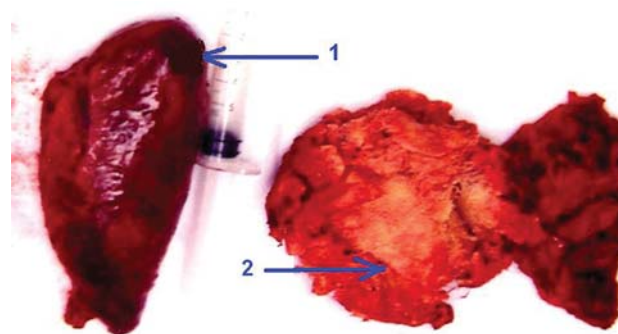


Рисунок. Макропрепараты: желчный пузырь (1), марлевая салфетка (2).

Послеоперационный период протекал без осложнений, швы сняты на 10-е сут, выписан в удовлетворительном состоянии. При гистологическом исследовании подтвержден факт удаления инородного тела (марлевой салфетки) из брюшной полости, хронический калькулезный холецистит.

Больной осмотрен через год, жалоб при осмотре нет, по данным инструментальных и лабораторных методов исследования, патологии со стороны органов брюшной полости не выявлено.

В рамках комплексной профилактики оставления инородных материалов при оперативном вмешательстве предлагаем следующую систему мер:

1. Четкая организация работы в хирургическом отделении и операционном блоке. Расписание плановых операций должно составляться заранее (например, за неделю) со взвешенным и обоснованным определением очередности операции, выбором хирурга, оптимального числа ассистентов (с учетом психологического микроклимата в бригаде). Ассистенты должны четко знать и представлять ход предстоящей операции, возможности возникновения интраоперационных осложнений и меры борьбы с ними. Плановый операционный день не должен быть перегружен излишним количеством операций. В первую очередь, нужно начинать тяжелые объемные полостные операции, выполнение которых следует поручать наиболее опытным врачам, хорошо разбирающимся в данной области хирургии и знающим больного.

2. Достаточное техническое обеспечение операции инструментами, оборудованием, освещением. О степени готовности операционной к следующему дню операционная сестра докладывает старшей медицинской сестре операционного блока или заведующему операционным блоком. Операционная сестра должна заранее знать расписание операций на предстоящий день и их объем для подготовки и проверки соответствующих инструментов, обеспечения достаточного количества перевязочного и расходного материала. Врачи и операционные сестры обязаны знать правила эксплуатации находящейся в операционной аппаратуры и оборудования. Во время операции обязательна хорошая освещенность операционного поля. В операционной должна всегда быть возможность использования дополнительных лобных рефлекторов, передвижных светильников. Особое внимание следует уделить наличию исправных действующих и запасных электроотсосов, аппаратов для коагуляции, кислородных и углекислотных баллонов, наркозного оборудования, возможности быстрой замены неисправного обо-

рудования во время операции.

3. Обеспечение полноценного анестезиологического пособия. Для предупреждения оставления инородных тел необходимо добиться хорошей релаксации мышц брюшного пресса, исключить реакцию больного на манипуляции хирурга. Необходимо постоянное присутствие в операционной анестезиолога и анестезистки, способных обеспечить все соответствующие условия для проведения операций и спокойной работы хирургической бригады. Анестезиологическое и реанимационное оборудование проверяется накануне операционного дня врачом-анестезиологом и анестезисткой.

4. Выполнение оптимального оперативного доступа, дающего достаточный обзор операционного поля и свободу манипуляций хирурга. Следует избегать необоснованного выполнения операции из очень малого доступа.

5. Неукоснительное соблюдение во время операции технических правил и приемов, предупреждающих оставление инородных тел. Запрещается раскладывать марлевые шарики, салфетки и инструменты на простыне вокруг операционной раны. При работе в полостях запрещается использование в работе шариков и салфеток не зажатых (по одному) в инструменте. Вводить инструменты и салфетки должен только оперирующий хирург (ассистент – с согласия хирурга), следить за этим – обязанность всех участников операции. Нецелесообразно использование средних салфеток и шариков в свободной руке во время манипуляций в полостях. «Метровые» и «средние» салфетки должны быть достаточного размера и соответствовать принятым стандартам. Конец салфеток и полотенец, вводимых в брюшную полость, необходимо оставлять на поверхности раны и дополнительно фиксировать к операционному белью.

6. Контрольный счет салфеток, перевязочного материала и инструментов. Исключительно важным этапом любой операции должна быть тщательная ревизия операционного поля и счет салфеток и инструментов перед зашиванием раны с привлечением всех участников операционной бригады. Результаты такой проверки необходимо обязательно отмечать в протоколе операции. Зашивание раны производится только после правильного счета салфеток и инструментария.

7. Целесообразно проведение контрольных

промежуточных мер по счету салфеток, инструментария, ревизии операционного поля во время (вынужденных) перерывов в операции (после экстренных критических ситуаций – экстренные анестезиологические пособия, остановка кровотечения, рентгенологическое интраоперационное исследование, консультации со специалистами во время операции).

8. Поддержание деловой, рабочей обстановки в операционной и строгой дисциплины в течение всего хирургического вмешательства. Во время операции запрещается подходить к хирургу и обсуждать с ним вопросы, не касающиеся данного больного, сообщать бригаде негативную информацию, разговаривать на посторонние темы. В операционной во время выполнения операции запрещено находиться посторонним лицам без особого на то разрешения (имеются в виду другие врачи и медсестеры, не участвующие в операции). Пре-

дельная концентрация внимания и собранность всех участников операционной бригады позволяет значительно снизить риск возникновения интраоперационных осложнений.

9. Оптимальная фиксация дренажей и выпускников и строгий контроль за ними в послеоперационном периоде. О локализации, характере и количестве дренажей (с указанием марки изделия, его размеров) должны быть четкие сведения в протоколе операции. В истории болезни следует тщательно отмечать каждый этап удаления дренажей, тампонов, выпускников и других изделий. По возможности следует пользоваться только стандартными, заводскими медицинскими изделиями.

10. Организация разбора всех без исключения случаев оставления инородных тел. Эти разборы позволяют провести системный анализ случившегося, выявить дефекты организации работы хирургической службы и операционного блока и устранить их.

Литература

1. Шейдер Б.Ф., Атдуев В.А. Инородное тело брюшной полости как причина развития fistula gastrocolica // Нижегородский мед. журнал. 1998. № 3. С. 113-114.
2. Кузнецов Н.А., Зинякова М.В. Ультразвуковая

диагностика инородных тел брюшной полости // Хирургия. 2001. № 10. С. 46-49.

3. Эдель Ю.П. Врачебные ошибки и ответственность врача (на судебно-медицинском материале): Автореф. дис. ... канд. мед. наук. Харьков, 1957.

Контактная информация:

Иванов Юрий Викторович – заведующий отделением хирургии ФГУЗ Клиническая больница № 83
ФМБА России, д.м.н., профессор
115682 Москва, Ореховый бульвар д. 28. Тел.: (495) 395-04-00