

## КЛЕТОЧНЫЕ ТЕХНОЛОГИИ И ТКАНЕВАЯ ИНЖЕНЕРИЯ В ЛЕЧЕНИИ ДЕФЕКТОВ СУСТАВНОЙ ПОВЕРХНОСТИ

Н.Н. Советников, В.А. Кальсин, М.А. Коноплянников, В.В. Муханов

*Федеральный научно-клинический центр специализированных видов медицинской помощи и медицинских технологий ФМБА России, Москва*

Обзор литературы рассматривает биологию гиалинового хряща, механизмы его восстановления после повреждения и методы хирургического лечения дефектов. Охарактеризованы с биологической и клинической точки зрения методики восстановления хряща, базирующиеся на принципах прямого замещения хряща (мозаичная хондропластика, трансплантация костно-хрящевых аллотрансплантатов, ауто трансплантация измельченного хряща с гелем), методиках стимуляции костного мозга (абразивная хондропластика, туннелизация, микропереломы, индуцированный матриксом хондрогенез). Наибольшее внимание уделено применению клеточных технологий и тканевой инженерии.

*Ключевые слова:* хрящевые дефекты, хондроциты, имплантация (трансплантация) аутологичных хондроцитов.

## CELL TECHNOLOGIES AND TISSUE ENGINEERING IN THE TREATMENT OF ARTICULAR CHONDRAL DEFECTS

Sovetnikov N.N., Kalsin V.A., Konoplyannikov M.A., Mukhanov V.V.

A review of literature considers the problem of hyaline cartilage biology and repair following by injury, and surgical repair of cartilage defects. Repair techniques based on direct cartilage substitution (mosaicplasty, osteochondral allotransplantation, minced cartilage autotransplantation in gel), bone marrow stimulation techniques (abrasion, drilling, microfracture, matrix-induced chondrogenesis) were characterized in terms of biology and clinics. Most attention was addressed to cell technology and tissue engineering.

*Key words:* cartilage defects, chondrocytes, autologous chondrocyte implantation (transplantation).

### **Биология гиалинового хряща и регенерация**

Суставной хрящ представляет собой высокоспециализированную плотную соединительную малоклеточную ткань, состоящую преимущественно из коллагенов и протеогликанов, и может рассматриваться как композитный гель с относительно малым содержанием (5%) клеток, внедренных во внеклеточный матрикс. Гиалиновый хрящ не имеет кровеносных, лимфатических сосудов и нервов, лишен непосредственного доступа к клеткам-предшественникам. В отсутствие нервных окончаний, суставной хрящ нечувствителен к ранним поражениям и без своевременного вмешательства подвержен прогрессированию дегенерации [1, 2].

Характеристики гиалинового хряща обеспе-

чивают внутрисуставное скольжение с малым трением и износоустойчивостью нагружаемой поверхности, которая может выдерживать огромное количество интенсивных повторяющихся нагрузок; однако, способность хряща к заживлению после повреждений от травм или болезни сильно ограничена [1, 2].

Суставный хрящ у взрослых имеет довольно простую архитектуру, построенную из одного типа высокоспециализированных клеток – хондроцитов, внедренных в плотный внеклеточный матрикс. Хондроциты сами вырабатывают матрикс и занимают всего 1-2% объема суставного хряща. У взрослых хондроциты не способны к делению и предназначены для поддержания целостности суставной поверхности

путем баланса синтетической и катаболической активности [2].

Суставной хрящ обладает анизотропией и полярностью и образует хорошо дифференцируемые слои: 3 неминерализованных зоны (I-III), известных как поверхностная, промежуточная и радиальная зона, последняя из которых довольно резко очерчивает кальцифицированный хрящ (зона IV) [2].

В каждом слое хондроциты характеризуются определенным размером, формой и ориентацией в пространстве. Коллагеновые волокна также упорядочены определенным образом, образуя сеть параллельных, дугообразных и перпендикулярных фибрилл от поверхностных к глубоким зонам [2].

*Зона I* (поверхностная или тангенциальная) имеет наибольшую плотность клеток. Хондроциты относительно малы и плоские, ориентированы вдоль поверхности. Эта форма также отражает тангенциальное направление пучков коллагеновых волокон. Здесь секретруется белок поверхностной зоны (*superficial zone protein (SZP)*), известный как лубрицин. *Зона II* (переходная или промежуточная) имеет клетки крупнее и более округлые, случайно распределенные в матриксе, где фибриллы пересекаются в косых направлениях. Хондроциты средней зоны секретуют коллаген II типа и протеогликан агрекан. *Зона III* имеет клетки еще большего размера и упорядоченные в колонны с осью, перпендикулярной поверхности, снова отражая преимущественно радиальное направление коллагеновых фибрилл. *Зона IV* характеризуется сильно минерализованным матриксом. Дифференцированные хондроциты определяются по маркеру S-100 [2, 3].

Внеклеточный матрикс суставного хряща состоит в основном из воды (75-80% «сырого» веса), которая легко входит и выходит из суставного хряща, газов, метаболитов, катионов и каркаса макромолекул. Матрикс состоит из 2 классов внеклеточных молекул: фибриллярные белки, которые включают в основном коллаген II типа (50-73% сухой массы) [3], полисахаридные цепи гликозаминогликанов (ГАГ), которые обычно ковалентно связаны с белками в виде протеогликанов (15-30% сухой массы). Вода и протеогликаны распределены в коллагеновой структуре в виде растворимого геля, делающего матрикс двухфазным. Благодаря гидрофильной природе, протеогликаны в основном обеспечивают устойчивость к компрес-

сии, притягивая большое количество воды в меж- и внутримолекулярное пространство. Коллагеновые фибриллы противостоят силам «набухания» водно-протеогликановой фазы и придают матриксу высокую прочность на разрыв. Так суставной хрящ толщиной всего в несколько миллиметров обеспечивает гладкое скольжение, передачу нагрузки, распределение силы и снижение пиков локальной нагрузки на субхондральную кость [2].

Основной коллаген в суставном хряще – II типа (90-95%), он образует трехмерную сетчатую структуру из фибрилл малого диаметра или фибрилл с веревкообразной структурой. Коллагены IX и XII типов называют фибрилл-ассоциированными коллагенами, т.к. они связывают коллагеновые фибриллы друг с другом и остальными компонентами внеклеточного матрикса. [2].

Поскольку ГАГ в большинстве случаев модифицированы добавлением сульфатной группы, они сильно отрицательно заряжены. ГАГ в соединительной ткани обычно составляют менее 10% массы фибриллярных белков. Но, т.к. они образуют пористый гидратированный гель, связывающий положительно заряженные ионы и удерживаемые молекулы воды, цепи ГАГ заполняют основной объем внеклеточного пространства, обеспечивая механическую поддержку внеклеточному матриксу. Посредством связывающих белков, соединяющих центральное белковое ядро с цепями гиалурононовой кислоты (ГК), образуются большие агрегаты [2].

ГК, также называемая гиалуронатом или гиалуронат – простейший из ГАГ, состоит из регулярно повторяющихся последовательностей до 25000-50000 несulfатированных дисахаридных единиц. Это основной структурный компонент комплекса протеогликанов хряща и единственный внеклеточный олигосахарид, который не связан ковалентно с белками. Длина одной молекулы может достигать 20 мм. Не имея сопротивления, молекула ГК может занять объем в 1000 раз больше исходного.

При помещении в ограниченное пространство, как материал внеклеточного матрикса между двумя клетками, длинные молекулы ГК оказывают давление изнутри на этот каркас. Это создает тургорное давление во внеклеточном матриксе. Связывая катионы, карбоксильные группы на поверхности, ГК увеличивают концентрацию ионов и осмотическое давление в геле ГК. Это тургорное давление придает сое-

динительным тканям способность противостоять силам сдавливания, в противоположность каркасу коллагеновых волокон, который препятствует силам растяжения. Также ГК является важным компонентом суставной жидкости [2].

Повреждения хряща обычно классифицируют как поверхностные поражения, глубокие или полнослойные дефекты, проникающие в субхондральную кость, и ушибы. Восстановление дефектов хряща определяется двумя явлениями, которые могут конкурировать и включать сходные клеточные и молекулярные механизмы: интеграция восстановленной ткани с окружающим хрящом и заполнение дефекта тканью, которая характерна для нормального суставного хряща [2].

В ответ на повреждение или воспаление, в попытке активации репаративных механизмов, происходит усиление метаболической активности хондроцитов и обмена матрикса. Важную роль в опосредовании катаболических и анаболических эффектов играют аутокринные регуляторные процессы [2].

На ранних стадиях поражения суставного хряща повреждение клеточной мембраны хондроцитов приводит к выходу внутриклеточного содержимого, снижению метаболизма клетки, прекращению выработки протеогликанов. Впоследствии эти изменения вызывают гидратацию ткани и дезорганизацию фибрилл коллагена. Это ведет к меньшему противостоянию нагрузке и, соответственно, запуску цикла дегенерации, что приводит к прогрессированию неполнослойных хрящевых дефектов в полнослойные, затем к повреждению субхондральной кости, из которой выходят плюрипотентные клетки костного мозга. Эти клетки откладывают фиброзный хрящ из коллагена I типа, который не способен противостоять физиологическим нагрузкам [4].

Нагрузка хряща считается важным фактором в метаболизме хондроцитов и обмене матрикса. Естественная нагрузка на сустав непосредственно влияет на инициацию, прогрессирование и окончательное восстановление повреждений хряща. Метаболизм хряща *in vivo* зависит от многих механических факторов. Переменное давление жидкости поддерживает дифференцированный хондроцитарный фенотип, тогда как легкое растяжение (или смещение) стимулируют рост клеток и оссификацию. Эти наблюдения побудили исследователей включить механическую стимуляцию клеток *in*

*vitro* в процесс конструирования ткани [2].

Суставной хрящ имеет ограниченные возможности восстановления, этапами которого являются некоторые универсальные стадии заживления ран: миграция клеток, адгезия, пролиферация и в итоге – отложение матрикса и ремоделирование ткани. Восстановление хряща отличается от классического заживления ран двумя важными и принципиальными моментами: отсутствие сосудистой системы и наличие плотного матрикса, который препятствует миграции хондроцитов к месту повреждения. Первая стадия заживления характеризуется рекрутингом специфической популяции клеток в месте повреждения. Адгезия и миграция клеток может задерживаться антиадгезивными свойствами специфических молекул матрикса. Хондроциты адгезируются к поврежденной поверхности хряща. Поэтому хондроциты зрелого суставного хряща являются возможным источником для усиления клеточных механизмов регенерации. Эти клетки не способны мигрировать через плотный внеклеточный матрикс к месту дефекта, но могут быть простимулированы к пролиферации рядом с местом повреждения, иницируя процесс репарации целостности хряща [2]. Восстановление нормальной структуры хряща и функции требует сложных процессов ремоделирования фибрилл [2]. Тем не менее, исходом репаративного ответа является не функциональный хрящ, а рубцовая ткань с худшими, чем нативный хрящ, свойствами [2, 3].

### Краткий обзор методик восстановления суставного хряща

За последние десятилетия разработано много методов восстановления поврежденной суставной поверхности. Все методики можно обобщить в группы (табл. 1).

Абразивная хондропластика насчитывают более чем полувековую историю и включает удаление субхондрального слоя кости бором с высвобождением мезенхимальных стволовых клеток, которые способствуют образованию репаративной ткани. Далее методика эволюционировала в создание отверстий в субхондральной кости после дебридмента сустава и выполнение ее артроскопически. До 75% пациентов при помощи таких методов достигают ремиссии сроком до 5-8 лет, с наилучшими результатами у молодых больных [5].

В начале 1990-х Steadman описал методику

Таблица 1

## Методики восстановления суставного хряща

Группа	Наименование	Результат
методики стимуляции костного мозга	абразивная хондропластика	приводят к образованию фиброзного хряща, одна операция
	туннелизация	
	микрореломы	
	индуцированный матриксом хондрогенез	
	трансплантация надкостницы	
методики непосредственного замещения хряща	мозаичная хондропластика	недостаток аутоматериала, одна операция
	трансплантация костно-хрящевых аллотрансплантатов	общие проблемы аллотрансплантатов
	аутотрансплантация измельченного хряща с гелем	недостаток аутоматериала, одна операция
методики с использованием клеточных технологий	имплантация аутологичных хондроцитов (ACI)	приводят к образованию «гиалиноподобного» хряща, две операции
	имплантация матриксиндуцированных аутологичных хондроцитов (MACI)	

микрореломов, выполняемую артроскопически с помощью шила, создавая множество перфораций в субхондральной кости. Преимуществами этой методики над предшествующими является отсутствие термических ожогов от сверления, сохранение достаточного количества субхондральной кости во избежание коллапса и удобство доступа при артроскопии с помощью изогнутого шила. Около 80% прооперированных пациентов были удовлетворены результатом в течение пяти лет. Однако в условиях физиологической нагрузки образующийся фиброзный хрящ со временем дегенерирует [5].

Важным недостатком метода является то, что образующийся фибриновый сгусток механически нестабилен, особенно к тангенциальным силам. Поэтому разработана методика, дополняющая создание микрореломов закрытием дефекта матрицей (мембраной), состоящей преимущественно из коллагена I и III типов (Gille J, et al использовали Chondro-Gide). Матрица удерживает на месте кровяной сгусток с костным мозгом и вышедшими мезенхи-

мальными стромальными клетками. В 2003 г. была впервые описана эта методика аутологичного матрикс-индуцированного хондрогенеза. Эффективность данной технологии сравнивалась с имплантацией аутологичных хондроцитов (ACI) и ее преимущество перед ACI заключается в одноэтапности, снижении болезненности и стоимости [6]. Результаты данного метода исследовали на 57 пациентах 17-61 лет (в среднем – 37,3 года) через 2 года наблюдений. Метод применялся при лечении поражений хряща медиального и латерального мыщелка бедра, надколенника и блока 3 степени по классификации Outerbridge, размерами 1-9 см<sup>2</sup> (в среднем – 3,4 см<sup>2</sup>). Наилучшие результаты были получены у более молодых пациентов со стабильными коленными суставами, сохраненными менисками и конгруэнтными надколенниками. Вне зависимости от возраста у всех пациентов было достигнуто улучшение согласно шкале Lysholm. В целом показано постепенное нарастание клинического результата через 1 и 2 года после операции [6]. Данная методика

может быть дополнена введением обогащенной тромбоцитами плазмы [6, 7, 8] и более глубоким проникновением под субхондральную кость с помощью спицы Киршнера, что дает выход большего числа мезенхимальных стромальных клеток костного мозга МСК [7].

Вполне биологически оправданной является методика имплантации надкостницы на место хрящевого дефекта. Надкостница обладает потенциалом для остеогенеза и хондрогенеза. При поражениях хряща патело-фemorального сочленения результаты применения этого метода в целом не хуже результатов использования других методик. Однако в отдаленном периоде наблюдается ухудшение, одной из причин которого является кальцификация надкостничного трансплантата [9].

В целом, методики стимуляции костного мозга приводят к образованию фиброзного хряща, обладающего худшими механическими свойствами по сравнению с гиалиновым хрящом, что дает непредсказуемые клинические результаты [3, 5].

Эту проблему решает технология восстановления дефектов костно-хрящевыми ауто-трансплантатами, разработанная L. Hangody около 20 лет назад. Методика включает забор костно-хрящевых блоков с ненагружаемой суставной поверхности с одномоментной имплантацией в место дефекта. Для маленьких дефектов используется один блок, для больших – несколько. Методика выполняется полностью артроскопически или с использованием мини-артротомии. Большим недостатком является ограниченность материала для трансплантации и болезненность донорского участка. В целом, среднесрочные результаты удовлетворительны, с небольшим ухудшением со временем [5]. Для больших дефектов предложено использование свежих костно-хрящевых аллотрансплантатов [5, 10].

В поисках одноэтапной альтернативы АСІ, включающей использование матрицы и клеток для регенерации, была разработана новая процедура имплантации измельченного аутологичного или аллогенного здорового хряща в суставной дефект [7]. Методика может выполняться одноэтапно с использованием аллотрансплантатов от молодых доноров. Дефект обрабатывается аналогично методике МАСІ. Хрящевая ткань забирается из неповрежденной области пораженного сустава. Измельченный хрящ смешивается с фибриновым клеем

(DeNovo NT Natural Tissue Graft, Zimmer, Inc) [4] или импрегнируется в трехмерную резорбируемую матрицу (сополимерная пена из 35% поликапролактона и 65% полигликолевой кислоты, армированная полидиоксаноновой сеткой (Advanced Technologies and Regenerative Medicine, Raynham, MA) [7]. Подобная методика, но с использованием аутологичного хряща с ненагружаемой поверхности представлена в Cartilage Autograft Implantation System (CAIS DePuy Mitek, Inc). На сегодняшний день эти технологии проходят клинические испытания III фазы [4].

### АСІ классическая с надкостницей

Имплантация аутологичных хондроцитов впервые применена в 1987 г. и опубликована в 1994 г. [5, 11] (рис. 1).

Методика подразумевает две операции: забор 200-300 мг суставного ненагружаемого хряща, культивирование 3-6 недель, введение хондроцитов через несколько недель культивирования под закрытый надкостничным лоскутом дефект [12]. Данный метод дает устойчивые хорошие результаты у большинства пациентов через 10-20 лет после трансплантации [5, 13].

Классическая методика АСІ (первого поколения) связана с некоторыми недостатками, например, болезненностью донорского участка [3]. Эта методика требует артротомии, размер которой зависит от локализации дефекта и

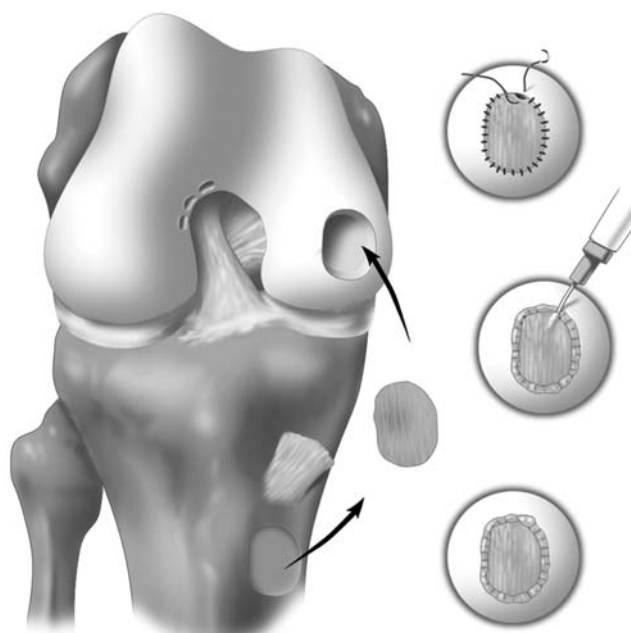


Рис. 1. Классическая АСІ с использованием надкостничного лоскута и введением аутологичных хондроцитов в виде суспензии под лоскут [13].

несет большой риск тугоподвижности сустава и артрофиброза. Более того, часто развивается периостальная гипертрофия через 3-7 месяцев после операции (в 10-25% случаев), что требует ревизионной операции [14, 15]. Некоторые авторы описывают частоту повторных операций, достигающую до 42% из-за тугоподвижности сустава [16, 17]. Также существует проблема равномерности распределения хондроцитов в трехмерном пространстве дефекта при использовании их в виде жидкой суспензии клеток, введенных под пришитый лоскут [18, 19].

АСІ в целом считается лечением второй очереди после, как минимум, артроскопического дебридмента или создания микропереломов в месте дефекта. Для методики АСІ учитываются возраст, индекс массы тела (ИМТ), симптоматика, профессия, уровень спортивной активности, готовность к реабилитации. На успех влияют размер поражения, уровень активности и возраст пациента. В целом, АСІ показана для дефектов более 2,5 см<sup>2</sup>; при дефектах меньшего размера первоочередным лечением должно быть создание микропереломов [3]. Обычно АСІ производят пациентам 15-50 лет, однако важнее физиологический возраст и состояние сустава. Есть опыт применения АСІ при лечении дефектов до 26,6 см<sup>2</sup>, но обычно она рекомендуется для дефектов 2-10 или 2-12 см<sup>2</sup>. Не следует применять АСІ при сужении суставной щели свыше 50% и биполярных поражениях суставных поверхностей. АСІ противопоказана у пациентов с активным воспалительным артритом или инфекцией. Важными факторами успеха является конгруэнтность пателлофemorального сочленения, стабильность сустава и состояние менисков [12].

#### **АСІ с покровными мембранами**

Со временем методика АСІ видоизменилась, вместо надкостничного лоскута стали применять покрывающие коллагеновые мембраны [5].

Второй этап методики модифицированной АСІ включает дебридмент дефекта, без повреждения субхондральной кости во избежание контаминации костным мозгом и последующим образованием фиброзного хряща. Дефект закрывается сверху коллагеновой мембраной, подшиваемой викрилом 6-0 с интервалом 4 мм, и герметизируется фибриновым клеем. Хондроциты вводятся шприцом под мембрану через оставленное отверстие, которое герметизируется швом и фибриновым клеем [12].

#### **АСІ на матрицах, 3D культивирование**

Хондроциты, культивируемые в монослое, имеют тенденцию терять способность образовывать матрикс и вырабатывают преимущественно коллаген I типа [19], и еще неясно, возвращают ли пересаженные клетки свой фенотип после трансплантации. Поэтому важно поддержание фенотипа дифференцированных хондроцитов в пролонгированной монослойной культуре. Также важным фактором является равномерность распределения хондроцитов в трехмерном пространстве дефекта при использовании в жидкой суспензии клеток [19]. Использование трехмерных матриц способствует поддержанию дифференцированного фенотипа хондроцитов [20]. Необходимые свойства этих матриц включают биосовместимость и биорезорбируемость безопасным биохимическим путем за подходящие интервалы времени. Твердая матрица дает субстрат, на котором клетки адгезируются, тогда как гелевые матрицы физически «замуровывают» клетки. Матрицы состоят из синтетических или природных материалов в различной физической форме (волокна, сетки, гели) и применяются для тканевой инженерии хряща. Механические свойства и разрушение синтетических материалов легче модифицируются, чем природных полимеров, но продукты их разрушения могут быть токсичными и вызывать повреждение здоровых тканей и имплантированных клеток. Однако современная химия этих материалов улучшила их биологические характеристики и биосовместимость. Использование трехмерных матриц позволяет уменьшить объем артротомии, т.к. это позволяет избежать забора и пришивания надкостницы [18].

Технические сложности и необходимость достаточно большой артротомии при традиционной АСІ привели к разработке еще одного более простого и эффективного метода имплантации культивированных хондроцитов [5, 21] (рис. 2).

В 1998 г. Behrens, et al произвели первую трансплантацию аутологичных хондроцитов, выращенных на матриксе из свиного коллагена I/III типа (Chondro-Gide, Geistlich Biomaterials, Швейцария). Методика стала называться МАСІ, как и название одной из матриц, МАСІ® (Genzyme Biosurgery, Cambridge, Massachusetts, США). Метод основан на принципе культивирования аутологичных хондроцитов на трехмерных биосовместимых матрицах, кото-

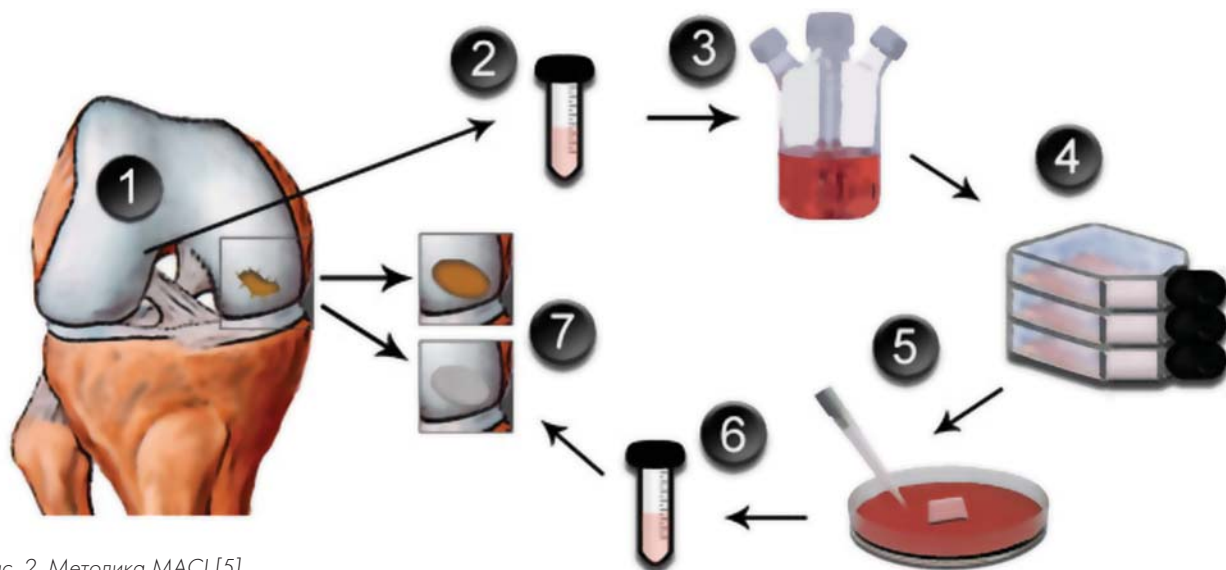


Рис. 2. Методика MACI [5].

рые затем имплантируются в дефект. Как и при традиционной ACI, методика двухэтапна: первым этапом артроскопически производится забор хондроцитов с ненагружаемой суставной поверхности (межмышцелковая вырезка или латеральный край блока бедренной кости). Также в ходе первой артроскопии диагностируется характер поражения хряща, сопутствующие повреждения и определяются показания. Биоптат хряща ферментируется и выделенные хондроциты традиционным образом культивируются в монослойной среде до получения 15-20 миллионов клеток в течение около 4 недель. Засеянный хондроцитами матрикс затем культивируется с аутосывороткой еще 3 дня и потом имплантируется в область дефекта во время второй операции. Имплантация матрицы MACI® может производиться полностью артроскопически или через мини-доступ, в зависимости от размера и локализации дефекта. Перед имплантацией производится дебридмент до субхондральной кости или кальцифицированного хряща, без повреждения субхондрального слоя. Для стабильности импланта дефект обрабатывается до получения вертикальных стенок краев хрящевого дефекта. После этого по шаблону, отражающему размер и форму дефекта, вырезается матрикс точно по размеру и вставляется в дефект засеянной клетками поверхностью, обращенной к субхондральной кости. Матрица MACI® может быть приклеена непосредственно к основанию подготовленного хондрального дефекта с помощью фибринового клея; при необходимости, в случае больших дефектов, возможно использова-

ние биорезорбируемых швов. Затем интраоперационно движениями в суставе проверяется стабильность матрицы [5, 18, 21].

Эта простая хирургическая техника позволяет избежать забора надкостницы, обычно обходится без швов и менее инвазивна, чем традиционная методика ACI, при ней снижается длительность операции [5]. Также возможна более ранняя мобилизация сустава и стандартная структурированная реабилитация [18].

В клинической практике сейчас используются матрицы из разнообразных материалов. Оригинальная матрица MACI® (Genzyme Biosurgery, Cambridge, Massachusetts, США) состоит из очищенного бесклеточного свиного коллагена. Также из свиного коллагена I/III типов изготовлен Chondro-Gide (Geistlich Biomaterials, Швейцария). Hyalograft-C (Fidia Advanced Biopolymers, Abano Terme, Италия) изготовлена из бензилового эфира гиалуроновой кислоты. Novocart 3D (TETEC Tissue Engineering Technologies AG, Reutlingen, Германия) представляет собой мембрану из коллагена и хондроитин-сульфата. BioSeed-C (Biotissue Technologies, Freiburg, Германия) состоит из фибрина и полимера полигликолевой/полимолочной кислот и полидиоксана [5]. CaReS® (Ars Arthro®, Еслинген, Германия) состоит из трехмерного геля из коллагена I типа. Cartipatch® (TBF Banque de tissues, Франция) является гидрогелем растительного происхождения, состоящим из агарозы и альгината. Также хондроциты могут быть культивированы в фибриновом клее (Tissue-col®, Baxter International Inc.) [18]. Сферо®ГЕЛЬ отечественного производства представляет собой гидрогель из

коллагена, гексозаминов и уроновых кислот.

Все исследования MACI® показали значительное улучшение в каждом из примененных различных методов оценки [18, 22]. Клинически и по данным МРТ, MACI превосходит методику микропереломов [23, 24], клинически и гистологически сравнима с ACI, но технически проще [21]. По данным МРТ показано заполнение дефекта хряща, однако, через 60 месяцев после операции иногда отмечена гипертрофия репаративной ткани, недостаточное заполнение дефекта и неполная интеграция импланта с окружающим хрящом [5]. Послеоперационные осложнения в целом редки (0-6,3%) и включают гипертрофию, инфекцию, необходимость ревизионной операции. Наиболее распространена гипертрофия в месте репарации, которая может быть скорректирована артроскопическим дебридментом [5, 21]. Однако нет данных, показывающих, что данная процедура предотвращает или замедляет развитие остеоартроза [5]. При сравнении с ACI или методиками стимуляции костного мозга в некоторых работах показано превосходство MACI или сравнимые результаты [21, 25]. Тем не менее, пока нет исследований высокого уровня доказательности сравнения данной методики с другими технологиями восстановления хрящевой поверхности [5, 26].

Hyalograft C® может быть имплантирован запрессовыванием непосредственно в поражение, избегая подшивания к окружающему хрящу. Также для этого продукта разработана полностью артроскопическая хирургическая методика, которая применима и для других подобных мембран [27]. Лоскуты могут быть наложены с перекрытием для создания полного покрытия дефекта без оставления непокрытых промежутков, как при мозаичной хондропластике [18] и фиксироваться только с помощью фибринового клея [12]. Однако, надколенниковые, некоторые мышечковые и расположенные сзади костно-хрящевые дефекты в коленном суставе недоступны артроскопически и требуют латеральной или медиальной парапателлярной артротомии. Противопоказанием для этой методики является деформация оси конечности, нестабильность, диффузный артрит или биполярные («целующиеся») поражения, общая соматическая отягощенность (диабет, ревматоидный артрит и т.д.) [18].

Результаты использования Hyalograft C® сравнимы с результатами оригинальной мето-

дики ACI [18, 28], при гистологическом исследовании показано образование гиалиноподобного хряща [29]. Было проведено крупное МРТ-исследование применения данной методики на 62 пациентах (48 мужчин, 14 женщин) с наблюдением результатов в течение 7 лет (возраст  $28,1 \pm 11,4$  лет, размер дефекта  $2,5 \pm 1,0$  см<sup>2</sup>, оценка по шкалам IKDC, EuroQol visual analog scale (EQ-VAS) и Tegner каждый год, МРТ). Исследование 42 коленных суставов с помощью системы оценки MOCART показало: полное заполнение хрящевых дефектов – у 57% пациентов, полная интеграция трансплантата – у 62%, интактная поверхность восстановленной ткани – в 50%, гомогенная структура восстановленной ткани – у 43%, субхондральная пластинка считалась интактной в 62% случаев [30].

Для матрицы CaReS® есть возможность подбора трансплантата индивидуально по диаметру и толщине. Согласно данной методике, хондроциты выделяются из биоптата хряща, смешиваются с коллагеновым гелем и после полного желирования и 2-недельного культивирования в культуральной среде с сывороткой пациента, заполненный хондроцитами гель готов для трансплантации. Трансплантация матрицы CaReS® производится через минидоступ и с применением фибринового клея на дне и по краям дефекта для повышения стабильности трансплантата. Показана эффективность данного коллагенового геля при больших хрящевых дефектах [18, 31, 32]. На примере CaReS и Hyalograft C уже показано различие в структуре регенерированной ткани по данным МРТ между матрицами из гиалуровой кислоты и коллагена в пользу матриц из коллагена [33].

Матрица Cartipatch смешивается с суспензией выделенных аутологичных хондроцитов и может быть смоделирована при 37°C в сложную форму, которая уплотняется при 25°C. Альгинат обеспечивает эластичность матрицы, делая ее легко управляемой. Трансплантация выполняется через мини-доступ. Возможно введение 1-6 имплантов в виде мозаики. Для данного продукта показаны хорошие результаты через два года наблюдений, особенно при больших глубоких поражениях [18, 34].

Матрица Novocart 3D® состоит из коллагена и является бифазной. Специальный защитный наружный твердый слой разработан с целью закрытия подлежащей коллагеновой губки для предотвращения инвазии синовиальных клеток и улучшения механических



свойств матрицы. Трансплантация выполняется через мини-доступ с использованием специального инструментария. Для фиксации трансплантата могут быть использованы рассасывающиеся мини-пины [18].

Матрица BioSeed-C допускает артроскопическую имплантацию, при необходимости может быть фиксирована швами. Получены хорошие среднесрочные клинические и МРТ результаты, в биоптатах репаративной ткани описана гиалиноподобная ткань [35, 36].

В целом импланты аутологичных хондроцитов на трехмерных матрицах обеспечивают результаты, сравнимые с традиционной методикой АСИ, но с меньшей болезненностью процедуры и без использования надкостничного лоскута. Наилучшие результаты получены при посттравматических поражениях у молодых активных пациентов. При лечении дефектов суставного хряща каждое сопутствующее поражение, такое как повреждение менисков, связок или механическое нарушение оси тибioфemorального или пателло-фemorального суставов, должно корректироваться. В немногочисленных публикациях описаны результаты лечения патологии пателло-фemorального сочленения с помощью МАСИ [37, 38], при этом предварительные результаты оцениваются выше, чем при других методиках [18].

Резюмируя, МАСИ может быть использована для лечения больших хрящевых поражений коленного сустава у молодых активных пациентов [18]. Также для некоторых матриц разработана артроскопическая методика импланта-

ции [39]. Накоплены данные об эффективности МАСИ, как и АСИ при хрящевых поражениях таранной кости [40].

Методика МАСИ быстро стала популярной, за несколько лет после ее внедрения в Европе и Австралии было пролечено более 3000 пациентов [41].

Дальнейшее развитие методов имплантации аутологичных хондроцитов привело к разработке метода трехмерной агрегации аутологичных хондроцитов (например, *co.don chondrosphere*<sup>®</sup>) (рис. 3). Агрегация хондроцитов индуцируется в растворе без любой физической, химической или иной стимуляции. В зависимости от начального числа хондроцитов в агрегате, получаются хондросферы различного размера. Через 2 недели культивирования *in vitro* около 20 тыс хондроцитов, будучи агрегированными, образуют хрящевые сферы диаметром около 500-800 мкм. Число клеток в матриксе хондросфер приблизительно вдвое больше на единицу объема, чем в нативном хряще. Трансмиссионная электронная микроскопия показала гомогенное распределение хондроцитов внутри хондросфер. Хондроциты на поверхности хондросфер обеспечивают быструю адгезию и интеграцию в хрящевой дефект, позволяя избежать необходимости дополнительной фиксации полученного трансплантата в хрящевом дефекте. После трансплантации хондросфер в локальный хрящевой дефект коленного сустава отдельные хондросферы прилипают к основанию дефекта и также сливаются друг с другом, образуя интегрированный хрящевой реге-

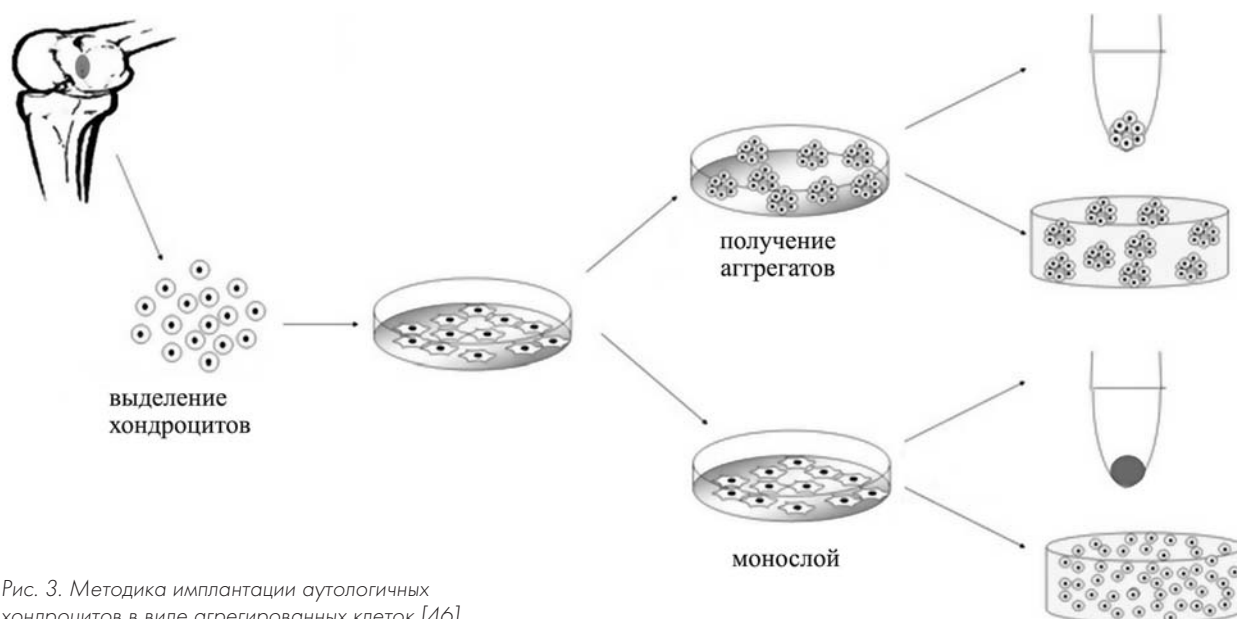


Рис. 3. Методика имплантации аутологичных хондроцитов в виде агрегированных клеток [46].

нерат. Пространства между отдельными хондросферами заполняются синтезированным *de novo* внеклеточным матриксом, и образуется компактная структура, размер которой зависит от числа слившихся хондросфер [2]. Использование хондросфер было показано для лечения полнослойных травматических хрящевых дефектов надколенника размером до 5 см<sup>2</sup> 4 степени по Outerbridge. Забор хряща производится из ненагружаемой области мышечков бедра, одновременно производился забор аутологичной крови для производства аутосыворотки для культивирования хондроцитов [2]. Из-за сложности ретропателлярного доступа производилась артротомия. Надколенник вывихивался для достаточной экспозиции места дефекта. Края дефекта обрабатывались до здорового хряща. Основание хрящевого дефекта очищалось от фиброзной ткани. Дефект осушался и около 150 хондросфер аккуратно прикладывали с помощью шприца к дефекту до достижения гомогенного распределения по основанию дефекта. Через 20 мин хондросферы плотно прилипали ко дну дефекта. Надколенник аккуратно помещался на место, избегая ретропателлярной гиперпрессии. Через 5 месяцев после трансплантации хондросфер было выявлено полное заполнение дефекта по данным МРТ и ревизионной артроскопии. Т.к. применение хондросфер не включает никакой дополнительной хирургической манипуляции или добавок в виде мембран, матрикса или герметика, хондросферы могут вводиться в дефект хряща полностью артроскопически. Размер хондросфер от 500 до 800 мкм позволяет использовать гибкую канюлю с каналом 1 мм для введения хондросфер в дефект [2].

### Модификации культивирования хондроцитов

При культивировании в монослое хондроциты переключаются с синтеза коллагена II типа (основной коллаген гиалинового хряща) на синтез коллагенов I и III типов, которых нет в нормальном гиалиновом хряще. Также наблюдается сдвиг синтеза от больших протеогликанов (агрекан) к низкомолекулярным протеогликанам (версикан). Подобная дедифференцировка связана с уплощенной морфологией клеток. Это явление дедифференцировки является важным ограничением для создания тканеинженерных конструкций. Также ограничен сам пролиферативный потенциал хондроцитов,

который уменьшается с возрастом [1, 2, 42].

При культивировании человеческих хондроцитов со второго до седьмого пассажа в монослое и при последующем культивировании в виде хондросфер наблюдается реэкспрессия коллагена II типа, сильная экспрессия гиалин-специфических маркеров, как S100, агреканов и гиалин-специфических протеогликанов, а экспрессия коллагена I типа уменьшается с выявлением только в поверхностном слое клеток хондросферы, соответствуя экспрессии коллагена I типа на поверхности нативного гиалинового хряща. Эта редифференцировка хондроцитов сопровождается потерей клеточной пролиферации, определяемой по включению бромдезоксисуридина в клеточные ядра, подтверждая разделение процессов пролиферации и клеточной дифференцировки [2].

Известны способы усиления хондрогенеза *in vitro* путем засева хондроцитов в высокой плотности, культивирования во взвеси, изолированных хондронах или гранулах. Однако условия, которые способствуют поддержанию дифференцированного фенотипа, не способствуют пролиферации. Также показано, что клетки поверхностной зоны хряща обладают заметно большим пролиферативным потенциалом [42].

Заселение дедифференцированных хондроцитов в трехмерные матрицы из коллагена I/III типов приводит к частичной редифференцировке. Показано, что хондроциты, растущие на матрицах, могут синтезировать типичные компоненты хрящевого внеклеточного матрикса, включая гликозаминогликаны, хондроитинсульфат и коллаген II типа [5, 18, 43; 44].

При культивировании хондроцитов на трехмерных матрицах для некоторых матриц получены данные о существенно различной степени их дифференцировки по соотношению коллагенов II/I типов. Среди четырех распространенных матриц наибольшая дифференцировка хондроцитов была на CaReS<sup>®</sup>, далее следовали Novocart<sup>®</sup>3D, Hyalograft<sup>®</sup>C и MACI<sup>®</sup>. Также степень дифференцировки зависит от множества других факторов, в том числе – от количества пассажей [45].

В исследованиях *in vitro* человеческих хондроцитов показано, что дедифференцировка хондроцитов в условиях культивирования агрегатов, даже в присутствии митогенов, значительно менее выражена по сравнению с монослойной культурой. Агрегация хондроцитов

перед засеванием их в матрицы усиливает хондрогенез и приводит к образованию ткани с большим содержанием ГАГ. Сделан вывод, что агрегация размноженных в монослойной культуре хондроцитов перед засеванием в матрицы может быть ценной методикой создания тканеинженерного продукта [46].

Существует метод культивирования человеческих хондроцитов в трехмерной среде с синовиальной жидкостью. Синовиальная жидкость является важным компонентом естественной среды сустава, где обитают хондроциты. Проблемой является вязкость, поэтому для поддержания адекватного распределения нутриентов и предотвращения агрегации культивирование производится при мягком покачивании. Для усиления структурной целостности хрящевой конструкции, хондроциты высеваются на альгинатный гидрогель [47].

В физиологической среде суставной хрящ находится в условиях сниженного парциального давления кислорода и переменного гидростатического давления. Эти факторы, как и состав и трехмерность среды, оказывают влияние на экспрессию генов и физиологию хондроцитов. В зависимости от глубины, хондроциты суставного хряща находятся в условиях гипоксии (0,5-5% кислорода). Низкое содержание кислорода (5%) при культивировании усиливает пролиферацию хондроцитов и экспрессию коллагена II типа и специфический для хондроцитов биосинтез. Гидростатическое давление физиологических величин оказывает положительное влияние на выработку хрящевого матрикса. Малые гидростатические нагрузки на мезенхимальные стромальные клетки (МСК) также приводят к увеличению экспрессии Sox9 и агрекана, тогда как большие значительно усиливают экспрессию коллагена II типа. Также показано, что в самом примитивном биореакторе в виде вращающегося флакона хондроциты быстрее размножаются и откладывают больше внеклеточного матрикса. То же наблюдается при культивировании хондроцитов в альгинатных матрицах в перфузируемых культуральных системах [48, 49].

### МСК и хондроциты

Для преодоления трудностей с количеством аутологичных донорских хондроцитов предложены методики сокультивирования аутологичных хондроцитов и МСК костного мозга [50]. В исследовании *in vitro* показано, что МСК, со-

культивируемые с хондроцитами в соотношении 1:1 и 3:1, обладают трофическим эффектом на хондроциты, увеличивают их хондрогенный потенциал [51].

Также показано, что МСК костного мозга при сокультивировании с хондроцитами увеличивают экспрессию коллагена II типа и снижают экспрессию коллагена X типа, при этом сами снижают свою численность, увеличивая численность хондроцитов в 4,2 раза. При сокультивировании хондроцитов и МСК происходят два одновременных процесса: МСК стимулируют пролиферацию хондроцитов, а хондроциты усиливают хондрогенез МСК [52, 53].

Аналогично отмечалось, что при сокультивировании *in vitro* человеческих МСК и хондроцитов, МСК со временем исчезают. Считается, что усиленное отложение хряща в этих культурах обусловлено трофической ролью МСК, а не их хондрогенной дифференцировкой [54].

Альтернативной методикой, допускающей одноэтапную операцию, является использование концентрированного костного мозга вместо хондроцитов, добавляемого в матрицу (например, из гиалуроновой кислоты) как источника МСК, и покрытого слоем фибрина, обогащенного тромбоцитами. Пока для этой методики есть только предварительные результаты на малых группах [7].

Другим вариантом одноэтапного лечения является имплантация зрелых аллогенных хондроцитов, импрегнированных в биодеградируемый матрикс (например, альгинатный) [7].

Таким образом, для создания идеального импланта *ex vivo* необходимо сочетание клеточного материала, сигнальных молекул, матриц и механических стимулов [50].

### Реабилитация

Созревание хряща требует нескольких месяцев после процедуры АСІ и включает три определенных фазы. Первая фаза клеточной пролиферации занимает 6 недель. Хондроциты должны адгезироваться к субхондральной кости (12-18 часов). По многим протоколам реабилитации в этот период ограничены все движения. Через 12-24 ч после операции рекомендованы пассивные движения в артромотах по 6-8 часов в день, в качестве хондрогенного стимула, в первые 4-6 недель после операции. Следующая переходная фаза длится 4-6 месяцев, в это время хондроцитами вырабатывается матрикс мастикоподобной консистенции. В зави-

симости от размера и локализации дефекта, в этот период может быть увеличена нагрузка до касания стопой поверхности. Пациенты с плохо заполненными дефектами должны избегать нагрузки конечности 8-12 недель. Пациенты с пателло-фemorальными дефектами могут полностью нагружать ногу при иммобилизации с полным разгибанием в первые 6 недель после операции. Пассивные движения начинают позже, чем при поражениях мышечков бедра. Окончательная фаза ремоделирования матрикса начинается через 6 месяцев после операции и длится 6-12 месяцев. Хрящевая ткань постепенно твердеет, приобретая свойства окружающего здорового хряща. Во время этой фазы происходит постепенное купирование симптомов, и пациент может вернуться к нормальной деятельности через 12 месяцев после операции. Созревание трансплантата и исчезновение клинических симптомов могут длиться до 3 лет после операции. Факторы, влияющие на созревание хряща, включают физиологический возраст, размер и локализацию дефекта и требуемый уровень активности [12].

При использовании некоторых матриц, в частности BioSeed, протокол реабилитации может быть ускорен. Умеренные нагрузки, такие как езда на велосипеде и пробежка, разрешаются через 6 месяцев, более энергичная деятельность и контактные виды спорта разрешены через 12 месяцев [18].

При использовании МАСИ® аналогично целью реабилитации является восстановление функции коленного сустава одновременно с сохранением целостности импланта до созревания регенераторной ткани. После короткого периода иммобилизации рекомендованы пассивные движения для стимуляции синтеза гликозаминогликанов, хондроитин-сульфата и коллагена II типа. Обычно нагрузку ограничивают 8-12 недель. В рандомизированном контролируемом исследовании применения МАСИ® показана безопасность и потенциальное превосходство ускоренной реабилитации (длительность 3 месяца, нагрузка на оперированную конечность через 8 недель) [39, 55], однако, пока недостаточно исследований отдаленных результатов. Возвращение к спортивной деятельности после применения МАСИ® возможно не ранее чем через 18 месяцев [5].

В некоторых исследованиях утверждается, что пассивные движения начинаются в течение недели после операции, а нагрузка на конеч-

ность через 1-12 недель, полный объем движений разрешался через 6 недель после операции по технологии МАСИ [22].

После процедуры имплантации хондросфер в дефект надколенника реабилитация включала 48 часов постельного режима с последующей частичной нагрузкой со сгибанием коленного сустава до 30 градусов в течение 6 недель. Полная нагрузка разрешалась через 8 недель [2].

### Заключение

Суставной хрящ, несмотря на кажущуюся микроскопически простую организацию, имеет сложную ультраструктуру. В связи с отсутствием в нем кровеносной, лимфатической, нервной систем обмен матрикса и клеток в хряще достаточно замедленные, а способность к самовосстановлению крайне низка.

В результате естественной репарации образуется только фиброзная ткань, которая не восполняет утраченных свойств, со временем дегенерирует, и остеоартроз прогрессирует.

Методики восстановления суставного хряща эволюционировали от стимуляции костного мозга, что, по сути, представляет усиление образования фиброзного хряща, который также дегенерирует и не восполняет механических свойств суставной поверхности, до имплантации аутологичных хондроцитов с частично сохраненным хондрогенным фенотипом, находящихся в трехмерной среде матрицы, которая выполняет временно структурную функцию, либо в собственном выработанном за время культивирования матриксе.

В любом случае, по данным исследований, имплантация аутологичных хондроцитов приводит к образованию лишь гиалиноподобного хряща, хотя и с превосходящими фиброзный хрящ свойствами. Также нет данных о прогрессировании остеоартроза после методик восстановления дефектов хряща. Пул исследований дает материал для выработки стратегии поиска методик восстановления дефектов хряща.

С некоторой долей уверенности можно считать, что для идеального замещения хрящевого дефекта, во-первых, необходимы хондроциты, в достаточном количестве, сохранившие свой хондрогенный фенотип, способные выжить в отчасти патологической среде пораженного сустава и способные откладывать внеклеточный матрикс, идентичный по составу и ультраструктуре нативному хрящу; во-вторых, на основании знаний биологии хряща необходимы

химические стимулы и сигнальные молекулы, способствующие быстрому наращиванию клеточной массы и последующей редифференцировке хондроцитов и отложению ими матрикса; в-третьих, необходим носитель в виде трехмерного матрикса для имплантации хондроцитов, который был бы полностью биосовместим, биодеградируемым, достаточно прочным для про-

тивостояния тангенциальным нагрузкам для защиты конструкции клетки-матрица, и его состав обладал бы хондрогенным эффектом.

Очевидно, что предстоит еще много исследований *in vitro*, на животных и клинических испытаний для разработки подобного «идеального» тканеинженерного импланта для лечения хрящевых дефектов.

### Литература

1. Pei M, Li JT, Shoukry M, Zhang Y. A review of decellularized stem cell matrix: a novel cell expansion system for cartilage tissue engineering. *Eur Cell Mater*. 2011;22:333-43.
2. Zanasi S, Brittberg M, Marcacci M. Basic Science, Clinical Repair & Reconstruction of Articular Cartilage Defects: Current Status & Prospects. Timeo Editore SRL. 2006. 1200 p.
3. Becerra J, Andrades JA, Guerado E, Zamora-Navas P, et al. Articular cartilage: structure and regeneration. *Tissue Eng Part B Rev*. 2010 Dec;16(6):617-27.
4. Tetteh ES, Bajaj S, Ghodadra NS. Basic science and surgical treatment options for articular cartilage injuries of the knee. *J Orthop Sports Phys Ther*. 2012 Mar; 42(3):243-53.
5. Jacobi M, Villa V, Magnussen RA, Neyret P. MACI – a new era? *Sports Med Arthrosc Rehabil Ther Technol* 2011 May 20;3(1):10. Published online 2011 May 20. doi: 10.1186/1758-2555-3-10.
6. Gille J, Behrens P, Volpi P, de Girolamo L, et al. Outcome of Autologous Matrix Induced Chondrogenesis (AMIC) in cartilage knee surgery: data of the AMIC Registry. *Arch Orthop Trauma Surg*. 2013 Jan;133(1):87-93. Epub 2012 Oct 16.
7. Filardo G, Kon E, Roffi A, Di Martino A, Marcacci M. Scaffold-based repair for cartilage healing: a systematic review and technical note. *Arthroscopy*. 2013 Jan;29(1):174-86. Epub 2012 Nov 15.
8. Dhollander AA, De Neve F, Almqvist KF, et al. Autologous matrix-induced chondrogenesis combined with platelet-rich plasma gel: technical description and a five pilot patients report. *Knee Surg Sports Traumatol Arthrosc*. 2011 Apr;19(4):536-42.
9. Smith GD, Knutsen G, Richardson JB. A clinical review of cartilage repair techniques. *J Bone Joint Surg Br*. 2005;87(4):445-9.
10. Beaver RJ, Mahomed M, Backstein D, Davis A, Zukor DJ, Gross AE. Fresh osteochondral allografts for post-traumatic defects in the knee. A survivorship analysis. *J Bone Joint Surg Br*. 1992;74(1):105-10.
11. Brittberg M, Lindahl A, Nilsson A, Ohlsson C, et al. Treatment of deep cartilage defects in the knee with autologous chondrocyte transplantation. *N Engl J Med*. 1994;331(14): 889-95.
12. Batty L, Dance S, Bajaj S, Cole BJ. Autologous chondrocyte implantation: an overview of technique and outcomes. *ANZ J Surg*. 2011;81(1-2):18-25.
13. Minas T. A primer in cartilage repair. *J Bone Joint Surg Br*. 2012; 94-B (Suppl. 11):141-6.
14. Peterson L, Brittberg M, Kiviranta I, et al. Autologous chondrocyte transplantation. Biomechanics and long-term durability. *Am J Sports Med*. 2002; 30(1): 2-12.
15. Browne JE, Anderson AF, Arciero R, et al. Clinical outcome of autologous chondrocyte implantation at 5 years in US subjects. *Clin Orthop Relat Res*. 2005;436:237-45.
16. Micheli LJ, Browne JE, Erggelet C, Fu F, Mandelbaum B, Moseley JB, Zurakowski D. Autologous chondrocyte implantation of the knee: multicenter experience and minimum 3-year follow-up. *Clin J Sport Med*. 2001;11(4): 223-8.
17. Cole BJ, Nho SJ, Beddow SA, et al. Prospective evaluation of autologous chondrocyte implantation. / 70th AAOS annual meeting proceedings, February 5-9, 2003, New Orleans, Louisiana.
18. Kon E, Delcogliano M, Filardo G, Montaperto C, Marcacci M. Second generation issues in cartilage repair // *Sports Med Arthrosc*. 2008;16(4): 221-9.
19. Ochi M, Uchio Y, Kawasaki K, et al. Transplantation of cartilage-like tissue made by tissue engineering in the treatment of cartilage defects of the knee. *J Bone Joint Surg Br*. 2002;84(4): 571-8.
20. Caron MM, Emans PJ, Coolsen MM, Voss L, Surtel DA, Cremers A, van Rhijn LW, Welting TJ. Redifferentiation of dedifferentiated human articular chondrocytes: comparison of 2D and 3D cultures. *Osteoarthritis Cartilage*. 2012;20(10): 1170-8.
21. Bartlett W, Skinner JA, Gooding CR, et al. Autologous chondrocyte implantation versus matrix-

induced autologous chondrocyte implantation for osteochondral defects of the knee: a prospective, randomised study. *Bone Joint Surg Br.* 2005;87(5): 640-5.

22. Brittberg M. Cell carriers as the next generation of cell therapy for cartilage repair: a review of the matrix-induced autologous chondrocyte implantation procedure. *Am J Sports Med.* 2010;38(6): 1259-71.

23. Trattng S, Mamisch TC, Pinker K, Domayer S, et al. Differentiating normal hyaline cartilage from post-surgical repair tissue using fast gradient echo imaging in delayed gadolinium-enhanced MRI (dGEMRIC) at 3 Tesla. *Eur Radiol.* 2008;18(6):1251-9.

24. Bachmann G, Basad E, Lommel D, Steinmeyer J. MRI in the follow-up of matrix-supported autologous chondrocyte transplantation (MACI) and microfracture. *Radiologe.* 2004;44(8): 773-82.

25. Basad E, Ishaque B, Bachmann G, et al. Matrix-induced autologous chondrocyte implantation versus microfracture in the treatment of cartilage defects of the knee: a 2-year randomised study. *KSSTA.* 2010;18(4): 519-27.

26. Benthien JP, Schwaninger M, Behrens P. We do not have evidence based methods for the treatment of cartilage defects in the knee. *Knee Surg Sports Traumatol Arthrosc.* 2011;19(4): 543-52.

27. Marcacci M, Zaffagnini S, Kon E, et al. Arthroscopic autologous chondrocyte transplantation: technical note. *KSSTA.* 2002;10(3): 154-9.

28. Marcacci M, Berruto M, Brocchetta D, et al. Articular cartilage engineering with Hyalograft C: 3-year clinical results. *Clin Orthop Relat Res.* 2005; 435: 96-105.

29. Hollander AP, Dickinson SC, Sims TJ, Brun P, et al. Maturation of tissue engineered cartilage implanted in injured and osteoarthritic human knees. *Tissue Eng.* 2006;12(7): 1787-98.

30. Filardo G, Kon E, Di Martino A, Iacono F, Marcacci M. Arthroscopic second-generation autologous chondrocyte implantation: a prospective 7-year follow-up study. *Am J Sports Med.* 2011;10: 2153-60.

31. Schneider U, Rackwitz L, Andereya S, Siebenlist S, et al. A prospective multicenter study on the outcome of type I collagen hydrogel-based autologous chondrocyte implantation (CaReS) for the repair of articular cartilage defects in the knee. *Am J Sports Med.* 2011;39(12): 2558-65.

32. Maus U, Schneider U, Gravius S, Müller-Rath R, et al. Clinical results after three years use of matrix-associated ACT for the treatment of osteochondral defects of the knee. *Z Orthop Unfall.* 2008;146(1): 31-7.

33. Welsch GH, Mamisch TC, Zak L, Blanke M, et al. Evaluation of cartilage repair tissue after matrix-associated autologous chondrocyte transplantation

using a hyaluronic-based or a collagen-based scaffold with morphological MOCART scoring and biochemical T2 mapping: preliminary results. *Am J Sports Med.* 2010;38(5): 934-42.

34. Selmi TA, Verdonk P, Chambat P, Dubrana F, et al. Autologous chondrocyte implantation in a novel alginate-agarose hydrogel: outcome at two years. *J Bone Joint Surg Br.* 2008;90(5): 597-604.

35. Kreuz PC, Müller S, Freymann U, Erggelet C, Niemeyer P, et al. Repair of focal cartilage defects with scaffold-assisted autologous chondrocyte grafts: clinical and biomechanical results 48 months after transplantation. *Am J Sports Med.* 2011;39(8):1697-705.

36. Ossendorf C, Kaps C, Kreuz PC, Burmester GR, Sittlinger M, Erggelet C. Treatment of posttraumatic and focal osteoarthritic cartilage defects of the knee with autologous polymer-based three-dimensional chondrocyte grafts: 2-year clinical results. *Arthritis Res Ther.* 2007;9(2): 41.

37. Gobbi A, Kon E, Berruto M, Filardo G, Delcogliano M, et al. Patellofemoral full-thickness chondral defects treated with second-generation autologous chondrocyte implantation: results at 5 years' follow-up. *Am J Sports Med.* 2009;37(6): 1083-92.

38. Andereya S, Maus U, Gavenis K, Gravius S, Stanzel S, Müller-Rath R, et al. Treatment of patellofemoral cartilage defects utilizing a 3D collagen gel: two-year clinical results. *Z Orthop Unfall.* 2007;145(2): 139-45.

39. Ebert JR, Fallon M, Ackland TR, Wood DJ, Janes GC. Arthroscopic matrix-induced autologous chondrocyte implantation: 2-year outcomes. *Arthroscopy.* 2012;28(7): 952-64.

40. Niemeyer P, Salzmann G, Schmal H, Mayr H, Südkamp NP. Autologous chondrocyte implantation for the treatment of chondral and osteochondral defects of the talus: a meta-analysis of available evidence // *KSSTA.* 2012;20(9): 1696-703.

41. Zheng M.H., Willers C.R., Wood, D.J. Matrix-induced Autologous Chondrocyte Implantation (MACI): biological & clinical evaluation. In: *Basic Science, Clinical Repair and Reconstruction of Articular Cartilage Defects: Current Status and Prospects*, ed S. Zanasi, M. Brittberg, M. Marcacci, Italy, Timeo Editore, 2006; chapter 54: 517 - 528.

42. Melero-Martin JM, Al-Rubeai M. In Vitro Expansion of Chondrocytes. *Topics in Tissue Engineering.* 2007. V. 3. Eds. N Ashammakhi, R Reis & E Chiellini © 2007.

43. Barlic A, Drobic M, Malicev E, Kregar-Velikonja N. Quantitative analysis of gene expression in human articular chondrocytes assigned for autologous implantation. *J Orthop Res.* 2008;26(6): 847-53.

44. Masri M, Lombardero G, Velasquillo C, Martínez V, et al. Matrix-encapsulation cell-seeding technique to prevent cell detachment during arthroscopic implantation of matrix-induced autologous chondrocytes. *Arthroscopy*. 2007;23(8): 877-83.
45. Albrecht C, Tichy B, Nürnberger S, Hosiner S, Zak L, Aldrian S, Marlovits S. Gene expression and cell differentiation in matrix-associated chondrocyte transplantation grafts: a comparative study. *Osteoarthritis Cartilage*. 2011;19(10): 1219-27.
46. Wolf F, Candrian C, Wendt D, Farhadi J, et al. Cartilage tissue engineering using pre-aggregated human articular chondrocytes. *Eur Cell Mater*. 2008;16: 92-9.
47. Brand JA, McAlindon TE, Zeng L. A 3D system for culturing human articular chondrocytes in synovial fluid. *J Vis Exp*. 2012 Jan 31;(59):e3587.
48. Danisovic L, Varga I, Zamborsky R, Böhmer D. The tissue engineering of articular cartilage: cells, scaffolds and stimulating factors. *Exp Biol Med (Maywood)*. 2012;237(1): 10-7.
49. Lafont JE. Lack of oxygen in articular cartilage: consequences for chondrocyte biology. *Int J Exp Pathol*. 2010;91(2): 99-106.
50. Kock L, van Donkelaar CC, Ito K. Tissue engineering of functional articular cartilage: the current status. *Cell Tissue Res*. 2012;347(3): 613-27.
51. Meretoja VV, Dahlin RL, Kasper FK, Mikos AG. Enhanced chondrogenesis in co-cultures with articular chondrocytes and mesenchymal stem cells. *Biomaterials*. 2012;33(27): 6362-9.
52. Acharya C, Adesida A, Zajac P, Mumme M, Riesle J, Martin I, Barbero A. Enhanced chondrocyte proliferation and mesenchymal stromal cells chondrogenesis in coculture pellets mediate improved cartilage formation. *J Cell Physiol*. 2012;227(1): 88-97.
53. Bian L, Zhai DY, Mauck RL, Burdick JA. Coculture of human mesenchymal stem cells and articular chondrocytes reduces hypertrophy and enhances functional properties of engineered cartilage. *Tissue Eng Part A*. 2011;17 (7-8): 1137-45.
54. Wu L, Leijten JC, Georgi N, Post JN, van Blitterswijk CA, Karperien M. Trophic effects of mesenchymal stem cells increase chondrocyte proliferation and matrix formation. *Tissue Eng Part A*. 2011;17(9-10): 1425-36.
55. Ebert JR, Fallon M, Zheng MH, Wood DJ, Ackland TR. A randomized trial comparing accelerated and traditional approaches to postoperative weight-bearing rehabilitation after matrix-induced autologous chondrocyte implantation: findings at 5 years // *Am J Sports Med*. 2012;40(7): 1527-37.

Информация об авторах:

Советников Николай Николаевич - научный сотрудник НИИ спортивной медицины и реабилитации ФГБУ ФНКЦ ФМБА России. e-mail: sovetnikovnn@gmail.com

Кальсин Владимир Александрович - научный сотрудник лаборатории клеточных технологий ФГБУ ФНКЦ ФМБА России e-mail: vkalsin@mail.ru

Конопляников Михаил Анатольевич - заведующий лабораторией клеточных технологий ФГБУ ФНКЦ ФМБА России, к.б.н. e-mail: mkonopl@mail.ru

Муханов Виктор Викторович - врач травматолог-ортопед отделения спортивной травмы ФГБУ ФНКЦ ФМБА России