

## ОДНОМОМЕНТНАЯ ГИБРИДНАЯ РЕКОНСТРУКЦИЯ ОККЛЮЗИИ ПРАВОЙ ПОДКЛЮЧИЧНОЙ АРТЕРИИ И КРИТИЧЕСКОГО СТЕНОЗА БРАХИОЦЕФАЛЬНОГО СТВОЛА

**П.Ю. Орехов, А.В. Чупин, С.В. Дерябин,  
Д.П. Лебедев, А.С. Титович, Д.М. Максименко**

ФГБУ «Федеральный научно-клинический центр специализированных видов медицинской помощи и медицинских технологий» ФМБА России, г. Москва

В статье рассматривается клинический пример одномоментной гибридной реконструкции симптомной окклюзии правой подключичной артерией с синдромом обкрадывания и критического стеноза брахиоцефального ствола у больного после аорто-бедренного бифуркационного шунтирования (АББШ) и неоднократных реконструкций дистальных анастомозов.

**КЛЮЧЕВЫЕ СЛОВА:** сонно-подключичное шунтирование, стентирование брахиоцефального ствола.

## HYBRID ONE-STAGE RECONSTRUCTION OF THE RIGHT SUBCLAVIAN ARTERY OCCLUSION AND CRITICAL STENOSIS OF THE BRACHIOCEPHALIC TRUNK

**P.Yu. Orekhov, A.V. Chupin, S.V. Deryabin,  
D.P. Lebedev, A.S. Titovich, D.M. Maksimenko**

Federal Research Clinical Center of Specialized Medical Care and Medical Technologies of the FMBA of Russia, Moscow

The aim of this study was to introduce a clinical example of a one-time hybrid reconstruction of symptomatic occlusion of the right subclavian artery with subclavian steal syndrome and critical stenosis of the brachiocephalic trunk in a patient after an aorto-femoral bifurcation bypass surgery and multiple reconstructions of distal anastomoses.

**KEYWORDS:** carotid-subclavian bypass, stenting of the brachiocephalic trunk.

Стил-синдром с окклюзией или стенозом подключичной артерии и обратным током крови по ипсилатеральной позвоночной артерии с поражением брахиоцефального ствола (БЦС) был впервые описан L. Contorni в 1960 г. [1]. Этот клинический синдром проявляется признаками и симптомами вертебро-базиллярной недостаточности, но также может быть асимптомным [2–4].

Окклюзия подключичной артерии является редким цереброваскулярным заболеванием, распространенность которого в общей популяции составляет около 2–3%. Одномоментное оперативное лечение при сочетанной патологии правой подключичной артерии (ППА) и БЦС не имеет описания в доступной литературе.

Сочетанные поражения устья БЦС или общей сонной артерии (ОСА) и подключичных артерий все чаще диагностируются из-за широкой доступности высоко разрешающей неинвазивной визуализации, такой как компьютерная томография (КТ) и магнитно-резонансная томография (МРТ). Эти сочетанные поражения традиционно лечили поэтапными хирургическими открытыми реконструкциями.

При множественных поражениях брахиоцефальных артерий (БЦА) тактика поэтапных вмешательств с эндоваскулярной коррекцией интраторакальных поражений и открытыми или эндоваскулярными операциями на экстраторакальных сегментах используется наиболее часто. Необходимым условием для эндоваскулярного лечения является наличие адекватного доступа.

В литературе найден метаанализ, в котором описано исследование 133 случаев транскаротидного стентирования БЦС и правой ОСА при открытой операции каротидной эндартерэктомии справа с периоперационным успехом 97%. Однако случаев гибридного вмешательства при окклюзии подключичной артерии и стенозе БЦС в доступной нам литературе не обнаружено.

Эндоваскулярный подход к реваскуляризации ППА требует тщательного предоперационного планирования из-за тесных анатомических связей между БЦС, правыми ОСА, подключичной и позвоночной артериями.

При изучении литературы не были также обнаружены исследования, которые всесторонне описывают имеющиеся клинические показатели, включая заболеваемость и смертность при данной сочетанной патологии.

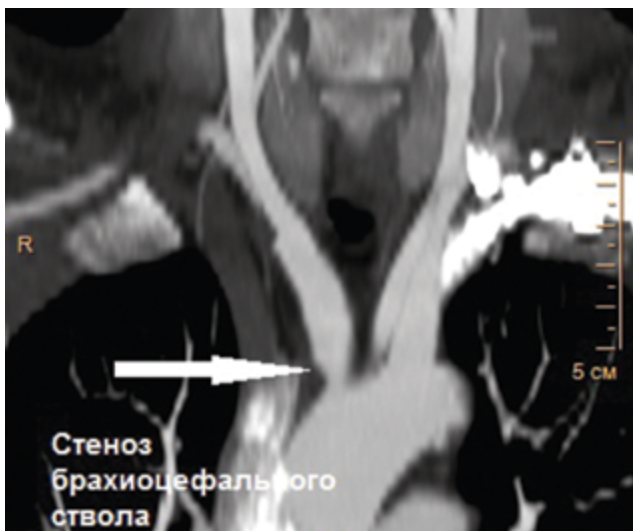
Приводим клинический пример одномоментной гибридной реконструкции симптомной окклюзии ППА с синдромом обкрадывания и критического стеноза БЦС у больного после аорто-бедренного бифуркационного шунтирования (АББШ) и неоднократных реконструкций дистальных анастомозов. Эта статья также направлена на освещение технических аспектов и различных модальностей при рассмотрении гибридного подхода к лечению этого сосудистого заболевания.

### КЛИНИЧЕСКИЙ СЛУЧАЙ

Пациент К., 55 лет, поступил в отделение сосудистой хирургии ФГБУ ФНКЦ ФМБА России 30.08.2017 г. с жалобами на частые головные боли, выраженные головокружения и пошатывания при ходьбе, которые беспокоят в течение 2 лет. Эпизодов острого нарушения мозгового кровообращения (ОНМК) не было. В анамнезе АББШ, неоднократные тромбэктомии и реконструкции дистальных анастомозов с обеих сторон. При физикальном осмотре отсутствует пульсация на ППА, градиент артериального давления на верхней конечности 40 мм рт. ст. При дуплексном сканировании выявлены окклюзия ППА в первом сегменте с ретроградным кровотоком по позвоночной артерии, коллатеральный кровоток по правой плечевой артерии. При КТ с контрастным усилением визуализированы критический стеноз БЦС, окклюзия ППА в первом сегменте без значимых изменений позвоночных и сонных артерий в экстра- и интракраниальных отделах (рис. 1, 2). В связи с наличием клинических проявлений сосудисто-мозговой недостаточности (СМН) на фоне выявленной патологии БЦА были определены показания к оперативному лечению в целях профилактики ОНМК.

Задачей оперативного лечения было восстановление магистрального кровотока по БЦС, ППА и антеградного кровотока по правой позвоночной артерии.

Рис. 1. КТ с контрастным усилением: критический стеноз брахиоцефального ствола



Эндоваскулярная коррекция стеноза БЦС трансфеморальным доступом признана нецелесообразной в связи с высоким риском осложнений доступа после неоднократных операций в паховых областях.

Хронический характер окклюзии ППА давал мало шансов на успех эндоваскулярной реканализации. Анатомический тип отхождения БЦА от дуги аорты не позволял обеспечить адекватную поддержку проводниковым катетером. Кроме того, эндоваскулярная реканализация хронической окклюзии ППА могла оказаться безуспешной, требовала бы применения стента или эндопротеза, который перекрывал бы устье позвоночной артерии и ОСА. При этом была бы необходимость проксимального смещения второго стента из короткого БЦС в просвет дуги аорты, иначе произошли бы наложение и деформация стентов в области бифуркации БЦС.

В связи с этим принято решение выполнить гибридное оперативное лечение с открытой реконструкцией окклюзии ППА и эндоваскулярным вмешательством на БЦС.

Этапы операции:

- 1) наложение проксимального анастомоза между правой ОСА и протезом из политетрафторэтилена (ПТФЭ) 8 мм по типу конец-в-бок (время пережатия ОСА – 21 минута);
- 2) пережатие дистального конца протеза, пункционная установка интродьюсера 8F в протез (рис. 3);
- 3) заведение проводника ретроградно через правую ОСА и БЦС в дугу аорты;
- 4) пережатие зажимом правой ОСА над проксимальным анастомозом, показатели церебральной оксиметрии стабильные. В область стеноза БЦС позиционирован и имплантирован баллонорасширяемый стент Valeo 10×36 мм;

Рис. 2. КТ с контрастным усилением: окклюзия правой подключичной артерии в первом сегменте

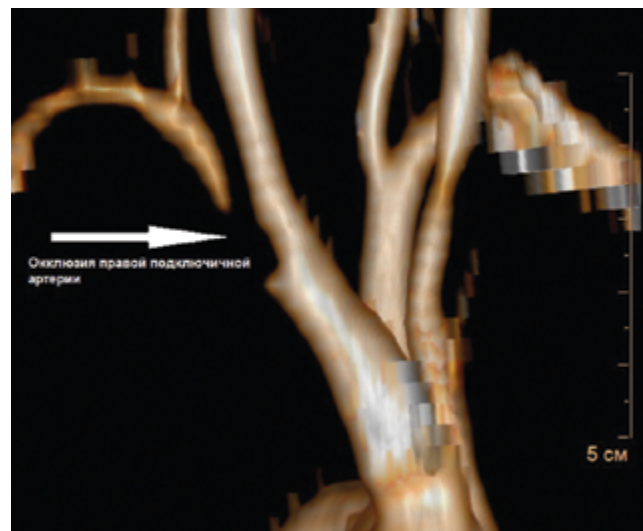


Рис. 3. Интраоперационно: пережатие дистального конца сонно-подключичного протеза, пункционная установка интродюсера 8F в протез

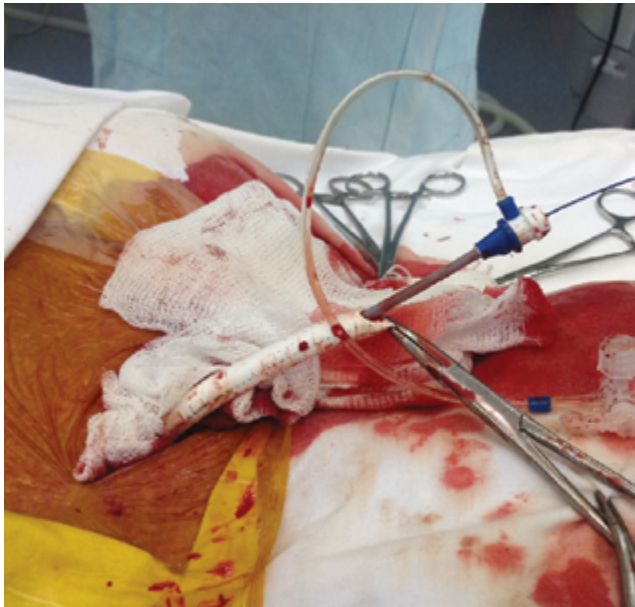
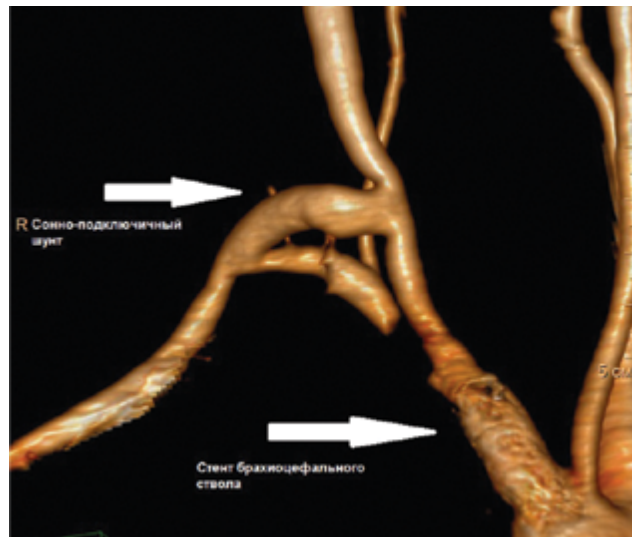

Рис. 4. КТ с контрастным усилением через 6 месяцев после операции: 3D-реконструкция, нормальная проходимость сонно-подключичного шунта и имплантированного стента брахиоцефального ствола



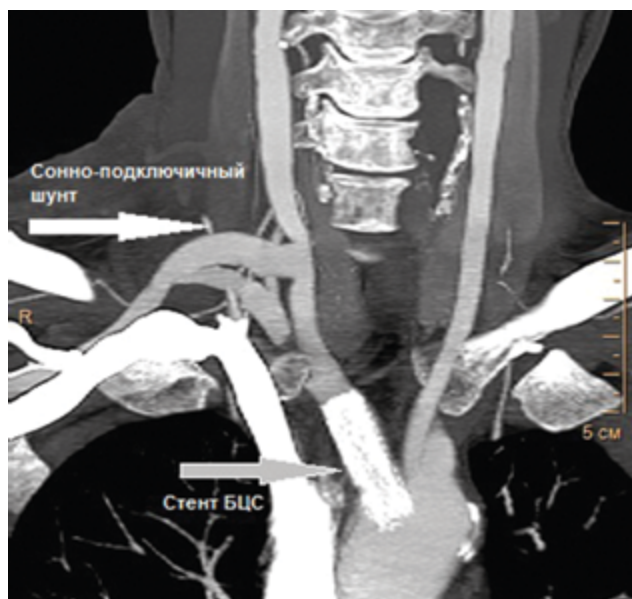
5) снятие зажима с ОСА. При контрольной артериографии проходимость БЦС полностью восстановлена, резидуальных стенозов, диссекций артерии, диспозиции стента и дистальной эмболии не выявлено;

6) удаление интродюсера из протеза, резекция избыточной части протеза с пункционным отверстием;

7) наложение дистального анастомоза между протезом ПТФЭ 8 мм и ППА по типу конец-в-бок.

При физикальном осмотре в послеоперационном периоде имеются отчетливая пульсация правой ОСА и артерий правой верхней конечности на всех уровнях, умеренный систолический шум в проекции шунта. На КТ с контрастным усилением через 7 дней и через 6 месяцев после операции визуализируется нормальная проходимость имплантированного стента БЦС и сонно-подключичного шунта (рис 4, 5). Пациент выписан с рекомендацией двойной антитромбоцитарной терапии (аспирин 75 мг/сут и клопидогрель 75 мг/сут), антигипертензивная терапия (престариум 2,5 мг/сут и бисопролол 2,5 мг/сут) и терапия, направленная на снижение уровня холестерина (розувастатин 10 мг/сут).

Рис. 5. КТ с контрастным усилением через 6 месяцев после операции: нормальная проходимость сонно-подключичного шунта и имплантированного стента брахиоцефального ствола



### ОБСУЖДЕНИЕ

Основными задачами оперативного лечения были снижение риска ОНМК, восстановление магистрального кровотока по БЦС и ППА и ликвидация синдрома обкрадывания при минимальной травматичности и низком риске эмболических осложнений.

При любом варианте оперативного лечения необходима была коррекция путей притока, т.е. ликвидация критического стеноза БЦС, поскольку изолированная реканализация ППА и шунтирование ОСА-ППА

при скомпрометированных путях притока сопровождалась бы повышенным риском тромбоза зоны реконструкции.

Эндоваскулярная коррекция стеноза БЦС как самостоятельный этап представлялась трудновыполнимой задачей из-за анатомического типа отхождения БЦА от дуги аорты, отсутствия феморального доступа и неадекватной поддержки проводниковым катетером из доступа через левую подключичную артерию.

Одномоментное эндоваскулярное лечение с реканализацией ППА и ретроградным стентированием БЦС могло быть сопряжено с потенциальными трудностями при реканализации хронической окклюзии, сложностями во взаимном позиционировании двух стентов и повышенным риском эмболических осложнений.

Наиболее адекватно поставленным целям отвечало гибридное вмешательство на ППА и БЦС в виде открытого сонно-подключичного шунтирования и баллонной ангиопластики со стентированием БЦС. Идея гибридной операции базировалась на представлении о выполнении стандартной операции и получении удобного доступа для стентирования устья БЦС. В доступной литературе мы не нашли описания подобных операций.

При планировании операции необходимо было определить этапность, меры безопасности и адекватный контроль при выполнении эндоваскулярного этапа. При сонно-подключичном шунтировании ОСА выделяется на ограниченном участке, что создает сложности в размещении и точном позиционировании эндоваскулярных инструментов.

Имплантация протеза в ОСА обеспечила удобную точку входа (аналогично имплантации протеза в подвздошную артерию при эндопротезировании грудной аорты) и необходимое пространство для строго контролируемого расположения интродьюсера и стента. Пункционное введение интродьюсера в избыточную часть протеза обеспечило герметичность и не нарушало целостности основной части протеза. Кратковременное пережатие ОСА в момент проведения и раскрытия стента в зоне стеноза служило профилактикой эмболических осложнений и избавляло от необходимости применения противоэмболических устройств.

Короткий баллонорасширяемый стент легко имплантирован в БЦС, не вызвав никаких перекрытий проксимального анастомоза с между ОСА и шунтом.

### ЗАКЛЮЧЕНИЕ

Применение гибридных операций у больных с необходимостью коррекции множественных поражений БЦА и отсутствием адекватных эндоваскулярных доступов является оправданной альтернативной поэтапному лечению.

### ЛИТЕРАТУРА

1. Contorni L. Il circolo collettale vertebro-vertebrale nella oblitterazione dell'arteria subclavian alla sua origine // Minerva Chir. 1960. Vol. 15. P. 268.
2. Кара С., Adams J. Subclavian steal and rest pain in a case of brachiocephalic artery occlusion // Int J Angiol. 2008. Vol. 17. P. 166–167.
3. Willoughby A.D., Kellicut D.C., Ching B.H. et al. Double steal syndrome: Two case presentations // J Vasc Med Surg. 2014. No. 2. P. 3.
4. Filis K., Toufektzian L., Sigala F. et al. Right subclavian double steal syndrome: A case report // J Med Case Rep. 2008. No. 2. P. 392.
5. Maier S., Bajko Z., Motataianu A. et al. Subclavian double steal syndrome presenting with cognitive impairment and dizziness // Rom J Neurol. 2014. Vol. 13. P. 144–149.
6. Samuels D.A., Fایتelson L. 'Double steal' syndrome // J Interv Cardiol. 1989. No. 2. P. 49–53.

### ИНФОРМАЦИЯ ОБ АВТОРАХ

**Орехов Павел Юрьевич**, к.м.н., врач сосудистый хирург ФНКЦ ФМБА России, г. Москва, e-mail: orekhovp@mail.ru, тел.: +7 (495) 395 06 76;

**Чупин Андрей Валерьевич**, д.м.н., профессор, заведующий отделением сосудистой хирургии ФНКЦ ЦМБА России, г. Москва, e-mail: achupin@rambler.ru, тел.: +7 (495) 395 05 77;

**Дерябин Сергей Владимирович**, врач сосудистый хирург ФНКЦ ФМБА России, г. Москва, e-mail: deryabin@mail.ru, тел.: +7 (495) 395 06 76;

**Лебедев Дмитрий Петрович**, ФНКЦ ФМБА России, врач рентгенэндоваскулярный хирург, e-mail: lebedevdp@gmail.com, тел.: +7 (495) 655 88 50;

**Титович Алексей Станиславович**, врач сосудистый хирург ФНКЦ ФМБА России, г. Москва, e-mail: aleksei\_titovich@mail.ru;

**Максименко Дмитрий Михайлович**, врач сосудистый хирург ФНКЦ ФМБА России, г. Москва, e-mail: dm.maximenko@gmail.com.