

## СПОСОБ ПРОФИЛАКТИКИ ПОСЛЕОПЕРАЦИОННЫХ СЕРОМ ПРИ ЛАПАРОСКОПИЧЕСКОЙ АЛЛОГЕРНИОПЛАСТИКЕ ВЕНТРАЛЬНЫХ ГРЫЖ

Ю.В. Иванов<sup>1,2</sup>, Д.Н. Панченков<sup>1,2</sup>, Р.С. Чайкин<sup>1</sup>, М.В. Зиновский<sup>1</sup>, А.С. Авдеев<sup>1</sup>

<sup>1</sup>ФГБУ «Федеральный научно-клинический центр специализированных видов медицинской помощи и медицинских технологий» ФМБА России, Москва

<sup>2</sup>ГБОУ ВО «Московский государственный медико-стоматологический университет им. А.И. Евдокимова» Минздрава России, Москва

Авторами разработан новый способ профилактики образования сером после лапароскопической аллогерниопластики у больных с послеоперационными вентральными грыжами. Как показали результаты исследования, транспозиция грыжевого мешка в брюшную полость и его фиксация к неизменной брюшной стенке по периметру грыжевых ворот позволяет надежно ликвидировать грыжевую полость и, тем самым устранить возможность формирования серомы в послеоперационном периоде. На данный способ профилактики образования сером при операциях по поводу послеоперационных вентральных грыж Федеральной службой по интеллектуальной собственности (Роспатент) принято решение о выдаче патента на изобретение «Способ лапароскопической пластики вентральных грыж» (№2017120227/14(035085) от 17.01.2018 г.).

*Ключевые слова:* серома, грыжевой мешок, послеоперационная вентральная грыжа, аллогерниопластика.

## METHOD OF PREVENTION OF POSTOPERATIVE GRAY ALLOHERNIOPLASTY IN LAPAROSCOPIC VENTRAL HERNIA

Yu.V. Ivanov, D.N. Panchenkov, R.S. Chaikin, M.V. Zinovsky

The authors have developed a new method of seroma formation prevention after laparoscopic allohernioplasty in patients with postoperative ventral hernias. The results of the study showed that transposition of hernia sac into the abdominal cavity and fixation to the unmodified abdominal wall around the perimeter of the hernial orifice can reliably eliminate Grajewo cavity and thereby to eliminate the possibility of seroma formation in the postoperative period. Federal service for intellectual property (Rospatent) decided to grant a patent for this method of seroma formation prevention at the surgery of postoperative ventral hernias as for the invention "Method of laparoscopic plasty of ventral hernias" (№2017120227/14(035085) from 17.01.2018).

*Key words:* seroma, hernia sac, postoperative ventral hernia, allohernioplasty.

### Введение

Постоянное совершенствование хирургических технологий и методов анестезиологического пособия способствуют повышению оперативной активности, что неизбежно приводит к увеличению количества больных с послеоперационными вентральными грыжами (ПОВГ) [1].

В настоящее время операцией выбора при ПОВГ считаются различные методики ненатяжной герниопластики с использованием разнообразных синтетических сетчатых имплантатов. Натяжные способы герниопластики с использованием местных тканей практически перестали применяться в связи с большой частотой реци-

дивов (15-50%) и остались в арсенале хирургов лишь при небольших ПОВГ [2, 3].

Лапароскопические способы хирургического лечения ПОВГ начали активно применяться в нашей стране с конца 1990-х гг., что было в основном связано с развитием лапароскопической техники и практическим внедрением новых синтетических материалов для герниопластики [4, 5]. Однако, до сих пор проблема эффективного лечения ПОВГ до конца не решена.

Одним из нерешенных вопросов лапароскопической герниопластики является возникновение послеоперационных сером, что зачастую ведет к увеличению финансовых расходов, сроков стационарного и амбулаторного лечения, более продолжительному периоду реабилитации. В некоторых случаях, при возникновении инфицирования сером, происходит нагноение послеоперационной раны, образование наружных гнойных свищей. Эти осложнения уже требуют повторной госпитализации, а нередко и операции, направленной на удаление инфицированного сетчатого трансплантата для ликвидации гнойно-воспалительного процесса. В таких случаях, к вопросу о повторной герниопластике возвращаются не ранее, чем через 6-12 месяцев. Весь этот период пациент вынужден ограничивать свою трудоспособность, что придает проблеме не только медико-экономическую, но и большую социальную значимость.

Серома – одна из наиболее часто встречающихся разновидностей ранних послеоперационных осложнений, проявляющаяся в виде скопления серозной жидкости в зоне проведения хирургических манипуляций. При лапароскопической аллогерниопластике ПОВГ серома образуется в грыжевом мешке, так как он не иссекается, как при традиционной (открытой) операции. Естественно, чем больше объем грыжевого мешка, остающегося после лапароскопической герниопластики, тем больше объем скапливающейся в нем серозной жидкости, а следовательно – и риск инфицирования.

Целью настоящего исследования явился поиск эффективных методов профилактики образования послеоперационных сером после лапароскопической аллогерниопластики у больных с ПОВГ.

#### **Материалы и методы исследования**

Дизайн исследования включал в себя проведение ретроспективного анализа непосредствен-

ных и отдаленных результатов хирургического лечения пациентов с ПОВГ в отделении хирургии ФГБУ ФНКЦ ФМБА России за период с января 2010 г. по декабрь 2017 г.

В исследование было включено 96 больных, перенесших лапароскопическую аллогерниопластику по поводу ПОВГ. I группу (основная группа) составили 44 пациента, которым с целью профилактики образования послеоперационных сером, перед внутрибрюшинной установкой и фиксацией сетчатого эндопротеза выполняли ушивание грыжевых ворот чрезкожными погружными узловыми швами или осуществляли транспозицию грыжевого мешка в брюшную полость и его фиксацию к брюшине по периметру грыжевых ворот.

К группе сравнения (II группа) отнесены 52 больных, которым выполнена стандартная лапароскопическая аллогерниопластика. Среди пациентов было 55 мужчин и 41 женщина.

Локализацию и размер ПОВГ определяли, пользуясь классификацией, предложенной Европейским обществом герниологов (модифицированная и основанная на классификации J.Chevrel и A.Rath) и принятой международным консенсусом (Бельгия, 2-4 октября 2008 г.) [6].

Согласно данной классификации, выделяют следующие виды ПОВГ:

I. По локализации:

M – медиальная грыжа (границы средней линии области: краниально – мечевидный отросток, каудально – лобковая кость, с боку – латеральные края прямой мышцы живота): M1 – субксифоидальная грыжа (от мечевидного отростка до 3 см каудально); M2 – эпигастральная грыжа (от 3 см ниже мечевидного отростка до 3 см выше пупочного кольца); M3 – пупочная грыжа (от 3 см выше до 3 см ниже пупочного кольца); M4 – инфраумбиликальная грыжа (от 3 см ниже пупочного кольца до 3 см над лобком); M5 – надлобковая грыжа (от лобковой кости до 3 см краниально).

L – боковая грыжа (границы площади боковой поверхности: краниально – края реберных дуг; каудально – паховые области, медиально – латеральные края прямой мышцы живота, с боку – поясничная область): L1 – подреберье (от переднего края и горизонтальной линии на 3 см выше пупочного кольца); L2 – фланк (сбоку от прямой мышцы на 3 см выше и ниже пупочного кольца); L3 – подвздошная область (между горизонтальной линией на 3 см ниже пупочного кольца и паховой областью); L4 – поясничная

область (латеро-дорзальная часть от передней подмышечной линии).

Различные дефекты в передней брюшной стенке, вызванные одним разрезом, рассматриваются как одна грыжа, двумя и более различными операционными разрезами – как две и более грыжи.

II. По размеру грыжевых ворот:

$W1 < 4$  см;  $W2 \geq 4-10$  см;  $W3 \geq 10$  см. Ширина грыжевого дефекта определяется как наибольшее горизонтальное расстояние в см между боковыми краями дефекта грыжи с обеих сторон. В случае нескольких дефектов ширина грыжи измеряется между наиболее поперечно расположенными краями наиболее латерально расположенных дефектов на той же стороне. Длина грыжевого дефекта определяется как наибольшее расстояние по вертикали в см между наиболее краниальной и наиболее каудальной краями грыжевого дефекта. В случае нескольких дефектов грыжи от одного разреза, длина измеряется между наиболее краниально расположенным дефектом и наиболее каудально расположенным дефектом.

По возрастному составу, индексу массы тела, наличию сопутствующей патологии, локализации, размерам и площади грыжевого дефекта обе группы пациентов между собой статистически существенно не отличались (табл.1).

ПОВГ у больных обеих групп возникли после следующих ранее перенесенных операций: после холецистэктомии, ушивания перфоративной язвы желудка или двенадцатиперстной кишки, резекции желудка по поводу осложнений язвенной болезни желудка или двенадцатиперстной кишки (перфоративная

язва, желудочно-кишечное кровотечение, стеноз выходного отдела желудка) из традиционного верхнесрединного лапаротомного доступа – у 61 пациента, после срединных операционных доступов по поводу острой хирургической патологии и травм органов брюшной полости – у 12, нижнесрединных разрезов по поводу гинекологических заболеваний – у 4, люмботомных доступов по поводу мочекаменной болезни – у 14, аппендэктомии из типичного доступа – у 5 пациентов. Возникновение ПОВГ у больных отмечалось в сроки от 2 месяцев до 4 лет после последней перенесенной операции.

В обеих группах больных выполнялась лапароскопическая герниопластика по способу «ipom» (Laparoscopic Intra Peritoneal Onlay Mesh), использовали композитные сетчатые имплантаты «Physiomesh» или «Prosid» (Ethicon). Все лапароскопические операции выполняли под общим обезболиванием на видеоэндоскопическом комплексе «Karl Storz». Основными рабочими инструментами при лапароскопической аллогерниопластике являлись: ультразвуковой скальпель «Harmonic» (Ethicon) и 5-мм эндоскопический герниостеплер «ProTack™» (Covidien).

Оперативное вмешательство производили по стандартной методике:

I этап – введение первого троакара в условиях ПОВГ, максимально далеко от грыжи, в зоне, свободной от спаечного процесса. Обычно вхождение в свободную брюшную полость осуществляли в левом подреберье или в левой подвздошной области с помощью специального оптического троакара «Visiport™» (Covidien) или под визуальным контролем по методике Hasson (рис. 1).

Таблица 1

Распределение пациентов между I и II группами

Признак		I группа; n=44	II группа; n=52
Пол	- мужской	25	30
	- женский	19	22
Средний возраст (годы)		$54,3 \pm 4,1$	$56,2 \pm 3,9$
Средний срок возникновения ПОВГ (годы)		$0,8 \pm 0,1$	$0,7 \pm 0,2$
Индекс массы тела (кг/м <sup>2</sup> )		$30,2 \pm 1,7$	$28,6 \pm 1,9$
Распределение ПОВГ согласно классификации ЕОГ от 2008 г. (абс., %)	M – медиальная грыжа	M (31): M1-1; M2-9; M3-15; M4-4; M5-2	M (38): M1-3; M2-12; M3-16; M4-5; M5-2
	L – боковая грыжа	L (13): L1-3; L2-1; L3-7; L4-2	L (14): L1-4; L2-2; L3-6; L4-2
	W – размер грыжевых ворот	W1 – 5; W2 – 33; W3 – 6	W1 – 6; W2 – 39; W3 – 7

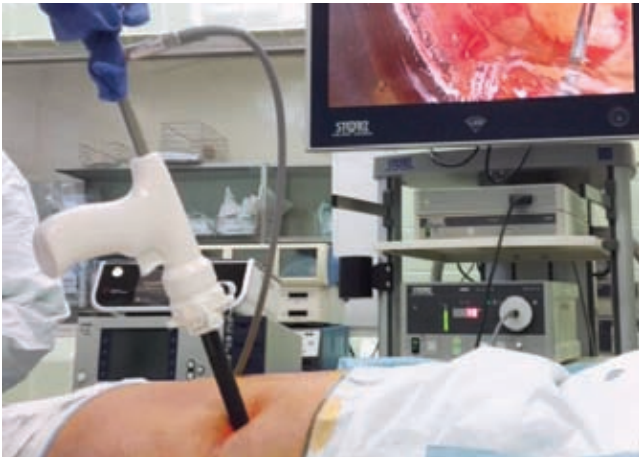

Рис. 1. Вхождение в свободную брюшную полость в левом подреберье с помощью оптического троакара «Visiport™» (Covidien).

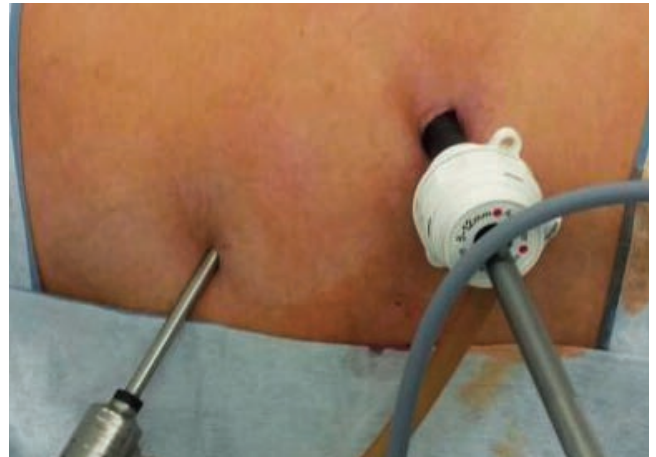

Рис. 2. Места установки 10-мм и 5-мм троакаров для лапароскопа и рабочего инструмента.

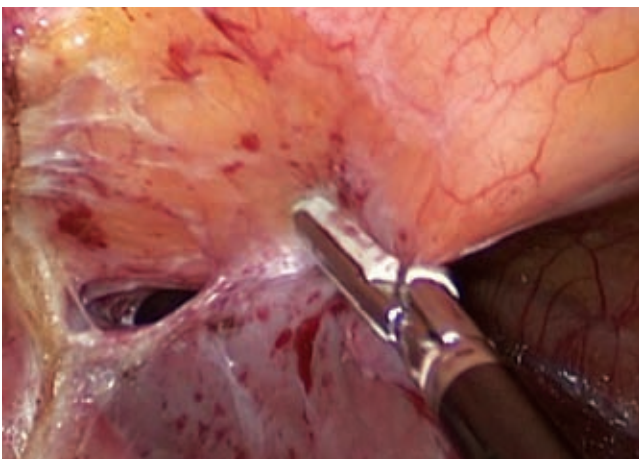


Рис. 3. Этап разделение спаек между передней брюшной стенкой и печенью с помощью ультразвукового скальпеля «Harmonic» (Ethicon).

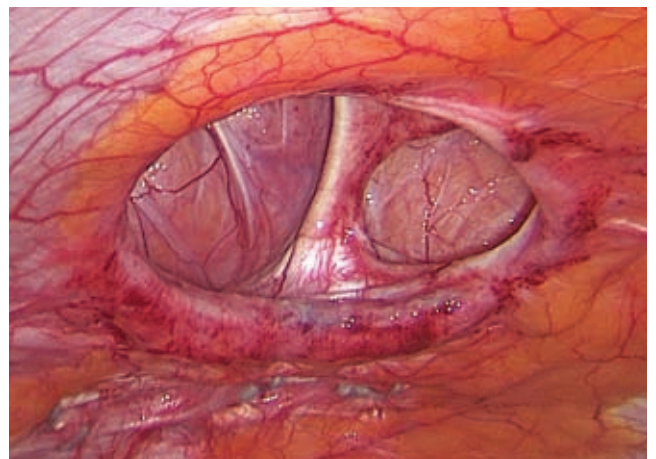


Рис. 4. Общий вид дефекта апоневроза передней брюшной стенки после разделения спаек.

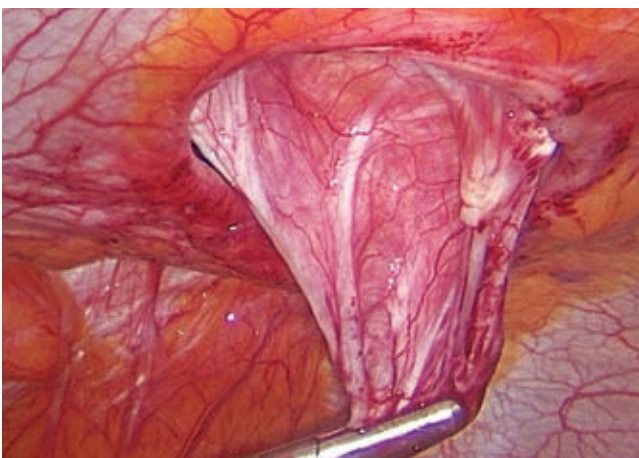


Рис. 5. Перемещение грыжевого мешка в брюшную полость с целью ликвидации грыжевой полости.

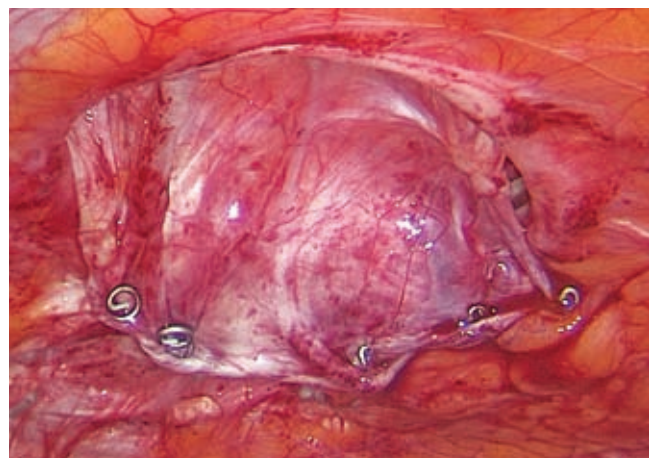


Рис. 6. Фиксация перемещенного грыжевого мешка к брюшине передней брюшной стенки по периметру грыжевых ворот.

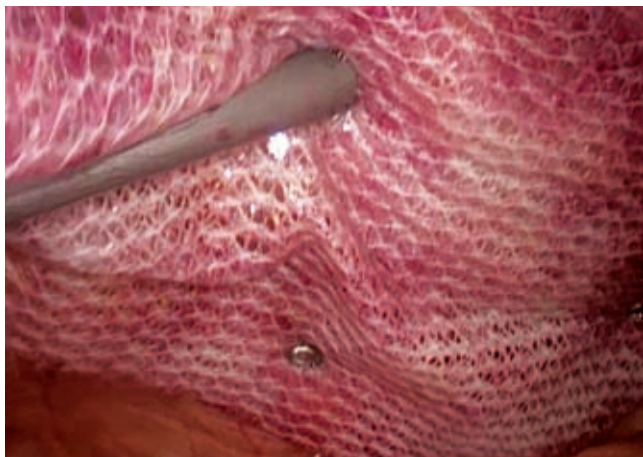

Рис. 7. Окончательная фиксация сетчатого имплантата к передней брюшной стенке с помощью эндогерниостеплера.

II этап операции – после введения первого троакара с оптикой и ревизии брюшной полости вводили 2 или 3 рабочих троакара. Места введения троакаров у больных с ПОВГ не стандартизированы и выбирались там, где это было более удобно и безопасно. При этом старались соблюдать принцип взаимодействия двух лапароскопических инструментов под углом друг к другу не менее  $45^\circ$  (рис. 2).

III этапом являлся адгезиолизис. Разделение спаек между грыжевым мешком, передней брюшной стенкой и близлежащими органами производили с помощью эндоожниц или ультразвукового скальпеля «Harmonic» (Ethicon) (рис. 3).

IV этап – идентификация дефекта апоневроза, определение истинных размеров грыжевых ворот, выбор сетчатого имплантата соответствующего размера (рис. 4).

На этом же этапе пациентам основной группы ( $n=38$ ) с размером грыжевых ворот W1-W2 с целью профилактики образования послеоперационных сером выполняли транспозицию грыжевого мешка в брюшную полость и его фиксацию к брюшине по периметру грыжевых ворот (рис. 5, 6). У пациентов с размером грыжевых ворот W3 проводили их ушивание чрезкожными погружными узловыми швами. Для этого проводили лигатуру с помощью иглы, вкалываемой по краю грыжевого дефекта в брюшную полость, затем повторно вкалывали иглу в брюшную полость по противоположному краю грыжевого дефекта, захватывали иглой лигатуру и выводили ее наружу под контролем лапароскопа, после чего завязывали в узел. Дальнейшие этапы операции были одинаковыми в обеих группах пациентов.

V этап – выкраивание и моделирование сетчатого имплантата (при необходимости), разметка грыжевых ворот и точек фиксации дополнительных лигатур, прошивание краев сетчатого имплантата 2 или 4 лигатурами для его внутрибрюшного расправления и прижатия к передней брюшной стенке перед окончательной фиксацией эндогерниостеплером.

VI этап – введение в брюшную полость сетчатого имплантата, расправление и прижатие его к передней брюшной стенке с помощью лигатур, завязанных по краям имплантата, окончательная фиксация с помощью эндогерниостеплера (рис. 7). Количество фиксационных скоб зависело от величины грыжевого дефекта, объема грыжевого мешка и размера сетчатого имплантата (как правило через 2-3 см).

VII этап – контроль гемостаза, десуффляция газа, удаление троакаров и ушивание 10-мм проколов передней брюшной стенки, наложение внутрикожных рассасывающихся швов на кожные разрезы и асептических повязок.

Пациенты обеих групп, помимо анальгезирующих средств (Кеторолак 50 мг/мл, внутримышечно по 2 мл 2 раза в сутки, или Кетопрофен 30 мг/мл, внутримышечно по 1 мл 2 раза в сутки), получали стандартные антикоагулянтные (согласно Российским клиническим рекомендациям по диагностике и профилактике венозных тромбозов и тромбоэмболических осложнений, 2015 г.) и антибактериальные (согласно Российским национальным рекомендациям «Абдоминальная хирургическая инфекция», 2011 г.) препараты. Активный режим назначали к концу первых суток послеоперационного периода.

Оценку результатов оперативного лечения проводили на основании данных клинической картины, локального статуса и ультразвукового исследования (УЗИ) на 3 и 10 (амбулаторно) сутки после операции. С помощью УЗИ определяли размеры серомы, показания к ее пункции, осуществляли динамический контроль.

### Результаты и обсуждение

Послеоперационные серомы были выявлены у 10 больных (19,2%) II группы, тогда как в основной – только у 1 (2,3%). Объем сером варьировал от 10 до 55 см<sup>3</sup>, что напрямую зависело от размера грыжевого мешка. При выявлении сером объемом более 20 см<sup>3</sup> (7) выполнялась их однократная пункция, в некоторых случаях (3) требовалось 2-3 пункции. Сроки госпитализации у пациентов с послеопераци-

онными серомами оказались в 2,4 раза больше, чем у больных с неосложненным послеоперационным периодом.

Как показали результаты УЗИ, транспозиция грыжевого мешка в брюшную полость и его фиксация к неизменной брюшной стенке по периметру грыжевых ворот позволяет надежно ликвидировать грыжевую полость и, тем самым устранить возможность формирования серомы в послеоперационном периоде.

На данный способ профилактики образования послеоперационных сером при операциях по поводу ПВОГ авторами 08.06.2017 г. в Федеральную службу по интеллектуальной собственности (Роспатент) была подана заявка на изобретение «Способ лапароскопической пластики вентральных грыж» (№2017120227/14(035085)). В результате проведенной экспертизы заявки Роспатентом 17.01.2018 г. принято решение о выдаче патента на изобретение.

Наложение чрезкожных погружных узловых швов менее эффективно, так как при этом способе объем грыжевой полости хоть и уменьшается, но все же полностью не устраняется. Кроме того, возникает определенное натяжение собственных тканей, что повышает риск рецидива заболевания. Тем не менее считаем, что при больших размерах грыжевых ворот (W3), целесообразно уменьшить объем грыжевой полости с помощью наложения чрезкожных погружных узловых швов. Данный прием уменьшает риск возникновения больших послеоперационных сером в послеоперационном периоде, а значит и риск их инфицирования.

Таким образом, ПВОГ – сложное, многоплановое состояние, лечение которого представляет собой серьезную проблему любого хирургического стационара, так как большие грыжи, помимо повреждений кожного покрова и мышц, могут вызывать нарушения дыхательной системы и внутренних органов. Несмотря на большое количество предложенных способов пластики грыжевых ворот при ПВОГ и их модификаций, результаты хирургического лечения еще далеки от желаемого [1, 3].

Применение лапароскопических вмешательств позволяет избежать больших объемов операций, что ведет к снижению частоты развития послеоперационных осложнений, связанных с операционной раной. Широкое вне-

дрение лапароскопических операций привело к снижению травматичности хирургических вмешательств, сокращению сроков реабилитации больных, их пребывания в стационаре и, соответственно, к снижению денежных затрат на лечение одного больного при тех же результатах, что и при открытых хирургических вмешательствах [7, 8]. Стоит отметить, что качество жизни пациентов, перенесших лапароскопическое вмешательство, в отличие от пациентов после лапаротомии, заметно выше. После лапароскопии пациенты раньше возвращаются к обычному образу жизни, и раньше могут выполнять обычные физические нагрузки [9, 10].

Основными моментами, тормозящими выполнение лапароскопической герниопластики, как и других лапароскопических операций, являются: необходимость наличия дорогостоящего оборудования и расходного материала, специальная подготовка хирурга, а также выполнение операции в условиях напряженного пневмоперитонеума под общим обезболиванием [5].

#### **Выводы:**

1. При выполнении лапароскопической аллогерниопластики по поводу ПВОГ, одним из частых и ранних послеоперационных осложнений является образование сером в остающейся грыжевой полости.

2. С целью профилактики образования послеоперационных сером, при небольших ПВОГ (W1-W2) перед имплантацией сетчатого эндопротеза, рекомендуется выполнять транспозицию грыжевого мешка в брюшную полость и его фиксацию к брюшине по периметру грыжевых ворот.

3. При больших размерах грыжевых ворот (W3), перед имплантацией сетчатого эндопротеза, рекомендуется их ушивание чрезкожными погружными узловыми швами, с целью уменьшения объема грыжевой полости.

В заключение хочется привести высказывание отечественных хирургов Н.В. Воскресенского и С.Л. Горелика (1965 г.): «... хотя хирургическое лечение послеоперационных грыж и достигло заметных успехов, но оно еще все находится в стадии поисков. Своего полного разрешения ждет еще и проблема применения синтетических тканей при восстановительных операциях на стенке живота» [2]. Даже спустя 50 лет это утверждение не потеряло своей актуальности.

**Литература:**

1. Тимербулатов М.В., Тимербулатов Ш.В., Гатауллина Э.З., Валитова Э.Р. Послеоперационные вентральные грыжи: современное состояние проблемы. Медицинский вестник Башкортостана 2013; 3 (8): 101-107.

2. Щербатых А.В., Соколова С.В., Шевченко К.В. Современное состояние проблемы хирургического лечения послеоперационных вентральных грыж. Сибирский медицинский журнал 2010; 4 (95): 11-16.

3. Мухин И.В., Кухтенко Ю.В., Пашчишкин А.С. Большие и гигантские послеоперационные вентральные грыжи: возможности хирургического лечения (обзор литературы). Вестник Волгоградского государственного медицинского университета 2014; 2 (50): 8-16.

4. Щербаков Н.В. Лапароскопическое лечение послеоперационных вентральных грыж (обзор литературы). Эндоскопическая хирургия 2010; 3 (16): 60-63.

5. Некрасов А.Ю., Касумьян С.А., Воронцов А.К. и др. Лапароскопическая герниопластика послеопе-

рационных вентральных грыж. Кубанский научный медицинский вестник 2011; 3 (126): 125-128.

6. Muysoms F.E., Miserez M., Berrevoet F. et al. Classification of primary and incisional abdominal wall hernias. Hernia 2009; 13: 407-414.

7. Винник Ю.С., Чайкин А.А., Назарьянц Ю.А. и др. Применение лапароскопической герниопластики в лечении больных с послеоперационными вентральными грыжами. Анналы хирургии 2013; 3: 46-50.

8. Мусабаев Н.Х., Мусина А.М., Малахова Ю.И. и др. Лапароскопическая герниопластика в лечении послеоперационных вентральных грыж. Вестник Казахского Национального медицинского университета 2014; 2 (2): 254-257.

9. Beldi G., Ipaktchi R., Wagner M. Laparoscopic ventral hernia repair is safe and cost-effective. Surg. endoscopy 2006; 20: 92-95.

10. Clarabelle T., Pham N., Caryn L. Laparoscopic ventral hernia repair: asystematic review. Surg. endoscopy 2009; 23: 4-15.

*Сведения об авторах:*

*Иванов Юрий Викторович – заведующий отделением хирургии ФГБУ «Федеральный научно-клинический центр специализированных видов медицинской помощи и медицинских технологий» ФМБА России, профессор кафедры эндоскопической хирургии ГБОУ ВО «Московский государственный медико-стоматологический университет им. А.И.Евдокимова» Минздрава России, д.м.н., профессор.  
Тел.: 8(495)395-04-00; e-mail: ivanovkb83@yandex.ru*

*Панченков Дмитрий Николаевич – заведующий лабораторией минимально инвазивной хирургии, профессор кафедры эндоскопической хирургии ГБОУ ВО «Московский государственный медико-стоматологический университет им. А.И.Евдокимова» Минздрава России, д.м.н., профессор.  
Тел.: 8(916)589-66-46; e-mail: dnpanchenkov@mail.ru*

*Чайкин Роман Сергеевич – врач хирург отделения хирургии ФГБУ «Федеральный научно-клинический центр специализированных видов медицинской помощи и медицинских технологий» ФМБА России.  
Тел.: 8(495)395-04-00; e-mail: chaikin.transpl@gmail.com*

*Зиновский Михаил Вячеславович – врач хирург отделения хирургии ФГБУ «Федеральный научно-клинический центр специализированных видов медицинской помощи и медицинских технологий» ФМБА России.  
Тел.: 8(495)395-04-00; e-mail: mishandrix@mail.ru*

*Авдеев Александр Сергеевич – врач хирург отделения хирургии в/ч № 1468.  
Тел.: 8(495)598-25-84; 8(925)030-01-52; e-mail: ac\_avdeev@mail.ru*