

КЛИНИЧЕСКИЙ СЛУЧАЙ КОМБИНИРОВАННОГО ЭНДОСКОПИЧЕСКОГО ВМЕШАТЕЛЬСТВА: ДЕКОМПРЕССИЯ ПЛЕЧЕВОГО СПЛЕТЕНИЯ В ОБЛАСТИ ГРУДНОЙ АПЕРТУРЫ И УСТАНОВКА СУБАКРОМИАЛЬНОГО СПЕЙСЕРА

Е.А. Беляк^{1, 2}, Д.Л. Пасхин², Ф.Л. Лазко^{1, 2}, А.П. Призов^{1, 2}, М.Ф. Лазко^{1, 2}, Н.В. Загородний¹, С.А. Асратян², А.А. Ахпашев¹

¹ Российский университет дружбы народов, Москва, Российская Федерация

² Городская клиническая больница имени В.М. Буянова, Москва, Российская Федерация

Обоснование. Синдром грудной апертуры — сдавление плечевого сплетения в области первого ребра и ключицы — является достаточно распространенной и актуальной проблемой. Развивается, как правило, вследствие травмы или анатомической аномалии этого участка. Синдром грудной апертуры может сочетаться с патологией плечевого сустава. При неэффективности консервативного лечения стандартным хирургическим вмешательством является декомпрессия плечевого сплетения в области грудной апертуры. Это вмешательство, как правило, выполняется открытым способом. Разработка эндоскопической методики декомпрессии позволит уменьшить риск осложнений и рецидивов, улучшить косметический результат и облегчить реабилитационный период. **Описание клинического случая.** За медицинской помощью обратилась 73-летняя пациентка с клинической картиной посттравматической плексопатии плечевого сплетения и массивного повреждения вращательной манжеты плеча. Ранее на протяжении 6 мес после травмы женщина проходила консервативное лечение без значительного эффекта. По результатам электронейромиографии, ультразвукового исследования плечевого сплетения и магнитно-резонансной томографии плечевого сустава, проведенных с целью подтверждения диагноза, пациентке выполнены артроскопия плечевого сустава, установка субакромиального спейсера, эндоскопическая декомпрессия плечевого сплетения в области грудной апертуры. Болевой синдром до операции по линейной мере интенсивности боли (шкала VAS) составлял 10 см, через 6 мес после операции снизился до 1 см. По опроснику исходов и неспособности руки и кисти DASH степень дисфункции плечевого сустава до операции составляла 76 баллов, через 6 мес после операции — 12 баллов. Амплитуда движений в плечевом суставе до операции имела следующие объемы: сгибание — 105°, отведение — 95°, наружная ротация — 15°; через 6 мес после операции возросла до 160°, 165° и 45° соответственно. **Заключение.** Полученные результаты позволяют охарактеризовать метод одномоментной артроскопии плечевого сустава и эндоскопической декомпрессии плечевого сплетения в области грудной апертуры как малотравматичный и эффективный. Методика позволяет выполнить полноценную декомпрессию плечевого сплетения в области грудной апертуры и создает условия для восстановления функции плечевого сустава и верхней конечности, а также устранения болевого синдрома в области верхней конечности.

Ключевые слова: плечевое сплетение; эндоскопический невролиз; декомпрессия; нейропатия; нейропатический болевой синдром; артроскопия плечевого сустава; синдром грудной апертуры.

Для цитирования: Беляк Е.А., Пасхин Д.Л., Лазко Ф.Л., Призов А.П., Лазко М.Ф., Загородний Н.В., Асратян С.А., Ахпашев А.А. Клинический случай комбинированного эндоскопического вмешательства: декомпрессия плечевого сплетения в области грудной апертуры и установка субакромиального спейсера. *Клиническая практика*. 2022;13(3):In Press. doi: <https://doi.org/10.17816/clinpract109942>

Поступила 01.09.2022

Принята 10.09.2022

Опубликована ????.2022

ОБОСНОВАНИЕ

Синдром грудной апертуры — достаточно распространенная проблемой, которая является причиной выраженного болевого синдрома в области плеча и верхней конечности, приводит к нарушению

функции верхней конечности [1, 2]. Патологический процесс заключается в компрессии сосудисто-нервного пучка (плечевого сплетения и подключичной артерии и вены) в узком анатомическом пространстве между первым ребром и ключицей [3, 4].

CLINICAL CASE OF COMBINED ENDOSCOPIC TREATMENT: DECOMPRESSION OF BRACHIAL PLEXUS IN THORACIC APERTURE AND SUBACROMIAL SPACER IMPLANTATION

E.A. Belyak^{1, 2}, D.L. Pashkin², F.L. Lazko^{1, 2}, A.P. Prizov^{1, 2}, M.F. Lazko^{1, 2}, N.V. Zagorodniy¹, S.A. Asratyan², A.A. Akhpashev¹

¹ Peoples' Friendship University of Russia, Moscow, Russian Federation

² Moscow City Clinical Hospital in honor of V.M. Buyanov, Moscow, Russian Federation

Background: Thoracic outlet syndrome — compression of brachial plexus in the area between clavicle and first rib — is a commonly spread and relevant pathology. It occurs, as usual, after trauma or because of anatomical malformation of this area. Thoracic outlet syndrome can combine with shoulder joint pathology. In case of conservative treatment failure standard surgical procedure is decompression of brachial plexus in thoracic aperture. This procedure is usually done by open approach. Development of endoscopic surgical technique of decompression allows decrease the risk of complication and recurrences, improve the cosmetic result and relieve rehabilitation period. **Clinical case description:** 73 years-old female patient with clinical picture of posttraumatic brachial plexopathy and massive shoulder rotator cuff tear. The patient underwent conservative treatment for 6 months after trauma without significant improvement. For confirming the diagnosis ENMG and ultrasound investigation of brachial plexus, MRI of shoulder joint were performed. Simultaneous shoulder joint arthroscopy with subacromial spacer implantation and brachial plexus decompression in thoracic aperture were performed to the patient. According to VAS-scale (Visual Analogue Scale) the severity of pain syndrome before the surgery was 10 cm, 6 months after the surgery decreased to 1 cm. According to DASH scale (Disabilities of the Arm, Shoulder, and Hand) the dysfunction of the of shoulder joint before the surgery was 76 points, 6 months after the surgery decreased to 12 points. Range of motion in the shoulder joint before the surgery was: flexion 105°, abduction 95°, external rotation 15°; 6 months after the surgery: 160°, abduction 165°, external rotation 45°. **Conclusion:** The results do let us characterize the method of simultaneous shoulder joint arthroscopy and endoscopic decompression of brachial plexus in thoracic aperture as a low-traumatic and effective technique, which promotes restoration of function of upper extremity and shoulder joint, elimination of pain syndrome from upper extremity area, allowing to perform complete brachial plexus decompression in thoracic aperture.

Keywords: brachial plexus; endoscopic neurolysis; decompression; neuropathy; neuropathic pain syndrome; shoulder arthroscopy; thoracic outlet syndrome.

For citation: Belyak EA, Pashkin DL, Lazko FL, Prizov AP, Lazko MF, Zagorodniy NV, Asratyan SA, Akhpashev AA. Clinical Case of Combined Endoscopic Treatment: Decompression of Brachial Plexus in Thoracic Aperture and Subacromial Spacer Implantation. *Journal of Clinical Practice*. 2022;13(3): In Press. doi: <https://doi.org/10.17816/clinpract109942>

Submitted 01.09.2022

Revised 10.09.2022

Published ???.2022

Синдром может развиваться вследствие травмы или ее последствий (перелом ключицы, первого ребра, посттравматический рубцовый процесс), а также из-за аномалии анатомического развития (добавочное шейное ребро, гипертрофия подключичной мышцы, экзостозы в области ключицы) [5]. Синдром грудной апертуры может сочетаться с патологией плечевого сустава, особенно при травматических повреждениях. Консервативное лечение, включающее в себя лечебную физкультуру, физиотерапию и прием лекарственных препаратов, может давать хорошие результаты [6]. При неэффективности консервативного

лечения применяют хирургические методы, которые заключаются в устранении причины механической компрессии в области грудной апертуры: удаление рубцовых тканей; резекция добавочного ребра, остеофитов; миотомия подключичной мышцы [7–10]. Хирургическое вмешательство выполняется, как правило, открытым доступом, что сопровождается значительной кровопотерей и травматизацией мягких тканей и имеет риск осложнений (инфекционный процесс, послеоперационная гематома) [11, 12].

В зарубежной литературе найдены публикации по эндоскопической декомпрессии плечево-

го сплетения в области грудной апертуры [13, 14]. В отечественной литературе опыт полностью эндоскопического лечения синдрома грудной апертуры не отражен, но имеются публикации о мини-инвазивной хирургической технике с эндоскопической ассистенцией [15]. Подобные публикации встречаются и в зарубежной литературе [16].

В настоящей работе описан опыт эндоскопического лечения пациентки с синдромом грудной апертуры и массивным повреждением вращательной манжеты плеча, представлена методика хирургического вмешательства, отслеживаются отдаленные клинические результаты (6 мес после операции).

КЛИНИЧЕСКИЙ ПРИМЕР

О пациенте

Пациентка С., 73 года, обратилась за медицинской помощью к врачу травматологу-ортопеду ГБУЗ «Городская клиническая больница имени В.М. Буянова Департамента здравоохранения города Москвы» по поводу сильного болевого синдрома в области плеча и правой верхней конечности, слабость и снижение чувствительности в конечности вследствие полученной 4 мес назад бытовой травмы в результате падения на правую руку.

Из анамнеза заболевания. В районном травматологическом пункте в день получения травмы был проведен клинический осмотр, выполнено рентгенографическое обследование и выставлен диагноз закрытого перелома хирургической шейки правого плеча с умеренным смещением отломков. Выполнена иммобилизация правой верхней конечности, рекомендовано консервативное лечение перелома.

Через 6 нед после травмы иммобилизация была снята, и пациентка приступила к реабилитационному курсу по разработке движений в плечевом суставе. Несмотря на лечение, выраженный болевой синдром в области плеча и верхней конечности сохранялся. По результатам контрольной рентгенографии плечевого сустава, выявившей консолидацию перелома плечевой кости, было рекомендовано продолжать реабилитацию, что пациентка дисциплинированно выполняла, однако регресса болевого синдрома и улучшения функции плечевого сустава и конечности не наблюдалось.

Физикальная и инструментальная диагностика

В ГКБ имени Буянова во время клинического осмотра была произведена оценка неврологического и ортопедического статуса.

При осмотре плечевого сустава положительными были тесты Джоба и Хокинс-Кеннеди; при осмотре плечевого сплетения — тесты Райта, Тинеля и Аллена. По линейной шкале интенсивности боли (Visual Analogue Scale, VAS) болевой синдром был оценен в 10 см. Амплитуда активных движений в плечевом суставе была следующей: сгибание — 120°, отведение — 100°, наружная ротация — 20°, внутренняя ротация — до крыла подвздошной кости. Степень двигательных нарушений в верхней конечности по шкале силы мышц Британского медицинского совета (British Medical Research Council, BMRC) оценена в 3 балла (M3), степень чувствительных нарушений по шкале Seddon — в 3 балла (S3), степень дисфункции правой верхней конечности по шкале исходов и неспособности руки и кисти (Disabilities of the Arm, Shoulder, and Hand, DASH) — в 76 баллов.

По результатам инструментального обследования выявлен ряд нарушений:

- данные магнитно-резонансной томографии плечевого сустава: признаки остеоартроза правого плечевого сустава I–II степени; массивное повреждение сухожилия надостной мышцы с признаками жировой атрофии надостной мышцы III–IV степени по классификации Гуталье;
- данные ультразвукового исследования плечевого сплетения и сосудистого пучка справа в области грудной апертуры: признаки динамической компрессии сосудисто-нервного пучка;
- данные электронейромиографии плечевого сплетения: поражение первичных пучков правого плечевого сплетения, снижение амплитуды М-ответа по данным стимуляционной электронейромиографии.

Предварительный диагноз

По результатам обследования пациентке выставлен диагноз: посттравматическая брахиоплексопатия справа, синдром грудной апертуры, массивное повреждение вращательной манжеты правого плечевого сустава.

Динамика и исходы

На протяжении 2 мес пациентка проходила контрольное консервативное лечение (лечебная физкультура, физио-, противовоспалительная и нейротропная терапия) без значительного эффекта, после чего было принято решение о комбинированном хирургическом вмешательстве в объеме артроскопии плечевого сустава, эндоскопической декомпрессии плечевого сплетения в области грудной апертуры.

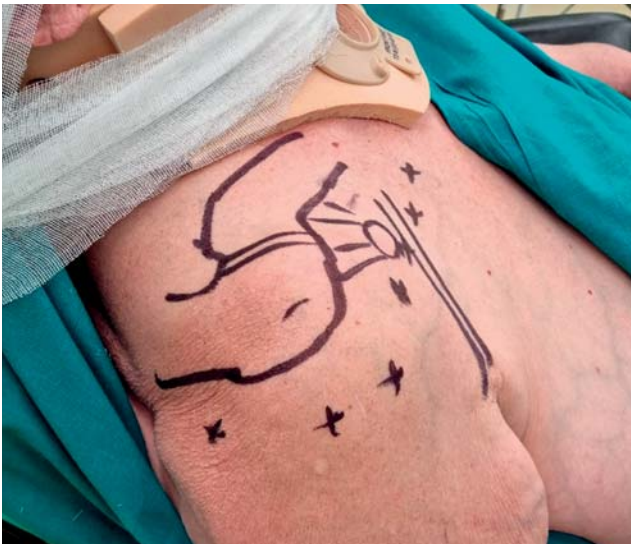

Рис. 1. Разметка маркером анатомических ориентиров и эндоскопических портов перед операцией.

Fig. 1. Marking of anatomical landmarks and endoscopic portals before surgery.

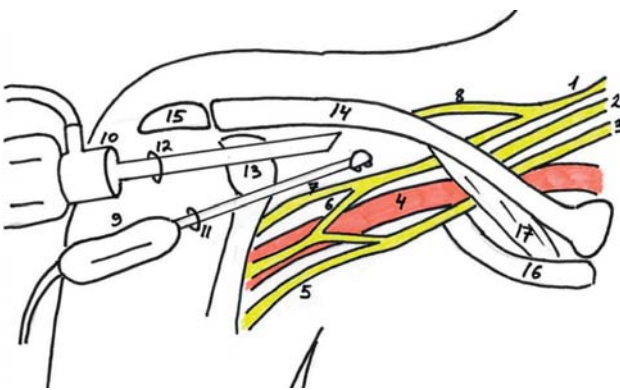


Рис. 2. Схематичное расположение артроскопа и рабочего инструмента при выполнении доступа к грудной апертуре: 1 — верхний ствол плечевого сустава; 2 — средний ствол плечевого сустава; 3 — нижний ствол плечевого сустава; 4 — подключичная артерия; 5 — медиальный пучок плечевого сустава; 6 — верхняя ветвь срединного нерва; 7 — мышечно-кожный нерв; 8 — надлопаточный нерв; 9 — рабочий инструмент (аблятор); 10 — артроскоп; 11 — передний рабочий порт; 12 — передненааружный рабочий порт; 13 — клювовидный отросток; 14 — ключицы; 15 — акромион; 16 — первое ребро; 17 — подключичная мышца.

Fig. 2. Schematic view of placement of arthroscope and instrument during approach to thoracic aperture: 1 — upper cord of brachial plexus; 2 — median cord of brachial plexus; 3 — inferior cord of brachial plexus; 4 — subclavian artery; 5 — medial branch of brachial plexus; 6 — superior branch of median nerve; 7 — musculocutaneous nerve; 8 — suprascapular nerve; 9 — working instrument (ablator); 10 — arthroscope; 11 — anterior working portal; 12 — antero-lateral working portal; 13 — coracoid process; 14 — clavicle; 15 — acromial process of scapula; 16 — first rib; 17 — subclavian muscle.

Эндоскопическая хирургическая техника

Операцию производили в положении пациентки «пляжное кресло» под общей анестезией (эндо-трахеальный наркоз), выполнив разметку анатомических ориентиров и эндоскопических портов при помощи маркера (рис. 1). Флюороскопический контроль во время операции не применялся.

Первым этапом выполнили диагностическую артроскопию плечевого сустава с осмотром внутрисуставных структур: выявлены хондромалации головки плечевой кости и суставного отростка лопатки II степени по Outerbridge, массивное невосстановимое повреждение сухожилия надостной мышцы. Далее произведен релиз тканей в области ротаторного интервала, визуализированы клювовидный отросток и объединенное сухожилие, в сформированный передненааружный порт переведен артроскоп, при этом рабочий инструмент располагался в стандартном переднем порте. Схематично расположение артроскопа и инструмента представлено на рис. 2; интраоперационное фото расположения портов и инструментов — на рис. 3.

Далее произведен релиз тканей в области подлопаточной мышцы и впереди от нее путем рассечения рубцовых и спаечных тканей. Выполнен невролиз предварительно визуализированных подмышечного и лучевого нервов (рис. 4). Релиз тканей в области клювовидного отростка и последующая визуализация корачо-акромиальной связки и малой грудной мышцы позволили обеспечить декомпрессию этой области путем отсечения малой грудной мышцы от медиального края клювовидного отростка (рис. 5). После визуализации и невролиза мышечно-кожного нерва (рис. 6) определена пульсация располагавшейся под ним подмышечной артерии (рис. 7).

Следующим этапом выполнен релиз тканей у основания клювовидного отростка с целью визуализации подключичной мышцы и произведено отсечение латеральной части подключичной мышцы от ключицы (рис. 8), благодаря чему удалось сформировать полноценное «окно» для доступа к грудной апертуре. Стволы плечевого сплетения и отходящие от них дивизионы визуализированы благодаря рассечению спаечных и рубцовых тканей в этой области (рис. 9), декомпрессия достигнута в том числе за счет отсечения латеральной порции подклювовидной мышцы. Выполнены невролиз плечевого сплетения и декомпрессия всего сосудисто-нервного пучка. Интраоперационные фото компонентов плечевого сплетения после выполнения невролиза представлены на рис. 10 и 11.

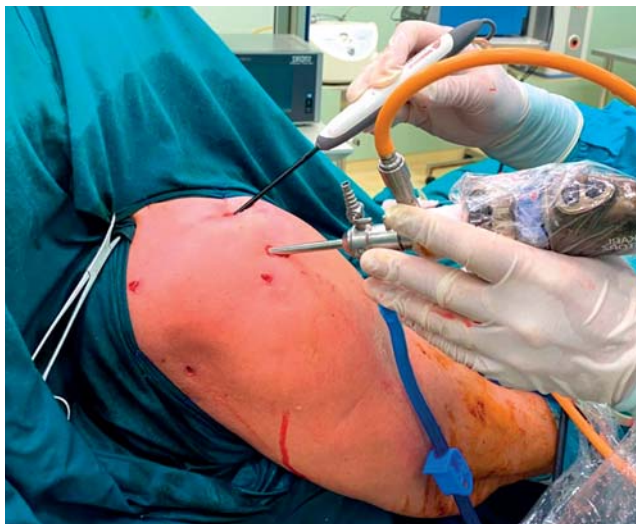

Рис. 3. Расположение артроскопа и рабочего инструмента при выполнении доступа к грудной апертуре.

Fig. 3. Placement of arthroscope and working instrument during approach to thoracic aperture.

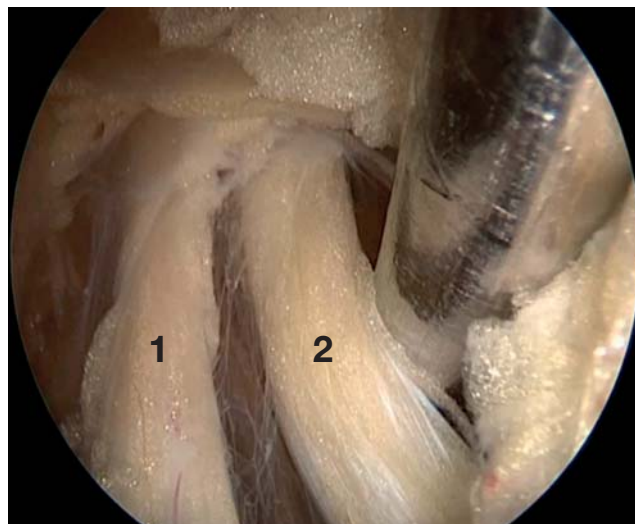


Рис. 4. Подмышечный нерв (1) и лучевой нерв (2) после выполнения невролиза.

Fig. 4. Axillary nerve (1) and radial nerve (2) after performing neurolysis.

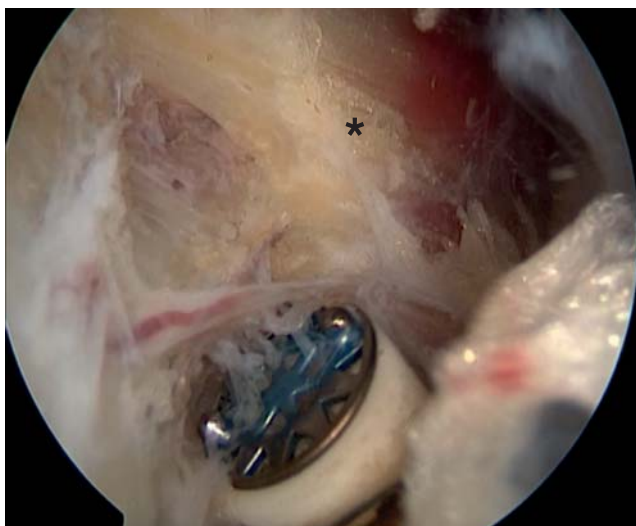


Рис. 5. Отсечение малой грудной мышцы (*) от медиального края клювовидного отростка.

Fig. 5. Detachment of pectoralis minor muscle (*) from medial margin of coracoid process.

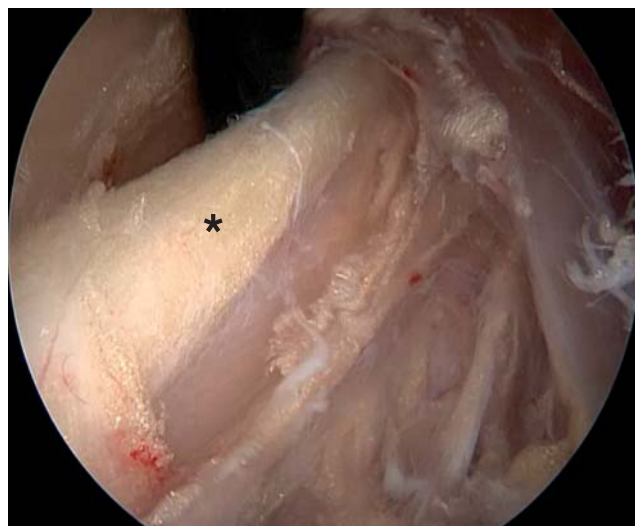


Рис. 6. Мышечно-кожный нерв (*) после выполнения невролиза.

Fig. 6. Musculocutaneous nerve (*) after performing neurolysis.

Непосредственно под верхним стволом плечевого сустава и немного кпереди от него располагалась подключичная артерия: ее можно было легко визуализировать, а также определить ее пульсацию (рис. 12). Заключительным этапом операции было установление субакромиального спейсера InSpace (Stryker, США) в область субакромиального пространства в связи с массивным невосстанавливаемым повреждением сухожилия надостной мышцы. Этапы установки спейсера представлены на рис. 13.

Операция завершена ушиванием послеоперационных ран и наложением асептической повязки.

Верхняя конечность иммобилизирована в косыночном ортезе. Внешний вид области плеча после операции представлен на рис. 14.

Во время операции мягкие ткани и подкожно-жировая клетчатка области плеча умеренно инфильтрировались физиологическим раствором, который являлся средой для выполнения эндоскопического вмешательства. На следующий день после операции к моменту перевязки физиологический раствор абсорбировался полностью, отек регрессировал.

Уже на следующий день после операции пациентка начала разработку пассивных движений

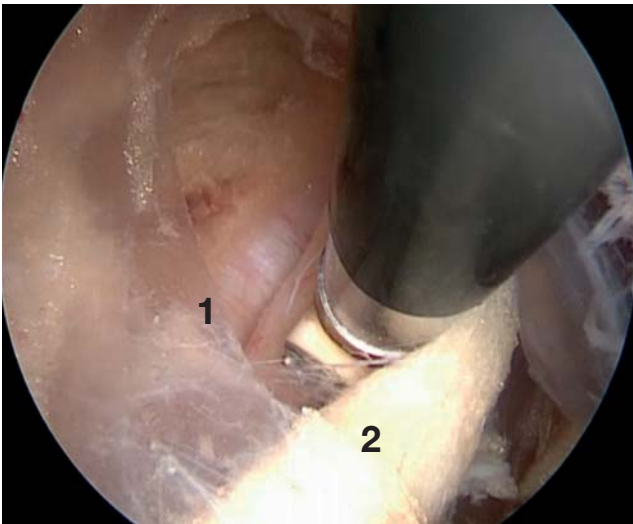

Рис. 7. Взаимное расположение подмышечной артерии (1) и мышечно-кожного нерва (2).

Fig. 7. Co-position of axillary artery (1) and musculocutaneous nerve (2).

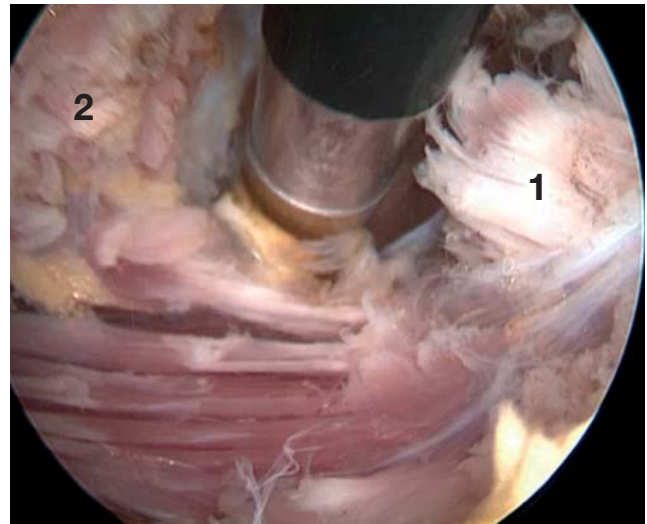


Рис. 8. Отсечение латеральной части подключичной мышцы от ключицы: 1 — отсеченная часть подключичной мышцы; 2 — ключица.

Fig. 8. Detachment of lateral portion of subclavian muscle from clavicle: 1 — detached part of subclavian muscle; 2 — clavicle.

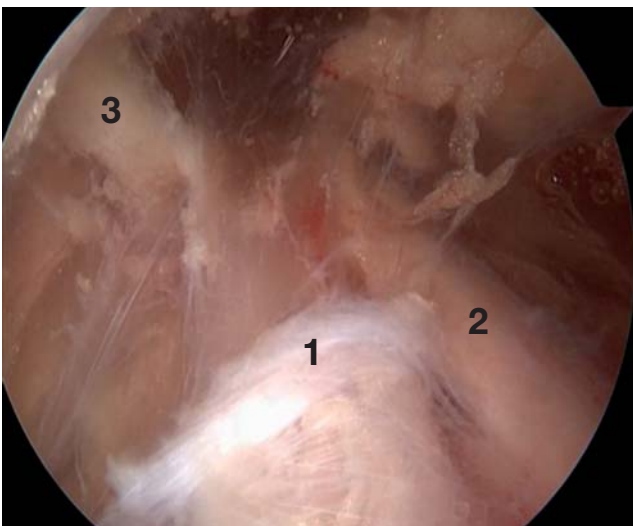


Рис. 9. Компоненты плечевого сплетения в области грудной апертуры: 1 — верхний ствол; 2 — дивизион, отходящий от верхнего ствола; 3 — надлопаточный нерв.

Fig. 9. Components of brachial plexus in thoracic aperture area: 1 — upper trunk; 2 — division from the upper trunk; 3 — suprascapular nerve.

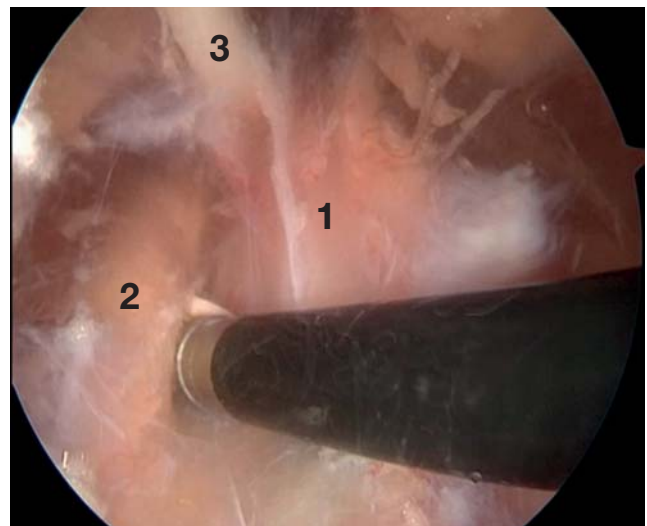


Рис. 10. Компоненты плечевого сплетения после выполнения невролиза: 1 — верхний ствол; 2 — средний ствол; 3 — надлопаточный нерв.

Fig. 10. Components of brachial plexus after decompression: 1 — upper trunk; 2 — median trunk; 3 — suprascapular nerve.

в плечевом суставе (упражнение «маятник»). Иммобилизация верхней конечности в ортезе проводилась на протяжении 7 дней. Швы были сняты на 8-е сутки с момента операции, послеоперационные раны зажили первичным натяжением. После снятия послеоперационных швов пациентка приступила к восстановительному лечению в условиях реабилитационного центра.

Послеоперационный период протекал гладко, уже на следующий день после операции пациентка отметила выраженное снижение болевого синдрома. Осложнений в раннем и позднем послеоперационном периоде не наблюдали.

Контрольный клинический осмотр с оценкой по шкалам провели через 6 мес с момента операции. По шкале VAS болевой синдром оценен в 1 см (практи-

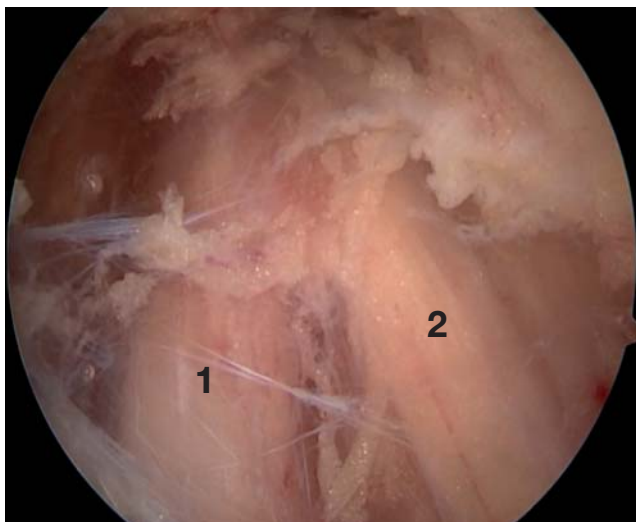


Рис. 11. Компоненты плечевого сплетения после выполнения невролиза: 1 — верхний ствол; 2 — дивизион, отходящий от верхнего ствола.

Fig. 11. Components of brachial plexus after decompression: 1 — upper trunk; 2 — division from upper trunk.

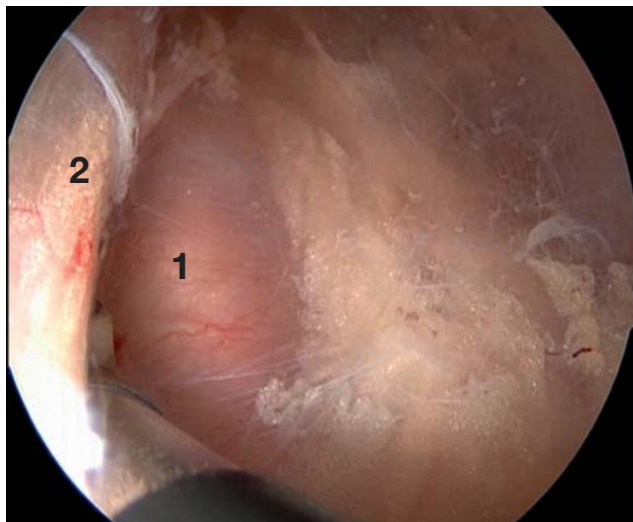


Рис. 12. Подключичная артерия (1); верхний ствол плечевого сустава отведен кзади (2).

Fig. 12. Subclavian artery (1); upper trunk of brachial plexus shifted posteriorly (2).

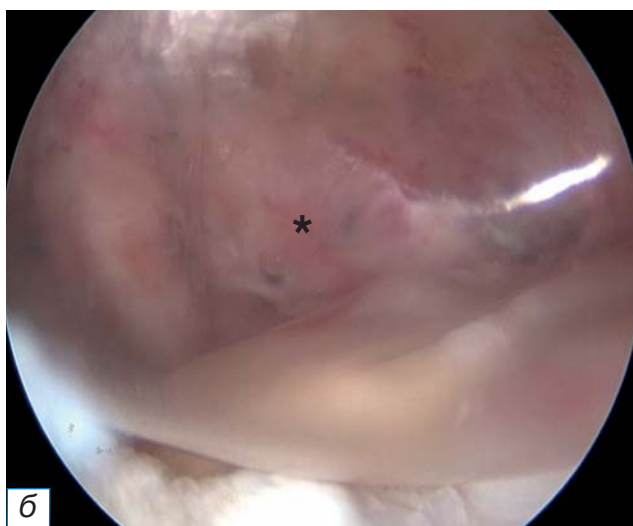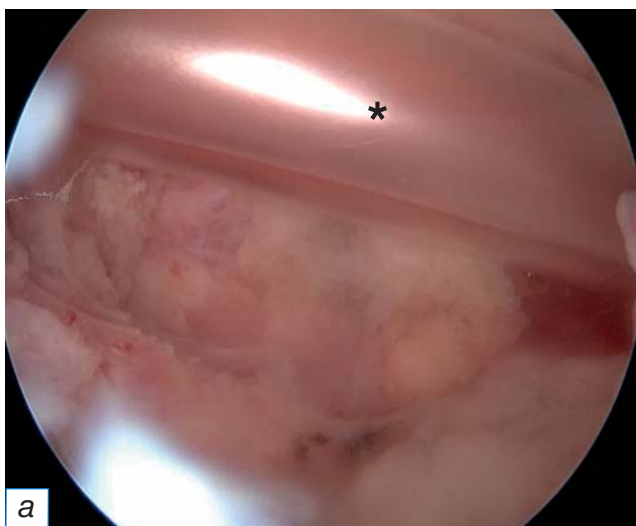


Рис. 13. Установка субакромиального спейсера: а — спейсер (*) введен в сложенном состоянии в полость сустава; б — спейсер (*) в расправленном состоянии.

Fig. 13. Introducing of subacromial spacer: а — spacer (*) in folded position introduced into a shoulder joint; б — spacer (*) after dilatation.

чески отсутствовал). Амплитуда активных движений в плечевом суставе увеличилась: сгибание — 160°, отведение — 165°, наружная ротация — 45°, внутренняя ротация — до уровня остистого отростка III поясничного позвонка. Степень двигательных нарушений в верхней конечности по шкале BMRC оценена в 0 баллов (отсутствовали, M0). Чувствительные нарушения также регрессировали (0 баллов по шкале Seddon, S0). По шкале DASH степень дисфункции правой верхней конечности оценена в 12 баллов.

По данным контрольного ультразвукового исследования плечевого сплетения и сосудистого пучка справа в области грудной апертуры отсутствовали признаки динамической компрессии сосудисто-нервного пучка. Контрольная электронейромиография правого плечевого сплетения не выявила признаков поражения пучков плечевого сустава. По данным стимуляционной электронейромиографии отмечено восстановление амплитуды М-ответа.

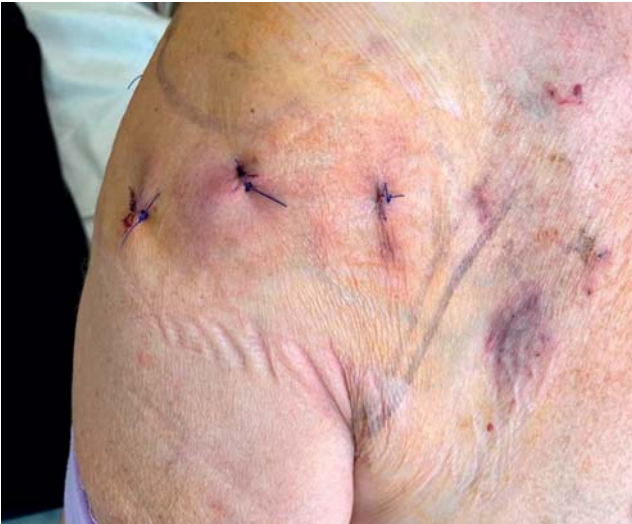

Рис. 14. Внешний вид области плеча после эндоскопического вмешательства.

Fig. 14. External view of the shoulder area after endoscopic surgery.

ОБСУЖДЕНИЕ

При синдроме грудной апертуры консервативное лечение может давать хорошие результаты. Хороший или очень хороший клинический эффект достигается в 76–100% случаев в раннем периоде (в течение месяца), в отдаленном периоде (больше 1 года) этот результат сохраняется у 59–88% пациентов [17]. Вместе с тем, согласно литературным данным, консервативное лечение демонстрирует неудовлетворительные результаты у пациентов с длительностью плексопатии более 6 мес и у лиц с сопутствующей патологией плечевого сустава (разрыв сухожилий вращающей манжеты плеча, отрыв фиброзно-хрящевой губы и др.). Среди факторов риска, прогнозирующих неэффективность консервативного лечения, отмечают ожирение, краш-синдром (синдром длительного сдавления), травматический генез, тяжесть симптомов, психоэмоциональные особенности [18]. В таких случаях необходимо рассмотреть возможность одномоментного хирургического вмешательства для устранения как нейрохирургической (компрессия плечевого сплетения), так и ортопедической (шов вращающей манжеты плеча, фиброзной губы) патологии. По данным A. Mailis [19], хирургическое лечение является более эффективным (на 20%) по сравнению с консервативным, а в случае применения метода одномоментной артроскопии плечевого сустава и эндоскопической декомпрессии плечевого сплетения в области грудной апертуры можно получить отличный косметический результат, сни-

зить риск осложнений, ускорить и облегчить реабилитационный период.

В отечественной литературе отсутствуют сообщения о полностью эндоскопической декомпрессии плечевого сплетения в области грудной апертуры. Авторский коллектив Тюменского федерального центра нейрохирургии под руководством А.А. Суфианова разработал методику мини-инвазивного доступа к плечевому сплетению в области грудной апертуры и выполнения его декомпрессии [15], что подразумевает выполнение мини-разреза (5–7 см) в области подмышечной впадины, визуализацию и ревизию сосудисто-нервного пучка, дальнейший релиз плечевого сплетения в проксимальном направлении до грудной апертуры под контролем эндоскопа. Таким образом, представлен эндоскопически ассистированный метод, сопряженный со всеми недостатками открытого доступа.

Оригинальная эндоскопическая техника декомпрессии плечевого сплетения в области грудной апертуры была разработана на кадаверном материале авторским коллективом из Франции [14, 20], где они продемонстрировали возможность эндоскопического доступа к плечевому сплетению и выполнение декомпрессии. Метод подразумевает выполнение двух эндоскопических портов: в области клювовидного отростка — для доступа к подключичной части сплетения, в надключичной ямке — для доступа к первичным стволам. В 2017 г. авторами был проанализирован клинический результат применения данной методики у 36 пациентов с синдромом грудной апертуры: в среднем функция плечевого сустава улучшилась на 36% по шкале DASH, что в целом совпадает с нашим результатом [14].

Имеются публикации об успешной эндоскопической резекции первого ребра при синдроме грудной апертуры, причем существуют методики трансаксиллярного и торакоскопического доступа [13, 21–24]. В нашем клиническом случае имелся мягкотканый компонент (рубцовые и спаечные ткани), который привел к развитию синдрома грудной апертуры, что и определило объем хирургического вмешательства.

ЗАКЛЮЧЕНИЕ

Методика эндоскопической декомпрессии плечевого сплетения в области грудной апертуры в ассоциации с артроскопией плечевого сустава в нашем исследовании показала хорошие клинические результаты при лечении пациентки с посттравматическим синдромом грудной апертуры

и сопутствующим массивным повреждением вращательной манжеты плеча. Эндоскопический доступ позволил получить хороший косметическим результат, минимальную травматизацию мягких тканей и начать раннее реабилитационное восстановление. Все компоненты операции были проведены с использованием стандартного артроскопического оборудования.

Полученные на отдельном клиническом примере результаты позволяют нам характеризовать методику эндоскопической декомпрессии плечевого сплетения в области грудной апертуры как эффективную и безопасную.

ИНФОРМИРОВАННОЕ СОГЛАСИЕ

От пациентки получено добровольное письменное информированное согласие на публикацию её изображений в медицинском журнале, включая его электронную версию (дата подписания 01.09.2022)»

INFORMED CONSENT

We received from the patient written informed permission for the publication of her pictures in medical journal, including its electronic version (date of signature 01.09.2022).

ДОПОЛНИТЕЛЬНАЯ ИНФОРМАЦИЯ

Вклад авторов. Е.А. Беляк, Д.Л. Пасхин, М.Ф. Лазко — лечение пациентов, проведение операций; Е.А. Беляк, А.П. Призов — сбор и анализ инструментальных исследований; Е.А. Беляк, Ф.Л. Лазко, С.А. Асратян, Н.В. Загородний, А.А. Ахпашев — обработка и обсуждение результатов исследования, написание текста статьи; Е.А. Беляк, Д.Л. Пасхин, Ф.Л. Лазко — поисково-аналитическая работа, обсуждение результатов исследования, написание текста статьи. Авторы подтверждают соответствие своего авторства международным критериям ICMJE (все авторы внесли существенный вклад в разработку концепции, проведение исследования и подготовку статьи, прочли и одобрили финальную версию перед публикацией).

Author contribution. E.A. Belyak, D.L. Paskhin, M.F. Lazko — treatment of patients, performing surgeries; E.A. Belyak, A.P. Prizov — forming data and analysis of instrumental studies; E.A. Belyak, F.L. Lazko, S.A. Asratyan, N.V. Zagorodniy, A.A. Akhpashev — processing and discussion of the results of the study, writing the text of the article; E.A. Belyak, D.L. Paskhin, F.L. Lazko — search and analytical work, discussion of the results of the study, writing the text of the

article. The authors made a substantial contribution to the conception of the work, acquisition, analysis, interpretation of data for the work, drafting and revising the work, final approval of the version to be published and agree to be accountable for all aspects of the work.

Источник финансирования. Исследование и публикация статьи осуществлены на личные средства авторского коллектива.

Funding source. The study had no sponsorship.

Конфликт интересов. Авторы заявляют об отсутствии внешнего финансирования при проведении исследования.

Competing interests. This study was not supported by any external sources of funding.

ЛИТЕРАТУРА / REFERENCES

1. Kuhn JE, Lebus GF, Bible JE. Thoracic outlet syndrome. *J Am Acad Orthop Surg.* 2015;23(4):222–232. doi: 10.5435/JAAOS-D-13-00215
2. Куцай Н.В., Головина Е.Р., Аджисалиев Г.Р. Современные методы лечения синдрома верхней апертуры грудной клетки // *Инновации. Наука. Образование.* 2020. № 24. С. 1933–1939. [Kutsyy NV, Golovina ER, Adjisaiev GR. Modern methods of treatment of upper chest aperture syndrome. *Innovations. The science. Education.* 2020;(24):1933–1939. (In Russ).]
3. Masocatto NO, Da-Matta T, Prozzo TG, et al. Thoracic outlet syndrome: a narrative review. *Rev Col Bras Cir.* 2019;46(5): e20192243. doi: 10.1590/0100-6991e-20192243
4. Магомедов Р.К., Цуладзе И.И., Древалъ О.Н., Чапандзе Г.Н. Клинико-диагностические особенности невровазкулярного компрессионного синдрома в области верхней грудной апертуры // *Российский нейрохирургический журнал им. проф. А.Л. Поленова.* 2021. Т. 13, № S1. С. 106. [Magomedov RK, Tsuladze II, Dreval ON, Kapandze GN. Clinical and diagnostic features of neurovascular compression syndrome in the upper thoracic aperture. *Russ Neurosur J named after Professor A.L. Polenov.* 2021;13(S1):106. (In Russ).]
5. Laulan J, Fouquet B, Rodaix C, et al. Thoracic outlet syndrome: definition, aetiological factors, diagnosis, management and occupational impact. *J Occup Rehabil.* 2011;21(3):366–373. doi: 10.1007/s10926-010-9278-9
6. Collins E, Orpin M. Physical therapy management of neurogenic thoracic outlet syndrome. *Thorac Surg Clin.* 2021;31(1):61–69. doi: 10.1016/j.thorsurg.2020.09.003
7. Peek J, Vos CG, Ünlü Ç, et al. Outcome of surgical treatment for thoracic outlet syndrome: systematic review and meta-analysis. *Ann Vasc Surg.* 2017;40:303–326. doi: 10.1016/j.avsg.2016.07.065
8. Bognione M, Ortiz R, Teplisky D, et al. Surgical treatment of thoracic outlet syndrome in pediatrics. *J Pediatr Surg.* 2022;57(9):29–33. doi: 10.1016/j.jpedsurg.2021.08.017
9. Магомедов Р.К., Муин Р.А. Нейровазкулярный компрессионный синдром в области верхней грудной апертуры: клинико-диагностические аспекты и хирургическое лечение // *Вестник неврологии, психиатрии и нейрохирургии.* 2015. № 7. С. 55–64. [Magomedov RK, Musin RA. Neurovascular compression syndrome in the upper thoracic aperture: clinical and diagnostic aspects and surgical treatment. *Bulletin Neurol Psychiatry Neurosur.* 2015;(7):55–64. (In Russ).]
10. Гаибов А.Д., Кахоров А.З., Садриев О.Н., Юнусов Х.А. Хирургическое лечение синдрома верхней грудной апертуры // *Вестник хирургии им. И.И. Грекова.* 2015. Т. 174, № 1.

- C. 78–83. [Gaibov AD, Zakharov AZ, Sadriev ON, Yunusov HA. Surgical treatment of upper thoracic aperture syndrome. *Bulletin Sur named after I.I. Grekov*. 2015;174(1):78–83. (In Russ.)] doi: 10.24884/0042-4625-2015-174-1-78-83
11. Ciampi P, Scotti C, Gerevini S, et al. Surgical treatment of thoracic outlet syndrome in young adults: single centre experience with minimum three-year follow-up. *Int Orthop*. 2011;35(8): 1179–1186. doi: 10.1007/s00264-010-1179-1
 12. Кахоров А.З., Гаибов А.Д., Султонов Д.Д. Осложнение хирургического лечения синдрома верхней грудной апертуры // *Вестник Таджикского национального университета. Серия естественных наук*. 2015. № 1–4. С. 243–246. [Kakharov AZ, Gaibov AD, Sultanov DD. Complication of surgical treatment of upper thoracic aperture syndrome. *Bulletin Tajik National University. Series Natural Sci*. 2015;(1–4):243–246. (In Russ.)]
 13. George RS, Milton R, Chaudhuri N, et al. Totally endoscopic (VATS) first rib resection for thoracic outlet syndrome. *Ann Thorac Surg*. 2017;103(1):241–245. doi: 10.1016/j.athoracsur.2016.06.075
 14. Lafosse T, Le Hanneur M, Lafosse L. All-endoscopic brachial plexus complete neurolysis for idiopathic neurogenic thoracic outlet syndrome: surgical technique. *Arthrosc Tech*. 2017;10(6(4)):e967–e971. doi: 10.1016/j.eats.2017.03.006
 15. Патент РФ № 2637616 С1. Суфианов А.А., Гизатуллин М.Р., Якимов Ю.А. Способ эндоскопической ревизии, невролиза и декомпрессии плечевого сплетения. [Patent RF No 2637616 С1. Sufianov AA, Gizatullin MR, Yakimov YuA. Method of endoscopic revision, neurolysis and decompression of the brachial plexus. (In Russ.)] Режим доступа: https://yandex.ru/patents/doc/RU2637616C1_20171205. Дата обращения: 17.03.2022.
 16. Furushima K, Funakoshi T. Endoscopic-assisted transaxillary approach for first-rib resection and neurolysis in thoracic outlet syndrome. *Arthrosc Tech*. 2021;10(1):e235–e240. doi: 10.1016/j.eats.2020.09.034
 17. Vanti C, Natalini L, Romeo A, et al. Conservative treatment of thoracic outlet syndrome. A review of the literature. *Eura Medicophys*. 2007;43(1):55–70.
 18. Novak CB, Collins ED, Mackinnon SE. Outcome following conservative management of thoracic outlet syndrome. *J Hand Surg Am*. 1995;20(4):542–548. doi: 10.1016/S0363-5023(05)80264-3
 19. Mailis A, Papagapiou M, Vanderlinen RG, et al. Thoracic outlet syndrome after motor vehicle accidents in a canadian pain clinic population. *Clin J Pain*. 1995;11:316–324.
 20. Lafosse T, Masmajeun E, Bihel T, Lafosse L. Brachial plexus endoscopic dissection and correlation with open dissection. *Chir Main*. 2015;34(6):286–293. doi: 10.1016/j.main.2015.08.007
 21. Mitták M, Tulinský L, Martinek L. Our technique of thoracoscopic first rib resection — case report. *Rozhl Chir*. 2022;101(4): 176–179. doi: 10.33699/PIS.2022.101.4.176-179
 22. Candia-de la Rosa RF, Pérez-Rodríguez A, Candia-García R, Palacios-Solís JM. Endoscopic transaxillary first rib resection for thoracic outlet syndrome: a safe surgical option. *Cir Cir*. 2010;78(1):53–59. (In English, Spanish).
 23. Nuutinen H, Riekkinen T, Aittola V, et al. Thoracoscopic versus transaxillary approach to first rib resection in thoracic outlet syndrome. *Ann Thorac Surg*. 2018;105(3):937–942. doi: 10.1016/j.athoracsur.2017.10.004
 24. Ojanguren A, Krueger T, Gonzalez M. First rib resection by VATS for thoracic outlet syndrome. *Multimed Man Cardiothorac Surg*. 2020;2020. doi: 10.1510/mmcts.2020.027

ОБ АВТОРАХ

Автор, ответственный за переписку:

Беяк Евгений Александрович, к.м.н.;

адрес: Россия, 117198, Москва,

ул. Миклухо-Маклая, д. 6;

e-mail: belyakevgen@mail.ru; eLibrary SPIN: 7337-1214;

ORCID: <https://orcid.org/0000-0002-2542-8308>

Соавторы:

Пасхин Дмитрий Львович;

e-mail: yas-moe@mail.ru; eLibrary SPIN: 8930-1390;

ORCID: <https://orcid.org/0000-0003-3915-7796>

Лазко Федор Леонидович, д.м.н.;

e-mail: fedor_lazko@mail.ru; eLibrary SPIN: 8504-7290;

ORCID: <https://orcid.org/0000-0001-5292-7930>

Призов Алексей Петрович, к.м.н.;

e-mail: aprizov@yandex.ru; eLibrary SPIN: 6979-6480;

ORCID: <https://orcid.org/0000-0003-3092-9753>

Лазко Максим Федорович;

e-mail: maxim_lazko@mail.ru;

ORCID: <https://orcid.org/0000-0001-6346-824X>

Загородний Николай Васильевич, д.м.н.,

член-корреспондент РАН;

e-mail: zagorodny51@mail.ru; eLibrary SPIN: 6889-8166;

ORCID: <https://orcid.org/0000-0002-6736-9772>

Асратян Саркис Альбертович, к.м.н.;

e-mail: dr.sako@mail.ru; eLibrary SPIN: 1037-4232;

ORCID: <https://orcid.org/0000-0001-8472-4249>

Ахпасhev Александр Анатольевич, к.м.н.;

e-mail: akhpashev@yandex.ru; eLibrary SPIN: 9965-1828;

ORCID: <https://orcid.org/0000-0002-2938-5173>

AUTHORS' INFO

The author responsible for the correspondence:

Evgeniy A. Belyak, MD, PhD;

address: 6, Miklukho-Maklaya street,

Moscow, 117198, Russia;

e-mail: belyakevgen@mail.ru; eLibrary SPIN: 7337-1214;

ORCID: <https://orcid.org/0000-0002-2542-8308>

Co-authors:

Dmitry L. Paskhin;

e-mail: yas-moe@mail.ru; eLibrary SPIN: 8930-1390;

ORCID: <https://orcid.org/0000-0003-3915-7796>

Fedor L. Lazko, MD, PhD;

e-mail: fedor_lazko@mail.ru; eLibrary SPIN: 8504-7290;

ORCID: <https://orcid.org/0000-0001-5292-7930>

Aleksey P. Prizov;

e-mail: aprizov@yandex.ru; eLibrary SPIN: 6979-6480;

ORCID: <https://orcid.org/0000-0003-3092-9753>

Maxim F. Lazko, MD, PhD;

e-mail: maxim_lazko@mail.ru;

ORCID: <https://orcid.org/0000-0001-6346-824X>

Nikolay V. Zagorodniy, MD, PhD,

correspondent member of RAS;

e-mail: zagorodny51@mail.ru; eLibrary SPIN: 6889-8166;

ORCID: <https://orcid.org/0000-0002-6736-9772>

Sarkis A. Asratyan, MD, PhD;

e-mail: dr.sako@mail.ru; eLibrary SPIN: 1037-4232;

ORCID: <https://orcid.org/0000-0001-8472-4249>

Alexander A. Akhpashev, MD, PhD;

e-mail: akhpashev@yandex.ru; eLibrary SPIN: 9965-1828;

ORCID: <https://orcid.org/0000-0002-2938-5173>